22101351247

Med
K8073

Digitized by the Internet Archive
in 2016

https://archive.org/details/b28122914

LEHRBUCH

DER

ANATOMIE DES MENSCHEN.

Von

Dr. A. Rauber

ord. ö. Professor der Anatomie an der Kaiserlichen Universität Jurjeff (Dorpat).

Fünfte

gänzlich neubearbeitete Auflage.

In zwei Bänden.

Zweiter Band.

Lehre von den Gefässen, Nerven, Sinnesorganen und Leitungsbahnen.

Mit 773, zum Teil farbigen, Textabbildungen.

Leipzig

Verlag von Arthur Georgi

1898.

Coll
G. D. Thane
1·03
C. H. 94
t. Icons

LEHRBUCH

DER

ANATOMIE DES MENSCHEN.

Von

Dr. A. Rauber

ord. ö. Professor der Anatomie an der Kaiserlichen Universität Jurjeff (Dorpat).

Fünfte

gänzlich neubearbeitete Auflage.

In zwei Bänden.

Zweiter Band. Erste Abteilung.

Gefässlehre.

Mit 219, zum Teil farbigen, Textabbildungen.

Leipzig
Verlag von Arthur Georgi
1898.

UNIVERSITY
COLLEGE,
LONDON.

QS 895

18362423

95400

WELLCOME INSTITUTE
LIBRARY

Coll.

Call
No. QS

Druck von C. Grumbach in Leipzig.

Inhalt der ersten Abteilung des zweiten Bandes.

IV. Die Lehre von den Gefässen.

Seite

Einleitung 1

1. Zweck des Gefässsystemes 1
2. Blick auf die Tierwelt 2
3. Aufgabe 4

A. Allgemeine Gefässlehre.

I. Blutkreislauf des Erwachsenen 4
II. Anordnung und Bau der Gefässe 8
Das Gefässsegment 8
Lage der Gefässe 10
Bau der Gefässwand 10
a) Schlagadern 11
Durchmesser 11
Wandstärke 12
Verästelung 12
Wundernetz 13
Abgangswinkel 13
Gefässbahn 14
Anastomosen 14
Derivatorischer Kreislauf 14
Kollateralkreislauf 15
Kollateralen und Endäste 15
Endarterien 16
Varietäten 16
Bau 16
b) Blutadern 18
c) Haargefässe 22
III. Das Blut 27

B. Besondere Gefässlehre.

Seite

I. Das Herz 29
Abteilungen 30
Schichten 39
Gefässe und Nerven des Herzens 43
Grösse und Gewicht 43
Lage 45

II. Die Blutgefässe des Lungenkreislaufes 48
Lungenschlagader 49
Lungenvenen 50

III. Die Blutgefässe des Körperkreislaufes 51
A) Arterien des grossen Kreislaufes 51
a) Aufsteigende Aorta 52
Kranzarterien des Herzens 52
a) Aortenbogen 53
Varietäten des Aortenbogens 55
Arteria carotis communis 58
Arteria subclavia 77
Arteria axillaris 87
Arteria brachialis 90
Arteria radialis 96
Arteria ulnaris 98
c) Absteigende Brustaorta 110
d) Bauchaorta 115
Arteria coeliaca 117
Arteria mesenterica superior 120
Arteria mesenterica inferior 123
Arteriae renales 125
Arteriae iliacae communes . . . . . 128 und 129
c) Aorta sacralis 128
Äste der Arteria iliaca communis 130
Arteria iliaca interna 131
Arteria iliaca externa 142
Arteria femoralis 145
Arteria poplitea 149
Arteria tibialis anterior 152
Truncus tibio-peronaeus 154
Arteria tibialis posterior 154
Arteria peronaea 155
B. Venen des grossen Kreislaufes 160
I. System der Herzvenen 160
II. Gebiet der oberen Hohlvene 162
Obere Hohlvene 162
Venen des Schädels, der Wirbelsäule und ihres Inhaltes 176
Vena azygos und hemiazygos 188

Seite

III. Gebiet der unteren Hohlvene 190
Untere Hohlvene 190
Pfortader 194
Gemeinsame Hüftvenen 196

IV. Das Lymphgefässsystem 202
A. Stämme des Lymphgefässsystemes 203
B. Schema der Lymphgefässstämme 205
C. Die Lymphgefässe und Lymphdrüsen der einzelnen Körpergebiete 206
D. Formen der Lymphräume 219
E. Lymphknötchen und Lymphdrüsen 226
F. Glandula thymus 230
G. Die Milz 232
H. Lymphe, Chylus und die Aufgaben des Lymphgefässsystemes 236

V. Frühstufen des Gefässsystemes 239
1. Das Herz 239
2. Arterien 243
3. Venen 246
Der fötale Blutkreislauf 251

VI. Morphologie und Hydraulik 254

VII. Kalibertafel 258

IV. Die Lehre von den Gefässen. Angiologia.

Einleitung.

1. Zweck des Gefässsystemes.

Der Organismus vermag sich nicht in seiner ganzen Masse durch eine von Zelle zu Zelle dringende Nahrung zu ernähren; ebensowenig kann der notwendige Sauerstoffstrom sich von Zelle zu Zelle durch den ganzen Organismus verbreiten; und bezüglich der Abfuhr von verbrauchten Stoffen ist dieser Weg ebenfalls nicht ausreichend. Bei der Erfüllung der drei angegebenen Aufgaben kommt zwar der Weg von Zelle zu Zelle auf verschiedenen Gebieten in wechselndem Grade in Betracht; vor allem in jenen ausgedehnten Körperteilen, in welchen intercelluläre Labyrinthe vorhanden sind (Epithel, glatte Muskulatur). Für den weitaus überwiegenden Teil des Körpers sind jedoch Vorkehrungen anderer Art getroffen, welchen die Erfüllung jener Aufgaben zufällt; selbst das Mittel der intercellulären Labyrinthe ist in Abhängigkeit von diesen besonderen Vorkehrungen gestellt. Die Hauptmasse des Körpers ist nämlich durchsetzt von einem ausserordentlich reichen Systeme von Kanälen, welche in der Bindesubstanz des Körpers enthalten sind, ihr angehören und fast alle Organe mit ihren unzähligen Verzweigungen und Netzen durchziehen. Die Kanäle sind in solcher Fülle im Körper enthalten, dass der letztere schon durch sie allein ein poröses Gebilde darstellt. Die zusammenhängende Masse der Poren ist aber nicht leer, sondern sie enthalten das Blut und die Lymphe. Man kann das Blut als ein von den Wänden der Kanäle umschlossenes Organ auffassen, welches so überreich ernährt und mit Sauerstoff versehen wird, dass es allen anderen Organen von seinem Reichtume abzugeben vermag. Abgesehen von seiner ersten Anlage ist dieses Organ im lebenden Körper niemals in Ruhe, sondern es befindet sich in kreisender Bewegung; die umschliessenden Wände sind so beschaffen, dass sie die kreisende Bewegung teils gestatten, teils bewirken. Eine Stelle des Gangwerkes hat sich in hervorragender Weise dazu ausgebildet, die Bewegung einzuleiten und zu unterhalten; sie stellt ein organisches Pumpwerk dar, das Herz. Dem kreisenden Blute und seinen Wänden fällt dagegen die grosse Rolle zu, jene drei oben genannten Aufgaben zu erfüllen. Die Form des gesamten Gangwerkes ist begreiflicherweise nicht beliebig gestaltet; sie wird bedingt durch den zu versorgenden Körper, die Gesetze der Mechanik

und die Entwickelungsgeschichte. Hätte ein tüchtiger Mechaniker die Aufgabe, ein für die genannten drei Leistungen und für einen bestimmten Körper genügendes Kanalsystem zu konstruieren, er würde es vielleicht wagen, sich dieser Aufgabe zu unterziehen; aber er würde, befriedigt oder nicht, sehr wahrscheinlich zu einem anderen Ende kommen, als die Natur; er müsste denn mindestens auch den entwickelungsgeschichtlichen Weg in den Plan seiner Berechnungen aufzunehmen in den Stand gesetzt sein.

2. Blick auf die Tierwelt.

Die obigen Betrachtungen erfahren durch eine Umschau auf die Gefässsysteme der Tiere eine wesentliche Förderung und Ergänzung.

In den unteren Klassen der Tiere fehlt ein Gefässsystem. Selbst die Gegenwart eines reich ausgebildeten Darmes erfordert nicht notwendig ein Gefässsystem. Nachdem die im Darme aufgelösten Nährstoffe die Darmwand durchsetzt haben, gelangen sie auf dem Wege der Endosmose in die verschiedenen Körpergewebe; es wird dies gerade um so leichter geschehen können, je reicher verzweigt der Darm ist und je mehr er dadurch die aufgesogene Nahrung im Körper verteilen kann.

Bei den Nemertinen, einer Klasse der Plathelminthen, begegnen wir zum ersten Male einem Gefässsysteme. Die meisten dieser Schnurwürmer besitzen zwei oder drei parallele Blutgefässe, welche leicht gewunden durch den Körper ziehen, vorn und hinten durch Schlingen, oft auch durch ringförmige Anastomosen verbunden sind und echtes Blut im Körper umherführen. Bei einigen Nemertinen ist das Blut sogar rot gefärbt, der Farbstoff ist Hämoglobin, an elliptische, scheibenförmige Blutzellen gebunden, wie bei den Wirbeltieren. Das wichtigste jener primitiven Blutgefässe ist das in der Mittellinie des Körpers über dem Darme gelegene; es kann dem Rückengefässe der Gliedertiere und der Aorta der Wirbeltiere verglichen werden. Rechts und links haben die beiden Seitengefässe ihre Lage.

Weiterhin treffen wir das Blutgefässsystem in den verschiedensten Formen und Stufen der Ausbildung. Bald besteht es aus wenigen abgegrenzten Kanälen, welche mit den Spalten und Hohlräumen des Körpers in offene Verbindung gesetzt sind; bald ist es sehr vollkommen und reich verzweigt und dringt mit seinen Zweigen in fast alle Organe.

In einem wohl ausgebildeten Gefässsysteme zeichnen sich einige Gefässe durch grössere Weite vor den anderen aus und machen sich als Hauptstämme geltend, von welchen Äste nach den verschiedensten Seiten ausgehen und ferneren Verzweigungen unterliegen. Diese lösen sich endlich in die feinsten, meist netzförmig verbundenen Gefässe auf, welche die Organe durchdringen und mit den Formelementen derselben in osmotischen Verkehr treten. Die feinsten Verzweigungen sammeln sich wieder zu grösseren Gefässen, welche das Blut, nachdem es seine Aufgaben erfüllt hat, wiederum in die Hauptstämme zurückführen. Dies ist das allgemeine Bild des in der Tierwelt weit verbreiteten Blutkreislaufes.

Das Blut selbst ist notwendigerweise flüssig, gewöhnlich klar und farblos, in anderen Fällen rot, grün u. s. w. gefärbt. In der Flüssigkeit sind Blutzellen, gewöhnlich farblose amöboide Blutzellen enthalten; seltener sind die Blutkörperchen gefärbte Zellen, wie bei den Wirbeltieren. So hängt die Farbe des Blutes meist von der Farbe der Flüssigkeit ab, während sie bei den Wirbeltieren von derjenigen der Blutzellen bedingt wird. Da das Blut die vom Darme aufgesaugte Nahrung aufzunehmen und umzutreiben, respiratorische Leistungen zu erfüllen und verbrauchte Stoffe von den Geweben zu empfangen hat, so ist leicht zu bemerken, dass nicht den grossen Gefässstämmen, weder den zu- noch den abführenden, die Hauptbedeutung im ganzen Systeme zukommt, sondern dem fein angelegten, aber stark ausgebreiteten, mit grosser Oberfläche ausgestatteten kapillaren Zwischengebiete, welches den unmittelbaren Verkehr mit den Organen zu unterhalten bestimmt ist.

Gewisse Stellen des Gangwerkes sind reichlich mit Muskulatur versehen und unterliegen periodischer Zusammenziehung und Ausdehnung, sie pulsieren. Einen solchen Abschnitt des Gefässsystemes nennt man ein Herz. Bei demselben Tiere können deren mehrere vorhanden sein, doch ist dann immer eines durch Grösse und kräftige Ausbildung bevorzugt; es steht

mit den grossen Gefässstämmen in offenem Zusammenhange und bildet insofern den Mittelpunkt, das Centralorgan des Gefässsystemes und des Kreislaufes. An den beiden Öffnungen des Herzens kommen oft Falten der Innenwand zur Ausbildung, die eine sehr regelmässige Form besitzen und grosse Bedeutung erlangen, indem sie der bewegten Flüssigkeit einen Weg freilassen, den anderen aber verwehren. Öfters ist das Herz aus mehreren aufeinander folgenden Abteilungen zusammengesetzt, eine Anordnung, die man auch als eine Verbindung mehrerer zusammenwirkender Herzen betrachten kann. Diejenigen Gefässe, welche das Blut vom Herzen zu den Organen leiten, werden Arterien, diejenigen, welche es dem Herzen wieder zurückbringen, Venen genannt; das grosse Zwischengebiet stellt das System der Haargefässe oder Kapillaren dar (s. Fig. 1). Erst bei den Wirbeltieren begegnen wir auch Lymphgefässen; sie stellen ihrem Wesen nach einen wichtigen Anhang des Venensystemes dar, wie später auseinanderzusetzen ist.

Schon in der Eingeweidelehre (Bd. I, S. 617) wurde hervorgehoben, dass das Vorhandensein besonderer Atmungsorgane den grössten Einfluss auf die Gestaltung des Gefässsystemes ausübe.

Besteht doch die Aufgabe der Atmungsorgane darin, dem Blute Sauerstoff zuzuführen, Kohlensäure zu entnehmen. Das Blut muss zur Erreichung dieses Zweckes notwendigerweise einen neuen Kreislauf durchmachen. Es muss in ähnlicher Weise, wie es im Kapillarsysteme des Körpers zur Ernährung des letzteren geschieht, neuerdings flächenhaft ausgebreitet und den Einwirkungen der atmosphärischen Luft oder des sauerstoffhaltigen Wassers in ausgiebiger Weise ausgesetzt werden. Dadurch wird aber das Gefässsystem notwendigerweise in seiner Anordnung verwickelter. Im allgemeinen wird die Aufgabe in der Weise erreicht, dass das Blut, nachdem es die Organe durchströmt hat und venös geworden ist, sich in einem grösseren gemeinsamen Behälter sammelt und von diesem in die Kiemen oder Lungen befördert wird, in welchen es sich zu arterialisieren vermag. Ist dies geschehen, so gelangt das arterielle Blut in einen zweiten, kontraktilen Behälter, welcher es dem Körper und dem in ihm enthaltenen mächtigen Kapillarsysteme entgegentreibt.

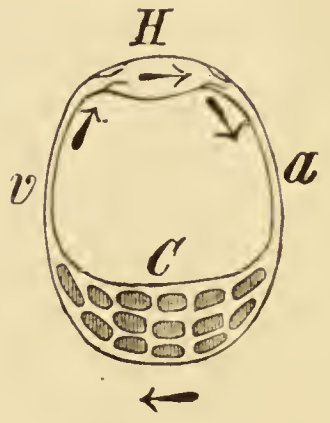

Fig. 1.

Schema des einfachen Kreislaufes.

H Herz; *a* Arterie; *v* Vene; *c* Capillarsystem und Organe. Im Herzen ist ein initialer und terminaler Apparat von Taschenventilen angebracht.

Bei vielen Gruppen wirbelloser Tiere (bei Weichtieren, Krebsen) ist der zweite kontraktile Behälter das Herz; es empfängt arterielles Blut und ist also ein arterielles Herz. Das aus dem Körper, zurückkehrende venöse Blut sammelt sich in einem venösen Blutsinus, von welchem es zu den Kiemen gelangt, um sich zu arterialisieren.

Ganz anders ist es bei den Fischen. Bei ihnen wird das Herz durch den ersten grossen Behälter dargestellt, welcher das aus dem Körper zurückströmende venöse Blut aufnimmt und es in die Kiemen befördert; das Herz dieser Tiere ist ein venöses Herz. Von den Kiemen gelangt das Blut in die Aorta, einem grossen nicht selbständig pulsierenden Gefässe, welches dem zweiten Behälter entspricht und das arterielle Blut in den Körper führt. Aus derselben Grundlage des venösen Herzens geht das Herz aller folgenden Wirbeltierklassen hervor. Durch zunehmende Septenbildung aber entwickelt sich aus dem einfachen venösen Herzen allmählich ein Doppelherz, von welchem die eine, venöse Hälfte den Kreislauf der Atmung, die andere, arterielle Hälfte den Kreislauf des Körpers unterhält, wie wir es bei den Vögeln und Säugetieren vorfinden. Hierüber ist erst an späterer Stelle auf Einzelheiten einzugehen.

Ganz anders wiederum liegen die Dinge bei jenen Abteilungen des Tierreiches, welche durch Tracheensysteme atmen, wie die Insekten und andere luftatmende Gliederfüsser. In den Wänden der Tracheen verbreitet sich kein Blutgefässnetz. Der Sauerstoff der Luft wird durch die Tracheen, welche als Systeme stark verzweigter Lungen aufgefasst werden können, den Geweben unmittelbar zugeführt, während das Blut von der respiratorischen Aufgabe mehr oder weniger frei bleibt. Die Tracheensysteme verhalten sich den Geweben gegenüber etwa in derselben Weise bezüglich der Respiration, wie bei den mit verästeltem Darme versehenen Plathelminthen die Äste des Darmes bezüglich der Ernährung der Gewebe. Das

Gefässsystem der mit Tracheensystemen versehenen Tiere erfährt hiernach keine durch die Respiration bedingten Verwickelungen.

3. Aufgabe.

Aus dem Angegebenen erhellt die zu erledigende Aufgabe. Die Lehre von den menschlichen Gefässen hat zu behandeln:

1. die Bahnen des Kreislaufes des Erwachsenen;
2. das Herz;
3. die Arterien;
4. die Kapillarsysteme;
5. die Venen;
6. die Lymphgefässe und die damit in Zusammenhang stehenden Lymphdrüsen und verwandte Organe;
7. das Blut und die Lymphe;
8. die aus der Entwickelungsgeschichte und aus der vergleichenden Anatomie zu gewinnenden Grundlagen;
9. den Typus des menschlichen Gefässsystemes in physikalischer Hinsicht;
10. die Varietäten der Gefässe.

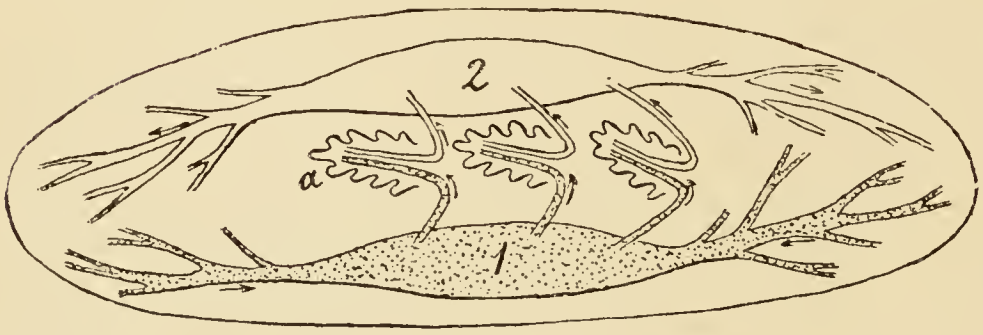

Fig. 2.

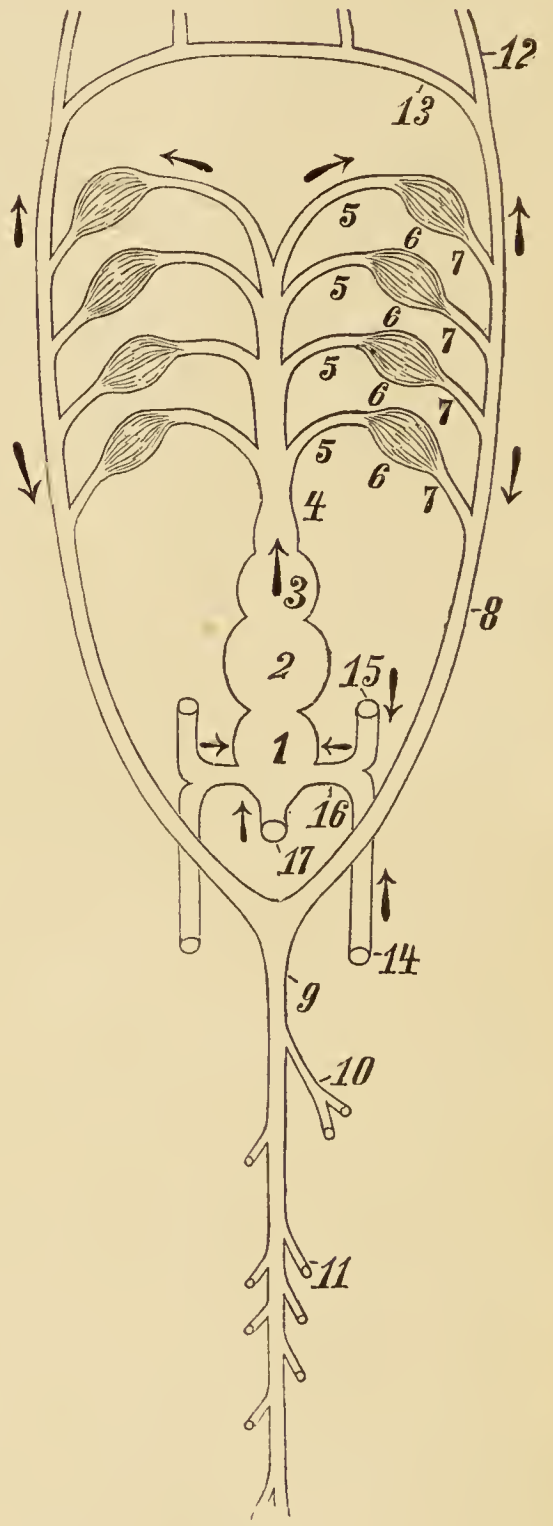

Fig. 3.

Fig. 2. Schema, um das allgemeine Verhältnis der Atmungsorgane zum Gefässsysteme zu illustrieren. Nach Boas.

1 venöser, 2 arterieller Blutbehälter; *a* Atmungsorgane. Die Pfeile deuten die Richtung des Blutstromes an.

Fig. 3. Schema des Gefässsystemes eines Fisches.

1, 2, 3 venöses Herz (1 Sinus venosus, 2 Vorkammer, 3 Kammer); 4 Conus arteriosus; 5 Kiemenbogenarterien; 6 deren kapillare Ausbreitung an den Kiemen; 7 Arterienblut führender Teil der Kiemenbogenarterien (Kiemenvenen); 8 Radix aortae; 9 Aorta; 10 Eingeweidearterie; 11 Nierenarterien; 12 Carotis; 13 Circulus cephalicus; 14 Vena cardinalis posterior; 15 V. cardinalis anterior; 16 Ductus Cuvieri; 17 Lebervene.

A. Allgemeine Gefässlehre.

I. Blutkreislauf des Erwachsenen. Circulus sanguinis. Fig. 4—6.

Das Herz, ein muskulöser Behälter, besteht aus zwei Hauptabteilungen, der rechten und linken oder vorderen und hinteren Hälfte, welche auch als rechtes und linkes Herz bezeichnet werden. Jede Hälfte scheidet sich durch

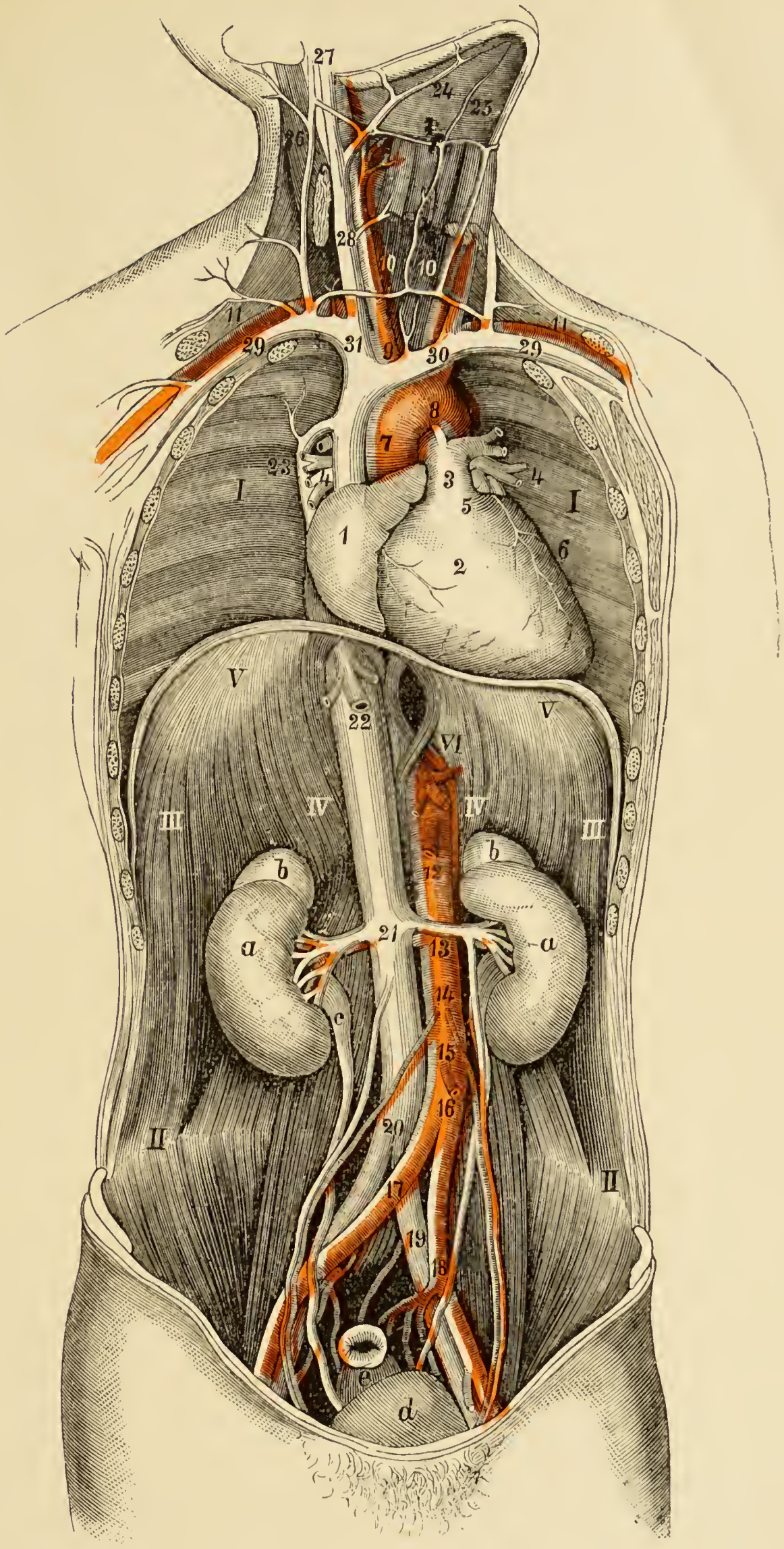

Fig. 4.

Übersicht über die Verbreitung der grösseren Gefässstämme. 1/4.

I Paries thoracis; *II* Paries abdominis et crista iliaca; *III* Pars costalis diaphragmatis; *IV* Pars lumbalis; *V* Pars tendinea; *VI* Hiatus oesophageus et aorticus. *a* Ren; *b* Glandula suprarenalis; *c* Ureter; *d* Vesica urinaria; *e* Rectum. 1 Atrium dextrum; 2 Ventriculus dexter; 3 Art. pulmonalis; 4, 4 Venae pulmonales; 5 Atrium sinistrum; 6 Ventriculus sinister; 7 Aorta ascendens; 8 Arcus aortae und Ductus arteriosus (Botalli); 9 Art. anonyma; 10 Art. carotis com.; 11 Art. subclavia; 12 Aorta abdominalis mit Artt. coeliaca et mesenterica superior; 13 Art. renalis; 14 Artt. spermaticae int.; 15 Art. mesenterica inferior; 16 Divisio aortae; 17 Art. iliaca communis; 18 Artt. iliacae externa et interna; 19 Vena iliaca communis; 20 Vena cava inferior; 21 Venae renales; 22 Venae hepaticae; 23 Vena azygos; 24 Vena facialis anterior; 25 Vena mediana colli; 26 Vena jugularis externa; 27 Vena facialis posterior; 28 Vena jugularis communis; 29 Vena subclavia; 30 Vena anonyma sinistra; 31 Vena anonyma dextra; 32 (zwischen 4 u. 7) Vena cava superior.

eine horizontale durchbrochene Scheidewand wiederum in zwei Unterabteilungen, nämlich in eine Vorkammer oder Vorhof und in eine Kammer, so dass also am Herzen ein rechter Vorhof und eine rechte Kammer, sowie ein linker Vorhof und eine linke Kammer vorhanden ist. Die Abteilungen jeder Hälfte stehen untereinander und mit Blutgefässen in Verbindung; durch Vermittelung von Kapillarsystemen stehen auch die Hohlräume der einen Hälfte des Herzens mit denjenigen der anderen Hälfte in Verbindung.

Die Blutgefässe, welche mit den Vorhöfen verbunden sind, führen das Blut dem Herzen zu (Fig. 4, zwischen 4 und 7; 20; 4, 4); diejenigen, welche sich mit den Kammern verbinden, führen das Blut vom Herzen weg (Fig. 4 3, 7); bei letzteren ist der Blutstrom ein centrifugaler, bei ersteren ein centripetaler. Die zuführenden Gefässe nennt man Blutadern, Venen; die wegführenden dagegen Schlagadern, Arterien. Die rechte Hälfte des Herzens empfängt ihr Blut aus dem gesamten Körper, weshalb man die zu ihr hinziehenden Gefässe Körperblutadern nennt; von ihr aus gelangt das Blut in die Lungen; das aus ihr hervorgehende Gefäss heisst die Lungenschlagader (Fig. 4 3).

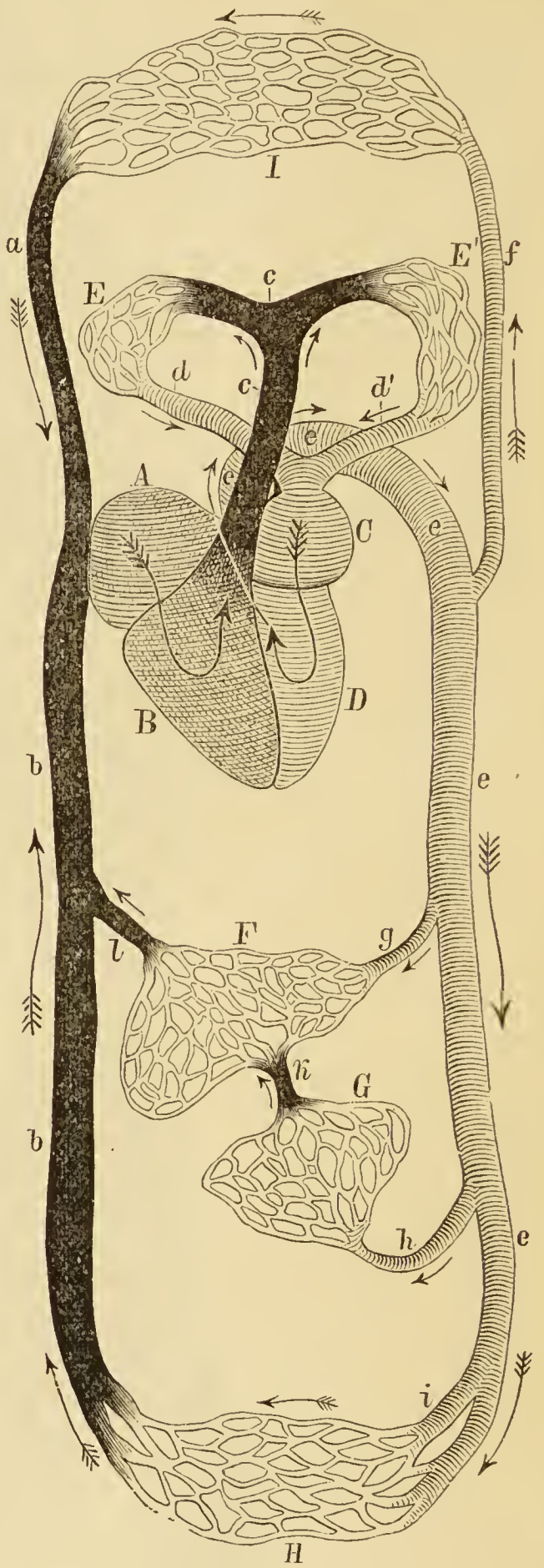

Fig. 5.

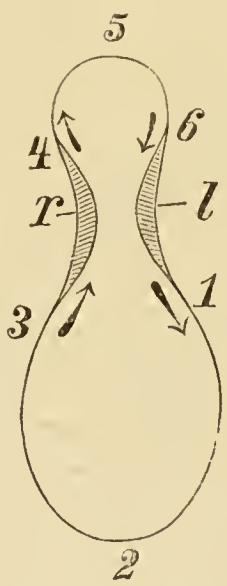

Fig. 6.

Fig. 5. Schema des Blutkreislaufes.

Dasselbe stellt ganz im allgemeinen den Verlauf des Blutes dar, ohne sich an die Formen des Körpers zu halten. *A*, *B*, *C*, *D* ist das Herz, *E* und *E'* bezeichnet die Lage der Lungen; *F* Lebergebiet; *G* Darmgebiet; *H* unterer peripherischer, *I* oberer peripherischer Teil des Körpers. *a* obere, *b*, *b* untere Hohlvene; *c*, *c* Lungenarterie; *d*, *d'* Lungenvenen; *e*, *e* Körperschlagader; *f* Äste zur oberen Körperhälfte; *g* Ast zur Leber; *h* Ast zum Darmkanal; *i* Ast zur unteren Körperhälfte. Durch die obere Hohlvene *a* und die untere Hohlvene *b* gelangt das Blut aus dem Körper in den rechten Vorhof *A*, von hier aus in die rechte Kammer *B*. Diese treibt das Blut durch die Lungenarterie *c* in die Lungen, in welchen es durch ein Kapillarnetz hindurchgeht und in die Lungenvenen *d*, *d'* eintritt; diese befördern es in den linken Vorhof *C*, und von hier in die linke Kammer *D*. Die linke Kammer treibt das Blut durch die Aorta *e* in den Körper, durch *f* zur oberen Körperhälfte, durch *g* zur Leber, durch *h* zum Darme, durch *i* zur unteren Körperhälfte; bei *H* und *J* strömt es durch die Kapillarnetze den Hohladern *a* und *b* zu. Das Kapillarnetz des Darmes und der benachbarten Organe, *G*, vereinigt sich zu einem Stamme, der Pfortader *K*; diese dringt in die Leber, vermischt ihr Blut mit dem arteriellen aus *g*, und bildet in der Leber *F* ein neues Netz; aus diesem fliesst durch die Lebervene *l* das Blut in die untere Hohlvene *b* ab.

Fig. 6. Totaler, grosser und kleiner Kreislauf auf die einfachste Gestalt gebracht.

r rechtes, *l* linkes Herz; man kann sich beide einander bis zur Berührung genähert denken; *r* 5 *l* Gebiet des kleinen Kreislaufes; *r* 2 *l* Gebiet des grossen Kreislaufes; *r*—4 rechte Kammer; 4 A. pulmonalis; 5 Lungenkapillarsystem; 6 Venae pulmonales; 6—*l* linker Vorhof; *l*—1 linke Kammer; 1 Aorta; 2 Körperkapillarsystem; 3 Venae cavae; 3—*r* rechter Vorhof. Die ganze Figur zeigt den totalen Kreislauf.

In die linke Herzhälfte strömt das Blut durch die Lungenblutadern (Fig. 4 4) und es verlässt sie durch die Körperschlagader (Fig. 4 7).

Sowohl in den Lungen, wie in dem übrigen Körper ist zwischen die Schlagadern und Blutadern je ein ungeheures System von äusserst feinen Blutgefässen eingeschaltet, welche reiche Netze untereinander bilden; diese so wichtigen Zwischengefässe, welche als Verbindungsglied der beiden anderen Blutgefässarten dienen und welche das Blut der grossen Gefässe über eine ausserordentlich grosse Fläche verteilen, nennt man, obwohl sie weit feiner sind als Haare, Haargefässe.

So ist also ein zusammenhängendes, geschlossenes System von grossen und kleinen Blutgefässen vorhanden, in welchem das Blut kreist, d. h. in welchem es von dem Körper in den rechten Vorhof, von ihm in die rechte Kammer, von der rechten Kammer in die Lungen, von ihnen in den linken Vorhof, von diesem in die linke Kammer, von der linken Kammer in den Körper gelangt. Diesen Umlauf des Blutes nennt man Blutkreislauf oder auch Gesamtkreislauf des Blutes.

Die beiden Hauptabteilungen dieses Umlaufes, bei welchem jedesmal das Blut von einer Herzabteilung auf dem Umwege eines gewaltigen Kapillargebietes zur anderen Herzabteilung gelangt, werden auch getrennt betrachtet. Man unterscheidet die Bahn des Blutes von der rechten Kammer durch die Lungenschlagader zu den Lungen und von diesen zurück durch die Lungenblutadern zum linken Vorhofe, kurz also die Bahn von der rechten Kammer bis zum linken Vorhofe als kleinen oder Lungenkreislauf, Circulus sanguinis minor; die Bahn des Blutes von der linken Kammer durch die Körperschlagader in den Körper und durch die Körperblutadern zurück in den rechten Vorhof, als grossen oder Körperkreislauf, Circulus sanguinis major. Beide Kreisläufe sind aber selbstverständlich nicht ganz voneinander abgetrennt, sie hängen untereinander zusammen durch die durchbrochene horizontale Scheidewand zwischen den beiden Vorhöfen und Kammern.

In Fig. 5 liegt ein Schema des Gesamtkreislaufes, des kleinen und grossen Kreislaufes vor, welches einer sorgfältigen Einprägung bedarf und aus der Kenntnis der die Wirklichkeit wiedergebenden Fig. 4 ohne weitere Erklärung verstanden werden kann.

In Fig. 6 dagegen liegt ein vereinfachtes Schema des Gesamtkreislaufes, des kleinen und des grossen Kreislaufes vor, bei welchem man sich das rechte und linke Herz (*r*, *l*) einander bis zur Berührung genähert denken kann. Der kleine Kreislauf erstreckt sich von *r* über 4, 5, 6 zu *l*; zwischen *r* und 4 liegt die rechte Kammer; die obere Konvexität, 5, entspricht dem pulmonalen Kapillarsysteme; 4 ist die Lungenschlagader, 6 sind die Lungenvenen, *l* der linke Vorhof.

Der Bogen *l*, 1, 2, 3, *r* bezeichnet den grossen Kreislauf; dabei liegt zwischen *l* und 1 die linke Kammer; 1 ist die Körperschlagader; die untere Konvexität entspricht dem Kapillarsysteme des Körpers; 3 bezeichnet die Körperblutadern, die Strecke 3 bis *r* den rechten Vorhof. Eine zwischen *r* und *l* gezogene Horizontale scheidet also den kleinen vom grossen Kreislaufe; sie bezeichnet aber zugleich auch den Zusammenhang und die Art des Zusammenhanges der beiden Kreisläufe; denn in dieser Linie liegen die durchbrochenen horizontalen Septa zwischen je einem Vorhofe und der zugehörigen Kammer.

Die ganze Fig. 6 stellt hiernach den Gesamtkreislauf dar.

Nach der Beschaffenheit des Blutes, welches sich in den verschiedenen Abteilungen des Gefässsystemes befindet, kann man die Trennung der einzelnen Abteilungen des Gesamtkreislaufes auch in anderer Weise vornehmen. Man kann nämlich zwischen Gefässen unterscheiden, welche hellrotes, sauerstoffreiches oder sogenanntes arterielles Blut führen, und solchen, welche dunkles, blaurotes, kohlensäurereiches oder sogenanntes venöses Blut enthalten. Jene venösen und arteriellen Gefässe, welche mit der linken Herzabteilung verbunden sind, enthalten mit ihr das erstere; die der rechten Herzabteilung angehörigen venösen und arteriellen Gefässe enthalten mit ihr das letztere. Dass und warum der Wechsel der Blutfarbe in den beiden grossen Kapillarsystemen, demjenigen des Körpers und demjenigen der Lungen, vor sich geht, bedarf nach dem früher Angegebenen keiner Auseinandersetzung mehr.

Dieses Gesamtbild des Kreislaufes erfordert zum vollen Verständnisse der Wirklichkeit natürlich noch die eingehende Kenntnis des Herzens und der Gefässe. Aber es erfährt auch einige wichtige thatsächliche Modifikationen.

Eine feine Arterie kann mit Überspringung eines zugehörigen Kapillargebietes unmittelbar in eine Vene ihr Blut ergiessen. Verhältnisse dieser Art sind unter dem Namen derivativer Apparate oder eines derivativen Kreislaufes bekannt. Eine feine Arterie kann plötzlich in ein abgeschlossenes, umschriebenes Gebiet arterieller Kapillaren übergehen, welche sich zu einem neuen Arterienstämmchen sammeln; erst letzteres geht in das gewöhnliche Kapillarsystem über, aus welchem Venen entspringen. Man nennt Gefässgebilde dieser und verwandter Art Wundernetze, Retia mirabilia. Über beide Vorkommnisse s. Arterien, S. 13.

Eine Vene kann, obwohl sie schon aus einem Kapillarsysteme hervorgegangen ist, neuerdings in ein Kapillarsystem sich auflösen; dieses sammelt sich in grossen Venen, die das Blut dem Centrum entgegenführen; so in der Leber.

Die bis jetzt betrachteten Gefässe bilden ein in sich geschlossenes und mit besonderer Wand versehenes System. Obwohl es aber geschlossen ist und eine besondere Wand besitzt, so ist es keineswegs undurchlässig; dies würde der Aufgabe des Gefässsystemes widersprechen. Ein organisches Gefässsystem erfordert seinem Wesen nach gerade die Durchlässigkeit; denn ohne diese Eigenschaft würde es funktionslos sein. In den grossen Kapillargebieten macht sich die Durchlässigkeit, die Möglichkeit einer Ausscheidung gewisser Teile, eines osmotischen Austausches zwischen dem Inhalte und den Stoffen der Umgebung in der hervorragendsten Weise geltend, wobei der Gefässwand, deren feinere Beschaffenheit alsbald zu betrachten sein wird, auch die Eigenschaft einer Dialysenmembran gewahrt bleiben kann.

Diese letztere Betrachtung führt uns zugleich zu einem Anhangssysteme des Venensystemes, dem schon einmal erwähnten Lymphgefässsysteme. Letzteres ist gleich dem Venensysteme ein centripetales System; die in ihm enthaltenen und bewegten Flüssigkeitsmassen treten an bestimmten Stellen unmittelbar in das Venensystem ein. Die Aufgaben des Lymphgefässsystemes sind solche von sehr hervorragender Art: es hat 1. die vom Systeme der Blutkapillaren ausgeschiedenen überschüssigen Säfte zu sammeln; 2. gleich den Blutkapillaren den Verkehr mit den Geweben zu vermitteln; 3. Zersetzungsprodukte aus den Geweben abzuleiten; 4. durch die Lymphgefässe des Darmes (Chylusgefässe) gewaltige resorbierende Funktionen auszuüben; 5. durch seine ausserordentlich zahlreichen Lymphdrüsen und verwandte Gebilde neue Lymphzellen (farblose Blutkörperchen, Wanderzellen) zu erzeugen; 6. durch dieselben Drüsen als Filtrier- oder Reinigungsapparat der Lymphe und damit auch teilweise des Blutes zu dienen. S. hierüber den Abschnitt: Lymphgefässsystem.

Es giebt im Leben des Individuum nicht bloss einen Kreislauf, sondern in zeitlicher Aufeinanderfolge deren drei. Es sind dies der embryonale, der fötale und postfötale; oder der primäre, sekundäre und tertiäre; oder der Dottersackkreislauf, der placentale und der postplacentale Kreislauf. Jeder folgende baut sich in kühner Weise auf dem anderen auf, ein merkwürdiges Schauspiel. Jeder folgende benutzt die Grundlagen des vorausgehenden, zieht sich auf engere Grenzen zurück und bildet vorhandene Anlagen in tiefgreifender Weise teils weiter aus, teils lässt er sie veröden, so dass sehr bedeutende Änderungen der Strombahn, selbst solche von plötzlicher Art, daraus hervorgehen.

II. Anordnung und Bau der Gefässe. Ratio et structura vasorum.

1. Das Gefässsegment.

Die Gefässe zeigen, wie sich dies bei der Berücksichtigung des segmentalen Typus des Bauplanes des Körpers fast erraten lässt, segmentale, wenn man lieber will, intersegmentale (Bd. I, S. 469) Anordnung. Es sind also metamerische Folgen von Gefässbahnen im Körper vorhanden.

Das Gefässsegment, sei es arterieller, venöser oder lymphatischer Art, besteht aus queren, den einzelnen Segmenten oder ihren Zwischenräumen entsprechenden Bahnen, den Segment- oder intersegmentalen Bahnen, welche von einer oder von einigen Längsbahnen ausgehen oder aufgenommen werden.

Ein rechtes und linkes Segmentalgefäss (Fig. 7, 2), entspringt von einem Längsstamme (1) und teilt sich in einen Ramus dorsalis (3), und in einen Ramus ventralis (4).

Der Ramus dorsalis entsendet einen Ramus spinalis (6) durch ein Foramen intervertebrale in den Wirbelkanal und verbreitet sich alsbald in überaus zierlicher und interessanter Weise an der Wand des Wirbelkanales, am Rückenmarke und seinen Häuten. Der Stamm des Ramus dorsalis teilt sich weiterhin in einen Ramus medialis und lateralis für die Muskeln und die Haut.

Während der Ramus dorsalis den Stammteil des Körpers versorgt, hat der Ramus anterior den parietalen Teil der Leibeswand zu versorgen; er teilt sich zu diesem Behufe in zwei typische Äste, einen oberen

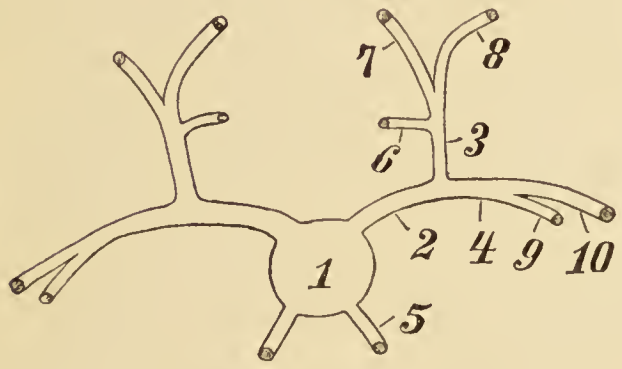

Fig. 7.

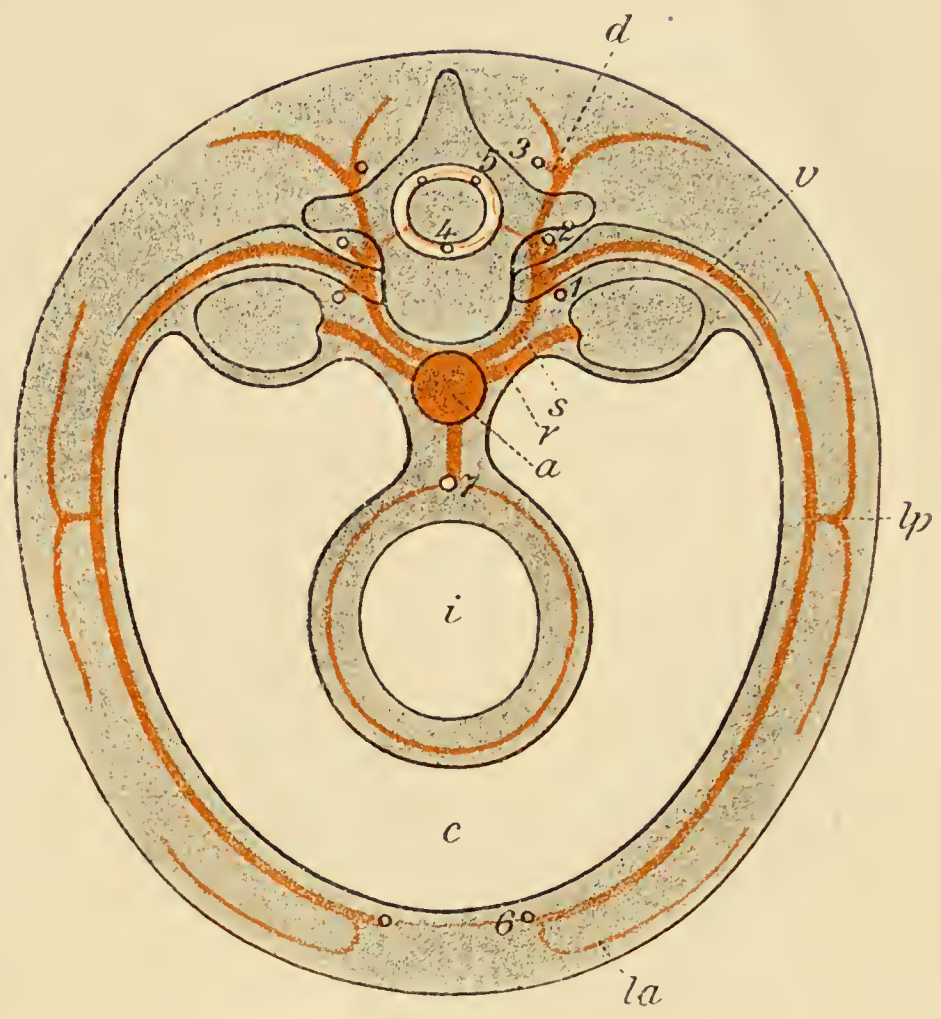

Fig. 8.

Fig. 7. Typus des Gefässsegmentes; zunächst der segmentalen Arterie.

1 Aorta; 2 A. segmentalis; 3 Ramus dorsalis; 4 Ramus ventralis; 5 Ramus visceralis; 6 Ramus spinalis; 7 und 8 Ramus medialis und lateralis des Ramus dorsalis; 9 und 10 oberer und unterer Zweig des Ramus ventralis.

Fig. 8. Zweites Schema der typischen Verhältnisse und Verbindungen der Aorta (Thane).

la Aorta abdominalis; *s* segmentaler somatischer Ast; *r* renaler Ast; *i* Darm; *c* Colon; *d* R. dorsalis; *v* R. ventralis; *lp* R. perforans lateralis; *la* R. perforans anterior. Längsanastomosen: 1 präcostale, 2 postcostale, 3 postvertebrale, 4 präneurale, 5 postneurale, 6 ventrale, 7 splanchnodorsale Längsverbindung.

und einen unteren. In der Mediane finden feine Verbindungen statt.

Es ist aber nicht bloss eine A. segmentalis, ein Ramus dorsalis und ventralis vorhanden, sondern auch ein Ramus visceralis (5). Er ist paarig oder unpaar und kann von dem Längsstamme auch auf das Segmentalgefäss übertragen werden.

Mit gewissen unwesentlichen Veränderungen verhält es sich so auch bei den Venen und Lymphgefässen. Bei drei Gefässarten, Arterien, Venen und Lymphgefässen, giebt es wesentliche Abweichungen von diesem Typus im Gebiete des Kopfes und Halses, die sich schon in der ersten Anlage begründeten; sie hängen zusammen mit der Ausbildung der Kiemenbogenarterien.

Die grossen Arterien der Extremitäten sind nichts anderes als modifizierte, weiter ausgebildete Anlagen von Querstämmen, wobei diejenigen der oberen Extremität aus Kiemenbogengefässen hervorgehen.

Die Schwierigkeiten im Studium der fertigen Gefässe beruhen hiernach im wesentlichen auf dem Studium der ausgedehnten und tiefgreifenden Modifikationen eines einfachen Typus. Aber ein eigentliches Verständnis kann nur auf vergleichendem und entwickelungsgeschichtlichem Boden gewonnen werden.

2. Lage der Gefässe.

Die ersten Gefässe, die primitiven Aorten und die queren Segmentalgefässe entstehen dorsal vom Darmdrüsenblatte oder Entoderma. Zu dem Darme, als dem resorbierenden Organe, haben sie ja notwendigerweise die innigsten Beziehungen. Dieser epigastralen Lagerstätte bleiben die grossen Gefässstämme zeitlebens treu. Von hier aus wachsen Äste weiterhin in andere Gebiete des Körpers ein (Rami intercostales, rami dorsales); die Rami viscerales der Gefässstämme sind dementsprechend die am besten verständlichen. Hieraus erklärt sich auch, dass bei den Wirbeltieren die grossen Gefässstämme den Beugeseiten des Körpers angehören und nicht den Streckseiten.

3. Bau der Gefässwand.

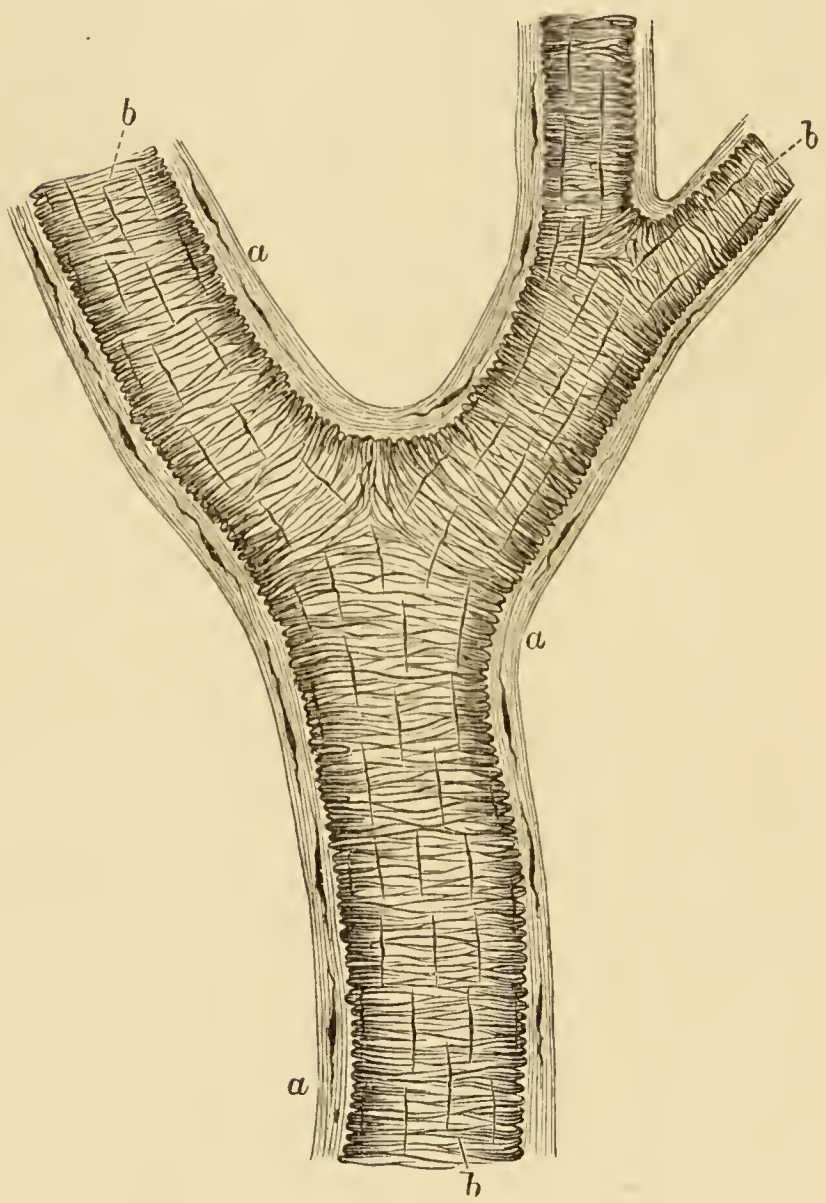

Fig. 9.
Kleine Arterie der weichen Hirnhaut, ohne weitere Behandlung. $^{250}/_{1}$.
a Adventitia; *b* Media, deren Querzüge scharf hervortreten.

Der Bau der Gefässwand zeigt in allen Abteilungen des Gefässapparates im grossen und ganzen eine gewisse Übereinstimmung, wenn auch in den einzelnen Abteilungen die mannigfachsten Unterschiede zur Geltung kommen.

Eine Schicht kommt bei allen Gefässen vor, den Arterien, Venen, Lymphgefässen des verschiedensten Kalibers, es ist die innerste, das Zellrohr von Remak oder das Endothelrohr. Seiner Unveränderlichkeit oder besser durchgängigen Beständigkeit seines Vorkommens wegen bildet es die eigentliche Grundlage des Gefässapparates. Doch giebt es eine Ausnahme im Lymphgefässsysteme; gewisse, weit verbreitete Lücken innerhalb der Bindesubstanz, sogenannten Lymphlakunen, entbehren selbst des Endothelüberzuges vollständig oder teilweise.

Im ganzen umfassenden Systeme der Kapillaren bildet das Endothelrohr, die aus einer einfachen Schicht platter Bindegewebszellen bestehende Lage, den ausschliesslichen oder doch nur von unwesentlichen accessorischen Elementen gestützten Bestandteil der Wand.

Bei allen übrigen Abteilungen war dies ursprünglich auch der Fall; sie bestanden in ihrer ersten Zeit ebenfalls nur aus einem Endothelrohre; aber es gesellten sich nach und nach noch weitere Schichten der Endothelschicht hinzu. Man kann die letzteren im Gegensatze zur zelligen Innenhaut mit Eberth in ihrer Gesamtheit die äussere Gefässhaut oder Umhüllungshaut nennen. An dieser Umhüllungshaut unterscheidet man in der Regel drei Schichten, nämlich:

1. eine innere, dem Endothelrohre dicht anliegende Schicht, Tunica intima, welcher Name auch zugleich die Endothelschicht einschliessen kann;
2. eine mittlere, welche wesentlich aus muskulösen Elementen zusammengesetzt ist, Muskelhaut, mittlere Gefässhaut, Tunica media, und

3. eine äussere, vorzugsweise aus Bindegewebe gebildete Schicht, äussere Gefässhaut, Tunica adventitia.

Die Stärke, sowie die Anordnung dieser Schichten zeigt in den verschiedenen Abteilungen gewisse Verschiedenheiten.

a. **Schlagadern.** Arteriae.

Die Schlagadern, oder diejenigen Gefässe, welche aus den Herzkammern hervorgehen, zeichnen sich entsprechend dem Drucke, welchen sie durch die Einpressung des Blutes vom Herzen her auszuhalten haben, durch eine besonders starke Entwickelung ihrer Wand aus. Die rhythmische, unter ansehnlichem Drucke vor sich gehende Zufuhr von Blut bedingt eine periodische, wellenförmig fortschreitende Ausdehnung der Gefässe sowohl ihrer Quere als ihrer Länge nach, während beim Nachlassen des Stosses eine Verkleinerung der Lichtung erfolgt. Dieses An- und Abschwellen der Arterien, welches man an oberflächlichen Abteilungen fühlen und sehen kann, bezeichnet man als Schlag oder Puls und nennt demgemäss diese Gefässe Schlagadern, Pulsadern.[1])

1. Durchmesser.

Man pflegt die Arterien in grosse, mittlere und kleine einzuteilen, um damit eine ungefähre Vorstellung zu erwecken, die sich nicht bloss auf die Grösse, sondern auch auf die Bauverhältnisse bezieht.

Dadurch werden jedoch Zahlenwerte nicht entbehrlich gemacht. Der Dickendurchmesser eines Gefässes enthält die Lichtung (Lumen, Kaliber) und die Wandstärke; er schwankt natürlich mit dem Drucke, den der Inhalt auf die Gefässwand ausübt, selbst mit der Temperatur, dem lebenden oder toten Zustande des Gefässes. Er schwankt auch individuell, geschlechtlich, nach dem Alter u. s. w.

Mittlere Werte für den Dickendurchmesser der einzelnen Arterien sind an besonderer Stelle angegeben.

Hier möge nach den Angaben von Beneke und Schiele-Wiegandt folgende aus vielen Gründen interessante Tabelle über die Umfänge einiger grossen Gefässe einen Platz finden:

Umfänge der grossen Gefässe in mm

Alter	Durchschnittliche Körperlänge in cm	A. pulmonalis	Aorta ascendens	Aorta thoracalis	Aorta abdominalis	Iliaca communis		Femoralis communis		Subclavia	
						dextra	sinistra	dextra	sinistra	dextra	sinistra
1.											
Neugeborener	49	23,5	18	14,25	12,75	8,5	7,5	8	8	8,75	8,75
$1^1/_2$—2 Jahre	77	37	34,4	22,6	14,5	9,8	9	14	14,9	13	12
6—$6^5/_6$ „	109,25	43	39	28	18	12	12	14,1	13,6	15,9	15
$14^1/_2$—15 „	150	51	48	34	24,5	17	17	16,8	17	19,7	18
19—21 „	164	59	54,5	41	29	20	19,6	17,8	17,3	22	19
24 u. 31 „	161,25	64	60	43	31	21	19,5	17,5	17,5	27	22,5
47—71 „	171,5	67	73	54	40	27,5	26,5	20	21	29	28
2.											
20—74jährig. Männer . .	168,2	73,1	72,5	5 7,9 a	38,3 b				20,9 c		26,7 c
10—80jährig. Weiber . .	157,1	73,6	68,2	53,3 a	33,2 b				19,1 c		23,1 c

a) Hinter der Subclavia sinistra;
b) über der Teilung;
c) am Ursprunge.

[1]) Der Name Arterien bezieht sich auf die ursprüngliche Meinung, diese Gefässe enthielten bloss Luft. Die Meinung erhielt eine Stütze durch die Wahrnehmung, dass sie an der Leiche in der Regel leer gefunden werden.

Im allgemeinen ist die mittlere Länge eines Gefässes um so geringer, je kleiner der mittlere Durchmesser ist.

Starker Durchmesser weist auf die Nähe des Hauptstammes hin, nicht aber schwacher Durchmesser auf Entfernung; vom Stamme der Aorta entspringen unmittelbar zwar die grössten, aber auch sehr kleine Gefässe, die an Grösse weit hinter vielen Zweigen dritter und vierter Ordnung zurückstehen.

Von einer Teilung zur anderen verändert ein Gefäss sein Lumen nicht.

Die Äste sind zwar einzeln absolut kleiner im Querschnitte als der Stamm, aus welchem sie entspringen, im allgemeinen aber wächst die Summe des Querschnittswertes der Äste bei jeder folgenden Teilung. Der Querschnitt des Lumen des Kapillarsystemes übertrifft denjenigen des Aortenstammes in bedeutendem Grade.

So gleicht ein Arterienstamm gegenüber seinem Kapillarsysteme einem Flusse, welcher sich in einen See ergiesst.

2. Wandstärke.

Die Arterien des Lungenkreislaufes, welche zusammen eine geringere räumliche Ausbreitung haben und in ein kleineres Kapillarsystem übergehen, sind im allgemeinen mit schwächer entwickelter Wand versehen, als diejenigen des Körperkreislaufes, da der Druck in ihnen geringer ist als in diesen.

Die grössere Dicke der Wand, durch welche sich die Schlagadern von den Blutadern unterscheiden, beruht hauptsächlich auf einer stärkeren Entwickelung der mittleren Schicht. Dieser Wandstärke verdanken die Schlagadern die Eigenschaft, dass sie auch ein Lumen beizubehalten bestrebt sind oder ein sternförmiges Lumen entwickeln, wenn kein Blut mehr in ihnen enthalten ist; während sich unter gleichen Bedingungen die Wandungen der Venen in Form von zwei Platten aneinander legen.

Die Dicke der Wand nimmt bei den Arterien im allgemeinen mit der Grösse der Gefässe zu und ab, jedoch nicht in dem gleichen Masse wie diese. Es ist demnach die Wand eines doppelt so weiten Gefässes nicht auch doppelt so dick. Bei dieser Dickenveränderung beteiligen sich ferner nicht alle Elemente der Wand in gleicher Weise; ja einzelne Elemente nehmen bei der Dickenzunahme verhältnismässig ab; dies ist der Fall bei den Muskelelementen, welche zu Gunsten der in Zunahme begriffenen elastischen Fasern mit dem Wachsen der Gefässe an Menge relativ abnehmen.

Um einige Beispiele anzugeben, so beträgt die Wanddicke der Aorta ascendens etwa 1,6 mm; diejenige der A. pulmonalis 1,1 mm; der A. anonyma 0,3 mm; der Iliaca communis 0,3 mm.

Die Media der Aorta hat[1])

	bei Männern:	bei Weibern:
über den Klappen	1,4 mm	1,3 mm
hinter der Subclavia sinistra	1,1 „	1,2 „
über der Teilung	0,9 „	0,9 „ Wandstärke.

Für die Intima, auch der grössten Arterien, lässt sich im Durchschnitt 0,03 mm Dicke rechnen (Henle); in höheren Lebensjahren ist die 3—4 fache Dicke anzunehmen.

Die Adventitia schwankt gewöhnlich zwischen 0,3 und 0,4 mm Dicke; dieselbe nimmt im höheren Alter nur wenig zu.

3. Verästelung. Ramificatio vasorum.

Die Verästelung der Arterien ist im allgemeinen eine baumförmige, d. h. die in dem Herzen wurzelnden beiden Hauptstämme, Aorta und Pulmonalis verbreiten ihre Äste nach allen Richtungen des Raumes. Wie jedoch bei den Pflanzen die Verzweigungssysteme streng normiert sind, so ist dies auch bei dem vorliegenden Gegenstande, ebenso bei der Verästelung der Ausführungsgänge der Drüsen, bei der Verästelung der Nerven der Fall. Das auf S. 8

[1]) Nach Schiele-Wiegandt. Vergl. H. Vierordt, Daten und Tabellen, Jena, 2. Aufl.

über die Anordnung der Gefässe Erwähnte zeigt bereits das Verästelungsgesetz bezüglich der Aorta und ihrer nächsten Äste, während die A. pulmonalis sich in ihrer Verästelung notwendigerweise gleich einer Organarterie verhält.

Man kann die Verästelung vom entwickelungsgeschichtlichen Standpunkte aus untersuchen, oder die Endform zum Ausgangspunkte wählen. Wie die Aorta und Pulmonalis entstehen, darauf wird späterhin der Blick zu lenken sein. Die Endform der Aorta, ein merkwürdiges, hirtenstabähnlich gekrümmtes Rohr, zeigt in ihrer Astbildung auf das deutlichste die Form eines Monopodium, d. h. eines Hauptstammes, einer Hauptachse, von welcher seitliche Zweige abgehen; die Verästelung ist also eine monopodiale; in der ganzen Ausdehnung des Aortenstammes ist keine Dichotomie vorhanden. Eine Dichotomie kommt zu stande, wenn ein Stamm oder Ast sich in zwei Arme teilt. Sind diese Arme an Stärke ungleich, dann ist schon wieder die monopodiale Verzweigung vorhanden. Nimmt man also als Dichotomie die Spaltung in zwei gleiche Arme, so ist diese in der sekundären, tertiären u. s. w. Verästelung der Aorta zwar vorhanden, an manchen Orten reichlich vertreten, aber im ganzen genommen haben die monopodialen Verzweigungssysteme das Übergewicht. Ein Ast kann plötzlich oder rasch in eine grössere Zahl von Zweigen zerfallen; so entsteht das sogenannte Wundernetz.

4. Das Wundernetz. Rete mirabile.

Unter Wundernetzen versteht man den plötzlichen Zerfall eines arteriellen oder venösen Gefässes in ein Bündel feiner Äste, die sich untereinander verbinden und in ein Kapillarnetz auflösen. Wundernetze haben im Tierreiche eine grosse Verbreitung und kommen in mehrfacher Gestaltung vor. In dem einfachsten Falle ist das Rete mirabile ein unipolares; sammelt sich aus der kapillaren Auflösung wieder ein grösseres Gefäss, so ist ein bipolares Wundernetz vorhanden. Handelt es sich bei einem Wundernetze nur um Arterien oder nur um Venen, so hat man es mit einem Rete mirabile simplex zu thun; sind Arterien und Venen aber gemischt, so ist ein Rete mirabile duplex ausgebildet. Am Menschen sind Wundernetze am längsten bekannt in der Niere, wo sie die Malpighischen Knäuel bilden. Vor mehreren Jahren beschrieb J. Schöbl[1]) ein ganzes System von Wundernetzen im Mesenterium; die Maschenräume der Wundernetze sind mit Inseln von Fettgewebe erfüllt. Sie stehen einzeln oder in Gruppen. Die meisten sind bipolar, wenige nur unipolar; die meisten zugleich gedoppelt arteriell und venös zugleich.

Unter den Wirbeltieren sind Wundernetze sehr verbreitet in der Schwimmblase der Fische, in der Schwanzwirbelsäule einiger Saurier. Bei den Säugetieren kommen sie nahezu in allen Abteilungen in den verschiedensten Gefässbezirken vor. Bei Wiederkäuern sind an der Carotis interna und Ophthalmica sehr entwickelte Wundernetze vorhanden; ebenso an den Intercostalarterien der Cetaceen. Sehr entwickelte Wundernetze haben die Edendaten und Halbaffen; an grossen Gefässstrecken, z. B. an den Gliedmassen und am Schwanze wird die Bahn der Arterienstämme durch Wundernetze gebildet. Bei den Affen findet dagegen dieselbe spärliche Verbreitung statt wie bei dem Menschen.

Wo sie vorkommen, haben Wundernetze immer eine Verlangsamung des Blutstromes im Gefolge und eine damit einhergehende Veränderung der Diffusionsverhältnisse.

5. Der Abgangswinkel.

Die Abgangswinkel einiger stärkerer Äste wurden von Valentin an zwei Leichen bestimmt. Sie betragen in Graden:

Abgangswinkel von Arterien	männlich
Winkel zwischen A. anonyma und A. carotis sinistra	38
„ „ Aorta und A. carotis sinistra	81
„ „ Aorta thoracalis u. A. subclavia sinistra	102
„ „ Aorta u. A. renalis dextra (unterer Winkel)	87
„ „ Aorta und A. renalis sinistra („ „)	88.

[1]) Über Wundernetzbildungen im Fettgewebe. Arch. f. mikrosk. Anat. 1885, Bd. 24.

Im ganzen genommen erfolgt der Abgang der Äste vom Stamme, der sekundären von den primären Ästen u. s. w. in der Mehrzahl der Fälle unter spitzem Winkel, seltener unter rechtem Winkel, am seltensten unter stumpfem Winkel; in letzterem Falle sind sogenannte rückläufige Gefässe, Aa. recurrentes, vorhanden.

6. Gefässbahn.

Die Bahn der Arterien ist zwar in der Regel so kurz als möglich, d. h. das Gefäss schlägt in der Regel den kürzesten Weg ein, um zu seinem Organe zu kommen. Jedoch legt einerseits die Möglichkeit mancherlei Beschränkungen auf; andererseits haben viele Organe ihren ursprünglichen Platz verlassen und schleppen ihre Gefässe in der Folge nach. Viele Gefässe machen Krümmungen, Schlängelungen, Spiralwindungen durch, um zu ihrem Organe zu kommen. Einen gebogenen Verlauf hat selbst der ganze Stamm der Aorta und A. pulmonalis; jener macht bis zu einem gewissen Grade die Krümmungen der Wirbelsäule in sagittaler Ebene mit und ist ausserdem mehrfach gebogen (Aorta ascendens, Arcus aortae, rechtsseitige Konvexität der Aorta descendens).

7. Anastomosen.

Eine offene Verbindung, Zusammenmündung zweier Gefässe, Anastomosis vasorum, findet um so häufiger statt, je kleiner und vom Herzen entfernter die Gefässe sind; es gilt dies für Arterien, Venen und Lymphgefässe. Doch kommen im Fötalleben selbst Anastomosen der arteriellen Hauptstämme vor (Verbindung der A. pulmonalis mit der Aorta durch den Ductus arteriosus Botalli).

Die Form der einfachen Anastomose kann verschiedener Art sein. Zwei in einiger Entfernung voneinander dahinziehende Gefässe können durch einen queren oder von der Quere abweichenden starken oder schwachen Verbindungsarm in Zusammenhang gesetzt werden; es kann aber auch das eine Gefäss als Ganzes in das andere einmünden. Es kann ferner der quere Verbindungsarm bis auf 0 und weniger reduziert gedacht werden; dann fehlt beiden anastomosierenden Gefässen ein Stück ihrer Wand; durch dieses Loch wird die Anastomose bedingt. Ein Gefäss kann sich dichotomisch teilen und die beiden Äste sich unter Inselbildung früher oder später wieder zu einem Ganzen verbinden. Von einem starken Gefässe kann ein schwacher Ast abgehen und dieser weiter unten wieder mit dem starken in Verbindung treten.

Treten mehrere kleinere Gefässe durch zahlreiche in einer Fläche gelegene Anastomosen miteinander in Verbindung, so entsteht ein Gefässnetz, Rete vasculosum.

Wird eine Membran von zahlreichen und verhältnismässig ansehnlichen Blutgefässen, Arterien und Venen durchzogen, die aber nicht sowohl zur Ernährung dieser Häute, als der von ihnen umschlossenen Organe dienen, oder auch eine serumabsondernde Rolle übernehmen, so spricht man von Gefässhäuten, Aderhäuten, Tunicae vasculosae. (Pia mater, Vasculosa oculi, Area vascularis cochleae).

Stehen Gefässe nicht nur in einer Fläche, sondern auch der Tiefe nach miteinander in Verbindung, so nennt man diese bei den Venen nicht seltene Art der Gefässverbindung Gefässgeflecht, Plexus vasculosus.

Arterienäste können mit Überspringung des Kapillarsystemes unmittelbar mit Venen anastomosieren; diese eigentümliche Erscheinung ist bekannt als

8. Derivatorischer oder abgekürzter Kreislauf, derivatorischer Apparat.

Auf ableitende Kanäle dieser Art hat zuerst Sucquet unter der Bezeichnung Canaux dérivatifs die Aufmerksamkeit gelenkt. Nach den Untersuchungen von H. Hoyer[1]) sind solche unmittelbare Verbindungen zwischen Arterien- und Venenästen bei Tieren an folgenden Stellen vorhanden: an den Ohren, in der Gegend der Nasenspitze, an den Lippen, an den

[1]) Arch. f. mikroskop. Anat., 1877, Bd. 13.

Zehen der vorderen und hinteren Extremität, an der Schwanzspitze und an den kavernösen Gebilden der Geschlechtsorgane. Bei dem Menschen konnten am Kopfe keine entsprechenden Anastomosen wahrgenommen werden; an den Fingern und Zehen, sowie in den kavernösen Körpern der Geschlechtsorgane sind sie vorhanden. Hinsichtlich der Funktion betrachtet, sind Verbindungen dieser Art Nebenschliessungen, welche den Überschuss der zuströmenden Blutmasse unmittelbar nach den Venen ableiten, aber auch vielleicht als wärmeregulierende Apparate anzusehen, da sie vorzugsweise an Endgebilden vorkommen.

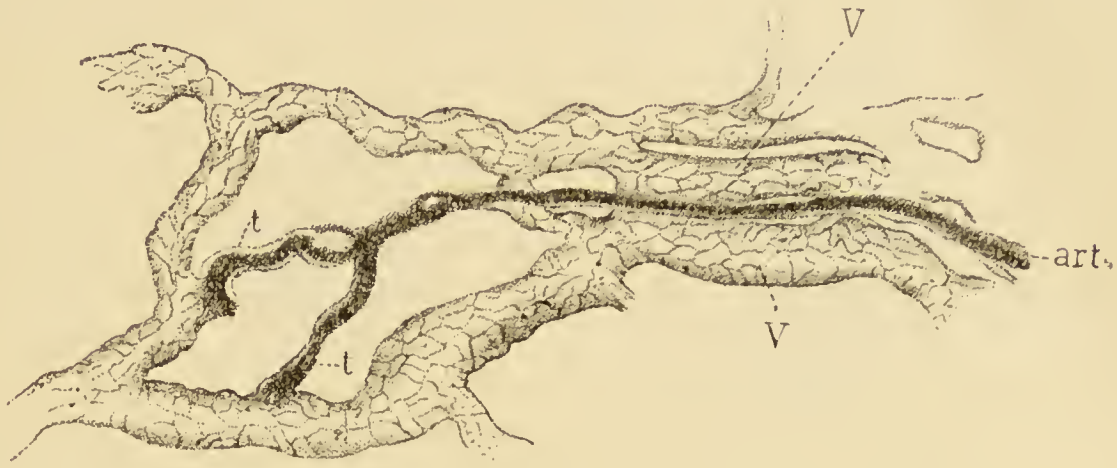

Fig. 10.

Derivatorischer Kreislauf. Nierenkapsel. Nach Geberg.
V Vene; *t*, *t* in Venenzweige mündende terminale Arterien.

Über unmittelbare Verbindungen zwischen Arterien und Venen in der Nierenkapsel (des Hundes) handelt A. Geberg.[1]) Seiner Darstellung ist Fig. 10 entnommen, welche ein Beispiel des eigentümlichen Verhaltens vor Augen stellt. Die Lichtung der anastomosierenden Arterien schwankte zwischen 0,013—0,051 mm, was mit den Befunden von Hoyer gut übereinstimmt; die Länge der anastomosierenden Arterienzweige betrug etwa 0,15—0,68 mm; die zugehörigen Venen hatten 0,035—0,129 mm Durchmesser.

Nach L. Testut sind derivative Kanäle reichlich in der Pia mater des Erwachsenen vorhanden (1888).

9. Kollateralkreislauf.

Anastomosen sichern einem Organe oder Organteile die gleichmässige Blutzufuhr und Blutabfuhr; sie ermöglichen teilweise die entwickelungsgeschichtliche Aufeinanderfolge mehrerer Kreislaufsformen. Sie spielen aber nicht bloss im normalen Haushalte des Organismus eine grosse Rolle, sondern auch in der Pathologie. Wird in einem Stamme oder grösseren Aste der Blutlauf durch Unterbindung unterbrochen, so übernehmen Anastomosen die Blutzufuhr in den jenseits der Unterbrechungsstelle gelegenen Körperteil; die anastomosierenden Äste nehmen an Umfang zu und wachsen ihren neuen Aufgaben entgegen; es stellt sich ein Kollateralkreislauf her, wie man die Erscheinung zu bezeichnen pflegt. Über die in Frage kommenden Verhältnisse belehrt Fig. 11.

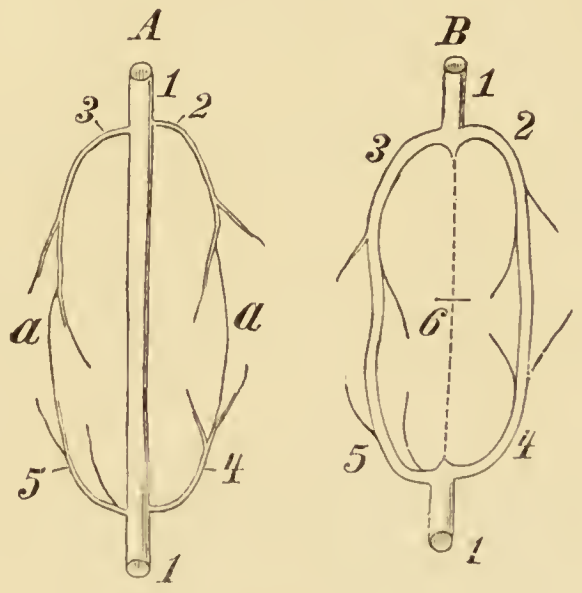

Fig. 11.

Schema der Herstellung eines kollateralen Kreislaufes, nach Unterbindung eines Arterienstammes.
A unversehrter Zustand; B nach Unterbindung geschehene Obliteration und Verödung.
1 Arterienstamm; 2, 3, 4, 5 obere und untere Arterienäste, die bei *a* anastomosieren.

10. Kollateralen und Endäste.

Die von einer Arterie abgegebenen Äste scheidet man in solche, die vor ihrer Endteilung vom Stamme abgegeben werden, und in Endäste. Letztere, auch terminale Äste genannt, gehen aus etwaiger Bifurkation hervor; die übrigen werden Kollateralen genannt.

---

[1]) Internationale Monatsschrift f. Anat. u. Phys., 1885, Bd. 2.

11. Endarterien.

Endarterien darf man nicht mit Endästen verwechseln. Endarterien sind solche grössere Arterienstämmchen eines Organes, zwischen welchen präkapillare arterielle Anastomosen durchaus fehlen. In der Hirnrinde, in den grauen Kernen des Gehirnes, in der Lunge, Leber (Pfortader), Milz, Niere, Schilddrüse fehlen solche Anastomosen. Die Endarterien spielen in der Pathologie eine grosse Rolle.

12. Varietäten der Arterien.

Unter Varietäten der Arterien versteht man solche angeborene Veränderungen des gewöhnlichen Verhaltens von Arterien, welche keine krankhaften Zustände veranlassen. Wo letzteres der Fall ist, gehören sie in das Gebiet der Pathologie.

Die Varietäten bestehen:

1. in der Gegenwart eines dem normalen Körper fremden Gefässes;
2. in dem Fehlen eines dem normalen Körper zukommenden Gefässes;
3. in Abweichungen des Verhaltens der normal vorkommenden Gefässe.

Letzterer Gruppe gehören weitaus die meisten Anomalien an. Das abweichende Verhalten kann darin sich aussprechen, dass der Ursprung oder die Grösse, der Verlauf, die Verästelung, die Endausbreitung verändert erscheint.

Was die beiden ersten Gruppen betrifft, so ist eine der Endform des normalen Körpers fremde oder fehlende Arterie noch nicht notwendig eine dem Individuum überhaupt fremde oder fehlende. Denn das Individuum hat während seiner Entwickelung verschiedene Daseinsformen durchzumachen, in welchen Arterien vorhanden sind, die späterhin normalerweise schwinden; die Endform kann also Arterien dauernd behalten haben, die im normalen embryonalen Leben schwinden. Ob eine der Endform fremde oder fehlende Arterie auch den transitorischen Formen fremd ist oder nicht, bleibt im einzelnen Falle also zu untersuchen.

Varietäten gehen hiernach zum Teil aus variabler Weiterentwickelung des Gefässapparates des Embryo hervor. Aber schon dieser kann in seinem Gefässapparate Anomalien einschliessen.

Varietäten gehen noch weit häufiger hervor aus der kräftigeren Ausbildung von in der Regel schwachen Anastomosen. Reichliche Anastomosenbildung in einem Gefässapparate trägt die Neigung in sich zur Ausbildung von ungewöhnlichen Vorkommnissen.

Viele Varietäten der menschlichen Gefässe treten in der Tierreihe als Norm auf. Auch andere, tiefgehende Gefässanomalien, solche, welche das Individuum krank machen oder sein Leben vor oder nach der Geburt vernichten, sind begreiflicherweise ebenfalls von morphologischem Interesse.

Die Varietäten der einzelnen Gefässe sind bei der Darstellung der letzteren aufgeführt.

13. Bau der Arterien.

Die Wand der Arterien besteht aus drei Schichten, der Tunica intima, media und adventitia. Von ihnen zeigt die mittlere Schicht oder Muscularis Querrichtung, die innere und äussere Schicht dagegen vorwiegend Längsrichtung ihrer Bestandteile.

Die Intima kleiner Arterien, welche kurz vor ihrer Auflösung in das Kapillarsystem stehen, ist aus langgestreckten spindelförmigen Endothelzellen in einfacher Lage zusammengesetzt, die einer strukturlosen elastischen Haut, der elastischen Innenhaut, Elastica interna, dicht aufliegen. Bei etwas grösseren Arterien zeigt letztere Haut Durchbrechungen und nimmt dadurch die Eigenschaften einer gefensterten Membran an. Die Media der kleinsten Arterien ist eine einfache, bei etwas grösseren Gefässen mehrfache cirkuläre Lage von glatten Muskelzellen. Die Adventitia besteht aus fibrillärem Bindegewebe und feinen elastischen Fasern. Sie geht ohne scharfe Grenze in jenes Bindegewebe über, welches die Gefässe trägt.

Die grosse folgende Gruppe von Arterien, mitteldicke Arterien genannt und aus allen Arterien bestehend, welche zwischen den erwähnten feinen und den beiden grossen Haupt-

stämmen, Aorta und Pulmonalis, gelegen sind, besitzt eine dickere Intima als die erste Gruppe. Zwischen Endothelium und Elastica interna liegt längsstreifige Bindesubstanz, welche abgeplattete rundliche oder sternförmige Bindegewebszellen und längsgestreckte feine elastische Netze enthält. Diese streifige Lage fehlt indessen mehreren Arterien, so der A. coeliaca, den

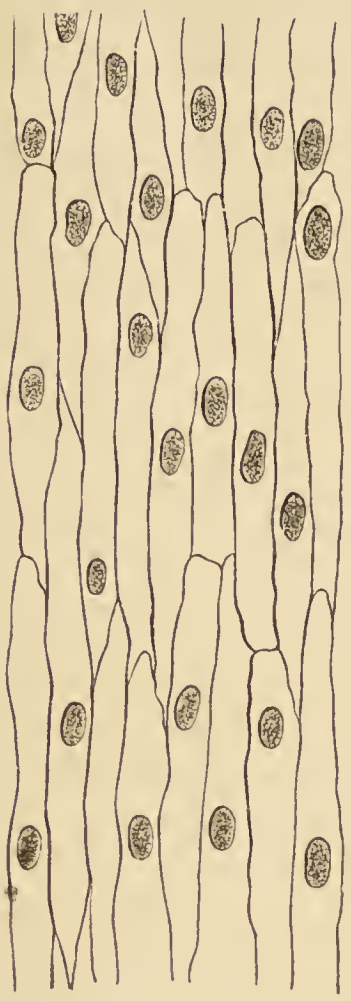

Fig. 12.

Fig. 13.

Fig. 14.

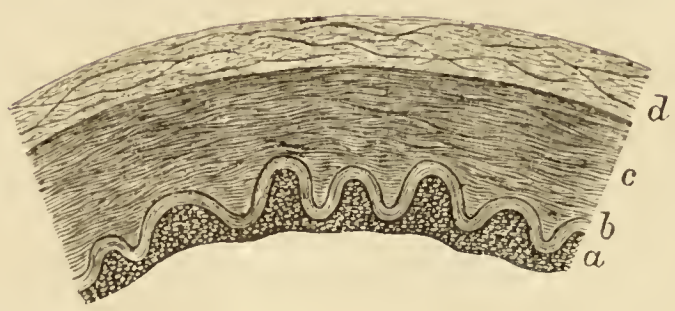

Fig. 15.

Fig. 12. Endothel einer Arterie der weichen Hirnhaut nach Höllensteinbehandlung. $^{300}/_{1}$.

Fig. 13. Streifige Lamelle aus der Carotis. $^{350}/_{1}$.

Fig. 14. Tunica intima einer kleinen Arterie. $^{350}/_{1}$.

Fig. 15. Schräger Querdurchschnitt durch die Arteria basilaris. $^{120}/_{1}$.
a Endothelschicht der Intima, schräg getroffen und durch die Faltung der Wand noch dicker erscheinend; *b* gefaltete elastische Innenhaut; *c* Muskelhaut, ziemlich gleichförmig; *d* Adventitia mit schwachen elastischen Netzen.

Mesentericae, der Renalis, Iliaca externa. Auch die Media erfährt eine mit steigendem Kaliber des Gefässes rasch zunehmende Verdickung. Sie besteht nicht mehr allein aus cirkulären Schichten glatter Muskulatur, sondern letztere sind durchsetzt mit weitmaschigen Netzen elastischer Fasern und Blätter. Bei verschiedenen Arterien sind beiderlei Elemente in stellvertretend verschiedener Stärke vertreten, so in der A. coeliaca, radialis, femoralis die glatte Muskulatur, in der A. carotis, axillaris und iliaca communis dagegen das elastische Gewebe. Auch die Adventitia hat an Dicke zugenommen; ihre elastischen Fasern bilden an der Grenze gegen die Media eine mit deren elastischen Elementen zusammenhängende dichtere Lage, die elastische Schicht der Adventitia. Die Adventitia enthält ferner längslaufende zerstreute Bündel und Netze glatter Muskelzellen.

Bei den grossen Arterien endlich nähern sich die Endothelzellen der Intima der kurzen

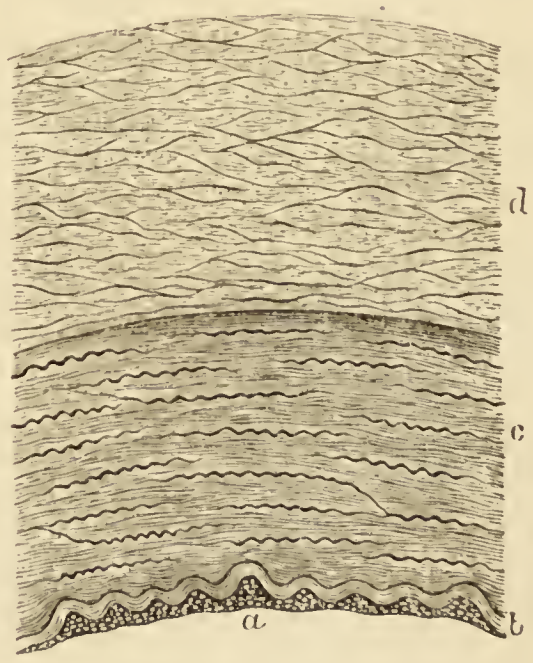

Fig. 16.

Querdurchschnitt durch die Arteria carotis externa. $^{120}/_{1}$.
a Endothelschicht; *b* elastische Innenhaut; *c* Muskelhaut mit elastischen Zwischenbändern; *d* Adventitia mit elastischen Netzen, welche namentlich gegen die Tunica media hin etwas dichter sind.

polygonalen Form, während die sie tragende Platte streifiger Bindesubstanz die schon bei den mittleren Arterien vorkommenden Verhältnisse zeigt. Die in ihr eingeschlossenen elastischen Fasernetze nehmen gegen die Media hin an Dichtigkeit zu und gehen in die gefensterte Haut über. Die gesamte Muscularis ist durchsetzt von konzentrisch angeordneten starken elastischen Netzen oder von gefensterten Häuten, welche durch schräge Verbindungsplatten untereinander zusammenhängen oder auch Gabelungen darbieten. So folgen, wie Querschnitte zeigen, in der Media der Aorta thoracalis abwechselnd je etwa 25 teilweise getrennte, teilweise zusammenhängende cirkuläre Schichten von glatter Muskulatur und gefensterten elastischen Häuten aufeinander, bis endlich die Adventitia den äusseren Abschluss bildet. Letztere unterscheidet sich von der Adventitia der vorhergehenden Gruppe durch den Mangel an glatten Muskelzellen und durch das Fehlen dichterer elastischer Netze an der Grenze gegen die Media.

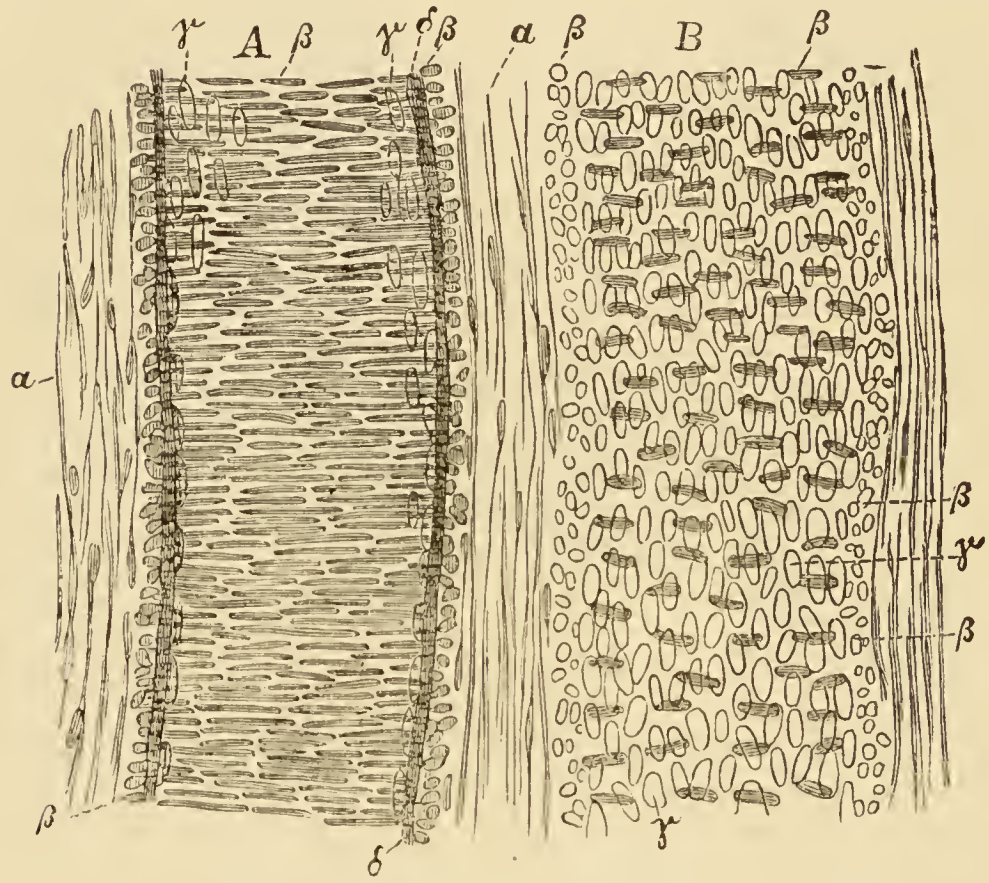

Fig. 17.

Eine kleine Arterie A von 140 μ und die mit ihr korrespondierende Vene B von 150 μ Durchmesser aus dem Mesenterium eines Kindes, mit Essigsäure behandelt; nach Kölliker. $^{350}/_{1}$.

α Adventitia mit länglichen Kernen von Bindegewebskörperchen; β Kerne der Muskelzellen der Media, zum Teile von der breiten Fläche, zum Teile von der spitzen Kante und dadurch in scheinbarem Querschnitte; γ Kerne des Endotheles; δ elastische Längsfaserhaut.

Die Wand der Arterien wird von kleinen, sowohl arteriellen wie venösen Gefässen, Vasa vasorum, durchzogen. Jedes Arterienästchen ist von zwei Venen begleitet. Diese kleinen Arterien entspringen jedoch nicht unmittelbar aus dem Gefässe, in dessen Wand sie verlaufen, sondern gehen von Ästen dieses Gefässes oder einer benachbarten Arterie aus. Sie verbreiten sich, unter Bildung von Netzen, an den Arterienscheiden, in der Adventitia und an den äusseren Schichten der Media.

Lymphgefässe sind bis jetzt in der Arterienwand nicht mit Sicherheit nachgewiesen, obgleich solche wahrscheinlich unter der Intima und in der Muscularis vorkommen. Doch sind viele Arterien teils von Lymphgefässen umsponnen, teils ganz in perivaskulären Lymphräumen gelegen (s. Lymphgefässe).

Die Arterien werden reichlich von Nerven versorgt, vor allem von motorischen, worauf schon das Vorhandensein der Muscularis hinweist. Die Gefässnerven, wie man sie nennt, stammen vorzugsweise aus dem sympathischen Systeme, teilweise aber auch von Gehirn- und Rückenmarksnerven ab; ihre Fasern sind überwiegend solche markloser Art. Sie bilden um die grösseren Gefässe Geflechte und verlaufen mit den feineren Gefässen in Form feiner Nervenfäden.

Man hat nach den Untersuchungen von Ranvier an den Arterien drei verschiedene, aber untereinander zusammenhängende Nervenplexus zu unterscheiden: einen äusseren (fundamentalen), welcher in der Adventitia gelegen ist; einen intermediären oder perimuskulären, welcher an der äusseren Peripherie der Muscularis seine Lage hat, und einen terminalen oder intramuskulären, welcher sich innerhalb der Muscularis ausbreitet. Von ihm gehen die terminalen Fibrillen für die Muskelzellen ab.

Der Bau der Arterienwand hat zwei wichtige Eigentümlichkeiten dieser Gefässe zur Folge, ihre Elasticität und ihre Kontraktilität.

b) **Blutadern.** Venae.

In den Blutadern strömt das Blut in umgekehrter Richtung wie in den

Schlagadern und wird von den Kapillarsystemen aus zum Herzen zurückgeführt.

Es giebt Venen des kleinen und grossen Kreislaufes. Jene, die Vv. pulmonales, führen in Form von zwei kurzen paarigen Stämmen das in den Kapillarsystemen der Lungen arteriell gewordene Blut zum linken Vorhofe des Herzens. Eine, sich alsbald in zwei Hauptäste teilende grosse Arterie, die A. pulmonalis, hatte das venöse Blut in die Lungen geführt.

Auch die Körperarterien gehen von einem gemeinsamen Stamme aus, der Aorta; er gehört ungeteilt beiden Körperhälften an. Ursprünglich aber war dieser Stamm in grosser Ausdehnung doppelt; er ist zum Teile aus der Verschmelzung von zwei Längsstämmen hervorgegangen.

Die Körperblutadern sammeln sich aus den Kapillarsystemen des Körpers von feinen Anfängen zu immer grösseren Stämmen und dringen beim Erwachsenen zuletzt mit zwei Hauptstämmen, einem oberen und einem unteren, der oberen und unteren Hohlader, in den rechten Vorhof ein. Von diesen sammelt die obere Hohlader, V. cava superior, vorzugsweise das venöse Blut der oberen Körperhälfte, die untere Hohlader, V. cava inferior, dasjenige der unteren Körperhälfte. Ein dritter, kleiner Venenstamm, V. coronaria cordis magna, führt das Blut der Herzwand in den rechten Vorhof.

Die Zahl der Blutadern ist eine viel grössere als diejenige der Schlagadern, indem zur Seite der meisten kleineren Schlagaderstämme je zwei Blutadern verlaufen und nur die grösseren Arterienstämme eine einzige grosse Begleitvene zur Seite haben. Ausser den Begleitvenen der Schlagadern giebt es aber noch eine grosse Zahl von anderen, teils tief, teils oberflächlich gelegenen Venen, deren Verbreitung von derjenigen der Arterien unabhängig ist. Ferner sind im Venensysteme Anastomosen viel reichlicher vorhanden, als bei den Arterien. Dies führt zur Bildung zahlreicher und ausgedehnter Venennetze, Retia venosa, und Venenplexus, Plexus venosi.

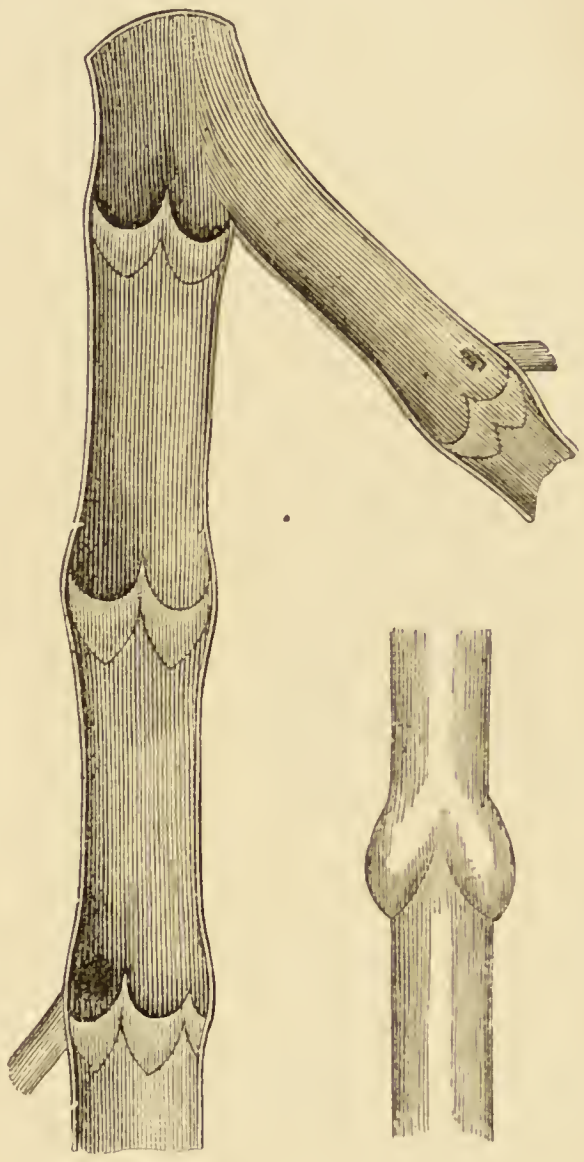

Fig. 19. Fig. 18.

Fig. 18. Venenklappen, von aussen. 1/1. Ein Stückchen der Vena cephalica aufgeblasen und getrocknet. Man sieht die Anheftungsweise der Klappen und die Anschwellung der Gefässwand in deren Umgebung.

Fig. 19. Venenklappen, von innen. 1/1. Ein Stückchen der Vena saphena major mit mehreren Nebenästchen, aufgeschnitten.

Sowohl infolge der grösseren Zahl der Blutadern, als auch der grösseren Weite der einzelnen Gefässe wegen ist das gesamte Venensystem geräumiger als das Arteriensystem. Der Unterschied der Kapazitäten beider Systeme ist schwer genau zu bestimmen; ungefähr aber beträgt die Kapazität des Venensystemes das Doppelte derjenigen des Arteriensystemes.

In Bezug auf die Lage hat man, wie bei den Arterien, zu unterscheiden:

Venen der Körperwand: Vv. parietales,
Venen der Nervencentren: Vv. cerebro-spinales,
Venen der Eingeweide: Vv. viscerales,
Venen des Herzens: Vv. cordis.

Ein Teil der Venen der Körperwand hat subkutane Lage; es sind dies die Vv. superficiales s. subcutaneae. Ihnen gegenüber stehen die tiefen Venen, Vv. profundae. Die Begleitvenen der Arterien heissen im besonderen auch Vv. comites s. satellites arteriarum.

Von den Arterien unterscheiden sich die Venen nach dem Bisherigen durch die veränderte Richtung des Blutstromes, durch ihre Zahl, Weite, durch die teilweise verschiedene Gesamtordnung der Zweige und Hauptstämme, ferner durch ihren Inhalt. Die Arterien führen hellrotes, sauerstoffreiches, die Venen dunkelrotes, kohlensäurereiches Blut; doch gilt dies nur von den Arterien und Venen des grossen Kreislaufes, während bei den Gefässen des kleinen Kreislaufes die Verhältnisse sich umkehren; es gilt ferner nur von der postfötalen Lebenszeit des Individuum, da in der fötalen Zeit die A. umbilicalis kohlensäurereiches, die V. umbilicalis sauerstoffreiches Blut führt. Ein weiterer Unterschied liegt in der Beschaffenheit der Wand; die Wand der Venen ist dünner und zeigt vor allem einen geringeren Gehalt an elastischen und muskulösen Elementen, während das Bindegewebe in den Vordergrund tritt. Im Gegensatze zu den Arterien, welche einen Klappenapparat nur an der Herzgrenze tragen, besitzen die Venen einen solchen von gewaltiger Entwickelung.

Die meisten Blutadern sind nämlich an ihrer Innenfläche mit Klappen, und zwar in der bereits bekannten Form von Taschenventilen versehen, welche so gestellt sind, dass sie den Rückfluss und die Rückstauung des Blutes gegen die Peripherie hin verhindern. Die Klappen, Valvulae venarum, sind Falten der Innenhaut, welche durch Bindegewebe verstärkt werden. Sie bilden kleine und dünne Segel, welche mit einem länglich runden Rande an der Gefässwand festsitzen und mit einem leicht geschweiften Rande frei in die Gefässlichtung hineinragen. Der freie Rand ist gegen das Herz gewendet, so dass der centripetale Blutstrom das Segel flach an die Wand legt. Jeder Klappenanheftung entspricht eine leichte Ausbuchtung der Gefässwand und bildet mit dem Segel, wie an den Wurzeln der zwei grossen Arterienstämme, eine gemeinsame Tasche, Sinus valvulae. Dieser Anordnung gemäss bieten die Klappen dem Blutstrome in der gewöhnlichen Richtung kein Hindernis dar; wenn aber durch Druck oder eine andere Ursache eine Rückstauung erfolgt, so dringt das Blut in die erweiterten Abteilungen der Venen ein, drängt die freien Segelränder von der Gefässwand ab und aneinander und schliesst hierdurch das Gefäss nach der Peripherie ab. Die venösen Gefässe zeigen dann an den entsprechenden Stellen knotige Anschwellungen.

In der Regel finden sich in der angegebenen Weise zwei Segel einander gegenüber. Bei grösseren Tieren kommen auch drei Segel im Umfange der Wand vor; bei dem Menschen ist dies selten. Dagegen findet sich bei kleineren Venen hier und da nur je ein einzelnes Segel vor; und bei grösseren Venen ist öfters ein einzelnes Segel an der Mündungsstelle eines kleineren Astes vorhanden. Ebenso ist in dem rechten Vorhofe des Herzens je nur eine einzelne Klappenfalte an den Eintrittstellen der unteren Hohlvene und der grossen Kranzvene des Herzens ausgebildet. An den Mündungsstellen von Venen gelegene einfache Segel werden Winkel- oder Astklappen genannt.

Ausser den entwickelten Klappen kommen vielfach auch rudimentäre vor, sei es, dass sie nicht zu voller Ausbildung gelangten oder sich zurückgebildet haben. Auf letzteres Verhalten weist der Umstand hin, dass noch beim Neugeborenen vorhandene vollständig entwickelte Klappen in späterer Zeit rückgebildet gefunden werden; auf ersteres der andere, dass während des Fötallebens ein grösserer Reichtum von Klappen angelegt wird, als später zur Ausbildung gelangt. So ist im Fötalleben das Wurzelgebiet der Pfortader reichlich mit Klappen versehen; in der Folge verschwinden die meisten, einzelne aber erhalten sich hin und wieder, besonders an den Mündungsstellen der kleinen Venen in die Venenarkaden.

Am zahlreichsten sind die Klappen in den Venen der Extremitäten entwickelt, an welchen das Blut nicht nur der Richtung der Schwere entgegen befördert werden muss, sondern die Gefässe auch häufig dem Muskeldrucke ausgesetzt werden. Durch die Gegenwart der Klappen aber wird einerseits das Spiel des Muskeldruckes zu einem Beförderer des venösen Blutstromes; andererseits beugt ihre Gegenwart der Gefahr vor, dass eine hohe Flüssigkeitssäule, wie sie an dem Extremitäten vorhanden ist, einen Druck auf das zugehörige Kapillarsystem ausübe und den Kapillarstrom hemme.

Ausnahmsweise, und wenn vorhanden, in geringer Zahl, finden sie sich in der V. azygos und den Vv. intercostales. Sie fehlen ferner überhaupt den kleinsten Venen, so auch den kleineren Extremitätenvenen; sodann der oberen und unteren Hohlvene, den meisten Kopfvenen, der Pfortader und ihren Wurzeln, den Leber-, Nieren- und Gebärmuttervenen, sowie den Vv. spermaticae internae des Weibes. Auch in den Venen des Schädels und Wirbel-

kanales, sowie im Inneren der Knochen, in der Umbilicalis und in den Lungenvenen sind keine Klappen vorhanden.

Nach dem Klappendistanzgesetze von K. Bardeleben betragen die Abstände der Venenklappen das ein-, zwei-, drei- bis vierfache einer bestimmten Grunddistanz, welche in geradem Verhältnisse zur Länge der betreffenden Extremität steht. Beim Erwachsenen beträgt diese Grunddistanz 5,5 mm für die obere, 7 mm für die untere Extremität.

Während die Venenklappen den Rückfluss des Blutes zur Peripherie hemmen, giebt es andererseits Einrichtungen, welche die centripetale Strömung des Venenblutes begünstigen. Durch die ausgedehnten Kapillargebiete hat der in dem Arteriensysteme vorhandene Blutdruck eine der Aufgabe des Kapillargebietes entsprechende bedeutende Verringerung erfahren. So ist es verständlich, dass das Blut aus den Kapillaren in den Venen fast ohne Geschwindigkeit anlangt.

Das Manometer zeigt in den Venenstämmen meist einen negativen Druck, welcher bei der Inspiration besonders stark wird; bei der Exspiration steigt der Druck und kann durch die Exspirationswirkung sogar positiv werden. Gerade jener negative Blutdruck der grossen Venenstämme ergiebt sich nun als das Hauptmittel der Förderung des venösen Blutstromes. Die Ursache dieser auffallenden Erscheinung des negativen Blutdruckes ist die Saugkraft des Brustkastens. Der positive Druck des arteriellen und der negative des Venensystemes wirken für dasselbe Ziel gleich günstig. Hieraus ergiebt sich als nächste Nutzanwendung die Wichtigkeit geregelter Atmung für das normale Verhalten des Blutkreislaufes und des Stoffwechsels.

Fig. 20.

Längsdurchschnitt durch die Vena brachialis. $^{120}/_{1}$.

a Endothelschicht; *b* elastische Innenhaut; *c* längsverlaufende Bindegewebsschicht der Media; *d* querverlaufende Muskelfasern der Media auf dem Durchschnitte mit längsverlaufenden elastischen Fasern; *e* innere, an elastischen Längsfasern reiche Schicht der Adventitia; *f* äussere, mehr bindegewebige Schichten derselben.

Ausser der Saugkraft des Thorax wirkt eine bei der Diastole der Herzkammern eintretende Saugkraft des Herzens fördernd auf den centripetalen Blutstrom ein. Wie weit für denselben Zweck die eigene Muskulatur der Venenwand thätig ist, steht dahin. An der Flughaut der Fledermaus pulsieren die Venen aktiv. Ebenso, und zwar synchronisch mit den Herzkammern, pulsieren bei allen Säugetieren die Endstücke der Lungen- und der Hohlvenen.

Dagegen wirkt die Körpermuskulatur in ihrer Thätigkeit noch in anderer Richtung günstig auf den venösen Blutstrom ein. Manche Venen, z. B. die V. femoralis unter dem Lig. inguinale die V. subclavia unter der Clavicula, werden durch die Bewegungen der Glieder abwechselnd erweitert und verengt, so dass diese Einrichtungen in Verbindung mit den Klappen der Venen gleichsam accessorische Herzen darstellen. In derselben Richtung günstig wirken auch die Fascien durch ihre abwechselnde Spannung und Entspannung auf grosse Strecken hin als Saugapparate (Braune).

Die saugende Wirkung des Brustkastens und der Fascien hat die Chirurgie bezüglich ihrer gefährlichen Folgen bei Venenverletzungen sehr zu würdigen. Insbesondere bei der Inspiration kann nämlich in eine angeschnittene Vene auch Luft eingesogen werden. Zum Glücke wird dies zwar durch ventilartigen Schluss der Vene meist verhütet, der Lufteintritt aber ist aus doppeltem Grunde sehr gefährlich; einmal durch Verstopfung der Lungenkapillaren, sodann durch die Anwesenheit der Luft im Herzen, indem dessen Kontraktionen nunmehr die Luft zusammendrücken, anstatt Blut auszutreiben, und somit fast unwirksam gemacht werden.

Obwohl nun die Aspiration des Thorax in der postfötalen Zeit für den venösen Blutlauf eine bedeutende Rolle spielt, so sehen wir doch bei dem Embryo und Fötus einen völlig geregelten Kreislauf in mehreren Formen sich vollziehen, ohne dass jene Hilfskräfte in Frage kommen würden; bei den niederen Wirbeltieren kommen sie zeitlebens überhaupt nicht in Betracht.

Ein Teil der venösen Blutbahnen erfährt eine besondere Modifikation seiner Gestaltung. Dies ist der Fall bei den Blutsinus der Dura mater cerebri.

Varietäten.

Wenn schon Abnormitäten bei den Arterien zu den häufigen Vorkommnissen gehören und die der einen Körperhälfte angehörige Anordnung auf der anderen Seite nicht ganz wiederkehrt, so gehören Varietäten der Stärke, des Ursprunges und des Verlaufes der Venen zu den gewöhnlichsten Erscheinungen. Hierzu neigt die ausserordentliche Verbreitung der Anastomosen, aber auch die Umbildung einer früheren Form des Kreislaufes in eine spätere.

Bau.

Die Intima besteht aus einer einfachen Lage platter, spindelförmiger oder polygonaler Endothelien. Bei Venen von mittlerer Grösse folgen darauf kernhaltige, allmählich deutlicher streifige Lagen von Bindegewebe, an die sich eine elastische Innenhaut anschliesst. Letztere tritt bei kleinen Venen in feiner und gleichmässiger Beschaffenheit, bei mittleren und grossen Venen in Form von elastischen Netzen auf. In der Intima mancher Venen (Darmvenen, V. iliaca, femoralis, saphena major und minor) sind auch einzelne längs oder schräg verlaufende, in der Intima der Lungenvenen cirkuläre glatte Muskelzellen vorhanden.

Die Tunica media ist am besten in den Venen der unteren Extremitäten entwickelt, weniger in den Venen der oberen Extremität, noch weniger in den Venen der Bauchhöhle; bei einer grossen Anzahl von Venen (der V. cava superior, den aus den Kapillaren hervorgehenden Venenwurzeln, den Knochenvenen, den Venen der Pia und Dura mater, den Venen der Netzhaut) fehlt sie ganz oder wird nur durch schräge und quere Bindegewebsbündel vertreten. Im wohlausgebildeten Falle hingegen besteht sie aus cirkulären glatten Muskelfasern, aus fibrillärem Bindegewebe und elastischen Netzen.

Die Adventitia ist meist gut ausgebildet und besteht aus sich kreuzenden Bindegewebsbündeln, elastischen Fasern und auffallend reichen Zügen einer longitudinalen Muskulatur, die in der Adventitia der Arterien viel seltener und spärlicher vorkommt. Einzelne Venen, wie der Stamm der Pfortader und die Nierenvene besitzen eine ansehnliche geschlossene Längsmuskelschicht in der Adventitia. An den in die Vorhöfe des Herzens mündenden grossen Venen enthält die Adventitia Ringschichten quergestreifter Muskelfasern, welche sich vom Herzen aus auf jene Gefässe forterstrecken. Mit diesem Baue stimmt es überein, dass sich diese Venenmündungsstücke gleichzeitig mit der Systole der Vorhöfe kontrahieren.

Die Venenklappen sind feine Duplikaturen der Intima, wie schon oben erwähnt worden ist. Elastische Fasernetze sind besonders an der Basis der Klappen kräftig entwickelt. Wo die Intima glatte Muskelzellen führt, können solche auch in die Zusammensetzung der Klappen eingehen.

Wie die Arterien, so besitzen auch die Venenwände ernährende Gefässe, Vasa vasorum.

Bezüglich der Lymphgefässe bestehen dieselben Vorkommnisse, wie sie bei den Arterien Erwähnung gefunden haben.

Ebenso sind Nerven in den Venen reichlich vorhanden, so dass dieselben sich an manchen Orten selbst mit dem Skalpell darstellen lassen.

c) **Haargefässe.** Vasa capillaria.

Lange Zeit hindurch hatte man im Altertume angenommen, dass das Herz durch die Venen Blut, durch die Arterien Luft (Pneuma) in die Organe entsende. Das durch die Venen wegströmende Blut sollte nach jedem Herzschlage auf demselben Wege zurückkehren. Einen bedeutenden Fortschritt bekundet die der Wahrheit im wesentlichen entsprechende Anschauung des Alexandriners Herophilus (300 v. Chr.), nach welcher in den Arterien eine Mischung von Blut und Pneuma enthalten ist. Sein Zeitgenosse Erasistratus ahnte die peripherische Verbindung der Arterien mit den Venen. Galen (131—201 n. Chr.) stellte den Blutgehalt der Arterien sicher und hält auch an der Ansicht der Vermischung des Arterienblutes mit Pneuma fest. Ob er der erste gewesen ist, welcher dem Venenblute die Richtung zum Herzen zuschrieb, ist unsicher. Eigentümlich ist seine Ansicht von der Bedeutung des rechten Herzens. Die brauchbaren Teile des Blutes des rechten Herzens sollten durch die Herzscheidewand in das linke Herz gelangen, die unbrauchbaren Teile aber durch die Lungenarterie den Lungen zugeführt und dort exhaliert werden, während Pneuma aus den Lungen durch die Lungen-

venen in das linke Herz gehe, um sich mit dem Blute zu mischen. Diese Ansicht behielt durch das ganze Mittelalter hindurch Geltung. Erst im sechzehnten Jahrhundert sahen Vesal und seine Zeitgenossen ein, dass die Herzscheidewand undurchgängig ist. Nachdem auch noch die Venenklappen wiederentdeckt (Cannani 1546, Fabricius ab Aquapendente 1574) und der centripetale Weg des Venenblutes sicher gestellt worden war, fingen einzelne, wie Mich. Serveto (1509—1553), den Weg des Blutes vom rechten Herzen durch die Lungen in das linke Herz zu lehren an, aber in unvollkommener Weise; was Arterien betrifft, so hielt man den Puls derselben für aktiv, liess sie in den feinsten Zweigen Verbrauchtes ausscheiden und Luft aufnehmen. Den Beweis des wirklichen Sachverhaltes lieferte darauf William Harvey (1578—1658) in seiner kurzen klassischen Schrift Exercitatio anatomica de motu cordis et sanguinis in animalibus, Francoforti 1628. Der anatomische Nachweis des peripherischen Zusammenhanges der Arterien und Venen im Kapillarsysteme wurde erst nach 1660 durch Injektion der Gefässe und durch das Mikroskop gegeben (de Marchettis, Blankaard, Ruysch).

Den Kapillarkreislauf am lebenden Tiere, zunächst an der Lunge und im Gekröse des Frosches, beobachtete mit dem Mikroskope zuerst Malpighi (1661), am Warmblüter Cowper (1697).

Seitdem haben die Untersuchungen des Kapillarsystemes eine grosse Fülle neuen Materiales zu Tage gefördert.

Dem bereits Angegebenen gemäss sind Haargefässe, Haarröhrchen, Kapillargefässe oder Kapillaren, zum Unterschiede von den Lymphkapillaren, Gallenkapillaren, Speichelkapillaren u. s. w. Blutkapillaren genannt, jene feinsten Gefässe, durch welche Arterien und Venen in unmittelbarem Zusammenhange stehen; ihre Lumina sind so eng, dass sie nur ein oder einige Blutkörperchen hindurchgehen lassen. Sie finden sich fast im ganzen Körper verbreitet; doch sind die Epithelien (in überwiegender Menge) und epithelialen Gebilde (Haare, Nägel), die Hartgebilde der Zähne, die Cornea (mit Ausnahme eines oberflächlichen Randschlingennetzes), gewisse Teile der Sinnesorgane und des Nervensystemes, sowie die Substanz des Knorpels (jedoch nicht ausschliessend) blutgefässfrei.

Immer ist ihr Verlauf an das Bindegewebe der Organe gebunden, wie es überhaupt bei den Gefässen der Fall; denn sie sind Teile der Bindesubstanz des Körpers und bleiben dauernd mit ihr in Zusammenhange. Doch können sie äusserste Ausläufer dieser Bindesubstanz darstellen, ohne weiter noch von Bindegewebe umgeben zu sein. In die elementaren Formgebilde des Körpers dringen sie nicht ein, weder in Nervenzellen, noch in Nervenfasern, weder in Fettzellen, noch in Muskelfasern, weder in Knochenlamellen, noch in die Tubuli oder Alveolen der Drüsen, so reich sie dieselben umspinnen können.

Die stärkeren, 30—60 μ dicken, aus den kleinsten Arterien hervorgehenden oder zu den feinsten Venenwurzeln sich sammelnden Kapillargefässe, die sich noch baumförmig verzweigen, in der Richtung des Blutstromes mit den Arterien oder Venen übereinstimmen und auch ihrem Baue nach eine Zwischenstellung einnehmen, pflegt man arterielle und venöse Kapillaren zu nennen. Die engeren, eigentlichen Kapillargefässe laufen in ihren Netzen nach den verschiedensten Richtungen, gleichen sich in der Beschaffenheit ihrer Wände und haben mittlere Durchmesser von 7—10 μ. Zu den weitesten Kapillaren gehören diejenigen der Leber, des Knochenmarkes, der Zahnpulpa (20—12 μ); zu den engsten die der Retina und der Muskeln (5—0,6 μ); doch kommen hier neben feinsten auch mittlere Kaliber vor. Mit unbewaffnetem Auge kann man sie nicht sehen; sie verleihen im blutgefüllten Zustande dem von ihnen durchzogenen Organe je nach der Ausstattung eine gleichförmige, mehr oder weniger rötliche, bei sparsamer Ausstattung gar nicht merkliche Färbung, welche durch deckende gefässlose Hüllen natürlich beeinflusst wird.

Das Blut bewegt sich in den Haargefässen gleichförmig, ohne Pulsation, in den stärkeren schneller als in den feineren, viel langsamer als in den kleinsten Arterien und Venen. Ihr Lumen steigt und sinkt mit dem Innendrucke infolge der elastischen Beschaffenheit der Wand. Vielleicht sind sie durch ihr spärliches Protoplasma in geringem Grade kontraktil.

Die Form, in welcher die kapillare Ausbreitung auftritt, ist keineswegs im ganzen Gebiete des Individuums eine einzige; sie wechselt vielmehr mit dem feineren Baue des von ihnen durchsetzten Organes und wird grossenteils durch diesen Bau bestimmt; an anderen Orten, wie im Knochen, hilft die Gefässausbreitung den Bau in höherem Grade mitbestimmen. Im ganzen ist hiernach die kapillare Ausbreitung so verschieden und wechselnd, wie der feinere Bau der Organe; sie ist für jedes Organ eine besondere. Somit ist es möglich, allein aus der Kapillarausbreitung ein Organ zu erkennen.

Im einzelnen sind folgende Grundformen zu unterscheiden:

1. Die Schlinge. Sie kann einfach oder zusammengesetzt sein; ihr Vorkommen ist weit verbreitet, z. B. in den Papillen der äusseren Haut, in den Synovialzotten.
2. Das Schlingennetz; die Verbindung der Schlingenform mit einem Netze. Ebenfalls äusserst verbreitet, z. B. in den Darmzotten.
3. Der Gefässknäuel oder Schlingenknäuel, Glomerulus; in den verschiedenen Formen der Niere.

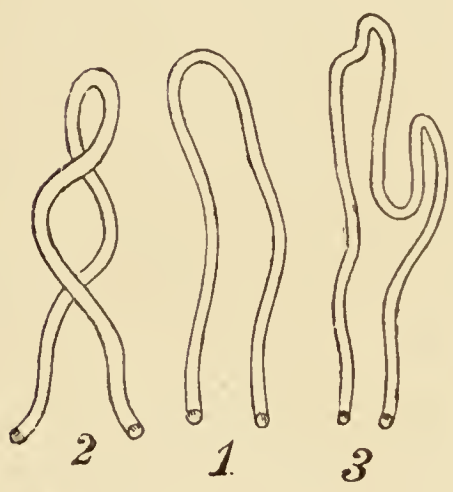

Fig. 21.

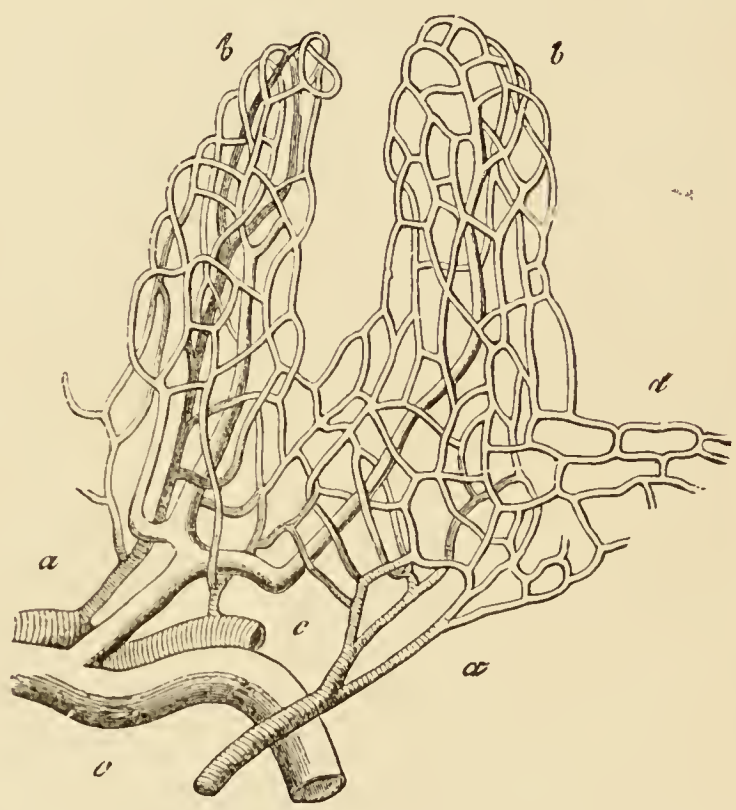

Fig. 22.

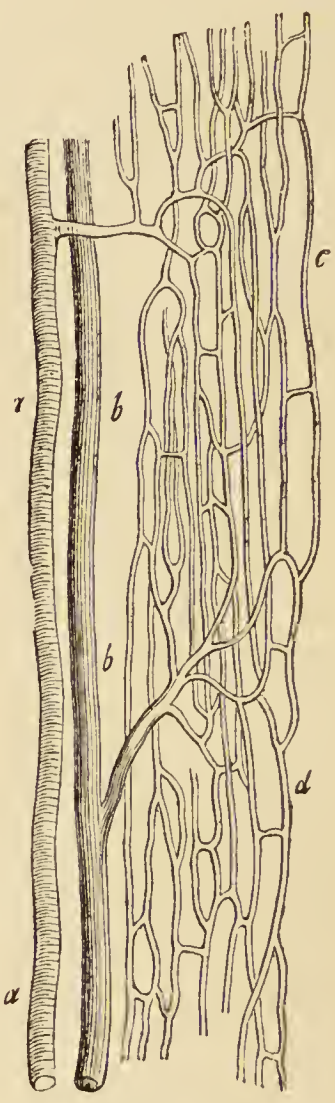

Fig. 23.

Fig. 21. Form der einfachen kapillaren Schlinge (1 u. 2) und der zusammengesetzten Schlinge (3). Die Zusammengesetztheit kann viel verwickelter sein.

Fig. 22. Das Schlingennetz der Darmzotten.
a Arterienzweige mit dem Kapillarnetze *b* und den rundlichen Gefässnetzen um die Ausmündung der Lieberkühnschen Drüsenschläuche *d*; *c* die Venenäste.

Fig. 23. Gefässe des quergestreiften Muskels.
a Arterie; *b* Vene; *c* und *d* das gestreckte Kapillarnetz.

4. Das Netz und Netzgerüste. Die Form des Netzes geht aus der Teilung und Verbindung kapillarer Zweige in einer durch zwei Richtungen des Raumes bestimmten Fläche hervor. Die dreidimensionale Anordnung, die häufigste von allen, ergiebt die Gerüstform. Die Form des Netzes und Gerüstes kann rundlich polygonal, länglich polygonal, unregelmässig polygonal, weitmaschig und engmaschig sein.
5. Die Lakune. An gewissen Organen des Körpers finden sich zwischen Arterien und Venen seeartig erweiterte Stellen der Strombahn von besonderem Baue vor, die man als riesig erweiterte Kapillarnetze auffassen kann. So in den Corpora cavernosa penis und urethrae, in der intermediären Blutbahn der Milz, in der Placenta. Die Grösse der Räume bringt es mit sich, dass auch feine Arterien sich unmittelbar in dieselben ergiessen können.

Bau der Kapillargefässe.

Bei dem Übergange der Arterien in die Kapillaren tritt allmählich eine Vereinfachung des Baues der Gefässwand ein. Die Tunica media verdünnt sich mehr und mehr, die Muskelzellen rücken auseinander, kommen vereinzelt vor und fehlen endlich ganz. Die Adventitia

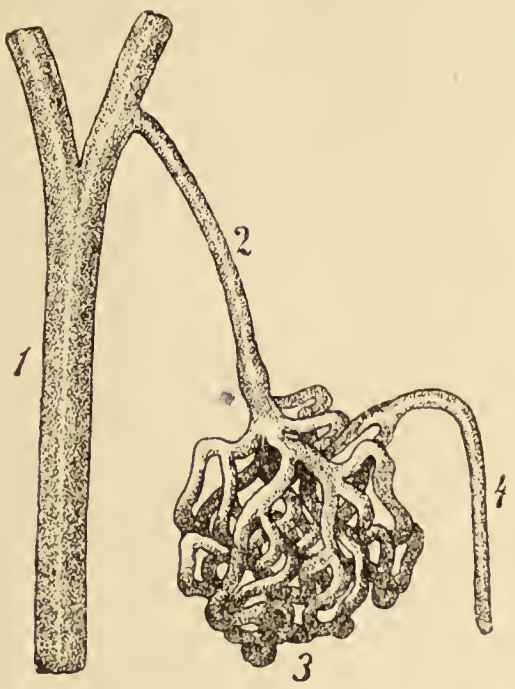

Fig. 24

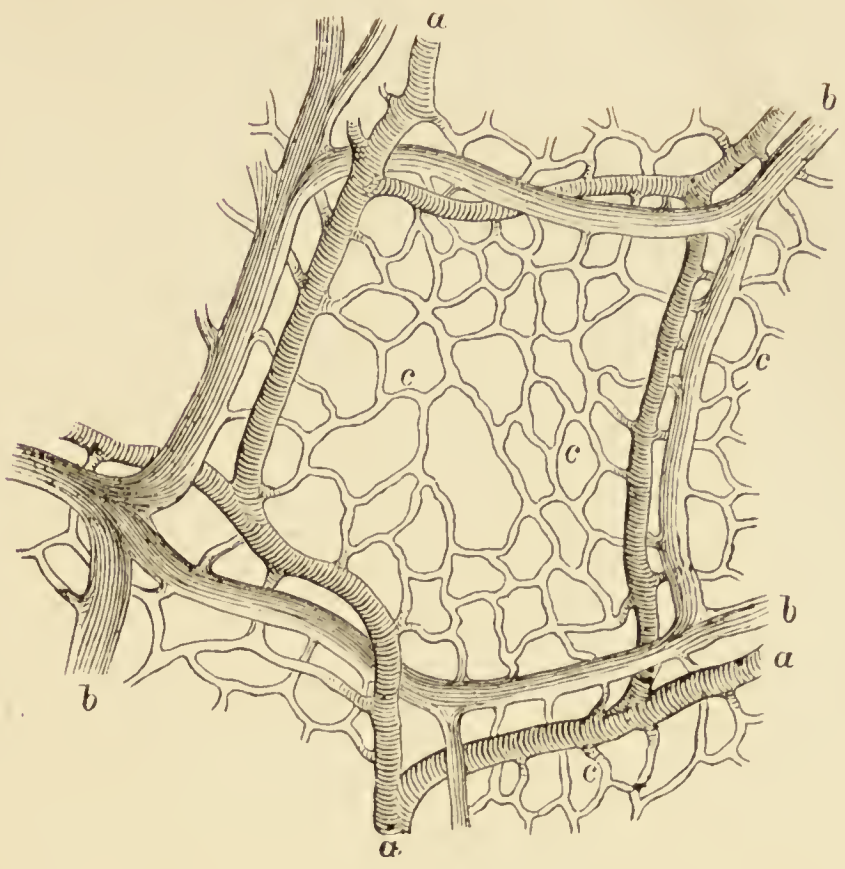

Fig. 25.

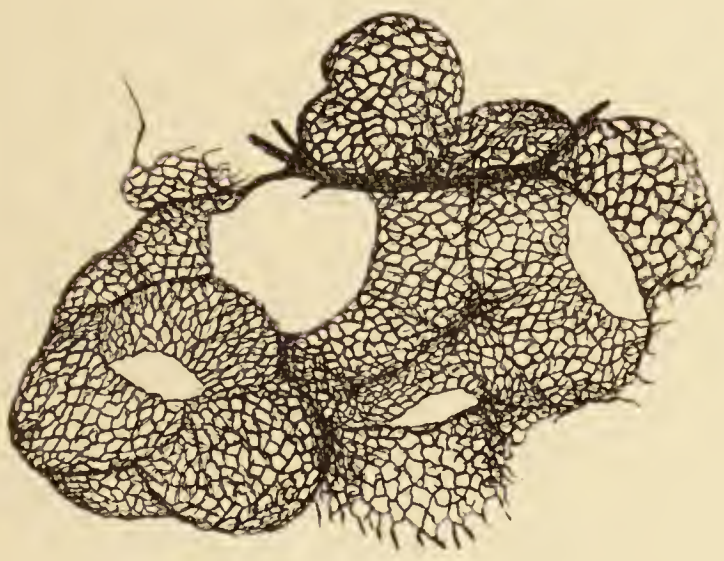

Fig. 26.

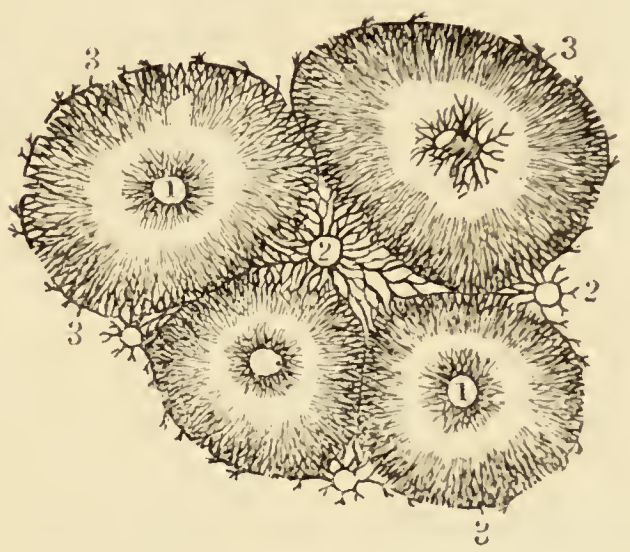

Fig. 27.

Fig. 28.

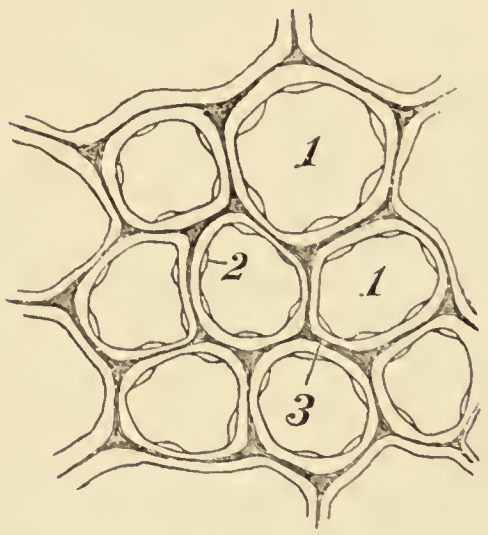

Fig. 29.

Fig. 24. Glomerulus eines Malpighischen Körperchens der Katzenniere, nach C. Ludwig.
1 A. interlobularis; 2 A. afferens s. advehens; 3 Glomerulus; 4 A. efferens s. revehens.

Fig. 25. Kapillarnetz von der Oberfläche einer Sehne. $^{120}/_{1}$.
a kleine Arterien; *b* kleine Venen; *c* Kapillarnetz, welches aus den kleinen Arterien *a* hervorgeht und in die kleinen Venen *b* mündet.

Fig. 26. Kapillarnetz der Lunge eines Neugeborenen. $^{10}/_{1}$.

Fig. 27. Gefässnetz der Leberläppchen. $^{30}/_{1}$.
1 Vas centrale; 2 Vasa interlobularia; 3 Vasa intralobularia.

Fig. 28. Corpora cavernosa penis et urethrae virilis. $^{1}/_{1}$.
1 Corpora cavernosa penis; 2 Corpus cavernosum urethrae.

Fig. 29. Stückchen eines Querschnittes durch das Corpus cavernosum urethrae eines Neugeborenen, schw. Vergr.
1 Bluträume durch bindegewebige Trabekeln voneinander geschieden; 2 Endothelien; 3 glatte Muskelzüge in den Trabekeln.

besteht anfänglich noch aus einer dünnen Lage zellenhaltigen Bindegewebes, welches ebenfalls völlig schwinden kann. Die äusseren Schichten der Intima verdünnen sich und hören endlich auf. So bleibt das Endothelrohr noch übrig (Fig. 30). Die einzelnen, mehr oder weniger platten und langgestreckten, halbrinnenförmig gebogenen, kernhaltigen Endothelzellen werden durch eine geringe Menge von Kittsubstanz an den Rändern aneinandergehalten; Injektion von Silbernitratlösungen lässt die Zellgrenzen scharf hervortreten. Hier und da bleiben kleine eckige Lücken übrig, Stomata, die von einigen teils als Schaltplättchen, d. h. als kleine Plättchen gedeutet werden, welche kleine Lücken zwischen mehreren Zellen ausfüllen, teils aus Übereinanderschiebung von Zellenrändern hervorgegangen gedeutet werden. Die Kapillaren erscheinen hiernach als Kanäle, welche zwischen Endothelzellen vorhanden sind, als intercelluläre Kanäle, ebenso aber auch das gesamte, in der Bindesubstanz ausgespannte Gefässsystem.

Die Aussenfläche des Endothelrohres wird an vielen Orten von einer bindegewebigen Um-

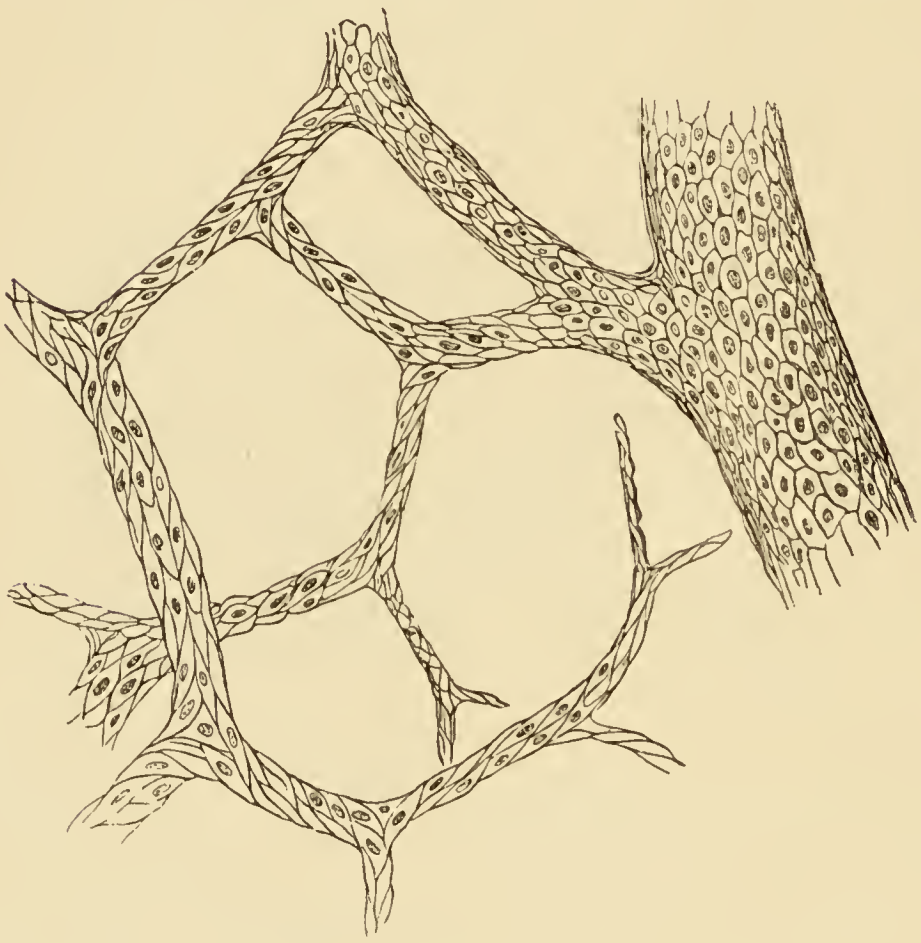

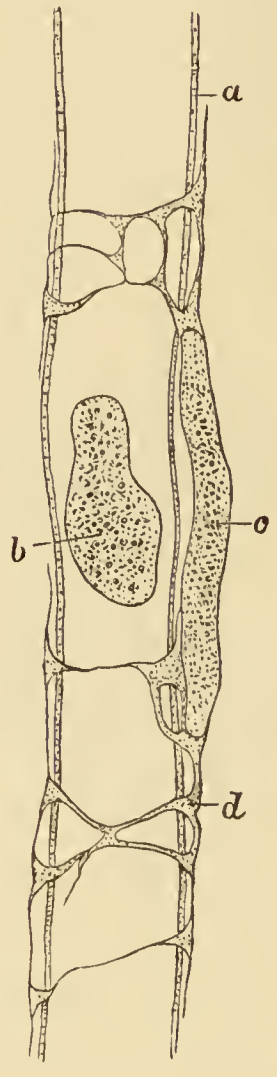

Fig. 30. Fig. 31. Fig. 32.

Fig. 30. Endothelauskleidung eines Gefässbäumchens mit salpetersaurem Silber behandelt. $^{200}/_{1}$.

Fig. 31. Kapillargefäss der Hyaloidea des Frosches, nach Eberth.
a Kapillarwand; *b* Kern derselben; *c* Adventitialzelle; *d* die Kapillarwand umspinnende Ausläufer der letzteren.

Fig. 32. Stärkeres Kapillargefäss der Froschhyaloidea, nach Eberth.
a Kapillarwand; *b* Membranöse, kernhaltige Adventitia.

hüllung verschiedener Art bedeckt, sei sie vollständig oder unvollständig: Adventitia capillaris. Sie besteht aus abgeplatteten sternförmigen Bindegewebszellen, deren Ausläufer zusammenhängen und als feine Fasern das Gefäss umspinnen. In dem adenoiden Gewebe befindliche Kapillaren werden durch feine Ausläufer des Reticulum gestützt, die sich an der Aussenfläche befestigen. Auch feine elastische Fasern können die Kapillaren umspinnen, so in der äusseren Haut.

Blutkapillaren stehen in enger Verbindung mit den Lymphbahnen; an vielen Orten sind die Blutkapillaren von perivaskulären Lymphgefässen unmittelbar umgeben, so dass letztere sich zwischen Organ und Blutkapillare eindrängen.

An einigen Orten scheint eine Versorgung der Blutkapillaren mit Nervenfasern sicher ermittelt zu sein.

Das Kapillarrohr ist für Wasser, gelöste Gase, viele Salze, colloide, d. h. im aufgequollenen Zustande befindliche Substanzen, aber auch für geformte Elemente, d. h. farblose und farbige Blutkörperchen durchgängig, ohne in seiner Struktur zu leiden.

Was den Bau der lakunären Blutbahnen betrifft, s. Milz u. Corpora cavernosa.

Der Blutlauf in den Haargefässen kann unter dem Mikroskope an durchsichtigen Tieren oder an Teilen von Tieren, wie in der Schwimmhaut, Lunge und Zunge des Frosches, im Netze und Mesenterium von Warmblütern, an Lippenfalten, an dem Frenulum linguae des Menschen, an Embryonen, beobachtet und die Geschwindigkeit desselben an der Ortsveränderung der Blutkörperchen gemessen werden.

An der Schwimmhaut des Frosches sieht man bei mässiger Vergrösserung das Blut äusserst rasch und stossweise durch die kleineren Arterien verlaufen, dann langsamer und gleichmässiger durch das Netz kleiner Kapillaren strömen, von welchen aus es unter wieder etwas beschleunigterem, aber gleichmässigem Laufe in die Venen eindringt. In allen Gefässen, in welchen rote und weisse Blutkörperchen gemeinsam ihre Bahn dahinziehen, nehmen die weissen Blutkörperchen vorzugsweise die Peripherie des Stromquerschnittes ein und zeichnen sich durch Langsamkeit der Bewegung aus. Der ganze Gefässbaum und die Kapillarnetze lassen sich durch Injektion gefärbter Massen in die Arterien füllen und die Kapillarnetze für die mikroskopische Untersuchung zugängig machen.

Im Kapillargebiete des grossen Kreislaufes ist die Geschwindigkeit des Blutes die kleinste von allen Abschnitten des Gefässsystemes, weil hier der Gesamtquerschnitt des Gefässsystemes den grössten Betrag hat. Die Geschwindigkeit ist indessen nicht im ganzen Querschnitte eines einzelnen grösseren oder feineren Gefässes die gleiche; vielmehr ist der Achsenstrom der raschere, der Wandstrom der langsamere. In den feinsten Kapillaren, durch welche nur eine einfache Reihe von roten Blutkörperchen sich durchdrängen kann, ändern letztere ihre Gestalt nach den Verhältnissen; sie ziehen sich in die Länge, biegen sich an den Teilungsstellen und kehren infolge ihrer Elastizität wieder in die natürliche Form zurück. In der Schwimmhaut des Frosches beträgt die mittlere Geschwindigkeit etwa 0,5, in der menschlichen Netzhaut nach entoptischen Messungen etwa 0,6 bis 0,9 mm.

Der gesamte Kreislauf (durch die Kopfgefässe) beansprucht beim Hunde 15,2 Sekunden, d. i. etwa die Zeit von 27 Herzschlägen, was für den Menschen 23 Sekunden bedeuten würde (Vierordt).

Bei sinkendem arteriellen Drucke, wie in der Ohnmacht, im Tode, werden die Kapillaren der menschlichen Haut unter dem Einflusse der Spannung der Lederhaut blutleer; sie entleeren ihr Blut in die Venen.

Schon unter normalen Verhältnissen verlässt ein Teil der farblosen Blutkörperchen die Gefässe ohne Zerreissung der Wand (Diapedesis). Unter abnormen Verhältnissen kann sich dieser Austritt in hohem Grade steigern und auch rote Blutkörperchen umfassen. Der Austritt der roten geschieht vor allem bei Stauungen des Venenabflusses. Farblose Blutkörperchen, allein oder mit wenigen roten untermischt, verlassen die Gefässwand bei der Entzündung und erscheinen aussen als Eiterkörperchen. Der Austritt geschieht teils durch die feinen Stomata der Endothelien, teils durch die feinen Fugen zwischen den Endothelzellen; er erfolgt unter amöboiden Bewegungen der farblosen Blutkörperchen.

III. Das Blut. Sanguis.

Das System der Blutgefässe verhält sich zu dem in ihnen eingeschlossenen Blute wie eine Kapsel zu dem von ihr umschlossenen Organe. Diese Kapsel ist, soweit das Herz, die Arterien und Venen in Frage kommen, durch Beimischung ansehnlicher Muskellager kontraktil, ähnlich den Kapseln anderer Organe, z. B. der Lymphdrüsen. Das Blut wird frühzeitig aus einem in seiner ersten Anlage festen, die Form von Strängen und Inseln besitzenden Körper flüssig, durch Aufnahme von Serum zwischen seine Elemente; die periphere Schicht der Stränge gestaltet sich zum Endothelrohre, die inneren Lagen zu den Blutzellen um. Und wenn nun die kontraktile Kapsel, zunächst das Herz,

ihre rhythmischen Zusammenziehungen beginnt, fängt das Blut an, sich zu bewegen und zu kreisen. Aus dem festen Organe ist ein flüssiges, aus dem ruhenden ein kreisendes geworden. Die Form des Blutorganes ist somit in späterer Zeit dauernd die Form des Gefässbaumes.

Die Menge des Blutes wird nach dem Vorgange von Welcker und Heidenhain so bestimmt, dass man das freiwillig ausfliessende Blut eines enthaupteten Tieres auffängt, den in den Blutgefässen verbleibenden Rest aber durch Ausspritzen derselben und durch Auslaugen des zerstückelten Körpers mit Wasser sammelt. Der Blutgehalt des Spülwassers wird durch Verdünnung einer gemessenen unversehrten Blutprobe bis zur Farbe des Spülwassers bestimmt. Das Hämoglobin der Muskeln ist in Abzug zu bringen.

Beim Hunde beträgt die Blutmenge 8—9% des Körpergewichtes, beim Kaninchen weniger. Die Blutmenge des Menschen ist zu 7—8% des Körpergewichtes bestimmt worden (Bischoff; von anderen wurden bis 12,5% erhalten. Das Blutorgan eines Menschen von mittlerem Körpergewichte hat hiernach ein Gewicht von etwa 6 kg; es übertrifft damit jedes andere Organ an Gewicht, so z. B. die Leber, die 1500 gr Mittelgewicht besitzt.

Die hohe Bedeutung des Blutes erhellt aus seinen trophischen und respiratischen Aufgaben. Im allgemeinen nimmt ein Organ auf keinem anderen Wege Stoffe aus der Aussenwelt auf oder giebt Stoffe an die Aussenwelt ab als durch das Blut. Dass dem Blute als lebendem Organe notwendigerweise eigene Ernährung und eigene Zersetzungen zukommen müssen, liegt auf der Hand, wenn es auch schwer ist, den sicheren Nachweis zu liefern. Das Verständnis der Bedeutung des Blutes wird erleichtert durch die Auffassung desselben als eines an erster Stelle überreich ernährten und überreich mit Sauerstoff beladenen Organes, welches von seinem Reichtume an andere Organe abgiebt. Leiden des Blutes sind hierdurch Leiden des ganzen Körpers.

An geformten Bestandteilen besitzt das Blut, eingeschlossen in das Plasma sanguinis, folgende:

1. die weissen oder farblosen Blutkörperchen, Leukocyten;
2. die roten Blutkörperchen, Rhodocyten;
3. die Blutplättchen;
4. feine Fetttröpfchen und
5. Körnchen und Körnchenkonglomerate.

Die beiden Hauptbestandteile, weisse und rote Blutkörperchen, machen bei Vergleichung mit anderen Organen den Eindruck, als ständen sie zu einander im Verhältnisse wie stützende und gestützte Substanz, wie das intermuskuläre Bindegewebe zu den Muskelfasern. Indessen ist hierdurch über die Funktion und Morphologie des Blutes kein Aufschluss zu gewinnen; s. vielmehr den Allgem. Teil, Bd. I, S. 118—125.

B. Besondere Gefässlehre.

I. Das Herz. Cor.

Das Herz ist ein muskulöses Hohlorgan von der Form eines abgeplatteten Kegels und besteht aus drei Schichten, Epicardium, Myocardium und Endocardium. Von ihnen ist die mittlere Schicht, Myocardium, der Herz-

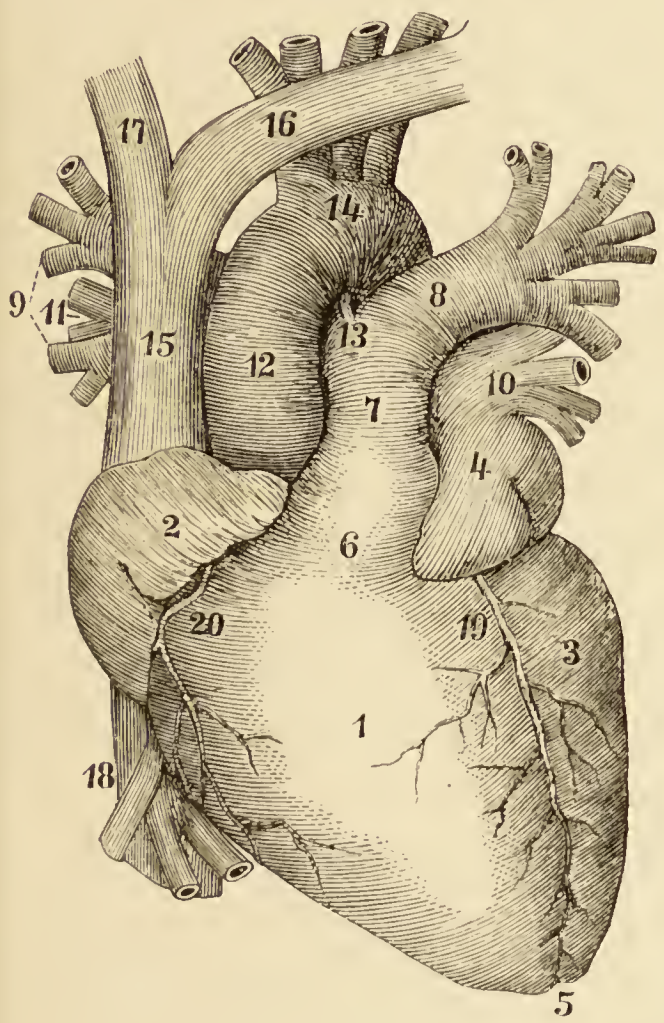

Fig. 33.

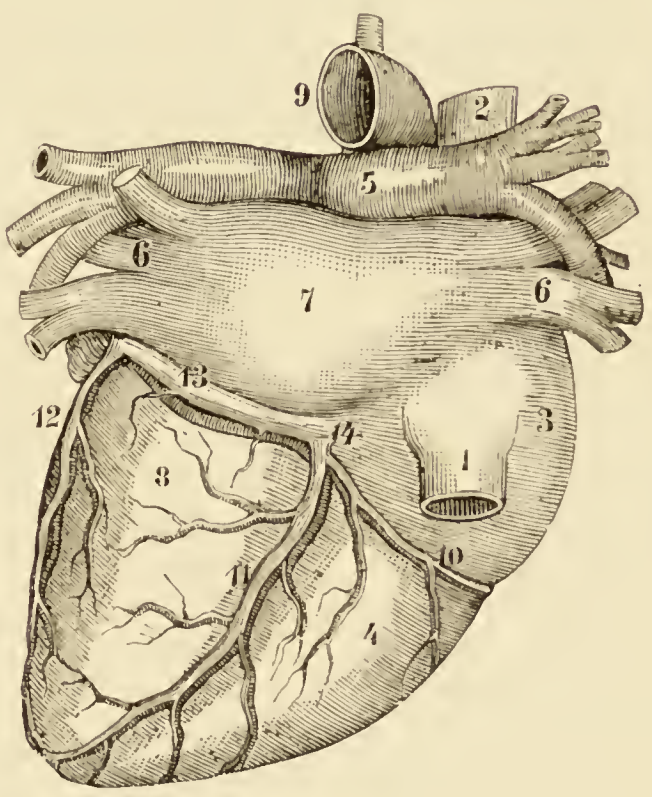

Fig. 34.

Fig. 33. Ansicht des Herzens und der grossen Gefässe, von vorn. 1/3.
1 Ventriculus dexter; 2 Auricula dextra; 3 Ventriculus sinister; 4 Auricula sinistra; 5 Apex cordis; 6 Conus arteriosus; 7 Art. pulmonalis communis; 8 Art. pulmonalis sinistra; 9 Art. pulmonalis dextra; 10 Venae pulm. sinistrae; 11 Venae pulm. dextrae; 12 Aorta ascendens; 13 Ductus arteriosus (Botalli); 14 Arcus aortae; 15 Vena cava superior; 16 Vena anonyma sinistra; 17 Vena anonyma dextra; 18 Vena cava inferior et venae hepaticae; 19 Art. coronaria cordis sinistra et sulcus longitudinalis anterior; 20 Art. coronaria cordis dextra.

Fig. 34. Ansicht des Herzens und der grossen Gefässe, von hinten. 1/3.
1 Vena cava inferior; 2 Vena cava superior; 3 Atrium dextrum; 4 Ventriculus dexter; 5 Arteria pulmonalis; 6, 6 Venae pulmonales; 7 Atrium sinistrum; 8 Ventriculus sinister; 9 Aorta; 10 Vasa coronaria sinistra; 11 Vasa cordis posteriora et sulcus longitudinalis posterior; 12 Vasa cordis marginalia sinistra; 13 Vena cordis magna; 14 Sinus coronarius. Die A. coronaria sinistra hier übermächtig.

muskel oder die Muskelschicht des Herzens, die mächtigste; die ihre Aussenfläche deckende Serosa, Epicardium, ist das viscerale Blatt eines das Herz und den Anfangsteil der von ihm ausgehenden grossen Gefässe aufnehmenden

serösen Sackes, des Pericardium; die der Innenfläche des Myocardium aufliegende Innenhaut des Herzens, Endocardium, ist ebenfalls eine Art von Serosa, umschliesst das System der Hohlräume des Herzens und umgiebt das in ihnen enthaltene Blut.

Das breitere, aufwärts gerichtete Ende des Herzens, Basis, entsendet die grossen Gefässe, trägt mit letzteren die Umschlagsstelle des parietalen Blattes des Pericardium in das viscerale Blatt und befestigt das Herz an seine Umgebung. Die abgerundete Spitze des Herzens, Apex cordis, ist gleich dem zwischen der Spitze und Basis gelegenen Körper des Herzens allseitig frei und in der Höhle des serösen Sackes leicht beweglich.

Die vordere Fläche, Facies sternocostalis, ist gewölbt, die hintere Fläche, Facies diaphragmatica, entsprechend ihrer Auflagerung auf das Zwerchfell, abgeflacht. Von den zwei seitlichen Rändern ist der rechte, Margo dexter s. acutus, schärfer und länger, der linke, Margo sinister s. obtusus, abgerundeter und kürzer.

Eine tiefe quere Furche, Sulcus circularis cordis s. sulcus atrioventricularis, Querfurche, welche vorn durch den Ursprung der Aa. pulmonalis und aorta unterbrochen wird, teilt äusserlich das Herz in die Vorhofs- und Kammerabteilung. An der Kammer- und Vorhofsabteilung deutet eine vordere und hintere Längsfurche, Sulcus longitudinalis anterior et posterior, den vorderen und hinteren Rand der Scheidewand an, welche beide Kammern und Vorkammern voneinander trennt. Der Sulcus longitudinalis ventriculorum lässt die Herzspitze links liegen; an der Stelle, wo er neben der Herzspitze hinwegzieht, befindet sich in der Regel eine flache Einsenkung, die Incisura apicis. An der Vorhofsabteilung liegt die obere Fortsetzung des Sulcus longitudinalis ventriculorum, Sulcus longitudinalis atriorum, welcher nur bei gefülltem Herzen deutlicher zu sehen ist; seine vordere Hälfte wird sichtbar, wenn die Stämme der Aa. pulmonalis und aorta weggenommen werden.

Abteilungen.

Das Herz besteht aus zwei Vorhöfen, Atria, und zwei Kammern, Ventriculi cordis. Erstere machen die Vorhofsabteilung, letztere die Kammerabteilung des Herzens aus. Atrium dextrum und Ventriculus dexter stellen das rechte Herz, Lungenherz oder das Herz des kleinen Kreislaufes, Cor pulmonale, dar; Atrium sinistrum und Ventriculus sinister bilden das Herz des grossen Kreislaufes, das Körper- oder Aortenherz, Cor aorticum.

Die Scheidewand der beiden Vorhöfe und Kammern ist undurchlöchert und gehört beiden Herzen gemeinsam an. Das Herz besteht hiernach aus zwei zusammenhängenden, durch das Septum cordis voneinander geschiedenen Hälften. Die rechte (vordere) Hälfte ist bestimmt für die Aufnahme und Weiterbeförderung des dunklen, venösen Körperblutes, die linke Hälfte für die Aufnahme und Weiterbeförderung des hellroten Lungenblutes. Der verschiedenen Ausdehnung beider Gefässbezirke und des damit zusammenhängenden verschiedenen Bedürfnisses an Kraft, welche erforderlich ist, das Blut in diese Abteilungen zu treiben, entspricht auch ein verschiedener Bau der Wandungen beider Abteilungen. Eine Anzahl von Eigentümlichkeiten kommt jedoch beiden Hälften gemeinsam zu.

a) Die Vorhofsabteilung des Herzens.

Die oberhalb der Querfurche gelegene Vorhofsabteilung ist dünn und schlaff und steht in unmittelbarer Verbindung mit den zuführenden grossen Venen Fig. 37, 7 u. 3, welche zum Teil allmählich in sie übergehen. Ihre mit der schräg nach rechts und oben ziehenden Längsfurche versehene hintere Fläche ist gewölbt, ihre vordere Fläche dagegen ist in querer Richtung stark ausgehöhlt. Sie hat daher im ganzen die Form eines Hufeisens und umfasst mit dieser Aushöhlung klammerartig die beiden grossen Arterienstämme von hinten (Fig. 35, *A.s.* und *A.d.*).

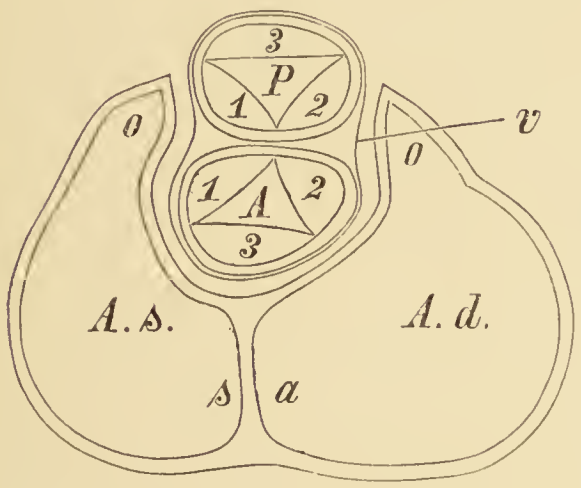

Fig. 35.

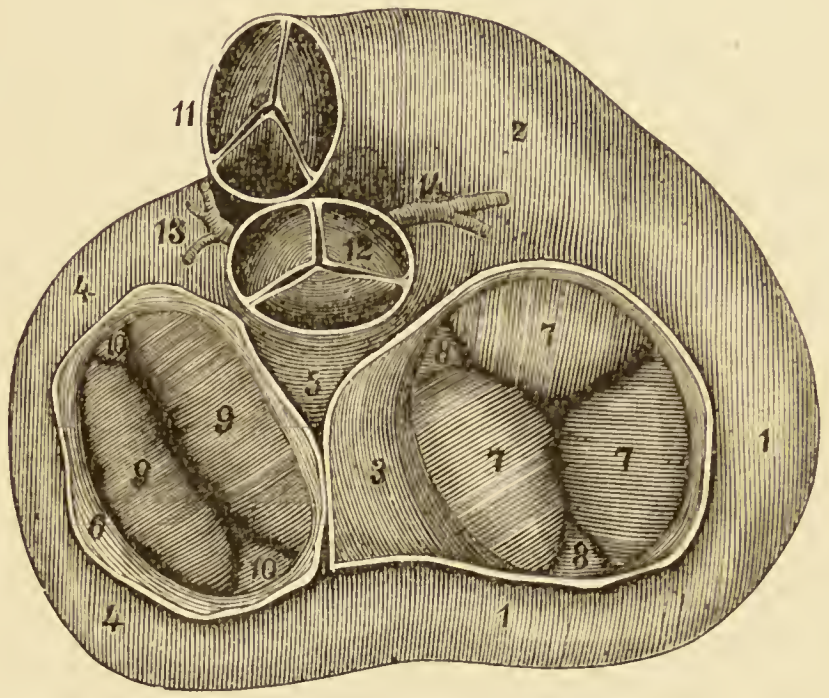

Fig. 36.

Fig. 35. Horizontalschnitt der Vorhöfe des Herzens. 1/2.

A. s. Atrium sinistrum; *A. d.* Atrium dextrum; *o*, *o* Auriculae; *s*, *a* Septum atriorum. Die Vorhöfe umfassen hufeisenförmig, mit vorderer Konkavität die beiden grossen Arterienstämme: *A* Aorta, *P* Pulmonalis, durch die seröse Arterienscheide *v* zu einem Bündel vereinigt; 1, 2, 3 die Taschenventile (Semilunarklappen) beider Gefässe in ihrer X förmigen Anordnung.

Fig. 36. Basis der Kammerabteilung des Herzens nach Abtrennung der Vorhöfe und der grossen Gefässstämme. 2/3.

Man übersieht die Stellung und Anordnung der Klappen an den arteriellen und venösen Öffnungen des Herzens. 1 Ventriculus dexter; 2 Conus arteriosus; 3 Atrium dextrum; 4 Ventriculus sinister; 5 Nodus valvulae atrio-ventricularis dexter; 6 Atrium sinistrum; 7, 7, 7 Valvula tricuspidalis, Hauptsegel; 8, 8 Hilfssegel; 9, 9 Valvula bicuspidalis, Hauptsegel; 10, 10 Hilfssegel; 11 Valvulae semilunares arteriae pulmonalis; 12 Valvulae semilunares aortae; 13 Art. coronaria sinistra; 14 Art. coron. dextra.

Jeder Vorhof lässt eine grössere hintere Abteilung, die Haupthöhle, Sinus atrii, Atrium s. s., und eine kleinere vordere Abteilung, die wie ein von der Haupthöhle ausgehender hohler Fortsatz erscheint, das Herzohr, Auricula cordis, unterscheiden.

Die Innenwände der Vorhöfe sind in ihrer grössten Ausdehnung glatt, während an den Wänden der Herzohren dicht aneinanderliegende Bälkchen vorspringen, welche auf der rechten Seite bis in den Vorhof hinein reichen; diese Fleischbälkchen werden Kammmuskeln, Musculi pectinati genannt.

Die obere Fläche der Vorhofsabteilung gehört der Basis des Herzens an und grenzt an die Bifurkation der Trachea. Die untere Fläche vereinigt sich mit der Kammerabteilung.

b) Die Kammerabteilung des Herzens.

Die Kammerabteilung ist kegelförmig, sagittal abgeplattet, dick und mit festen Wandungen versehen. Aus ihr treten (Fig. 33, 7 und 12) die grossen

arteriellen Gefässstämme, Aa. pulmonalis und aorta hervor. Die vordere Längsfurche liegt dem linken Rande, die hintere dem rechten Rande näher. Auf diese Weise wird die vordere Fläche fast ganz durch die rechte, die hintere Fläche zum grösseren Teile durch die linke Kammer gegeben. Mit Recht nennt man die linke Herzhälfte darum auch das hintere, die rechte Herzhälfte das vordere Herz. In die Quer- und Längsfurchen sind die Stämmchen der die Ernährung der Herzwand besorgenden Arterien und Venen mit den Lymphstämmchen und Nerven eingelagert; sie sind gewöhnlich in Fettgewebe eingehüllt.

Die Kammern sind an dem grössten Teile ihrer Innenfläche nicht glatt, sondern mit vorspringenden Muskelzügen verschiedener Art versehen. Teils sind es leicht erhabene Leisten, welche in ganzer Länge mit der Kammerwand zusammenhängen; teils freie Stränge, welche nur mit beiden Enden an der Wand haften. Beide Arten können förmliche Netze bilden und werden Fleischbälkchen, Balkenmuskeln, Trabeculae carneae, genannt. Eine dritte Art, Warzenmuskeln, Mm. papillares, findet sich nur in geringer Zahl, ist aber von besonderer Bedeutung. Ihre Basis hängt mit der Kammerwand zusammen. An ihren zugespitzten Enden entspringen kleine sehnige Stränge, Sehnenfäden, Chordae tendineae, welche sich andererseits an die Segel der Atrioventrikularklappen befestigen.

Jede Kammer hat zwei Öffnungen, eine, die sie mit dem zugehörigen Vorhofe verbindet, Ostium venosum, und eine gegen die aus ihr entspringende Arterie gerichtete, Ostium arteriosum.

Jede dieser vier Öffnungen ist durch den Besitz eines Klappenapparates ausgezeichnet, welcher im wesentlichen aus Duplikaturen des Endocardium hervorgeht und für den Kreislauf des Blutes wichtige Verwendung findet. An den venösen und an den arteriellen Ostien ist der Klappenapparat verschieden, an jedem Ostienpaare dagegen im allgemeinen übereinstimmend gestaltet. Beide Klappenpaare sind dazu bestimmt, dem Rückflusse des Blutes sich entgegenzustellen. Das atrioventrikulare Klappenpaar verhindert den Rückfluss des Blutes aus der Kammer in die Vorkammer; das arterielle Klappenpaar dagegen den Rückfluss des Blutes aus der Arterie in die bezügliche Kammer.

α) Die Atrioventrikularklappen, Valvulae cuspidales.

Sie bestehen aus endocardialen Segeln, Cuspidi (Zipfel), welche mit ihrer Basis an der Grenze der Vorhofs- und Kammerwand befestigt sind. Die einzelnen Segel, deren es im rechten Herzen drei, im linken zwei sind, hängen an ihrer Basis auch miteinander zusammen und bilden so einen Ring um jede Vorhofsöffnung, während sie unten in die Kammer hineinragen und in dieser Stellung durch die an ihnen inserierenden Chordae tendineae erhalten werden. In den Winkeln zwischen den grossen Hauptsegeln finden sich meist kleine ergänzende Hilfs- oder Zwischensegel.

Die mittlere Abteilung eines jeden Segels ist dicker als der Rest desselben, während der Randteil dünner, durchsichtig und an den Kanten ausgezackt ist.

Der Ursprung der Atrioventrikularklappen an der Herzwand geht von einem bindegewebigen Ringe aus, Annulus atrioventricularis, welcher ringsum die Muskulatur der Vorkammer und Kammer vollständig trennt, mit dem interstitiellen Bindegewebe der Muskulatur jedoch zusammenhängt und sich in die bindegewebige Grundlage der Klappensegel fortsetzt. Der linke Faserring unterscheidet sich von dem rechten dadurch, dass jener vorn an die Aortenwand grenzt und eines der Segel, das vordere, aus der Aortenwurzel hervorgeht. Von dessen beiden Lamellen ist die eine die Fortsetzung der Tunica intima der Aorta, die andere die Fortsetzung des Endocardium des linken Vorhofes. Zwischen beiden Lamellen liegt jedoch eine den Faserring fortsetzende Bindegewebsplatte, von deren Aussenfläche Muskelbündel des Vorhofes entspringen. An beiden Übergangsstellen der Bindegewebsplatte

in den übrigen Faserring verdickt sie sich zu je einer ansehnlichen festen Masse, dem Knoten der Atrioventrikularklappe, Nodus valvulae atrioventricularis dexter und sinister, welche bei manchen Tieren Knochengewebe enthalten, beim Menschen rein bindegewebiger Art sind. Jeder dieser beiden Knoten sendet nicht ganz beständig in den Faserring cylindrische derbe Fäden, Fila coronaria, deren bei voller Ausbildung vier vorhanden sind, links und rechts je ein vorderer und ein hinterer.

Zu jedem Segel der beiden Atrioventrikularklappen gehören drei Ordnungen von Chordae tendineae. Die Sehnenfäden erster Ordnung, meist 2—4 an jedem Segel, gehen von zwei verschiedenen Gruppen von Papillarmuskeln oder von der Kammerwand aus und setzen sich an der Segelbasis an; die Sehnenfäden zweiter Ordnung, viel zahlreicher und kleiner als die ersten, entspringen gleichfalls von zwei verschiedenen Gruppen von Papillarmuskeln und setzen sich in kleinen Zwischenräumen von der Basis bis zum Schliessungsrande des Segels fest; diejenigen dritter Ordnung, am zahlreichsten und feinsten, zweigen sich von den vorigen ab und setzen sich an dem Rücken und an den Kanten der dünnen Randteile der Segel fest.

Die Papillarmuskeln sind nicht an beliebigen Stellen der Kammerwand zerstreut, sondern nehmen bestimmte Plätze ein; und zwar liegen sie immer in der Richtung der Zwischenräume zweier Segel. Kennt man die Lage der Segel, so kennt man hiernach auch die Lage der Papillarmuskeln oder ihrer Gruppen. Dem Angegebenen zufolge sind im rechten Herzen drei, im linken dagegen nur zwei Papillarmuskeln oder Gruppen von solchen vorhanden. Entsprechend ihrer Lage in der Richtung der Zwischenräume der Segel sendet jeder Papillarmuskel von der Seitenfläche oder der Spitze Sehnenfäden an die Ränder verschiedener Segel. Es liegt auf der Hand, dass dieser Umstand auf die Sufficienz des Klappenverschlusses günstig einwirken muss.

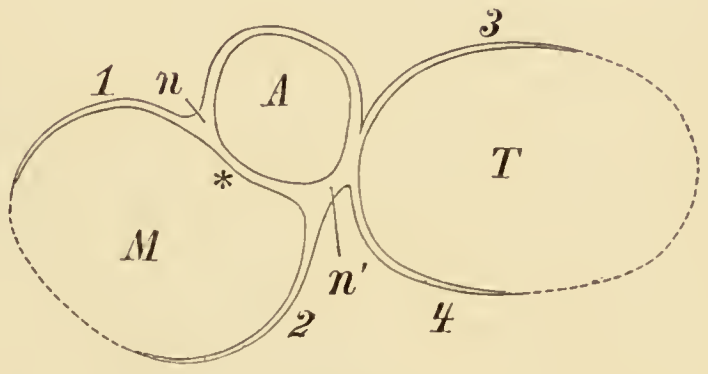

Fig. 37.

Horizontale Ansicht der Nodi atrioventriculares und Fila coronaria cordis.

M Ostium venosum sinistrum und Stelle der Valvula bicuspidalis; *T* Ostium venosum dextrum und Stelle der Valvula tricuspidalis; *A* Querschnitt des Aortenrohres; * Teil der Aortenwand als Begrenzung des Ostium venosum sinistrum und Gegend des Aortensegels des letzteren. *n* Nodus atrioventricularis sinister s. anterior; *n'* Nodus atrioventricularis dexter s. posterior; 1, 2, 3, 4 Fila coronaria.

Während der Zusammenziehung des blutgefüllten Ventrikels legen sich die Klappensegel mit einem Teile ihrer Flächen (den Schliessungsrändern) aneinander (Fig. 36), verschliessen dadurch die Öffnung und verhindern den Rückfluss des Blutes in den Vorhof. Die Chordae tendineae halten die ausgedehnten Segel zurück, welche sonst durch den Blutdruck in den Vorhof getrieben würden. Die gleichzeitig mit der Kammer sich kontrahierenden Papillarmuskeln unterstützen diese Wirkung in kräftiger Weise.

β) Die halbmondförmigen Klappen, Valvulae semilunares.

Sie sind an den Mündungen der Aorta und Pulmonalis angebracht und bestehen je aus drei (in seltenen Fällen vier) taschenförmigen Falten oder Segeln, von welchen jedes mit einem konvexen Rande an die Arterienwand angeheftet ist, während der andere, nahezu gerade Rand frei gegen das Lumen des Gefässes sieht.

Ihre konvexe Fläche ist im gespannten Zustande der Kammer, die konkave Fläche der Arterie zugewendet. Ein sehniger Streifen verstärkt den freien Rand der Klappe und verbindet sich in der Mitte desselben mit einer leichten fibrösen Verdickung, Nodulus (Arantii). Andere fibröse Züge ziehen von dem angehefteten Rande aus durch das Segel gegen das Knötchen hin und lassen zu jeder Seite des Knötchens nur ein gegen den freien Rand gerichtetes, kleines halbmondförmiges Segment, den dünnsten Teil des Segels, Lunula (Mondchen), frei. Auch am angehefteten konvexen Rande findet sich in der Regel ein verstärkender fibröser Zug.

Den Anheftungen der Semilunarklappen und ihren Taschen entsprechend sind an der Wand der Aorta und Pulmonalis Ausbuchtungen vorhanden, Sinus (Valsalvae), welche diesem Teile des Gefässes auf dem Querschnitte eine dreilappige Form verleihen; jede einzelne Abteilung hat mit dem ihr zugehörigen Segel eine schalenförmige Gestalt. Der dreifach ausgebuchtete Abschnitt des Gefässes führt den Namen Bulbus aortae, Bulbus a. pulmonalis. Er hat in hydraulischer Hinsicht die Bedeutung eines Ursprungskonus.

Während der Zusammenziehung der Kammer legen sich die Klappen der Wand der Gefässe an und gestatten dem Blute den freien Eintritt in dieselben. Wenn aber die Kammer erschlafft und die Blutsäule in der Arterie, der Nachgiebigkeit der Kammerwand entsprechend, in dieselbe zurückzuströmen bestrebt ist, werden die Klappentaschen durch das zurückdrängende Blut von der Gefässwand abgedrängt, aufgebläht und aneinandergepresst, wodurch die arterielle

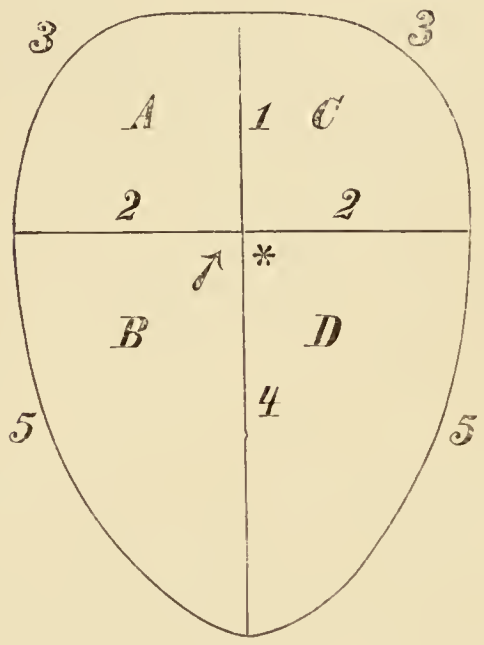

Fig. 38.

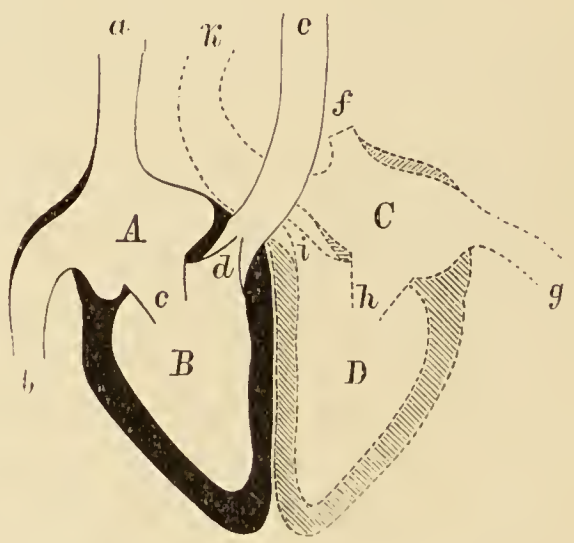

Fig. 39.

Fig. 38. Schema des symmetrisch gedachten, aufrecht gestellten Herzens mit den drei einer jeden Herzabteilung zukommenden Wänden.

A Atrium dextrum; *B* Ventriculus dexter; *C* Atrium sinistrum; *D* Ventriculus sinister. 1 und 4 vertikale Wand; 2 horizontale Wand; 3 und 5 laterale Wand je einer Abteilung.

Der Pfeil deutet auf die Ursprungsstelle und Verlaufsrichtung der A. pulmonalis hin; der Stern auf die Ursprungsstelle der Aorta, welche hinter der Ursprungsstelle der A. pulmonalis gelegen zu denken ist, indem die Richtung des Pfeiles vor ihr hinwegzieht.

Fig. 39. Schematischer Frontaldurchschnitt des Herzens, nach Henle.

A rechter Vorhof; *B* rechte Kammer; *C* linker Vorhof; *D* linke Kammer. *a* obere Hohlvene; *b* untere Hohlvene; *c r* rechte Atrio-ventrikularklappe; *d* Pulmonalklappe; *e* Lungenarterie; *f*, *g* Lungenvenen; *h* linke Atrio-ventrikularklappe; *i* Aortenklappe; *k* Körperarterie.

Mündung vollständig geschlossen wird. Bei geschlossener Klappe liegen die freien Ränder, Schliessungsränder aller Taschen, und die Lunulae dicht aneinander und halten sich in dieser Lage so lange, als der Blutdruck auf ihnen ruht und bis sie von der entgegengesetzten Seite durch die neue Kammerkontraktion und durch das andrängende Kammerblut wieder auseinandergetrieben werden.

Formverhältnisse der einzelnen Abteilungen des Herzens.

Wenn auch das Herz des kleinen und das Herz des grossen Kreislaufes viele wichtige gemeinsame Merkmale besitzen, so kommen doch jeder der vier Abteilungen des Herzens besondere, der postfötalen und fötalen Funktion entsprechende Eigentümlichkeiten zu, die so auffallend sind, dass sie leicht die Unterscheidung gestatten. Die beiden Herzen sind hiernach keine rein symmetrischen Gebilde, sondern es sind zahlreiche und bedeutungsvolle Asymmetrien des Baues vorhanden; ausser den Asymmetrien des Baues giebt es auch noch eine Asymmetrie der Lage; von ihr wird erst später die Rede sein.

Ein symmetrisches Schema des Herzens, dem Bau und der Lage nach, zeigt Fig. 38. Die Abteilungen *A* und *B* stellen das rechte, *C* und *D* das linke Herz dar; *A* und *C* sind

die beiden Vorkammern, *B* und *D* die beiden Kammern. 1,4 bezeichnen das Septum cordis; 2,2 weisen auf ein horizontales Septum hin; statt seiner ist in Wirklichkeit der paarige atrioventrikulare Klappenapparat und das paarige Ostium atrioventriculare vorhanden.

Jede der vier Abteilungen hat hiernach drei Wände: eine gewölbte laterale, eine ebene septale und eine atrioventrikulare.

Wir gehen mit der Kenntnis dieses Schema über zur Betrachtung der einzelnen Abteilungen des wirklichen Herzens und folgen dabei der Richtung des Blutlaufes.

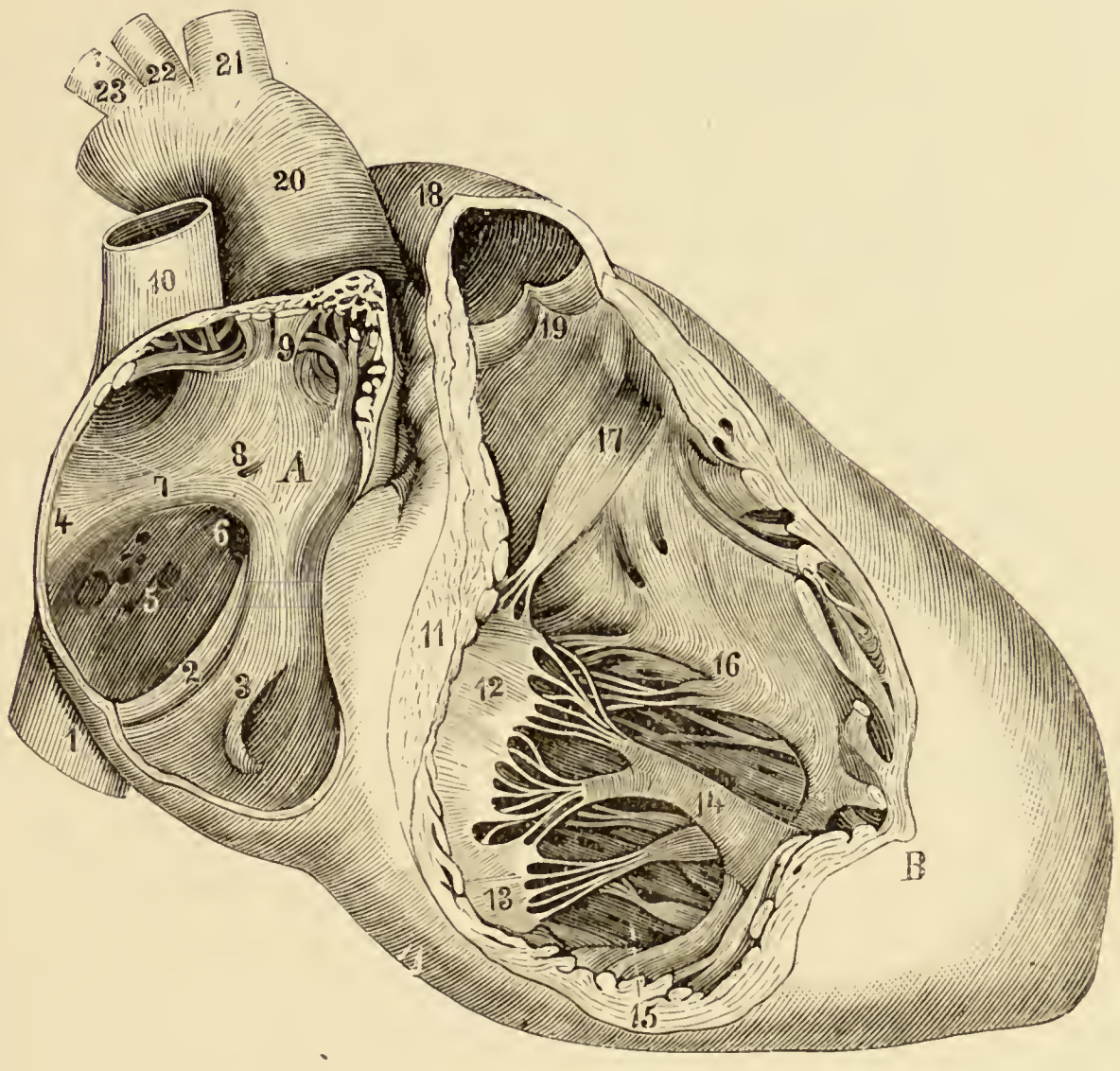

Fig. 40.

Rechter Vorhof und rechte Kammer, von vorn eröffnet. $^2/_3$.

Ein Teil der Herzwand ist entfernt. *A* Vorhof (Scheidewand); *B* Kammer. 1 Vena cava inferior; 2 Valvula venae cavae; 3 Valvula sinus coronarii; 4 Tuberculum intervenosum; 5 Fossa ovalis; 6 Rest des Foramen ovale; 7 Limbus fossae ovalis; 8 Foramen venae minimae; 9 Auricula dextra; 10 Vena cava superior; 11 Paries ventriculi dextri; 12 Cuspis anterior; 13 Cuspis dextra valvulae tricuspidalis; 14 M. papillaris anterior; 15 Trabeculae carneae; 16, 17 Chordae tendineae; 18 Art. pulmonalis; 19 Valvulae semilunares a. pulmonal.; 20 Aorta; 21 A. anonyma; 22 A. carotis sinistra; 23 A. subclavia sinistra.

1. Rechter Vorhof. Atrium dextrum.

Der rechte Vorhof empfängt das Blut in zwei starken Strömen aus der V. cava superior und inferior, sowie in einem schwächeren Strome aus dem Sinus coronarius cordis. An seinem vorderen Teile biegt sich das rechte Herzohr, Auricula dextra, vor der Aorta nach links bis zur Lungenschlagader.

Die Form der Auricula ist dreieckig, etwas zusammengedrückt, ihr Rand leicht gekerbt. Herzohr und vordere Wand des Atrium sind in vertikaler Richtung dicht mit Musculi pectinati bedeckt. Die V. cava superior durchbricht mit einer etwa 2 cm weiten Mündung die obere Wand des Vorhofes dicht neben dem vorderen Teile des Septum und ist dabei ab-vorwärts gerichtet, während die V. cava inferior in auf-medianwärts ziehender Bahn mit einer 3—3,5 cm weiten Mündung in den unteren hinteren Teil des Vorhofes eintritt. Zwischen den Mündungen beider Hohlvenen ist die Vorhofswand leicht eingebogen und zeigt an der Innen-

fläche einen entsprechenden kleinen Wulst, Tuberculum intervenosum (Loweri). Am Grunde des Vorhofes, vor der unteren Hohlvene, befindet sich das Ostium venosum welches zur rechten Kammer führt. Die Form des Ostium ist länglichrund, von nahezu 4 cm D. Die übrigen Öffnungen des rechten Vorhofes sind: die rundliche Mündung des Sinus coronarius cordis, Ostium sinus coronarii, welche zwischen der Mündung der unteren Hohlvene und der Atrioventrikularöffnung liegt, sowie eine Anzahl kleiner Löcher, Foramina venarum minimarum (Thebesii), welche zum Teile blinde Einbuchtungen, zum Teile aber Mündungen kleinerer Venen der Herzwand sind.

Links hinten liegt das Septum atriorum. Am unteren Teile des Septum, nahe oberhalb der Mündung der unteren Hohlvene, liegt ein länglichrunder Eindruck, Fossa ovalis, welcher einer verdünnten durchscheinenden Stelle der Scheidewand entspricht. Sie ist der Rest einer Öffnung in der Scheidewand, des Foramen ovale des fötalen Herzens. Der die Fossa ovalis umgebende verdickte Wulst wird durch Muskulatur bedingt und führt den Namen Limbus fossae ovalis. In nicht seltenen Fällen ist auch bei Erwachsenen noch ein kleiner, nach oben, vorn und links ziehender spaltförmiger Durchgang in das linke Atrium vorhanden.

Mit dem unteren vorderen Ende des Limbus fossae ovalis verbindet sich eine vorspringende halbmondförmige Falte Valvula venae cavae inferioris (Eustachii), welche zum vorderen Rande der Mündung der unteren Hohlvene zieht. Die Falte ist beim Fötus sehr gross und dient dazu, das Blut der unteren Hohlvene gegen das Foramen ovale hinzuleiten. Sie kann beim Erwachsenen sehr klein, auch siebförmig durchlöchert sein, selbst fehlen.

Die Mündung des Sinus coronarius wird durch eine halbmondförmige Klappe, Valvula sinus coronarii (Thebesii) geschützt, welche nahe unterhalb der Valvula v. cavae gelegen ist, verschiedene Ausbildung, auch siebförmige Durchbrechungen, manchmal Verdoppelung zeigt. Der Sinus coronarius, das in der Herzwand eingeschlossene erweiterte Endstück der V. coronaria magna, wird von dieser Vene meist durch eine von zwei Taschensegmenten gebildete Klappe abgegrenzt.

2. Rechte Kammer. Ventriculus dexter.

Die äussere, schwach konvexe Wand verlängert sich links oben zu einem kegelförmigen, über die Aorta ziehenden Fortsatze, dem rechten Arterienkegel, Conus arteriosus ventriculi dextri. Die innere Wand, vom Septum ventriculorum gebildet, drängt sich gewölbt gegen die Höhle der rechten Kammer vor, so dass diese dadurch eine geringere Weite und auf dem Querschnitte halbmondförmige, konkav-konvexe Form besitzt. Die konvexe und konkave Innenwand ist mit zahlreichen Trabeculae carneae besetzt, welche gegen den Conus arteriosus hin schwächer werden und endlich verschwinden.

Die Musculi papillares zerfallen in einen vorderen lateralen, hinteren lateralen und einen medialen. Hierzu gesellen sich nicht selten accessorische Papillarmuskeln. Die Atrioventrikularklappe besitzt drei Hauptsegel, zu welchen meist noch zwei Hilfssegel hinzukommen. Der Zahl der Hauptsegel entsprechend wird die Klappe Valvula tricuspidalis genannt. Der Lage nach ist ein vorderes, hinteres und mediales Hauptsegel zu unterscheiden; von ihnen ist das vordere das grösste, das mediale das kleinste. Die beiden kleineren Segel sind nicht selten zu einem einzigen vereinigt; oder es sind auch mehr Segel vorhanden. Die Sehnenfäden entspringen vorzugsweise von den Papillarmuskeln, einige auch von den Kammerwänden, namentlich vom Septum. Die von einem Papillarmuskel, oder im Falle der Teilung eines grösseren Papillarmuskels von einer Gruppe von Papillarmuskeln entspringenden Sehnenfäden ziehen gegen die Winkel zwischen zwei Segeln hin und heften sich darauf, indem sie auseinanderweichen, an diese beiden.

An der Übergangsstelle des Conus arteriosus in die Lungenarterie sind die drei Semilunarklappen, Valvulae semilunares arteriae pulmonalis angebracht. Der Lage nach ist ein vorderes, mediales und laterales Segel zu unterscheiden (Fig. 35, 36, 41 und 42).

3. Linker Vorhof. Atrium sinistrum.

Der linke Vorhof liegt von allen Abteilungen des Herzens am weitesten hinten und ist zwischen beide Lungenwurzeln eingeschaltet. Das linke Herzohr, Auricula sinistra, ist der einzige Teil des linken Vorhofes, welcher nach der Eröffnung des Herzbeutels von vorn gesehen wird.

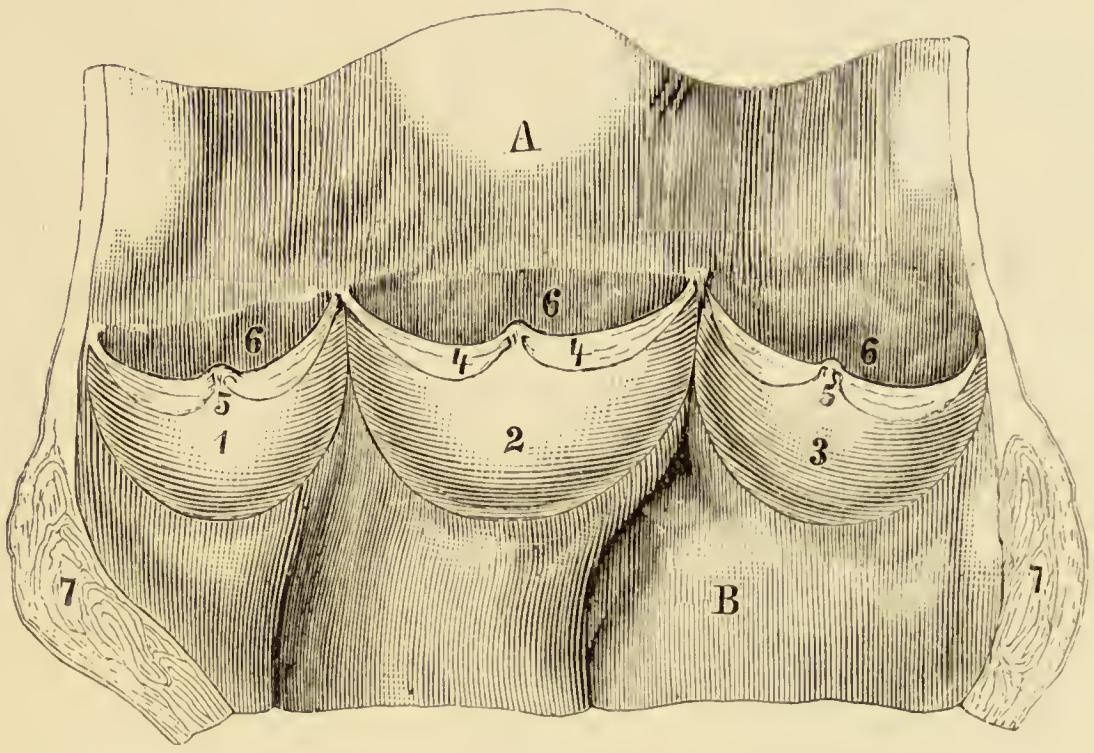

Fig. 41.

Semilunarklappen der Lungenschlagader. 1/1.

A Arteria pulmonalis; *B* Conus arteriosus. 1 Valvula anterior; 2 Valvula dextra; 3 Valvula sinistra; 4 Lunula; 5 Nodulus valvulae; 6 Sinus valvulae; 7, 7 Schnittflächen der Kammerwand.

Die Auricula sinistra sitzt dem linken Vorhofe gewissermassen gestielt auf, indem sie sich von dem übrigen Vorhofe ziemlich scharf abschnürt. Sie dehnt sich nach vorn hin aus und biegt sich dabei um die Lungenarterie ein wenig nach rechts. Sie ist stärker gekrümmt als die Auricula dextra und an den Rändern zugleich tiefer eingeschnitten. Die Innenfläche des Herzohres ist mit Musculi pectinati besetzt, die Wände des Vorhofes dagegen sind glatt und etwas dicker als diejenigen des rechten. Die aus den Lungenwurzeln hervorkommenden Vv. pulmonales münden gewöhnlich je zu zwei auf jeder Seite ohne Klappen in den Vorhof ein. Manchmal vereinigen sich die zwei Venen einer Seite schon vorher zu einem Stamme. In anderen Fällen, namentlich auf der rechten Seite, münden statt zwei drei Lungenvenenstämme ein.

Die Atrioventrikularöffnung ist rundlich und ein wenig enger als die rechte. Am Septum ist ein leichter länglicher Eindruck vorhanden, welcher der Fossa ovalis gegenüberliegt.

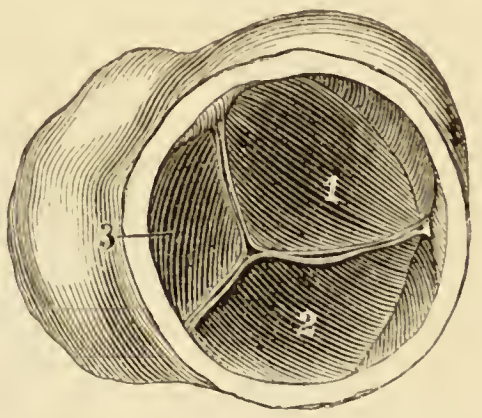

Fig. 42.

Wurzel der Lungenarterie, von oben. 1/1.

1 Valvula anterior; 2 Valvula dextra; 3 Valvula sinistra.

4. Linke Kammer. Ventriculus sinister.

Die linke Kammer nimmt die hintere untere Abteilung des Herzens ein und ist nur in einem schmalen Streifen von vorn her sichtbar.

Sie ist länger und schmäler als die rechte Kammer, von zugespitzt eiförmiger Gestalt, und bildet allein die Herzspitze. Der Querschnitt ist länglichrund bis kreisrund, da das Septum sich in die rechte Kammer vorbiegt. Gegen das Ostium arteriosum zeigt die Kammer einen leicht spiralig gedrehten Fortsatz, Conus arteriosus ventriculi sinistri, welcher kleiner ist als der Conus arteriosus der rechten Seite und hinter diesem nach rechts oben

steigt. Da der rechte nach links, der linke nach rechts aufsteigt, so kreuzen sich beide Coni arteriosi (Fig. 39).

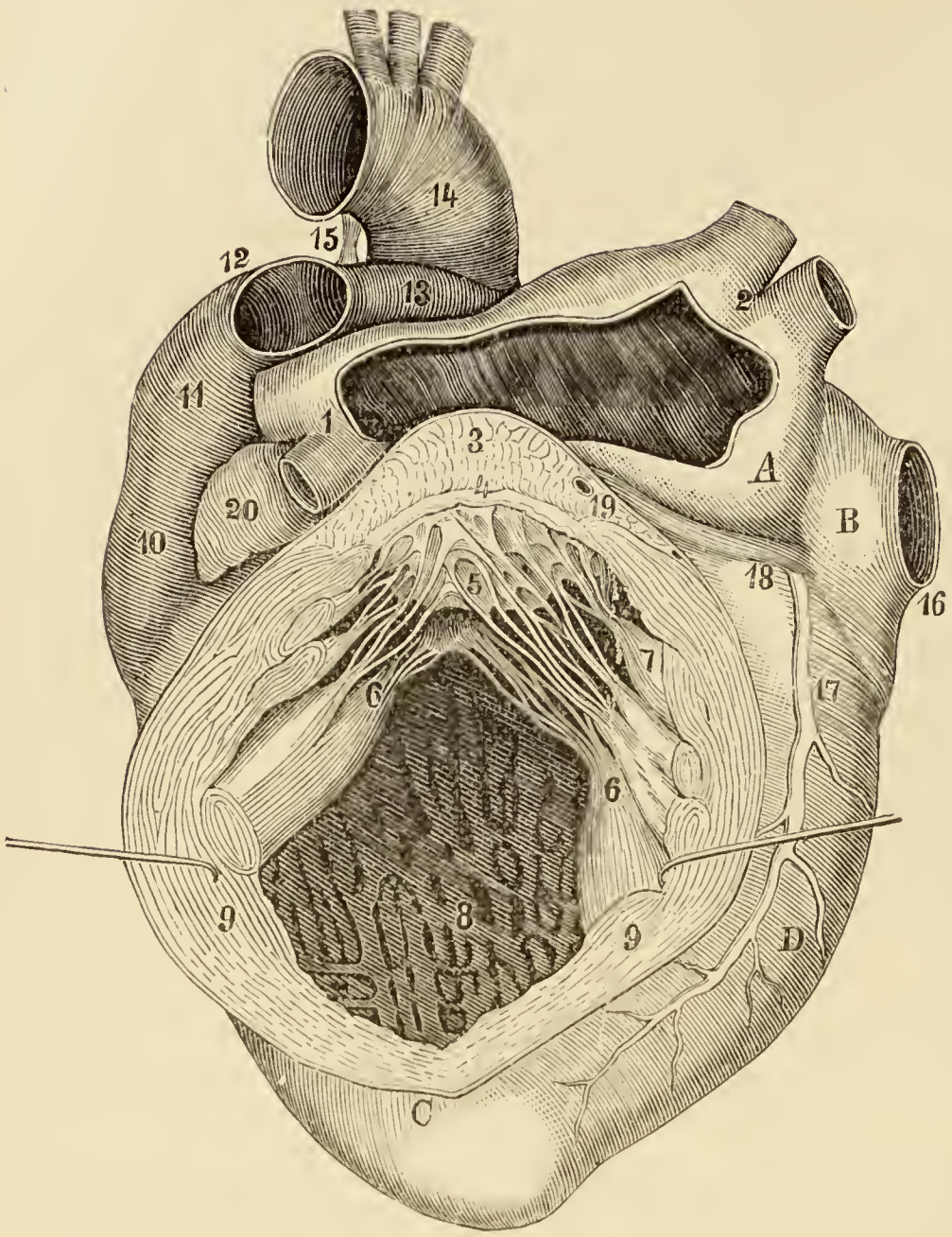

Fig. 43.

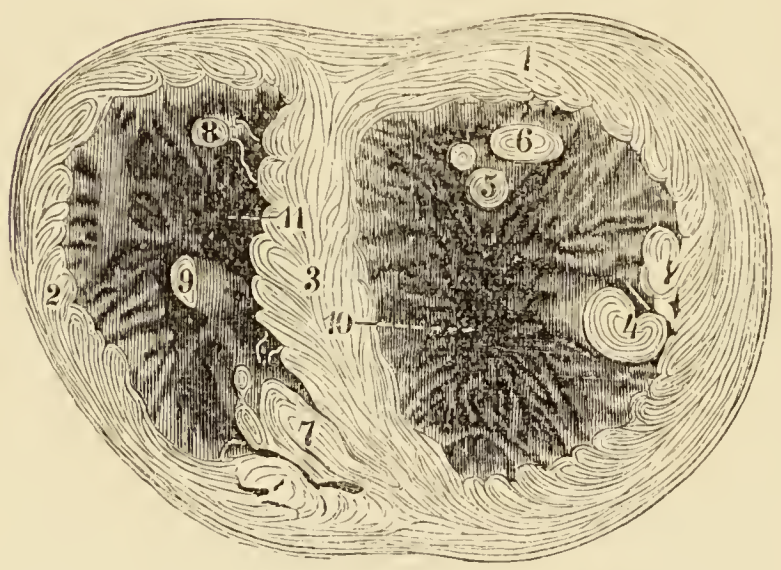

Fig. 44.

Die Wände der linken Kammer sind dreimal so dick als diejenigen der rechten und erreichen ihre grösste Stärke am unteren Abschnitte des der Basis zugekehrten Drittteiles; von hier aus werden sie gegen den Vorhof und in noch stärkerem Grade gegen die Spitze dünner; letztere ist meist der schwächste Teil der Wand.

Im oberen hinteren Teile des Septum bleibt eine beschränkte Stelle muskelfrei und durchscheinend, Pars membranacea septi. Durch den Ansatz der Atrioventrikularklappe wird die Stelle der Quere nach geteilt und gehört also die Pars membranacea zur Hälfte auch dem Septum atriorum an.

Die Trabeculae carneae sind im ganzen schmäler als in der rechten Kammer, aber zahlreicher und dichter verschlungen, namentlich an der Spitze und hinteren Wand.

Die Mm. papillares sind meist viel stärker als diejenigen der rechten Seite und zu zwei Gruppen vereinigt, welche an der vorderen und hinteren Kammerwand ihre Lage haben.

Die venöse und arterielle Kammermündung liegen dicht bei einander und sind nur durch ein Segel der Atrioventrikularklappe, das Aortensegel derselben, geschieden. Dabei liegt das Ostium venosum hinten links, das Ostium arteriosum vorn rechts.

Das Ostium venosum wird von einer aus zwei Hauptsegeln bestehenden Klappe, Val-

Fig. 43. Linker Vorhof und linke Kammer, von links und hinten. $^2/_3$.
Die Wand der linken Kammer ist teilweise entfernt, der Rest auseinandergezogen; ebenso ist der hintere Teil der Wand des linken Vorhofes entfernt.
A Atrium sinistrum; *B* Atrium dextrum; *C* Ventriculus sinister; *D* Ventriculus dexter. 1 Venae pulmonales sinistrae; 2 Venae pulmonales dextrae; 3 Tela subpericardiaca; 4 Annulus fibrosus; 5 Cuspis parietalis valvulae mitralis; 6, 6 Mm. papillares majores et cuspis aortica; 7 M. papillaris minor; 8 Trabeculae carneae septi; 9, 9 Paries ventriculi sinistri; 10 Conus arteriosus; 11 Art. pulmonalis comm.; 12 A. pulmonalis sinistra; 13 A. pulmonalis dextra; 14 Arcus aortae; 15 Lig. arteriosum (Botalli).

Fig. 44. Querschnitt durch die Mitte der Kammerabteilung des Herzens. $^2/_3$.
1 Paries ventriculi sinistri; 2 Paries ventriculi dextri; 3 Septum ventriculorum; 4 Mm. papillares anteriores; 5, 6 Mm. papillares posteriores ventriculi sinistri; 7 M. papillaris anterior ventriculi dextri (teilweise in Verbindung mit dem Septum; 8, 9 Mm. papillares posteriores; 10 Trabeculae carneae v. sinistri; 11 Trabeculae carneae v. dextri.

vula bicuspidalis s. mitralis eingenommen, welche in allen Teilen fester ist als die sonst ähnliche Tricuspidalis. Beide Segel, ein lateral-vorderes und medial-hinteres, ragen nicht gleichweit in die Kammerhöhle hinein. Das grosse Aortensegel, Cuspis anterior, übernimmt einen grossen Teil des Verschlusses, liegt rechts und vorn zwischen dem venösen und arteriellen Ostium. Das kürzere Wandsegel, Cuspis posterior, liegt links hinten und geht von der hinteren Herzwand aus. Zwischen beiden schieben sich kleinere Hilfssegel ein.

Jede Gruppe von Chordae tendineae inseriert zur Hälfte an das eine, zur Hälfte an das andere Segel, so dass bei der Zusammenziehung der Mm. papillares die Segel nicht nur gespannt, sondern auch einander genähert werden. Die Chordae sind stärker oder zahlreicher als in der rechten Kammer.

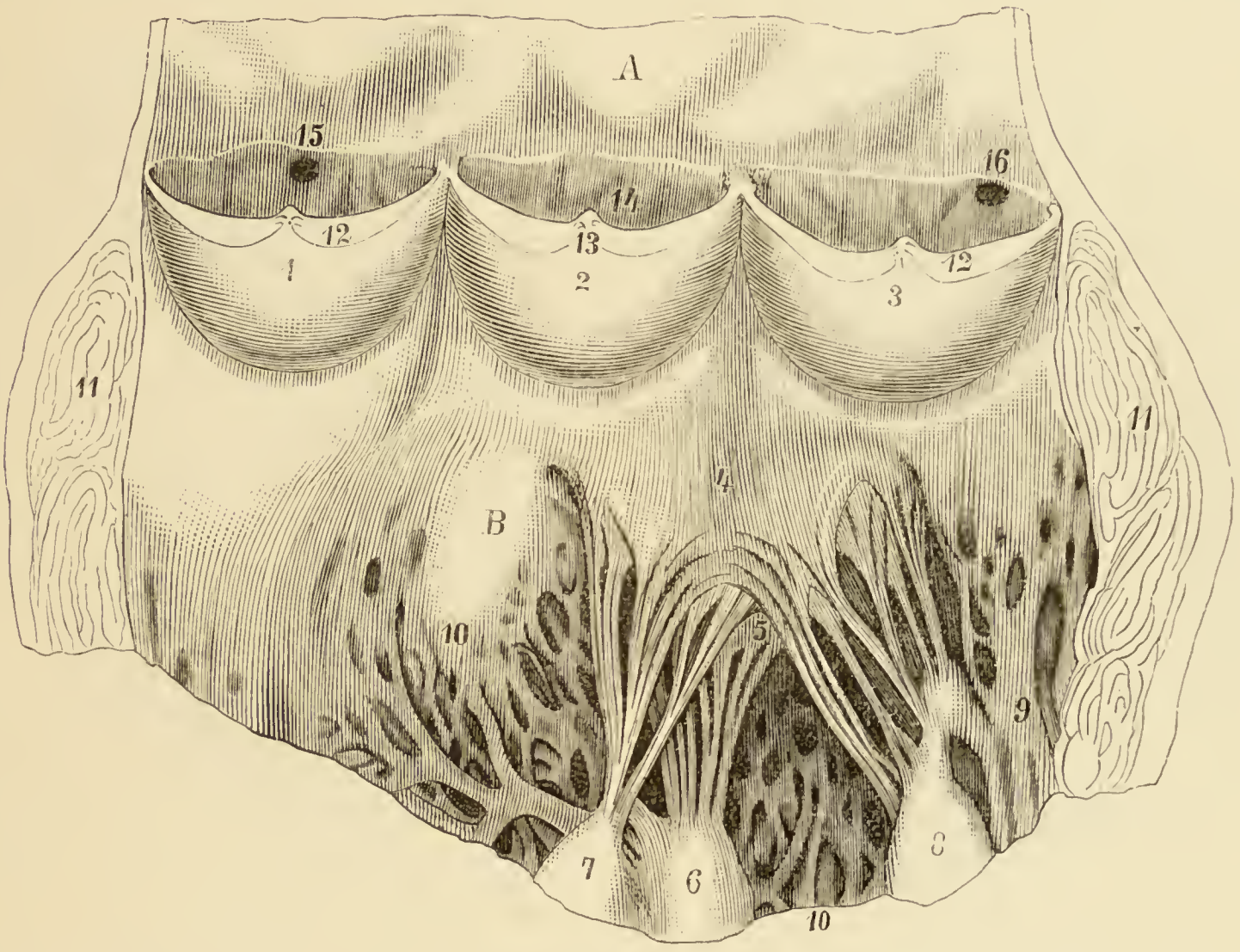

Fig. 45.

Semilunar- und Atrioventrikularklappen der linken Kammer. 1/1.

A Aorta; *B* Ventriculus sinister. 1 Valvula dextra; 2 Valvula posterior; 3 Valvula sinistra aortae; 4 Velum aorticum; 5 Velum parietale valvulae mitralis; 6, 7 Mm. papillares anteriores; 8, 9 Mm. papillares posteriores; 10, 10 Trabeculae carneae; 11, 11 Schnittfläche der Kammerwand; 12, 12 Lunulae; 13 Nodulus (Arantii); 14 Sinus (Valsalvae); 15 Art. coronaria dextra; 16 Art. coronaria sinistra.

Das Ostium aorticum ist rund und etwas enger als das benachbarte Ostium venosum. Von den zugehörigen Valvulae semilunares aorticae liegt eine hinten, die andere rechts, die dritte links. Die hintere und linke treffen auf dem Aortensegel der Mitralis zusammen. Die drei Segel sind dicker und stärker als die rechtsseitigen, die Lunulae und Noduli deutlicher ausgesprochen. Ebenso treten die Sinus Valsalvae der Aorta stärker hervor.

Aus dem Bulbus aortae und zwar aus dem Sinus Valsalvae dexter und sinister nehmen die ersten Äste der Aorta, die ernährenden Gefässe des Herzens, Arteriae coronariae cordis, ihren Ursprung.

Die freien Ränder der Valvulae semilunares aorticae und pulmonales geben in Verbindung miteinander die Figur einer X.

Schichten der Herzwand.

Die Herzwand besteht aus drei Schichten, dem Epicardium, Myocardium und Endocardium.

a) Epicardium.

Die seröse Hülle des Herzens ist das viscerale Blatt des Pericardium und als ein Teil der ursprünglichen Leibessäcke bei den serösen Säcken (s. letztere, Bd. I, S. 729—733) bereits betrachtet worden. Eine die dort gegebenen Figuren vervollständigende Ansicht zeigt in Fig. 46 die Umschlagstellen des parietalen in das viscerale Blatt des Pericardium.

b) Myocardium.

Das Myocardium, die Mittelschicht der Herzwand, ist der mächtigste und wichtigste Bestandteil des Herzens, seine muskulöse Grundlage.

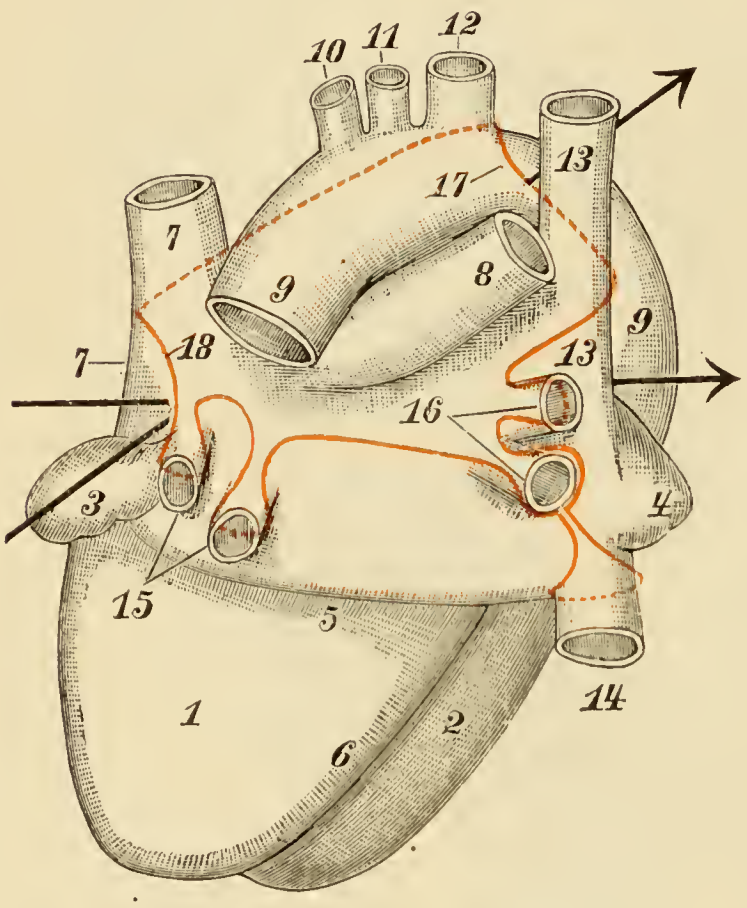

Fig. 46.

Umschlagslinie des parietalen in das viscerale Blatt des Herzbeutels.

Rote ausgezogene Linie: unmittelbar sichtbarer Teil der Umschlagslinie; punktierte Linien: von den betreffenden Gefässen verdeckter Teil der Umschlagslinie. 1 linke Kammer; 2 rechte Kammer; 3 linkes Herzohr; 4 rechtes Herzohr; 5 Querfurche; 6 Längsfurche; 7 A. pulmonalis sin.; 8 A. pulmonalis dextra, 9, 9 Aorta; 10 Subclavia sin.; 11 Carotis comm. sin.; 12 A. anonyma; 13 V. cava superior; 14 V. cava inferior; 15 Vv. pulmonales sinistrae; 16 Vv. pulmonales dextrae; 17 zwischen 12 und 13 ausgespannter Teil des Pericardium; 18 zwischen 7 und 15 ausgespannter Teil des Pericardium; die beiden Pfeile sind an verschiedenen Stellen durch den Sinus transversus pericardii geführt.

Die Muskulatur der Vorhöfe und diejenige der Kammern hängen nicht unmittelbar zusammen; sie sind vielmehr durch eingeschaltete Bindegewebsmassen getrennt. Werden letztere durch länger dauerndes Kochen des Herzens erweicht, so lösen sich beide Abteilungen vollständig voneinander.

α) Die Muskulatur der Vorhöfe

besteht aus einer oberflächlichen, beiden gemeinsamen, und einer tiefen, jedem Vorhofe besonders angehörigen Lage, welche sich in ihrem Faserverlaufe kreuzen.

Die gemeinsame oberflächliche Lage wird von quer verlaufenden Faserzügen gebildet, welche rings um beide Vorhöfe ziehen und an der vorderen Fläche am ansehnlichsten entwickelt sind. Nur wenige von ihnen treten in das Septum atriorum ein.

Die tiefere, jedem Vorhofe eigentümliche Lage besteht aus schlingenförmigen und ringförmigen Zügen. Die schlingenförmigen Züge gehen in vertikaler Richtung über den Vorhof weg und sind überwiegend mit beiden Enden an dem entsprechenden Atrioventrikularringe angeheftet. Die ringförmigen Züge umkreisen die Auriculae, ebenso die Mündungen der in die Vorhöfe eintretenden Hohlvenen, Lungenvenen und des Sinus coronarius cordis, welcher letztere seine Fasern vom linken Atrium erhält. Dabei verbreiten sich die Muskelfasern noch eine Strecke weit auf den Venen selbst. In der Scheidewand erfährt der Verlauf der Züge dadurch eine Veränderung, dass die Fossa ovalis von besonderen Fasern begrenzt wird. Dieselben verlaufen in Form von Bogen und Schleifen, deren zum Teil sich kreuzende Richtung aus der Entstehungsgeschichte des Septum erhellt.

β) Die Muskulatur der Kammern.

Eine oberflächliche Schicht läuft in schräger Richtung von den Atrioventrikularringen und den Wurzeln der grossen Gefässe von rechts oben nach links unten und zieht über beide

Ventrikel dahin. An der Herzspitze konvergieren die Faserzüge spiralig, bilden dadurch einen stark ausgesprochenen Wirbel, Vortex cordis, biegen in das Innere um und bilden aufsteigend die innere Muskellage, zu deren Bestandteilen auch die Trabeculae carneae und Mm. papillares gehören. Zwischen beiden Längsschichten hat eine mächtige, blätterige Kreismuskelschicht ihren Platz, die jeder Kammer besonders angehört, mit den beiden Längsschichten aber Verbindungen eingeht. Mit Cruveilhier kann man daher im allgemeinen das Verhältnis so ausdrücken, dass man sagt, das fleischige Herz besteht aus zwei muskulösen Säcken, welche in einem dritten gemeinschaftlichen stecken.

Die Kammerscheidewand besteht ebenfalls aus drei Lagen von Faserzügen; einer Lage, welche der rechten, einer, welche der linken Kammer angehört, einer mittleren, welche beiden Kammern gemeinsam angehört.

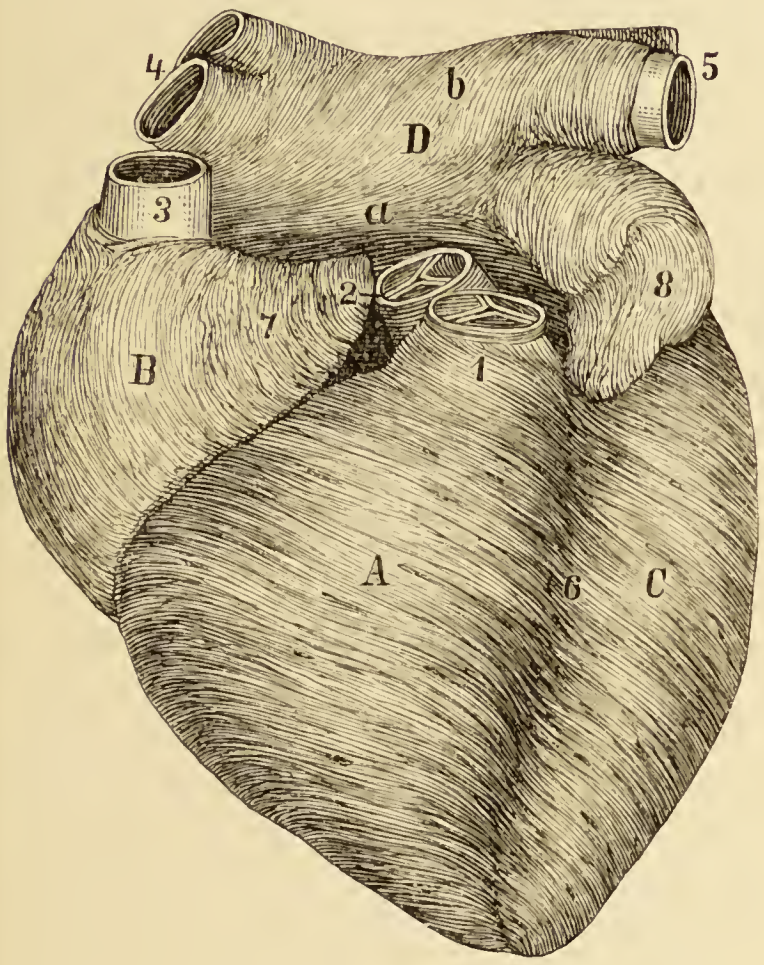

Fig. 47.

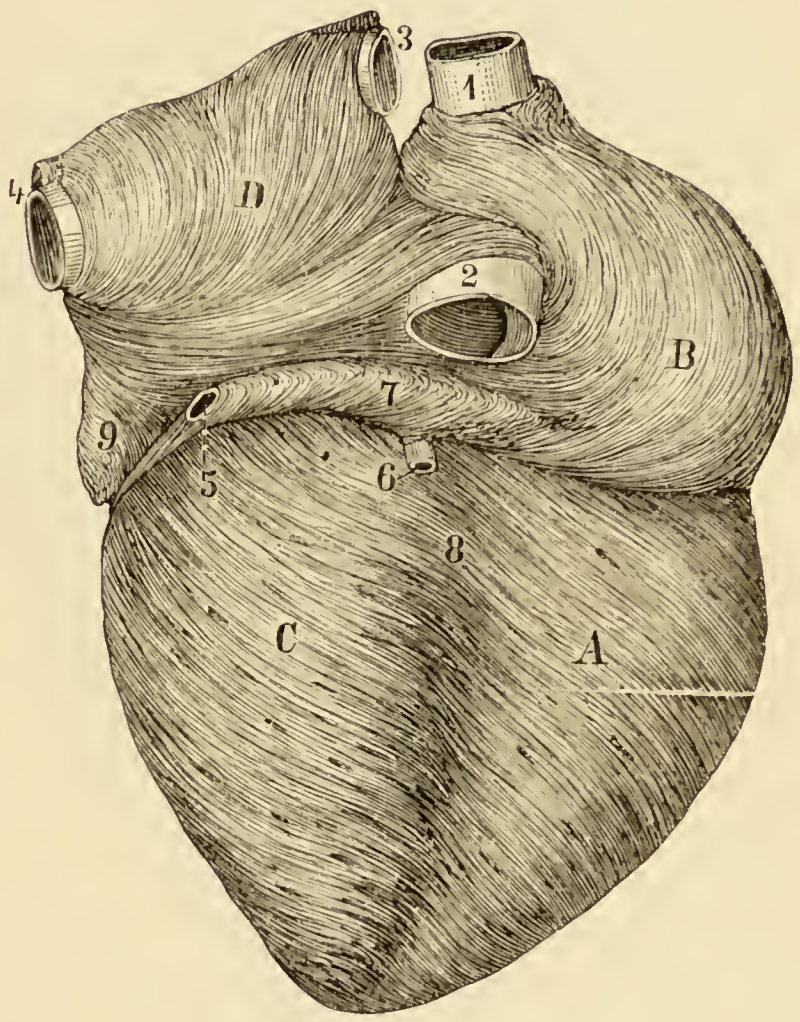

Fig. 48.

Fig. 47. Gekochtes Herz eines jugendlichen Individuum mit präparierter Muskulatur, von vorn. $^2/_3$.

Die Aorta und Lungenarterie sind dicht über den Semilunarklappen zur besseren Übersicht der vorderen Vorhofsfläche durchschnitten. Oberflächliche Muskellagen.

A Ventriculus dexter; *B* Atrium dextrum; *C* Ventriculus sinister; *D* Atrium sinistrum. *a* Fibrae transversae atriorum; *b* Fibrae circulares atrii sinistri. 1 Art. pulmonalis; 2 Aorta; 3 Vena cava superior; 4 Venae pulmonales dextrae; 5 Venae pulmonales sinistrae; 6 Sulcus longitudinalis anterior; 7 Auricula dextra; 8 Auricula sinistra.

Fig. 48. Gekochtes Herz eines jugendlichen Individuum mit präparierter Muskulatur, von hinten. $^2/_3$.

A Ventriculus dexter; *B* Atrium dextrum; *C* Ventriculus sinister; *D* Atrium sinistrum. 1 Vena cava superior; 2 Vena cava inferior; 3 Venae pulmonales dextrae; 4 Venae pulmonales sinistrae; 5 Vena coronaria cordis magna; 6 Vena cordis media (Galeni); 7 Sinus coronarius; 8 Sulcus longitudinalis posterior; 9 Auricula sinistra.

Von den für den Ursprung der Muskulatur und der Klappen wichtigen atrioventrikulären Faserringen, Annuli fibrosi atrioventriculares, ihren Nodi und Fila coronaria war bereits oben (S. 32—33) die Rede. Ähnliche Faserringe, Annuli fibrosi arteriarum, befinden sich an den Ostia arteriosa der beiden Kammern. Man kennt diese Faserringe auch unter dem Namen Arterienwurzeln (Henle). Sie unterscheiden sich von der eigentlichen Arterienwand durch etwas geringere Mächtigkeit und durch die Textur. Wie das Bindegewebe der äusseren und inneren Oberfläche des Herzens, ebenso aber auch das interstitielle Bindegewebe der Herzmuskulatur am Ostium venosum zur Bildung der atrioventrikulären Faserringe zusammentritt, so sammelt es sich auch an den Ostia arteriosa zur Bildung der beiden arteriellen Faserringe oder Wurzelstücke. Insbesondere verdickt sich im

Bereiche derselben das Endocardium und das subendocardiale Bindegewebe. So besteht der arterielle Faserring aus sich verflechtenden Bindegewebsbündeln und elastischen Fasern. Jenseits des Ringes beginnen die Schichten der Arterienwand aufzutreten. Diesseits entspringen die Bündel der Kammermuskulatur, teilweise unter Zwischenlagerung besonderer Sehnenmassen.

Die Muskulatur des Herzens besteht aus zusammengefügten quergestreiften Muskelfasern; letztere aber aus Muskelzellen, die sich durch zahlreiche Äste mit benachbarten Muskelzellen verbinden. Seitlich sind die Zellen von zarten Membranen umgeben. (S. Allgem. Teil, Bd. I, S. 80—81.)

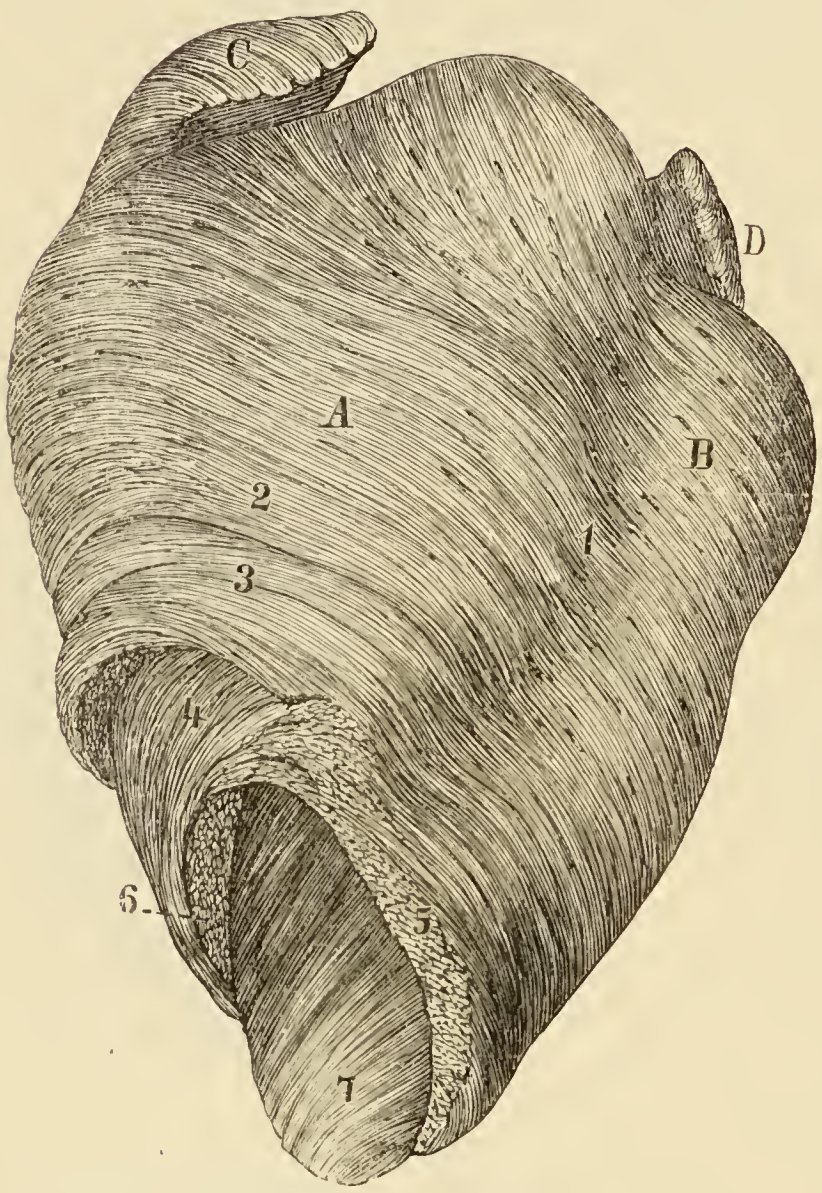

Fig. 49.

Menschliches gekochtes Herz, von vorn und unten, nach Blosslegung verschiedener Schichten seiner Muskulatur. 3/4.

A Ventriculus dexter; *B* Ventriculus sinister; *C* Auricula dextra; *D* Auricula sinistra. 1 oberflächliche schräge Fasern, welche die vordere Längsfurche überschreiten; 2 wenig tiefere Schicht der rechten Kammer, welche wie die noch tiefere Schicht 3 in der Längsfurche nach innen hin umbiegt; 4 tiefe Fasern der rechten Kammer, welche steil aufwärts ziehen und zum Teil in die Papillarmuskeln eintreten; 5 Schnittfläche der äusseren Schichten der linken Kammer; 6 Fasern der Scheidewand; 7 steil aufwärts ziehende innere Fasern der linken Kammer.

Die teilweise Zerklüftung der inneren Herzwand, welche sich in der Gegenwart der Mm. pectinati, Trabeculae carneae und Mm. papillares ausspricht, erklärt sich leicht aus der Entwickelungsgeschichte. In früheren Stadien ist die Zerklüftung der Herzwand in muskulöse Bälkchen und Blätter eine viel ausgesprochenere; die Endform ist nur ein schwacher Rest dieses früheren Zustandes. Bei niederen Wirbeltieren besteht das Herz dauernd aus einer solchen schwammig zerklüfteten Muskulatur.

Das wirkliche Verständnis der Herzmuskulatur ist aber hiermit keineswegs erreicht; es hat vielmehr anzuknüpfen an die erste Herzanlage, den epithelialen Zustand und die Rohrform des Herzens. Der Stufe des epithelialen Längsrohres folgt die Stufe der S-förmigen Schleife. Das Verhältnis der Endform der Muskulatur zu diesen Ausgangsstufen zu übersehen, hierauf kommt es an; doch ist der entwickelungsgeschichtliche Weg der Erforschung des Verlaufes der Herzmuskulatur bisher nur teilweise betreten.

c) Endocardium.

Das Endocardium bekleidet als dünne, je nach dem Orte 20 bis 500 μ dicke, glänzende, bindegewebig-elastische, innen endothelbedeckte Haut die innere Fläche der Herzmuskulatur mit allen ihren Hervorragungen und Vertiefungen, lässt aber die Muskulatur an den meisten Stellen deutlich durchschimmern. An allen Gefässmündungen setzt sie sich in die Tunica intima der Gefässe fort. In den Atrien ist das Endocard stärker als in den Ventrikeln, im linken Herzen stärker als im rechten. In den Atrien überwiegt das elastische Gewebe und bildet hier förmlich übereinandergeschichtete elastische Lamellen gefensterter Art. Die Aussenfläche des Endocardium steht mit dem interstitiellen Bindegewebe der Herzmuskulatur in festem Zusammenhange, obwohl

es an subendocardialen Lymphgefässnetzen nicht fehlt. Atrioventrikulare und semilunare Klappen sind im wesentlichen als Duplikaturen des Endocardium aufzufassen. Sie schliessen faseriges Bindegewebe ein, welches bei den atrioventrikularen Klappen mit dem Bindegewebe der Annuli fibrosi zusammenhängt. Die letzteren Klappen enthalten in ihrer Basis auch geringe Mengen von Muskelzügen, die teils den Vorkammern, teils den Kammern entstammen.

Unter dem Endocardium kommen bei dem Menschen in den ersten Lebensmonaten, bei manchen Tieren auch im erwachsenen Zustande Netze grauer Fäden vor, nach ihrem Entdecker Purkynjesche Fäden genannt. Es sind aneinander gereihte Muskelzellen von embryonaler Beschaffenheit.

M. v. Davidoff. Über die Entstehung des Endokardepithels bei den Reptilien (Festschrift f. Gegenbaur, 1896). Die Ursprungsstätte ist eine ventrale, im Winkel zwischen Vorderdarm und Entoblast des halben Fruchthofes gelegene Verdickung der Splanchnopleura. Von diesem Wulste (Gefässwulst) entwickeln sich auch die als intermediäre Gefässzellen bezeichneten Elemente.

Gefässe und Nerven des Herzens.

Die Gefässe, welche zur Ernährung des Herzens dienen, finden ihre genauere Erörterung weiter unten; hier ist in allgemeiner Hinsicht der wichtige Umstand hervorzuheben, dass die beiden Kranzarterien des Herzens nach der gleichen Regel, wie alle Ernährungsgefässe der Gefässwandungen, nicht aus dem Herzen selbst, sondern aus dem von ihm hervorgehenden Arterienstamme, der Aorta, aber als deren erste Äste, entspringen.

Die Lymphgefässe des Herzens sind überaus reichlich. Ein äusseres und inneres Oberflächennetz steht in Verbindung mit dem Systeme der tiefen Lymphgefässe, welches in allen Räumen zwischen den Muskelbündeln und Blutgefässen enthalten ist (Sappey).

Die Nerven, welche aus dem Plexus cardiacus zur Herzwand gelangen, sind im Verhältnisse zur Grösse des Organes eher klein. Sie stammen von den Nn. vagi, sowie von dem oberen, mittleren und unteren Halsknoten des Sympathicus. Ausser den grösseren Ganglien, welche an der Basis des Herzens ihre Lage haben, sind noch kleinere Ganglien in den Verlauf der Nerven eingeschaltet und besonders im Innern des Herzens enthalten (s. Plexus cardiacus).

Fig. 50.

Sensible Nervenendigung im Vorhofs-Endocardium des Hundes. Nach Al. Smirnow.

Im Endocardium der Säuger sind mehrere Nervengeflechte zu unterscheiden: 1) ein weitmaschiges subendocardiales Geflecht; 2) ein oder zwei eigentliche endocardiale Geflechte; 3) ein subendotheliales Geflecht (Al. Smirnow, 1895). Die markhaltigen Fasern sind neben den marklosen in der Minderzahl. Erstere und ihre Collateralen endigen in verschiedener Tiefe des Endocardium mit sensiblen Verzweigungen.

Grösse und Gewicht des Herzens.

Grösse und Gewicht, Dicke der Wandungen, Kapazität der Höhlen, Weite der grösseren Ostien sind zahlreichen Messungen und Wägungen unterworfen worden.

Seit Lännek nimmt man an, dass die Grösse des Herzens etwa der Grösse der Faust des betreffenden Individuum entspreche. Bei dem Erwachsenen hat das Herz in mässig gefülltem Zustande durchschnittlich 12—15 cm Länge, 9—11 cm Breite und 5—8 cm Dicke.

In allen Abteilungen ist das männliche Herz stärker entwickelt als das weibliche. Im allgemeinen nimmt mit den Lebensjahren die Stärke der Wandung zu.

Das Volumen des Herzens beträgt bei Erwachsenen 250—360 ccm (Hoffmann), 160—260 ccm (Krause).

Die Kapazität der einzelnen Abteilungen hängt von dem Grade der Ausdehnung ab und ist daher nur annähernd zu bestimmen. Nach Cruveilhier ist der rechte Vorhof im

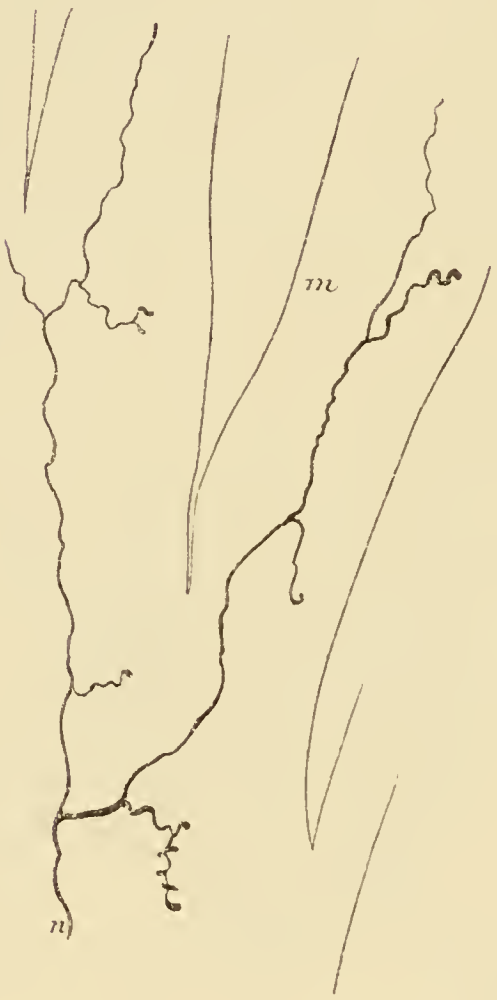

Fig. 51. Fig. 52.

Fig. 51. Nervenendigung im Herzen des Frosches (nach Retzius).
m Muskelbündel; *n* Nervenfasern.

Fig. 52. Nervenendigung im Herzen der Maus (nach Retzius).
m Muskelbündel; *n* Nervenfasern.

Verhältnisse von 5 zu 4 weiter als der linke. Nach Hiffelsheim und Robin ist die Kapazität des Vorhofes um $^1/_5$ bis $^1/_3$ kleiner als die der Kammer.

Es ergab sich ferner die Kapazität

	Erwachsene	Neugeborene
für den rechten Vorhof	110—185 ccm,	7—10 ccm.
linken Vorhof	100—130 „	4—5 „
rechte Kammer	160—230 „	8—10 „
linke Kammer	143—212 „	6—9 „

Die ziemlich bedeutenden Unterschiede zwischen rechter und linker Herzhälfte können vielleicht zum Teile auf Rechnung der leichteren Ausdehnbarkeit des rechten Herzens gebracht werden.

Der Umfang der Kammerostien beträgt nach

	Bizot		Wulff		Peacock		Bouillaud			
	Männer	Frauen	Männer	Frauen	Männer	Frauen	Maxim.	Mittel	Min.	
Ostium venosum dextrum	123,6	107,5	129,7	124,5	114,3	101,6	108,4	104,5	101,6	mm
„ „ sin.	110,4	92,7	117,2	113,8	97,4	91,0	104,5	99,4	88,0	„
„ art. pulm.	71,9	66,9	—	—	84,7	82,5	76,7	70,0	67,7	„
„ art. aort.	70,4	64,1	—	—	76,2	72,0	72,2	67,7	63,2	„

Das Gewicht des Herzens beträgt im Mittel

	bei Männern	bei Weibern	Verhältnis
nach Dieberg	346 g	340 g	100 : 98,84
„ Peacock	285 „	265 „	100 : 92,98
„ Blosfeld	346 „	316 „	100 : 91,32
„ Clendenning	267 „	240 „	100 : 89,88
„ Sappey	266 „	230 „	100 : 86,46
„ Hoffmann	325 „	270 „	100 : 83,07
„ Reid	320 „	260 „	100 : 81,84

Wulff fand das mittlere Herzgewicht des Erwachsenen 291, Lobstein 260—290, Bouillaud 245, Cruveilhier 177—234 g.

Im allgemeinen nimmt das Gewicht im Alter zu; doch kommen im höheren Alter zuweilen auch starke Gewichtsabnahmen vor.

Das Verhältnis des Herzgewichtes zum Körpergewichte wurde für den Neugeborenen von Meckel bestimmt als 1 : 120; für den Erwachsenen von Meckel als 1 : 200; von Tiedemann als 1 : 160; von M. J. Weber als 1 : 150; von Clendenning als 1 : 158 für Männer und 1 : 149 für Frauen; von Reid als 1 : 173 für Männer und 1 : 176 für Frauen; von E. Bischoff als 1 : 209,6 bei einem Hingerichteten; von Blosfeld als 1 : 178 für Männer und 1 : 169 für Frauen; von Dieberg als 1 : 167 für Männer und 1 : 154 für Weiber.

Lage des Herzens.

Die Lage des Herzens wechselt ein wenig mit den Phasen der Herzthätigkeit und der Atmung, mit der Stellung des Körpers, mit dem Lebensalter, dem Individuum und dem Geschlechte.

Die Längsachse des Herzens liegt weder median noch senkrecht, sondern verläuft in schräger Richtung von oben rechts und hinten nach unten, links und vorn.

In den Herzbeutel eingeschlossen und zwischen beide Pleurasäcke eingeschoben liegt das Herz in der vorderen unteren Abteilung des Mittelfellraumes und ruht auf dem sehnigen Teile des Zwerchfelles, dessen Kuppel von ihm einen auf die konvexe Oberfläche der Leber fortgesetzten Eindruck erhält, die Impressio cardiaca. Ein Teil des Sternum und der Rippenknorpel, der Pleurasäcke und Lungen, Reste der Thymus, bedecken es von vorn.

Zwischen Herz und Wirbelsäule schieben sich die im hinteren Mediastinum gelegenen Organe, Oesophagus, Nn. vagi, Aorta, V. azygos und hemiazygos, Ductus thoracicus ein (Bd. I, S. 350 und S. 729—733).

Nahezu zwei Drittteile des Organes, in manchen Fällen noch etwas mehr, kommen links von der Medianebene zu liegen. An Medianschnitten durch die gefrorene Leiche entfällt auf die rechte Thoraxhälfte der rechte Vorhof mit Ausnahme der Spitze der Auricula dextra, das Septum atriorum, ein kleiner Teil des linken Vorhofes und der rechten Kammer. Auf der linken Seite verbleibt hiernach der grössere Teil des linken Vorhofes, die Auricula sinistra, die linke und der grösste Teil der rechten Kammer mit dem Septum ventriculorum. Dem Gewichte nach gehören etwa zwei Drittel des Herzens auf die linke, ein Drittel auf die rechte Seite.

In vertikaler Richtung liegt das Herz hinter der unteren Hälfte des Corpus sterni und erstreckt sich vom oberen Rande des dritten Rippenknorpels bis zur Basis des Schwertfortsatzes.

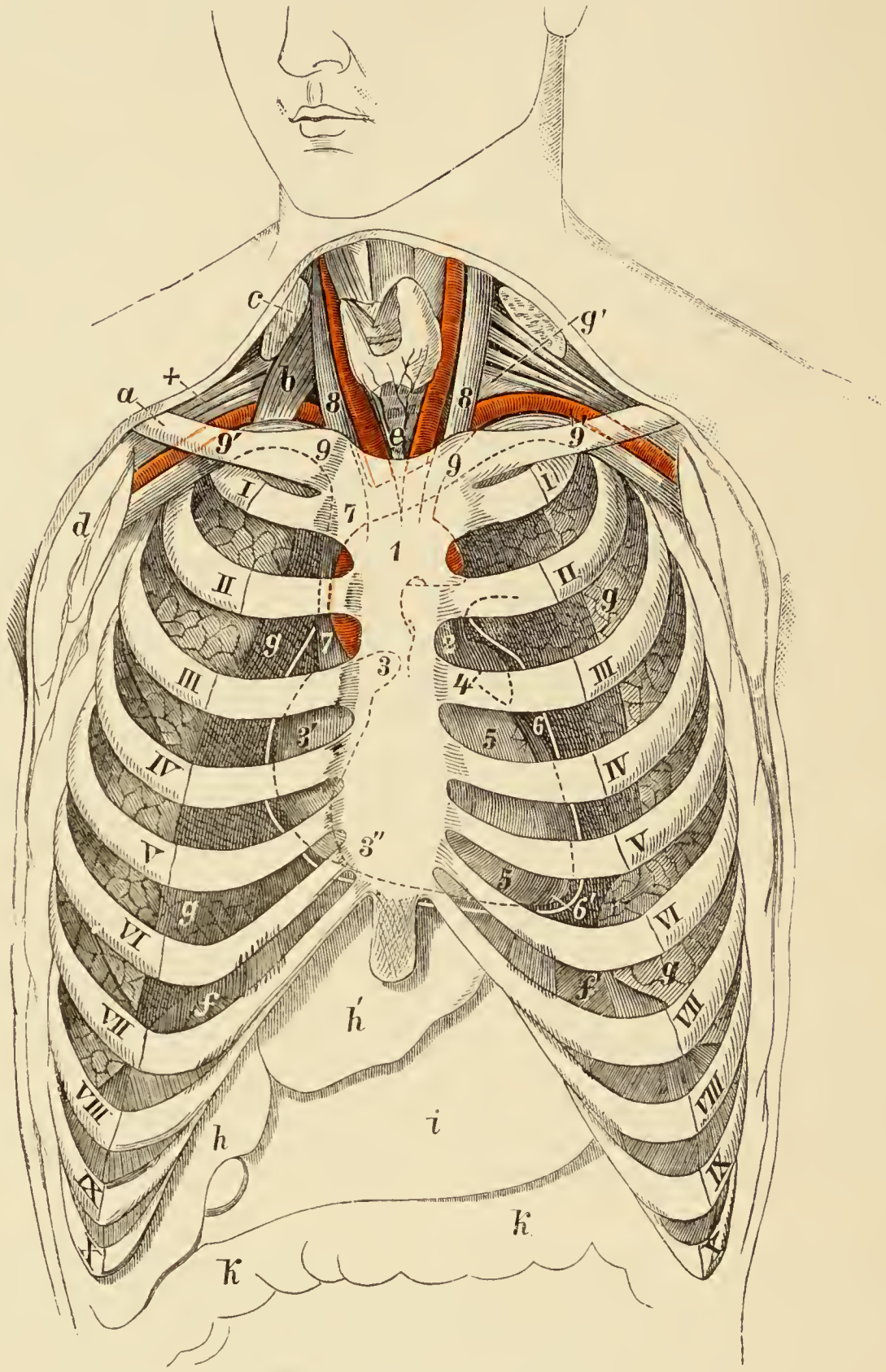

Fig. 53.

Halbschematische Ansicht der Lage des Herzens und der grossen Gefässe hinter dem Brustbeine und den Rippen, nach Luschka und Thomson. 1/5.

a rechtes Schlüsselbein; *b* M. scalenus anterior; *c* M. sterno-cleido-mastoideus, durchschnitten; *d* Mm. pectorales, durchschnitten; + Plexus brachialis oberhalb der Gefässe der Achselhöhle; *e* Luftröhre unterhalb der Schilddrüse, darüber der Kehlkopf; *f*. *f* obere Fläche des Zwerchfelles; *g*, *g* Lungen; *g'* Spitze des linken Pleurasackes am Halse; *h* rechter, *h'* linker Leberlappen; *i* Magen; *k*, *k* Quergrimmdarm. — *I*—*X* erstes bis zehntes Rippenpaar. — 1 Aortenbogen; 2 Lungenarterie; 3 rechtes Herzohr; 3' rechter Vorhof; 3'' untere Grenze des rechten Vorhofes am Übergange in die rechte Kammer; 4 linkes Herzohr; 5, 5 rechte Kammer; 6 linke Kammer; 6' Herzspitze. Die weisse Linie um das Herz herum deutet die Grenzen des Herzbeutels an. 7, 7 obere Hohlvene; 8, 8 Drosselader, medial davon die Kopfschlagader; 9, 9 Schlüsselbeinvenen; 9', 9' beide ungenannte Venen. Die Anheftung der fünften und sechsten Rippenknorpel ist bei dieser Figur etwas hoch gezeichnet.

Von den verschiedenen Flächen, die man am Herzen mit Bezug auf seine Nachbarschaft unterscheiden kann, nämlich der sternokóstalen, vertebralen, pulmonalen und Zwerchfellfläche, ist die sternokostale oder vordere für die Untersuchung des Herzens am Lebenden die wichtigste. Die sternokostale Fläche des Herzens wird von der vorderen

Wand des rechten Vorhofes und der rechten Kammer, sowie von einem schmalen Streifen der linken Kammer gebildet. Sie liegt jedoch mit dem vorderen Teile des Pericardium in überwiegender Ausdehnung nicht unmittelbar der hinteren Fläche der vorderen Brustwand an, sondern es schieben sich bis auf eine wechselnd kleine Stelle die vorderen dünnen Ränder beider Lungen und die zugehörigen Teile der Pleurasäcke dazwischen (Bd. I, S. 733).

Die untere, abgeplattete oder Zwerchfellfläche des Herzens setzt sich aus den unteren Flächen beider Kammern und beider Vorhöfe zusammen; sie ruht auf dem etwas geneigten Centrum tendineum und einem kleinen Abschnitte des fleischigen Teiles des Zwerchfelles, dem sogenannten Herzboden.

Die Wirbelsäulenfläche des Herzens wird von der hinteren Wand beider Vorhöfe, insbesondere des linken, gebildet.

Der obere Rand der Arterien entspricht einer Linie, welche vom unteren Rande des vorderen Endes des zweiten rechten zu derselben Stelle des zweiten linken Interkostalraumes gezogen wird.

Die Kranzfurche des Herzens entspricht bei vorderer Ansicht einer Linie, welche vom oberen Rande der Sternalinsertion der sechsten rechten Rippe zur Sternalinsertion der dritten linken Rippe gezogen wird.

Der abgerundete laterale Rand der linken Kammer zieht vom dritten linken Rippenknorpel, etwa 3 cm vom Sternalrande entfernt, zum fünften linken Interkostalraume und erreicht dabei die Nähe des lateralen Endes des vierten und fünften linken Rippenknorpels.

Der scharfe Rand der rechten Kammer erstreckt sich in fast horizontaler Linie von der Sternalinsertion, der siebenten rechten Rippe über die Basis des Schwertfortsatzes hinweg zur Mitte des sechsten linken Rippenknorpels.

Der rechte Rand der rechten Vorkammer steigt von der Sternalinsertion des siebenten linken Rippenknorpels in lateralwärts konvex aufsteigender Linie über die sternalen Enden des sechsten, fünften und vierten rechten Rippenknorpels hinweg zur Sternalinsertion der dritten rechten Rippe; er entfernt sich ein bis zwei Fingerbreiten vom rechten Sternalrande und erreicht so die sogenannte Parasternallinie.

Die Herzspitze befindet sich meist etwas unterhalb und medial vom lateralen Ende des fünften linken Rippenknorpels, und zwar nach Sappey 8—10 cm von der Medianlinie des Sternum entfernt, bei Männern in der Regel zwei Fingerbreiten unterhalb der Brustwarze.

Am weitesten nach rechts erstreckt sich hiernach der rechte Vorhof, am weitesten nach links das untere Ende der linken Kammer.

Die sternokostale Projektionsfigur der Herzränder ist nach dem Angegebenen, und der Fig. 53 entsprechend, ein Rhomboid, dessen Basis von dem scharfen Rande der rechten Kammer gebildet wird; die rechte Seite gehört dem rechten Rande des rechten Vorhofes, die linke der linken Kammer und linken Herzohre an; die kurze obere Seite entspricht der Herzbasis.

Über das Verhältnis der vorderen Pleuralinien zur vorderen Brustwand und zum Herzbeutel s. Seröse Säcke (Bd. I, S. 734 und Fig. 797).

Am leichtesten der Verletzung von vorn zugängig ist, wie Fig. 53 zeigt, das rechte Herz, und zwar in erster Linie der rechte Ventrikel mit dem Kammerteil der vorderen Längsfurche, welche den ansehnlichen Ramus descendens der A. coronaria sinistra enthält.

Der Lauf der Atrioventrikularlinie teilt das Rhomboid in zwei Dreiecke, deren rechtsgelegenes kleineres den Vorhöfen entspricht (Vorhofsdreieck der Sternokostalprojektion), während das linksgelegene grössere die Ventrikelprojektion aufnimmt (Kammerdreieck).

Untersucht man, welche Teile rechts vom Sternum und welche links von demselben gelegen sind, so ergiebt sich, dass rechts vom Brustbeine ein grosser Teil des rechten Vorhofes, ein sehr kleines Stückchen der rechten Kammer gelegen ist. Der übrige Teil des rechten Vorhofes und die ganze Auricula dextra liegen hinter dem Sternum. Der obere Rand der Auricula läuft fast horizontal; ihre Spitze erreicht die Sternalinsertion des dritten rechten Rippenknorpels; rechts vom Sternum liegt ferner die obere und untere Hohlader, sowie der

rechte Rand der Aorta ascendens (des Sinus maximus der Aorta). Links vom Sternum liegt der grössere Teil der rechten Kammer und des Conus arteriosus dexter, fast die ganze linke Kammer und ein kleines Stück des linken Vorhofes mit dem linken Herzohre, sowie ein Teil der A. pulmonalis. Hinter dem Sternum liegt ausser dem rechten Herzohre ein Teil des rechten Vorhofes, ein Drittteil der rechten Kammer, der grössere Teil der Aorta ascendens, ein kleines Stück des hinteren Teiles der linken Kammer, etwa zwei Drittteile des linken Vorhofes.

Von den inneren Teilen des Herzens sind folgende in die Projektionsfigur einzutragen:

Die Herzscheidewand verläuft gleich der Längsachse des Herzens von rechts oben hinten nach links unten vorn. Ihre Fläche ist dabei von oben vorn nach unten hinten geneigt. Das fast ebene Septum atriorum liegt fast vollständig hinter dem Sternum; das vorn konvexe Septum ventriculorum dagegen tritt zum grössten Teile über den linken Sternalrand hinaus. Der vordere Rand des Septum ventriculorum und der Sulcus longitudinalis anterior der Kammern zieht parallel dem linken Herzrande und ungefähr $1^1/_2$—2 cm von demselben medianwärts entfernt hinter dem dritten bis fünften Rippenknorpel abwärts.

Das Ostium venosum (atrioventriculare) dextrum liegt naturgemäss in der bereits erwähnten Projektion der Atrioventrikularlinie, welche vom Sternalende des siebenten rechten Rippenknorpels zum Sternalende des dritten linken Rippenknorpels zieht. Das Centrum des Ostium fällt in den Schnittpunkt der Atrioventrikularlinie mit einer Horizontalen, welche durch die Sternalenden der fünften Rippenknorpel gelegt wird. Anders ausgedrückt liegt die Basis der Valvula tricuspidalis in der Verbindungslinie zwischen dem fünften rechten und dritten linken Kostosternalgelenke.

Das Ostium venosum sinistrum oder die Basis der Valvula bicuspidalis liegt von sämtlichen vier Mündungen der Kammern am weitesten hinten, und zwar gewöhnlich gegenüber dem Sternalende des dritten linken Rippenknorpels.

Das Ostium arteriosum dextrum (Ostium pulmonale) liegt dicht über dem dritten linken Kostosternalgelenke, wird aber manchmal in etwas tieferer Lage vorgefunden.

Das Ostium arteriosum sinistrum s. aorticum liegt weiter hinten etwas rechts und abwärts vom Ostium pulmonale, immer aber in der Gegend des dritten linken Kostosternalgelenkes.

Die Einmündung der V. cava superior liegt gegenüber dem dritten rechten Kostosternalgelenke.

Es wurde schon oben erwähnt, dass die Phasen der Herzbewegung und der Atmung in gewissem Grade die Lage des Herzens beeinflussen. Trotz der vorhandenen Befestigungen des Herzens und des Herzbeutels (Bd. I, S. 500, 729 bis 739) tritt das Herz bei der Inspiration um etwa 1 cm abwärts. Bedeutender ist der Einfluss der Körperstellung. Bei linker Seitenlage verschiebt es sich nach links, bei rechter Seitenlage nach rechts, doch ist jene linksseitige Verschiebung die ausgiebigere. In horizontaler Körperlage steht das Herz höher als in aufrechter Stellung. Von bedeutendem Einflusse ist auch das Lebensalter. Der kindliche Körper hat einen hohen, das mittlere Alter einen mittleren, das hohe Alter einen tiefen Zwerchfell- und Herzstand; der Unterschied beträgt einen ganzen Interkostalraum.

Die merkwürdigste Lageverschiedenheit zeigt der Situs inversus, d. i. jene anomale Lage des Herzens und der Eingeweide, in welchem die linke mit der rechten Körperseite vertauscht worden ist.

L. Brunetti, Organo valvulare regolatore la nutrizione del cuore. Padova, J. Drucker, 1893.

II. Die Blutgefässe des Lungenkreislaufes. Vasa pulmonalia.

Entsprechend der kürzeren Bahn vom Herzen zu den Lungen bilden die Gefässe des Lungenkreislaufes keine gestreckten Stämme, sondern die Lungenarterie teilt sich rasch in ihre Äste, die sich auch wieder rasch in ihre Unterabteilungen auflösen. In ähnlicher Weise vereinigen sich die Wurzeln der Venen zu ihren Stämmen. Dabei sind die Wandungen der Arterien entsprechend dem geringen Drucke, den sie auszuhalten haben, schwächer als die-

jenigen der Körperarterien; während die Venen andererseits verhältnismässig dicke Wandungen besitzen. Ein anderer Unterschied spricht sich darin aus, dass die Arterie venöses Blut führt, während durch die Venen arterielles Blut zurückkehrt.

A. Lungenschlagader. Arteria pulmonalis.

Die Lungenschlagader, A. pulmonalis communis s. Vena arteriosa, ist ein kurzes weites Gefäss von etwa 3 cm D., welches aus dem Conus arteriosus der rechten Kammer hervorgeht und von dessen Annulus fibrosus arteriosus

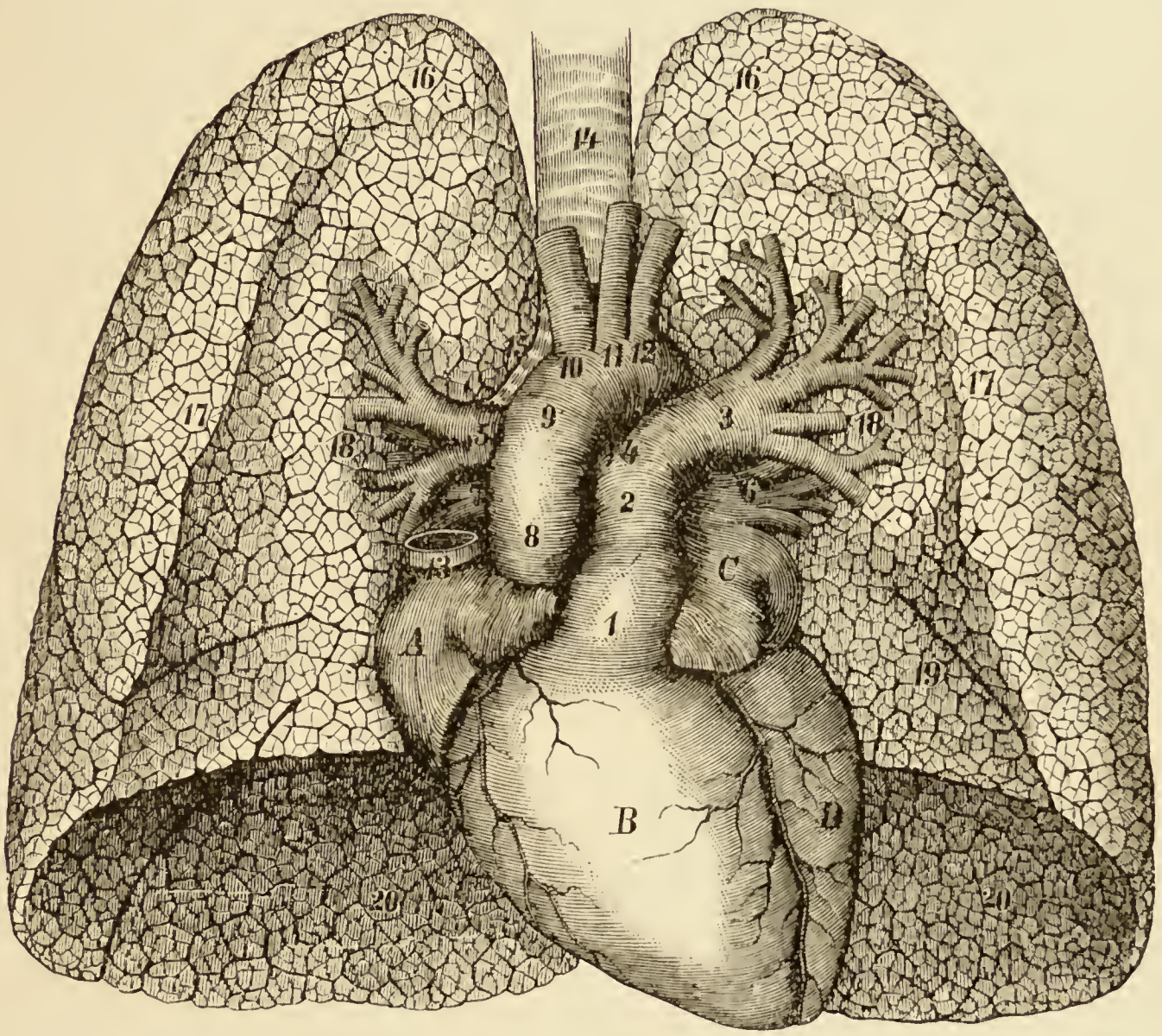

Fig. 54.

Lungengefässe, von vorn. 1/3

Der Herzbeutel ist entfernt und die Lungen sind etwas zurückgedrängt.

A Atrium dextrum; *B* Ventriculus dexter; *C* Atrium sinistrum; *D* Ventriculus sinister. 1 Conus arteriosus dexter; 2 Art. pulmonalis communis; 3 Art. pulmonalis sinistra; 4 Ligamentum arteriosum; 5 Art. pulmonalis dextra; 6 Vena pulmonalis sinistra; 7 Vena pulmonalis dextra; 8 Aorta ascendens; 9—12 Arcus aortae; 10 A. anonyma; 11 A. carotis comm. sinistra; 12 A. subclavia sinistra; 13 Vena cava superior; 14 Trachea; 15 Bronchus dexter; 16 Apex pulmonis; 17 Margo acutus s. anterior; 18 Hilus; 19 Fossa cardiaca; 20 Basis pulmonis.

entspringt. Sie liegt von allen Gefässen des Herzens am weitesten vorn, wendet sich nach oben und links um den Anfangsteil der Aorta, erreicht nach einem Verlaufe von 4—5 cm die Konkavität des Aortenbogens in der Höhe des vierten Brustwirbels und teilt sich hier in einen rechten und linken Ast, A. pulmonalis dextra und sinistra. Ihr Anfangsteil, in welchen die Valvulae semilunares eingefügt sind, zeigt die durch die Sinus bulbi bedingten Auftreibungen und wird Radix s. Bulbus arteriae pulmonalis genannt.

An ihrem Ursprunge ist sie von den beiden Aa. coronariae cordis begrenzt; ebenso liegen ihr die beiden Auriculae cordis dicht an. Ihr Anfangsteil verdeckt denjenigen der Aorta;

weiter oben tritt sie an die linke Seite der Aorta und liegt vor dem Atrium sinistrum, durch den Sinus transversus pericardii davon getrennt. Darauf gelangt sie unter den queren Teil des Arcus aortae. A. pulmonalis und Aorta sind auf eine Strecke von 4—5 cm gemeinsam von der Vagina serosa umgeben, die auch noch den Anfang der beiden Äste der A. pulmonalis bekleidet. Etwas links von der Teilungsstelle verbindet sich die A. pulmonalis mit der unteren Wand des Arcus aortae durch einen wichtigen kurzen, cylindrischen, fibrös-muskulösen Strang, Ligamentum ateriosum, welcher schief nach oben hinten und links zieht. Das Band ist der Rest einer mächtigen, im Fötalleben offenen Verbindung beider Gefässe, des Ductus arteriosus (Botalli). Das Band bezeichnet die periphere Grenze des Arcus aortae.

Die A. pulmonalis dextra ist länger und etwas weiter als die sinistra, wendet sich fast quer hinter der Aorta ascendens und Cava superior nach rechts zum Hilus pulmonis und teilt sich entweder in drei Zweige für die drei Lungenlappen, oder in zwei Zweige, von welchen der obere zum Oberlappen zieht, während der untere sich dann abermals in zwei Zweige für den Mittel- und Unterlappen der rechten Lunge teilt.

Die A. pulmonalis sinistra, etwas kürzer wie die rechte, verläuft horizontal vor der Aorta thoracalis und dem Bronchus sinister zum Hilus der linken Lunge, in welchen sie mit zwei Zweigen für die beiden Lungenlappen eindringt.

Beide Lungenarterien liegen bei ihrem Eintritt in die Lungen im allgemeinen vor den Ästen der Bronchi und oberhalb der Venen. Rechts liegt der Bronchus am höchsten und die Vene am tiefsten; links wird der Bronchus von der Arterie etwas überragt (Bd. I, S. 139).

Varietäten der A. pulmonalis ohne wesentliche Störung der Körperernährung bestehen in früher Teilung des Stammes, in einem besonderen Ursprunge des Ductus arteriosus aus der rechten Kammer, in teilweisem Offenbleiben des Ductus. In einzelnen Fällen entsprangen Arterien des grossen Kreislaufes aus der A. pulmonalis.

B. Lungenvenen. Venae pulmonales.

Die Lungenvenen (Arteriae venosae) bilden in der Regel vier kurze Stämme, zwei auf jeder Seite, welche aus dem Hilus der betreffenden Lunge austreten und fast unmittelbar darauf die hintere Wand des Pericardium durchdringen. Die beiden etwas längeren Vv. pulmonales dextrae verlaufen unterhalb der A. pulmonalis dextra und hinter der Cava superior, dem Atrium dextrum und der Aorta ascendens zum linken Vorhofe; nicht selten ist rechts noch eine dritte kleinere Vene vorhanden. Die beiden Vv. pulmonales sinistrae gelangen in viel kürzerer Bahn vor der Aorta thoracalis zum linken Vorhofe.

Bei ihrem Austritte aus der Lungenpforte nehmen die Lungenvenen noch Vv. bronchiales anteriores auf, welche teils an bronchialen Lymphdrüsen, teils an der hinteren Fläche des Herzbeutels wurzeln und mit Trachealvenen, sowie mit hinteren Mediastinalvenen Anastomosen bilden. Solcher vorderen Bronchialvenen sind jederseits mindestens zwei vorhanden. Auch im Inneren der Lunge treten kleine, von dem Bronchialbaume kommende Venenstämmchen (Venulae bronchiales) in Zweige der Lungenvenen über; oder es bestehen Anastomosen zwischen beiden. Dieses Verhalten findet längs der ganzen Verzweigung des Bronchialbaumes statt. Über die ausserdem noch vorhandenen Hauptvenen des Bronchialbaumes s. V. azygos.

Als häufigere Varietät der Lungenvenen kommt es vor, dass diejenigen einer Seite bereits vor der Erreichung des Atrium sich zu einem Stamme vereinigen. Andererseits kommt eine Vermehrung der Stämme vor, so dass entweder nur auf einer Seite, meist rechts, oder auf beiden Seiten je drei Lungenvenen vorhanden sind.

III. Die Blutgefässe des Körperkreislaufes.

A. Arterien des grossen Kreislaufes. Systema aorticum.

Alle Schlagadern des grossen Kreislaufes gehen aus einem einzigen Stamme, Aorta (arteria aorta, grosse Körperschlagader) hervor. Sie entspringt aus der linken Kammer, vom Annulus fibrosus arteriosus derselben, steigt[1]) dann in der Brusthöhle nach oben rechts und vorn, verlässt den Herzbeutel, krümmt sich über den Bronchus sinister nach links und hinten zur linken Seite der Wirbelsäule, zieht vor dieser abwärts, dringt durch den Hiatus aorticus des Zwerchfelles in die Bauchhöhle und entsendet in der Höhe des vierten Lendenwirbels die beiden Aa. iliacae communes, während ihre dünne Fortsetzung, Art. sacralis media, vor dem Kreuz- und Steissbeine herabzieht und hier endigt. Die Aa. iliacae communes stellen hiernach starke Seitenäste des ungeteilten Stammes dar. Eine grosse Anzahl anderer grosser und kleiner Äste entspringt von der Aorta, welche sich infolgedessen von ihrem Beginne bis zu ihrem Ende allmählich verengt.

Die einzelnen Abteilungen der Aorta werden ihrer Richtung und Lage nach

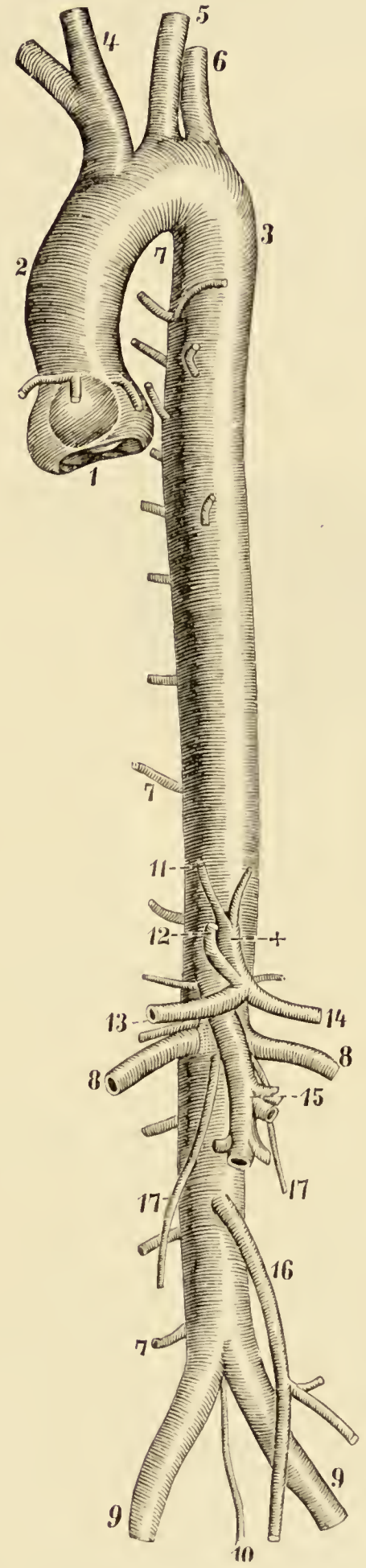

Fig. 55.

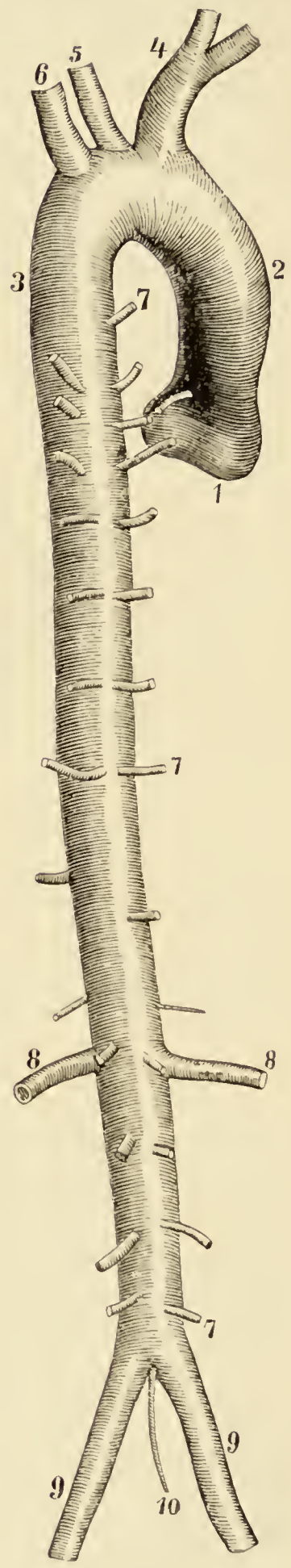

Fig. 56.

Fig. 55. Ansicht der Aorta mit den Anfangsteilen ihrer Zweige nach Herausnahme aus dem Körper, von vorn, nach R. Quain. 1/4.

1 Bulbus aortae; 2 Aorta ascendens et sinus maximus; 2 bis 3 Arcus aortae; 3 bis † Aorta thoracalis; † Gegend des Hiatus aorticus; † bis zur unteren Teilungsstelle, Aorta abdominalis; 4 A. anonyma; 5 Art. carotis sinistra; 6 Art. subclavia sinistra; 7 oberhalb † Aa. intercostales; 7 unterhalb † Aa. lumbales; 8, 8 Aa. renales; 9, 9 Aa. iliacae comm.; 10 A. sacralis media; 11 Aa. phrenicae inferiores; † A. coeliaca; 12 A. gastrica sinistra: 13 A. hepatica; 14 A. lienalis; 15 A. mesenterica superior; 16 A. mesenterica inferior; 17, 17 Aa. spermaticae internae.

Fig. 56. Ansicht der Aorta mit den Anfangsteilen ihrer Zweige, von hinten, nach R. Qain. 1/4. Hier treten namentlich die Ursprungsstellen der Aa. thoracales et lumbales hervor; die einzelnen Teile sind mit den gleichen Zahlen bezeichnet wie bei Fig. 55.

---

[1]) Ἀορτή, Aristoteles; von ἀείρω.

mit verschiedenen Namen belegt. Der Anfangsteil der Aorta wird aufsteigende Aorta, der über die linke Lungenwurzel sich krümmende Teil Aortenbogen, der an der Wirbelsäule herlaufende Teil absteigende Aorta genannt. Die absteigende Aorta trennt man wieder in die Brustaorta und Bauchaorta. Die A. sacralis media stellt endlich die Beckenaorta dar.

A. Aufsteigende Aorta. Aorta ascendens. (Fig. 54—59.)

Die Aorta ascendens erstreckt sich vom Ostium arteriosum der linken Kammer des Herzens bis zur Abgangsstelle ihres ersten grösseren Astes, der Art. anonyma.

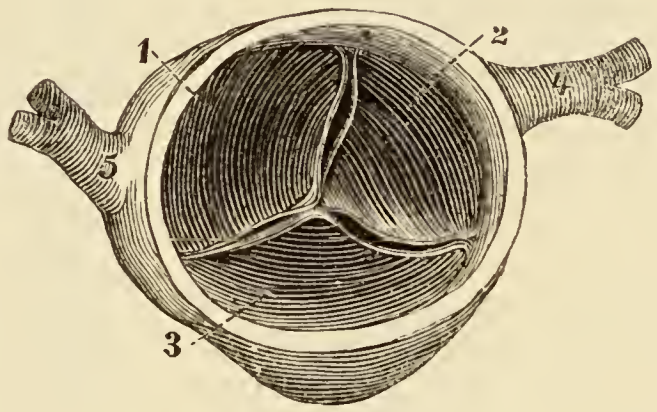

Fig. 57.

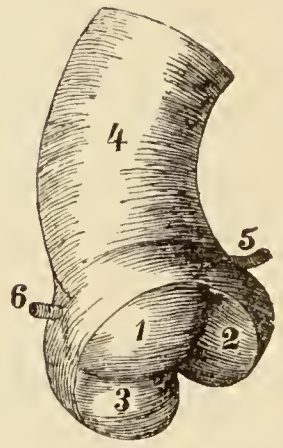

Fig. 58.

Fig. 57. Klappen der Körperschlagader, von oben. 1/1.
1 Sinus valvulae semil. sinister; 2 Sin. dexter; 3 Sin. posterior; 4 Art. coronaria dextra; 5 Art. coronaria sinistra.

Fig. 58. Aortenwurzel, von vorn. 1/2.
Die Aorta ist aus ihrer Umgebung vollständig herauspräpariert, die Klappen sind geschlossen.
1 Valvula semilunaris dextra; 2 Valvula semilunaris sinistra; 3 Valvula semilunaris posterior; 4 Aorta ascendens; 5 A. coronaria sinistra; 6 A. coronaria dextra.

An dem oberen vorderen Ende der linken Kammer, in der Höhe des dritten Kostosternalgelenkes beginnend, folgt sie nahezu der Richtung der ersteren, steigt nach oben rechts und vorn dem Brustbeine zu und schliesst in der Höhe des zweiten rechten Kostosternalgelenkes mit einem nach rechts gewendeten, das Brustbein seitlich überragenden, oval ausgebuchteten Stücke des Gefässes, Sinus maximus (s. quartus), ab, welches zugleich den Übergang in den Arcus aortae bildet. Der durch die drei Sinus bulbi gebildete aufgetriebene Abschnitt, Bulbus aortae, liegt hinter der A. pulmonalis.

Die Aorta ascendens ist 5—6 cm lang, vollständig in den Herzbeutel und mit der A. pulmonalis in die Vagina serosa eingeschlossen. An ihrem Beginne ist sie vorn von der A. pulmonalis, seitlich von der Auricula dextra, hinten vom linken Vorhofe umgeben. Weiter oben liegt die A. pulmonalis an ihrer linken Seite, während die V. cava superior rechterseits herabsteigt.

Von ihr entspringen im Bereiche der beiden vorderen Sinus bulbi die Kranzarterien, welche das Herz mit Blut versorgen und als die Aa. nutritiae dieses Organes zu betrachten sind. Von allen Organen wird folglich das Herz zuerst mit Blut versorgt.

1. A. coronaria cordis dextra. (Fig. 59, 11).

Die rechte Kranzarterie, etwa von der Dicke einer Rabenfeder, dringt vom Sinus bulbi dexter zwischen der Auricula dextra und der A. pulmonalis durch, zieht in der Kranzfurche zum rechten Rande, von hier zur hinteren Fläche des Herzens, erreicht die hintere Längsfurche und teilt sich hier in ihre Endzweige.

Auf diesem Wege giebt das Gefäss einen Zweig zur Auricula dextra, A. auricularis cordis dextra, je ein Ästchen gegen den Sinus transversus (Arteriola circumflexa dextra), den Conus arteriosus und einige in das die Gefässe umgebende Fett ab (Arteriolae adiposae).

Der kleinere der Endäste zieht in der Kranzfurche weiter und versorgt noch einen Teil der linken Herzhälfte; der andere stärkere, Ramus posterior, gelangt in der hinteren Längsfurche bis zur Herzspitze und versorgt beide Kammern mit Zweigen. Ein am rechten Herzrande herablaufender stärkerer Zweig wird Ramus marginalis dexter genannt.

2. A. coronaria cordis sinistra. (Fig. 59, 6.)

Die linke Kranzarterie, meist etwas kleiner als die rechte, entspringt aus dem Sinus sinister des Bulbus aortae, zieht darauf hinter und links von der A. pulmonalis nach vorn und kommt zwischen letzterer und der Auricula sinistra zum Vorschein. Zunächst begiebt sie sich zur vorderen Längsfurche des Herzens und teilt sich hier in einen Ramus anterior und posterior.

Der schwächere Ramus posterior zieht in querer Richtung im Sulcus coronarius lateralwärts und gelangt auf der hinteren Fläche bis in die Nähe des hinteren Astes der rechten Kranzarterie; der stärkere Ramus anterior s. descendens steigt in der vorderen Längsfurche bis zur Herzspitze herab und entsendet jederseits Zweige für beide Kammern und ihre Scheidewand. Auch von der linken Kranzarterie gehen Ästchen zum Vorhofe (A. auricularis cordis sinistra), zur Aorta und Pulmonalis (Arteriola circumflexa sinistra) u. s. w. ab. Ein linker Randzweig führt den Namen Ramus marginalis sinister.

Der Verlauf der arteriellen Gefässe der Herzwand ist geschlängelt; dies schützt sie vor Dehnung und Druck während der Diastole und Systole des Herzens.

Abweichungen. In manchen Fällen besteht nur Ein Stamm, aus welchem beide Kranzarterien hervorgehen. Auch drei Kranzarterien kommen vor; die dritte entspringt dann gewöhnlich dicht neben einer der anderen. Von Meckel sind vier Coronariae gesehen worden. Häufig ist eine der beiden Kranzarterien stark im Übergewichte und versorgt zum Teile das normale Gebiet der anderen. Anastomosen zwischen den feineren Zweigen der beiden Kranzarterien sind zahlreich.

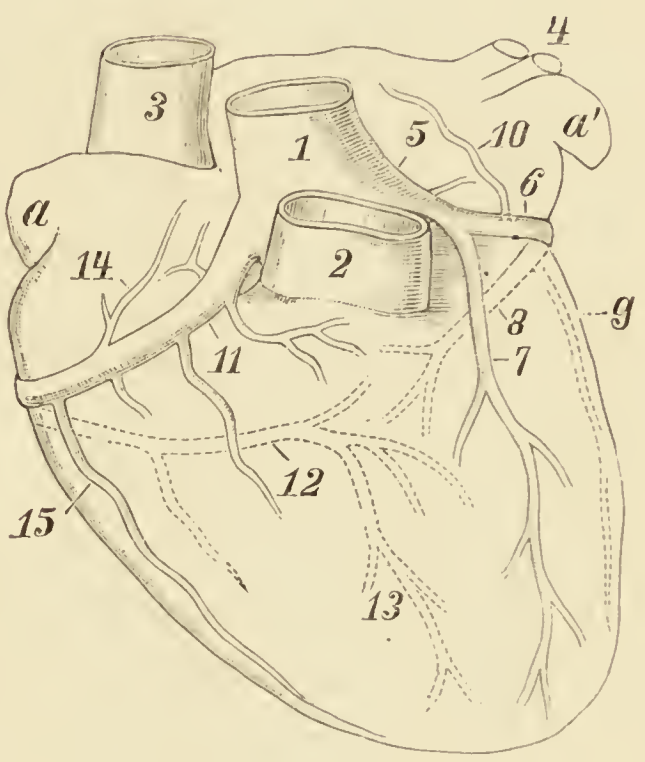

Fig. 59.

Die arteriellen Gefässe der Herzwand, vordere Ansicht. ½.

Die punktierten Bahnen zeigen den Verlauf der Gefässe an der hinteren Wand des Herzens an. *a* Auricula dextra; *a'* Auricula sinistra.

1 Aorta ascendens; 2 A. pulmonalis; 3 V. cava superior; 4 Vv. pulmonales sinistrae; 5 A. coronaria cordis sinistra; 6 R. posterior s. circumflexus derselben; 7 R. anterior s. descendens; 8 Fortsetzung des R. posterior; 9 R. marginalis; 10 A. auricularis sinistra; 11 A. coronaria cordis dextra; 12 hintere Fortsetzung derselben; 13 Ramus posterior derselben; 14 A. auricularis dextra; 15 R. marginalis.

B. Arcus aortae. (Fig. 53 u. 60.)

Der Arcus aortae geht in der Höhe des zweiten rechten Kostosternalgelenkes aus der Aorta ascendens hervor und wendet sich in leichtem, aufwärts konvexem Bogen nach links und hinten, wo er in der Höhe des vierten Brustwirbels die Wirbelsäule erreicht.

Der genannte Brustwirbel, oder die Insertion des Lig. arteriosum bezeichnet das äussere Ende des Arcus aortae. Die Höhe der Konvexität des Bogens entspricht etwa dem oberen Rande der Sternalinsertion der ersten Rippe. Der Bogen ist auf der linken Seite von der Pleura mediastinalis sinistra und Lunge bedeckt und zieht über die Teilungsstelle der Luft-

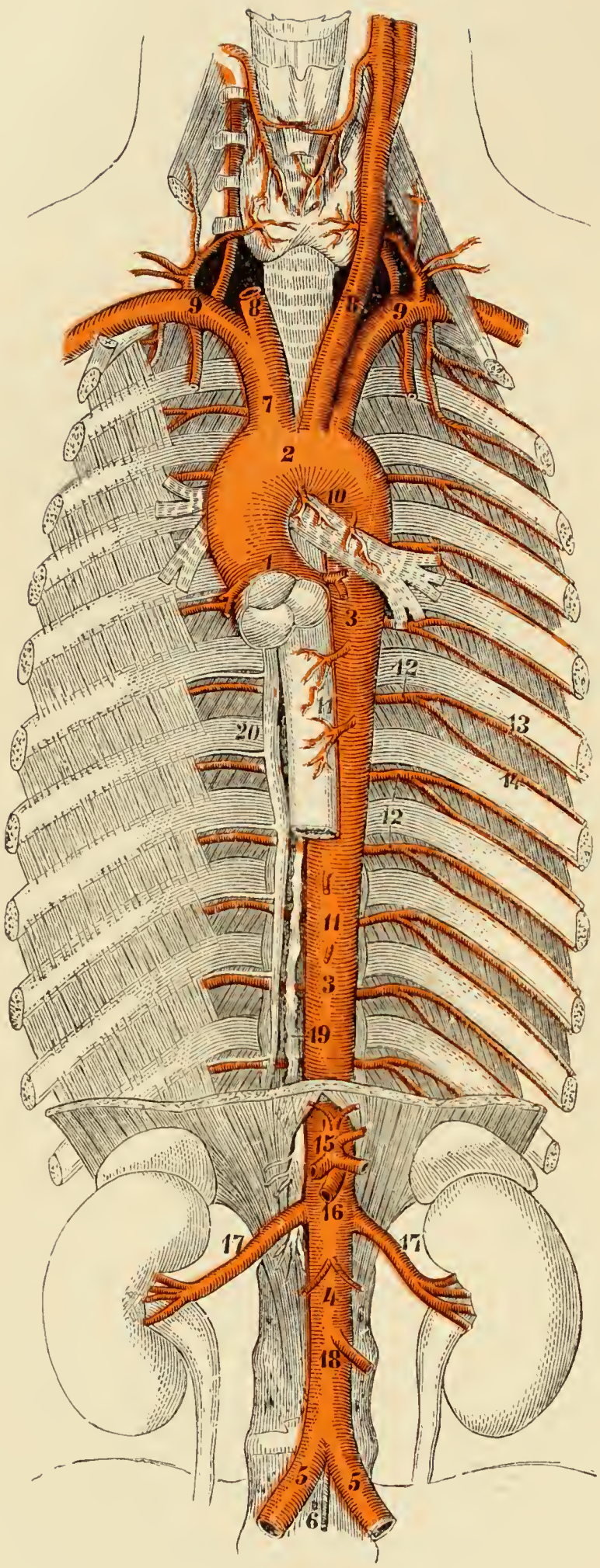

Fig. 60.

Ansicht der Brust- und Bauchaorta, mit ihren Verzweigungen in natürlicher Lage. 1/4.
Die ersten Rippen sind an den Ansatzstellen der Mm. scaleni abgetrennt und etwas nach aussen gezogen; die übrigen Rippen sind nahezu auf der Höhe ihrer Konvexität durchschnitten; auf der linken Seite sind die Mm. intercostales interni entfernt. Das Zwerchfell ist in der Nähe seiner Schenkel durchschnitten; Brust- und Baucheingeweide sind zum grösseren Teile entfernt.
1 Aorta ascendens; 2 Arcus aortae; 3, 3 Aorta thoracalis; 4 Aorta abdominalis; 5, 5 Aa. iliacae communes; 6 A. sacralis media; 7 A. anonyma; 8 A. carotis comm. sin.; 9 A. subclavia sin.; 10 Aa. bronchiales; 11, 11 Aa. oesophageae; 12, 12 Aa. intercostales; 13 Ramus supracostalis; 14 Ramus infracostalis; 15 A. coeliaca et aa. phrenicae inferiores; 16 A. mesenterica superior; 17, 17 Aa. renales; 18 A. mesenterica inferior; 19 Ductus thoracicus; 20 Vena azygos.

röhre hinweg. Hinten hat er die Speiseröhre an seiner rechten Seite. An den oberen Rand des Bogens legt sich die V. anonyma sinistra an. Die Länge des Aortenbogens beträgt 5 bis 6 cm, seine Weite am Beginn 2,5—3 cm, am Ende 2—2,5 cm.

Von der Konvexität des Arcus aortae gehen die grossen Gefässstämme des Kopfes und der oberen Extremitäten ab, nämlich die ungenannte Schlagader, die linke gemeinsame Kopfschlagader und die linke Schlüsselbeinschlagader. Der konkave Rand bückt sich zugleich über die Teilungsstelle der A. pulmonalis hinweg, verbindet sich an seinem Ende mit deren linkem Aste durch das Lig. arteriosum und entsendet die wandelbaren oberen Bronchialarterien.

Betrachtet man mit Rücksicht auf hydraulische Leistung den aufsteigenden Teil der Aorta, den Arcus aortae, und das Anfangsstück der Aorta descendens zusammen als Aortenbogen, so wurde schon erwähnt, dass der Bulbus aortae die Bedeutung eines Urprungsconus der Aorta besitzt. Aufwärts von ihm folgt auf die zwischenliegende Verengerung eine langgestreckte Erweiterung, der Sinus quartus s. maximus. An der Übergangsstelle des Aortenbogens in die absteigende Aorta liegt das verengerte Aortenknie. Unmittelbar unterhalb des Aortenknies folgt eine spindelförmige Erweiterung, Aortenspindel. Die Aortenspindel ist mechanisch ableitbar von der plötzlichen Richtungsänderung. Je stärker letztere, um so stärker die Spindel. Spindelförmige Erweiterungen kommen unter ähnlichen Bedingungen auch an anderen Arterien vor. Hinsichtlich der Gesamtform des Aortenbogens im weiteren Sinne kann man eine hochbogige und eine flachbogige Klasse unterscheiden (Stahel).

1. A. anonyma.

Der Truncus anonymus, 4—5 cm lang, ist das grösste der aus dem Aortenbogen stammenden Gefässe. Vor der rechten Hälfte der Trachea schief nach oben rechts ziehend, teilt er sich in der Nähe der Articulatio sterno-clavicularis in die A. carotis communis dextra und die A. subclavia dextra.

Das Gefäss liegt meist vollständig innerhalb des Thorax und wird vorn vom Manubrium sterni gedeckt, von welchem es oben durch den Ursprung der Mm. sterno-hyoideus und sterno-thyreoideus, weiter unten durch die V. anonyma sinistra getrennt wird. An der rechten Seite des Truncus liegt die V. anonyma dextra, an der linken die A. carotis sinistra. Er ist vom oberen Rande des Schlüsselbeines aus zwischen den beiden Köpfen des M. sterno-cleido-mastoideus leicht zu erreichen.

2. A. carotis communis sinistra.

Sie entspringt aus der Mitte des Arcus aortae, meist näher der Art. anonyma als der A. subclavia sinistra, und steigt fast gerade vor dem linken Rande der Trachea in die Höhe.

3. A. subclavia sinistra.

Sie kommt ziemlich weit links und hinten aus dem Arcus aortae hervor und zieht in steil aufgerichtetem Bogen über die erste Rippe zur oberen Extremität.

4. Arteriae bronchiales superiores.

Die oberen Bronchialarterien kommen als ein paar feine Äste aus der konkaven Seite des Aortenbogens, ziehen zur Teilungsstelle der Trachea und zu den dieselbe umgebenden Lymphoglandulae bronchiales.

Varietäten des Arcus aortae.

Die zahlreichen und interessanten Varietäten des Aortenbogens beruhen zum Teile auf Veränderungen des Aortenbogens selbst, zum Teile auf Veränderungen der Hauptäste, zum Teile auf Veränderungen in den Zweigen dieser Hauptäste.

1. Veränderungen des Bogens.

Der Aortenbogen kann an Höhe zu- und abnehmen, den oberen Rand des Manubrium sterni erreichen oder äusserst flach und 6—7 cm von jenem Rande entfernt sein.

Ein doppelter Bogen gehört bei dem Menschen zu den grossen Seltenheiten, ist aber in zwei verschiedenen Formen beobachtet. In beiden Fällen dringen Trachea und Ösophagus durch den Kranz, welcher durch die Teilhälften des Bogens, die sich hinten wieder vereinigen, gebildet wird. Bei der einen Form behält der Bogen seine Richtung bei, die normalliegende A. pulmonalis verbindet sich durch das Lig. arteriosum mit dem linken Teile des Aortenbogens; von jedem Teile desselben entspringt eine Carotis und eine Subclavia. Bei der anderen Form ist der Ring symmetrisch, die beiden Hälften winden sich gleichmässig um die Luft- und Speiseröhre nach hinten unten; jede Hälfte giebt drei Äste ab, eine Subclavia, eine Carotis interna und eine Carotis externa. Die A. pulmonalis biegt sich von oben und vorn durch den Ring hindurch und giebt unter demselben ihre Äste ab.

Rechter Bogen. Ein rechtsgewendeter Arcus aortae kommt in verschiedenen Formen vor; entweder mit Umlagerung des Herzens und der Eingeweide; oder ohne Umlagerung der Organe, aber mit linkem Truncus anonymus, rechter Carotis und rechter Subclavia; oder aus dem rechtsgewendeten Bogen entspringen die Gefässe in folgender Reihe: linke Carotis, rechte Carotis, rechte Subclavia, linke Subclavia, welche hinter dem Ösophagus zu ihrer Bestimmung verläuft.

2. Veränderungen der Äste des Bogens.

a) Lage der Äste.

Alle Äste der Konvexität können nach rechts hinübergeschoben sein, so dass sie aus dem Anfangsteile des Bogens und aus der Aorta ascendens entspringen. Die Zwischenräume des Ursprunges der grossen Gefässe können gleich gross sein oder ungewöhnlich breit werden; oder die Carotis sinistra rückt einem der Nachbarstämme ungewöhnlich nahe.

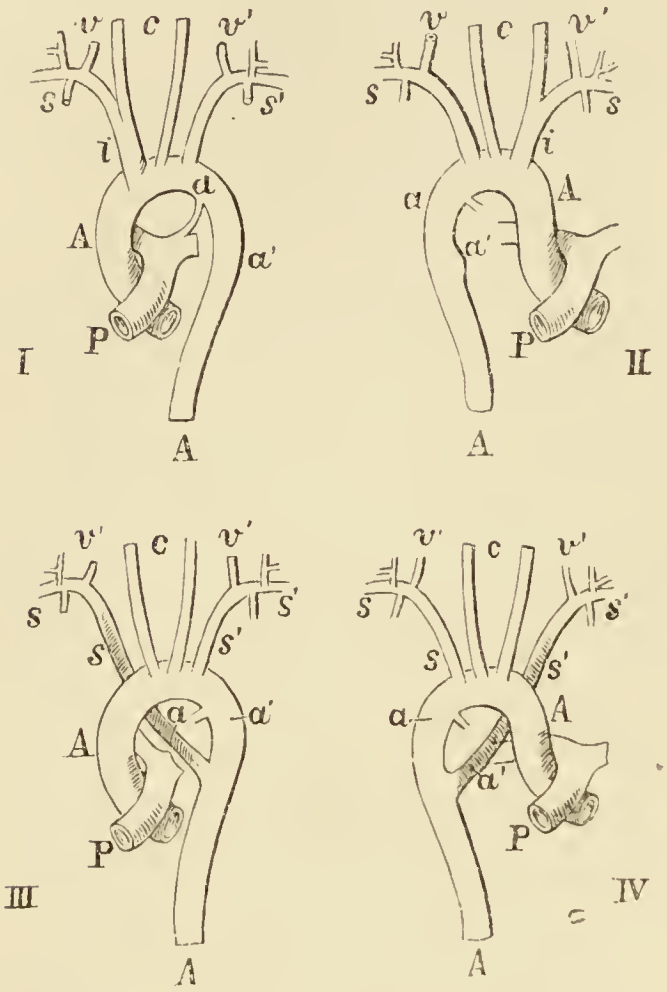

Fig. 61.

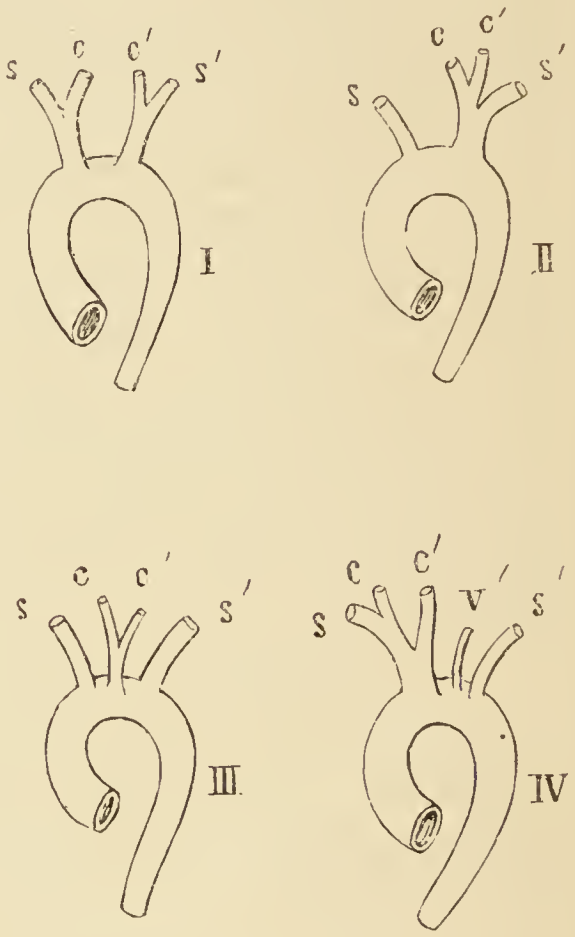

Fig. 62.

Fig. 61. Schematische Darstellung des Verhältnisses einiger Abnormitäten des Aortenbogen und seiner Zweige zu dem normalen Verhalten.

Normales Verhalten, wie es in Fig. 61 dargestellt ist. II Nach rechts gewendeter Aortenbogen. III Linker Aortenbogen mit nach links verlegtem Ursprunge der rechten Schlüsselbeinarterie. IV Rechter Aortenbogen mit nach rechts verlegtem Ursprunge der linken Schlüsselbeinschlagader.

A, *A* Aorta; *P* Arter. pulmonalis; *d* Ductus arteriosus; *a* rechte Aortenwurzel oder ihre Überreste; *a'* linke Aortenwurzel oder ihre Überreste; *c* Aa. carotides communes; *i* Arteria anonyma; *s* Art. subclavia dextra; *s'* A. subclavia sinistra; *v* A. vertebralis dextra; *v'* A. vertebralis sinistra.

Fig. 62. Schematische Darstellung einiger Varietäten in Bezug auf den Ursprung der Äste des Aortenbogens.

I Ein rechter und ein linker Truncus anonymus ist vorhanden. II Die beiden Carotiden haben sich mit der A. subclavia sinistra zu einem Stamme vereinigt, die A. subclavia dextra entspringt gesondert. III Die beiden Aa. subclaviae entspringen gesondert, die beiden Aa. carotides mit einem gemeinschaftlichen Stamme. IV Die A. carotis sinistra hat sich mit dem Truncus anonymus vereinigt, die A. subclavia sinistra entspringt für sich gesondert, allein die A. vertebralis sinistra kommt gleichfalls aus dem Aortenbogen.

Art. subclavia dextra; *s'* Art. subclavia sinistra; *c* Art. carotis dextra; *c'* Art. caro tis sinistra; *v* Art. vertebrali dextra; *v'* Art. vertebralis sinistra.

b) Zahl und Anordnung der Äste.

Die häufigste Änderung ist diejenige in zwei Äste, indem ein Truncus anonymus sinister zur Ausbildung gelangt.

Seltener kommen zwei Äste dadurch zu stande, dass beide Carotiden sich mit einer der beiden Schlüsselbeinarterien zu einem Stamme vereinigen und eine Schlüsselbeinarterie gesondert entspringt.

Bei drei aus dem Aortenbogen stammenden Ästen können die beiden Subclaviae gesondert entspringen, die beiden Carotiden aber aus einem gemeinsamen mittleren Stamme hervorgehen.

Eine eigentümliche Varietät besteht in dem Ursprunge Eines Stammes aus dem Aortenbogen. Dieser Stamm steigt senkrecht auf und entsendet in Form eines Kreuzes die beiden Subclaviae und einen gemeinsamen Stamm für beide Carotiden.

Vermehrung der Äste ist nicht selten. Vier Äste sieht man bei dem Mangel eines Truncus anonymus und unmittelbarem Ursprunge der vier grossen Gefässe aus dem Aortenbogen. In solchen Fällen ist die A. subclavia dextra öfters der letzte Ast des Aortenbogens und zieht hinter dem Ösophagus nach der anderen Seite. Die Ursprünge der vier Gefässe können sich in anderen Fällen so verschieben, dass sie sich während des Aufsteigens zur oberen Brustapertur in der mannigfachsten Weise kreuzen.

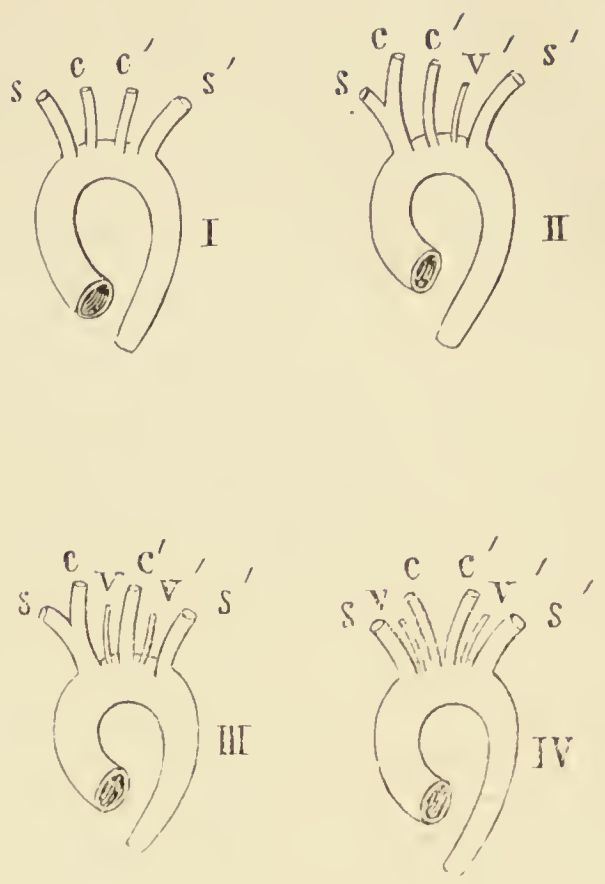

Fig. 63.

Schematische Darstellung einiger Varietäten im Ursprunge der Äste des Aortenbogens.

I Der Truncus anonymus fehlt, die rechte Kopfschlagader und rechte Schlüsselbeinschlagader entspringen getrennt. II Zwischen die linke Kopfschlagader und die linke Schlüsselbeinschlagader ist die linke Wirbelarterie eingeschoben. III Zu beiden Seiten der linken Kopf-chlagader entspringen die beiden Wirbelschlagadern. IV Die beiden Kopfschlagadern und Schlüsselbeinschlagadern entspringen getrennt und je zwischen ihnen die Wirbelschlagadern ihrer Seite. Die Bezeichnung der Gefässe ist die gleiche, wie bei Fig. 61.

3. Veränderungen mit Übertragung fremder Äste.

In den weitaus meisten Fällen rückt bei dieser Form von Varietäten eine oder beide Aa. vertebrales von der Subclavia zum Aortenbogen herab. Der normale Ursprung der Hauptstämme des Arcus kann dabei fortbestehen, oder die Ursprünge sind vermindert oder vermehrt. Meist rückt die A. vertebralis sinistra zwischen die Carotis und Subclavia sinistra herab; ebenso kann die rechte Wirbelarterie aus dem Aortenbogen kommen. Verhält sich der Ursprung der Hauptstämme normal, so steigt durch das Hinzutreten einer Wirbelarterie die Zahl der Äste des Aortenbogens auf vier, durch das Hinzutreten von zwei Wirbelarterien auf fünf. Verbindet sich die Spaltung des Truncus anonymus mit dem Aortenbogenursprunge zweier Aa. vertebrales, so besitzt der Aortenbogen sechs Äste. Häufiger noch als die A. vertebralis entspringt eine gewöhnlich nicht vorhandene Arterie, A. thyreoidea ima s. Neubaueri, von dem Arcus aortae. Sie entspringt meist zwischen dem Truncus anonymus und der Carotis sinistra, zieht in der Medianebene dicht vor der Trachea aufwärts zur Schilddrüse und erfordert die Beachtung des Chirurgen bei der Vornahme der Tracheotomie um so mehr, als die anomale Arterie nach den Beobachtungen von Gruber und Nuhn etwa an jeder zehnten Leiche vorkommt.

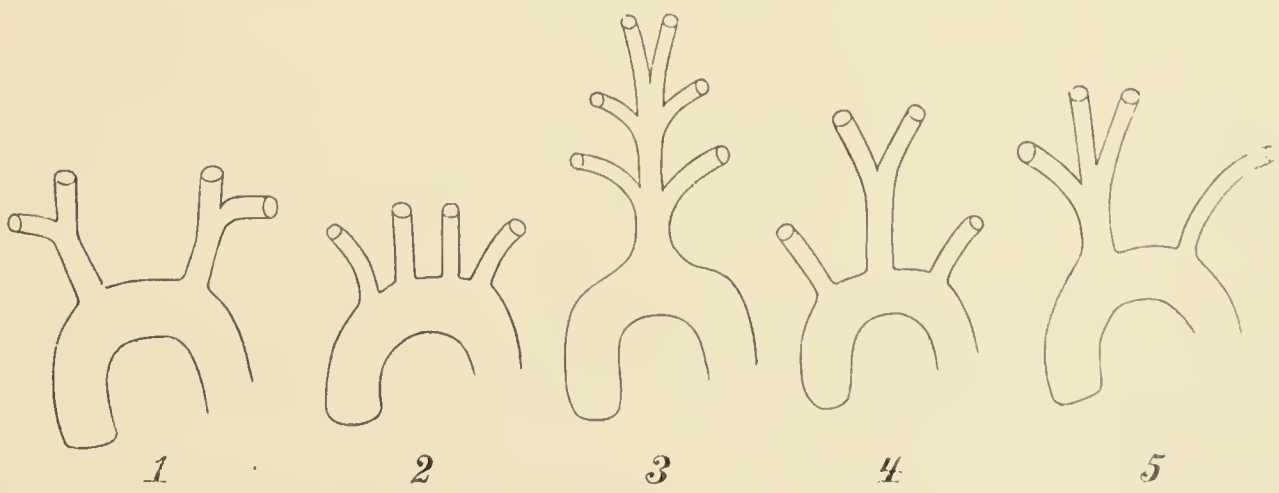

Fig. 64.

Einige Formen der Astbildung des Arcus aortae in der Tierreihe.
1 Maulwurf; 2 Waltiere; 3 Pferd; 4 Elephant; 5 Inuus ecaudatus.

Die Erklärung der Anomalien des Arcus aortae liefert die Entwickelungsgeschichte, indem sie die symmetrische Anlage des Apparates der Kiemenbogengefässe vor das Auge stellt und seine Umwandlungen verfolgt; ferner die vergleichende Anatomie. Die Hauptformen der anomalen Gefässverhältnisse des menschlichen Arcus aortae finden sich in der Tierwelt als normale Vorkommnisse (Fig. 64).

A. carotis communis.

Die gemeinschaftliche Kopfschlagader geht rechterseits in der Höhe des rechten Sternoclavikulargelenkes aus dem Truncus anonymus, links, dicht neben letzterem, aus der höchsten Stelle des Arcus aortae hervor. Die Carotis communis sinistra ist daher 4—5 cm länger als die dextra.

Die Carotis communis zieht, ohne Äste abzugeben, zur Seite der Trachea und des Kehlkopfes in fast vertikaler Richtung zum Halse empor und teilt sich in der Höhe des oberen Randes des Schildknorpels, bei Kurzhalsigen etwas höher, spitzwinkelig oder kandelaberartig in zwei fast gleich starke Hauptäste, die A. carotis externa und interna.

Da die Carotis communis vor ihrer Teilung keine oder nur sehr unbedeutende Äste abgiebt, so behält sie in ihrer ganzen Länge die gleiche Weite bei; an ihrer Teilungsstelle jedoch zeigt sie meist eine schwache, in die Carotis interna reichende Erweiterung, Sinus caroticus.

Am unteren Teile des Halses sind beide Carotides communes nur durch einen der Weite der Luftröhre entsprechenden kleinen Zwischenraum voneinander getrennt; weiter oben erweitert sich der Zwischenraum durch Aufnahme des Kehlkopfes und Schlundes; sie weichen also aufwärts auseinander. Durch das stärkere Hervortreten der oberen Halsorgane gewinnt es zugleich den Anschein, als ob die Carotiden oben tiefer lägen als unten.

Hinten grenzt die Arterie an die Lamina praevertebralis der Fascia colli; vorn wird sie nebst der V. jugularis communis, die sich lateral von ihr befindet, von der Lamina media dieser Fascie gedeckt; medial trennt das Septum vasculare beide Gefässe von den Halseingeweiden. Der N. vagus liegt hinter und zwischen beiden Gefässen; etwas weiter lateral der N. sympathicus (s. Fascien-Querschnitt, Bd. I, Fig. 498).

Vor dem unteren Teile der Carotis communis liegt das Sternalende der Clavicula (rechts auch der obere Teil des Manubrium sterni), der M. sternocleidomastoideus, sternohyoideus und sternothyreoideus. Der obere Teil der Carotis dagegen liegt medial von ersterem Muskel, im Trigonum caroticum, welches von dem vorderen Rande des Sternocleidomastoideus, dem oberen Bauche des Omohyoideus und dem hinteren Bauche des Digastricus mandibulae begrenzt wird. In der dem unteren Winkel dieses Dreieckes entsprechenden Grube, Fossa carotidea (Malgaignii) sieht oder fühlt man den Puls der Carotis leicht (Fig. 66). Gegen den prominierenden Querfortsatz des sechsten Halswirbels (Tuberculum carotideum, Tubercule de Chassaignac, Chassaignakscher Carotidenhöcker) kann die Carotis in vorsichtiger Weise komprimiert werden (Bd. I, S. 174).

Der absteigende Ast des N. hypoglossus zieht nebst einigen mit ihm sich verbindenden Fäden des Plexus cervicalis an der vorderen Fläche der Gefässscheide, vielmehr des die Carotis deckenden mittleren Fascienblattes herab und bildet eine medianwärts über sie hinwegziehende Schlinge.

Abweichungen. Die Carotis communis dextra entspringt zuweilen unmittelbar aus dem Arcus aortae oder aus einem gemeinsamen Stamme mit der linken. Bei unmittelbarem Ursprunge und Dislokation der Subclavia kann sie der erste Ast des Arcus aortae sein (s. Arcus aortae, S. 56).

Die Teilungsstelle der Anonyma kann auf- oder abwärtsrücken; unter 100 Fällen rückt die Teilungsstelle 12mal über oder unter die Clavicula, häufiger über als unter dieselbe.

Die Carotis communis sinistra wechselt in ihrem Ursprunge häufiger als die rechte; dabei kommt sie dann meist aus dem Truncus anonymus hervor. Bei gesondertem Ursprunge

Fig. 65.

Verzweigungen der Arteriae carotis und subclavia, nach Tiedemann. 1/3.

Die Mm. pectoralis major, sterno-cleido-mastoideus, sterno-hyoideus und sterno-thyreoideus sind entfernt; die vordere Abteilung des M. deltoideus ist vom Schlüsselbeine losgetrennt und aus dem M. splenius capitis ist ein Stück ausgeschnitten.

1 Art. subclavia und Truncus thyreo-cervicalis; 6′ A. cervicalis ascendens; † A. vertebralis; 13 A. carotis communis; 14 Divisio a. carotidis; 15 A. carotis externa; 16 A. carotis interna; 17 A. thyreoidea inferior; 18 A. thyreoidea superior; 19 A. lingualis; 20 A. maxillaris externa; 21 A. labialis inferior; 22 A. labialis superior; 23 A. occipitalis; 24 A. auricularis posterior; 25 A. temporalis; 26 A. maxillaris interna; 27 A. transversa faciei.

der Subclavia dextra kann sie mit der Carotis dextra aus einem gemeinsamen Stamme entspringen. In Fällen von Transposition oder eines Arcus aortae dexter geht sie zuweilen mit der Subclavia sinistra aus einem Truncus anonymus sinister hervor.

Die Teilungsstelle der Carotis communis kann hinauf- und herabrücken, häufiger hinauf, besonders bei kurzem Halse. Oft findet sie sich in der Höhe des Zungenbeines, manchmal noch höher. In einzelnen Fällen rückt sie bis zur Mitte, bis zum unteren Rande des Schildknorpels oder gar bis zum unteren Rande des Ringknorpels und tiefer herab.

Carotis interna und externa entspringen in seltenen Fällen unmittelbar aus dem Aortenbogen.

In seltenen Fällen läuft die Carotis communis ungeteilt am Halse in die Höhe und giebt die Äste der Carotis externa ab. Auch ein Fehlen der Carotis interna kommt vor.

Selten giebt die Carotis communis Zweige ab; am häufigsten noch eine A. thyreoidea superior; doch sind auch Fälle bekannt, in welchen eine A. laryngea oder eine A. thyreoidea inferior, selbst eine A. vertebralis aus der Carotis communis hervorging.

Carotisdrüse, Glomus caroticum.

So nennt man ein kleines, an der Teilungsstelle der Carotis communis gelegenes Knötchen. Es besteht aus kleinen, aus der A. carotis communis und externa hervorgehenden Arterienästchen, welche an einzelnen Stellen kolbige Erweiterungen zeigen und mit den aus ihnen hervorgehenden Kapillaren knäuelförmig aufgewunden sind. Die Kapillaren gehen alsbald in verhältnismässig weite venöse Gefässe über, welche in die benachbarten Venen münden. So entstehen körnerartige Gebilde, welche durch ein an elastischen Fasern reiches, auch lymphoid infiltriertes Bindegewebe zusammengehalten werden. Auch Nervenfasern sind vorhanden. Die Gefässknäuel sind Rückbleibsel der dritten Kiemenbogenarterie (W. Krause). S. auch Sympathicus.

Arteria carotis externa.

Die äussere Kopfschlagader verbreitet sich vorzugsweise am Antlitze und an den Schädelwänden. Sie ist bei jüngeren Individuen schwächer als die Carotis interna, bei Erwachsenen nahezu von gleicher Stärke. Sie reicht von der Teilungsstelle der Carotis communis am oberen Rande des Schildknorpels bis zur Höhe des Halses des Unterkiefers und teilt sich hier in ihre beiden Endäste, die Aa. temporalis superficialis und Maxillaris interna. Im Aufsteigen nimmt ihr Durchmesser wegen der Abgabe zahlreicher Äste beträchtlich ab.

In der Nähe des Ursprunges liegt die Carotis externa aus entwickelungsgeschichtlichen Gründen weiter medial als die interna; bald aber liegt sie oberflächlicher und wendet sich zugleich lateralwärts, indem sie die Bahn nach der Mitte der Fossa retro-mandibularis s. parotidea einschlägt.

An ihrem Ursprunge wird sie meist vom vorderen Rande des M. sterno-cleido-mastoideus überlagert, verlässt denselben aber alsbald medianwärts, liegt im Trigonum caroticum und wird hier von der Lamina media fasciae colli und dem Platysma bedeckt. Weiter oben wird sie vom M. stylohyoideus und Digastricus posterior überschritten und dringt darauf in die Masse der Glandula parotis ein. Ein Teil der Drüsensubstanz trennt sie von dem Unterkieferaste. Der Griffelfortsatz nebst den M. stylopharyngeus und styloglossus trennen sie von der Carotis interna.

Dicht am M. digastricus, oberhalb des Zungenbeines, wird die Carotis externa vom Bogen des N. hypoglossus lateral gekreuzt; ebenso in der Nähe ihres oberen Endes, innerhalb der Parotis, vom N. facialis. Der N. glossopharyngeus, welcher den M. stylopharyngeus begleitet, liegt zwischen Carotis externa und interna; der N. laryngeus superior hinter beiden.

Die Carotis externa giebt[1]) neun Äste ab, nämlich die A. thyreoidea superior, lingualis, maxillaris externa, auricularis posterior, occi-

[1]) gleich der Subclavia und Hypogastrica.

pitalis und sterno-cleido-mastoidea, pharyngea ascendens, maxillaris interna, temporalis superficialis.

Abweichungen. Die Varietäten des Ursprunges sind bereits bei der A. carotis communis erwähnt. Die Äste gehen manchmal in der Nähe des Ursprunges oder weiter oben von einer Stelle des Gefässes zusammen ab; oder sie verteilen sich in gleichen Zwischen-

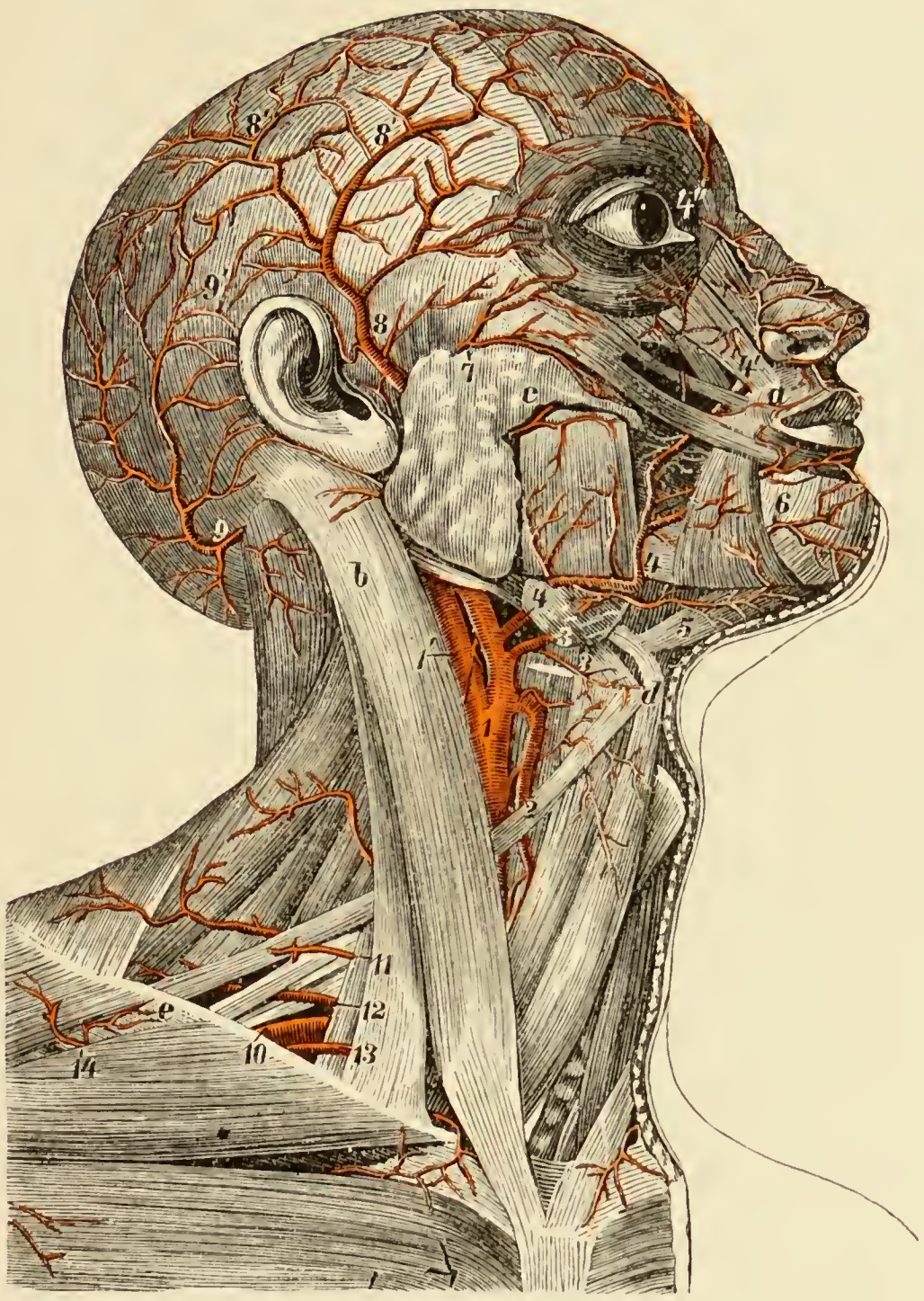

Fig. 66.

Ansicht der oberflächlichen Arterien von Kopf und Hals, nach Tiedemann $^1/_3$

a M. orbicularis oris an der Stelle, wo die Mm. quadratus labii superioris zygomaticus und triangularis oris sich mit ihm verbinden; *b* M. sterno-cleido-mastoideus; *c* Glandula parotis et ductus parotideus; *d* Os hyoideum mit dem Ansatze der Mm. digastricus, stylo-hyoideus, sterno-hyoideus und omo-hyoideus; *e* Schlüsselbein, darüber M. omo-hyoideus, darunter das Dreieck zwischen M. pectoralis major und M. deltoideus. 1 A. carotis communis dextra an ihrer Teilungsstelle; 1′ A. carotis interna; 2 Thyreoidea superior; 3 A. lingualis; 3′ Ramus hyoideus derselben; 4 (auf der Unterkieferdrüse) A. maxillaris externa; 4′ A. nasalis lateralis; 4″ A. angularis; 5 A. submentalis; 6 A. labialis inferior; 7 A. transversa faciei; 8 A. temporalis superficialis; 8′, 8′ Ram. anterior und posterior derselben; 9 A. occipitalis; 9′ Verbindung derselben mit der A. temporalis; 10 A. subclavia; 11 A. cervicalis superficialis; 12 A. transversa colli; 13 A. transversa scapulae; 14 Rami acromiales der Art. thoraco-acromialis aus der Arteria axillaris.

räumen auf die ganze Länge des Stammes. Die Zahl der Äste kann vermindert sein durch Übertragung des Ursprunges auf eine fremde Arterie, oder durch Vereinigung mehrerer Äste zu kurzen Stämmchen; sie kann aber auch vermehrt sein, wenn Teilungen der Äste sich bis auf den Stamm fortsetzen, oder wenn Gefässe eines fremden Stammes aus ihr hervorgehen.

Die Äste der Carotis externa. (Fig. 65—71.)

Die Äste der Carotis externa scheiden sich

1. in vordere: A. thyreoidea superior, lingualis, maxillaris externa;
2. in hintere: A. sterno-cleido-mastoidea, occipitalis, auricularis posterior;
3. in mediale: A. pharyngea ascendens, und
4. in Endäste: A. temporalis superficialis und maxillaris interna.

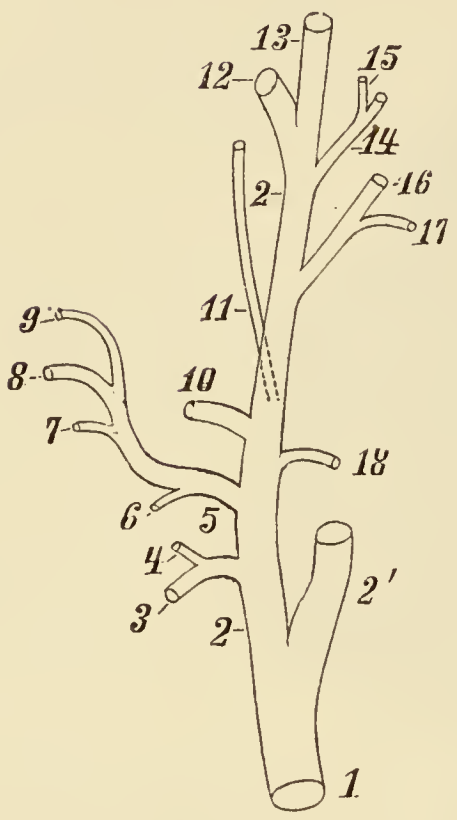

Fig. 67.

Astfolge der A. carotis externa. 1 Carotis communis sinistra; 2 Carotis externa; 2′ Carotis interna (Spindel oder Sinus derselben); 3 A. thyreoidea superior; 4 A. laryngea superior; 5 A. lingualis; 6 R. hyoideus; 7 A. sublingualis; 8 A. profunda linguae; 9 A. dorsalis linguae; 10 Maxillaris externa; 11 A. pharyngea ascendens; 12 maxillaris interna; 13 Temporalis superficialis; 14 Auricularis posterior; 15 A. stylo-mastoidea; 16 A. occipitalis; 17 R. cervicalis; 18 A. sterno-cleido-mastoidea.

1. A. thyreoidea superior.

Sie geht unmittelbar nach der Teilung der Carotis communis dicht unter dem grossen Horne des Zungenbeines aus der Carotis externa hervor.

Von dieser Stelle aus krümmt sich die Arterie nach vorn und abwärts, steigt an den unteren Zungenbeinmuskeln, die sie mit Zweigen versieht, zur Schilddrüse herab, verzweigt sich in ihr und geht Verbindungen mit der unteren Schilddrüsenarterie ein.

Auf ihrem Wege giebt sie folgende Äste ab:

Ramus sterno-cleido-mastoideus (unbeständig).

A. hyoidea, ein medianwärts ziehender kleiner Ast, welcher sich in den dem Zungenbeine benachbarten Weichteilen verzweigt und sich mit der gleichnamigen Arterie der anderen Seite verbinden kann.

A. laryngea superior; sie geht mit dem N. laryngeus superior abwärts und durchdringt die Membrana thyreo-hyoidea. Vor dem Eintritte in den Kehlkopf ist sie vom M. thyreo-hyoideus bedeckt; im Kehlkopfe verzweigt sie sich an den kleinen Muskeln und der Schleimhaut.

Rr. musculares, an Zahl wechselnd, zu den unteren Zungenbein-, vorderen Kehlkopfmuskeln und zum unteren Schlundschnürer.

A. crico-thyreoidea s. cricoidea, ein kleiner, seiner Lage wegen wichtiger Ast für den gleichnamigen Muskel. Er geht auf dem Lig. crico-thyreoideum häufig eine bogenförmige Anastomose mit der symmetrischen Arterie und mit absteigenden Zweigen der A. hyoidea ein und sendet perforierende Zweige zur inneren Wand des Kehlkopfes.

Rr. thyreoidei, zur Schilddrüse.

Varietäten. Die A. thyreoidea superior ist manchmal viel stärker als gewöhnlich und kann die symmetrische Arterie oder die A. thyreoidea inferior zugleich vertreten; sie kann aber auch sehr schwach sein und sich auf Muskeläste und die obere Kehlkopfarterie beschränken. Ihr Ursprung kann auf die Carotis communis herabrücken oder sie kann mit der A. lingualis oder mit dieser und der A. maxillaris externa zusammen entspringen. Manchmal kommen auf einer Seite zwei obere Aa. thyreoideae vor.

Die A. laryngea superior entspringt zuweilen von der Carotis externa oder gar von der Carotis communis. Dieselbe dringt auch manchmal durch ein Foramen thyreoideum des Schildknorpels in den Kehlkopf.

2. A. lingualis.

Sie biegt sich nach ihrem Ursprunge auf-medianwärts und dringt oberhalb des Zungenbeines, hinter der Spitze seines grossen Hornes, gedeckt vom

M. hyoglossus in die Zunge ein. In starken Windungen wendet sie sich zwischen dem M. genioglossus und lingualis liegend gegen die Zungenspitze und entwickelt folgende Äste.

R. hyopharyngeus, zum gleichnamigen Schlundmuskel.

R. hyoideus, welcher längs des oberen Zungenbeinrandes hinzieht, die benachbarten Weichteile versorgt und mit dem symmetrischen Aste bogenförmig anastomosiert.

A. dorsalis linguae, zieht steil zum hinteren Teile des Rückens der Zunge und verzweigt sich an ihm bis zur Epiglottis; sie kann durch mehrere kleine Äste vertreten werden. Die Aa. dorsales linguae beider Seiten verbinden sich oft zu einem gegen das Foramen coecum hinlaufenden Stämmchen.

A. sublingualis, entspringt am vorderen Rande des M. hyoglossus und wendet sich zwischen dem M. mylohyoideus und der Glandula sublingualis nach vorn. Sie versorgt diese Drüse, die benachbarten Muskeln, die Schleimhaut der Mundhöhle und das Zahnfleisch.

A. profunda linguae, nach Grösse und Richtung die Fortsetzung der A. lingualis. Zahlreiche Seitenäste abgebend, verläuft sie nahe der unteren Zungenfläche zur Seite des M. genioglossus geschlängelt nach vorn und liegt hier dicht am Frenulum linguae.

Anastomosen von Zweigen der beiderseitigen Aa. profundae linguae finden nicht statt.

Abweichungen.

Der Ursprung der A. lingualis erfolgt öfters in einem gemeinsamen Stamme mit der A. maxillaris externa oder der A. thyreoidea superior, seltener mit beiden zugleich. Die A. sublingualis wechselt sehr in ihrer Grösse; manchmal entspringt sie von der A. maxillaris externa und durchbricht dann den M. mylohyoideus.

Von der A. lingualis entspringen öfters fremde Zweige, so die A. submentalis und A. palatina ascendens.

3. A. maxillaris externa.

Die Antlitzschlagader (A. facialis) tritt etwas oberhalb der A. lingualis aus der Carotis externa hervor, verläuft zunächst wie die Lingualis medial vom M. stylohyoideus und digastricus posterior bis unter die Glandula submaxillaris, von der sie bedeckt wird, und liegt hier also hinter dem Körper der Mandibula; darauf wendet sie sich vor der Masseterinsertion um den unteren Rand des Unterkiefers und dringt im Gesichte gegen den Mundwinkel vor. Von hier gelangt sie an der Seite der Nase in die Nähe des medialen Augenwinkels und endigt in einer Anastomose mit dem R. nasalis der A. ophthalmica. In ihrem ganzen Verlaufe ist das Gefäss gewunden, ein Verhalten, welches durch die grosse Beweglichkeit der zu versorgenden Teile bedingt wird. Am vorderen Rande des Masseter kann sie leicht aufgesucht und gegen die Mandibula angedrückt werden. Die gestreckter verlaufende Vena facialis ist stellenweise durch einen ansehnlichen Zwischenraum von der Arterie getrennt. Zweige des N. facialis kreuzen sich mit ihr; der N. infraorbitalis verläuft zum Teile hinter ihr. Ihre Äste trennt man in Hals- und Gesichtsäste.

a) Halsäste.

A. palatina ascendens. Sie steigt an der Seitenwand des Schlundes (zwischen den Mm. stylopharyngeus und styloglossus) fast senkrecht zum Velum palatinum auf, versorgt letzteres und giebt den Tonsillen, Griffelmuskeln und der Tuba auditiva Zweige. Sie wird oft durch Zweige der A. pharyngea ascendens ersetzt.

Ramus tonsillaris, ein kleiner Ast, welcher an der Seite des Schlundes aufwärts zieht, den oberen Schlundschnürer durchdringt und mit zahlreichen Zweigen an der Tonsilla palatina und an der Seite der Zungenwurzel endigt. Er ist oft ein Zweig des vorher-

genannten Gefässes. Bei Hypertrophie der Tonsille nimmt sie an Stärke zu und kann bei operativen Eingriffen beträchtliche Blutungen veranlassen.

Rami glandulares s. submaxillares; zahlreiche, aus dem Stamme während seines Verlaufes an der Drüse zu ihr und den benachbarten Lymphdrüsen ziehende Ästchen.

A. submentalis, der stärkste Halsast der Maxillaris externa. Sie verläuft an der unteren Fläche des M. mylohyoideus nach vorn zum Kinne, giebt der Unterkieferdrüse und den benachbarten Muskeln Zweige und teilt sich hier in einen oberflächlichen und tiefen Zweig; der eine zieht an der vorderen Fläche des Kinnes auf den Muskeln gegen die Unterlippe, der andere verzweigt sich in der Tiefe zwischen dem Knochen und den Muskeln.

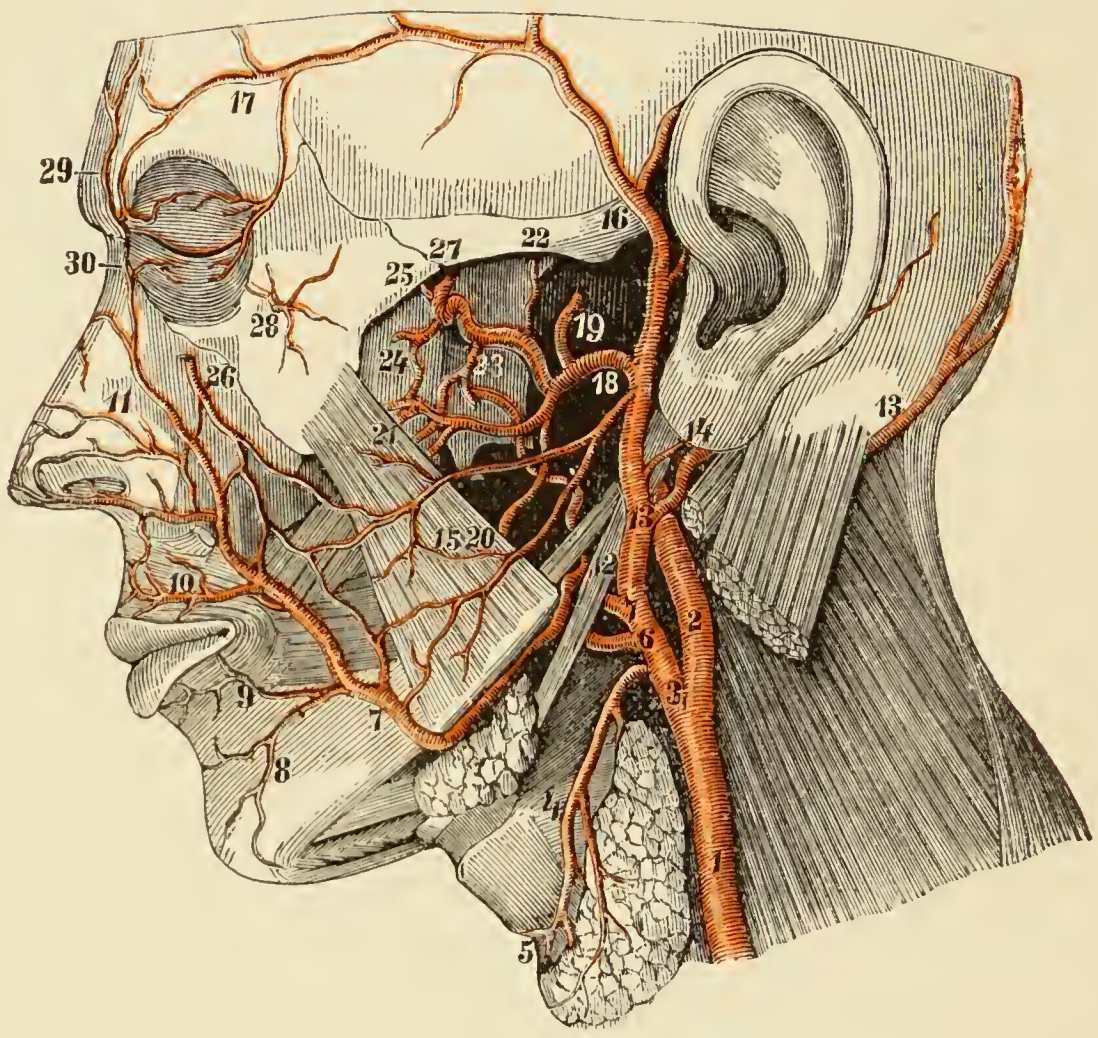

Fig. 68.

Verzweigungen der A. carotis externa. 1/3.

Die hintere Abteilung des Unterkiefers mit den entsprechenden Muskeln ist entfernt, um die Verzweigungen der A. maxillaris interna zu zeigen.

1 A. carotis communis; 2 A. carotis interna; 3 A. carotis externa; 4 A. thyrooidea superior; 5 R. crico-thyreoideus; 6 A. lingualis; 7, 7 A. maxillaris externa; 8 A. mentalis; 9 A. labialis inferior; 10 A. labialis superior; 11 A. nasalis lateralis; 12 A. palatina ascendens; 13, 13 A. occipitalis; 14 A. auricularis posterior; 15 A. transversa faciei; 16 A. temporalis superficialis; 17 A. supraorbitalis; 18 A. maxillaris interna; 19 A. meningea media; 20 A. alveolaris inferior; 21 Aa. musculares anteriores; 22 A. temporalis profunda posterior; 23 A. bucciuatoria; 24 A. alveolaris sup. posterior; 25 A. infraorbitalis; 26 Rami faciales a. infraorbitalis; 27 A. spheno-palatina; 28 A. zygomatico-facialis; 29 A. frontalis; 30 A. angularis.

b) Gesichtsäste der Maxillaris externa.

A. labialis inferior und superior. Die Labialis inferior (A. coronaria labii inferioris) entspringt oberhalb des unteren Unterkieferrandes oder erst in der Nähe des Mundwinkels, verbreitet sich in geschlängeltem Verlaufe in den Muskeln und in der Haut der Unterlippe und anastomosiert mit der symmetrischen Arterie, mit der A. submentalis und mit einem Endaste der A. mandibularis (aus der Maxillaris interna). Ein stärker entwickelter Kinnast wird R. mentalis genannt.

Die Kranzarterie der Oberlippe ist grösser und stärker gewunden, verbreitet sich in der Substanz der Oberlippe und verbindet sich mit der Arterie der Gegenseite. Da die untere Kranzarterie sich ebenso verhält, wird ein Gefässkranz der Lippen, Circ us arteriosus oris,

gebildet. Nicht selten entspringt die obere und untere Kranzarterie mit einem gemeinsamen Stämmchen. Der Puls beider Labiales wird auf der Schleimhautseite leicht gefühlt.

Ausser zahlreichen Ästchen zur Oberlippe giebt die Labialis superior mehrere Zweige zur Nase. Einer der letzteren, A. septi narium, läuft dem unteren Rande der Nasenscheidewand entlang, verzweigt sich in ihr und anastomosiert vorn mit Nasenflügelzweigen der Maxillaris externa; so wird ein die Nasenöffnung umziehender paariger Gefässkranz, Circulus arteriosus narium gebildet.

A. nasalis lateralis. Sie bildet die Fortsetzung des Stammes, läuft zur Seite der äusseren Nase, giebt Rami alares und Rami dorsales narium ab und wendet sich gegen den medialen Augenwinkel als A. angularis nasi.

Aa. buccales. Sie ziehen nach hinten zu den Wangen und verbinden sich mit Zweigen der Maxillaris interna.

A. angularis nasi. Die Winkelarterie bildet das Ende der Maxillaris externa, läuft an der Seitenwand der Nase aufwärts und verbindet sich mit dem erwähnten R. nasalis der A. ophthalmica.

Varietäten. Maxillaris externa und Lingualis entspringen nicht selten mit einem gemeinsamen Stämmchen. Manchmal entspringt sie höher und biegt sich alsdann abwärts zum Unterkiefer. Sie wechselt in Stärke und Ausbreitung bedeutend. In seltenem Falle endigt sie als A. submentalis und erreicht das Gesicht nicht. Manchmal gelangt sie nur bis zur Oberlippe. Ihre mangelhafte Ausbildung wird ersetzt durch starke, in das Gesicht ausstrahlende Zweige der A. ophthalmica, oder durch Zweige der A. transversa faciei.

Nicht selten entspringt die Palatina ascendens von ihr. Die Tonsillaris fehlt nicht selten. Die Submentalis wird öfters von der Lingualis abgegeben; andererseits liefert die Maxillaris externa öfters die Sublingualis.

4. A. sterno-cleido-mastoidea.

Sie bildet einen, mitunter mehrfach vorhandenen, ansehnlichen Zweig, welcher in steilem Bogen den N. hypoglossus umfasst und sich zum M. sterno-cleido-mastoideus begiebt.

5. A. occipitalis.

Sie entspringt von der hinteren Seite der Carotis externa, gewöhnlich gegenüber der Maxillaris externa oder ein wenig höher, und zieht unter dem Schutze des M. stylohyoideus und digastricus posterior nach hinten und oben zu dem Sulcus arteriae occipitalis des Schläfenbeines, in welchem sie ihren Weg nimmt.

Von hier aus zieht sie zunächst hinter dem Processus mastoideus bis in die Nähe des Foramen mastoideum aufwärts, sodann vom Splenius bedeckt medianwärts, wechselt abermals ihre Richtung, indem sie am medialen Rande des Splenius den Ansatz des Trapezius durchbohrt, dicht unter der Haut am Hinterhaupte aufwärts läuft und sich in zahlreiche Rami occipitales auflöst.

Sie entsendet während ihres Verlaufes folgende Äste:

Rr. musculares, zu den Mm. digastricus posterior, stylohyoideus, splenius, longissimus capitis, sowie einen stärkeren R. sterno-cleido-mastoideus.

R. auricularis, zur hinteren Fläche der Ohrmuschel.

R. meningeus s. A. mastoidea; sie dringt durch das Foramen mastoideum und verzweigt sich an der Dura mater in der hinteren Schädelgrube.

Ramus descendens; die Nackenzweige ziehen abwärts zu den Nackenmuskeln und verbinden sich mit Zweigen der A. vertebralis und cervicalis profunda.

Rami occipitales. Der aufsteigende Endast bildet die Fortsetzung des Stammes, verläuft geschlängelt zwischen der Haut und dem M. epicranius und löst sich in zahlreiche Rami occipitales auf, welche sich in der Hinterhauptgegend verbreiten und Verbindungen mit

den Ästen der A. auricularis posterior, temporalis superficialis und den Occipitalästen der symmetrischen Arterien eingehen. Einer dieser Zweige entsendet den

R. parietalis; ein feiner Zweig, welcher durch das Foramen parietale zur Dura gelangt.

Abweichungen. Die Occipitalis entspringt zuweilen von der Carotis interna, oder vom Truncus thyreo-cervicalis der Subclavia.

Sie verläuft manchmal oberflächlicher, auswärts vom Longissimus capitis oder gar vom Sterno-cleido-mastoideus; im letzteren Falle besteht meist noch ein kleiner Ast in gewöhnlicher Lage. In manchen Fällen nimmt sie unterhalb des Processus transversus atlantis ihre Bahn.

Die Auricularis posterior, Pharyngea ascendens und Stylomastoidea sind manchmal Äste der Occipitalis.

6. A. auricularis posterior.

Die hintere Ohrschlagader ist ein kleines Gefäss, welches etwas höher als die Occipitalis von der Carotis externa entspringt. Sie steigt von der Parotis bedeckt auf dem Griffelfortsatze, alsdann vor dem Processus mastoideus und hinter der Ohrmuschel aufwärts. Etwas oberhalb des Warzenfortsatzes teilt sie sich in einen vorderen und hinteren Endast. Ihre Astfolge ist nachstehende:

Rr. musculares, zu den Mm. digastricus posterior, stylohyoideus, styloglossus, sterno-cleido-mastoideus, masseter, pterygoideus internus.

Rr. parotidei, zur Parotis.

A. stylomastoidea. Sie dringt als feines Gefäss durch das Foramen stylomastoideum in den Canalis facialis, durchläuft ihn und gelangt am Hiatus desselben zur Dura mater cerebri. Ein Seitenzweig dringt durch den Canaliculus chordae in die Paukenhöhle und verzweigt sich hier sowie an den Cellulae mastoideae; dabei geht sie Verbindungen ein mit der durch die Fissura petro-tympanica in die Paukenhöhle kommenden A. tympanica aus der Maxillaris interna.

R. auricularis; er verzweigt sich an der hinteren Seite der Ohrmuschel und an ihrem Rande, mit perforierenden Zweigen auch an der vorderen Seite. Kleine Zweige treten zu den kleinen Muskeln des äusseren Ohres.

R. occipitalis. Er zieht über den Warzenteil des Temporale nach hinten und anastomosiert mit Zweigen der Occipitalis.

Abweichungen. Oft ist das Gefäss sehr schwach. Manchmal endigt es schon mit der A. stylomastoidea. Oft wird es durch die Occipitalis vertreten. Die Occipitalis giebt öfters nur einzelne Äste der Auricularis posterior ab. Occipitalis und Auricularis posterior können mit einem gemeinsamen Stämmchen entspringen.

7. A. temporalis superficialis.

Die oberflächliche Schläfenarterie, der oberflächliche Endast der Carotis externa, geht am Halse des Unterkieferastes aus jener hervor und setzt deren aufsteigende Richtung fort.

Von der Substanz der Parotis umlagert zieht sie zunächst zwischen dem äusseren Gehörgange und dem Unterkieferköpfchen, sodann über die Wurzel des Jochbogens aufwärts und kann hier leicht komprimiert werden, da sie zwischen der Haut und Fascia temporalis ihre Lage hat. Einige cm oberhalb des Jochbogens zerfällt sie in ihre beiden, fast rechtwinkelig auseinanderweichenden Endäste, den Ramus frontalis und den Ramus temporalis.

Ihre Zweige sind:

Rr. parotidei, zur Parotis.
Rr. articulares, zum Kiefergelenke.
Rr. musculares, zum Masseter.

A. transversa faciei. Sie verläuft von der Parotis anfänglich bedeckt fast horizontal über den Masseter, zwischen dem Jochbogen und Ductus parotideus, von zwei Ästen des N. facialis begleitet. Sie giebt der Parotis sowie den Gesichtsmuskeln Äste und spaltet sich in drei bis vier Zweige, welche sich im Antlitze verbreiten und mit den benachbarten Arterien Verbindungen eingehen.

A. temporalis media. Die mittlere Schläfenarterie durchdringt dicht oberhalb des Jochbogens die Fascia temporalis, gelangt zum Sulcus arteriae temporalis der Schläfenbeinschuppe und versorgt den Schläfenmuskel.

A. zygomatico-orbitalis. Sie zieht über die Schläfenfascie zum lateralen Augenwinkel und verzweigt sich im Orbicularis oculi.

Aa. auriculares anteriores; so werden einige Ästchen genannt, welche sich an der vorderen Fläche der Ohrmuschel, ihren Muskeln und am äusseren Gehörgange verbreiten und mit Zweigen der Auricularis posterior verbinden.

R. frontalis, der vordere der beiden Endäste, tritt auf der Schläfenfascie im Bogen nach vorn, verbreitet sich besonders am Vorderkopfe, versorgt den M. orbicularis oculi und epicranius, das Pericranium, die Haut und verbindet sich mit Ästen der Aa. supraorbitalis und frontalis; oben am Schädel wenden sich die Äste bogenförmig rückwärts.

R. parietalis, der hintere, gewöhnlich stärkere Endast; er zieht auf der Schläfenfascie über der Ohrmuschel nach hinten, verzweigt sich an den Schädelbedeckungen, geht auf dem Scheitel Verbindungen mit der symmetrischen Arterie, vorn und hinten mit den Ästen der benachbarten Arterien ein.

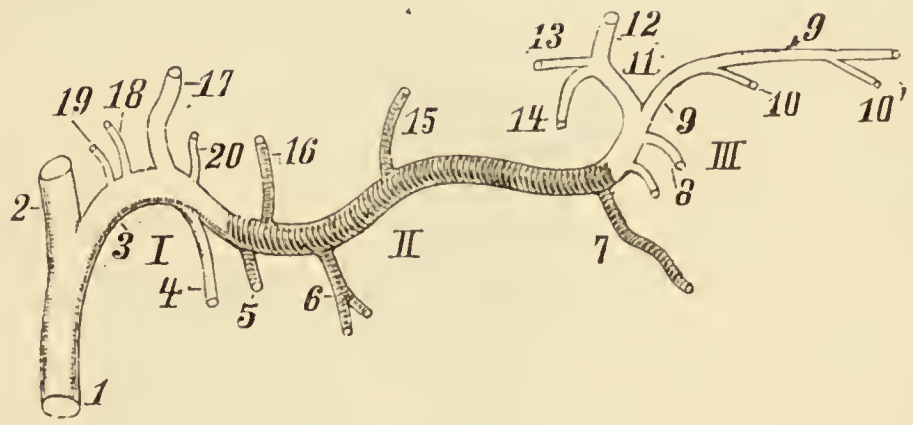

Fig. 69.

Astfolge der A. maxillaris interna.

1 Endstück der Carotis externa; 2 Temporalis superficialis; 3 Maxillaris interna; Unterkieferstück (*I*) derselben, hell; Pterygoidstück (*II*) dunkel; Sphenomaxillarstück (*III*) hell; 4 A. alveolaris inferior; 5 A. masseterica; 6 A. pterygoidea; 7 A. buccinatoria; 8, 8 Aa. alveolares supp. posteriores; 9 A. infraorbitalis; 10, 10′ Alveolares anteriores; 11 Maxillaris interna (Endstück); 12 A. sphenopalatina; 13 A. canalis pterygoidei; 14 A. palatina descendens; 15 A. temporalis profunda anterior; 16 A. temporalis profunda posterior; 17 A. meningea media; 18 A. tympanica; 19 Auricularis profunda; 20 R. meningeus accessorius.

Abweichungen.

Manchmal finden sich stärkere Verbindungen der Temporalis superficialis mit Endästen der A. ophthalmica. Manchmal ist der Stirnast der stärkere und beschreibt alsdann am Scheitel einen grossen Bogen, der sich mit der Occipitalis verbindet.

Die Transversa faciei kann sehr stark sein und eine schwache Maxillaris externa vertreten; sie entspringt öfters aus der Carotis externa.

8. A. maxillaris interna.

Die innere Kieferschlagader, der stärkere der beiden Endäste der Carotis externa, wird am Ursprunge unterhalb des Kiefergelenkes von der Parotis bedeckt. Geschlängelt und horizontal nach vorn ziehend, nimmt sie ihren Weg zwischen dem Unterkieferhalse und dem Lig. collaterale mediale des Kiefergelenkes, gelangt zwischen die Mm. pterygoideus externus und temporalis oder zwischen die beiden Köpfe des Pterygoideus externus und jenseits derselben zur Fossa sphenomaxillaris, in welcher sie in ihre Endzweige zerfällt. So kann man an dem Gefässe einen Unterkiefer-, einen Pterygoid- und einen Sphenomaxillarteil unterscheiden. Ihre Zweige bilden hiernach drei Gruppen.

α) Äste des Mandibularteiles.

Sie dringen fast alle in Knochenkanäle ein.

A. auricularis profunda; ein kleiner Zweig, welcher zur hinteren Seite des Unterkiefergelenkes, zum äusseren Gehörgange und zum Trommelfelle zieht; die zum Gehörgange tretenden Zweige durchsetzen die vordere Wand der Pars tympanica und die Fissura tympano-squamosa; einer dieser Zweige gelangt zum Trommelfelle und verbreitet sich in der Hauptschicht desselben.

A. tympanica anterior; versorgt ebenfalls das Kiefergelenk und begiebt sich darauf in die Fissura petro-tympanica, um sich an den Gebilden der Paukenhöhle und mit der Stylomastoidea an deren Wand zu verästeln.

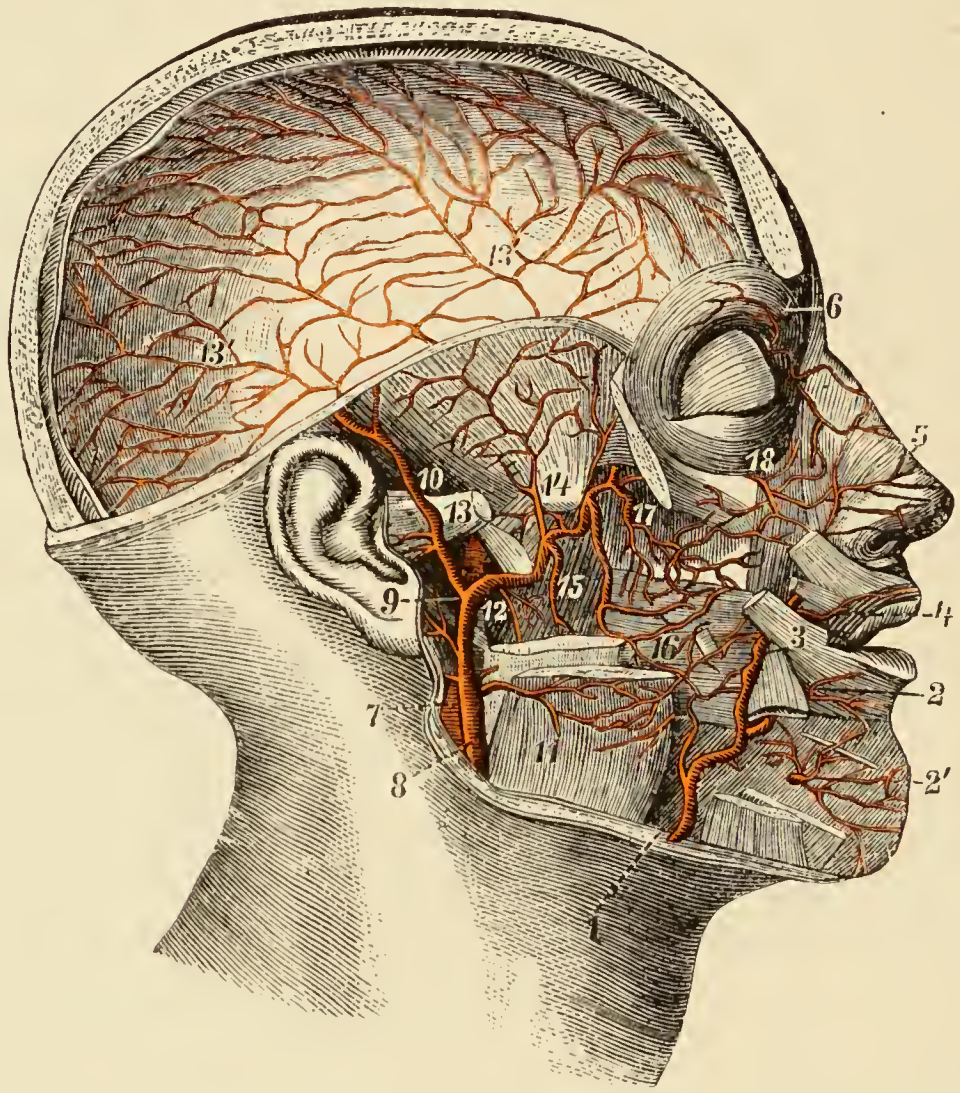

Fig. 70.

Ansicht der Verzweigungen der inneren Kieferarterie, nach Tiedemann. 1/3.

Die rechte Hälfte des Schädeldaches, der Jochbogen und der obere Teil des Unterkiefers sind entfernt; der M. pterygoideus externus und einige oberflächliche Muskeln des Gesichtes sind losgetrennt; die Mm. pterygoideus internus und buccinator sind freigelegt.

1 A. maxillaris externa; 2 A. labialis inferior; 2′ ihr Kinnzweig; 3 A. maxillaris externa; 4 A. labialis superior; 5 A. nasalis lateralis; 6 Ramus frontalis arteriae ophthalmicae; 7 A. carotis interna; 8 A. carotis externa, an der Stelle, wo sie hinter der Ohrspeicheldrüse herzieht; 9 Teilungsstelle der A. carotis externa in ihre Endäste; 10 A. temporalis superficialis; 11 A. masseterica; 12 A. maxillaris interna, an der Stelle, wo sie den Unterkieferast abgiebt; 13, 13, 13 A. meningea media; 14 an dem Insertionsende des M. temporalis die Aa. temporales profundae anterior und posterior; 15 Ramus pterygoideus; 16 A. buccinatoria; 17 A. alveolaris sup. post. und Eintrittsstelle der A. maxillaris interna in die Flügelgaumengrube; 18 A. infraorbitalis.

A. meningea media, das stärkste der zur harten Hirnhaut ziehenden Gefässe, oft auch der stärkste Ast der Maxillaris interna. Sie dringt mit dem kleinen N. spinosus durch das Foramen spinosum des Keilbeines in die Schädelhöhle und teilt sich hier höher oder tiefer in einen vorderen und hinteren Ast. Dieselben verlaufen an der äusseren Fläche der Dura mater in Furchen der Knochenwand und verzweigen sich daselbst, indem sie die Dura, den Knochen und mit perforierenden Zweigen selbst äussere Weichteile des Schädels versorgen. Der Ramus anterior dringt gegen das Stirnbein bis in die vordere Schädelgrube, die Orbita und Nasen-

höhle vor, während der Ramus posterior sich hauptsächlich im Gebiete des Scheitelbeines und der oberen Teile des Hinterhauptbeines verästelt (Fig. 70 u. 71).

Durch die Sutura petro-squamosa dringen feine Zweige gegen die Paukenhöhle und die Cellulae mastoideae vor. Aus dem ungeteilten Stamme entspringen mehrere Ästchen, eines für den M. tensor tympani, ein anderes, welches durch den Hiatus canalis facialis eintritt und mit der A. stylomastoidea Verbindungen eingeht; ein drittes begiebt sich durch die Apertura superior canaliculi tympanici in die Paukenhöhle.

Schon ausserhalb des Schädels giebt die Meningea media nicht selten einen Ast ab, Ramus meningeus accessorius, welcher sich in den Mm. pterygoidei, den absteigenden Gaumenmuskeln, der Tube und mit Zweigen, die durch das Foramen ovale eintreten, am Ganglion semilunare und im angrenzenden Gebiete der Dura verästelt. In anderen Fällen entspringt der Ramus accessorius als selbständiger Ast der Maxillaris interna in der Nähe der Meningea media.

A. alveolaris inferior. Sie betritt den Canalis mandibularis, durchläuft ihn und entlässt durch das Foramen mentale einen starken Seitenast, die A. mentalis, welche sich am Kinne und an der Unterlippe verästelt und mit Zweigen der Labialis inferior und Submentalis anastomosiert. Ihre, das Endstück des Canalis mandibularis durchziehende Fortsetzung heisst A. incisiva. Vor ihrem Eintritte in den Unterkieferkanal giebt sie die lange A. mylohyoidea ab, welche mit dem gleichnamigen Nerven im Sulcus mylohyoideus mandibulae zum M. mylohyoideus zieht. Während ihres Verlaufes im Unterkieferkanale giebt die Arterie zahlreiche feine Zweige zum Knochen, zu den Alveolen, zu den Zähnen und zum Zahnfleische ab (Rami diploici, alveolares, dentales, gingivales).

β) Äste des Pterygoidteiles.

A. temporalis profunda posterior. Sie dringt zwischen dem Schädel und Schläfenmuskel aufwärts und versorgt den hinteren Teil dieses Muskels.

A. temporalis profunda anterior. Sie gelangt gleichfalls zu den tieferen Teilen des Schläfenmuskels. Durch den Canalis zygomaticus des Wangenbeines schickt sie oft Verbindungsästchen zur A. lacrymalis, sowie einen kleinen Zweig, A. subcutanea malae, zum Gesichte.

A. masseterica. Das Gefäss gelangt durch die Incisura semilunaris mandibulae zum Masseter und ist am Ursprunge oft mit der Temporalis profunda posterior verbunden.

Rami pterygoidei; einige Äste für beide Flügelmuskeln.

A. buccinatoria. Die Backenarterie verläuft nach vorn unten zum M. buccinator, verteilt sich in ihm und den benachbarten Gesichtsmuskeln und anastomosiert mit Ästen der Maxillaris externa und Transversa faciei.

γ) Äste des Sphenomaxillarteiles.

sie dringen fast alle in Knochenkanäle ein. Die Abgangsstelle der meisten Äste findet sich in unmittelbarer Nähe des Foramen sphenopalatinum.

A. alveolaris superior posterior. Die hintere Oberkieferarterie entspringt einzeln oder in einigen Zweigen dicht am Tuber maxillae aus der A. maxillaris interna, oft in Gemeinschaft mit der Infraorbitalis. Sie verläuft gewunden nach vorn unten zur äusseren Fläche des Oberkiefers und dringt durch die Foramina maxillaria posteriora in die zugehörigen Kanäle und Furchen des Knochens. Vor dem Eintritte in die Foramina maxillaria posteriora und Canales maxillares posteriores zweigen sich einzelne Äste ab, welche auf der Aussenfläche verbleiben, ab- und vorwärts verlaufen und im Perioste, Zahnfleische und der Wangenschleimhaut, selbst im M. buccinator sich verästeln.

A. infraorbitalis. Sie durchläuft den Canalis infraorbitalis und tritt durch das Foramen infraorbitale in das Gesicht. Während ihres Verlaufes giebt sie obere Äste, Rr. orbitales, zu den am Boden der Orbita gelegenen Augenmuskeln. Abwärts ziehende Äste sind die Aa. alveolares superiores anteriores, welche in dem vom Infraorbitalkanale abgehenden Canalis maxillaris medius und anterior abwärts ziehen und Verbindungen mit der A. maxillaris posterior eingehen. Die hintere, mittlere und vordere Alveolararterie versorgen den Knochen,

die Schleimhaut der Kieferhöhle, die Alveolen, Zähne und einen Teil des Zahnfleisches des Oberkiefers (Rr. periostales, alveolares, gingivales, dentales). Das aus dem Foramen infraorbitale hervortretende Endstück der A. infraorbitalis strahlt, schon beim Austritte in einige Äste geteilt, in die das Foramen infraorbitale umgebenden Weichteile aus und verbindet sich mit Ästen der übrigen Gesichtsarterien.

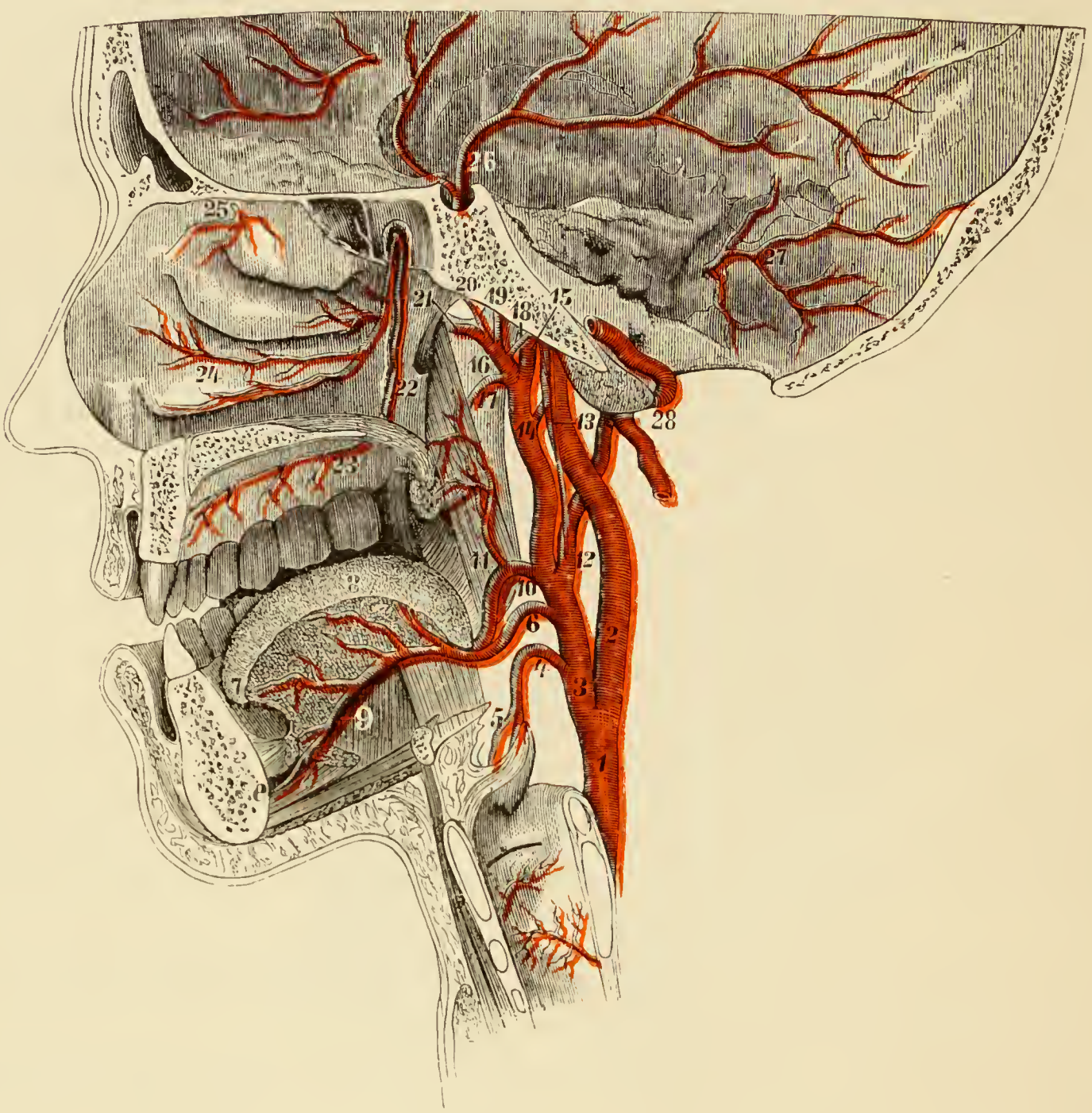

Fig. 71.

Die Verzweigungen der Arteria carotis externa, von innen her gesehen. 1/2.
Die Wirbelsäule samt hinteren und äusseren Halsmuskeln, sowie der Schlund sind entfernt, die Gefässe sind möglichst in ihrer natürlichen Lage erhalten.

1 A. carotis communis; 2 A. carotis interna; 3 A. carotis externa; 4 A. thyreoidea superior; 5 A. laryngea superior; 6 A. lingualis; 7 A. profunda linguae; 8 A. dorsalis linguae; 9 A. sublingualis; 10 A. maxillaris externa; 11 A. palatina ascendens; 12 A. occipitalis; 13 A. pharyngea ascendens; 14 A. auricularis posterior; 15 A. temporalis superficialis; 16 A. maxillaris interna; 17 A. alveolaris inferior; 18 A. temporalis profunda posterior; 19 A. meningea media; 20 A. temporalis profunda anterior; 21 Endast der A. maxillaris interna; 22 A. palatina descendens (Kanal aufgemeisselt); 23 A. palatina major; 24 Aa. nasales posteriores laterales; 25 A. ethmoidalis anterior; 26 A. meningea media; 27 A. mastoidea; 28 A. vertebralis, am Eintritte in die Schädelhöhle.

A. palatina descendens. Die absteigende Gaumenarterie zieht im Canalis pterygo-palatinus senkrecht abwärts, giebt kleine Zweige, Aa. palatinae minores, durch die Canaliculi palatini posteriores zum weichen Gaumen und zur Tonsille und dringt mit ihrem Hauptaste, A. palatina major, durch das Foramen pterygo-palatinum zum harten Gaumen, an welchem sie, dem Perioste dicht anliegend, nach vorn verläuft. Ein vorderes Ästchen anastomosiert durch den Canalis incisivus mit der A. naso-palatina; andere Äste versorgen die Schleimhaut und die Drüsen des harten Gaumens sowie das Zahnfleisch. Die hinteren Zweige anastomosieren mit Ästen der A. palatina ascendens.

A. canalis pterygoidei (Vidii). Ein kleiner, oft aus der Pterygo-palatina entspringender Ast, welcher durch den Canalis pterygoideus nach hinten zieht, den oberen Teil des Schlundes, die Tuba auditiva und Paukenhöhle mit Zweigen versieht und mit Ästen der Pharyngea ascendens und Stylomastoidea anastomosiert.

A. spheno-palatina. Sie begiebt sich durch das Foramen spheno-palatinum in den hinteren oberen Teil der Nasenhöhle und teilt sich in mehrere Äste. Einer derselben, A. pharyngea suprema, läuft parallel mit der A. vidiana in einer Furche gegen das obere Ende des Schlundes, verzweigt sich daselbst und anastomosiert mit Zweigen der A. pharyngea ascendens. Ein stärkerer Ast, A. nasalis posterior lateralis, hält sich an der Seitenwand der Nasenhöhle, schickt sagittale Zweige zu beiden Flächen der Muscheln und zu den Nasengängen bis zum Boden der Nasenhöhle, in die Schleimhaut der Stirn- und Kieferhöhle sowie der Siebbeinzellen. Ein dritter Ast, A. nasalis posterior septi, betritt an der Decke der Nasenhöhle die Scheidewand und teilt sich in einen oberen und unteren Zweig. Der letztere anastomosiert durch den Canalis incisivus mit der A. palatina anterior und mit der A. septi narium aus der Labialis superior.

Abweichungen. In ihrem Ursprunge ist die A. maxillaris interna sehr konstant, doch entspringt sie hie und da aus der Maxillaris externa. Nicht selten wechselt sie ihre Lage zum Musculus pterygoideus externus. Liegt sie medial vom Muskel, so wird sie gewöhnlich durch fibröses Gewebe an den hinteren Rand der Lamina externa processus pterygoidei geheftet.

Die Meningea media giebt zuweilen die A. lacrymalis ab, welche dann oft durch eine besondere Öffnung die Orbita betritt. Kleinere Verbindungen mit der normal entsprungenen Lacrymalis sind nicht selten.

In einem Falle von fehlender A. carotis interna gab die A. maxillaris interna zwei gewundene Äste ab, welche durch die Foramina rotundum und ovale in die Schädelhöhle eindrangen und erstere ersetzten.

9. A. pharyngea ascendens.

Die aufsteigende Schlundarterie ist ein langes dünnes Gefäss, welches nahe dem Ursprunge der Carotis externa aus letzterer hervorgeht, in senkrechter Richtung an der seitlichen Schlundwand aufsteigt und bis zur Schädelbasis gelangt. Ihre Äste verteilen sich am Schlunde, an den tiefen Weichteilen des Halses und an der Schädelwand. Sie erzeugt also

Rami pharyngei, gewöhnlich zwei kleinere Äste, welche den mittleren und unteren Schlundschnürer aufsuchen; ein stärkerer Ast dringt zum oberen Schlundführer, zur Ohr-Trompete und zur Tonsilla palatina.

Rami externi, unregelmässige Ästchen zu den Weichgebilden der vorderen Fläche der Halswirbelsäule.

A. meningea posterior; sie dringt durch das Foramen jugulare, lacerum, den Canalis caroticus und Canalis hypoglossi bis zur fibrösen Hirnhaut und verzweigt sich daselbst.

A. tympanica inferior.

Obere Zweige der A. pharyngea ascendens anastomosieren mit Zweigen der A. palatina ascendens, vidiana, pharyngea suprema.

Abweichungen. Die A. pharyngea ascendens entspringt manchmal höher, stammt zuweilen aus der A. occipitalis oder aus der Carotis interna; hier und da ist sie doppelt; sie entsendet öfter die A. palatina ascendens.

Arteria carotis interna s. cerebralis.

Die innere Kopfschlagader verzweigt sich am Gehirne, am Auge nebst dessen accessorischen Gebilden, sowie am Vorderkopfe und lässt also einen Hals- und einen Kopfteil unterscheiden. Sie zieht von der A. carotis communis, in der Höhe des oberen Randes des Schildknorpels, fast senkrecht zum

Foramen caroticum externum des Felsenbeines, dringt durch den Canalis caroticus und gelangt durch das Foramen lacerum zu dem Sulcus caroticus des Keilbeines. Während sie in dieser Furche nach vorn zieht, wird sie von der Dura mater vollständig gedeckt und liegt hier im Sinus cavernosus. An der medialen Seite des Processus clinoideus anterior durchbricht sie die Dura, indem sie sich plötzlich nach oben und hinten umbiegt, und teilt sich daselbst, entsprechend der Vallecula Sylvii des Gehirnes, in ihre Endäste.

Am Halse liegt die Carotis interna anfangs lateral und etwas hinter der Carotis externa, biegt sich aber darauf hinter ihr medianwärts. Dabei legt sie sich an den M. longus capitis nebst der Fascia praevertebralis an und grenzt medial an den Schlund. Neben der Schlundwand aufsteigend, wird sie von der Carotis externa durch die Mm. stylo-glossus und stylopharyngeus getrennt. Die Vena jugularis interna begleitet sie, ihrer lateralen hinteren Seite anliegend, bis zum Schädel. Zwischen und hinter beiden Gefässen verläuft der N. vagus, weiter hinten der Sympathicus.

Vom Ursprunge bis zur Auflösung in ihre Endäste ist die Bahn der Carotis interna dem Angegebenen gemäss eine mehrfach gekrümmte. Im ganzen lassen sich fünf Krümmungen unterscheiden, zwei cervicale und drei kraniale. Die erste wurde bereits erwähnt, es ist die hinter der Carotis externa von der lateralen zur medialen Seite gerichtete untere Halskrümmung, deren Konvexität lateral-rückwärts sieht. Die zweite Krümmung, obere Halskrümmung, liegt dicht unterhalb der Schädelbasis und kehrt ihre Konvexität vor-medianwärts. Untere und obere Halskrümmung bilden hiernach zusammen eine umgekehrt S-förmige Figur. Hieran schliesst sich die innerhalb des Canalis caroticus gelegene dritte Krümmung, das sogenannte Genu caroticum; denn hier vollzieht sich der Übergang der aufsteigenden Richtung in die sagittale. Die vierte, leicht S-förmige Krümmung, Sinuskrümmung, liegt im Sulcus caroticus des Keilbeinkörpers und im Sinus cavernosus. Die fünfte Krümmung, Endkrümmung, entspricht der in der Fortsetzung des Sulcus caroticus liegenden Impressio carotica des Keilbeinkörpers und kehrt ihre Konvexität nach vorn.

Alle diese Abweichungen von der Geraden kommen bei dem Mechanismus der Blutversorgung des Gehirnes und Auges natürlicherweise sehr in Betracht. Für diese Aufgabe ist ferne von Bedeutung der teilweise Verlauf in einem ziemlich dicht umschliessenden, nur einen kleinen venösen Plexus und ein sympathisches Nervengeflecht beherbergenden Knochenkanale, sowie die sehr geschützte Bahn des Gefässes (Rüdinger).

Abweichungen. In seltenen Fällen entspringt die Carotis interna unmittelbar aus dem Arcus aortae. Ebenso sind nur wenige Fälle bekannt, in welchen das Gefäss vollständig fehlte.

In einem kürzlich beschriebenen Falle giebt die linke Carotis interna in der Nähe des Schädels die A. vertebralis sinistra ab, welche durch den Canalis hypoglossi in die Schädelhöhle gelangt. Die Vertebralis dextra ist sehr klein und endet als A. cerebelli inferior posterior dextra (N. Batujeff, 1889).

Im Sinus cavernosus entsendet die Carotis interna eine A. aberrans, welche rückwärts gewendet mit der A. basilaris anastomosiert (F. Hochstetter). Die Windungen des Gehirnes können bei solchen Abweichungen abnorm angeordnet sein (M. Flesch).

Astfolge.

Am Halse gehen von der Carotis interna in der Regel keine Äste ab. Innerhalb des Canalis caroticus entsendet sie den feinen Ramulus carotico-tympanicus in die Paukenhöhle, welcher sich mit den übrigen Arterienästchen derselben verbindet; ein zweiter kleiner Ast ist der Ramulus vidianus, welcher sich zur A. vidiana begiebt. Im Sinus cavernosus entspringen mehrere kleine Ästchen, die Aa. sinus cavernosi, welche zur Wand des Sinus, zu den in ihm verlaufenden Nerven, zum Ganglion semilunare und zur Hypophysis cerebri gelangen. So wird also dem Hauptversorgungsgebiete der Carotis interna, dem Gehirne und Auge, von anderer Seite nur eine sehr geringe Menge Blut entzogen.

Die eigentliche Verzweigung der Arterie erfolgt erst innerhalb der Schädelhöhle. Der erste, neben dem Processus clinoideus anterior von der fünften, vorwärts konvexen Krümmung

abgehende Ast ist die A. ophthalmica. Weiter oben, dem Eingange in die Fossa Sylvii des Gehirnes entsprechend, teilt sich das Gefäss in die Aa. communicans posterior, chorioidea, cerebri media und corporis callosi und geht durch die genannte A. communicans posterior jederseits mit den vorderen Hirnästen der Aa. vertebrales wichtige Verbindungen ein.

a) A. ophthalmica.

Die Augenschlagader entspringt an der medialen Seite des Processus clinoideus anterior von der Konvexität der letzten Krümmung der Carotis cerebralis und tritt mit dem N. opticus, an dessen unterer lateraler oder unterer medialer Seite gelegen, durch das Foramen opticum des Keilbeines in die Orbita.

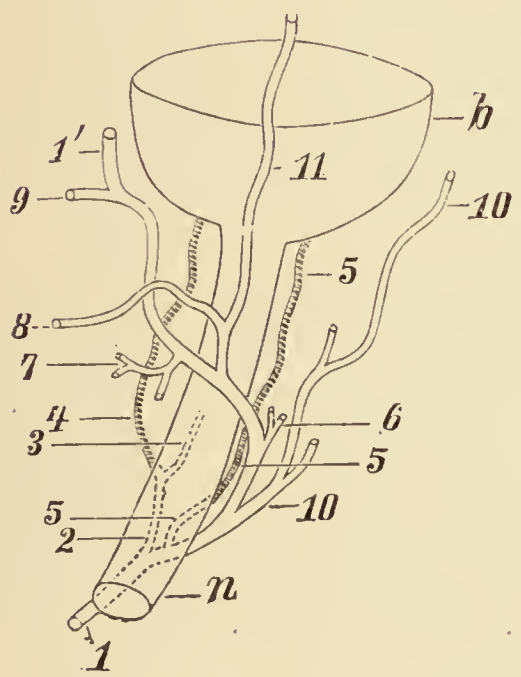

Fig. 72.

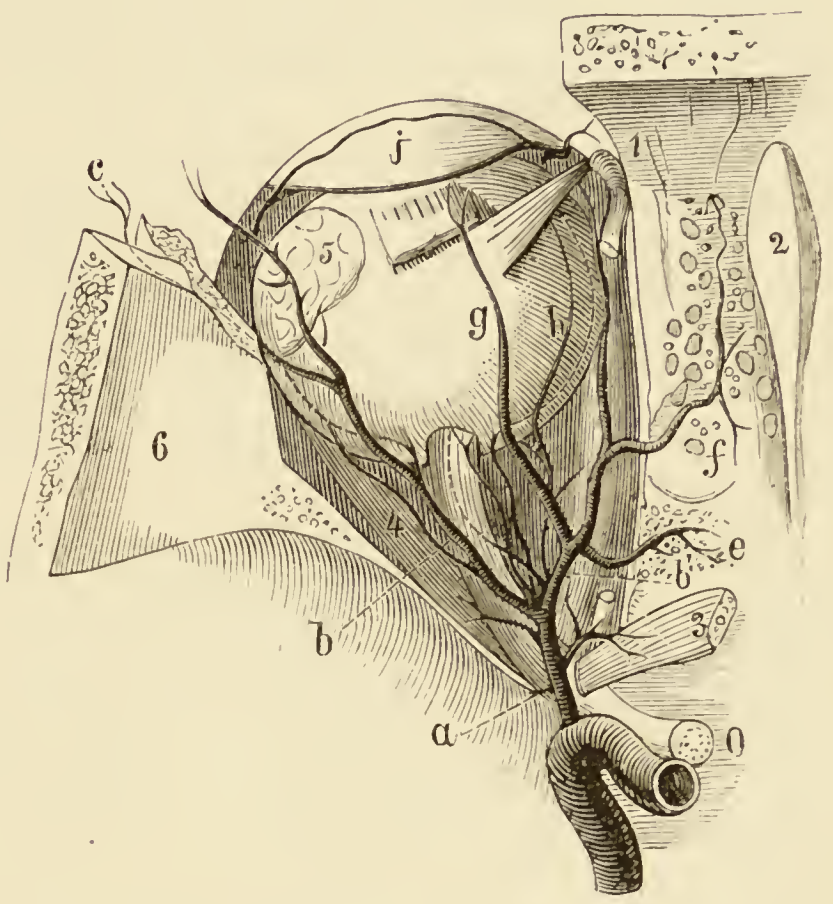

Fig. 73.

Fig. 72. Schema der Norm der A. ophthalmica. Nach F. Meyer.
n N. opticus; *b* Bulbus oculi. 1 A. ophthalmica, der punktierte Teil liegt unter dem Sehnerven; 1′ A. ophthalmica, vorderes Stück hinter der Endteilung; 2 Ursprungsstämmchen der A. centralis retinae (3) und des Truncus ciliaris medialis (4); 5 Truncus ciliaris lateralis; 6 Truncus muscularis sup. lat.; 7 Tr. muscularis inf. med.; 8 A. ethmoidalis posterior; 9 A. ethmoidalis anterior; 10 A. lacrimalis; 11 A. supraorbitalis.

Fig. 73. Verzweigung der Arteria ophthalmica, von oben her gesehen, nach Henle. $^1/_1$.
Die Augenhöhle ist von oben her eröffnet, die Dura mater ist entfernt.
C A. carotis interna; *O* N. opticus. *a* A. ophthalmica; *b* A. lacrimalis; *b′* innerer Stamm, an der Abgangsstelle der A. centralis retinae und einiger Aa. ciliares; *c* Ramus zygomatico-facialis; *d* A. palpebralis lateralis; *e* A. ethmoidalis posterior; *f* A. ethmoidalis anterior; *g* A. muscularis superior; *h* A. ciliaris anterior; *i* Arcus palpebralis sup. 1 Rolle für den M. obliquus superior; 2 Crista galli; 3 M. rectus superior; 4 M. rectus lateralis; 5 Glandula lacrimalis; 6 Ala magna oss. sphenoidalis.

Sie wendet sich dabei in der Regel unter dem Sehnerven, in anderen Fällen über dem Sehnerven zunächst lateralwärts, darauf im Bogen über den N. opticus hinweg zur medialen Wand der Orbita (Fig. 73) und verläuft unter dem M. obliquus superior in leichten Windungen nach vorn, um in der Nähe des medialen Augenwinkels in ihre beiden, auf- und abwärts auseinanderweichenden Endäste, R. frontalis und R. nasalis, zu zerfallen. Sie beschreibt folglich einen Spiralgang um den N. opticus und giebt auf diesem Wege zahlreiche Äste ab:

1. A. centralis retinae. Die Netzhautarterie, ein kleines Gefäss, der erste Ast der A. ophthalmica, entspringt entweder für sich allein oder in Verbindung mit dem medialen Ciliargefässstämmchen an der Umbiegungsstelle der Ophthalmica nach oben, dringt meist nur 0,6—0,8 cm vom Augapfel entfernt in die Substanz des Sehnerven ein und zieht innerhalb desselben, seiner Längsachse folgend, zur Retina, um sich hier in eine grosse Zahl

feiner Äste aufzulösen. Eine Fortsetzung des Gefässes, A. hyaloidea, zog im Fötalleben durch den Glaskörper zur Linse des Auges, unterlag aber noch während des Fötallebens dem Schwunde; noch beim Neugeborenen jedoch sind ansehnliche Reste des Gefässes im Glaskörper enthalten. Die A. centralis retinae versorgt die Retina nicht in ihrer ganzen Dicke, sondern nur ihre inneren Teile (s. Sehorgan, auch bezüglich der übrigen Äste).

2. Aa. ciliares. Die hinteren Blendungsarterien entspringeu als ein mediales und laterales Ciliargefässstämmchen aus dem Stamme oder aus den hinteren Ästen der A. ophthalmica, teilen sich wiederholt, ziehen geschlängelt an beiden Seiten des Sehnerven nach vorn und durchbohren die Dura oculi rings um die Eintrittstelle des Sehnerven. Es sind kurze und lange hintere, sowie vordere Ciliararterien zu unterscheiden.

Die Aa. ciliares posteriores breves dringen, 12—15 an Zahl, in kurzem Abstande von der Eintrittstelle des Sehnerven in den Augapfel und treten zur Gefässhaut des Auges (Vasculosa oculi).

Die Aa. ciliares posteriores longae sind zwei an Zahl, eine laterale (temporale) und eine mediale (nasale). Sie dringen mit den vorigen in den Bulbus, verlaufen hier zwischen Dura und Vasculosa bulbi nach vorn und verzweigen sich erst in den vorderen Gebilden der Vasculosa.

Die Aa. ciliares anteriores stammen meist aus den vorderen Muskelästen der Ophthalmica, sowie ihrer Zweige und durchdringen die Dura oculi etwas hinter dem Hornhautrande. Alle Ciliararterien gehen innerhalb des Augapfels zahlreiche Verbindungen untereinander ein.

3. A. lacrimalis. Die Thränenarterie entspringt aus dem hinteren Teile des Stammes an der lateralen Seite der Sehnerven und zieht längs des oberen Randes des M. rectus lateralis zur Thränendrüse, in welcher sich die grössere Zahl ihrer Zweige, Rami lacrimales, verteilt. Einige Äste, Rami musculares, ziehen zu den lateral gelegenen Augenmuskeln; andere, Rami palpebrales, dringen weiter vorn zn den Augenliedern und der Bindehaut des Auges; ein oder mehrere Ästchen gelangen durch das Wangenbein in die Schläfengrube und in das Antlitz. Von der mittleren Abteilung gehen ein oder mehrere Zweige, Rami meningei, zur Dura mater, indem sie durch die Fissura orbitalis superior oder durch besondere Kanäle zur Schädelhöhle gelangen; sie anastomosieren hier mit Zweigen der A. meningea media.

4. A. supraorbitalis. Sie verläuft auf dem Levator palpebrae superioris, dicht unter dem Dache der Orbita und unter der Periorbita, nach vorn zu dem Foramen oder zur Incisura supraorbitalis. Sie sendet an die Periorbita einen feinen Ramus periostalis, am oberen Rande der Orbita meist auch einen Ramus diploicus in das Stirnbein und verzweigt sich jenseits der Orbita in aufsteigender Richtung mehr oder weniger weit über dem oberen Augenhöhlenrande, als Ramus supraorbitalis. Zweige von ihr gelangen auch zum oberen Augenlide.

5. Aa. ethmoidales. Siebbeinarterien sind jederseits meist zwei vorhanden, eine hintere und eine vordere; zuweilen kommen drei vor. Die schwächere hintere, A. ethmoidalis posterior, dringt durch das Foramen ethmoidale posterius besonders zu den Siebbeinzellen, mit kleinen Zweigen meist auch noch zur Nasenscheidewand und zur harten Hirnhaut; die stärkere vordere, A. ethmoidalis anterior, tritt durch das Foramen ethmoidale anterius in die Schädelhöhle, giebt in der vorderen Schädelgrube die A. meningea anterior ab und gelangt von hier durch ein vorderes Loch der Lamina cribrosa als A. nasalis anterior zur Nasenhöhle, wo sie mit lateralen und medialen Endzweigen teils an die Seitenwand, teils an die Scheidewand gelangt, sich hier verästelt und mit den hinteren Nasengefässen Verbindungen eingeht. Nasale Zweige von ihr versorgen auch die mittleren und vorderen Siebbeinzellen nebst dem Sinus frontalis.

6. Rr. musculares. Die Muskeläste wechseln in gewissem Grade in ihrer Anordnung. Sie entspringen zum Teile selbständig von der Ophthalmica, zum Teile als Zweige der grösseren Äste. In den meisten Fällen ist ein stärkerer Ramus muscularis superior und inferior vorhanden, von welchen die einzelnen Zweige in der Weise abgehen, dass in der Regel die oben und lateral gelegenen Muskeln vom Ramus superior, die unten und medial gelegenen

vom Ramus inferior versorgt werden (Arnold). Der Ramus inferior pflegt der stärkere zu sein.

7. Aa. palpebrales. Die Augenlidarterien sind teils laterale, teils mediale Zweige; die lateralen, Aa. palpebrales laterales, eine superior und eine inferior, stammen von der A. lacrimalis; die Aa. palpebrales mediales superior et inferior sind Zweige des vorderen Teiles der A. ophthalmica und entspringen meist mit einem gemeinsamen Stämmchen. Sie ziehen nahe dem freien Rande der Augenlider an der Vorderfläche des Tarsus den Aa. palpebrales laterales entgegen und bilden den zierlichen Gefässkranz der Augenlidspalte, den Arcus tarseus superior et inferior. Von ihrem Ursprunge aus gehen kleine Gefässe zu den Thränenkanälchen und zum Thränensacke.

8. A. dorsalis nasi, der absteigende der beiden Endäste der Ophthalmica, in welche letztere zwischen der Trochlea des oberen schiefen Augenmuskels und dem Lig. palpebrale mediale sich teilt. Die Arteria dorsalis nasi läuft über dem Ligamentum palpebrale mediale nach vorn zur Nasenwurzel, von wo aus sie sich abwärts verzweigt und mit den benachbarten Arterien, namentlich mit der A. angularis aus der A. maxillaris externa sich verbindet.

9. A. frontalis. Die Stirnarterie, der aufsteigende Endast der A. ophthalmica, wendet sich im Sulcus frontalis, medial von der Arteria supraorbitalis, nach oben und verzweigt sich, gleich der letzteren, mit oberflächlichen und tiefen Zweigen; medial verbinden sich dieselben mit den symmetrischen Arterien, lateral mit entgegenkommenden Zweigen der A. supraorbitalis und temporalis superficialis.

Abweichungen. Die Varietäten der Ophthalmica sind in Bezug auf Verlauf und Astfolge, wie schon aus dem Obigen sich ergiebt, zahlreich und beruhen wesentlich auf dem auch für die übrigen Gefässe geltenden Gesetze, dass die meisten Varietäten durch abnorme Entwickelung von Anastomosen entstehen. So beruhen zahlreiche Verlaufsanomalien des Stammes der Ophthalmica auf der Ausbildung einer Anastomose zu einem Stammteile des Gefässes. Was Äste betrifft, so ist die häufigste Anomalie der A. lacrimalis der Ursprung derselben aus der A. meningea media; in seltenen Fällen kommt sie aus der A. temporalis profunda anterior.

b) A. communicans posterior.

Die hintere Verbindungsarterie ist ein 1,2—1,5 cm langes meist dünnes Gefäss, welches aus dem hinteren Umfange der A. carotis interna neben dem Processus clinoideus anterior hervorkommt.

An der Seite der Sella sphenoidalis und des Tuber cinereum zieht sie nach hinten zu der A. cerebri posterior und verbindet diese mit der A. carotis interna. Dadurch wird ein arterieller Gefässring, Circulus arteriosus (Willisi) geschlossen, welcher sich vom vorderen Ende der Brücke bis zum vorderen Ende des Chiasma nervorum opticorum erstreckt.

c) A. chorioidea.

Die Gefässhautarterie ist ein schwaches Gefäss, welches durch die Furche zwischen dem Hirnschenkel und dem Schläfenlappen des Grosshirnes an der lateralen Fläche des ersteren zum Seitenventrikel zieht und sich in der Tela chorioidea superior verbreitet. Manchmal ist sie doppelt vorhanden.

d) A. cerebri anterior.

Die vordere Hirnarterie, der vordere der beiden Endäste der Carotis interna, beginnt am Anfange der Vallecula Sylvii des Gehirnes, wendet sich median-vorwärts und dringt zwischen den beiden Stirnlappen um das Genu corporis callosi und alsdann längs der oberen Fläche des Balkens nach hinten.

Dicht vor dem Chiasma nervorum opticorum, unmittelbar vor der Sattelgrube des Keilbeines, werden die Gefässe beider Seiten durch einen kurzen queren Verbindungsast, A. communicans anterior, miteinander vereinigt.

e) A. cerebri media.

Die mittlere Hirnarterie, der laterale und stärkere Endast der Carotis interna, beginnt am Anfange der Vallecula Sylvii, läuft in der Vallecula und Fossa Sylvii nach hinten und oben und versorgt die benachbarten Grosshirnlappen.

Schon in der Vallecula Sylvii giebt sie zahlreiche wichtige Äste ab, welche zu den in der Nähe befindlichen grauen Kernen des Grosshirnes ziehen.

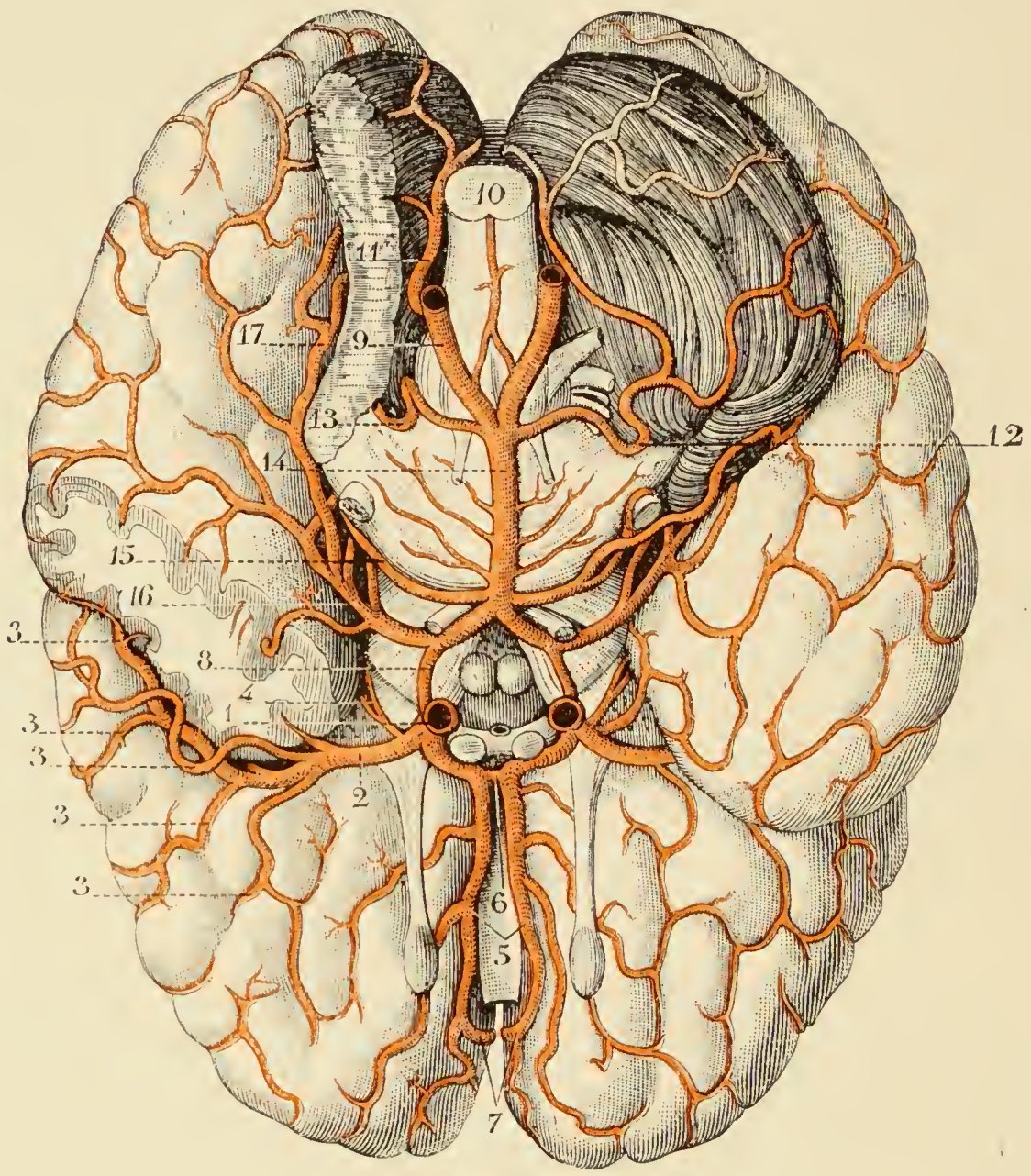

Fig. 74.

Arterien der Gehirnbasis, nach Sappey. $^1/_2$.

1 A. carotis interna (nach Abgabe der A. ophthalmica); 2 A. cerebri media; 3, 3 Rami cerebrales medii; 4 A. chorioidea; 5 A. cerebri anterior; 6 A. communicans anterior; 7 Rami superiores a. cerebri ant.; 8 A. communicans posterior; 9 A. vertebralis; 10 A. medullae spinalis anterior; 11 A. cerebelli inferior posterior sinistra; 12 Aa. cerebelli inferiores anterior et posterior dextrae mit gemeinschaftlichem Stamme aus der A. basilaris; 13 A. cerebelli inferior anterior sinistra; 14 A. basilaris; 15 A. cerebelli superior; 16 A. cerebri posterior; 17 Rami arteriosi posteriores inferiores.

Abweichungen. Manchmal vereinigen sich die beiden Aa. cerebri anteriores auf einer kurzen Strecke zu einem einzigen Gefässe und teilen sich später wieder Die A. communicans anterior ist hier und da doppelt.

Der Ramus communicans posterior fehlt zuweilen auf einer Seite; oder es entspringt auch die A. cerebri posterior von ihm und diese steht nur durch ein unbedeutendes Ästchen mit der A. basilaris in Verbindung.

Die Schlüsselbeinschlagader. A. subclavia.

Die A. subclavia versorgt den grössten Teil des Halses, einen Teil der

Brust und des Kopfes (hinteres Hirngebiet) und ist der Stamm der für die obere Gliedmasse bestimmten arteriellen Gefässe. Sie verläuft ohne Teilung, aber mit Abgabe zahlreicher Äste bis zum Ellbogengelenke und teilt sich dort in ihre Endäste. Man trennt den Stamm in drei regionale Stücke, die Schlüsselbeinschlagader i. e. S., die Achselschlagader und die Armschlagader, und betrachtet dieselben gesondert.

Die eigentliche Schlüsselbeinschlagader bildet das aus der Brusthöhle hervorkommende Anfangsstück, welches sich über die erste Rippe hinweg unter das Schlüsselbein begiebt und bis zum lateralen Rande der ersten Rippe erstreckt. Vom lateralen Rande der ersten Rippe (nach anderer, nicht unpraktischer Einteilung vom oberen Rande des M. pectoralis minor) bis zum vorderen Rande der Sehne des Latissimus, oder bis zum Collum humeri chirurgicum, oder bis zum unteren Rande des M. pectoralis major, heisst die Fortsetzung des Gefässes Achselschlagader; von hier bis zur Teilungsstelle in der Ellenbeuge, gegen-

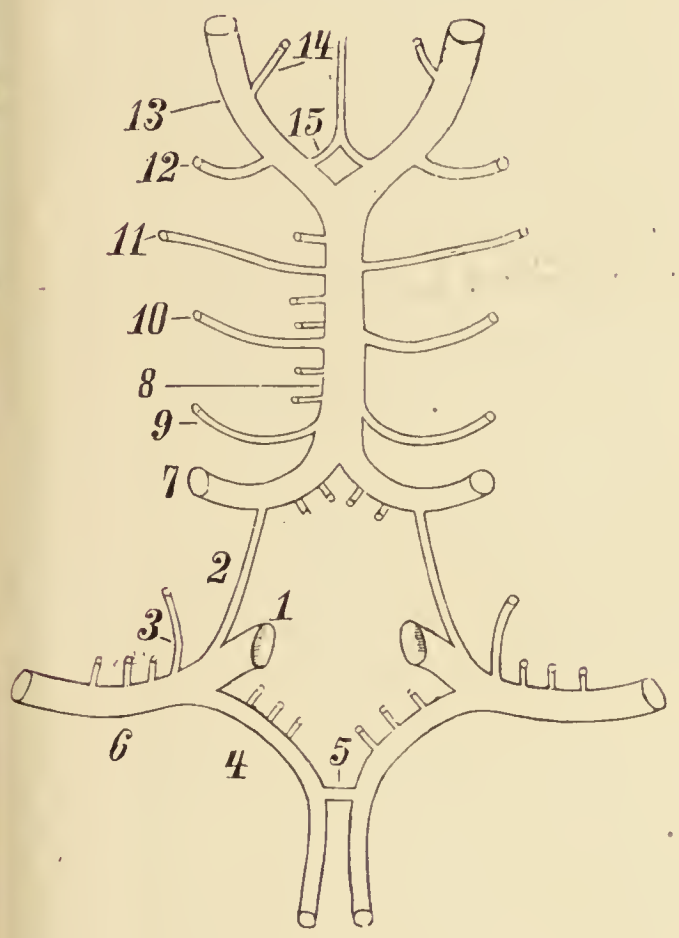

Fig. 75.

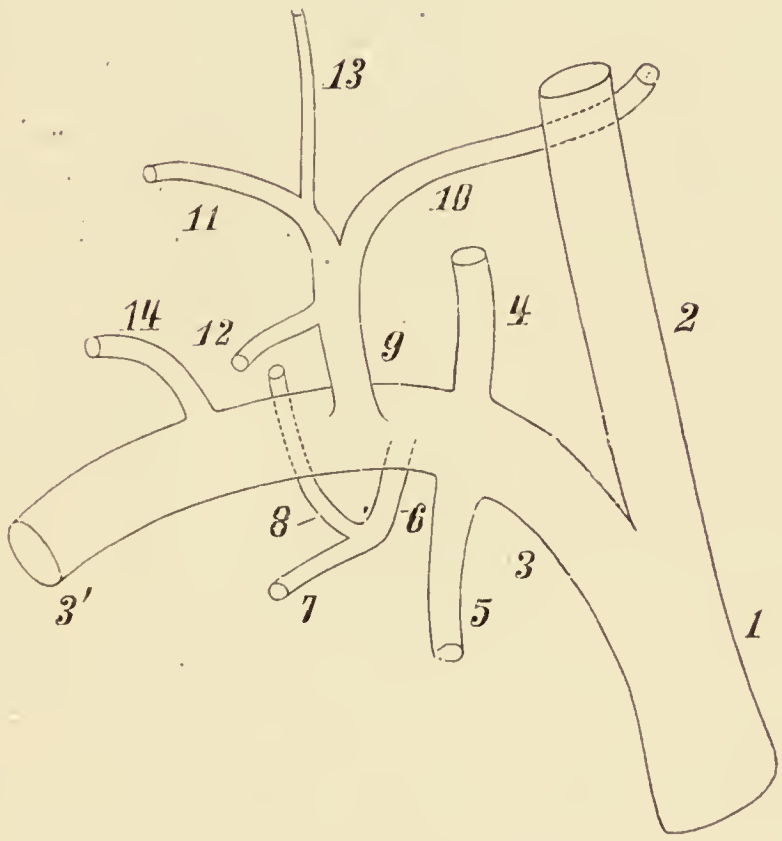

Fig. 76.

Fig. 75. Hirnteil der Carotides internae und Vertebrales. Cirlulus arteriosus (Willisi).
1 Carotis interna; 2 A. communicans posterior; 3 A. chorioidea; 4 A. cerebri anterior; 5 A. communicans anterior; 6 A. cerebri media; 7 A. cerebri posterior; 8 A. basilaris; 9 A. cerebelli superior; 10 A. cerebelli inferior anterior; 11 A. auditiva interna; 12 A. cerebelli inferior posterior; 13 A. vertebralis; 14 A. spinalis posterior; 15 A. spinalis anterior.

Fig. 76. Astfolge der A. subclavia dextra.
1 A. anonyma; 2 A. carotis communis dextra; 3—3′ A. subclavia dextra; 4 A. vertebralis; 5 A. mammaria interna; 6 Truncus costo-cervicalis; 7 A. intercostalis suprema; 8 A. cervicalis profunda; 9 Truncus thyreo-cervicalis; 10 A. thyreoidea inferior; 11 A. cervicalis superficialis; 12 A. transversa scapulae; 13 A. cervicalis ascendens; 14 A. transversa colli.

über dem Processus coronoideus ulnae, Armschlagader. In der Ellenbeuge teilt sich der Stamm in die Speichen- und Ellenschlagader, welche sich am Vorderarme und an der Hand verzweigen. Im folgenden ist unter dem Namen subclavia die Schlüsselbeinschlagader i. e. S. verstanden.

A. subclavia.

Sie entspringt rechts hinter dem Sternoclaviculargelenke von der A. anonyma, links vom Arcus aortae, verläuft bogenförmig über die Pleurakuppel, die von ihr einen Eindruck, Sulcus subclavius, erhält, aufwärts und

nimmt dicht über der ersten Rippe eine absteigende Richtung an. Oberhalb der ersten Rippe liegt sie zwischen dem M. scalenus anterior und medius, im Sulcus arteriae subclaviae der ersten Rippe.

Die Arterie liegt folglich hinter dem vorderen Scalenus und hinter dem Tuberculum scaleni s. Lisfranci; die entsprechende Vene dagegen, im Sulcus venae subclaviae der ersten Rippe gelegen, ist durch das untere Ende des vorderen Scalenus und durch das Tuberculum scaleni von der Arterie getrennt. Der in derselben Scalenusspalte (zwischen vorderem und mittlerem Scalenus) hervortretende Plexus brachialis der unteren Hals- und obersten Brustnerven liegt zum Teile oberhalb, zum Teile hinter der Arterie. Jenseits der Scaleni hat die A. subclavia zwischen der ersten Rippe und der Clavicula (nebst dem M. subclavius) ihre Lage. Wird die Clavicula stark nach abwärts und hinten gezogen, so kann das Gefäss zwischen beiden Knochen so stark eingeklemmt werden, dass der Blutlauf mehr oder weniger unterdrückt und der Puls der A. radialis unfühlbar wird.

An jeder A. subclavia kann man wieder drei Unterabteilungen unterscheiden, ein Bruststück, Pars pectoralis; ein Scalenusstück, Pars intermuscularis; und ein Schlüsselbeinstück, Pars clavicularis. Das erste Stück verhält sich auf beiden Seiten verschieden, während die übrigen Teile beiderseits ein übereinstimmendes Verhalten zeigen (Fig. 61; 65).

Das Bruststück der Subclavia dextra beginnt dicht an der rechten Seite der Trachea, am oberen Ende der Art. anonyma und reicht bis zum inneren Rande des Scalenus anterior. Sich lateral-aufwärts erhebend, tritt es bei verschiedenen Personen verschieden hoch über das Schlüsselbein und wird von allen Muskeln der vorderen unteren Halsgegend bedeckt.

Das Bruststück der Subclavia sinistra beginnt weit hinten an der konvexen Seite des Arcus aortae, liegt also tiefer, ist um die Länge der A. anonyma länger, steigt in der Brusthöhle fast senkrecht empor und wird anfänglich von der linken Lunge bedeckt.

Das Scalenusstück der A. subclavia bildet auf beiden Seiten den Gipfel des bogenförmigen Verlaufes des Gefässes und wird vorn vom Platysma, dem M. sterno-cleido-mastoideus und Scalenus anterior bedeckt. Hinten liegt es dem Scalenus medius, unten der ersten Rippe auf.

Das Schlüsselbeinstück der A. subclavia ist, soweit es sich oberhalb der Clavicula befindet, in dem Trigonum omo-claviculare (Fossa supraclavicularis major) enthalten, welches von der Clavicula, dem Omohyoideus und dem lateralen Rande des Sterno-cleido-mastoideus begrenzt wird. Der hintere Bauch des Omohyoideus bedeckt manchmal die Arterie an dieser Stelle. Das Schlüsselbeinstück hat von allen hiernach die oberflächlichste Lage; es wird ausser der Haut nur vom Platysma, den Blättern der Fascia colli, von Fettgewebe und Lymphdrüsen überlagert und kann hier leicht erreicht werden.

An dem aufsteigenden Teile der A. subclavia entspringen meist nur kleine Ästchen für die Nachbarteile; die grösseren Äste kommen fast alle aus dem bogenförmigen Ende des Bruststückes; nur eine oder zwei entspringen zwischen oder jenseits der Scaleni.

Die grösseren Äste sind:

1. A. vertebralis,
2. A. thyreoidea inferior,
3. A. cervicalis ascendens,
4. A. transversa scapulae,
5. A. cervicalis superficialis,
6. A. transversa colli,
7. A. cervicalis profunda,
8. A. intercostalis suprema,
9. A. mammaria interna.

Mehrere dieser Äste besitzen häufig gemeinsame Ursprünge, so dass gewöhnlich zwei kurze Stämmchen einige Äste in sich vereinigen. Der eine, Truncus thyreo-cervicalis, umfasst meist die Äste 2, 3, 4 und 5, manchmal auch 6; der andere, kleinere, Truncus costo-cervicalis, vereinigt gewöhnlich 7 und 8 miteinander.

Die A. vertebralis entspringt von dem konvexen Teile des Bogens und steigt am Halse zum Schädel empor; die A. mammaria interna kommt dagegen vom konkaven Bogenteile und zieht zur inneren Fläche der vorderen Brustwand. Der Truncus thyreo-cervicalis stammt aus dem oberen vorderen Teile des Bruststückes und verästet sich an der Schilddrüse und der Schultergegend; der Truncus costo-cervicalis geht aus dem hinteren konvexen Teile des Bogens hervor und verbreitet sich an der unteren Hals- und oberen Brustgegend.

Abweichungen. Die Varietäten im Ursprunge der Subclaviae sind schon bei der Betrachtung des Arcus aortae (S. 56) erörtert worden.

Der Verlauf zeigt insofern Verschiedenheiten, als der Bogen etwas höher am Halse hinaufreichen kann als gewöhnlich; in der Regel steigt alsdann der Bogen der Subclavia dextra höher aufwärts. Allein es kommen auch noch andere Verschiedenheiten vor; so durchbohrt die Arterie manchmal den M. scalenus anterior oder zieht mit der Vene vor ihm hinweg; oder die Vene läuft mit der Arterie zwischen beiden Rippenhaltern hindurch.

Beim Vorkommen einer überzähligen oberen Rippe des Thorax zieht die Arterie über letztere hinweg.

Die Äste können mit ihrem Ursprunge an andere Stellen des Stammes rücken und so mannigfach wechseln; einige Äste fehlen auch zuweilen und werden durch benachbarte Verzweigungen ersetzt.

Fig. 77.

Ansicht des Verlaufes der Wirbelarterie, nach Tiedemann. 1/3.

a M. sterno-cleido-mastoideus; *b* Process. spinosus epistrophei; *c* M. obliquus superior; *b*, *d* M. obliquus inferior; *d* Arcus posterior atlantis; *e* M. semispinalis cervicis; *f* Processus transversus vertebrae cervicalis VI; *g* M. scalenus anterior. 1 A. anonyma; 2 A. carotis communis dextra; 3, 3 A. subclavia dextra, am M. scalenus anterior. Abgang der A. mammaria interna; 4 Truncus thyreo-cervicalis; 5 A. vertebralis; sie dringt in den Querfortsatz des sechsten Halswirbels ein und zeigt bei 5′, 5′ ihre beiden Biegungen vor dem Eintritte in die Schädelhöhle, unten und aussen zum Querfortsatze des Atlas, oben und hinten über den hinteren Bogen des Atlas; 6, 6 A. cervicalis profunda; 7 A. occipitalis.

1. A. vertebralis.

Die Wirbelschlagader ist in der Regel der erste und stärkste Ast der Subclavia.

Sie entspringt aus dem konvexen Teile des Bogens des Bruststückes, zieht hinter dem M. scalenus anterior auf-rückwärts und tritt in das Foramen transversarium des sechsten, manchmal auch des fünften Halswirbels ein. Das Gefäss steigt dann ziemlich gerade in dem durch die Löcher der Querfortsätze gebildeten Kanale bis zum zweiten Halswirbel auf, biegt sich in dem Foramen transversarium dieses Wirbels rück-lateralwärts (erste Krümmung), ge-

langt von hier bogenförmig in das Foramen transversarium des Atlas (zweite Krümmung), windet sich zur hinteren Fläche der Massa lateralis atlantis und liegt im Sulcus arteriae vertebralis des Atlas (dritte Krümmung); endlich zieht es vom hinteren Halbringe des Atlas zum seitlichen Umfang des Hinterhauptloches vor-aufwärts (vierte Krümmung) und durchbohrt dabei die Membrana atlanto-occipitalis posterior und die Dura mater. Die vier Krümmungen liegen hiernach sämtlich in der Nachbarschaft des Foramen occipitale magnum.

Auf dem Clivus basilaris, am unteren Rande der Varolsbrücke des Gehirnes vereinigen sich die beiden Aa. vertebrales zu der unpaaren, median gelagerten A. basilaris, welche am oberen Rande der Varolsbrücke in ihre beiden Endäste zerfällt, die Aa. cerebri posteriores.

Der Halsteil der A. vertebralis giebt nur kleinere Äste ab, so dass die Hauptmasse ihres Blutes durch die Äste des Kopfteiles des Gefässes dem Gehirne zugeführt wird.

Am Halse entspringen:

a) Rami musculares, zu den tiefen Halsmuskeln.

b) Rami spinales; sie treten durch die Foramina intervertebralia in den Canalis vertebralis und teilen sich in Äste, welche das Rückenmark nebst seinen Hüllen und die Wirbel aufsuchen.

c) Ramus meningeus; er entspringt zwischen dem Atlas und Foramen occipitale magnum, tritt durch letzteres nach oben und verzweigt sich in der hinteren Schädelgrube zwischen Knochen und harter Hirnhaut.

In der Schädelhöhle angelangt, giebt jede A. vertebralis vor ihrer Vereinigung zur A. basilaris folgende Äste ab:

d) A. spinalis posterior. Sie wendet sich nach ihrem Ursprunge um die Medulla oblongata herum rück-abwärts, um die hintere Fläche des Rückenmarkes zu erreichen, und verlässt die Schädelhöhle durch das Foramen magnum, um in den Wirbelkanal zu gelangen. Verstärkt durch Rami spinales, Äste der A. vertebralis, der Thoracalarterien u. s. w., verläuft sie in Windungen an der hinteren Fläche des Rückenmarkes abwärts und endigt in mehrfachen Verzweigungen an der Cauda equina.

e) A. spinalis anterior. Die beiden kleinen Gefässe entspringen nahe dem Vereinigungswinkel der Aa. vertebrales, laufen zuerst getrennt durch das Foramen magnum abwärts, verbinden sich aber hierauf zu einem gemeinsamen Stämmchen, welches an der vorderen Fläche des Rückenmarkes abwärts zieht.

f) A. cerebelli inferior posterior. Sie ist das stärkste aus der A. vertebralis selbst hervorgehende Gefäss, welches manchmal aus der A. basilaris kommt. Sie zieht lateral-rückwärts zur unteren Fläche des Kleinhirnes, an welchem sie sich in zwei Hauptäste teilt, einen hinteren und einen lateralen.

A. basilaris.

Die Grundschlagader, aus der Vereinigung der Wirbelarterien entstanden, zieht im Sulcus basilaris der Varolsbrücke am Clivus basilaris aufwärts, hat ungefähr die Länge der Brücke und giebt zahlreiche kleine und mehrere grössere Äste ab.

g) Rami ad pontem.

h) A. auditiva interna; ein feines Gefäss, welches für sich allein oder mit der folgenden Arterie aus der Basilaris entspringt und mit dem N. acusticus in den Meatus acusticus internus eindringt. Sie teilt sich, wie der Gehörnerv, in mehrere Zweige, welche an die Säckchen des Vorhofes, an die halbcirkelförmigen Gänge (A. vestibuli), und an die Schnecke (A. cochleae) gelangen.

i) A. cerebelli inferior anterior. Sie entspringt etwa in der Mitte der A. basilaris, zieht rückwärts zum vorderen Teile der Unterfläche des Kleinhirnes und zum vorderen Rande desselben.

k) A. cerebelli superior. Sie geht nahe der Teilungsstelle aus der A. basilaris hervor und zieht dicht unter dem Tentorium zur oberen Fläche des Kleinhirnes.

l) Aa. cerebri posteriores. Die beiden hinteren Gehirnarterien, die Endäste der Basilaris, verlaufen parallel mit den Aa. cerebelli superiores lateralwärts, ziehen um die Grosshirnschenkel über den konkaven Rand des Tentorium zu dessen oberer Fläche und gelangen zum hinteren Teile der unteren Grosshirnfläche. Am Gehirnschenkel entspringt ein kleiner Zweig, A. chorioidea posterior, welcher über die Vierhügel hinweg zur Tela chorioidea der Seitenventrikel zieht.

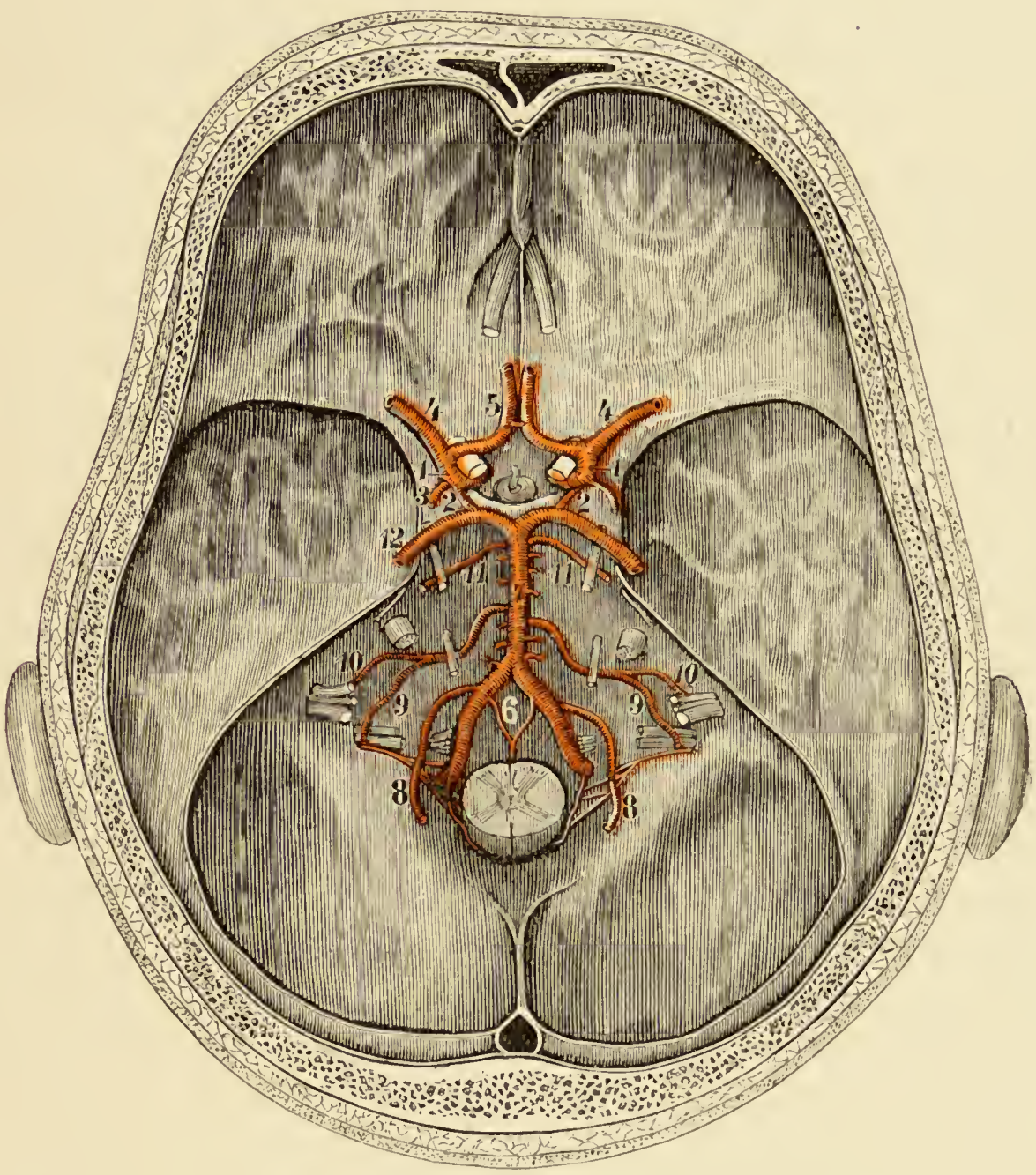

Fig. 78.

Arterien an der Basis der Schädelhöhle. ½.

Circulus arteriosus (Willisi). Das Schädeldach ist abgetrennt, das Gehirn entfernt; Falx cerebri und tentorium cerebelli sind losgetrennt, sonst ist die Dura mater mit den Nervendurchtritten erhalten.

1 Art. carotis interna; 2 A. communicans posterior; 3 A. chorioidea (etwas zu stark gezeichnet); 4 A. cerebri media; 5 Aa. cerebri anteriores und Art. communicans anterior; 6 Aa. vertebrales und Aa. medullae spinalis anteriores; 7 A. basilaris; 8 A. cerebelli inferior posterior; 9 A. cerebelli inferior anterior; 10 A. auditiva interna; 11 A. cerebelli superior; 12 A. cerebri posterior.

Die Aa. cerebri posteriores stehen durch die Aa. communicantes posteriores mit dem Systeme der A. carotis interna in Verbindung, wodurch der Willissche Gefässkranz zu stande kommt.

Circulus arteriosus (Willisi).

Der Willissche Gefässkranz stellt eine Gefässverbindung dar, welche die vier Hauptarterienstämme des Gehirnes, nämlich die beiden Aa. vertebrales und die Aa. carotides internae miteinander vereinigt.

Die Gefässverbindung wird durch folgende Arterienäste bewirkt. Die Aa. cerebri anteriores der beiden inneren Carotiden sind durch den Ramus communicans anterior verbunden; die aus den gleichen Stämmen entspringenden Aa. communicantes posteriores vereinigen sich hinten mit den beiden Aa. cerebri posteriores, welche ihrerseits die Endäste eines Gefässes, der A. basilaris, bilden. Der Gefässkranz ist um den Türkensattel gelagert und umgiebt an der Hirnbasis das Chiasma nervorum opticorum, die Lamina cinerea, das Infundibulum, das Tuber cinereum, die Hypophysis cerebri, die Corpora mamillaria, die Lamina perforata posterior und einen Teil der Crura cerebri. Durch die Aa. cerebri anteriores versorgt er vorzugsweise die medialen Flächen der Grosshirnhemisphären, durch die Aa. cerebri mediae die Aussenflächen der Hemisphären und die Ganglien, durch die Aa. chorioidea die Höhlen des Gehirnes und durch die Aa. cerebri posteriores den hinteren Abschnitt des Grosshirnes. Auch die zum Kleinhirne abgehenden Gefässe stehen unter seinem Einflusse. Der Gefässkranz wirkt sichernd und Ungleichmässigkeiten vorbeugend auf den Kreislauf des Blutes in der Schädelhöhle.

Abweichungen. Die A. vertebralis dextra entspringt in den Fällen, in welchen die Subclavia dextra vom unteren Teile des Aortenbogens herkommt, gewöhnlich von der Carotis communis; sie kann auch direkt aus dem Aortenbogen entspringen.

Die A. vertebralis sinistra kommt häufiger aus dem Arcus aortae als die rechte. In einigen Fällen ist beobachtet, dass die linke Vertebralis mit mehreren Wurzeln, welche sich am unteren Ende des Halses zu einem Stamme vereinigten, entsprang. Die Wurzeln gehörten entweder beide der Aorta, oder beide der Subclavia, oder je eine einem dieser beiden Gefässe an.

In einzelnen Fällen dringt die A. vertebralis in den fünften, vierten oder dritten Halswirbel, ausnahmsweise auch in den Querfortsatz des siebenten Halswirbels.

Am Halse giebt die A. vertebralis in seltenen Fällen Arterien zum Gebiete der übrigen Zweige der Subclavia ab.

Zuweilen geht eine A. cerebri posterior von der A. carotis interna ab.

Über die Gefässe des Rückenmarkes und Gehirnes s. auch Nervenlehre.

Truncus thyreo-cervicalis.

Der ansehnliche kurze Stamm tritt dicht am medialen Rande des Scalenus anterior hervor und teilt sich alsbald in drei bis vier Äste, die nach verschiedenen Richtungen auseinandergehen. Am häufigsten giebt der Stamm die Aa. thyreoidea inferior, cervicalis ascendens, cervicalis superficialis und transversa scapulae ab; nicht selten entspringt aus ihm auch die A. transversa colli; auch andere Äste der Subclavia können von ihm ausgehen.

2. A. thyreoidea inferior.

Sie besteht aus einem aufsteigenden und queren Stücke.

Jenes zieht vor dem M. longus colli aufwärts, biegt sich dann hinter den grossen Halsgefässen medianwärts zur hinteren Seite der Schilddrüse, wo sie mit Zweigen der symmetrischen und der oberen Schilddrüsenarterie Verbindungen eingeht. Im ganzen entwickelt sie folgende Äste:

a) Rami thyreoidei, meist ein oberer und unterer, die sich an der Schilddrüse verzweigen.

b) Rr. pharyngei, oesophagei et tracheales; einer der letzteren Zweige, R. bronchialis, kann die Bronchi versorgen helfen.

c) A. laryngea inferior. Sie geht vom Stamme oder dem oberen Schilddrüsenaste ab, steigt an der hinteren Luftröhrenwand aufwärts und dringt unter dem M. laryngopharyngeus in den Kehlkopf, um die Muskeln und Schleimhaut versorgen zu helfen.

Abweichungen. Die A. thyreoidea inferior kann selbständig aus der Subclavia entspringen, oder aus der Carotis communis, oder aus dem Arcus aortae. Auf einer Seite sind auch doppelte untere Schilddrüsenarterien beobachtet worden. Andererseits kommt es vor, dass

die Aa. thyreoideae inferiores beider Seiten mit einem einzigen Stamme entspringen und vor der Luftröhre auseinanderweichen.

In einzelnen Fällen fehlt das Gefäss ein- oder doppelseitig und wird dann durch Äste aus der oberen Schilddrüsenarterie ersetzt.

3. A. cervicalis ascendens.

Die aufsteigende Halsschlagader entspringt entweder aus dem Truncus thyreo-cervicalis, oder aus dem Anfangsteile der A. thyreoidea inferior, als Ramus ascendens derselben, oder aus der A. cervicalis superficialis. Sie steigt an dem N. phrenicus aufwärts, zwischen dem M. scalenus anterior und Longus capitis, und entsendet

Rami musculares zu den benachbarten Muskeln, und

Rami spinales, welche im Bereiche des vierten bis sechsten Halswirbels durch die Foramina intervertebralia in den Canalis vertebralis gelangen, sich am Rückenmarke, seinen Häuten und an den Wirbelkörpern verbreiten.

4. A. cervicalis superficialis.

Sie zieht in querer Richtung, anfangs vom M. sterno-cleido-mastoideus, dann nur vom Platysma bedeckt durch die Fossa supraclavicularis major zum M. trapezius, unter dessen vorderen Rand sie eindringt.

Sie giebt den benachbarten Muskeln, den Lymphdrüsen, der Haut Zweige. Oft entspringt sie mit der A. cervicalis ascendens vereinigt; auch mit der transversa colli; oder mit letzterer und ersterer zugleich; dann ist ihr Kaliber ein sehr ansehnliches.

5. A. transversa scapulae.

Sie ist meist ein Ast des Truncus thyreo-cervicalis und läuft vor dem Scalenus anterior, hinter dem Sterno-cleido-mastoideus zum Schlüsselbeine herab, zieht hinter demselben versteckt quer lateralwärts, kreuzt dabei die A. subclavia und gelangt über der Incisura und dem Ligamentum transversum scapulae zur Fossa supraspinata, darauf durch die Incisura colli scapulae zur Fossa infraspinata.

Äste:

Rami musculares zu den unteren seitlichen Halsmuskeln.

Rami claviculares; zur Clavicula und zum M. subclavius; ein Zweig, Ramus pectoralis, geht öfters zur vorderen Brustwand herab.

Ramus acromialis; er zieht an der Insertion des Trapezius her, durchbohrt sie und beteiligt sich an der Bildung des Rete acromiale.

Ramus supraspinatus; er begiebt sich zum M. supraspinatus und geht Verbindungen mit der A. dorsalis scapulae ein; durch die Incisura scapulae geht meist ein kleiner Ramus subscapularis zur Fossa subscapularis ab.

Ramus infraspinatus; die Fortsetzung des Gefässes, welche am Schulterblatthalse in die Untergrätengrube dringt und hier Verbindungen mit der A. circumflexa scapulae eingeht.

Abweichungen. Die A. transversa scapulae entspringt zuweilen unmittelbar aus der Subclavia, oder gemeinsam mit der Mammaria interna. Sie wird nicht selten durch benachbarte Arterien teilweise ersetzt.

6. A. transversa colli.

Die quere Nackenschlagader entspringt entweder aus der Subclavia oder aus dem Truncus thyreo-cervicalis oder aus dem Truncus costo-cervicalis.

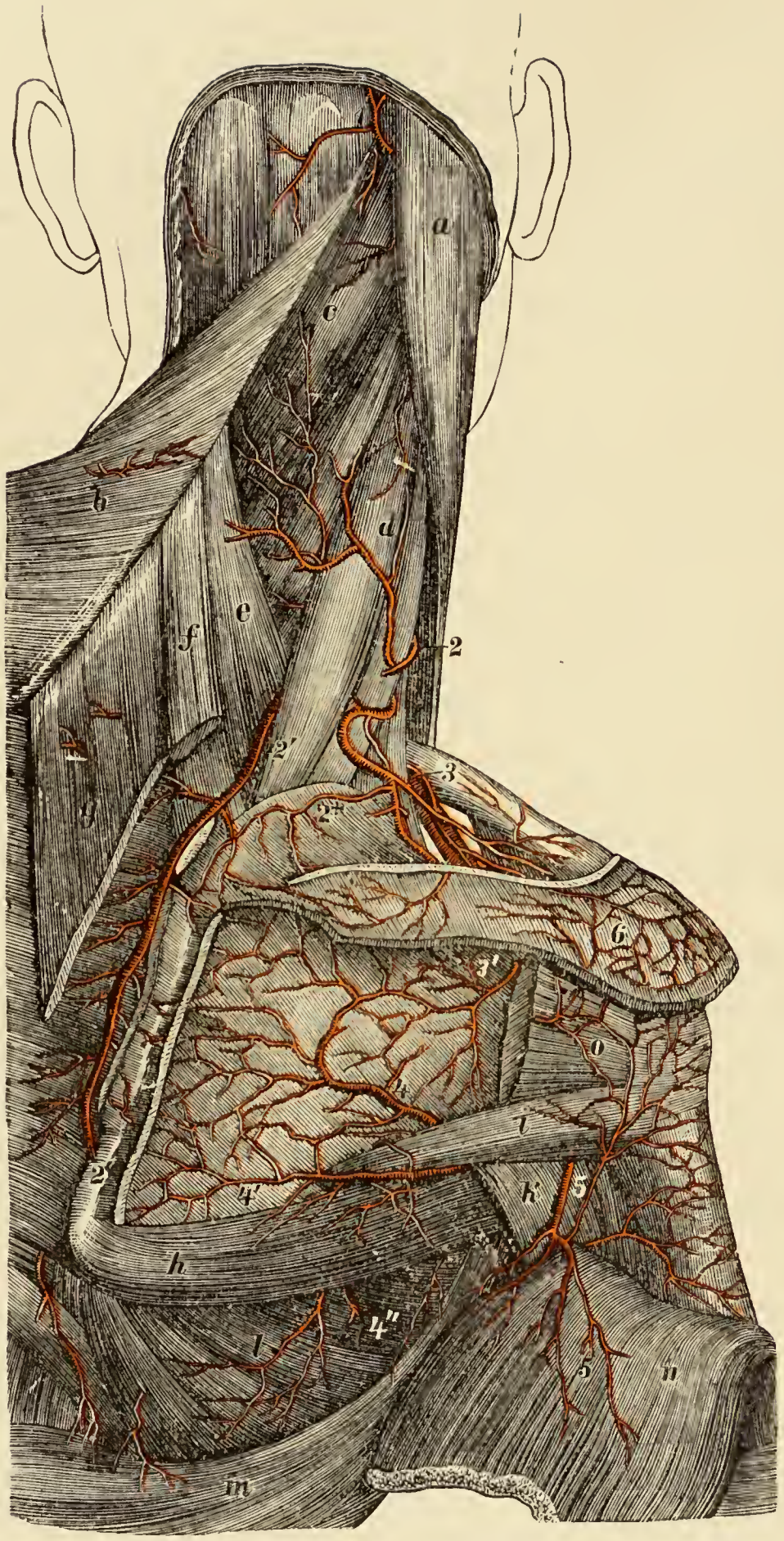

Fig. 79.

Arterienverzweigungen an der hinteren Seite der Schulter, nach Tiedemann. 1/3.

a M. sterno-cleido-mastoideus; *b* M. trapezius, nach hinten umgeschlagen; *c* Mm. splenii capitis et colli; *d* M. levator scapulae; *e* M. serratus posterior superior; *f* M. rhomboideus minor; *g* M. rhomboideus major; *h* M. teres major; *i* M. teres minor; *k* Caput longum m. tricipitis; *l* M. serratus anterior; *m* M. latissimus dorsi; *n* M. deltoideus, nach unten umgeschlagen; *o* Endstück des M. infraspinatus. 1 Art. occipitalis; 2 A. cervicalis superficialis; 2', 2' Ramus descendens des A. transversa colli; 2† ihr Ramus supraspinatus; 3 A. transversa scapulae; 3' ihr Ramus infraspinatus; 4 A. circumflexa scapulae; 4' Ramus scapularis inferior dieses Gefässes; 4'' Rami thoracici desselben; 5 A. circumflexa humeri posterior; 6 Rete acromiale.

Sie verläuft zwischen der A. transversa scapulae und cervicalis superficialis, mit welchen sie auch zu einem gemeinsamen Stamme vereinigt sein kann, quer durch die Tiefe der Fossa supraclavicularis major, zwischen den Wurzeln des Plexus brachialis, dicht auf dem M. scalenus medius und posticus nach hinten zum oberen medialen Winkel der Scapula, wo sie sich in einen Ramus ascendens und descendens teilt, indem sie dabei oft den Levator scapulae durchbricht.

Äste.

Ramus supraspinatus. Er zieht vom oberen medialen Winkel der Scapula lateralwärts bis zum Akromion, wird dabei grossenteils vom Trapezius bedeckt und giebt zahlreiche Äste an die benachbarten Teile ab.

Ramus ascendens. Er zieht zwischen dem Levator scapulae und dem Splenius aufwärts zu den benachbarten Nackenmuskeln.

Ramus descendens, der Hauptast und die Fortsetzung der Arterie. Er zieht entlang der Basis scapulae zwischen den Insertionen der Mm. rhomboidei und des Serratus anterior abwärts, versorgt alle hier befindlichen Muskeln und dringt zuletzt in den M. latissimus dorsi ein. Dabei verbindet er sich öfters mit Zweigen der Interkostalarterien, sowie mit den übrigen Arterien des Schulterblattes.

Truncus costo-cervicalis.

Der meist aus zwei kleinen Arterien gebildete Truncus läuft von dem hinteren Umfange der A. subclavia in einem kurzen, aufwärts konvexen Bogen rückwärts und teilt sich alsbald in die A. cervicalis profunda und intercostalis suprema.

7. A. cervicalis profunda.

Sie wendet sich kurz nach ihrem Ursprunge von dem Truncus costo-cervicalis oder von der Subclavia zu dem Zwischenraume des Querfortsatzes des siebenten Halswirbels und der ersten Rippe, durchdringt ihn und läuft im Nacken auf dem M. semispinalis bis zum zweiten Halswirbel in die Höhe. Sie entsendet:

Rami spinales in den Wirbelkanal und

Rami musculares zu den tiefen Hals- und Rückenmuskeln; ein Ast derselben, Ramus descendens, zieht manchmal weit abwärts.

Abweichungen. Sie entspringt zuweilen von der A. vertebralis oder transversa colli, selten aus der Transversa scapulae. Sie fehlt hier und da und wird durch Zweige benachbarter Arterien ersetzt.

Die A. cervicalis profunda ist in gewissem Sinne, wie manche andere, keine typische, sondern eine accidentelle Arterie; denn der Typus der Gefässversorgung der Nackengegend ist durch die nach hinten tretenden (dorsalen) Äste der oberen Aa. intercostales, der A. vertebralis, der A. cervicalis ascendens, sowie der Nackenäste der A. occipitalis gegeben. Je nachdem der eine oder der andere der Zuflüsse stärker wird, erscheint die A. cervicalis profunda als Ast der diesen Zufluss liefernden Arterie. Sie ist eine accidentell gebildete grössere Längsbahn in der typischen Anastomosenreihe jener dorsalen Äste (H. Meyer).

8. A. intercostalis suprema.

Sie verläuft nach ihrem Abgange vom Truncus costo-cervicalis oder von der Subclavia über den Hals der ersten Rippe abwärts und endigt in einem oder in zwei Zwischenrippenräumen, in welchen sie nach vorn zieht.

Sie entwickelt:

Rami dorsales. Entweder nur zwischen der ersten und zweiten, oder auch zwischen der zweiten und dritten Rippe dringt ein Ast dorsalwärts, welcher sich in einen Ramus muscularis und Ramus spinalis teilt.

Rami intercostales. Die Zwischenrippenäste besitzen in dem ersten oder in den beiden ersten Interkostalräumen denselben Verlauf wie die Aa. intercostales aorticae.

Abweichungen. In seltenen Fällen entspringt die Intercostalis suprema aus der A. vertebralis oder aus dem Truncus thyreo-cervicalis; sehr selten fehlt sie.

9. A. mammaria interna.

Die innere Brustarterie entspringt aus der konkaven Seite des Bogens der Subclavia und zeichnet sich durch Länge und reiche Astfolge aus. Von ihrer Abgangsstelle verläuft sie nach vorn und unten, hinter dem Schlüsselbeine und dem ersten Rippenknorpel her; von da zieht sie fast senkrecht hinter den Rippenknorpeln, vor der Pleura costalis und dem M. transversus thoracis herab.

Im sechsten Interkostalraume teilt sie sich in ihre beiden Endäste; der eine derselben, A. musculo-phrenica, wendet sich am unteren Rande des Thorax lateral-abwärts; der der andere, A. epigastrica superior, setzt die Richtung des Stammes fort und zieht an der vorderen Bauchwand abwärts.

Die zahlreichen Äste des Gefässes verbreiten sich vorzugsweise an der Brust- und Bauchwand.

a) A. pericardiaco-phrenica. Ein dünner langer Zweig, welcher hoch oben in der Brust entspringt, den N. phrenicus begleitet (A. comes nervi phrenici) und mit ihm zum Zwerchfelle gelangt, wo er Verbindungen mit den übrigen Zwerchfellarterien eingeht. In seinem Verlaufe giebt er kleine Zweige an die Umgebung ab.

b) Aa. mediastinales anteriores. Meist kleine Ästchen zu dem Inhalte des oberen vorderen Mittelfellraumes, d. i. zu der Thymus und ihren Resten (Rr. thymici), zu den Lymphdrüsen, dem Fettgewebe, zur Pleura mediastinalis, zum Pericardium (Rr. pericardiaci), zur hinteren Fläche des Brustbeines und des M. transversus thoracis (Rr. sternales), zu den Bronchis (Rr. bronchiales anteriores).

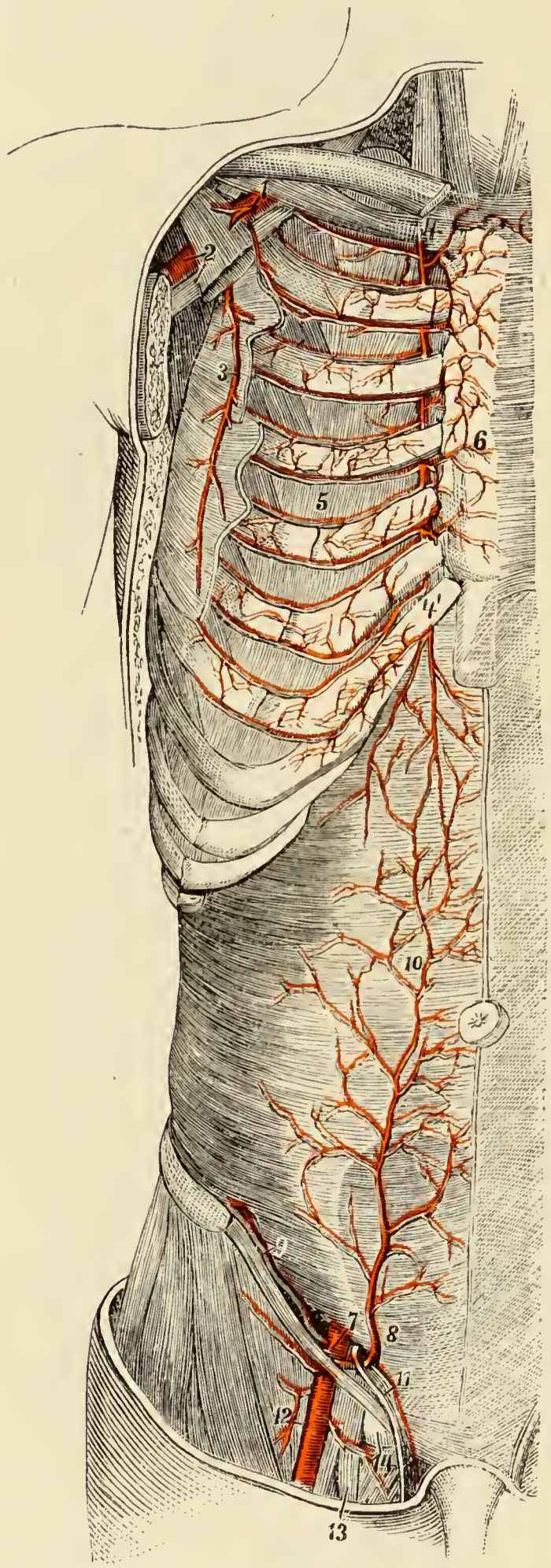

Fig. 80.

Ansicht der Arterien an der vorderen Brust- und Bauchwand, zum Teile nach Tiedemann. 1/4.

Die Mm. pectorales, der Brustteil des M. serratus anterior, die Mm. obliqui et rectus abdominis sind entfernt. 1, 2 A. axillaris, nebst Vene; 3 A. thoracalis lateralis; 4, 4' A. mammaria interna, bei 4' geht die A. musculo-phrenica nach aussen, die A. epigastrica superior nach unten; 5 Anastomosen zwischen den Aa. intercostales anteriores et posteriores; 6 Rami perforantes; 7 A. iliaca externa, an ihrer Eintrittsstelle in die Lac. musc.; 8 A. epigastrica inferior, aus der vorigen entspringend, steigt an der medialen Seite des inneren Leistenringes und des Samenstranges an der vorderen Bauchwand in die Höhe und anastomosiert oberhalb 10 mit der A. epigastrica superior; 9 A. circumflexa ilium int.; 11 A. spermatica externa; 12 A. femoralis; 13 Vena femoralis; 14 Lymphdrüse am Femoralkanale.

c) Rr. intercostales. Die vorderen Zwischenrippenarterien, zwei in jedem Interkostalraume, welche entweder jede für sich oder mit einem gemeinsamen Stämmchen entspringen, ziehen von der Mammaria interna lateralwärts, anfangs dicht an der Pleura, dann zwischen den Interkostalmuskeln in der Nähe der Rippenränder und vereinigen sich mit den entgegenkommenden hinteren Interkostalarterien aus der Aorta. Diese Zweige versorgen die Brust- und Interkostalmuskeln und geben kleine Ästchen an die Brustdrüse und an die äussere Haut ab.

d) Rami perforantes. Sie dringen von der Mammaria interna durch die oberen fünf bis sechs Interkostalräume hindurch nach vorn und aussen, verzweigen sich zum Teile an der vorderen Fläche des Sternum, zum Teile an den Brustmuskeln und der Haut. Die in der Nähe der Brustdrüse durchdringenden Äste geben namentlich beim Weibe starke Äste, Aa. mammariae externae, zu derselben.

e) A. musculo-phrenica, der laterale der beiden Endäste. Sie wendet sich hinter dem unteren Rippenbogen ab-lateralwärts, durchbricht den Ursprung des Zwerchfelles zwischen der achten und neunten Rippe und endigt im letzten Zwischenrippenraume. Sie giebt Zweige zum Zwerchfelle und zu den unteren Zwischenrippenräumen, welche ein gleiches Verhalten zeigen wie die vorderen Zwischenrippenarterien.

f) A. epigastrica superior, der mediale der beiden Endäste. Sie durchbricht die Lücke zwischen der Pars sternalis und costalis des Zwerchfelles und steigt längs der hinteren Fläche des Rectus abdominis, innerhalb seiner Scheide abwärts bis zur Nabelgegend, wo sie Verbindungen mit der A. epigastrica inferior eingeht. Ein kleiner Zweig (R. xiphoideus)

gelangt zum Schwertfortsatze, andere Zweige zu den vorderen Bauchmuskeln und zum Zwerchfelle, zuweilen auch ein Zweig durch das Lig. falciforme zur Leber.

Genaueres über die Bahn der Mammaria interna: Sie verläuft in 73,4 % vertikal an der vorderen Brustwand herab. In 26 % der Fälle macht sie einen sanften, medial konvexen, in 8 % einen medial konkaven Bogen zum Sternum. In 5 % war eine S-förmige Krümmung vorhanden. Die Entfernung vom Brustbeine beträgt durchschnittlich 11,1—19,8 mm und zwar 11,1, 15,3, 15,6, 15,4, 16,9, 19,8 mm der Reihe nach im I. bis zum VI. Zwischenrippenraum. (L. Stieda und L. Sandmann, 1894.)

Abweichungen. Die A. mammaria interna entspringt zuweilen aus dem Truncus thyreo-cervicalis, oder gemeinsam mit der A. transversa scapulae aus der Aorta. Selten kommt sie aus der A. anonyma, axillaris oder der Aorta.

Nicht selten entspringt aus ihr bei ihrem Eintritte in die Brusthöhle ein starker Ast, Ramus costalis lateralis, welcher zwischen Pleura und Brustwand lateral-abwärts zieht, oft bis zur sechsten Rippe gelangt und mit den vorderen wie hinteren Zwischenrippenarterien Verbindungen eingeht.

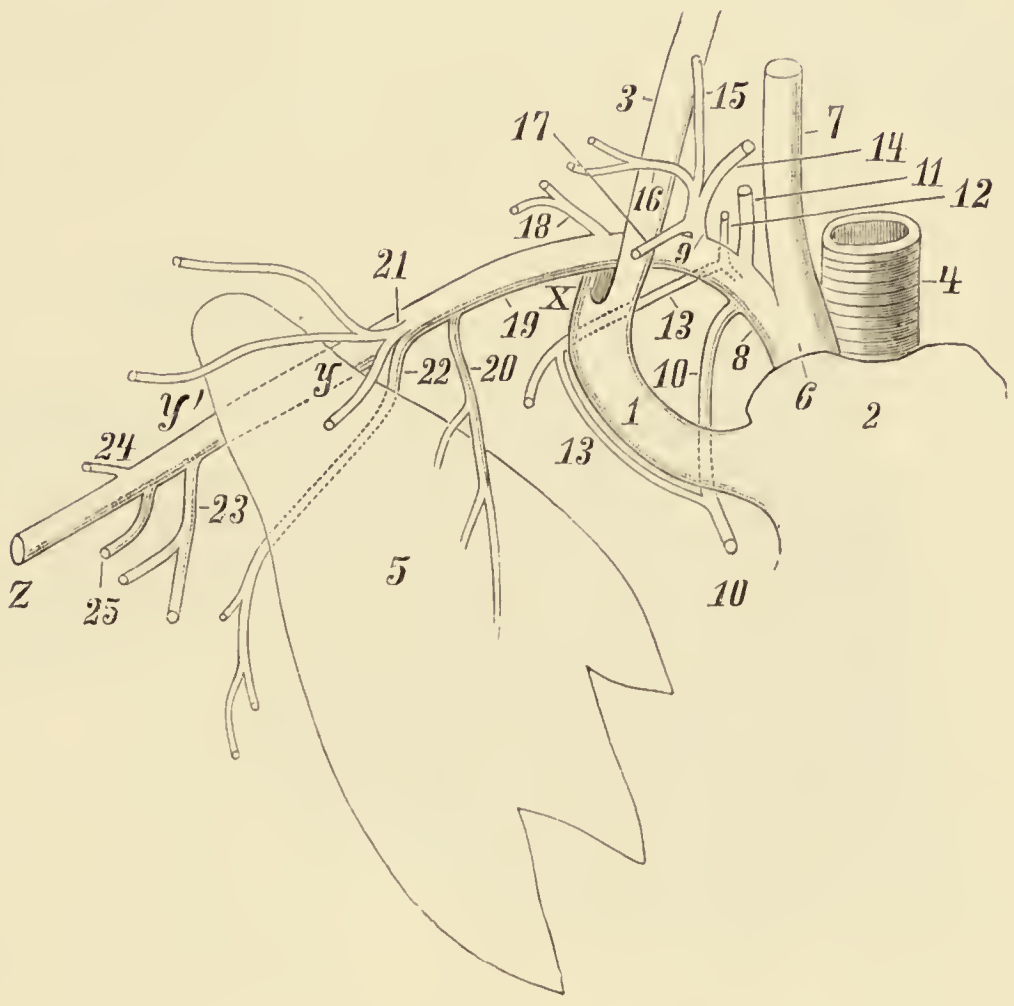

Fig. 81.

A. subclavia und A. axillaris dextra.

1 erste Rippe; 2 Manubrium sterni; 3 M. scalenus anterior; 4 Trachea; 5 M. pectoralis minor; 6 A. anonyma; 7 A. carotis communis dextra; 8 A. subclavia dextra; 9 Truncus thyreo-cervicalis; 10 A. mammaria interna; 11 A. vertebralis; 12 A. cervicalis profunda; 13 A. intercostalis suprema; 14 A. thyreoidea inferior; 15 A. cervicalis ascendens; 16 A. cervicalis superficialis; 17 A. transversa scapulae; 18 A. transversa colli; 19 A. axillaris; 20 A. thoracalis suprema; 21 A. thoraco-acromialis; 22 A. thoracalis lateralis; 23 A. subscapularis; 24 A. circumflexa humeri anterior; 25 A. circumflexa humeri posterior. *x—y* Bruststück; *y—y'* Achselstück; *y'—z* Armstück der A. axillaris.

A. axillaris.

Die A. axillaris beginnt am unteren (lateralen) Rande der ersten Rippe und erstreckt sich bis zum unteren Rande des Pectoralis major (oder bis zur Sehne des Latissimus dorsi, oder bis zum Collum humeri chirurgicum).

Sie zieht durch die Fossa axillaris und ändert ihre Richtung mit der Stellung des Armes. Vorn ist die A. axillaris von dem Pectoralis major, teilweise auch vom Pectoralis minor und den bezüglichen Fascien bedeckt. In der Achselhöhle liegt sie dicht unter der Fascia axillaris und den oberflächlichen Lymphdrüsen. Die V. axillaris befindet sich medial und etwas oberflächlicher als die Arterie.

Man pflegt die A. axillaris in drei Abschnitte zu teilen. Der erste Abschnitt liegt medial vom M. pectoralis minor (s. Fig. 65 und 81) der Thoraxwand dicht an, Pars thoracica; der zweite Abschnitt wird vom Pectoralis minor bedeckt und zieht von der Brustwand zum Oberarm, Pars media s. axillaris; der dritte Abschnitt ist unterhalb des Pectoralis minor und an dem Oberarmknochen gelegen, Pars brachialis.

Im ersten Abschnitte des Verlaufes liegt das Gefäss dem M. serratus anterior auf und ist von der starken Fascia coraco-clavicularis bedeckt (s. Fascien I, S. 497). Die Stämme

des Armnervengeflechtes (Plexus brachialis) liegen lateral und hinter der Arterie. Im zweiten, hinter dem Pectoralis minor gelegenen Abschnitte wird die Arterie von den Stämmen des Armnervengeflechtes umgeben, wobei eine Schlinge der beiden Wurzeln des N. medianus sich um sie herumlegt. Im dritten Abschnitte liegt die Arterie dem M. subscapularis und den Insertionssehnen des Latissimus dorsi und Teres major auf (Fig. 65, 82), während ihre laterale Wand sich an den M. coraco-brachialis anlegt. Die Hauptäste des Plexus brachialis legen sich hinten und zu beiden Seiten an die Arterie. Durch Andrücken an das Collum humeri chirurgicum kann das Gefäss leicht verschlossen werden.

An Ästen sendet die A. axillaris meist drei äussere Brustarterien zur Muskulatur der Brustwand, die Schulterblattarterie zur Schulter und die zwei Kranzarterien zum Oberarme.

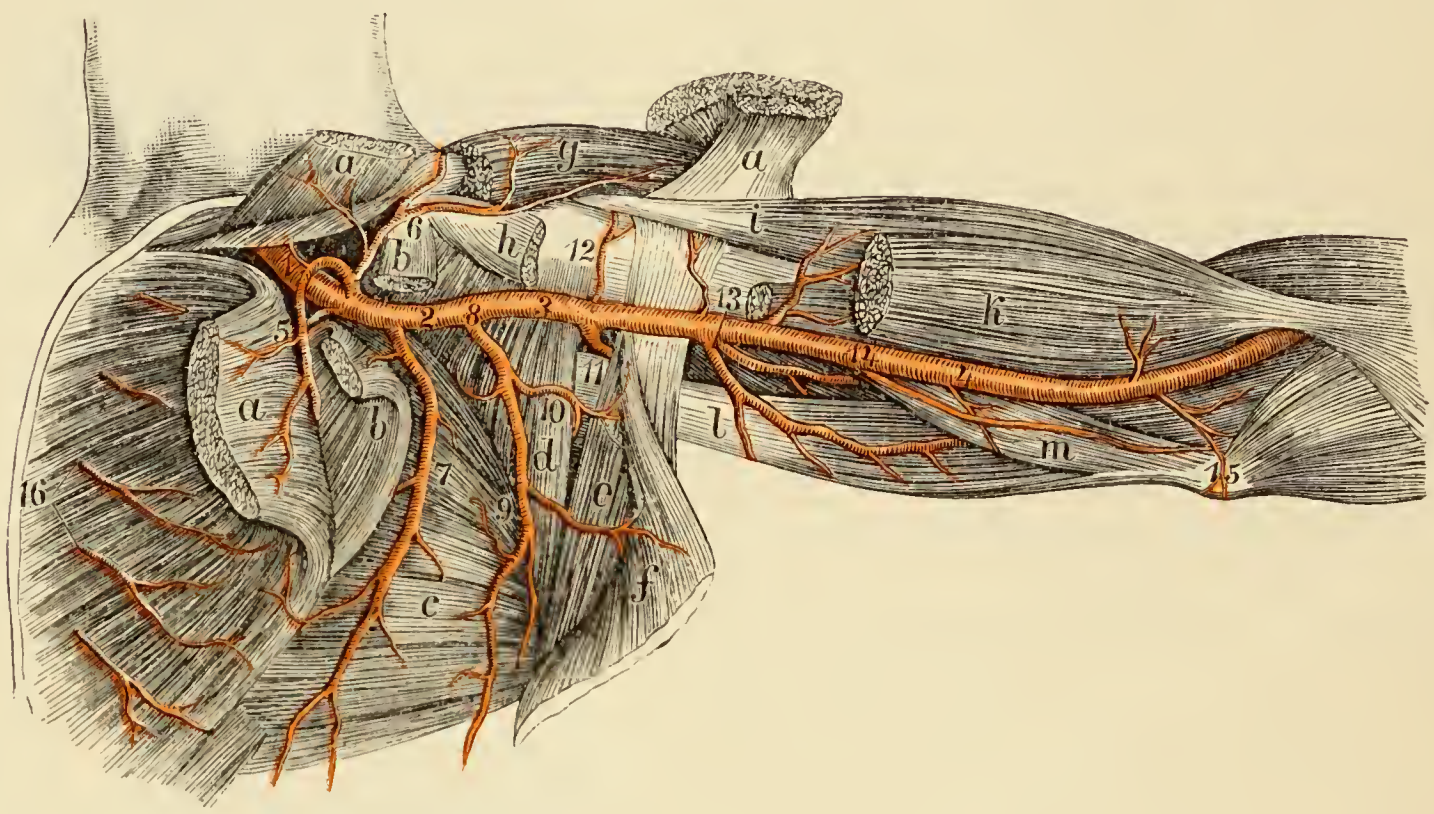

Fig. 82.

Arterien der Achselhöhle. 1/4.

Die Mm. pectorales sind durchgetrennt und zurückgeschlagen.

a, *a*, *a* M. pectoralis major; *b*, *b* M. pectoralis minor; *c* M. serratus anterior; *d* M. subscapularis; *e* M. teres major; *f* M. latissimus dorsi; *g* M. deltoideus; *h* M. coraco-brachialis; *i* Caput longum m. bicipitis; *k* Caput breve m. bicipitis; *l* Caput longum m. tricipitis; *m* Caput mediale m. tricipitis. 1 Pars thoracica; 2 Pars axillaris; 3 Pars brachialis arteriae axillaris; 4 Art. brachialis; 5 A. thoracalis suprema; 6 A. thoraco-acromialis; 7 A. thoracalis lateralis; 8 A. subscapularis; 9 Ramus thoraco-dorsalis; 10 A. circumflexa scapulae; 11 A. circumflexa humeri anterior; 12 A. circumflexa humeri posterior; 13 A. profunda brachii; 14 A. collateralis ulnaris superior; 15 A. collateralis ulnaris inferior.

1. A. thoracalis suprema. Fig. 65, 81, 82.

Ein variabler Ast von geringer Stärke, welcher oberhalb des M. pectoralis minor entspringt, ab-medianwärts über die beiden oberen Interkostalräume zieht, den obersten Zacken des Serratus anterior und den oberen Interkostalmuskeln Zweige zusendet und sich zuletzt zwischen dem M. pectoralis major und minor verbreitet. Einige kleine Zweige, Rami mammarii externi, ziehen meist zur Brustdrüse.

2. A. thoraco-acromialis.

Ein starkes Gefäss, welches am medialen Rande des Pectoralis minor entspringt (Fig. 65, 81, 82) und seine Äste nach verschiedenen Seiten ausbreitet.

Ramus acromialis, ein oder mehrere Äste, welche unter dem M. deltoideus und über dem Processus coracoideus zur Schulterhöhe verlaufen, zu welcher sie nach Durchbohrung des Muskels gelangen. Sie helfen den Muskel und das Schultergelenk versorgen, indem sie

mit Ästen der A. transversa scapulae und einigen anderen kleinen Zweigen das Rete acromiale bilden.

Ramus deltoideus. Der Schulterast dringt in den Zwischenraum zwischen dem M. deltoideus und Pectoralis major (Sulcus deltoideo-pectoralis, Mohrenheimsche Grube) neben der V. cephalica, und verbreitet sich an beiden Muskeln.

Rami pectorales. Sie verteilen sich an den M. serratus anterior und Pectoralis major und verbinden sich mit den übrigen Arterien der Brustwand.

Ramus clavicularis, ein kleiner Ast, welcher den M. subclavius versorgt.

3. A. thoracalis lateralis.

Sie entspringt hinter oder abwärts vom kleinen Brustmuskel, verläuft nahezu parallel dem unteren Rande dieses Muskels ab-medianwärts.

Sie verteilt sich am M. pectoralis major, serratus anterior und der Brustdrüse (Rr. mammaria externi) und geht Verbindungen mit den übrigen Brustwandarterien ein. Die von ihr zu den Lymphdrüsen und dem Fette der Achselhöhle gehenden Äste werden A. thoracica alaris (Quain) genannt.

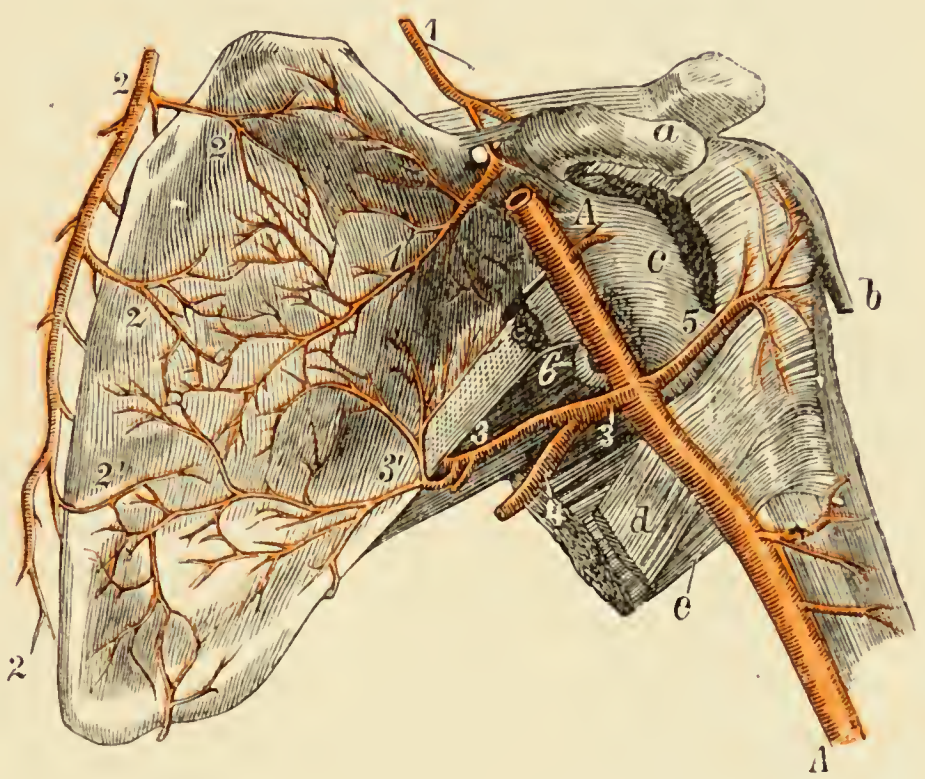

Fig. 83.

Verzweigungen der Arterien in der Fossa subscapularis, nach Quain. 1/3.

a Processus coracoideus; *b* Sehne des Caput longum m. bicipitis; *c* Schultergelenkkapsel; *d* Sehne des M. latissimus dorsi; *e* M. teres major. *A* A. axillaris; *A'* A. brachialis. 1 A. transversa scapulae, welche einen Zweig, 1' Ramus subscapularis, durch die Incisura scapulae zur vorderen Fläche des Schulterblattes herabschickt, während der Hauptstamm in der Fossa supraspinata verläuft; 2, 2 Ramus descendens a. transversae colli; 2', 2' Rami subscapulares dieses Gefässes; 3, 3 A. subscapularis und A. circumflexa scapulae derselben; 3' Rami subscapulares a. circumflexae sclapulae; 4 A. thoraco-dorsalis; 5 A. circumflexa humeri anterior; 6 A. circumflexa humeri posterior.

4. A. subscapularis.

Es sind zwei bis drei kleine obere, welche ganz im M. subscapularis aufgehen, und eine starke untere Subscapularis vorhanden.

Letztere, A. subscapularis magna, der stärkste Ast der A. axillaris, entspringt am unteren Rande des M. subscapularis (Fig. 81, 82, 83) und zieht längs desselben abrückwärts zum unteren Winkel des Schulterblattes. Sie verteilt sich an der Brust und am Schulterblatte.

a) Rami subscapulares, mehrere kleine Äste zum M. subscapularis und zu den Lymphdrüsen der Achselgegend.

b) Ramus thoraco-dorsalis, der untere Endast der A. subscapularis. Er läuft in der Tiefe zwischen den Mm. subscapulares, serratus anterior, teres major und latissimus dorsi bis zu den unteren Rippen herab, versorgt diese Muskeln und endigt im Latissimus.

c) A. circumflexa scapulae, der stärkste Endast der A. subscapularis. Sie trennt sich von letzterer eine kurze Strecke unterhalb ihres Ursprunges, wendet sich rückwärts, dringt durch den Zwischenraum des M. subscapularis, teres minor, latissimus dorsi, teres major und triceps longus (Fig. 82), biegt sich dicht um den lateralen Rand der Scapula, um unter dem Teres minor auf dem Knochen in der Fossa infraspinata in die Höhe zu ziehen.

Hier geht das Gefäss Verbindungen mit den Zweigen der A. transversa scapulae und transversa colli ein. Während ihres Verlaufes giebt sie dem M. subscapularis, den beiden Mm. teretes, dem Latissimus dorsi, Deltoideus und Infraspinatus Zweige.

Arteriae circumflexae humeri.

Die beiden Aa. circumflexae humeri sind die distalen Äste der A. axillaris und gehen etwas unterhalb der A. subscapularis, meist in der Höhe der Sehne des M. latissimus ab.

5. A. circumflexa humeri anterior.

Die vordere Kranzarterie des Humerus ist viel kleiner als die hintere und entspringt entweder in gleicher Höhe oder tiefer als diese an der lateralen Wand der A. axillaris.

Sie tritt unter dem Caput breve bicipitis und M. coraco-brachialis zum Oberarmbeine und über dasselbe hinweg bis zum Sulcus bicipitis. Hier teilt sie sich in zwei Äste, von welchen der eine mit der Sehne des langen Bicepskopfes verläuft, in das Schultergelenk eindringt und zu dem Kopfe des Oberarmbeines geht, während der andere nach hinten läuft und mit der A. circumflexa posterior anastomosiert.

6. A. circumflexa humeri posterior.

Die hintere Kranzarterie des Humerus, ein starkes Gefäss, wendet sich diesseits der Latissimussehne (zwischen den beiden Mm. teretes, dem Humerus, dem Caput longum tricipitis) rückwärts (Fig. 82) und wird durch das Caput longum tricipitis von der A. circumflexa scapulae getrennt.

Das Gefäss windet sich um den Humerus, verzweigt sich reichlich in dem M. deltoideus, beteiligt das Schultergelenk und geht mit den Zweigen der Aa. circumflexa humeri anterior, transversa scapulae und thoraco-acromialis Verbindungen ein.

Abweichungen. Ausser den bereits oben angedeuteten Unbeständigkeiten in dem Verhalten der Äste zeigt die A. axillaris noch andere Veränderungen ihres gewöhnlichen Verhaltens. Am häufigsten kommt es vor, dass sie eine viel stärkere A. subscapularis abgiebt, und dass diese nicht allein mehrere der gewöhnlich unmittelbar aus der A. axillaris hervortretenden Äste umfasst, sondern auch solchen Ästen zum Ursprunge dient, welche in der Regel aus der A. brachialis entspringen. Am häufigsten kommt ein Ursprung der A. profunda brachii aus diesem Aste vor.

7. Arteriola fundae nervi mediani; s. unten S. 98.

A. brachialis.

Die Armschlagader geht am unteren Rande des M. pectoralis major aus der A. axillaris hervor und erstreckt sich bis zur Höhe des Collum radii, d. i. bis etwa eine Fingerbreite unterhalb der Ellenbeuge, wo sie sich in ihre beiden Endäste, die Vorderarmarterien, teilt.

Auf diesem Wege läuft sie im Sulcus bicipitalis medialis in der medialen Furche zwischen Biceps und Triceps brachii abwärts und wendet sich ganz allmählich von der medialen zur vorderen Seite des Oberarmes. Die Richtung ihrer Bahn entspricht einer Linie, welche man von der Mitte der Achselhöhle zur Mitte zwischen den beiden Epicondylen des Humerus gezogen denkt. Bis in die Nähe der Ellenbeuge liegt die Arterie ziemlich oberflächlich, nur von dem Rande des Biceps, der Fascia brachialis und der Haut überlagert. In der Ellenbeuge tritt sie in die Furche zwischen dem M. pronator teres und brachioradialis und verbirgt sich hinter dem Lacertus fibrosus der Bicepssehne. Oben liegt sie zwischen dem langen Kopfe des Triceps und dem M. coracobrachialis, unten, bis an ihr Ende, zwischen dem M. brachialis und dem Rande des M. biceps, ventral vom Septum intermusculare mediale (Fig. 84).

Die begleitenden beiden Venae brachiales liegen der Arterie jederseits dicht an, sind dabei durch kurze Queräste miteinander verbunden und bilden auf diese Weise an verschiedenen Stellen Gefässringe um die Arterie. Die subkutane V. basilica hat, durch die Fascie von ihr getrennt, vor der medialen Seite der unteren Hälfte der Arterie ihre Lage. In der Ellenbeuge läuft die subkutane V. mediana cubiti schräg an ihr vorüber.

Der N. medianus ist ein steter Begleiter der Arterie. In der Achselhöhle liegt er an der lateralen Seite des Gefässes, in der Mitte des Oberarmes vor ihr und in ihrem unteren Teile an ihrer medialen Seite. Er macht also eine langgezogene Spirale um die Arterie. Alle übrigen Nerven verlassen das Gefäss schon in der Achselhöhle.

An Ästen giebt die A. brachialis eine Anzahl kleinerer Rami musculares ab, welche die benachbarten Muskeln versorgen; ferner die Aa. profunda brachii, collateralis radialis superior, collateralis ulnaris superior und collateralis ulnaris inferior.

1. A. profunda brachii.

Die tiefe Armschlagader entspringt von der hinteren medialen Wand der A. brachialis, dicht unter dem Rande des M. teres major, wendet sich rückwärts in die zwischen dem langen und medialen Kopfe des Triceps brachii gelegene Lücke und durchläuft in Begleitung des N. radialis den Canalis spiralis, längs der oberen Ursprungsgrenze des Caput mediale.

Vom Triceps umschlossen, hat sie ihre Lage zunächst unmittelbar hinter dem Knochen, gelangt darauf an dessen laterale Seite und endigt als A. collateralis radialis inferior.

Die tiefe Armschlagader giebt ab:

Rami musculares an die Mm. coraco-brachialis, triceps.

Fig. 84.

Fig. 84. Oberflächliche Arterien der oberen Extremität, von vorn, nach Tiedemann. 1/4.

a M. deltoideus; *b* M. biceps brachii; *b'* Lacertus fibrosus; *c* Caput longum; *c'* Caput mediale m. tricipitis brachii; *d* M. pronator teres; *e* M. flexor carpi radialis; *f* M. palmaris longus; *f'* der Übergang seiner Sehne in die Aponeurose der Hohlhand, mit dem Ursprunge des M. palmaris brevis; *g* M. flexor carpi ulnaris; *h* M. brachio-radialis; *i* M. extensor carpi radialis longus; *l* M. abductor pollicis longus; *m* M. flexor digitorum sublimis. 1 A. brachialis; 2 A. profunda brachii; 3 A. collateralis ulnaris superior; 4 A. collateralis ulnaris inferior; 5 Teilungsstelle der A. brachialis und A. radialis recurrens; 5, 5' A. radialis; 6' unterer Teil der A. ulnaris am Übergange in den oberflächlichen Handbogen; 7 Arcus volaris superficialis; 8, 8 Aa. digitales; 9 A. volaris indicis radialis aus der A. princeps pollicis, deren Verlauf man an dem Daumen sieht.

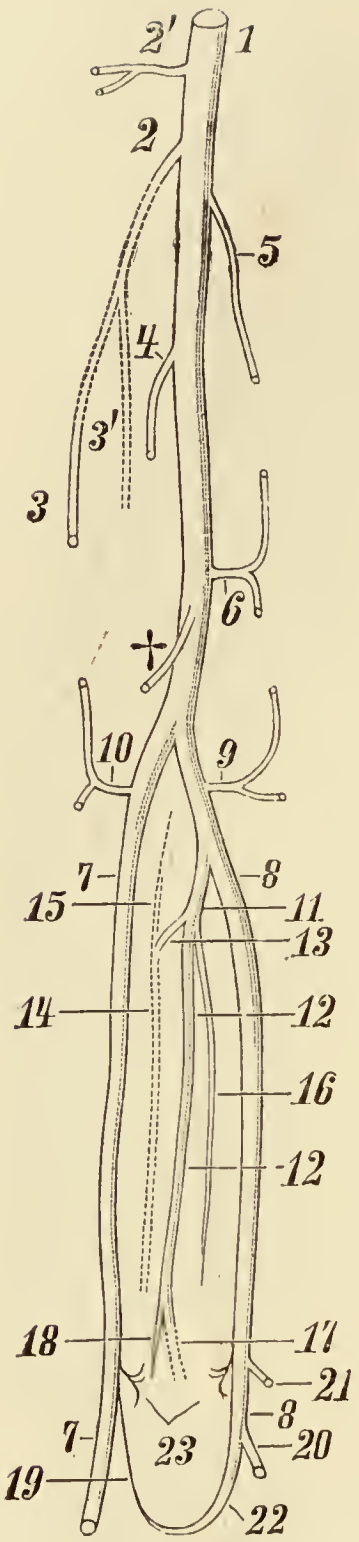

Fig. 85.

A. brachialis, ulnaris und radialis dextra.

1 A. brachialis; 2 A. profunda brachii; 2′ Ramus deltoideus, der auch von 2 u. 5 entspringen kann; 3 A. collateralis radialis; 3′ A. collateralis media; 4 A. bicipitalis; 5 A. collateralis ulnaris superior; 6 A. collateralis ulnaris inferior; 7 A. radialis; 8 A. ulnaris; 9 A. recurrens ulnaris; 10 A. recurrens radialis; 11 A. interossea communis; 12 A. interossea volaris; 13 A. interossea dorsalis; 14 Ramus descendens; 15 A. recurrens interossea; 16 A. mediana; 17 A. interossea perforans; 18 Ramus carpeus volaris; 19 R. volaris superficialis arteriae radialis; 20 R. profundus arteriae ulnaris; 21 R. carpeus dorsalis arteriae ulnaris; 22 R. superficialis arteriae ulnaris und Arcus volaris superficialis; 23 Rr. carpei volares der A. ulnaris und radialis; † A. plicae cubiti superficialis.

Ramus deltoideus; ein unter dem M. coraco-brachialis auf der vorderen Fläche des Humerus lateralwärts zum Insertionsstücke des Deltamuskels laufender Zweig, welcher nicht selten selbständig und oberhalb der A. profunda brachii aus der A. brachialis entspringt, aber auch von der A. collateralis ulnaris abgehen kann. Er pflegt auch dem oberen Ende des M. brachialis Zweige zu geben.

A. nutritia humeri. Sie geht unter der Crista tuberculi minoris in das hier gelegene meist ansehnliche Foramen nutricium humeri.

A. collateralis media. Sie zieht an der Hinterfläche des Humerus zuerst zwischen dem Triceps medialis und lateralis, dann in der Substanz des Triceps medialis dicht auf dem Knochen bis zum Ellenbogen abwärts und senkt sich in das dort befindliche arterielle Rete articulare cubiti ein.

A. collateralis radialis, das Endgefäss der A. profunda brachii. Sie zieht an der lateralen Seite des Oberarmes dicht hinter dem Septum intermusculare laterale abwärts und liegt zuerst zwischen dem Triceps lateralis und Brachialis, dann zwischen dem Triceps medialis einerseits und dem Ursprunge des Brachio-radialis und Extensor carpi radialis longus andererseits. Am Epicondylus lateralis humeri angelangt, beteiligt sie sich an der Bildung des Rete articulare cubiti und sendet ihre Endzweige bis auf den Unterarm.

2. R. bicipitalis.

Er entspringt in der Mitte des Oberarmes als bedeutenderer Muskelast und begiebt sich in querer Richtung vor dem N. medianus hinweg zu dem M. biceps und Brachialis.

3. A. collateralis ulnaris superior.

Sie geht oberhalb der Mitte des Oberarmes, nahe der A. profunda brachii, aus der A. brachialis hervor, hat mitunter auch mit der A. profunda brachii gemeinsamen Ursprung.

Sie läuft in Gesellschaft des N. ulnaris, hinter dem Septum intermusculare mediale, auf dem Triceps medialis liegend, abwärts zum Rete articulare cubiti.

Auf ihrem Wege schickt sie dem Brachialis und Triceps medialis Äste zu. Nicht selten sind mehrere sie vertretende lange Arterienäste vorhanden.

4. A. collateralis ulnaris inferior.

Sie entspringt etwas oberhalb der Ellenbeuge unter rechtem Winkel von der A. brachialis.

Oberhalb des Epicondylus medialis zieht sie auf dem M. brachialis medianwärts, giebt auf- und absteigende Zweige zu den benachbarten Muskeln, durchbohrt das Septum intermusculare mediale und beteiligt sich an der Bildung des Rete articulare cubiti.

5. A. plicae cubiti superficialis.

Ein nicht ganz beständiger feiner Ast der A. brachialis, welcher dicht unter dem Lacertus fibrosus medianwärts zur Haut der Ellenbeuge gelangt.

Abweichungen. Die wichtigsten Varietäten der Äste der A. brachialis sind jene des Ursprunges der Profunda brachii. Ihr Verständnis wird durch Fig. 86 vermittelt, welche zugleich auch die bedeutenderen Varietäten der A. circumflexa humeri posterior erhellt. Es ist leicht, den ungewöhnlichen Ursprung der A. subscapularis in derselben Richtung zu untersuchen.

Was die Varietäten des Stammes der A. brachialis betrifft, so verläuft sie manchmal vor statt hinter dem N. medianus, welcher also seinerseits die spiralige Bahn hinter der Arterie verfolgt.

In anderen Fällen zieht die A. brachialis mit dem N. medianus hinter einem anomalen Processus supra-condyloideus humeri hinweg zum Vorderarme, wie es bei vielen Säugetieren der Fall ist, die ein Foramen supra-condyloideum besitzen. Sie nimmt dabei ihren Weg durch einen fibrösen Bogen, welcher sich vom Processus supra-condyloideus zum Epicondylus medialis ausspannt. Auf diesen Fortsatz und fibrösen Bogen dehnt in solchen

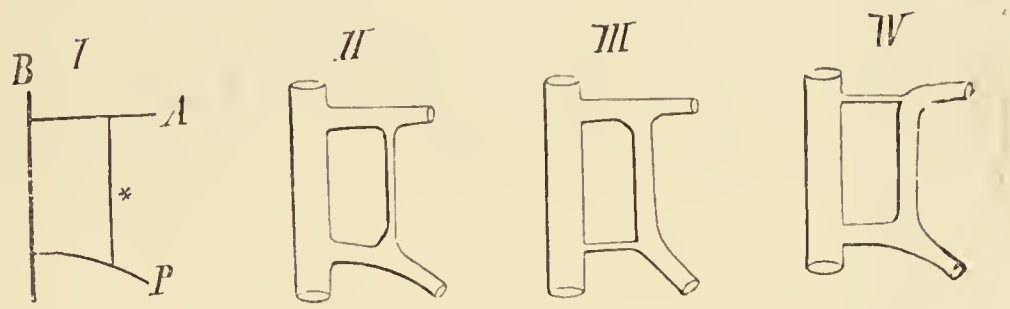

Fig. 86.

Das Verhältnis des Ursprunges der Art. circumflexa humeri posterior (*A*), und der Art. profunda brachii (*P*) aus der Art. brachialis (*B*), wie dasselbe durch die Anastomose (*) modifiziert wird. Nach H. Meyer.

I allgemeines Schema der Bahnen dieser Gefässe; *II* getrennter Ursprung der Art. circumflexa humeri posterior und der Art. profunda brachii; *III* Ursprung der Art. profunda brachii aus der Art. circumflexa humeri posterior; *IV* Ursprung der Art. circumflexa humeri posterior aus der Art. profunda brachii.

Fällen der proximal aufsteigende M. pronator teres seinen Ursprung aus. Manchmal kommt diese mediale Verlagerung der A. brachialis auch ohne gleichzeitige Entwickelung eines Processus supra-condyloideus vor; der fibröse Bogen aber pflegt mehr oder wenig kräftig entwickelt zu sein.

In seltenen Fällen wurde beobachtet, dass die A. brachialis kurz nach ihrem Beginne sich in zwei Arme spaltete, die sich kurz darauf wieder zu einem einzigen Stamme vereinigten (Inselbildung der A. brachialis).

In anderen Fällen gehen aus dem unteren Ende der A. brachialis statt zwei Gefässe deren drei hervor, indem der Ursprung der A. interossea communis so weit hinaufrückt.

Die häufigste und interessanteste Abweichung von der gewöhnlichen Anordnung kommt in Form einer sogenannten hohen Teilung der A. brachialis vor.

An 481 Armen beobachtete Quain 386 mal die Teilung an der normalen Stelle, etwas unterhalb des Ellenbogengelenkes. Nur in einem Falle, welcher zugleich durch das Vorkommen eines sogenannten Vas aberrans kompliziert war, lag die Teilungsstelle erheblich weiter distal. In 64 Fällen aber teilte sich die Brachialis höher als gewöhnlich und zwar in allen Entfernungen oberhalb des Ellenbogens bis zur Achselhöhle hinauf. Der von dem Stamme frühzeitig abgehende Ast war bei solcher Teilung unter vier Fällen dreimal die A. radialis; manchmal war es die A. ulnaris. In den meisten Fällen also geht oben eine Arterie ab, welche am Vorderarme die Verzweigung der Radialis zeigt, während von der Fortsetzung des Stammes am Vorderarme die Verzweigungen der Ulnaris samt A. interossea erfolgen. Dagegen kommt es selten vor, dass der Stamm des Vorderarmes die A. radialis und interossea abgiebt, während die A. ulnaris allein am Oberarme entspringt. In noch selteneren Fällen entspringt die Interossea am Oberarme.

Die hohe Teilung findet sich in der Mehrzahl der Fälle im oberen, seltener im unteren, am seltensten im mittleren Drittel des Oberarmes. Allein die Teilung kann, mit Abweichungen an der A. axillaris verbunden, auch bereits in der Achselhöhle stattfinden; es verlaufen dann in der ganzen Länge des Oberarmes zwei Stämme herab, von welchen die für den Oberarm bestimmten Äste abgehen.

Fig. 87.

Ursprung, Lage, Astfolge der beiden Stämme bieten nicht bloss ein chirurgisches, sondern auch ein morphologisches Interesse dar. Solange man jedoch die hohen Teilungen schon kennt, so ist auf die morphologische Seite der Frage doch erst in der letzten Zeit das erforderliche Gewicht gelegt worden.

Betrachtet man zunächst die Thatsachen genauer, so entspringt die A. radialis oft von der medialen Seite der A. brachialis, wenn sie vom Oberarme abgeht. Sie läuft dann mit dem Hauptstamme herab und geht oft ziemlich plötzlich in der Ellenbeuge, nur von der Fascie und Haut bedeckt, in einzelnen Fällen sogar suprafascial über den anderen Stamm hinweg lateralwärts zum Vorderarme. Sie zieht dabei gewöhnlich über den Lacertus fibrosus. Doch kommen auch Fälle hohen Abganges vor, in welchen sie von ihm bedeckt ist.

Wenn die A. ulnaris der Ast ist, welcher von der oberen Abteilung der A. brachialis abgeht, so weicht sie während ihres Verlaufes zum Vorderarme meist medianwärts, gegen den Epicondylus medialis humeri ab. Sie liegt dann meist dicht unter der Fascie und vor den Beugemuskeln; hier und da findet sie sich subkutan, äusserst selten submuskulär. In einem Falle verlief sie oberflächlich hinter dem Epicondylus medialis her; manchmal zieht sie schräg vor der A. radialis vorüber.

Die A. interossea liegt, wenn sie von der A. axillaris oder der A. brachialis entspringt, hinter der letzteren bis zur Ellenbeuge; sie dringt zwischen den Muskeln des Vorderarmes in die Tiefe, um ihre gewöhnliche Lage einzunehmen.

Wenn die A. radialis einen hohen Ursprung besitzt, verläuft der andere Stamm zuweilen in Begleitung des N. medianus längs dem Septum intermusculare gegen den Condylus medialis herab und dreht sich dann am Ursprunge des Pronator teres lateralwärts, dringt unter diesen Muskel und erlangt seine gewöhnliche Lage in der Mitte der Ellenbeuge.

Die beiden Äste, in welche die Armschlagader gespalten ist, sind zuweilen in der Nähe der Ellenbeuge durch einen queren Ast miteinander verbunden, welcher in der Regel von dem stärkeren zu dem schwächeren Gefässe geht und in Grösse, Form und Lage wechselt. In selteneren Fällen sind die ursprünglich getrennten Äste vollständig wieder vereinigt.

Fig. 87. Hoher Abgang der A. radialis von der Oberarmschlagader und starke Entwickelung einer Art. mediana, nach Tiedemann. 1/4.

1 A. brachialis; 2 Stamm der A. brachialis nach Abgang der A. radialis; 3, 3 A. radialis; sie entspringt am oberen Dritteile des Oberarmes und geht in ziemlich normaler Lage, nur über der Aponeurose des M. biceps her, zum Vorderarme; 4, 4 A. ulnaris im gewöhnlichen Verlaufe; 5 Arcus volaris superficialis, an dessen Bildung sich 3', der Ramus volaris superficialis a. radialis, 4 A. ulnaris und 10 die starke A. mediana beteiligen; 6 A. profunda brachii; 7 Rami musculares; 8 A. collateralis ulnaris inferior; 9 A. recurrens radialis.

Abirrende Gefässe, Vasa aberrantia, nennt man lange, meist schwache Gefässe, welche entweder von der A. axillaris oder der A. brachialis entspringen und sich mit einer der Vorderarmarterien oder einem ihrer Äste verbinden. Nach den Beobachtungen von Quain verbindet sich das Gefäss in acht von neun Fällen mit der A. radialis; in seltenen Fällen geht es Verbindungen mit der A. ulnaris ein. Diese Abweichung schliesst sich an die Fälle an, in welchen eine hohe Teilung vorhanden ist und die entstandenen Äste wiederum durch eine Queranastomose miteinander verbunden werden.

In den meisten Fällen verhalten sich beide obere Extremitäten in Bezug auf hohe Teilung nicht gleich. Nach Quain fand sich bei 61 Individuen mit hoher Teilung der A. brachialis dieselbe 43 mal nur auf einer Seite, 13 mal zwar auf beiden Seiten, allein in verschiedenen Graden der Ausbildung, und nur 5 mal in gleicher Weise entwickelt.

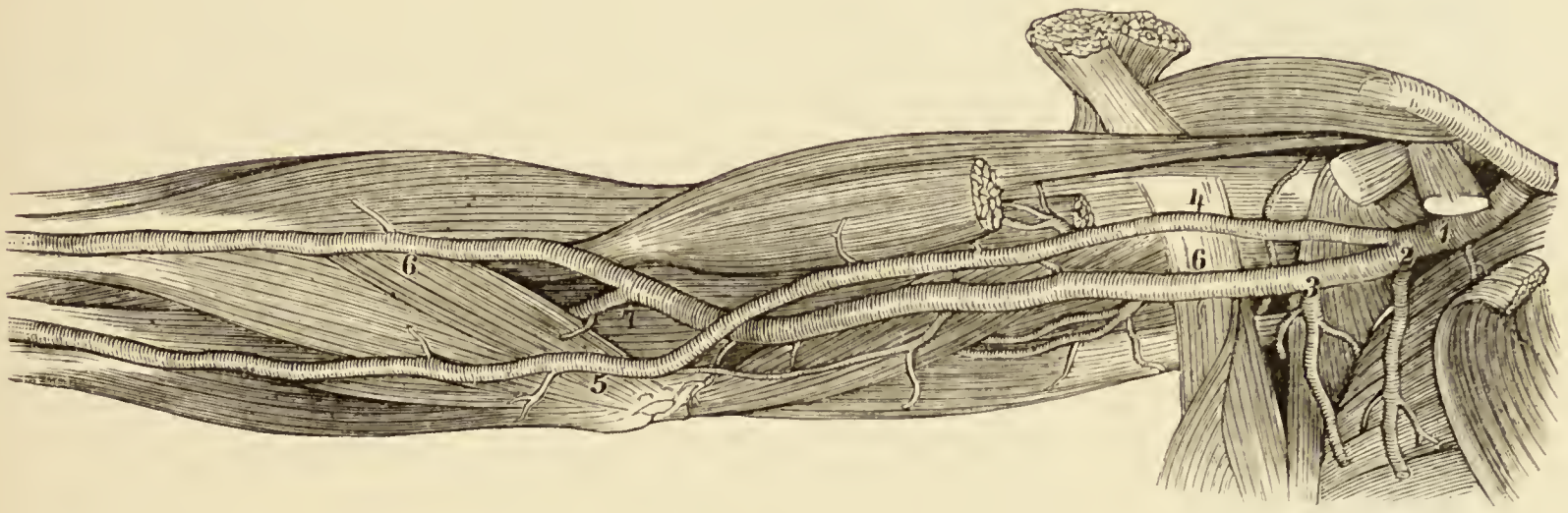

Fig. 88.

Hoher Ursprung und oberflächlicher Verlauf der A. ulnaris. 1/4.

Die A. ulnaris kommt aus der A. axillaris hervor, verläuft am Oberarme an der äusseren Seite der A. radialis, welche hier die A. brachialis repräsentiert, und gelangt dann in der Ellenbeuge vor der A. radialis zur medialen Seite des Vorderarmes. Hier zieht sie über der Gruppe der Beugemuskeln her und gelangt erst am unteren Teile des Vorderarmes in ihre normale Lage. Aus der Teilungsstelle entspringt die A. thoracalis lateralis; aus der A. radialis die unteren Äste der A. axillaris, diejenigen der A. brachialis und die A. interossea communis.

1 A. axillaris; 2 A. thoracalis lateralis; 3 A. subscapularis; 4 A. ulnaris; 5 deren Übertritt über die A. radialis und die Beuger der Hand; 6 A. radialis; 7 A. interossea communis.

Zur Erklärung der hohen Teilung kann man versuchen, den embryologischen Weg zu betreten; aber man wird es auch nicht umgehen können, eine vergleichend-anatomische Grundlage zu gewinnen. Auch ist an bereits Bekanntes aus der Gefässlehre des Menschen anzuknüpfen und auf induktivem Wege Aufschluss zu suchen. Es sind die oft unscheinbaren Anastomosen untergeordneter Äste von mehr oder weniger weit abstehendem Ursprunge aus der Hauptbahn, welche bei stärkerer Ausbildung und Übernahme bedeutender Funktionen zu Erscheinungen führen, in deren Bereich auch die sogenannte hohe Teilung gelegen ist. Legt man der Erklärung stark ausgebildete Kollateralbahnen zu Grunde, so liegen nicht sowohl hohe Teilungen vor, als proximal gelegene Einschaltungen dritter Gefässe oder Gefässstücke, welche nunmehr den Anschein von hochgelegenen Stellen des distalen Gefässes geben, obwohl sie mit letzterem gar nichts zu thun haben.

Ein Beispiel stellte uns bereits Fig. 86 vor Augen; die Anwendungen desselben auf das Ganze des Gefässbaumes sind in ausserordentlich vielen Gebieten zu machen, ebenso auch auf dem vorliegenden. In Fig. 86 III liegt ein hoher Ursprung der A. profunda brachii vor; dasjenige Stück des Gefässrohres aber, welches den Ursprung zu einem hohen macht, ist gar kein Teil der Profunda, sondern ein erweitertes anastomotisches Glied zwischen der A. circumflexa humeri posterior und der Profunda brachii; aber es imponiert jetzt als Ursprungsteil der Profunda, die in gewöhnlicher Weise entsprang.

Bei Unterbindungen von Gefässen bei Erwachsenen treten zur Ausbildung von Kollateralbahnen dieselben Momente in Wirksamkeit. Leichter noch kann es am embryonalen Körper geschehen, in welchem die kleineren Gefässbahnen so nahe bei einander liegen. Nimmt man ferner hinzu, dass an den Extremitäten die Gefässe allmählich zu sehr langgestreckten

Röhren anwachsen, so ist es nicht schwer, das Beispiel der Fig. 86 auf die hohe Teilung der A. brachialis oder A. axillaris zu übertragen.

In ähnlicher Weise vorgehend und zugleich die vergleichend-anatomische Grundlage benutzend, gelangt A. Ruge[1]) zu dem Ergebnisse, dass nicht allein die allmähliche Ausbildung untergeordneter Anastomosen der sogenannten hohen Teilung der A. brachialis und axillaris zu Grunde liegt, sondern dass die hohe Teilung sogar den ursprünglicheren Zustand darzustellen scheint, aus welchem durch Umbildung die gegenwärtige Anordnung sich ausgebildet hat.

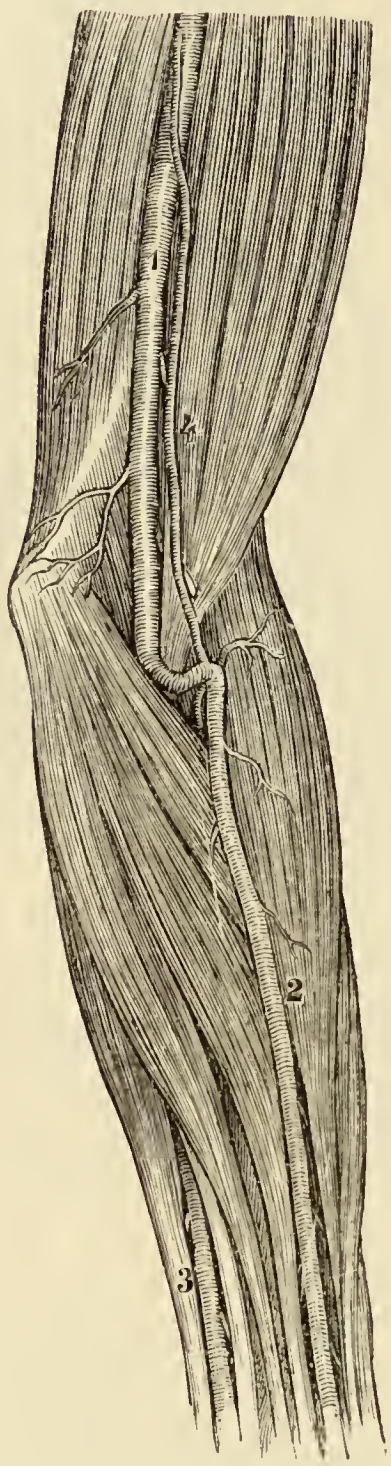

Fig. 89.

Vas aberrans arteriae brachialis. 1/4.

Im oberen Dritteile des Oberarmes geht ein Gefäss von der A. brachialis ab, welches sich in der Ellenbeuge mit der A. radialis verbindet.

1 A. brachialis; 2 A. radialis; 3 A. ulnaris; 4 Vas aberrans.

Er geht dabei aus von dem Verhalten der A. brachialis bei dem Vorhandensein eines Foramen supra-condyloideum und von den Tieren, die es regelmässig besitzen. Die durch diesen Umstand bedingte mediale Lage des Arterienstammes bewirkt auf der Radialseite das Auftreten eines ansehnlichen Gefässes zur Versorgung der vorderen Oberarmmuskeln, eines Gefässes, welches in die Bahn der A. radialis eintritt, während der übrige Gefässstamm als Interossea ulnaris sich geltend macht. Rückt nun mit dem Schwinden des Processus supracondyloideus die Arterie allmählich von der hinteren medialen Seite näher an die vordere Fläche des Oberarmes, so laufen zwei Arterienstämme vom Oberarme zum Unterarme, eine hohe Radialis und eine Interossea-Ulnaris. Durch Rückbildungsvorgänge, zu welchen jetzt Veranlassung gegeben ist, gestaltet sich der proximale Teil der Radialis zu einem kleinen Gefässe um, zu der A. bicipitalis z. B. oder zu einem höher gelegenen Brachialis- oder Axillarisaste, während der distale Teil der Radialis sich unter Benutzung einer A. recurrens radialis zu der als Norm geltenden A. radialis umbildet. Ebenso wie die Radialis kann auch die A. ulnaris durch Ausbildung kollateraler Äste in abnorme Lagerung geraten und dadurch den Anschein eines hohen Ursprunges gewinnen. Für diese Aufgabe lässt sich eine A. collateralis ulnaris, die A. plicae cubiti, und ein Anschluss an das distale Stück der A. ulnaris in Rechnung bringen.

Wegen weiterer Aufschlüsse vergl. unten S. 98.

A. radialis.

Die A. radialis ist der etwas schwächere Endast der A. brachialis, setzt aber deren Richtung am Vorderarme fort und folgt dabei dem Verlaufe des Radius bis zu dessen unterem Ende. Am oberen Teile des Vorderarmes liegt sie zwischen dem Pronator teres und Brachio-radialis, wird weiter unten aber sehr oberflächlich, indem sie hier nur von der Haut und Fascie bedeckt zwischen der Sehne des Brachio-radialis und der Sehne des Flexor carpi radialis dahinzieht.

Ihre Bahn entspricht einer Linie, welche von der Mitte der Ellenbeuge bis zur Mitte der Entfernung des Processus styloideus radii und der Sehne des Flexor carpi radialis verläuft. In der Nähe des Handgelenkes liegt die Arterie dicht vor dem verbreiterten Radiusende und kann hier, da nur Haut und Fascie sie überdeckt, am Lebenden leicht gefühlt werden.

---

[1]) Ruge, A., Die hohe Teilung der A. brachialis. Morpholog. Jahrbuch, Bd. IX. Vgl. auch W. Krause, Varietäten des Aortensystemes, in Henles Handbuch der Gefässlehre. Braunschweig 1868.

Von dieser Stelle aus verändert die A. radialis ihre Richtung, indem sie unter den Sehnen der Mm. abductor pollicis longus und Extensor pollicis brevis über die radiale Seite der Handwurzel auf den Handrücken gelangt. Auf dem Handrücken schlägt sie die Bahn über das Os multangulum majus hinweg zum Anfange des Spatium interosseum I ein, wird von der Sehne des M. extensor pollicis longus überschritten, und wendet sich zwischen den beiden Köpfen des M. interosseus dorsalis I wieder zur Hohlhand. Hier teilt sie sich sogleich in ihre beiden Endäste, die A. princeps pollicis und den R. volaris profundus, welcher letztere in den tiefen Hohlhandbogen übergeht.[1])

Die A. radialis wird gewöhnlich von zwei Venen begleitet. In dem mittleren Teile des Vorderarmes liegt der N. radialis superficialis an ihrer lateralen Seite, verlässt sie aber gegen das untere Ende hin.

Die Äste der A. radialis sind die folgenden:

1. A. recurrens radialis. Sie geht aus der radialen Wand des Anfangsteiles des Gefässes hervor und zieht bogenförmig ab-lateral-aufwärts, um sich im M. brachio-radialis, den tieferen Radialmuskeln und im Rete articulare cubiti zu verästeln.

2. Rami musculares, kleine Ästchen, welche in grosser Zahl längs des Verlaufes der Arterie am Unterarme abgehen.

3. Ramus carpeus volaris. Sie begiebt sich am unteren Rande des M. pronator quadratus zum Rete carpi volare.

4. R. volaris superficialis, ein meist schwaches Gefäss, welches auf oder zwischen den Muskeln des Daumenballens zum Arcus volaris sublimis zieht oder schon vorher ihr Ende findet.

5. Ramus carpeus dorsalis. Er tritt in wechselnder Zahl und Stärke, manchmal nur als Ein Gefäss, auf der Rückseite der Handwurzel zum Rete carpi dorsale.

---

[1]) Auch in der Grube zwischen den Sehnen des Abductor pollicis longus, Extensor pollicis brevis einerseits und des Extensor pollicis longus andererseits (Tabatière du pouce der französischen Anatomen) ist die A. radialis leicht zu erreichen.

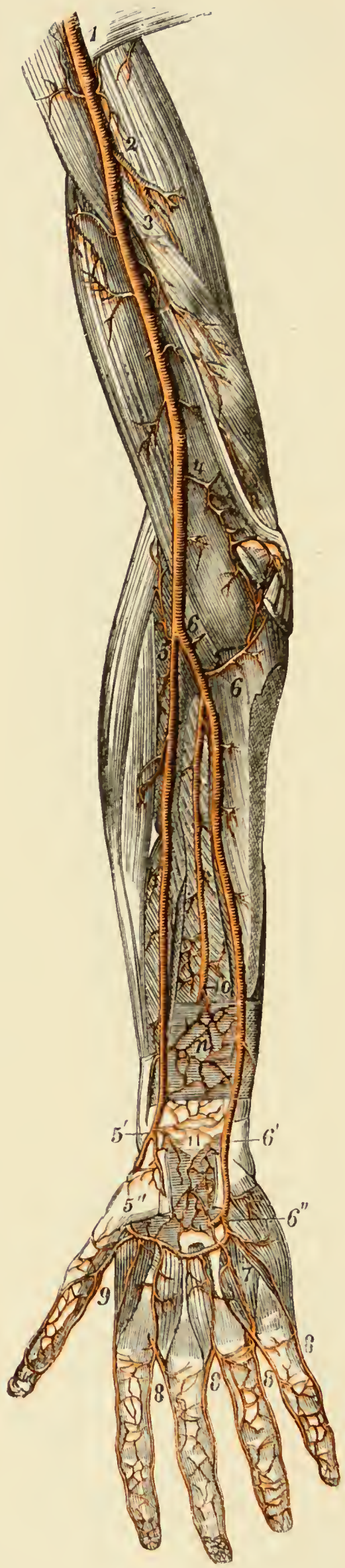

Fig. 90.

Fig. 90. Tiefe Verzweigungen der Arterien am Oberarme, Vorderarme und an der Hand, von vorn, nach Tiedemann. 1/4. Die Mm. biceps brachii, pronator teres, die Muskeln, welche am medialen Gelenkknorren des Oberarmes entspringen, der M. brachio-radialis, der untere Teil der Mm. flexores longus pollicis et digitorum communis profundus, das Lig. carpi transversum und die Muskeln des Daumenballens sind entfernt.

n M. pronator quadratus.

1 A. brachialis; 2 A. profunda brachii; 3 A. collateralis ulnaris superior; 4 A. collateralis ulnaris inferior; 5 oberer Teil der A. radialis mit A. recurrens radialis; 5′ unterer Teil derselben mit dem Ramus volaris superficialis; 5″ ihr Durchtritt zwischen den Köpfen des M. abductor indicis; 6, 6 oberer Teil der A. ulnaris mit der A. recurrens ulnaris; 6′, 6″ unteres Ende der A. ulnaris; bei 6″ trennt sich der tiefe zum tiefen Hohlhandbogen gehende Ast von dem den oberflächlichen (durchschnittenen) Hohlhandbogen bildenden Endaste; 7 Aa. metacarpeae volares; 8, 8, 8 Aa. digitales propriae; 9 A. metacarpea volaris I; 10, 10 A. interossea volaris; 11 Rete carpi volare profundum.

6. A. metacarpea dorsalis I. Sie entspringt in der Nähe der Basis der Mittelhandknochen und ist für die beiden dorsalen Seiten des Daumens und die radiale Dorsalseite des Zeigefingers bestimmt.

Die beiden für den Daumen bestimmten Gefässe, Aa. dorsales pollicis radialis et ulnaris ziehen auf dem Rücken der beiden Daumenränder nach vorn; dasjenige des Zeigefingers, A. dorsalis indicis radialis liegt dem dorsalen Radialrande des Zeigefingers an. Statt mit einem gemeinsamen Stämmchen können die drei Gefässe gesondert entspringen; oder es bilden zwei von ihnen ein gemeinsames Stämmchen.

7. A. metacarpea volaris prima, auch A. princeps pollicis et indicis genannt. Der eine Endast der A. radialis entspringt bald während, bald nach dem Durchtritte der A. radialis zwischen den beiden Köpfen des Interosseus dorsalis I.

Unter den Muskeln des Daumenballens teilt sie sich in drei Aa. digitales volares propriae, welche die beiden volaren Ränder des Daumens und den volaren Radialrand des Zeigefingers versorgen. Die für den Daumen bestimmten beiden Gefässe, Aa. volares pollicis radialis et ulnaris, entspringen häufig mit einem gemeinsamen Stämmchen, während die A. volaris indicis radialis isoliert von der A. radialis abgeht.

8. Ramus volaris profundus s. A. profunda volae. Die tiefe Hohlhandarterie der A. radialis stellt den zweiten Endast der A. radialis dar und geht als Hauptbestandteil in den tiefen Hohlhandbogen über.

Abweichungen.

Von dem hohen Ursprunge der Radialis war S. 93 die Rede. Manchmal liegt sie, besonders bei hohem Ursprunge, subkutan. Mitunter rückt das Gefäss auch vom medialen Rande auf die vordere Fläche des M. brachio-radialis. Ebenso ist beobachtet, dass das Gefäss anstatt unter den Extensorensehnen des Daumens seinen Weg zu nehmen, auf denselben um das Handgelenk herum verläuft.

Das Verständnis der A. radialis hat die vergl. Anatomie angebahnt. In der Säugetierreihe ist eine A. radialis superficialis superior und inferior zu unterscheiden. Jene entspringt bei einigen Affen in der Achselhöhle über der Medianusschlinge, diese in der Mitte des Oberarmes. Von beiden Arterien existieren beim Menschen Rudimente. Das Rudiment der Radialis superficialis superior wird durch ein kleines Ästchen dargestellt, welches auf der Medianusschlinge reitet (Arteriola fundae n. mediani); das Rudiment der A. radialis superficialis inferior wird durch den Ramus bicipitalis gegeben. Dem Alter nach ist folgende Reihenfolge wahrscheinlich: Radialis superficialis inferior, R. s. superior, Radialis hominis; die Inferior wäre hiernach das älteste Gefäss (L. Bayer, 1894. E. Schwalbe, 1895).

Die A. radialis recurrens ist häufig sehr stark oder wird durch mehrere Äste ersetzt. Wenn die A. radialis am Oberarme entspringt, kommt die Recurrens radialis entweder aus dem restierenden Stamme der A. brachialis, oder aus der A. ulnaris oder in sehr seltenen Fällen aus der A. interossea.

Der Ramus volaris superficialis ist in vielen Fällen sehr klein und verliert sich in den kurzen Muskeln des Daumens, ohne eine Verbindung mit dem Hohlhandbogen einzugehen. In anderen Fällen ist er übermässig stark entwickelt. Hier kann er, ohne in die Bildung eines Hohlhandbogens einzugehen, eine oder mehrere Fingerarterien liefern. Manchmal entspringt der R. volaris superficialis ziemlich hoch am Vorderarme. S. auch unten, S. 109.

A. ulnaris.

Die Ellenschlagader, der stärkere der beiden Endäste der A. brachialis, verläuft an der medialen Seite des Vorderarmes zur Hohlhand hin. Von der Ursprungsstelle aus wendet sie sich zunächst bogenförmig ab-medianwärts, dringt zwischen die oberflächliche und tiefe Schicht der Flexoren des Vorderarmes ein und zieht unter dem Schutze des M. flexor carpi ulnaris und am Medialrande seiner Sehne, die sie auch noch am Handgelenke etwas überragt, abwärts zur Radialseite des Os pisiforme.

An ihrem Ursprunge liegt die Arterie dicht an dem Processus coronoideus ulnae, alsdann auf dem M. flexor digitorum profundus und an der Handwurzel auf dem Lig. carpi transversum. Oben wird sie vom Pronator teres, Flexor carpi radialis, Palmaris longus, Flexor digitorum communis sublimis, also von der oberflächlichen Hauptschicht der Beugemuskeln des Vorderarmes bedeckt; etwa in der Mitte des Vorderarmes hat sie diese Muskeln verlassen und den fleischigen Teil des Flexor carpi ulnaris erreicht. Allein weiter unten liegt sie oberflächlicher, indem die Sehne dieses Muskels an ihre mediale Seite tritt und sie nur noch von der Fascie und der Haut bedeckt wird.

Auf dem Lig. carpi transversum wird sie vom Lig. carpi volare commune (Fascie) überlagert, so dass sie hier in einem Kanale, Canalis carpeus ulnaris, gelegen ist. Hier teilt sie sich auch in ihren tiefen und oberflächlichen Endast, welche beide im Bogen radialwärts verlaufen.

Die A. ulnaris wird von zwei Venen begleitet, welche durch zahlreiche kurze, die Arterie umfassende Queranastomosen miteinander verbunden werden.

Am Ursprunge der Arterie liegt der N. medianus unmittelbar an ihrer medialen Seite; allein, da er der Mitte des Vorderarmes zusteuert, geht er bald über das Gefäss hinweg. Der N. ulnaris hingegen ist an der Stelle des Sulcus ulnaris humeri weit von der Arterie getrennt; allein er nähert sich ihr immer mehr, erreicht sie in der Mitte des Vorderarmes und begleitet sie in ihrem weiteren Verlaufe, immer ihrer ulnaren Seite anliegend.

Es gehen von der A. ulnaris folgende Äste ab:

1. A. recurrens ulnaris.

Ein ansehnliches, fast am Ursprunge der A. ulnaris hervorkommendes, ulnarwärts ziehendes Gefäss, welches sich alsbald in einen vorderen und hinteren Ast spaltet.

a) A. recurrens ulnaris anterior; sie biegt sich von dem gemeinsamen Stämmchen oder nach selbständigem Ursprunge ulnar- und aufwärts, zieht zwischen dem Musculus brachialis und Pronator teres in die Höhe und verbindet sich mit den beiden Aa. collaterales ulnares.

b) A. recurrens ulnaris posterior, stärker als der vorhergehende Ast, gelangt unter dem M. flexor digitorum sublimis zur Rückseite des medialen Gelenkknorrens, folgt zwischen den beiden Köpfen des M.

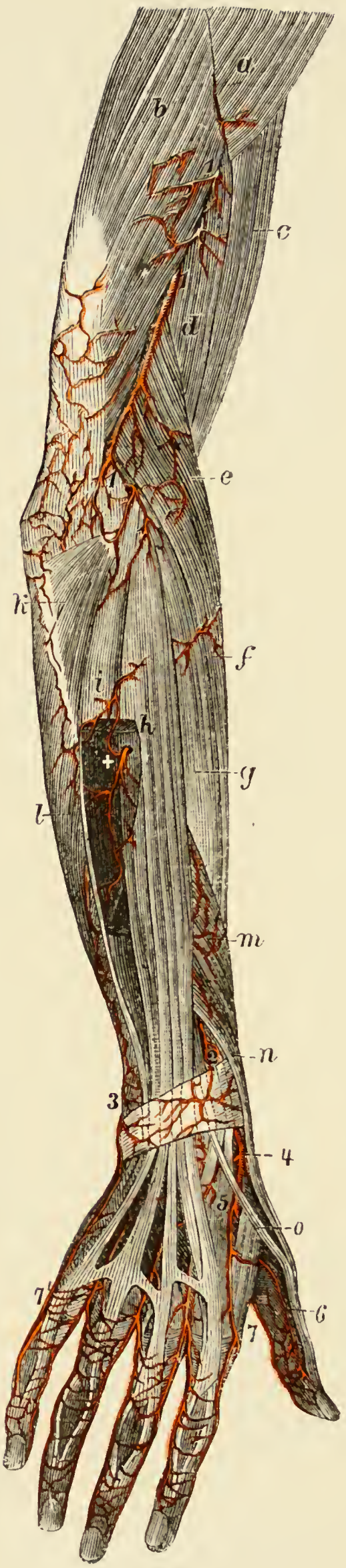

Fig. 91.

Fig. 91. Oberflächliche Gefässe an der äusseren und hinteren Seite des Armes und der Hand, nach Tiedemann. 1/4.

a M. deltoideus; *b* Caput laterale m. tricipitis; *c* M. biceps brachii; *d* M. brachialis; *e* M. brachio-radialis; *f* M. extensor carpi radialis longus; *g* M. ext. carpi radialis brevis; *h* M. extensor digitorum communis; *i* M. extensor carpi ulnaris; *k* M. anconaeus; *l* M. flexor carpi ulnaris; *m* M. abductor pollicis longus; *n* M. extensor pollicis brevis; *o* Tendo m. ext. pollicis longi. 1, 1 Rami a. profundae brachii et a. collateralis radialis; † A. interossea dorsalis; 2 R. carpi dorsalis a. radialis; 3 R. carpi dorsalis a. ulnaris; 4 A. radialis; 5 A. metacarpea dorsalis; 6 A. dorsalis pollicis; 7, 7' Aa. dorsales digitorum.

flexor carpi ulnaris der Bahn des N. ulnaris aufwärts, giebt den Muskeln, dem Nerven und dem Gelenke Zweige und verbindet sich mit den Ästen der benachbarten Arterien.

2. A. interossea antibrachii communis.

Die gemeinsame Zwischenknochenarterie ist meist der stärkste, 2—3 cm lange Ast der A. ulnaris, welcher unterhalb der Tuberositas radii entspringt. Zwischen den Mm. flexor digitorum profundus und Flexor pollicis longus auf die Membrana interossea gelangend, teilt sie sich in zwei Äste, einen hinteren und einen vorderen.

a) A. interossea dorsalis.

Sie dringt durch den Hiatus interosseus auf die Streckseite, folgt der Rückfläche des Zwischenknochenbandes, von den oberflächlichen Streckmuskeln bedeckt, nach unten, versorgt vorzugsweise die Streckmuskeln mit zahlreichen Zweigen und erreicht schliesslich, meist sehr schwach geworden, die Handwurzel.

Ausser den zahlreichen Muskelzweigen gehen von ihr ab:

α) A. interossea recurrens, welche, vom Anconaeus bedeckt, aufwärts gegen den Zwischenraum des Epicondylus lateralis humeri und des Olecranon zieht und sich mit benachbarten Arterien verbindet.

β) Ramus descendens, welcher zum Rete carpi dorsale gelangt.

b) A. interossea volaris.

Sie dringt an der vorderen Fläche des Zwischenknochenbandes, von den aneinanderliegenden Rändern des M. flexor digitorum profundus und M. flexor pollicis longus bedeckt, bis zum M. pronator quadratus herab, durchbohrt hier jedoch das Zwischenknochenband und verläuft als A. perforans inferior zum Handrücken.

Auf diesem Wege giebt sie eine Reihe von Ästen ab:

α) A. mediana. Ein langes dünnes Gefäss, welches den N. medianus begleitet.

β) Rami musculares zu den beiden seitlichen Muskeln und zum Pronator quadratus.

γ) A. nutricia radii et ulnae, welche auseinanderweichen und in die Foramina nutricia der beiden Vorderarmknochen eindringen.

δ) Ramus carpeus volaris, ein kleiner Zweig, welcher unter dem Pronator quadratus zur vorderen Seite der Handwurzel herabzieht.

ε) Ramus perforans inferior.

3. Rami musculares.

Muskeläste der A. ulnaris gehen in grosser Zahl zu den in ihrer Nachbarschaft liegenden Muskeln des Vorderarmes; einige durchbohren die Membrana interossea und gelangen zu den Streckmuskeln.

4. Ramus carpeus volaris.

Oft mehrere kleine Zweige, welche am unteren Rande des Pronator quadratus zum Rete carpi volare ziehen.

5. Ramus carpeus dorsalis.

Ein etwas stärkerer, oder einige kleine Äste, welche unter der Insertionssehne des M. flexor carpi ulnaris zum Rete carpi dorsale treten.

6. A. digitalis dorsalis ulnaris.

Sie tritt ebenfalls zwischen Ulna und Insertionssehne des Flexor carpi ulnaris zum Handrücken und entspringt häufig aus einem gemeinsamen Stämmchen mit den vorhergehenden beiden kleinen Arterien.

7. Ramus volaris superficialis.

Die starke Fortsetzung des Stammes bildend, geht sie neben dem oberflächlichen Aste des N. ulnaris unter dem M. palmaris brevis und der Fascia palmaris in den oberflächlichen Hohlhandbogen über (s. unten).

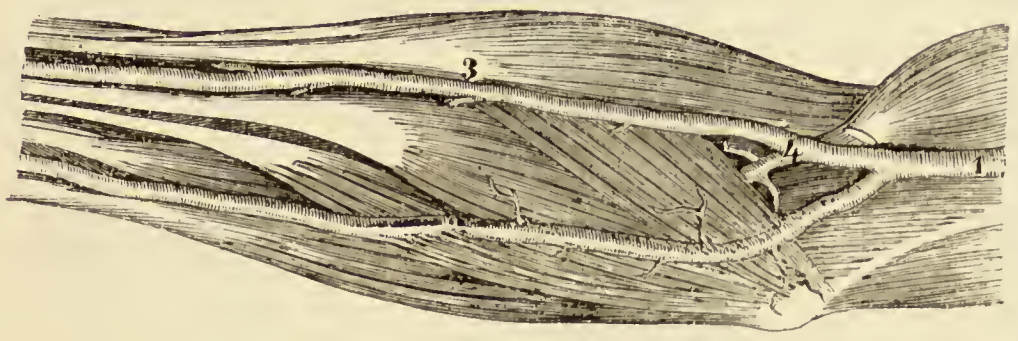

Fig. 92.

Erhöhter Ursprung und oberflächlicher Verlauf der A. ulnaris. 1/4.
1 A. brachialis; 2 A. ulnaris; 3 A. radialis; 4 A. interossea communis.

8. Ramus volaris profundus superior.

Er zweigt sich, den kleineren Endast der A. ulnaris bildend, in der Nähe des Os pisiforme von der vorhergehenden ab und dringt mit dem tiefen Aste des N. ulnaris zwischen dem Abductor und Flexor brevis digiti minimi in die Tiefe, um sich in den tiefen Hohlhandbogen einzusenken.

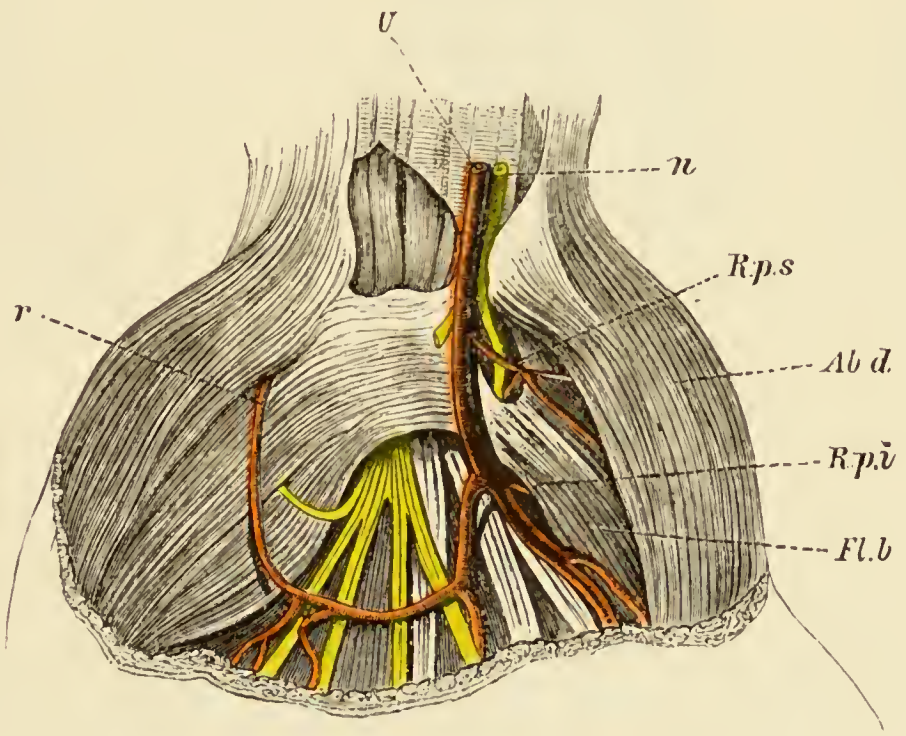

Fig. 93.

Rechte Hand. Die Ursprünge der beiden tiefen Volaräste der A. ulnaris sind dargestellt.
U Art. ulnaris; *r* R. vol. superficialis der A. radialis; *n* N. ulnaris; *Abd* Abductor digiti V; *Fl b* Flexor brevis digiti V; *Rp s* Ramus vol. profundus superior; *Rp i* Ramus vol. profundus inferior (nach Zuckerkandl).

9. Ramus volaris profundus inferior.

Nach den Feststellungen von E. Zuckerkandl (1896) sind nämlich in der Mehrzahl der Fälle (79%) zwei tiefe Volaräste der A. ulnaris vorhanden, von welchen typisch der untere an Stärke überwiegt; der obere Ast fehlte in keinem Falle (von 100), der untere in 21%. Der Ramus superior entspringt in der Nähe des Pisiforme, der Ramus inferior dagegen an der Umbiegungsstelle der A. ulnaris superf. in den Arcus sublimis. Z. giebt zugleich Aufschluss über Genese und Bedeutung der beiden Rami profundi a. ulnaris.

Fig. 94.

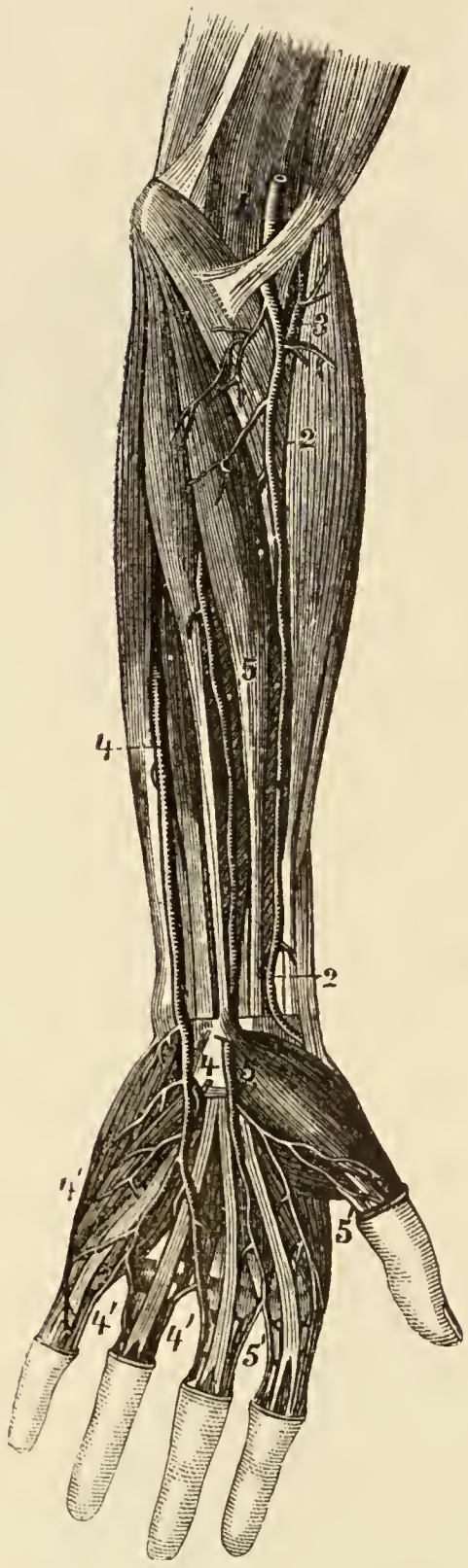

Fig. 95.

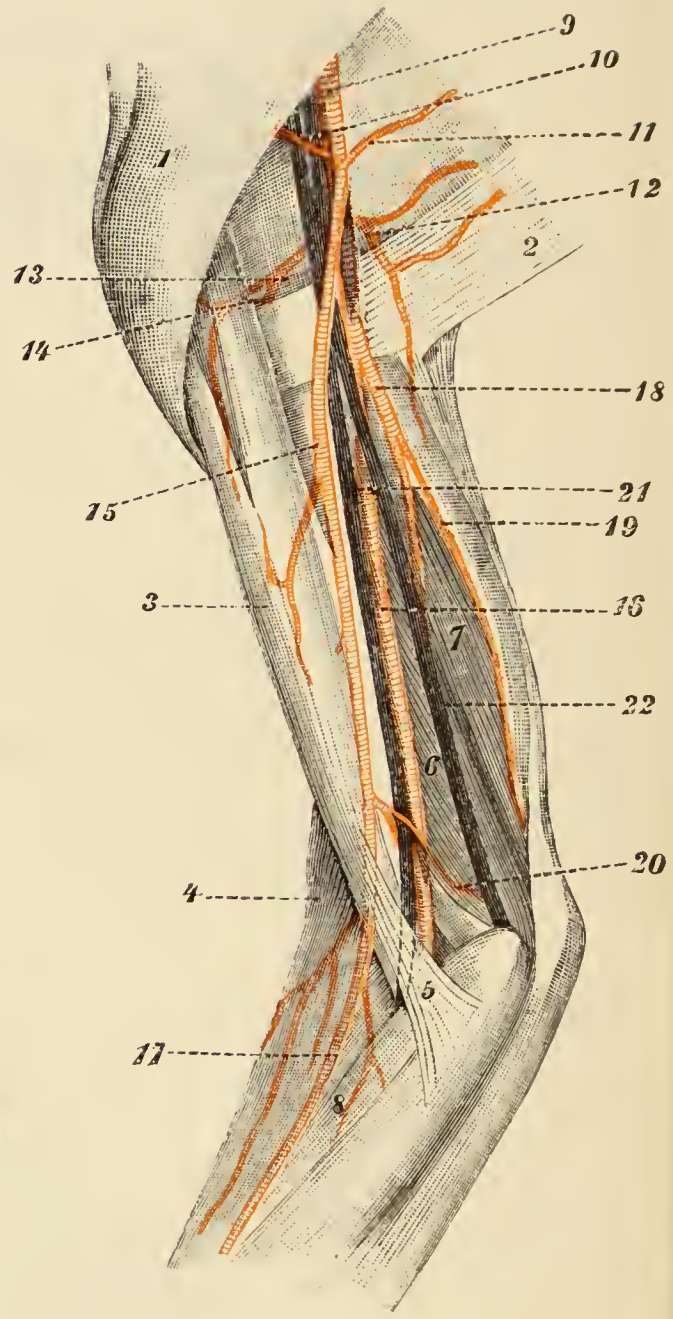

Fig. 96.

Fig. 94. Hoher Ursprung der Arteria radialis, Beteiligung der Arteria mediana an dem oberflächlichen Hohlhandbogen, nach Tiedemann. 1/4.

1 Art. radialis; 2 Pars dorsalis art. rad.; 3 Ramus volaris superficialis; 4 A. princeps pollicis aus dem Arc. volaris superfic.; 5 Art. ulnaris; 6 A. interossea volaris; 7 A. mediana; 8 Ram. carpeus a. ulnaris; 9 A. ulnaris; 10 A. volaris digiti quinti ulnaris; 11 Arcus volaris superficialis; 12 A. digitalis communis secunda, verbunden mit der A. volaris indicis radialis aus dem tiefen Hohlhandbogen; 13 A. digitalis communis tertia aus dem oberflächlichen Hohlhandbogen.

Fig. 95. Fall einer stärkeren Entwickelung der A. mediana, welche einen Teil der Fingerarterien abgiebt, während gleichzeitig der oberflächliche Hohlhandbogen fehlt, nach Tiedemann. 1/4.

1 A. brachialis; 2 A. radialis, ohne Ramus volaris superficialis; 3 A. recurrens radialis; 4 A. ulnaris, ohne Bildung eines oberflächlichen Bogens, dagegen mit Abgabe der Hälfte der Fingerarterien 4′, 4′; 5′, 5′ verstärkte A. mediana, welche vor dem Ligamentum carpi transversum zur Hohlhand zieht und die Fingerarterien der Radialseite der Hand abgiebt.

Fig. 96. Art. brachialis von Hapale jacchus (L. Bayer, 1894).

1 M. pectoralis major; 2 M. latissimus dorsi; 3 M. biceps brachii; 4 M. brachio-radiadis; 5 Lacertus fibrosus; 6 Caput mediale m. tricipitis; 7 Caput longum m. tricipitis; 8 M. pronator teres; 9 A. axillaris; 10 A. thoraco-acriomalis; 11 A. thoracalis lat.; 12 A. thoraco-dorsalis; 13 A. circumflexa humeri anterior; 14 A. circumflexa humeri posterior; 15 A. radialis; 16 A. profunda brachii; 17 A. radialis; 18 A. profunda brachii; 19 A. collateralis media; 20 A. collateralis ulnaris inferior; 21 N. medianus; 22 N. ulnaris.

Abweichungen. Unter den von R. Quain beobachteten Fällen zeigte sich in dem Ursprunge der A. ulnaris unter dreizehn Fällen etwa einmal eine Abweichung. In diesen Fällen entsprang sie viel häufiger aus der A. brachialis als aus der A. axillaris, ja die Zahl der Abweichungen verminderte sich mit der Entfernung derselben von der gewöhnlichen Abgangsstelle.

Die Lage der A. ulnaris am Vorderarme ist häufiger verändert als diejenige der A. radialis. Entspringt sie an der gewöhnlichen Stelle, so ändert sie ihre Lage nicht sehr häufig; doch kommt es öfters vor, dass sie nicht, wie gewöhnlich, der Sehne des M. flexor carpi ulnaris anliegt, sondern entfernt von ihr abwärts läuft.

In Fällen hohen Ursprunges zieht sie fast ausnahmslos über die Muskeln, welche am Epicondylus medialis des Oberarmes entspringen, hinweg.

Meist ist sie von der Fascie des Oberarmes bedeckt, allein es kommen auch Fälle vor, in welchen das Gefäss subkutane Lage hat und entweder in seinem ganzen Verlaufe in dieser oberflächlichen Lage verharrt oder später unter die Fascie eindringt und dann dem Verlaufe der gewöhnlichen A. ulnaris in der unteren Abteilung entspricht.

Das Gefäss, von welchem sich die A. ulnaris am Oberarme abgespalten hat, teilt sich später, gewöhnlich etwas unterhalb der Ellenbeuge, in die A. radialis und A. interossea, welche letztere sonst gewöhnlich aus der A. ulnaris stammt. Hiernach könnte man mit Quain glauben, dass diese abnorme Anordnung von einem frühzeitigen Verschlusse der A. ulnaris unterhalb der Abgangsstelle der A. interossea herrühre, infolge welchen Vorganges sich ein oberflächlicher anastomotischer Ast zwischen der A. brachialis und dem unteren Ende der A. ulnaris stärker entwickelt hat. In einem solchen Falle würde dann die A. interossea nicht nur der gewöhnlichen Interossea entsprechen, sondern zugleich einer Abteilung der A. ulnaris; in der That giebt sie dann nicht nur die A. recurrens ulnaris, sondern auch noch eine Anzahl gewöhnlich der A. ulnaris angehöriger Muskeläste ab. S. hierüber auch das oben (S. 93 f.) über hohe Teilung der A. brachialis Angegebene.

Auch in der Stärke des Gefässes finden sich mancherlei Abweichungen, welche gewöhnlich zugleich mit Abweichungen in der Stärke der A. radialis vorkommen.

Die A. interossea volaris und dorsalis entspringen zuweilen getrennt von der A. ulnaris. Auch ist ein höherer Ursprung der A. interossea communis beobachtet, welcher in einzelnen Fällen bis zur A. axillaris hinaufsteigt. Die A. interossea volaris zeigt einige auffallende Abweichungen in Bezug auf stärkere Entwickelung ihrer Äste, welche dann sowohl die Äste der A. ulnaris wie diejenigen der A. radialis ersetzen.

Am häufigsten trifft diese Abweichung die A. mediana. Dieser den N. medianus begleitende Zweig ist manchmal von bedeutender Stärke. Gewöhnlich ein Ast der vorderen Zwischenknochenarterie, entspringt sie zuweilen doch auch von der A. ulnaris selbst, oder gar von der A. brachialis. Wenn sie verstärkt ist, so dringt sie meist mit dem N. medianus zur Hohlhand und verbindet sich mit dem oberflächlichen Hohlhandbogen oder auch mit einzelnen Fingerarterien (s. Fig. 87, 94, 95).

Die Untersuchung der Vorderarmarterien der Säugetiere und des Menschen hat ergeben, dass die A. brachialis mit ihrer Vorderarmfortsetzung, der Interossea, das primäre Stammgefäss des Armes bildet, während die Radialis, Ulnaris und Mediana bloss secundäre Äste derselben darstellen. Die Interossea ist anfänglich das Hauptgefäss der Hand (E. Zuckerkandl 1895).

Rete articulare cubiti. Fig. 97.

Das Rete cubitale ist ein sehr reichliches arterielles Gefässnetz, welches von den vielen, von allen Seiten nach der Gegend des Ellenbogengelenkes hinstrebenden Arterienästen gebildet wird, das ganze Ellenbogengelenk umgiebt, insbesondere aber an der hinteren Fläche stark entwickelt ist und daher auch Rete olecrani genannt wird.

An der Zusammensetzung desselben nehmen teil:

1. A. collateralis radialis.
2. A. collateralis media.
3. A. collateralis ulnaris superior.
4. A. collateralis ulnaris inferior.
5. A. recurrens radialis.
6. A. recurrens ulnaris.
7. A. recurrens interossea.

Hiervon sind die ersten vier Gefässe Äste der A. brachialis, die letzten drei rückläufige Äste der Vorderarmarterien.

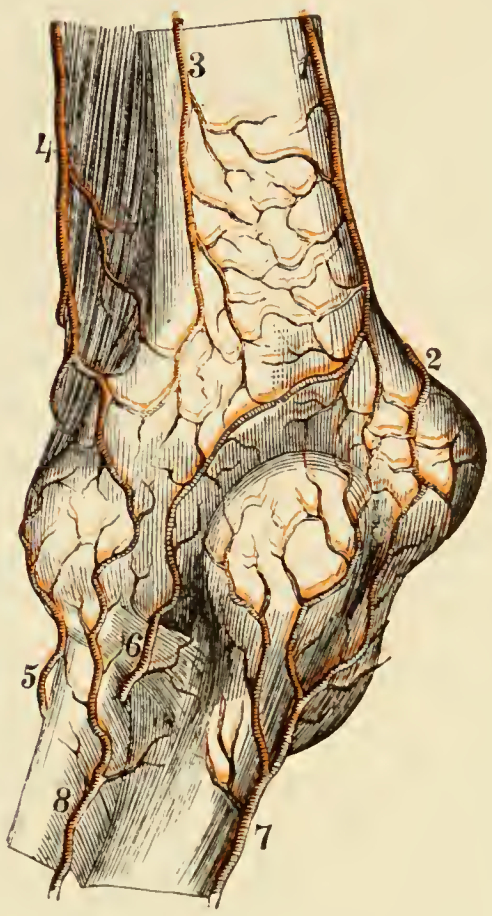

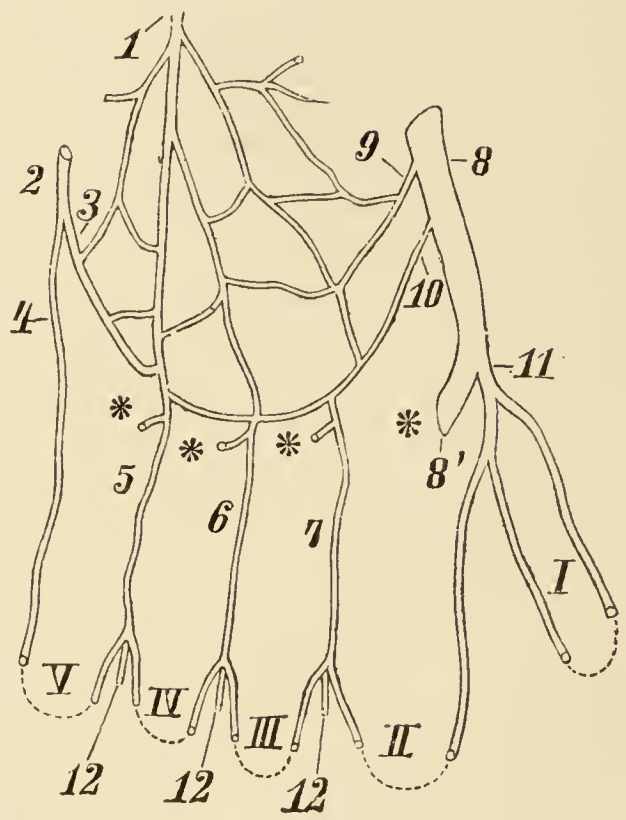

Fig. 97. Fig. 98.

Fig. 97. Ellenbogengelenknetz, von hinten. ½.

1 A. collateralis ulnaris superior; 2 A. collateralis ulnaris inferior: 3 A. collateralis media; 4 A. collateralis radialis; 5 A. recurrens radialis; 6 A. recurrens interossea (volaris); 7 A. recurrens ulnaris posterior; 8 A. recurrens interossea (dorsalis).

Fig. 98. Rete carpi dorsale profundum.

1 A. perforans interossea; 2 R. carpeus dorsalis arteriae ulnaris; 3 R. carpeus dorsalis arteriae ulnaris; 4 A. dorsalis digiti quinti ulnaris; 5, 6, 7 Aa. metacarpeae dorsales IV, III und II; 8 A. radialis; 9, 10 Rami carpei dorsales der A. radialis; 11 A. metacarpea dorsalis I; 12 Verbindungsäste mit den Aa. metacarpeae volares; * Rami perforantes aus dem Arcus volaris profundus; I—V. Anfangsteile der Aa. digitales dorsales radiales et ulnares.

Rete carpeum.

Das Rete carpeum zerfällt in ein oberflächliches und tiefes dorsales und in ein volares Netz.

a) Rete carpi volare.

Auf dem volaren Bandapparate der Handwurzel liegt ein Gefässnetz, welches von schwachen Endzweigen der A. interossea anterior, in beträchtlicherem Grade von den Verzweigungen einerseits der A. carpea volaris aus der A. radialis, andererseits der A. carpea volaris aus der A. ulnaris gebildet wird.

b) Rete carpi dorsale.

Das Rete carpi dorsale zerfällt in ein schwach entwickeltes oberflächliches und ein stark ausgeprägtes tiefes Netz.

Das oberflächliche Rückennetz der Handwurzel, Rete carpi dorsale superficiale, liegt subkutan auf dem Lig. carpi dorsale commune (Fascie).

Das tiefe Rückennetz, Rete carpi dorsale profundum, breitet sich unmittelbar am tiefen dorsalen Bandapparate aus.

An der Bildung dieses Netzes beteiligen sich zunächst die Aa. carpeae dorsales aus der A. radialis und aus der A. ulnaris. Ausserdem senkt sich der Ramus posterior der A. interossea anterior (s. A. perforans inferior) und das schwache Endstück der A. interossea posterior in das dorsale Netz ein.

Bei guter Entwickelung des tiefen Netzes gehen aus ihm drei Aa. metacarpeae dorsales hervor, welche auf den Mm. interossei zwischen den vier ulnaren Metakarpalien abwärts ziehen, sich mit den Rami perforantes der Aa. metacarpeae volares verbinden und sich alsdann in die Aa. digitales dorsales für je zwei benachbarte dorsale Fingerränder spalten. Letztere versorgen indessen nur den Rücken des ersten und die proximale Hälfte des zweiten Fingergliedes. Meist findet sich an der Basis der Finger zwischen den Ursprüngen der Aa. digitales dorsales noch je ein dritter Ast, welcher sich in die Spaltungsstelle der A. digitalis communis volaris einsenkt.

Nach anderer Auffassung jedoch wird das Rete carpi dorsale profundum nicht allein durch die Verästelung der oben erwähnten drei bis vier Arterien gebildet, sondern es nehmen an seiner Zusammensetzung die rückläufigen Äste der Rami perforantes des tiefen Hohlhandbogens teil. Jeder Ramus perforans nämlich teilt sich in einen rückläufigen Ast zum Rete carpi dorsale, und in einen vorwärtsziehenden Ast, die A. interossea dorsalis. Durch die Einmündung der rückläufigen Äste in das Rete carpi dorsale entsteht so der Anschein eines Ursprunges der Aa. interosseae dorsales vom Rete carpi dorsale und eines etwaigen Arcus dorsalis.

Dies wirft auch ein bedeutsames Licht auf das dorsale Stück der A. radialis. Man wird schon lange bemerkt haben (s. Fig. 98), dass der Teil S' dieses Gefäss seinem Wesen nach ganz zusammenfällt mit den übrigen, durch einen Stern bezeichneten Aa. perforantes; er ist nur stärker. Lässt man ihn schwächer werden, so ist die Übereinstimmung um so auffallender; das Stück S der A. radialis ferner stimmt wesentlich überein mit dem Ramus dorsalis (2) der A. ulnaris. Hiernach haben wir in dem dorsalen Teile der A. radialis die stark gewordene Anastomose eines Ramus dorsalis der A. radialis mit einem R. perforans des Arcus volaris profundus vor uns (H. Meyer).

Arcus volaris superficialis.

Der oberflächliche Hohlhandbogen ist vorzugsweise das Erzeugnis des oberflächlichen Endastes der A. ulnaris, des Ramus volaris superficialis der A. ulnaris, welcher in der Nähe des unteren Randes des Lig. carpi transversum und der mittleren Hautfurche der Hohlhand im Bogen radialwärts gegen die Muskulatur des Daumenballens verläuft.

Der abwärts konvexe Bogen verjüngt sich gegen den Daumenballen hin und verbindet sich an demselben oft mit dem meist schwachen R. volaris superficialis der A. radialis; in anderen Fällen erreicht er denselben nicht, dann aber öfters die A. metacarpea volaris prima. Der Bogen liegt auf den Sehnen des Flexor digitorum sublimis, sowie auf den Verzweigungen der Nn. medianus und ulnaris und ist am Anfange vom M. palmaris brevis, dann von der Fascia palmaris und der Haut bedeckt.

Von dem konkaven Rande des Arcus volaris superficialis gehen kleine Zweige aufwärts, welche die Fascie u. s. w. versorgen. Vom konvexen Rande entspringen dagegen vier starke Aa. digitales communes, welche sich in der Nähe der Köpfchen der Metacarpalia gabelig spalten und auf diese Weise acht besondere Arterien der Volarseite der Finger, die Aa. digitales volares propriae, für die einander zugewendeten volaren Ränder der fünf Finger erzeugen. Letztere Arterien versorgen jedoch nicht bloss die Volarseite der betreffenden Finger, sondern, von der zweiten Phalange bis zur Fingerspitze hin, durch Rückenäste auch den Fingerrücken.

Nun sind mit Ausnahme der Ulnarseite des kleinen Fingers alle Finger mit volaren Arterien versorgt; die Ulnarseite des fünften Fingers wird entweder ebenfalls von dem Ramus volaris superficialis der A. ulnaris abgegeben (Fig. 99), oder vom Ramus volaris profundus derselben.

Jede der vier Aa. digitales volares communes läuft zwischen den Beugesehnen der Finger auf den Mm. lumbricales abwärts bis zu den Köpfchen der Mittelhandknochen und nimmt vor der Teilung in die Aa. digitales volares propriae gewöhnlich je ein Ästchen aus der entsprechenden A. metacarpea dorsalis und aus dem Arcus volaris profundus auf. Die Aa. digitales volares propriae ziehen, an jedem Finger leicht konvergierend, von den zugehörigen Nerven

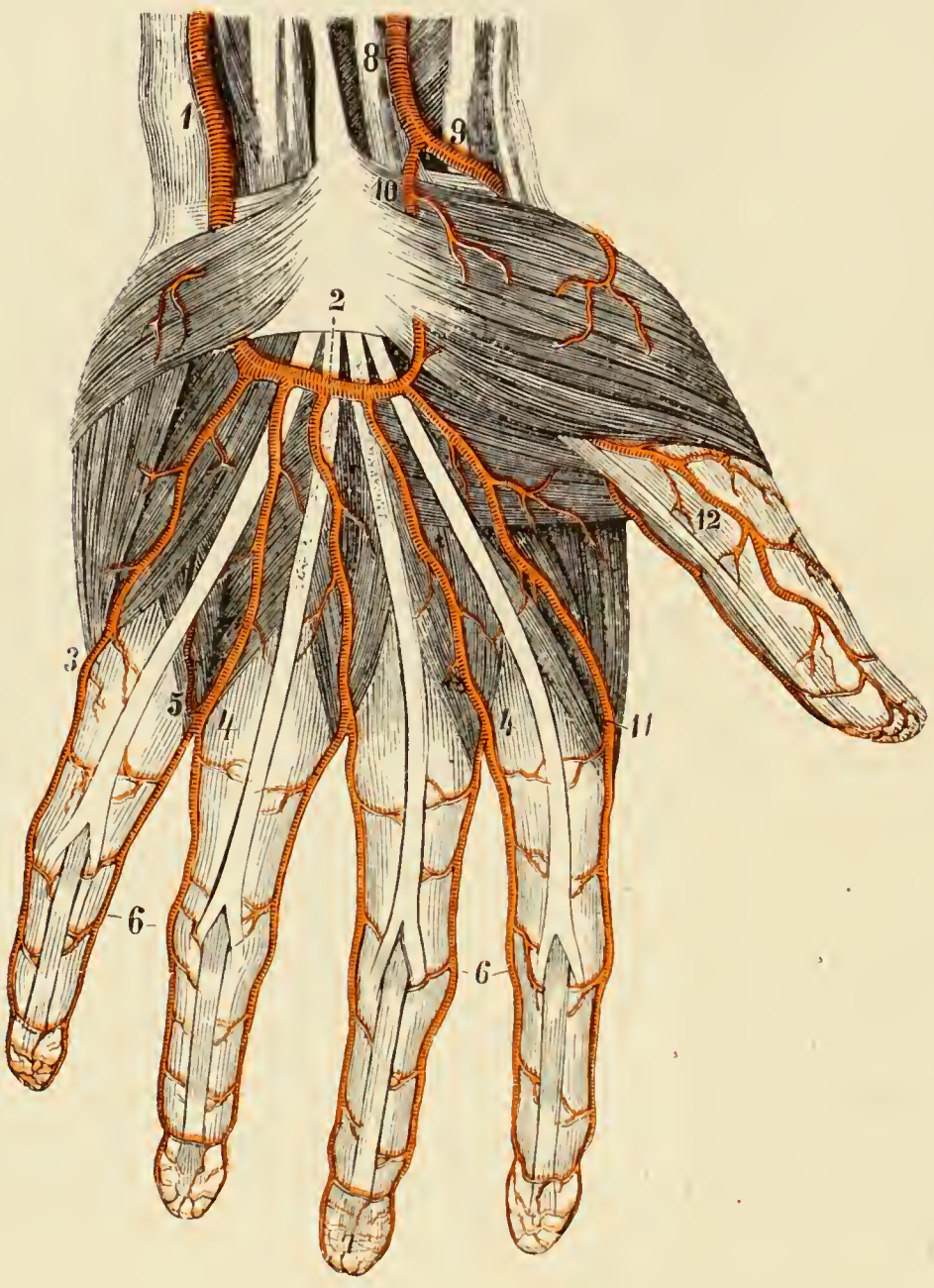

Fig. 99.

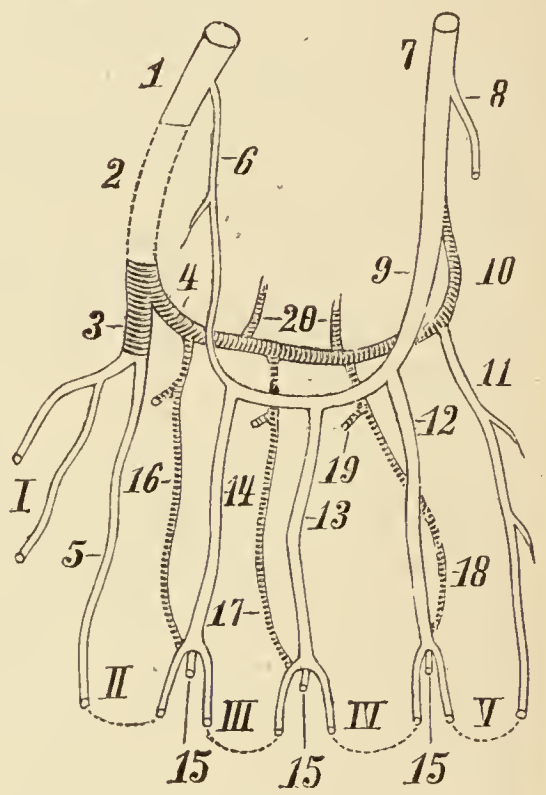

Fig. 100.

Fig. 99. Oberflächlicher Hohlhandbogen. 1/2.

1 Art. ulnaris; 2 Ramus volaris superficialis a. ulnaris (arcus volaris superficialis); 3 A. volaris digiti quinti ulnaris; 4, 4 Aa. digitales volares communes; 5 A. metacarpea volaris; 6, 6 Aa. digitales volares propriae; 8 Art. radialis; 9 dorsal verlaufender Teil derselben; 10 Ramus volaris superficialis a. radialis; 11 A. volaris indicis radialis; 12 A. princeps pollicis.

Fig. 100. Arcus volaris superficialis und profundus (Varietät).

1 A. radialis; 2 Handrückenteil der A. radialis; 3 A. metacarpea volaris I; 4 A. profunda volae; 5 A. volaris indicis radialis; 6 R. volaris superficialis a. radialis; 7 A. ulnaris; 8 R. carpeus dorsalis arteriae ulnaris; 9 R. volaris superficialis arteriae ulnaris = a. ulnaris; 10 R. volaris profundus arteriae ulnaris: 11 A. volaris digiti quinti ulnaris; 12 A. digitalis communis volaris quarta; 13 A. digitalis communis volaris tertia; 14 A. digitalis communis volaris secunda; 15 Verbindungsästchen mit den A. metacarpeae dorsales; 16, 17, 18 A. metacarpeae volares II, III und IV. I, II, III und IV die radialen und ulnaren Aa. digitales volares propriae, Anfangsteile.

bedeckt, an den entsprechenden Fingerrändern nach vorn, senden einander streckenweise tiefliegende quere Anastomosen zu, geben an den beiden vorderen Fingergliedern Rami dorsales zum Fingerrücken, bilden hinter der Tuberositas terminalis der Endphalangen je einen stärkeren volaren und schwächeren dorsalen Arcus terminalis und lösen sich in zahlreiche volare und dorsale Endäste auf.

Arcus volaris profundus.

Der tiefe Bogen der Hohlhand ist vorzugsweise ein Erzeugnis des ulnaren

Endastes der A. radialis, des Ramus volaris profundus derselben. Der tiefe Bogen ist weniger stark als der oberflächliche, aber länger und flacher als dieser. Er beginnt am oberen Ende des ersten Zwischenknochenraumes und wendet sich in der Tiefe der Hohlhand quer gegen den vierten Metakarpalknochen, wo er sich mit dem R. volaris profundus der A. ulnaris verbindet.

Der Bogen verjüngt sich gegen die Ulnarseite hin etwas und liegt den oberen Enden der Mittelhandknochen und Zwischenknochenmuskeln auf, ist also der Handwurzel näher als der oberflächliche Bogen. Die Mm. flexor pollicis brevis, Adductor pollicis, die Beugesehnen der Finger, die kleinen Muskeln des fünften Fingers bedecken ihn.

Aus dem konkaven Teile des Bogens gehen nur kleine Äste hervor:

Rami carpei volares, zu dem Hohlhandnetze der Handwurzel.

Der konvexe Teil des Bogens entsendet:

Aa. metacarpeae volares, welche in dem ersten, zweiten, dritten und vierten Zwischenknochenraume nach vorn verlaufen und sich am vorderen Ende der Mittelhand je mit einer A. digitalis volaris communis oder propria verbinden. Am Eintritte in den Zwischenknochenraum giebt jedes Gefäss einen Ramus perforans ab, welcher zwischen den Mm. interossei hindurch dorsalwärts dringt und sich mit der zuhörigen A. metacarpea dorsalis verbindet. Wenn das Rete carpi dorsale schwächer entwickelt ist, so können die Aa. metacarpeae dorsales aus den Rami perforantes der Metacarpeae volares hervorgehen.

Fig. 101.

Tiefer Hohlhandbogen. ½.

Nur die tiefsten Muskeln sind erhalten, der Arcus volaris sublimis ist entfernt.

1 A. radialis; 2 Ramus volaris superficialis a. radialis; 3 Pars dorsalis a. radialis; 4 A. princeps pollicis; 5 A. ulnaris; 6 A. volaris digiti quinti ulnaris; 7 Arcus volaris profundus; 8 Aa. metacarpeae; 9 A. digitalis volaris communis; 10, 10 Aa. digitales volares ulnares; 11, 11 Aa. digitales volares radiales. Zwischen 1, 2, 5 und 6 Rete carpi volare profundum.

A. volaris digiti quinti ulnaris. Sie entspringt entweder aus der Ulnarseite des tiefen Bogens, was häufiger der Fall ist (Fig. 100), oder aus dem Ramus volaris sublimis der A. ulnaris selbst (Fig. 99).

Aus dem Obigen ergiebt sich als allgemeine Regel, dass die volaren Hauptäste der Finger an den Handrändern aus den Stämmen der Vorderarmarterien oder aus dem tiefen Bogen, in dem Zwischengebiete aber vorzugsweise aus dem oberflächlichen Bogen entspringen. Zuflüsse erhalten die letzteren jedoch auch aus dem tiefen Bogen.

Der tiefe Hohlhandbogen ist der morphologisch bedeutungsvollere (H. Meyer). Der oft unvollständige oberflächliche Bogen hat seine Stärke infolge der bedeutenden Länge der

Finger und der grossen Ausdehnung der zu versorgenden Haut. Lässt man die Finger sich zu Zehen verkürzen, so verliert er an Stärke, während der tiefe gewinnt.

Abweichungen. Die Arterien der Hand wechseln in der Art ihrer Verteilung sehr häufig. Die häufigsten Abänderungen kommen dadurch zu stande, dass eine der beiden Vorderarmarterien weniger stark als gewöhnlich entwickelt ist, oder dass einer ihrer Äste eine geringere Stärke besitzt und dafür die andere Arterie eine um so stärkere Entwickelung erfährt. In der Regel findet sich der Mangel an dem entsprechenden oberflächlichen und die Zunahme an dem tiefen Aste.

Im einzelnen finden sich folgende Varietäten. Häufig ist der oberflächliche Hohlhandbogen schwächer oder nicht entwickelt. Es fehlt unter seinen Ästen entweder eine der Fingerarterien, gewöhnlich diejenige des Mittel- und Ringfingers, oder es fehlen zwei oder alle seine Fingerarterien. In letzterem Falle fehlt auch der Hohlhandbogen, und die A. ulnaris geht nach Abgabe kleinerer Äste für die Muskeln des fünften Fingers in den tiefen Bogen über.

In den meisten Fällen werden diese Mängel in der Entwickelung des oberflächlichen Bogens durch stärkere Ausbildung des tiefen Bogens ausgeglichen, dessen Aa. metacarpeae die Fingerarterien liefern. Allein in vielen Fällen, namentlich bei fehlendem Bogen, kann der Ersatz auch aus anderen Quellen, aus Verstärkungen anderer Gefässe kommen, wie von dem Ramus volaris superficialis der A. radialis, der A. mediana antibrachii, einer starken A. interossea dorsalis.

In seltenen Fällen fehlt die Verzweigung der A. radialis an der Hand fast vollständig; die ihr sonst angehörenden Äste kommen dann alle aus dem oberflächlichen Bogen und der tiefe Bogen ist gleichfalls nicht vorhanden. Allein in solchen Fällen, in welchen die Radialisverzweigungen an der Hand fehlen oder mangelhaft entwickelt sind, kann gleichfalls ein Ersatz durch benachbarte Arterien, namentlich durch die Aa. interosseae antibrachii geliefert werden.

In einzelnen Fällen kommt es weder zu der Bildung des oberflächlichen, noch zu derjenigen des tiefen Bogens; indem dann die Arterien der Mittelhand und der Finger unmittelbar aus den verschiedenen Vorderarmarterien hervorgehen.

Aus S. N. Jaschtschinskis neuen Untersuchungen über den Arcus volaris sublimis und profundus sei folgendes hervorgehoben: Vergl. anatomische Untersuchungen haben gezeigt, dass die A. ulnaris bei vielen Säugetieren (Marsupialia, Edentata, Ungulata, Chiroptera, Carnivora u. s. w.) entweder fehlt oder sehr klein ist, während die A. radialis bei sehr vielen, wenn auch schwach, verbreitet erscheint (Zuckerkandl). Zu stärkerer Entwickelung gelangt die Ulnaris bei den Affen, doch übertrifft ihr Kaliber das der Radialis erst bei den Primaten. Wo die Ulnaris beim Menschen von gleichem oder gar von kleinerem Kaliber als die Radialis gefunden wird, liegt Veranlassung vor, von einer Anomalie auf atavistischer

---

Beschreibung von Fig. 102.

Formen des Arcus volaris sublimis und profundus.

a) Arcus radio-ulnaris. 1 Art. ulnaris; 2 Art. radialis; 3 Ramus volaris superficialis arteriae ulnaris; 4 Ramus radio-palmaris. — *b*) Arcus radio-ulnaris. 1 Art. ulnaris; 2 Ramus radio-palmaris; 3 Art. digitalis com. vol, II aus dem Arcus profundus. — *c*) Arcus radio-ulnaris. 1 Art. radialis; 2 Art. ulnaris; 3 Ram. radio-palmaris (atrophisch). — *d*) Arcus ulnaris. 1 Art. ulnaris; 2 Ram. volaris art. ulnaris superficialis. — *e*) Fehlen des Bogens. 1 Art. radialis, fächerförmig sich spaltend; 2 Arcus profundus; 3 Art. interossea volaris. — *f*) Fehlen des Bogens. 1 Art. ulnaris, fächerförmig sich spaltend; 2 Arcus profundus; 3 Anastomosen aus dem Arcus profundus zu den Art. digit. communes. — *g*) Fehlen des Bogens. 1 Art. ulnaris; 2 Art. radialis; 3 Arcus profundus; 4 Anastomosen aus dem Arc. prof. zu den Art. digitales communes. — *h*) Fehlen des Bogens. 1 Art. ulnaris; 2 Arcus profundus; 3 Anastomose aus dem Arc. prof. zur Art. digit. comm.; 4 Art. interossea volaris. — *i*) Fehlen des Bogens. 1 Art. ulnaris, giebt nur Anastomosen zu Ästen des tiefen Bogens ab; 2 Arcus profundus. — *k*) Fehlen des Bogens. 1 Art. radialis; 2 Ram. radio-palmaris; 3 Art. ulnaris, fächerfömig auseinanderweichend. — *l*) Fehlen des Bogens. 1 Art. ulnaris, fächerförmig auseinanderweichend; 2 Ramus radio-palmaris; 3 Art. radialis; 4 Art. digitalis comm. vol. II aus dem Arcus profundus, — *m*) Fehlen des Bogens. 1 Art. ulnaris, fächerförmig sich gabelnd; 2 Art. radialis; 3 Ramus radio-palmaris. — *n*) Arcus mediano-ulnaris. 1 Art. ulnaris; 2 Art. mediana; 3 Art. radialis. — *o*) Fehlen des Bogens. 1 Art. ulnaris; 2 Art mediana; 3 Art. radialis. — *p*) Fehlen des Bogens. 1 Art. ulnaris; 2 Art. mediana; 3 Ramus radio-palmaris; 4 Art. radialis.

Der Ramus volaris profundus arteriae ulnaris ist in vielen Abbildungen nicht besonders dargestellt worden.

(S. N. Jaschtschinski, 1896.)

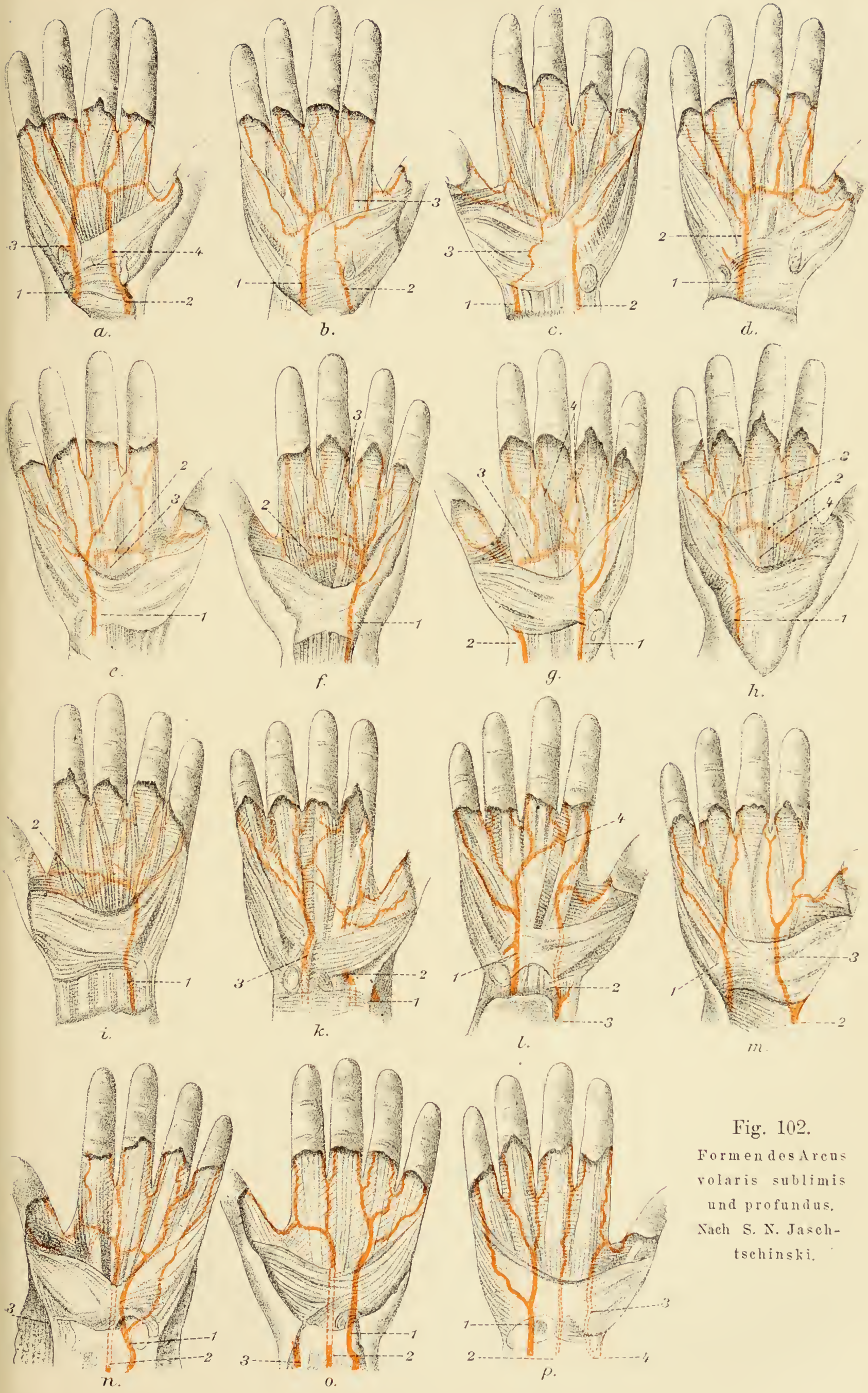

Fig. 102.

Formen des Arcus volaris sublimis und profundus. Nach S. N. Jaschtschinski.

Grundlage zu sprechen. Wo sich die Ulnaris in der Vola zu einem Arcus ulnaris formiert und ein Ramus radio-palmaris fehlt, hat die Ulnaris das stärkere Kaliber; ihr Kaliber ist gleich, oder kleiner, wenn die Radialis einen Ramus radio-palmaris entsendet. Je stärker der letztere, um so schwächer die Ulnaris. Der reine Arcus ulnaris steht dem anthropologischen Typus näher; der Arcus radio-ulnaris, welcher bei den Affen die Norm vorstellt, ist beim Menschen seltener (in 27%) als der Arcus ulnaris und besitzt darum ein atavistisches Gepräge. Die dem Arcus radio-ulnaris entsprechende Form mit Fehlen der Verbindung hat wahrscheinlich eine ähnliche phylogenetische Bedeutung wie der Arcus radio-ulnaris selbst. Dagegen wird jene Varietät, welche dem Arcus ulnaris mit fehlendem Bogen entspricht, in der Tierreihe nirgends angetroffen. In den Fällen von Arcus mediano-ulnaris, Arcus radio-mediano-ulnaris und den entsprechenden Fällen von Bogenmangel ist es die der menschlichen Organisation fremde A. mediana, welche der Gefässverzweigung einen atavistischen Charakter zu verleihen vermag. (Anat. Hefte, XXII, 1896.)

Angesichts der grossen Verblutungsgefahr bei Verletzungen der Arcus volares betont Jaschtschinski die Notwendigkeit, bei Operationen an der Vola manus (Incision) immer den Umstand im Auge zu behalten, dass die Lage der beiden Bögen stets einem Raume entspricht, welcher auf der Vola von 2 parallelen Linien eingeschlossen wird: die eine Linie geht von der Mitte der Hautfalte des Daumens zur Mitte des Ulnarrandes der Vola manus; die andere verläuft jener parallel von der Artic. metacarpo-phalangea pollicis zum Ulnarrande der Handfläche: in beiden Fällen bei hyperabduziertem Daumen. „Erinnert man sich ferner daran, dass die Richtung der Aa. digitales communes den Zwischenknochenräumen der Metakarpalknochen entspricht, so wird man in vielen Fällen die Richtung und Länge der Schnitte, besonders bei geradliniger Incision, so abschätzen können, dass den gröberen Arterien keine Gefahr droht."

Vergl. ferner E. Schwalbe, Zur vergl. Anatomie der Unterarmarterien (Morph. Jahrbuch XXII, 3, 1895; sowie J. Tandler (u. E. Zuckerkandl), Zur Anatomie der Arterien der Hand. Anat. Hefte XXII, 2, 1896. Nach den Massen-Untersuchungen der letzteren, verhält sich die Gefässversorgung der Finger folgendermassen:

Aus dem Arcus superficialis gehen vier Aa. digitales volares communes und je eine A. digitalis ulnaris und radialis für den ulnaren und radialen Rand der Hand hervor. Aus dem Arcus profundus für je ein Interstitium eine A. metacarpea volaris, die Princeps pollicis als prima gezählt, also vier. Manchmal gewinnen die Aa. metacarpeae volares das Übergewicht über die Aa. digitales volares communes; am häufigsten im vierten und dann im zweiten Zwischenknochenraum. Eine fünfte Metacarpea volaris, in der Tiefe des Antithenar, kommt manchmal vor, wie es scheint hauptsächlich dann, wenn die Digitalis ulnaris schwach ist.

C. Brustteil der absteigenden Körperschlagader. Aorta thoracalis.

Die Aorta descendens zieht zwar an der vorderen Fläche der Wirbelsäule herab, allein sie verläuft dabei nicht senkrecht, sondern folgt einesteils den Krümmungen der Wirbelsäule und besitzt daher eine vorn leicht konkave Flexura thoracica, eine vorn leicht konvexe Flexura lumbalis; anderenteils liegt sie an ihrem Beginne der linken Seite der Wirbelkörper an, wendet sich dann allmählich der Mitte derselben zu und biegt sich mit ihrem Bauchteile wieder etwas links zurück, so dass sie einen leichten, nach rechts gewendeten Bogen beschreibt. Es sind also an der Aorta Krümmungen in sagittaler und in frontaler Ebene zu unterscheiden (s. Wirbelsäule S. 342).

In der Brusthöhle giebt das Gefäss zahlreiche, aber nicht besonders starke Äste ab und vermindert daher auch seinen Durchmesser nur in geringem Grade; in der Bauchhöhle dagegen ist die Abnahme ihrer Grösse infolge der Abgabe starker Äste für die Eingeweide und unteren Extremitäten eine so

bedeutende, dass schliesslich nur mehr ein kleines Gefäss, A. sacralis media s. Aorta sacralis, übrig bleibt.

Deutlicher als es an den Arterien des Halses und Kopfes hervortrat, zeigt die Aorta descendens zwei grosse Gruppen von Ästen:

a) Rami parieto-medullares, welche die Körperwand und das Rückenmark in segmentaler Anordnung versorgen, und

b) Rami viscerales, welche zu den von der Körperwand umschlossenen Eingeweiden ziehen und eine segmentale Anordnung nur andeutungsweise erkennen lassen.

Während das Verhalten der Rami viscerales an den Eingeweiden nach der Art der letzteren grossen Verschiedenheiten unterliegt, erfolgt die Verästelung der parieto-medullaren Äste nach einfachen Gesetzen, welche schon oben S. 8 und 9 dieses Bandes in genauere Betrachtung gezogen worden sind.

Der Brustteil der absteigenden Aorta beginnt an der linken Seite des vierten Brustwirbels und erstreckt sich bis zum zwölften Brustwirbel, um hier in den Hiatus aorticus des Zwerchfelles einzutreten.

Die Brustaorta liegt zwischen beiden Pleurasäcken und hinter dem Perikardialsacke im hinteren Mediastinum. Linkerseits berührt sie die Pleura mediastinalis. Rechts legt sich die V. azygos, der Ductus thoracicus und der Oesophagus an sie an. Der Oesophagus hat jedoch nur in der obersten Abteilung seine Lage an der rechten Seite der Aorta; darauf tritt er an die vordere Seite der Aorta und liegt beim Durchtritte durch das Zwerchfell häufig noch etwas links von ihr. Die V. hemiazygos befindet sich an der linken Seite der Brustaorta und dringt dann hinter ihr weg nach rechts zur V. azygos.

Die Äste der Brustaorta verteilen sich an den Brustwandungen und an den in ihr

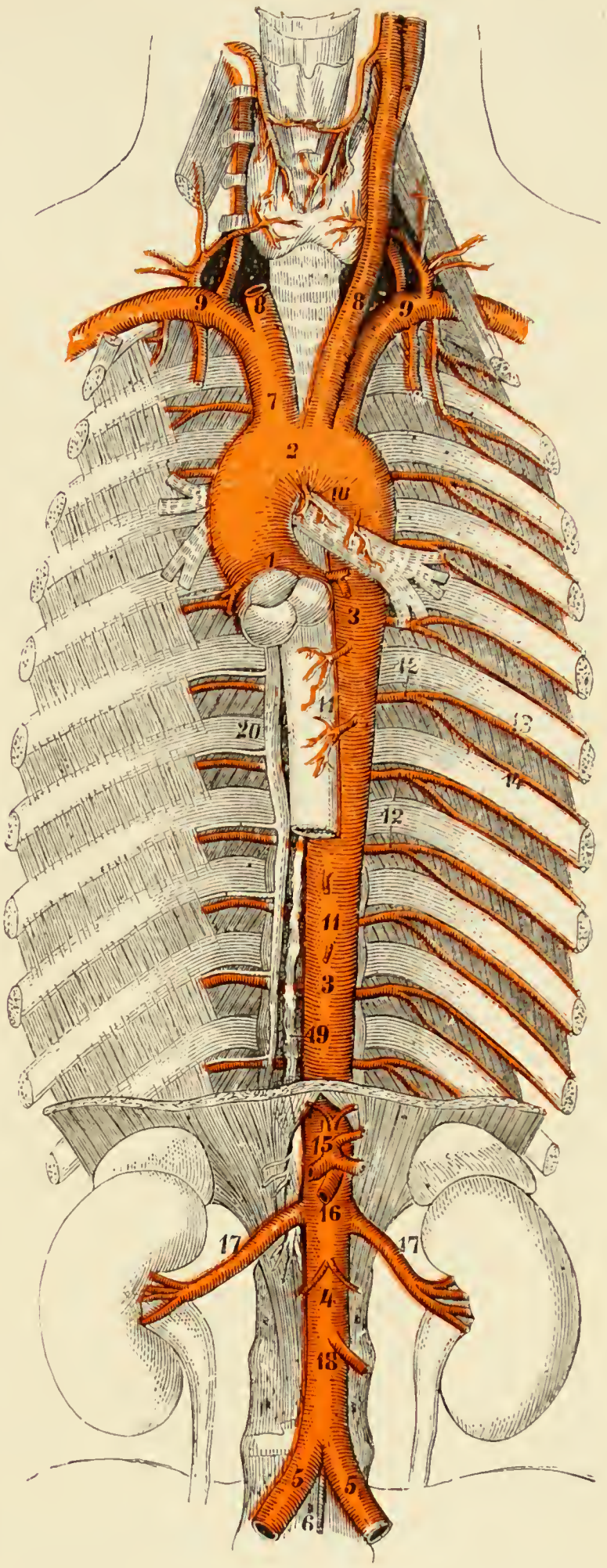

Fig. 103.

Ansicht der Brust- und Bauchaorta mit ihren Verzweigungen in natürlicher Lage. 1/4.

Die ersten Rippen sind an den Ansatzstellen der Mm. scaleni abgetrennt und etwas nach aussen gezogen; die übrigen Rippen sind nahezu auf der Höhe ihrer Konvexität durchschnitten; auf der linken Seite sind die Mm. intercostales interni entfernt. Das Zwerchfell ist in der Nähe seiner Schenkel durchschnitten; Brust- und Baucheingeweide sind zum grösseren Teile entfernt.

1 Aorta ascendens; 2 Arcus aortae; 3, 3 Aorta thoracalis; 4 Aorta abdominalis; 5, 5 Aa. iliacae communes; 6 A. sacralis media; 7 A. anonyma; 8 A. carotis comm. sin.; 9 A. subclavia sin.; 10 Aa. bronchiales; 11, 11 Aa. oesophageae; 12, 12 Aa. intercostales; 13 Ramus supracostalis; 14 Ramus infracostalis; 15 A. coeliaca et aa. phrenicae inferiores; 16 A. mesenterica superior; 17, 17 Aa. renales; 18 A. mesenterica inferior; 19 Ductus thoracicus; 20 Vena azygos.

enthaltenen Eingeweiden; erstere sind im ganzen die stärkeren, die visceralen Äste die schwächeren, mit Ausnahme der wichtigen Aa. bronchiales posteriores.

a) Viscerale Äste.

1. Aa. pericardiacae posteriores.

Kleine, variable Gefässe, welche zur hinteren Wand des Herzbeutels ziehen.

2. Aa. bronchiales (posteriores).

Die Luftröhrenarterien sind ansehnliche Gefässe, welche die Ernährung des Lungengewebes zu besorgen haben.

Sie begleiten die Verzweigungen der Bronchi durch das ganze Organ hindurch (s. Eingeweidelehre, S. 644) und versorgen ebenso die Bronchialdrüsen. In Zahl und Ursprung unterliegen sie einem gewissen Wandel.

Die A. bronchialis dextra entspringt aus der A. intercostalis III. der rechten Seite, oder mit der linken Bronchialarterie zu einem kurzen gemeinsamen Stamme, A. bronchialis communis, verbunden, unmittelbar aus der Aorta.

Die A. bronchialis sinistra ist gewöhnlich doppelt (eine prima und secunda) vorhanden; sie entspringen beide in kurzem Abstande aus dem Anfangsteile der Aorta thoracalis.

Jedes dieser Gefässe läuft in der Regel gegen die hintere Fläche des zugehörigen Bronchus und folgt ihm in allen seinen Verzweigungen.

Die Bronchi erhalten ausserdem noch wandelbare

a) Aa. bronchiales superiores aus dem konkaven Teile des Arcus aortae.
b) Aa. bronchiales anteriores aus der A. mammaria interna.

Abweichungen. Von der A. bronchialis dextra ist beobachtet, dass sie allein von der Aorta, oder von der A. mammaria interna, oder von der A. thyreoidea inferior kam. Weiter ist der Ursprung des gemeinsamen Stammes aus der Subclavia gesehen worden. In einem anderen Falle waren zwei gemeinsame Stämme vorhanden, von welchen jeder Zweige zu beiden Lungen lieferte; einer derselben entsprang aus der A. mammaria interna, der andere aus der A. intercostalis suprema. Zuweilen entspringen für jede Lunge zwei gesonderte Bronchialarterien.

3. Aa. oesophageae.

Die Speiseröhrenarterien entspringen gewöhnlich als vier bis fünf, manchmal auch mehr Stämmchen von der vorderen oder rechten Wand der Aorta und verlaufen schief abwärts zur Speiseröhre. Sie nehmen meist von oben nach unten an Grösse zu.

Die unteren gehen Verbindungen mit den aufsteigenden Zweigen der Kranzarterien des Magens ein, während die oberen mit Zweigen der A. thyreoidea inferior zusammenhängen.

4. Aa. mediastinales posteriores.

Die hinteren Mittelfellarterien gehen als zahlreiche kleine Äste zu den Drüsen und dem lockeren Gewebe im hinteren Mediastinalraume.

b) Parietale Äste.

1. Aa. phrenicae superiores.

Kleine Äste des unteren Teiles der Aorta thoracalis, welche zur oberen Fläche des Lendenteiles des Zwerchfelles ziehen.

Über die A. pericardiaco-phrenica s. A. mammaria interna; über die Aa. phrenicae inferiores s. Aorta abdominalis.

2. Aa. intercostales.[1])

In zwei Längsreihen entspringen aus der hinteren Wand der Aorta thoracalis in der Regel zehn Paare von segmental angeordneten Gefässen,[2]) welche auf beiden Seiten an den Wirbelkörpern in wesentlich querer Richtung zu den Zwischenrippenräumen verlaufen und hier sich in typischer Weise in einen Ramus posterior s. dorsalis und einen Ramus anterior s. ventralis s. intercostalis teilen.

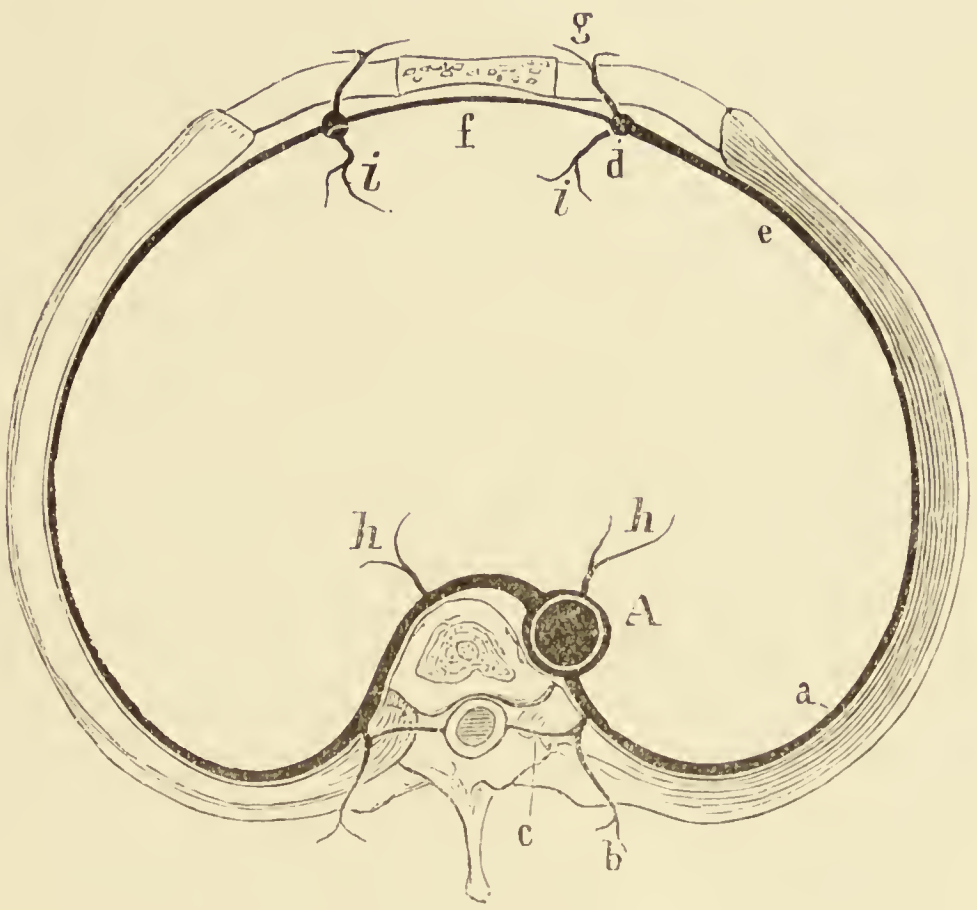

Fig. 104.

Schema der Arterien der Brustaorta im Horizontalschnitte, Ansicht von unten. 1/4.
A Aorta thoracalis; *a*, *a* Intercostalis; *b* Ramus muscularis derselben; *c* Ramus spinalis derselben; *d* A. mammaria interna; *e* Ramus intercostalis: *f* Ramus sternalis; *g* Ramus perforans. Durch die Verbindung der Rr. intercostales der Mammaria interna, der Rami anteriores der Aa. intercostales posteriores, und der Rami sternales der A. mammaria interna entstehen arterielle Gefässkränze in der Höhe jeder Rippe, welche unter besonderen Bedingungen eine vollständigere Entwickelung erlangen können; *h*, *h*, *i*, *i* hintere und vordere viscerale Arterien.

Es sind ihrer, wie gesagt, in der Regel zehn, indem die beiden obersten hierhergehörigen Gefässe meist als Äste des Truncus thoraco-cervicalis auftreten. Infolge der Lage der Aorta auf der linken Seite sind die Intercostalarterien der rechten Seite länger als die linken; denn sie haben über die vordere Fläche der Wirbelkörper von links nach rechts und hinten zu ziehen, um die Teilungsstelle zu erreichen; um so kürzer ist die Bahn der linksseitigen Gefässe; doch wird sie an den unteren allmählich etwas grösser (Fig. 104).

Der Ursprung der obersten A. intercostalis aortica liegt oft um die Höhe eines ganzen Wirbels tiefer, als der zugehörige Zwischenwirbelraum. Sie muss daher, um zu ihrem Platze zu kommen, unter einem oben offenen spitzen Winkel rechts über die Vorderfläche des Wirbelkörpers, links über den Hals der Rippe aufsteigen.

Die unteren Aa. intercostales gehen dagegen unter einem fast rechten Winkel von der Aorta ab. Zuweilen entspringen zwei dieser Arterien mit einem gemeinsamen Stämmchen; auch in diesem Falle ist der Verlauf der beiden Teilungsäste ein besonderer.

---

[1]) Diese Arterien sind morphologisch richtiger Aa. thoracales zu nennen. Die Brustzweige der A. axillaris heissen dann Aa. pectorales, der Truncus costo-cervicalis der A. subclavia dagegen Truncus thoraco-cervicalis (s. 4. Auflage, S. 118).

[2]) Mit Beziehung auf die embryonalen Ursegmente sind sie als intersegmentale Gefässe aufzufassen (s. Muskellehre, S. 469).

Die Gefässe beider Seiten verlaufen hinter dem Grenzstrange des N. sympathicus, welcher sie kreuzt. Diejenigen der rechten Seite liegen zugleich hinter dem Oesophagus, Ductus thoracicus, der V. azygos.

Dasjenige Stück der Arterie, welches quer vor den Wirbelkörpern vorübergeht, sendet seine Äste in den Knochen und in die Bänder der Vorderfläche der Wirbelsäule. Die rechte oberste A. intercostalis aortica giebt, wie schon S. 112 erwähnt, häufig einen Ramus visceralis, die A. bronchialis dextra, ab. Es folgt nun die typische Teilung in den hinteren und vorderen Ast.

a) Ramus posterior.

Der Rückenast zieht zwischen den Rippenhälsen durch die Öffnung, welche medial von der Wirbelsäule und lateral von dem Lig. costo-transversarium anterius begrenzt wird, nach hinten und teilt sich in einen Ramus muscularis und einen Ramus spinalis.

Der Ramus muscularis dringt zwischen die Rückenmuskeln ein und versorgt dieselben mit medialen und lateralen Zweigen; andere Zweige gelangen zur Oberfläche und versorgen die Haut mit einem Ramus cutaneus medialis et lateralis.

Der Ramus spinalis dringt nach Rüdingers Untersuchungen mit drei typischen Ästen durch das Foramen intervertebrale und in den Wirbelkanal ein, nämlich einem Ramus anterior, posterior und medius.[1]) Der R. anterior teilt sich sogleich in einen stärkeren Ramus ascendens und einen schwächeren Ramus descendens, welchen an der vorderen Wand des Wirbelkanales die Zweige der nächst oberen und unteren gleichnamigen Arterien entgegenkommen. So werden jederseits zierliche longitudinale Gefässbogen gebildet, welche die Wurzeln der Wirbelbogen umgeben und ihre Konvexitäten einander zuwenden. Mediale, an der hinteren Fläche der Wirbelkörper vorüberziehende Zweige verbinden die Gefässbogen beider Seiten untereinander. Die Rami posteriores verbinden sich mit den benachbarten der gleichen Seite wie der gegenüberliegenden Seite zu einem feinen Netze, welches über die innere Fläche der Wirbelbogen und Zwischenbogenbänder ausgebreitet, aber weniger regelmässig ist als das vordere. Der dritte Ast, R. medius, verläuft längs der Spinalnerven aufsteigend zum Rückenmarke und seinen Hüllen, und anastomosiert mit der A. spinalis anterior und posterior, beide Gefässe dadurch zu ausgedehnten Längsgefässen gestaltend.

b) Ramus anterior.

Der ventrale Zweig, die eigentliche A. intercostalis, hat in jedem Interkostalraume im allgemeinen einen etwas horizontaleren Verlauf, als die entsprechenden Rippen (Fig. 103), indem er schräg durch den hinteren Teil des Raumes zieht und den unteren Rand der Rippe in der Nähe ihres Winkels erreicht.

Er liegt der inneren Fläche der Mm. intercostales externi an und wird hinten nur durch die Fascia endothoracica von der Pleura costalis getrennt, während er vorn zwischen den Interkostalmuskeln verläuft. Er folgt dabei dem unteren Rande der Rippen, als Ramus infracostalis, bettet sich in den Sulcus costalis inferior ein und verbindet sich vorn mit dem entgegenkommenden Aste der A. intercostalis anterior der Mammaria interna, sowie mit den Brustzweigen der A. axillaris.

Die erste Interkostalarterie der Aorta, im dritten Interkostalraume gelegen, verbindet sich häufig mit der A. intercostalis suprema des Truncus costo-cervicalis der Subclavia. Die drei untersten Interkostalarterien setzen sich vorn in die Bauchmuskulatur fort und treten hier mit Seitenzweigen der A. epigastrica ihrer Seite in Verbindung; seitlich sind Verbindungen mit den Aa. phrenicae inferiores, unten mit Ästen der Aa. lumbales vorhanden. Die unterste

---

[1]) Ramus anterior und posterior canalis spinalis und R. medullae spinalis, Rüdinger (Die Verbreitung des Sympathicus in der animalen Röhre); Abbildung s. Nervenlehre, Abschnitt Rami meningei der Spinalnerven.

Interkostalarterie, welche auch unterhalb der letzten Rippe verläuft, wird auch A. costolumbalis oder A. subcostalis genannt.

Vom Stamme des Ramus anterior geht an der Stelle, wo letzterer sich an den unteren Rand der Rippe anlegt, also in der Nähe des Angulus costae, ein langer dünner Zweig ab, Ramus supracostalis. Dieser begiebt sich in schrägabsteigender Richtung zum oberen Rande der unteren Rippe. Er versorgt ebenfalls die Rippen und Interkostalmuskeln mit Blut, anastomosiert mit den benachbarten Arterien, namentlich mit den entgegenlaufenden Zweigen der vorderen Interkostalarterien; so dass also in jedem Interkostalraume typisch ein doppelter arterieller Blutbogen und zwei arterielle Verbindungszweige zwischen der Aorta und den beiden Aa. mammariae internae vorhanden sind.

Zur Haut tretende Zweige sind die Rami cutanei laterales und Rami cutanei anteriores. Die zur Milchdrüse tretenden Äste werden Rr. mammarii mediales et laterales genannt.

Dass von den Aa. intercostales auch viscerale Zweige ausgehen können, hat bereits Erwähnung gefunden (s. Aa. bronchiales).

Ursprungswinkel der Aa. intercostales (aorticae) und Aa. lumbales.

Die verschiedenen Ursprungswinkel dieser vierzehn segmentalen Arterienpaare gehen aus sekundären Wachstumsverschiebungen hervor (Schwalbe). Der Ursprungswinkel für die erste Intercostalis aortica beträgt gewöhnlich bis 120°, kann aber bis auf 140° hinaufgehen; die Ursprungswinkel aller folgenden nehmen allmählich ab. Die unteren Lumbalarterien können spitzwinkelig entspringen, oder rechtwinkelig, oder selbst rückläufig sein (140° oben, 95° unten). Bei Kindern überwiegt der fächerförmige Typus der vierzehn Arterien; bei Erwachsenen steht der letzte Strahl des Fächers meist wagrecht oder sogar lateral-aufwärts geneigt.

D. Bauchteil der Körperarterie. Aorta abdominalis.

Die Aorta erhält, nachdem sie durch den Hiatus aorticus des Zwerchfelles getreten ist, den Namen Bauchaorta, Aorta abdominalis. Sie beginnt vor dem zwölften Brustwirbel und geht vor dem vierten Lendenwirbel, d. i. ein klein wenig unterhalb der Höhe des Nabels, links von der Mittellinie, unter Abgabe ihrer stärksten gemischten Äste, der Aa. iliacae communes, mit plötzlicher Verjüngung in die Arteria sacralis media über.

Die vordere Wand wird abwärts nach und nach bedeckt von dem Pankreas und der Milzvene, dem unteren horizontalen Teile des Duodenum, der Wurzel des Mesenterium, der linken Nierenvene, dem Bauchfelle. Die V. cava inferior liegt an der rechten Seite der Aorta und wird oben durch den rechten Lendenschenkel des Zwerchfelles von ihr getrennt. Hinten rechts legt sich der Anfang des Ductus thoracicus an den obersten Teil der Aorta an und dringt mit ihr durch den Hiatus aorticus in die Brusthöhle. Dicht auf der Aorta liegen ansehnliche sympathische Nervengeflechte, an ihren beiden Seiten finden sich zahlreiche Lymphdrüsen und Lymphgefässe. Die Aorta abdominalis giebt zahlreiche Äste ab, welche sich in parietale und viscerale Äste scheiden. Erstere sind: die Aa. phrenicae inferiores, lumbales und iliacae communes; während diese alle paarig sind, pflegt die A. sacralis media als unpaariger parietaler Ast angereiht zu werden. Die visceralen Äste sind: die Aa. coeliaca, mesenterica superior, mesenterica inferior, suprarenales, renales, spermaticae internae; von ihnen sind die drei zuerst genannten unpaare Gefässe.

Abweichungen.

In mehr als $^3/_4$ der Fälle liegt die Teilungsstelle der Aorta vor dem vierten Lendenwirbel oder vor der ihm folgenden Bandscheibe. Unter etwa neun Fällen liegt sie einmal tiefer, unter etwa elf Fällen einmal höher als gewöhnlich. Ein Fall von Teilung der Aorta dicht unter der Abgangsstelle der rechten Nierenarterie wird von Haller erwähnt.

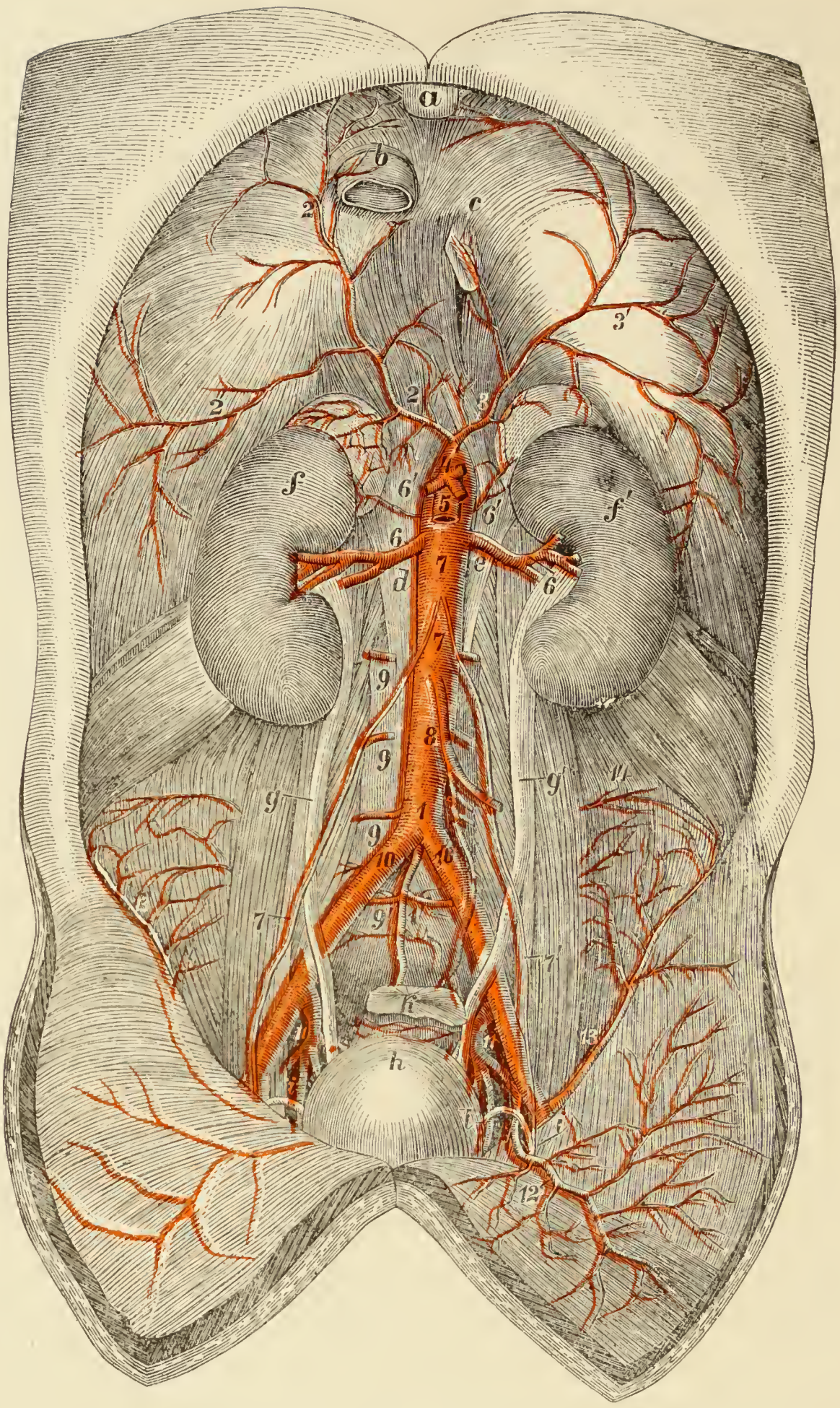

Fig. 105.

Ansicht der Bauchaorta und ihrer Hauptäste, nach Tiedemann. 1/4.

a Processus xiphoideus sterni; *b* Foramen venae cavae; *c* Hiatus oesophageus; *d*, *e* Crura lumbalia diaphragmatis; *f*, *f'* Renes et glandulae suprarenales; *g*, *g'* Ureteres; *h* Vesica urinaria; *i*, *i'* Ductus deferentes; *k* Rectum. 1, 1 Aorta abdominalis; 1' A. sacralis media; 2, 2', 3, 3' Aa. phrenicae inf., mit einem gemeinschaftlichen Stamme aus der Durchtrittstelle der vorderen Wand der Aorta durch das Zwerchfell; 4 A. coeliaca; 5 A. mesenterica superior; 6, 6 Aa. renales; 6', 6' Aa. suprarenales; 7, 7 Aa. spermaticae internae; 8 A. mesenterica inferior; 9, 9 Aa. lumbales; 9' A. lumbalis ima; 10, 10 Aa. iliacae communes; 11, 11 Aa. hypogastricae; 12 A. epigastrica inferior; 13, 13 Aa. circumflexae ilium internae; 14 A. ilio-lumbalis.

Eine der auffallendsten Abnormitäten in der Abgabe von Ästen ist die Entsendung eines grossen Lungenastes dicht über der A. coeliaca, welcher mit dem Ösophagus aufsteigt, durch den Hiatus oesophageus in die Brusthöhle gelangt und sich hier in zwei Zweige teilt, welche die hinteren Teile der beiden unteren Lungenlappen aufsuchen. Ebenso kommt es vor, dass Zweige von Ästen auf die Aorta übertragen werden.

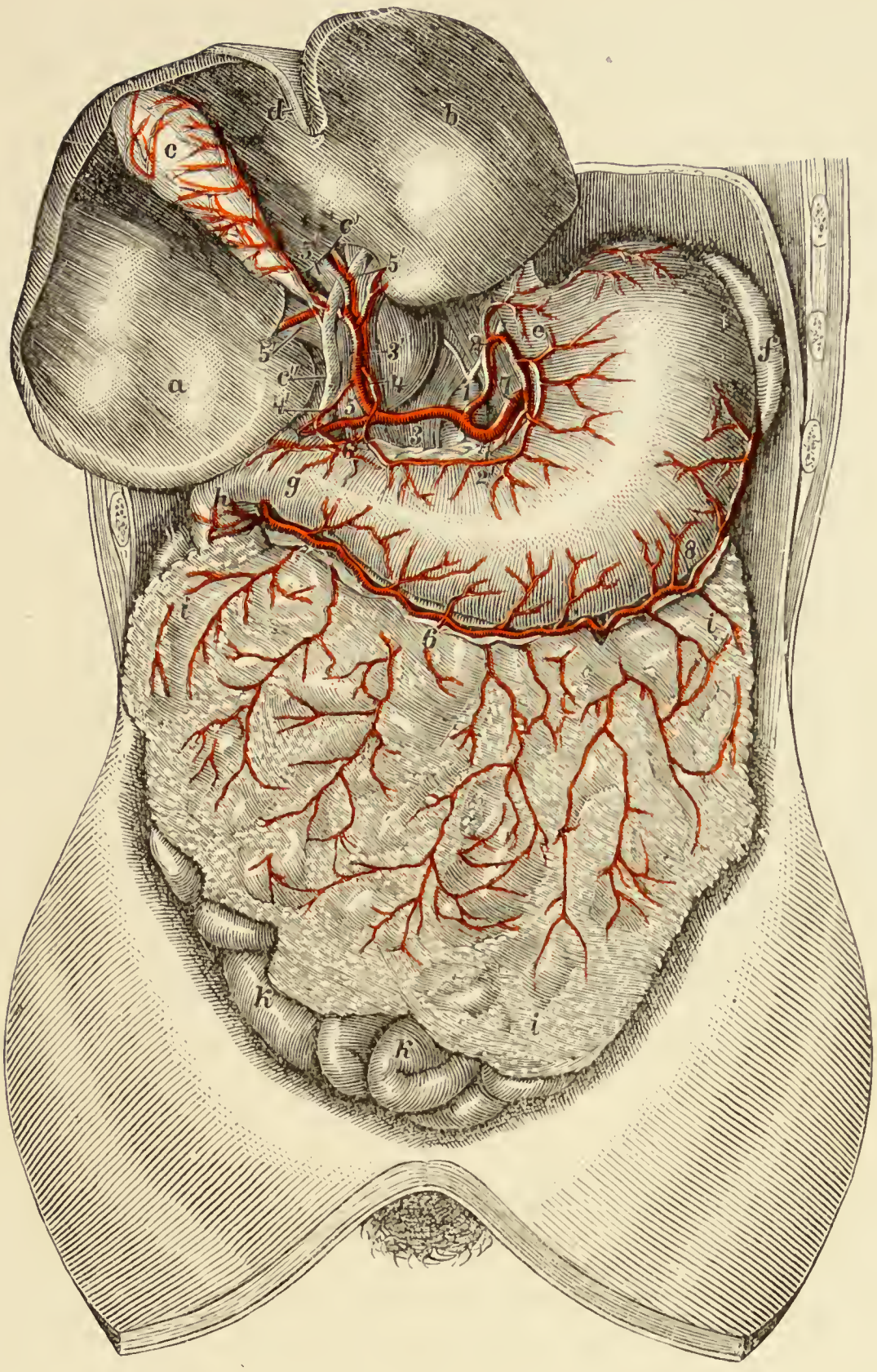

Fig. 106.

Die Arterien des Magens, der Leber und des Netzes, nach Tiedemann. 1/4.

Die Leber ist in die Höhe geschlagen, so dass man ihre untere Fläche, namentlich auch die Leberpforte und die in sie eintretenden Gefässe, sowie die aus ihr austretenden Gänge übersehen kann.

a Lobus dexter hepatis; *b* Lobus sinister; *c* Vesica fellea; *c'* Ductus hepaticus; *c''* Ductus choledochus; *d* Lig. teres hepatis; *e* Cardia; *f* Lien et fundus ventriculi; *g* Pylorus; *h* Duodenum; *i*, *i* Omentum majus; *k*, *k* Intestinum mesenteriale. 1 Aorta, zwischen dem Ursprunge der A. coeliaca und dem Stämmchen der Aa. phrenicae inf.; 2 A. gastrica sinistra; 2' Verzweigung derselben an der kleinen Kurvatur des Magens; 3 A. hepatica; 3' A. hepatica propria; 4 A. gastrica dextra; '4' A. gastro-duodenalis; 5 Stamm, 5', 5' Äste der Vena portae; 6, 6' A. gastro-epiploica dextra; 7 A. lienalis; 8 A. gastro-epiploica sinistra, mit 6' in Verbindung tretend. Von diesem Gefässbogen an der grossen Kurvatur des Magens aus gehen zahlreiche Äste, Rami epiploici, in das grosse Netz.

a) Viscerale Äste.

1. A. coeliaca.

Die A. coeliaca, ein kurzes weites Gefäss von 1—2 cm Länge, entspringt aus der vorderen Wand der Aorta, dicht unter ihrer Durchtrittstelle durch das Zwerchfell oder noch innerhalb derselben.

Sie wendet sich gerade nach vorn, liegt hinter dem Omentum minus, stösst an den linken Rand des Lobus caudatus, legt sich unten auf den oberen Rand des Pankreas und hat die beiden grossen Ganglia semilunaria des Sympathicus zu ihren beiden Seiten. Sie teilt

sich entweder auf einmal in drei Äste (daher die Bezeichnung Tripus Halleri), oder erst nach Abgabe eines Astes. Die Äste sind die linke Kranzarterie des Magens, die Leberarterie und die Milzarterie.

Abweichungen.

Die A. coeliaca ist am Ursprunge öfters noch teilweise vom Zwerchfelle bedeckt. Manchmal sind ihre Äste unmittelbare Äste der Aorta. In einzelnen Fällen gehen aus der A. coeliaca nur zwei Äste hervor, indem die A. hepatica aus einer anderen Quelle, gewöhnlich der A. mesenterica superior, stammt. Andererseits können auch vier Äste vorkommen, wobei entweder eine zweite Kranzarterie oder eine Duodenalarterie oder eine oder beide Zwerchfellarterien aus ihr entspringen. Mehrfach ist es beobachtet worden, dass die A. coeliaca und A. mesenterica superior mit einem gemeinsamen Stamme aus der Aorta hervorgehen.

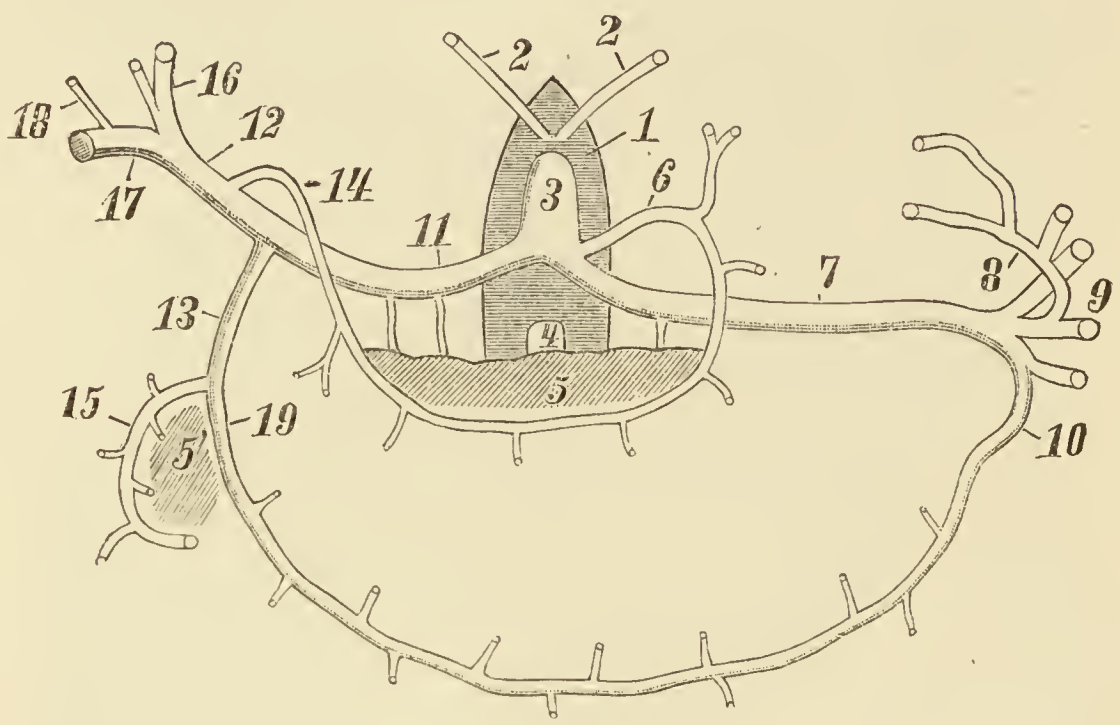

Fig. 107.

Verästelung der A. coeliaca.

1 Aorta abdominalis am Hiatus aorticus des Zwerchfelles; 2 Aa. phrenicae inferiores; 3 A. coeliaca; 4 Ursprungsstück der A. mesenterica superior, die sogleich vom Pankreas bedeckt wird; 5 Pankreaskörper; 5′ Kopf des Pankreas; 6 A. gastrica sinistra; 7 A. lienalis; 8 Aa. gastricae breves; 9 Rami lienales; 10 A. gastro-epiploica sinistra; 11 A. hepatica; 12 A. hepatica propria; 13 A. gastro-duodenalis; 14 A. gastrica dextra; 15 A. pancreatico-duodenalis superior; 16 Ramus sinister; 17 Ramus dexter; 18 A. cystica; 19 A. gastro-epiploica dextra.

Äste:

a) A. gastrica sinistra.

Gewöhnlich den schwächsten Zweig der A. coeliaca darstellend, wendet sie sich nach oben und links gegen die Cardia und zieht darauf längs der kleinen Magenkurvatur von links nach rechts. Sie giebt auf ihrem Wege Äste nach beiden Seiten ab und verbindet sich rechts mit der ihr entgegenkommenden Gastrica dextra aus der A. hepatica. Sie entsendet nur kleinere Äste:

Rami oesophagei (aa. oesophageae inferiores), für den unteren Teil der Speiseröhre.
Rami cardiaci, zur Kardia des Magens.
Rami gastrici, zur vorderen und hinteren Fläche des Magens und zum kleinen Netze.

Abweichungen.

Manchmal entspringt sie unmittelbar aus der Aorta. Zuweilen ist sie doppelt; von ihr geht mitunter eine zweite Leberarterie ab.

b) A. hepatica.

An Stärke der mittlere Ast der A. coeliaca, beim Embryo der stärkste, zieht sie eine Strecke weit nach rechts und teilt sich dann in zwei Hauptäste: Ramus hepaticus und Ramus gastro-duodenalis. Der erstere wendet sich im kleinen Netze (Lig. hepato-duo-

denale) nach rechts und oben und zieht vor dem Foramen epiploicum her zur Leberpforte. Er liegt dabei vor der Pfortader und an der linken Seite des Ductus choledochus. Der zweite Hauptast, die A. gastro-duodenalis zieht hinter dem Pylorus abwärts.

1. A. hepatica propria.

Sie giebt während ihres Verlaufes im Lig. hepato-duodenale einen Ast zur Pars pylorica und einen zur kleinen Kurvatur des Magens ab und teilt sich dann, bevor sie in die Leberpforte eindringt, in ihre beiden Endäste, A. hepatica sinistra und dextra.

α) A. pylorica, ein unbeständiger Zweig für den Pförtnerteil des Magens.

β) A. gastrica dextra. Sie wendet sich zum oberen Rande der Pars pylorica des Magens, zieht entlang der kleinen Kurvatur der Gastrica sinistra entgegen und verbindet sich mit ihr. Sie giebt zahlreiche kleine Äste zu beiden Magenflächen. Aus ihr kommt oft die A. pylorica. Sie selbst ist manchmal ein Ast der A. gastro-duodenalis.

γ) Ramus sinister, sie dringt an der linken Seite der Leberpforte in die Leber ein. Manchmal giebt sie Äste zu den kleineren Leberlappen, Aa. hepaticae mediae.

δ) Ramus dexter, der stärkere der beiden Endäste, zieht zur rechten Seite der Leberpforte und teilt sich vor dem Eindringen in zwei bis drei Äste. Über den Verlauf der Leberäste im Inneren der Leber s. Eingeweidelehre Bd. I, S. 594). Wo sie an dem Ductus cysticus vorübergeht, entsendet sie die A. cystica, welche sich an der freien und befestigten Fläche der Gallenblase verbreitet.

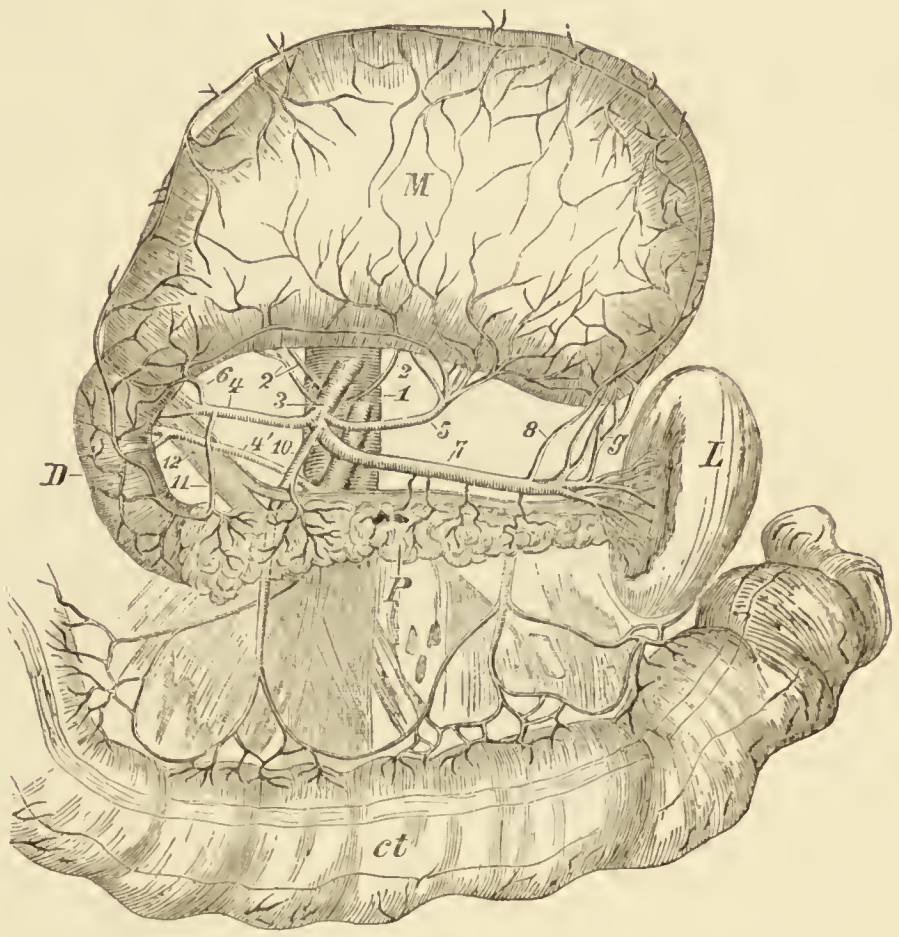

Fig. 108.

Anomalie der A. coeliaca.

C A. colon transversum; *D* Duodenum; *L* Milz; *M* Magen; *P* Pankreas. 1 Aorta abdominalis; 2, 2, 2 Aa. phrenicae inferiores; 3 A. coeliaca; 4 A. hepatica; 4′ accessorische A. hepatica aus der A. mesenterica superior; 5 A. gastrica sinistra; 6 A. gastrica dextra; 7 A. lienalis; 8 A. gastro-epiploica sinistra; 9 Aa. gastricae breves; 10 anomale accessorische A. colica media aus der A. coeliaca; sie giebt auch dem Pankreas einen Ast; 11 A. gastro-duodenalis; 12 Stamm der V. portae hepatis. Dorpater Präpariersaal.

2. A. gastro-duodenalis.

Die A. gastro-duodenalis zieht hinter dem Pylorus zum unteren Teile des Magens und spaltet sich hier in zwei Äste:

α) A. pancreatico-duodenalis superior. Sie zieht längs des medialen Randes des Duodenum, zwischen ihm und dem Kopfe des Pankreas einher und versorgt beide Organe mit kleinen Ästen (Rr. pancreatici, Rr. duodenales). Gewöhnlich verbindet sie sich mit der von unten entgegenkommenden A. pancreatica-duodenalis inferior aus der A. mesenterica superior.

β) A. gastro-epiploica dextra. Zwischen den beiden vorderen Blättern des grossen Netzes verläuft sie geschlängelt längs der grossen Kurvatur des Magens von rechts nach links, giebt Zweige nach oben zum Magen, nach unten zum grossen Netze und fliesst endlich mit der aus der Milzarterie stammenden A. gastro-epiploica sinistra zusammen.

Abweichungen. Die A. hepatica entspringt manchmal aus der A. mesenterica superior oder aus der Aorta. Ausserdem kommen auch accessorische Leberarterien aus benachbarten

Gefässen, namentlich aus der A. gastrica sinistra oder aus der A. mesenterica superior vor; einzelne Äste der Leberarterie gehen zuweilen aus benachbarten Arterien hervor. Die Leberarterie kann auch Zwerchfelläste abgeben.

c) A. lienalis.

Die Milzarterie, der grösste der drei Äste der A. coeliaca, versorgt einen grossen Teil des Pankreas, die linke Abteilung des Magens und die Milz. Geschlängelt und oft stark gewunden zieht sie in ziemlich horizontaler Richtung mit der sie begleitenden V. lienalis hinter dem oberen Rande des Pankreas nach links und teilt sich in der Nähe der Milz in eine grössere Anzahl von Ästen. Die grösseren dringen in die Milz ein, andere wenden sich zum Magengrunde. So liefert sie folgende Äste:

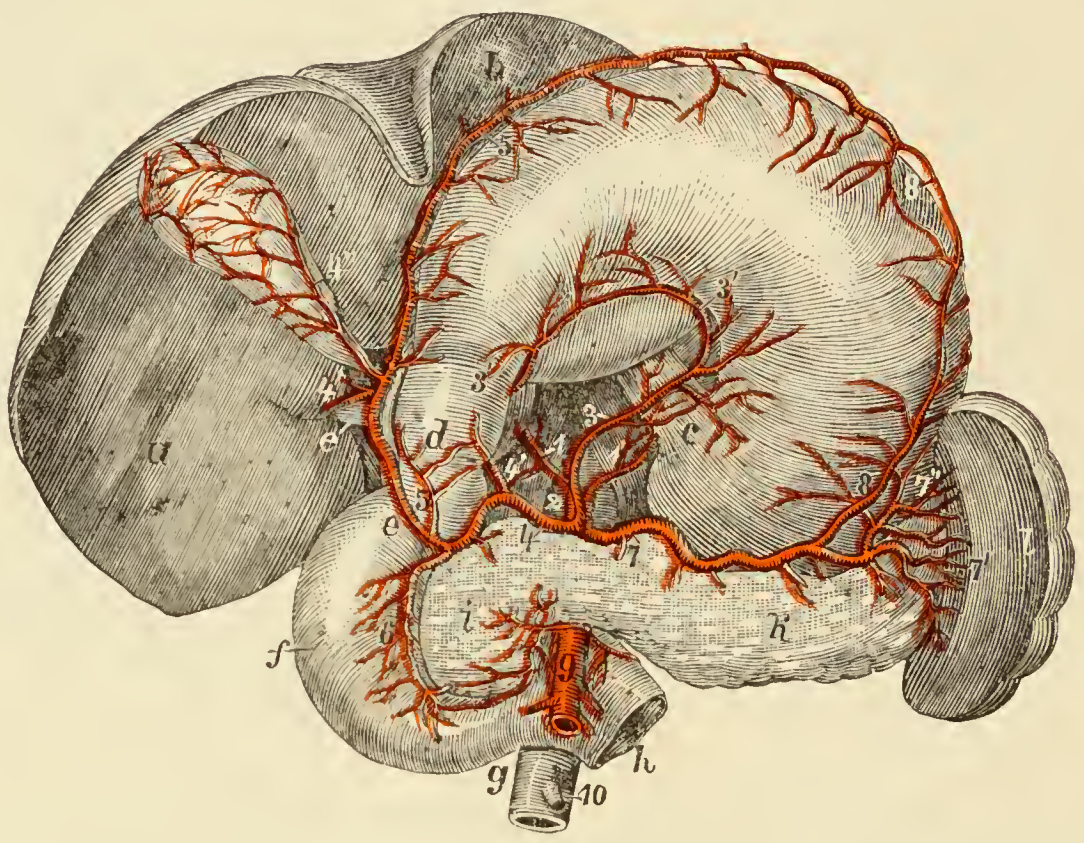

Fig. 109.

Die Arterien des Magens, des Zwölffingerdarmes, der Bauchspeicheldrüse und der Milz, nach Tiedemann. 1/4.

Der Magen und die Leber sind nach oben umgeschlagen, so dass ihre untere Fläche zu übersehen ist; der Dünndarm ist am Beginne des Jejunum abgeschnitten.

a Lobus dexter hepatis; *b* Lobus sinister; *c* Cardia ventriculi; *d* Pylorus; *e* Pars horizontalis duodeni; *f* Pars descendens; *g* Pars ascendens duodeni; *h* Jejunum; *i* Caput; *k* Corpus pancreatis; *l* Lien. 1, 1′ Aa. phrenicae inferiores, zu den Lendenschenkeln des Zwerchfelles; 2 A. coeliaca; 3, 3′ A. gastrica sinistra; 4 A. hepatica; 4′, 4′ A. hepatica propria; 4″ A. cystica; von 4′ nach 5′ A. gastro-duodenalis; 5, 5 A. gastro-epiploica dextra; 6 A. pancreatico-duodenalis superior; 7 A. lienalis; 7′ Rami lienales; 7″ Aa. gastricae breves; 8, 8 A. gastro-epiploica sinistra; 9 A. mesenterica superior, mit kleinen Ästen (A. panc.-duodenalis inferior) zur Bauchspeicheldrüse; 10 Aorta.

Rami pancreatici; sie gehen in grösserer Zahl ab; ein etwas stärkerer Ast, A. pancreatica magna, zieht von links nach rechts mit dem Ductus pancreaticus.

Rami lienales, fünf bis sechs an Zahl, von verschiedener Stärke; sie dringen in den Hilus der Milz ein.

Aa. gastricae breves. Sie entspringen in wechselnder Zahl und Stärke teils vom Stamme der Milzarterie, teils von den Endästen, ziehen im allgemeinen von links nach rechts und verbreiten sich besonders am Magengrunde.

A. gastro-epiploica dextra zieht entlang der grossen Kurvatur von links nach rechts, giebt Äste an beide Magenflächen und an das grosse Netz und fliesst mit der A. gastro-epiploica dextra zusammen.

2. Obere Gekrösarterie. A. mesenterica superior.

Die obere Darmschlagader ist ein starkes Gefäss, welches von der Pars descendens duodeni ab den gesamten Dünndarm, sowie die Hälfte des Dick-

darmes mit Blut versorgt. Sie entspringt vom vorderen Umfange der Aorta etwas unterhalb der A. coeliaca.

Eine kurze Strecke weit liegt das Pankreas der vorderen Wand des Gefässes an. Wo letzteres am unteren Rande des Pankreas hervortritt, zieht es vor dem Ende des Duodenum zum Mesenterium und dringt zwischen beide Platten desselben ein. Zwischen denselben verläuft der Stamm in einem nach links schwach konvexen Bogen nach rechts unten zur Fossa iliaca dextra und wird dabei unter Abgabe zahlreicher ansehnlicher Äste immer schwächer. In der Gegend der Fossa iliaca dextra biegt sich das untere Ende des Stammes nach rechts

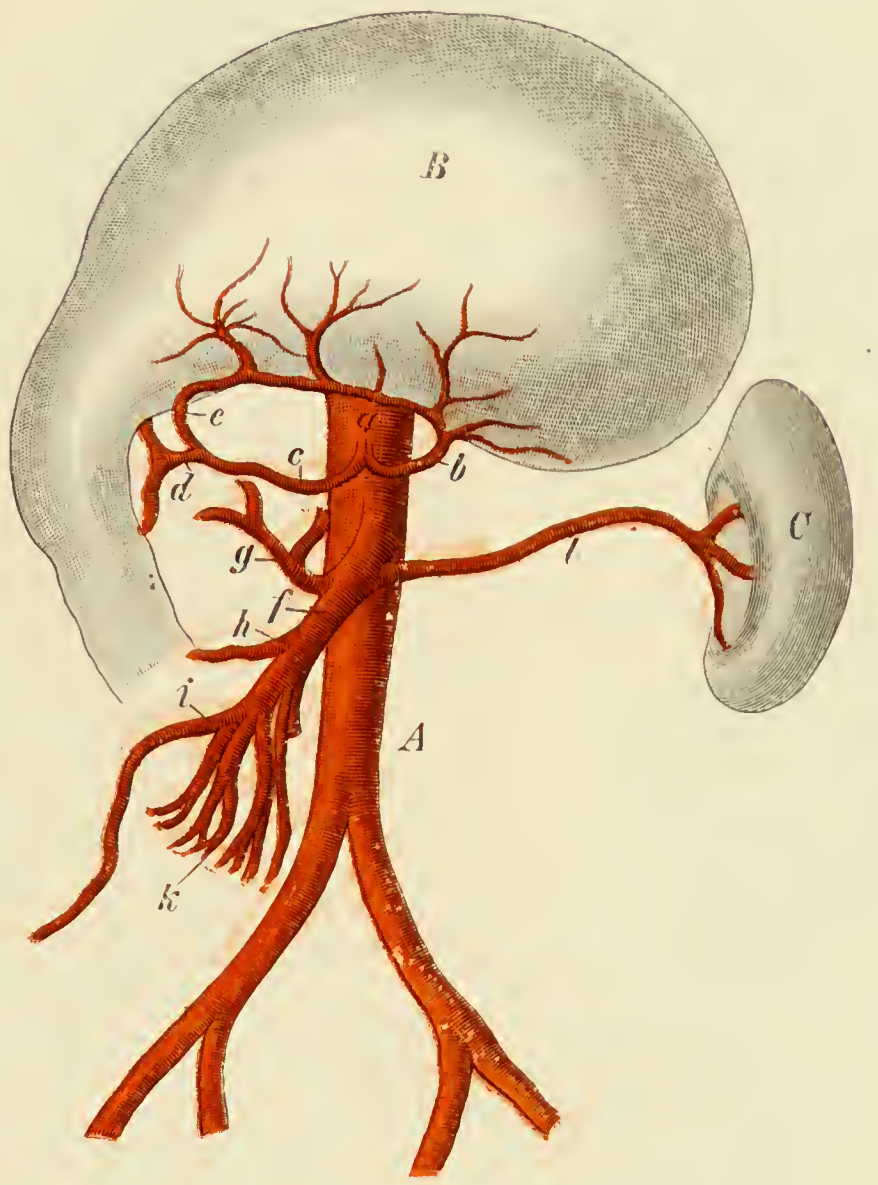

Fig. 110.

A. lienalis aus der A. mesenterica sup. entspringend.

a A. coeliaca; *b* A. gastrica sin.; *c* A. hepatica; *d* A. gastro-duodenalis; *e* A. gastrica dext.; *f* A. mesenterica sup.; *g* A. colica media; *h* A. colica dextra; *i* A. ileo-colica; *k* Aa. jejunales et ileae; *l* A. lienalis. *A* Aorta; *B* Stomachus; *C* Lien (Dorpater Präpariersaal).

und oben und anastomosiert mit dem untersten der aus der Konkavität des Stammes abgehenden Aste. Die Äste der Konvexität versorgen das Jejuno-ileum, diejenigen der Konkavität einen Teil des Dickdarmes, des Duodenum und des Pankreaskopfes. Dabei gehen sie zahlreiche Verbindungen untereinander ein. Äste:

a) A. pancreatico-duodenalis inferior.

Sie ist der erste, aber von der Konkavität des Stammes, hinter dem Pankreas abgehende Ast. Sie zieht als ein schwaches Gefäss zwischen Pankreas und Pars descendens duodeni an der konkaven Seite des letzteren einher und geht mit dem gleichnamigen Gefässe aus der A. hepatica Verbindungen ein.

b) Aa. jejunales et ileae.

Die das Jejuno-ileum versorgenden, von der konvexen oder linken Seite kommenden Äste, gewöhnlich 12—16 an Zahl, entspringen nahe nebeneinander und verlaufen zwischen den

Blättern des Gekröses zum Darme hin. In einiger Entfernung vom Stamme teilen sie sich in je zwei Äste, von welchen jeder mit einem entsprechenden Aste der benachbarten Arterie einen Bogen bildet. Von diesen Bogen entspringen neue Äste, welche nach kurzem Verlaufe abermals Äste zur Bildung neuer kleinerer Bogen abgeben, die dann in ähnlicher Weise sich weiter verbreiten. So entstehen vom Stamme aus drei bis fünf Reihen von Bogen, welche, je näher sie dem Darme kommen, an Zahl zu-, an Grösse abnehmen. Aus den kleinsten Bogen entspringen dann die gegen die Darmwand vordringenden und sich an ihr verzweigenden

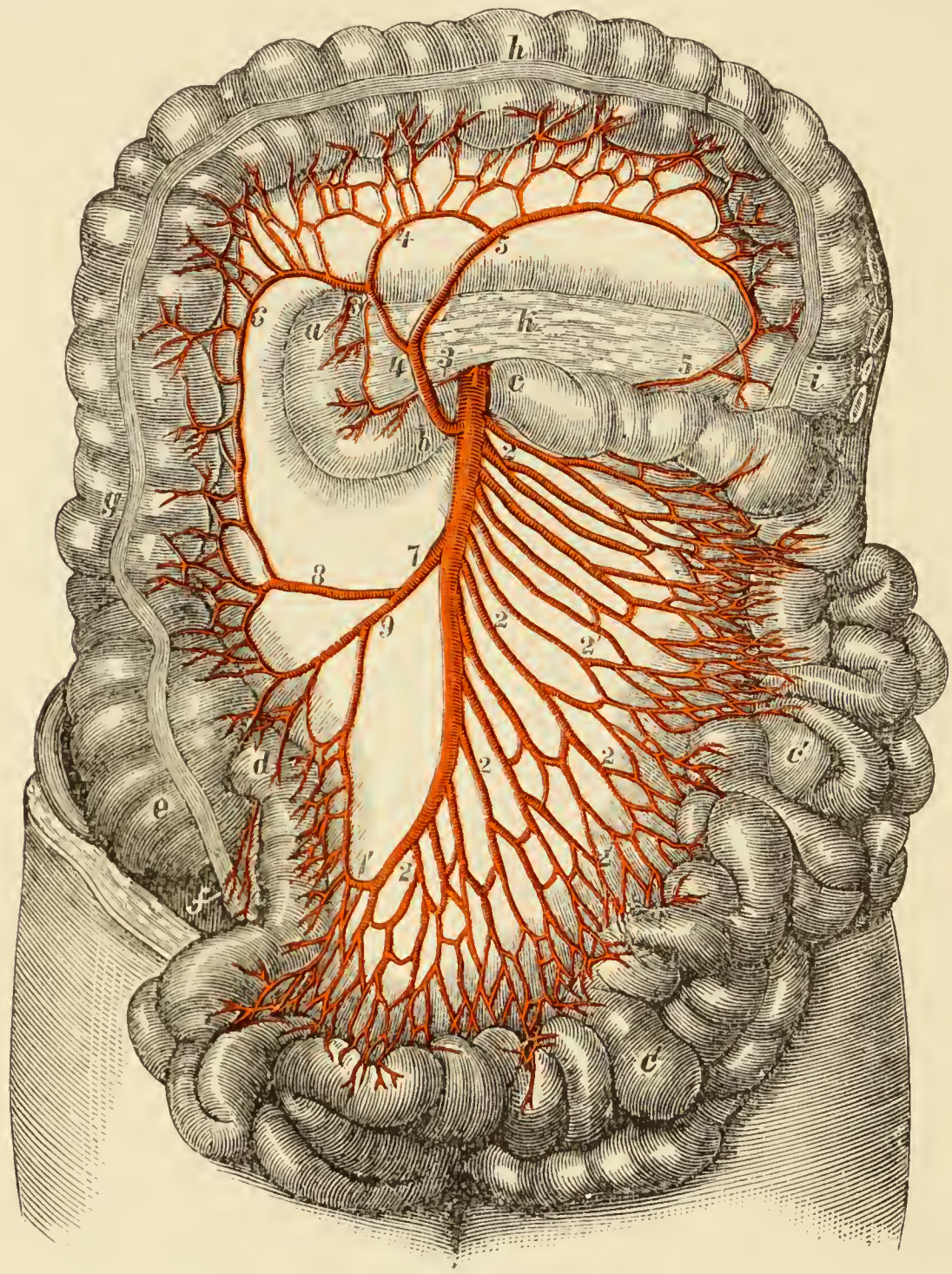

Fig. 111.

Verzweigungen der Arteria mesenterica superior, nach Tiedemann. 1/4.

Das Colon transversum ist in die Höhe geschlagen, das Mesocolon ist hinweg präpariert; dadurch sind das Duodenum und die Bauchspeicheldrüse blossgelegt. Die Dünndarmschlingen sind nach links hinübergezogen.

a Pars descendens; *b* Pars ascendens duodeni; *c* Anfang des Jejunum; *c' c'* Schlingen des Jejunum und Ileum; *d* Eintrittstelle des Ileum in das Coecum; *e* Coecum; *f* Processus vermiformis; *g* Colon ascendens; *h* Colon transversum; *i* Colon descendens; *k* Pancreas. 1 A. mesenterica superior; 1′ Anastomose mit der A. ileo-colica; 2, 2, 2 Artt. jejuno-ileae; 2′, 2′, 2′ Arcus arteriarum; 3 A. pancreatico-duodenalis inferior; 3′ A. pancreatico-duodenalis superior; 4 A. colica media; 5 Ramus anastomoticus sinister; 5′ A. colica sinistra; 6 Ramus anastomoticus dexter; 7 Truncus communis a. colicae dextrae (8) et a. ileo-colicae (9).

Ramuli intestinales. Durch die gewaltige Entwickelung dieser Gefässarkaden mehrerer Ordnungen wird für jeden Darmteil die Sicherung und Gleichmässigkeit der Blutzufuhr eine sehr grosse, die Blutströmung eine langsamere. Kleinere Äste versorgen die Blätter des Mesenterium und seinen Inhalt, insbesondere die Lymphdrüsen.

c) Aa. colicae.

Die Grimmdarmarterien gehen als zwei oder drei Äste von der rechten oder konkaven Seite des Stammes ab. Sie versorgen das Endstück des Ileum, sowie den aufsteigenden und queren Teil des Kolon.

1. A. ileo-colica.

Sie ist der unterste der von der konkaven Seite ausgehenden Äste, zieht nach rechts und unten zur Verbindungsstelle des Ileum mit dem Dickdarm. Bevor das Gefäss den Darm erreicht, teilt es sich in zwei Äste, Ramus iliacus und Ramus colicus.

Der Ramus iliacus wendet sich gegen das untere Ende des Ileum und verbindet sich mit dem Ende des Stammes der A. mesenterica superior zu einem Bogen, der einer Arkade erster Ordnung entspricht.

Der Ramus colicus zieht aufwärts und geht eine ähnliche Verbindung mit dem nächst höheren Aste der rechten Seite ein. Von der Konvexität dieser Bogen entstehen entweder ähnliche Bogen weiterer Ordnungen wie bei den Dünndarmarterien, oder es entspringen von ihnen sofort die Ramuli intestinales, welche das Endstück des Ileum, das Coecum und den Anfang des Colon ascendens versorgen. Ein stärkerer Zweig, A. appendicularis, geht zum Wurmfortsatze.

2. A. colica dextra.

Die A. colica dextra zieht hinter dem Bauchfelle quer nach der Mitte des aufsteigenden Kolon und teilt sich in dessen Nähe in einen auf- und absteigenden Ast. Diese treten bogenförmig mit den Nachbararterien in Verbindung; von den Bogen gehen (s. Fig. 111) kleine neue Bogen oder unmittelbar Rami intestinales aus.

Die Aa. colica dextra und ileo-colica entspringen häufig mit einem gemeinsamen Stamme.

3. A. colica media.

Die mittlere Grimmdarmarterie zieht zwischen den Blättern des Mesocolon aufwärts zum Colon transversum und bildet ähnliche bogenförmige Verbindungen mit den Nachbargefässen wie die erwähnten, indem sie einen rechten und linken Ast aussendet.

Der Ramus (anastomoticus) dexter vereinigt sich mit dem aufsteigenden Teile der Colica dextra.

Der Ramus (anastomoticus) sinister s. magnus tritt zum aufsteigenden Aste der Colica sinistra aus der A. mesenterica inferior. Von den Bogen, die wiederum weitgespannten Arkaden erster Ordnung verglichen werden können, gehen kleine neue Bogen oder unmittelbare Ramuli intestinales aus.

Abweichungen. Die A. mesenterica superior entspringt zuweilen gemeinsam mit der A. coeliaca; in anderen Fällen geht sie mit zwei Stämmen aus der Aorta hervor. Öfters giebt sie Äste ab, welche sonst der A. coeliaca angehören, wie die A. gastro-duodenalis, hepatica; oder sie entsendet supplementäre Äste an die Leber, das Pankreas und Duodenum.

3. Untere Gekrösarterie. A. mesenterica inferior.

Die untere Darmarterie ist ein ansehnliches Gefäss, doch weit schwächer als die obere, indem sie nur die untere Hälfte des Kolon, sowie den grösseren Teil des Rektum zu versorgen hat. Sie entspringt am Beginne des unteren Drittels der Aorta abdominalis, zwischen dem zweiten und dritten Lendenwirbel, und zieht nach links unten, nahe der Aorta entlang, gegen die linke Darmbeingrube hin.

Hier giebt sie ihren aufsteigenden Ast ab, wendet sich dann über die A. iliaca communis sinistra hinweg in das kleine Becken an die hintere Wand des Rektum. Sie entsendet drei Äste.

a) A. colica sinistra.

Die linke Grimmdarmarterie läuft hinter dem Bauchfelle und vor der linken Niere nach links und oben gegen das Colon descendens, teilt sich vor der Erreichung desselben in einen auf- und einen absteigenden Ast und bildet in der Nähe des Darmes ähnliche Bogen, wie die Äste der A. mesenterica superior.

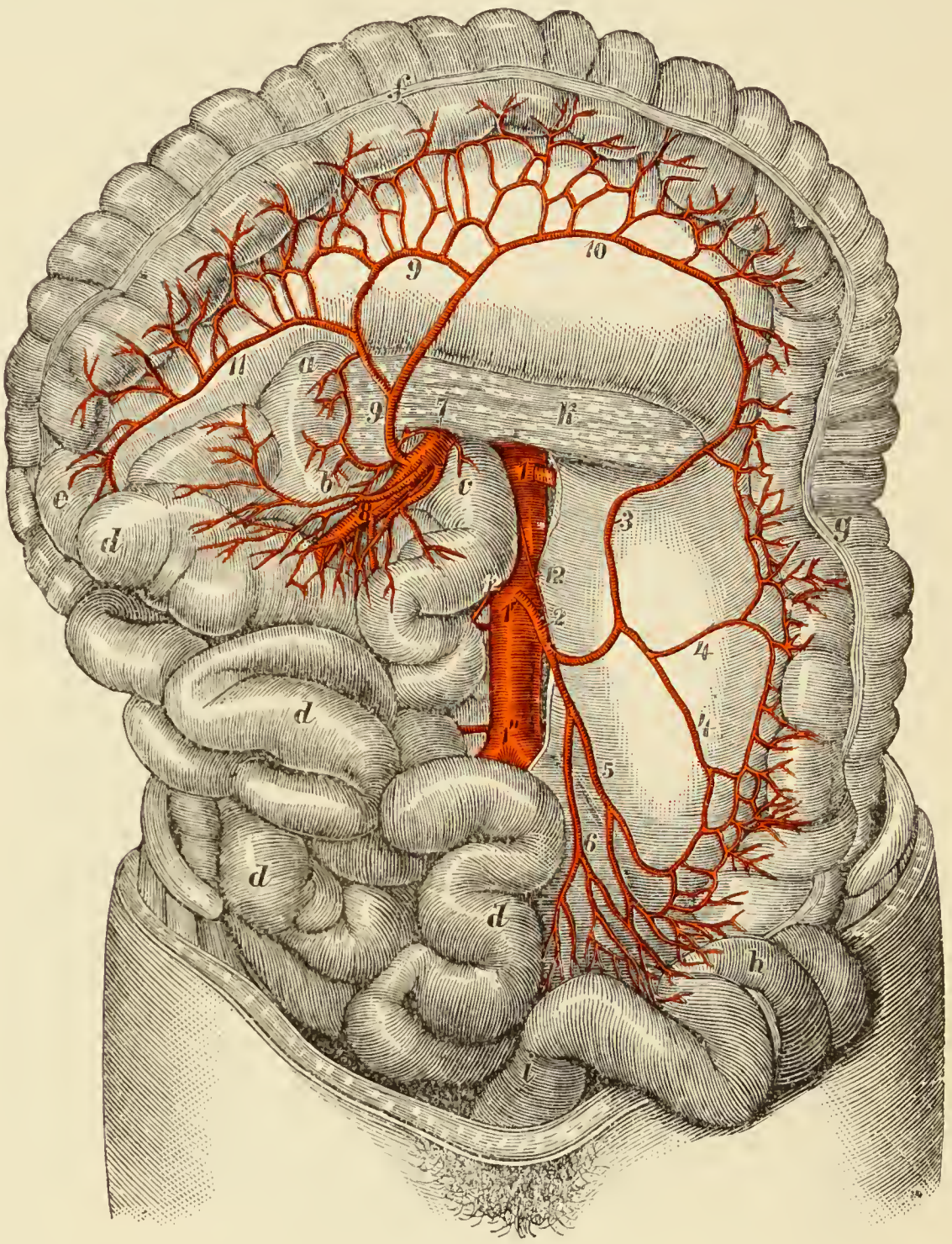

Fig. 112.

Verzweigungen der Arteria mesenterica inferior, nach Tiedemann. 1/4.
Die Dünndarmschlingen sind nach rechts hinübergezogen, die Bauchspeicheldrüse und der Zwölffingerdarm sind freigelegt, der Dickdarm ist ausgespannt.

a, *b* Duodenum; *c* Jejunum; *d*, *d* Ansae intestinales: *e* Colon ascendens; *f* Colon transversum; *g* Colon descendens; *h* Colon sigmoideum; *i* Rectum; *k* Pancreas. 1 Aorta; 1′ Origo arteriae mesentericae inferioris; 1″ Divisio aortae; 2 A. mesenterica inferior: 3 A. colica sinistra superior; 4 A. colica sinistra inferior; 5 A. sigmoidea; 6 A. haemorrhoidalis superior; 7 A. mesenterica superior; 8 Aa. intestinales; 9 A. colica media; 10 Ramus anastomoticus; 11 Ramus anastomoticus dexter; 12, 12 Aa. spermaticae internae.

Der Ramus superior verbindet sich mit der A. colica media;

der Ramus inferior wendet sich gegen das Colon sigmoideum und verbindet sich mit dem aufsteigenden Aste des folgenden Gefässes.

b) A. sigmoidea.

Die untere Grimmdarmarterie zieht schräg abwärts zum Colon sigmoideum und löst sich in der Nähe derselben in eine Anzahl von Ästen auf, welche zum Teile Verbindungen mit den benachbarten Arterien eingehen und zum Teile kleinere Schlingen bilden, von welchen die Ramuli intestinales ausgehen.

c) A. haemorrhoidalis superior.

Die obere Mastdarmarterie, der untere Endast der A. mesenterica inferior, dringt hinter dem Rektum in das kleine Becken ein, verläuft anfangs im Mesorektum und teilt sich in zwei Äste, welche zu beiden Seiten des Rektum abwärts ziehen und dasselbe mit kleinen Zweigen versorgen. Diese Zweige gehen bis in die Gegend des Sphincter internus in ziemlich regelmässigen Abständen ab und verbinden sich quer untereinander, wodurch sie an die weiter oben vorhandenen Arkaden erinnern. Die untersten Äste bilden abwärts konvexe Schlingen, welche Verbindungen mit den unteren Arterien des Rektum eingehen.

Arterienverbindungen längs des Nahrungsrohres.

Die am Nahrungsrohre verzweigten Arterien stehen durch periphere arterielle Anastomosen in seiner ganzen Ausdehnung miteinander in Verbindung. Die aus den beiden Aa. mesentericae stammenden Arterien des Dick- und Dünndarmes bilden längs des Rektum, Kolon und Jejuno-ileum eine zusammenhängende Reihe peripherer Gefässbogen, welche am unteren Ende des Rektum mit den unteren Arterien des letzteren, die aus der A. hypogastrica stammen, anastomosieren. Die beiden Aa. pancreatico-duodenales setzen die Verbindungen aufwärts fort und stellen einen Zusammenhang der A. mesenterica superior mit der A. coeliaca her, deren Äste Bogen um den Magen bilden. Am Kardialteile des letzteren sind arterielle Verbindungen zwischen den Magenbogen und den Speiseröhrengefässen vorhanden, welche sich in einem ununterbrochenen Geflechte bis zum Schlunde hin verfolgen lassen. Es kann auf diese Weise ein kollateraler Kreislauf zu stande kommen, durch welchen sich Blut aus der A. carotis externa mit dem Blute aus der A. hypogastrica mischt und bei welchem einzelne diese Verbindung herstellende Glieder vikariierend für andere benachbarte einzutreten vermögen.

4. Mittlere Nebennierenarterien. Aa. suprarenales mediae s. aorticae.

Die mittleren Nebennierenarterien sind zwei kleine Gefässe, welche von der Aorta dicht unter der A. mesenterica superior entspringen und fast quer über die Lendenschenkel des Zwerchfelles zu den Nebennieren verlaufen.

An diesen verbreiten sie sich mit zahlreichen kleinen Zweigen und gehen Verbindungen mit den übrigen Nebennierenarterien ein. Entsprechend der ansehnlichen Grösse der Nebennieren bei dem Fötus sind auch ihre Arterien bedeutender.

Die oberen Nebennierenarterien stammen aus den Aa. phrenicae inferiores, die unteren aus den Aa. renales.

5. Nierenarterien. Aa. renales.

Die Nierenarterien entspringen als grosse Gefässe etwa 1—2 cm unterhalb der Ursprungsstelle der A. mesenterica superior, wobei die rechte etwas tiefer zu liegen pflegt als die linke. Die rechte ist der linksseitigen Lage der Aorta wegen zugleich etwas länger.

Beide ziehen in fast rechtem Winkel von der Aorta ab nach der Seite. Die rechte verläuft dabei hinter der unteren Hohlader einher; beide Nierenarterien aber werden vorn von ihren begleitenden Venen bedeckt. Vor dem Eindringen in den Hilus renalis teilt sich jede Arterie in vier bis fünf Zweige, welche meist zwischen den Venen und dem Nierenbecken ihre Lage haben. Über ihre Verbreitung in dem Organe s. Eingeweidelehre, I. Bd. S. 664.

Bevor die Nierenarterien in die Nieren eindringen, geben sie je einen kleinen Ast zur Nebenniere, A. suprarenalis inferior s. renalis, sowie mehrere kleinere Zweige zu der Fettkapsel ab (Aa. adiposae).

Abweichungen. Die Stämme der Nierenarterien können durch eine wechselnd grosse Zahl einzelner Äste ersetzt werden; dabei zeigen die Arterien beider Seiten desselben Individuum nicht selten grosse Asymmetrien. Wenn mehrfache Ursprünge vorhanden sind, so stehen sie gewöhnlich in einer Reihe übereinander und stellen so gleichsam tiefgehende Teilungen des ursprünglichen Stammes dar. Wenn die Niere tiefer steht, entspringt auch die Nieren-

arterie meist aus tieferen Abschnitten der Aorta oder gar aus der A. iliaca communis. Letzteres Gefäss giebt auch bei normaler Lage der Niere hier und da eine Nierenarterie ab. Einzelne Fälle, in welchen beide Nieren mit einem an der vorderen Seite der Aorta hervorgehenden gemeinsamen Stamme entspringen, oder eine Nierenarterie aus der A. hypogastrica hervorgeht, sind gleichfalls beobachtet. Öfters dringen einzelne Äste der Nierenarterien an anderen Stellen als am Hilus in die Nierensubstanz ein.

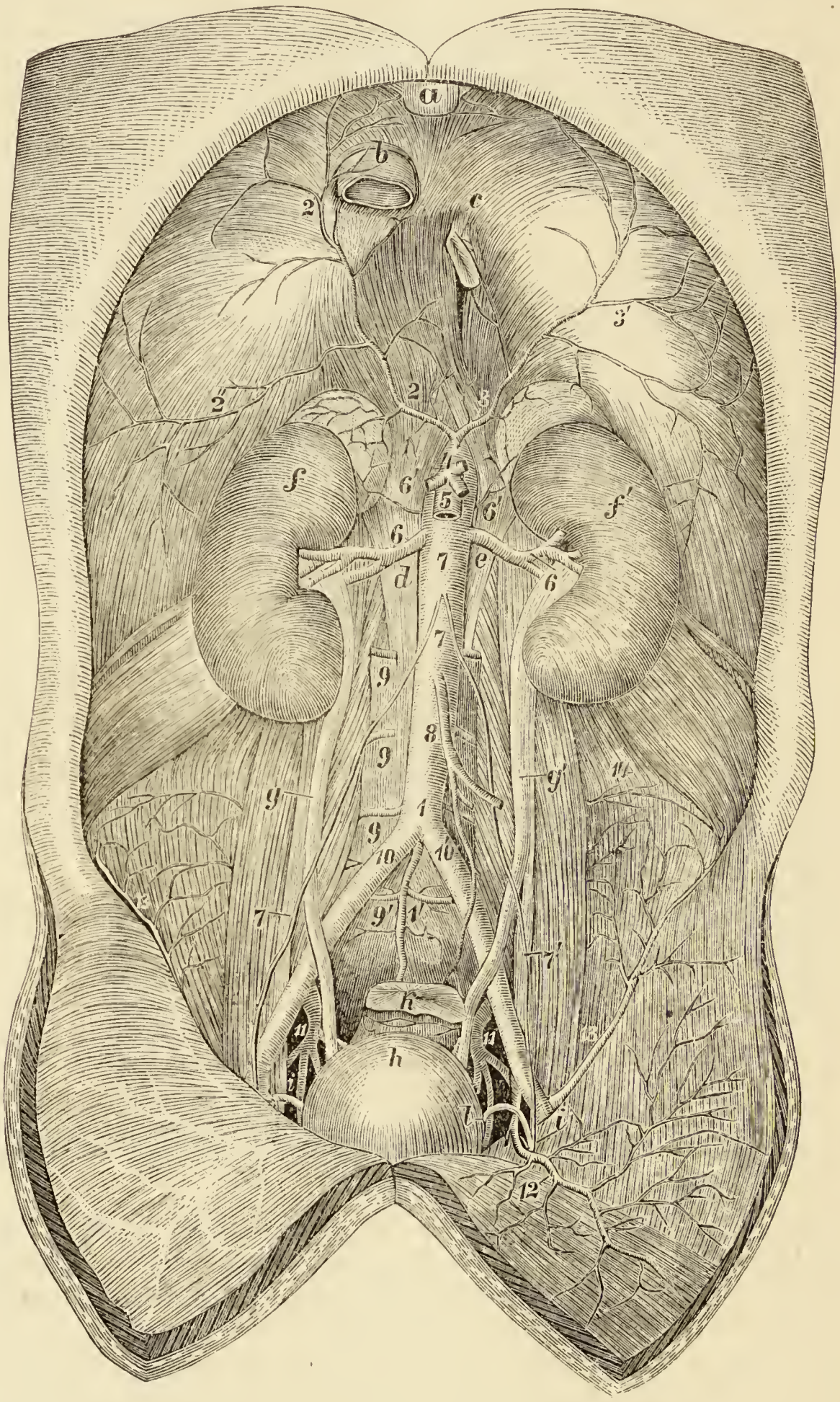

Fig. 113.

Ansicht der Bauchaorta und ihrer Hauptäste, nach Tiedemann. 1/4.

a Processus xiphoideus sterni; *b* Foramen venae cavae; *c* Hiatus oesophageus; *d*, *e* Crura lumbalia diaphragmatis; *f*, *f* Renes et glandulae suprarenales; *g*, *g'* Ureteres; *h* Vesica urinaria; *i*, *i'* Ductus deferentes; *k* Rectum. 1, 1 Aorta abdominalis; 1' A. sacralis media; 2, 2', 3, 3' Aa. phrenicae inf., mit einem gemeinschaftlichen Stamme aus der Durchtrittstelle der vorderen Wand der Aorta durch das Zwerchfell; 4 A. coeliaca; 5 A. mesenterica superior; 6, 6 Aa. renales; 6', 6' Aa. suprarenales; 7, 7 Aa. spermaticae internae; 8 A. mesenterica inferior; 9, 9 Aa. lumbales; 9' A. lumbalis ima; 10, 10 Aa. iliacae communes; 11, 11 Aa. hypogastricae; 12 A. epigastrica inferior; 13, 13 Aa. circumflexae ilium internae; 14 A. ilio-lumbalis.

6. Innere Samenarterien. Aa. spermaticae internae. Fig. 113.

Die Aa. spermaticae internae, zwei dünne, aber sehr lange Gefässe, entspringen meist dicht nebeneinander von der vorderen Wand der Aorta etwas unterhalb des Ursprunges der Aa. renales. Jede der beiden Arterien zieht vor dem M. psoas ab-lateralwärts, kreuzt in schräger Richtung den Ureter, endlich die A. iliaca externa.

Beim Manne gelangt von hier aus das Gefäss, A. testicularis, nach vorn zum inneren Leistenringe, anastomosiert mit einem Zweige der A. epigastrica inferior (A. spermatica externa), tritt an den Ductus deferens und zieht mit den übrigen Bestandteilen des Samenstranges durch den Leistenkanal abwärts in das Scrotum. An der hinteren Seite des Hodens teilt sie sich endlich in eine Anzahl von Ästen, welche die fibröse Hülle des Hodens durchbohren und in dessen Substanz eindringen.

Einer dieser Zweige wendet sich gegen den Kopf des Nebenhodens und anastomosiert längs desselben herabziehend mit der aus der A. hypogastrica stammenden A. deferentialis.

Bei dem Weibe ist die homologe Eierstocksarterie, A. ovarica, kürzer und verbleibt in der Bauchhöhle. Vom Beckenrande aus wendet sie sich medianwärts, zieht geschlängelt zwischen den beiden Blättern des breiten Mutterbandes gegen den befestigten Rand des Ovarium und teilt sich hier in drei Äste. Einer derselben verläuft von der Extremitas tubaria ovarii gegen den freien Rand und dringt von hier aus in die Drüse ein; der zweite wendet sich lateralwärts und begleitet die Ampulle des Eileiters; der dritte und stärkste Ast wendet sich medianwärts, vereinigt sich mit einem ansehnlichen Zweige der A. uterina zur Bildung einer am befestigten Rande gelegenen Eierstocksarkade, von deren konvexem Rande starke Gefässe in den Hilus ovarii eindringen. Kleinere Ästchen dringen mit dem runden Mutterbande in den Leistenkanal.

Während der Entwickelung, so lange die Hoden und Eierstöcke noch in der Lendengegend liegen, sind die Aa. spermaticae internae noch kurz; allein beim Herabsteigen an ihre späteren Lagerungsstätten verlängern sie sich allmählich bedeutend.

Abweichungen. Manchmal entspringen die Samenarterien mit einem gemeinsamen Stamme; oder es kommen auf einer oder auf beiden Seiten zwei Samenarterien vor, die dann entweder beide aus der Aorta kommen, oder von welchen eine aus der Aorta, die andere aus der Renalis stammt. Manchmal, häufiger rechts, ist auch das einfache Gefäss ein Ast der Renalis.

Eine aus der A. hypogastrica (Umbilicalis) stammende ungewöhnliche A. spermatica interna accessoria beschrieb Tschaussow (1886).

b) Parietale Äste.

Während die visceralen Äste der Bauchaorta teils unpaar, teils paarig vorhanden sind, haben wir in den parietalen Ästen durchgehend zwar paarige, nicht immer aber, wie auch an der Brustaorta, zugleich auch ganz symmetrisch gelagerte Arterien vor uns.

7. Untere Zwerchfellarterien. Aa. phrenicae inferiores. Fig. 113.

Die unteren Zwerchfellarterien sind zwei kleine, dicht nebeneinander aus dem Anfangsteile und der vorderen Wand der Aorta abdominalis entspringende Gefässe, welche unmittelbar nach ihrem Ursprunge stark auseinander weichen, über die Zwerchfellschenkel hinziehen und an der unteren Fläche des Zwerchfelles lateral-aufwärts sich verbreiten. Das Gefäss der linken Seite geht hinter der Speiseröhre, das der rechten Seite hinter der unteren Hohlvene her.

Bevor sie den sehnigen Teil des Zwerchfelles erreichen, teilen sich beide Arterien in zwei Äste, einen vorderen und einen hinteren. Der Ramus anterior geht am vorderen Rande des Zwerchfelles Verbindungen mit der A. musculophrenica ein.

Der Ramus posterior s. lateralis zieht quer zur Seite des Thorax und verbindet sich mit den Verzweigungen der Aa. intercostales.

Aus den Anfangsteilen der Aa. diaphragmaticae gehen kleine absteigende Äste, Aa suprarenales superiores s. phrenicae, zu den Nebennieren. Ausserdem giebt die linke Arterie Rami oesophagei zur Speiseröhre, die rechte, Rami venae cavae, zur unteren Hohlader; andere kleine Äste gelangen zur Serosa.

Abweichungen. Der Ursprung zeigt mancherlei Verschiedenheiten. Sie können gesondert oder mit Einem Stamme entspringen. Der gemeinsame Stamm kann aus der Aorta, aber auch aus der A. coeliaca hervorgehen. Auch bei gesondertem Ursprunge können beide Gefässe aus der Aorta, oder beide aus der A. coeliaca, oder gar aus den Aa. renales entstehen oder das Gefäss der einen Seite kommt aus einer dieser Quellen, dasjenige der anderen Seite aus einer anderen. Hier und da finden sich noch supplementäre Arterien für die untere Zwerchfellfläche.

8. Lendenarterien. Aa. lumbales. Fig. 113 und 56.

Die Lendenarterien besitzen als segmentale Arterien sowohl unter sich als mit den oberhalb gelegenen Aa. intercostales grosse Ähnlichkeit im Ursprunge und in der Verbreitung.

Sie entspringen gewöhnlich zu vier auf jeder Seite an der hinteren Wand der Aorta, verlaufen je auf den Körpern des ersten bis vierten Lendenwirbels lateralwärts und verschwinden alsbald in der Tiefe hinter dem M. psoas major. Die zwei oberen Arterien werden ausserdem durch die Lendenschenkel des Zwerchfelles verdeckt. Sämtliche Lendenarterien der rechten Seite sind ferner von der unteren Hohlader überlagert; sie sind zugleich infolge der Linkslage der Aorta etwas länger als die linken. In den Zwischenräumen zwischen den Querfortsätzen teilt sich jede A. lumbalis in einen Ramus posterior s. dorsalis und anterior s. ventralis.

Die Rami posteriores. Die Rückenäste sind sehr ansehnlich, übertreffen oft sogar das Kaliber des R. anterior, ziehen, wie die entsprechenden Äste der Aa. intercostales, nach hinten und teilen sich sofort in einen Ramus muscularis und Ramus spinalis.

Die Rami musculares treten in die Muskulatur des Rückens ein und geben auch Äste zur Haut ab.

Die Rami spinales dringen mit drei Ästen, einem Ramus anterior, posterior und medius, in den Wirbelkanal ein und verhalten sich in derselben Weise, wie es bereits von den bezüglichen Gefässen des Brustteiles des Körpers geschildert worden ist (S. 113).

Die Rami anteriores oder Bauchäste verlaufen hinter dem M. quadratus lumborum, der unterste zuweilen auch vor demselben, lateralwärts, den Verzweigungen der A. epigastrica inferior entgegen. Sie verbreiten sich zwischen den Bauchmuskeln und gehen vorn mit den Aa. epigastricae inferiores, oben mit den Aa. intercostales, unten mit den Aa. iliolumbales und circumflexae ilium, in ihrem eigenen Gebiete auch unter sich selbst ein. Von den beiden oberen Arterien gelangen ferner Zweige zur Capsula adiposa der Nieren, zum Zwerchfelle und zur Leber.

Abweichungen. Die Lendenarterien beider Seiten entspringen zuweilen mit gemeinsamen Stämmchen, die dann rasch in die beiden, in gewöhnlicher Weise verlaufenden Gefässe zerfallen. Öfters entspringen auch zwei Arterien von gleicher Seite mit Einem Stamme.

Am fünften Lendensegmente verzweigt sich jederseits ein Ast der Sacralis media.

9. Gemeinsame Hüftarterien. Aa. iliacae communes.

Sie finden als die Hauptarterien der unteren Extremitäten und des unteren Rumpfteiles in besonderem Abschnitte ihre Darstellung (s. S. 129).

E. Mittlere Kreuzbeinarterie. A. sacralis media s. Aorta sacralis.

Die mittlere Kreuzbeinarterie ist die Fortsetzung der Aorta, welche durch die Abgabe und starke Entwickelung der beiden Aa. iliacae communes auf die Dicke eines Rabenfederkieles herabgesunken ist.

Sie hat daher das Ansehen eines kleinen Astes, welcher aus der hinteren Seite des Endes der Aorta abdominalis hervorkommt. Von dieser Stelle aus zieht sie vor dem fünften Lendenwirbel und vor der Mitte des Kreuzbeines zum Steissbeine herab.

Sie liefert gleich den oberen Teilen der Aorta parietale und viscerale Äste.

1. Rami viscerales.

Zahlreiche, kleine Äste, welche in der Falte des Mesorektum nach vorn ziehen und sich vorzugsweise in der hinteren Wand des Rektum verzweigen.

2. Rami parietales.

Sie machen sich geltend als Lumbales quintae und Rami sacrales.

a) Aa. lumbales quintae.

Sie entsprechen in ihrem Verhalten den übrigen Lendenarterien, sind meist nur etwas schwächer als diese und teilen sich jederseits in dem M. iliopsoas in einen Ramus posterior und anterior.

b) Rami sacrales.

Paarige, den einzelnen Kreuzbeinabschnitten entsprechend abgehende Äste, welche sich an der vorderen Fläche des Kreuzbeines verzweigen und mit medialen hinteren Ästen der A. hypogastrica, den Aa. sacrales laterales, Ergänzungsgefässen der schwachen Sacralis media, Verbindungen eingehen. Äste der Sacrales laterales pflegen daher den Ramus dorsalis zu liefern.

Unten dringt die A. sacralis media zwischen die an der Steissbeinspitze sich vereinigenden Sehnen der Mm. ischio-coccygei und bildet in der Spalte zwischen denselben starke, knäuelförmige Ausbuchtungen, die Hauptgrundlage des von Luschka als Glandula coccygea beschriebenen Gebildes, welches nunmehr den richtigeren Namen Glomus coccygeum erhalten hat.

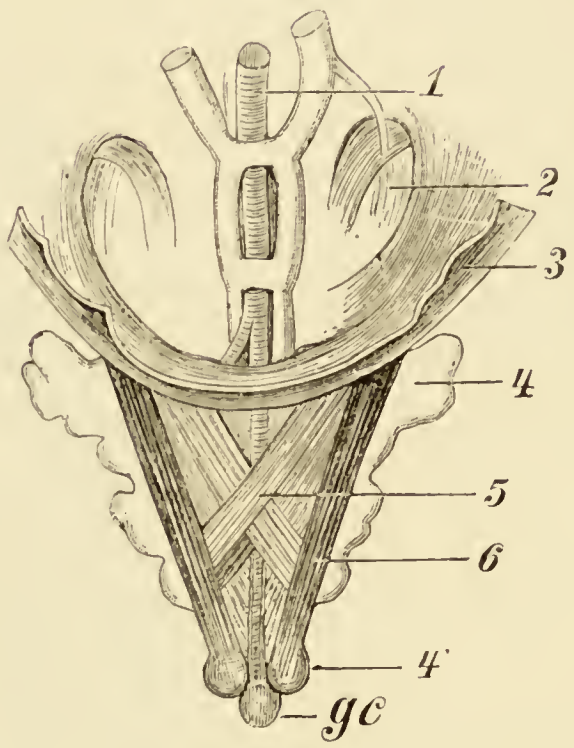

Fig. 114.

Vordere Fläche des Steissbeines mit dem Glomus coccygeum, von Luschka.

1 A. sacralis media; 2 Foramen sacrale anterius IV; 3 untere Umschlagswand der Fascia pelvis; 4, 4 Steissbein; 5 Ligg. sacro-coccygea anteriora; 6 M. curvator coccygis; *gc* Glomus coccygeum.

Es kommen noch Venen, interstitielles Bindegewebe, Infiltrationen mit adenoidem Gewebe hinzu, um das mit der rudimentären Entwickelung des hinteren Rumpfteiles in genetischem Zusammenhange stehende Glomus coccygeum zu vervollständigen. Nach Befunden an geschwärzten Tieren zu schliessen, scheint die „Glandula coccygea" nicht sowohl auf Umbildungen des caudalen Teiles der Sacralis media selbst, als vielmehr auf Umbildungen der Rami spinales des Endstückes der Sacralis media zu beruhen (Gegenbaur).

Manchmal weicht die A. sacralis media etwas nach der Seite hin ab und entspringt scheinbar von einer der beiden Aa. iliacae communes, meistens von derjenigen der linken Seite. Allein dieser Fall ist leicht auf einen ursprünglich ungleich hohen Abgang der beiden Aa. iliacae communes von der Aorta abdominalis zurückzuführen. Entspringt die Sacralis media scheinbar von der linken Iliaca communis, so war der Ursprung dieses Gefässes an der Aorta anfänglich etwas weiter caudal gelegen, als derjenige der Iliaca dextra.

Gemeinsame Hüftarterien. Aa. iliacae communes.

Die Aa. iliacae communes beginnen am unteren Ende des vierten Lendenwirbels, ziehen in einem Winkel von 65° (beim Manne) bis 75° (beim Weibe) auseinander weichend ab-lateralwärts und teilen sich nach einem Verlaufe von 4—6 cm an der Articulatio sacro-iliaca je in eine A. iliaca externa und interna.

Sie sind durch das Bauchfell und Teile des Darmes bedeckt, werden in der Nähe ihrer Teilungsstelle von den Ureteren und Vasa spermatica interna gekreuzt. Vor der Arterie der linken Seite steigt die A. mesenterica inferior abwärts. An ihrem Beginne liegen sie auf der Lendenwirbelsäule, weiter unten auf dem medialen Rande des M. psoas. Unter dem Anfangsteile der Iliaca communis dextra liegt die Bildungsstelle der V. cava inferior; die linke V. iliaca communis tritt unter den Anfangsteil der rechten Arterie.

Die A. iliaca communis giebt bis zu ihrer Teilungsstelle in der Regel nur unbedeutende Ästchen zu den Lymphdrüsen, dem Ureter und M. psoas ab. Zuweilen entspringt aus ihr eine Nierenarterie oder die A. ilio-lumbalis.

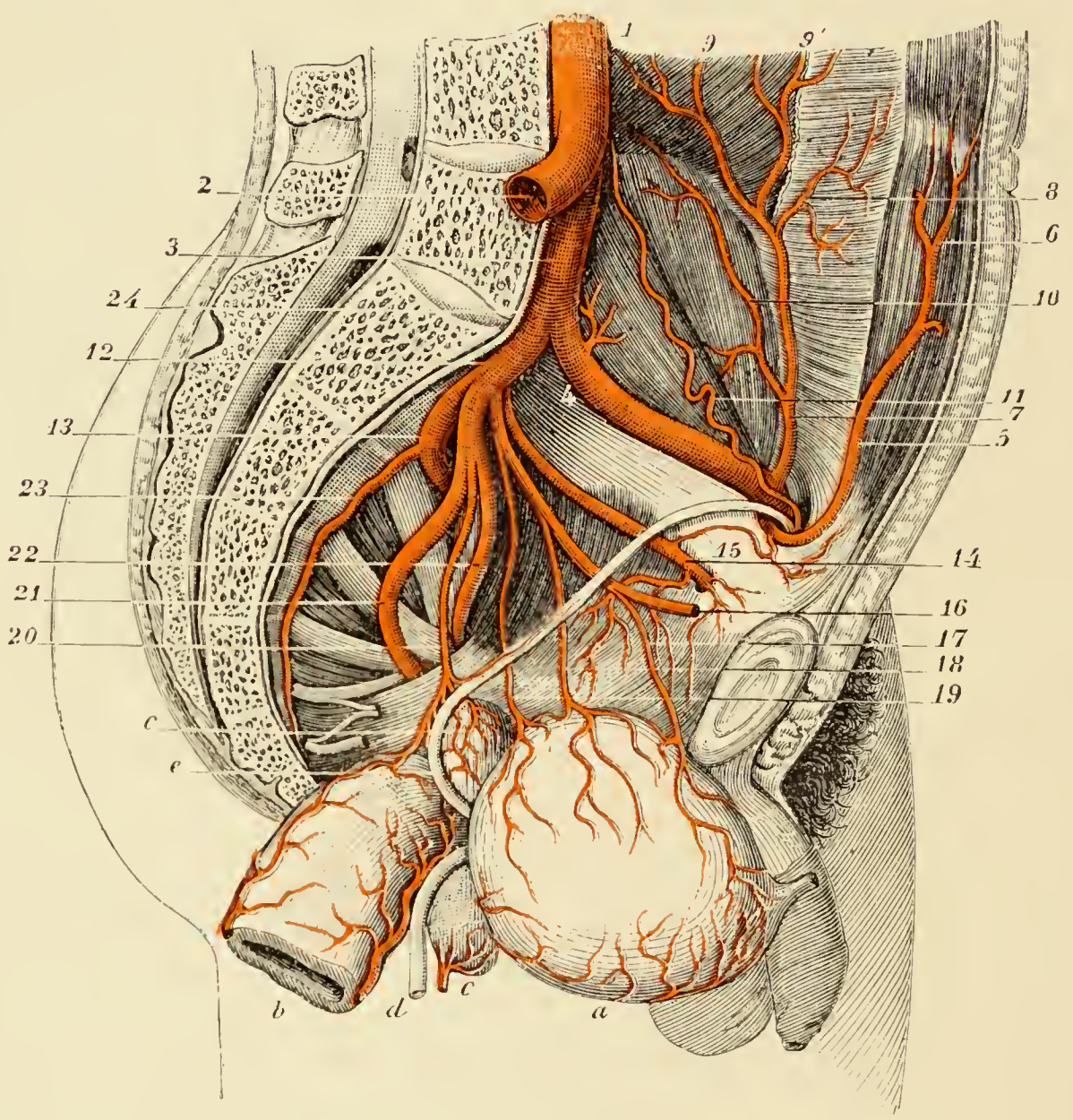

Fig. 115.

Verzweigungen der Arterien im Becken, nach Tiedemann. 1/3.

1 Aorta; 2 A. iliaca communis dextra; 3 A. iliaca communis sinistra; 4 A. iliaca externa; 5, 6 A. epigastrica inferior 7 A. circumflexa ilium int.; 8 Zweige dieses Gefässes zum M. transversus abd.; 9 Zweige zum M. obliquus abdominis int.; 10 Zweige zum M. iliacus internus; 11 A. spermatica interna; 12 A. hypogastrica; 13 A. glutaea superior; 14 A. obturatoria; 15 Ramus anastomoticus; 16 A. umbilicalis s. lig. umbilicale laterale; 17 A. vesicalis superior; 18 A. vesicalis media; 19 A. vesicalis inferior; 20 A. deferentialis; 21 A. glutaea inferior; 22 A. pudenda interna; 23 A. sacralis lateralis; 24 A. sacralis media. *a* Vesica urinaria; *b* Rectum; *c*, *c* Vesiculae seminales; *d* Ductus deferens dexter; *e* Ductus deferens sinister.

Abweichungen. Die Teilungsstelle der beiden Iliacae communes rückt manchmal aufwärts, häufiger abwärts von der gewöhnlichen Stelle. Meist liegt die Teilungsstelle der linken etwas tiefer. Die Länge kann bis auf 2 cm herabsinken, bis auf 8 cm steigen. In sehr seltenen Fällen fehlt die Teilung; die A. iliaca communis senkt sich dann in das Becken, giebt die Beckenäste einzeln ab und geht dann unter starker Aufwärtsbiegung in die A. iliaca externa über. Sehr selten auch entspringen die beiden Teilungsäste unmittelbar aus der Aorta.

1. Innere Hüftarterie. A. hypogastrica.

Sie erstreckt sich als kurzer starker Stamm von 3—4 cm Länge von der Teilungsstelle der Iliaca communis an der Articulatio sacro-iliaca bis zum oberen Rande des Foramen ischiadicum majus.

Beim Erwachsenen ist sie etwas schwächer als die Iliaca externa, beim Fötus aber aus zwei Gründen das mächtigere Gefäss: einmal der Kleinheit der unteren Extremität wegen, insbesondere aber der Aufgabe wegen, das Blut des Fötus durch die paarige A. umbilicalis zur Placenta zu leiten. An ihrem Ursprunge liegt die Arterie dem M. psoas, weiter unten dem M. piriformis an. Hinter ihr liegt die V. hypogastrica und der starke N. lumbosacralis.

Ihre Äste zerfallen in parietale und in viscerale, doch giebt es mehrere Typen der Astfolge, von welchen vor allem Kenntnis zu nehmen ist.

Formen der Astfolge der A. iliaca interna s. hypogastrica.

Die Äste der A. hypogastrica sind zwar in Bezug auf ihre allgemeine Verteilung sehr regelmässig, allein in Bezug auf ihre Ursprungsstellen wechseln sie sehr. In den meisten Fällen teilt sich der Hauptstamm in zwei Hauptzweige, deren einer mehr hinten, der andere mehr vorn gelegen ist. Von dem vorderen Hauptzweige entspringen die Gefässe zu den Beckeneingeweiden, zur vorderen Beckenwand und den Schamteilen, nämlich die Aa. vesicales superiores mit der A. umbilicalis, die Aa. vesicales inferiores, die A. uterina und vaginalis, die A. haemorrhoidalis media, die A. pudenda interna, die A. obturatoria.

Der hintere Hauptzweig giebt die Gefässe für die seitliche und hintere Beckenwand, sowie für die Gesässgegend ab, nämlich die A. iliolumbalis, die Aa. sacrales laterales und die Aa. glutaea superior und inferior s. ischiadica.

Jastschinsky[1]) ging bei einer Untersuchung der typischen Verzweigungsformen der A. hypogastrica, in richtiger Erwägung der Eigentümlichkeiten dieser Arterie, von der A. umbilicalis des Neugeborenen und von Säugetieren aus. Als Zweige erster Kategorie die A. glutaea superior, ischiadica und pudenda interna, als Zweige zweiter Kategorie die A. uterina und obturatoria, als Zweige dritter Kategorie die Aa. vesicales, haemorrhoidalis

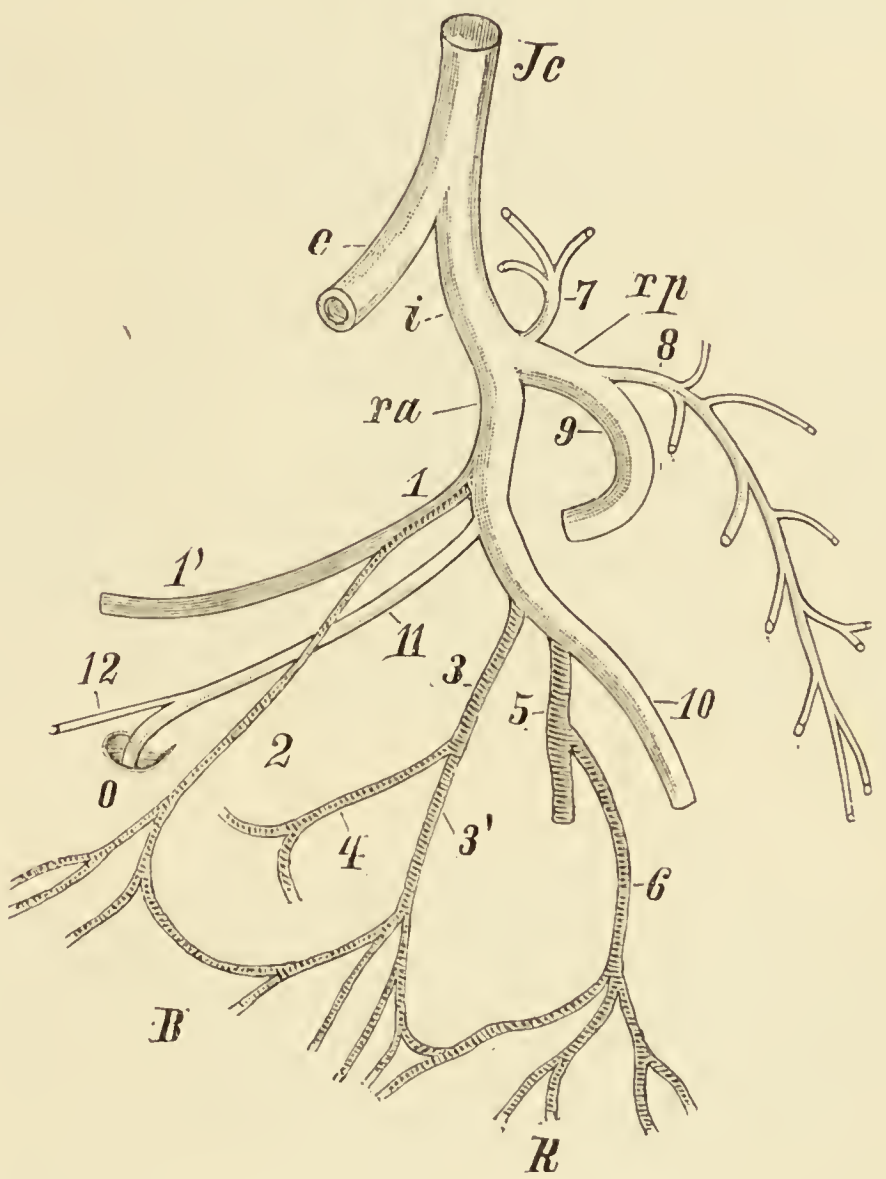

Fig. 116.

Astfolge der A. hypogastrica dextra eines männlichen Individuum.

Die Rami viscerales sind dunkel, die Rami parietales hell gehalten. *B* Blasengegend; *R* Gegend des Rectum; *o* Canalis obturatoris; *Jc* A. iliaca communis dextra; *e* A. iliaca externa; *i* A. hypogastrica; *ra* vorderer Zweig, *rp* hinterer Zweig der A. hypogastrica. 1—1′ A. umbilicalis (Lig. umbilicale laterale); 2 A. vesicalis superior; 3 gemeinsamer Ursprung der A. vesicalis inferior (3′) und der A. deferentialis (4); 5 A. pudenda interna; 6 A. haemorrhoidalis media; 7 A. ilio-lumbalis; 8 A. sacralis lateralis; 9 A. glutaea superior; 10 A. glutaea inferior; 11 A. obturatoria; 12 R. pubicus derselben.

[1]) Die typischen Verzweigungsformen der A. hypogastrica. Internat. Monatsschrift für Anat. und Phys. 1891, H. 3.

media, vaginalis, ilio-lumbalis und sacralis lateralis betrachtend, unterscheidet J. vier Ursprungsformen:

1. Im häufigsten Falle (30 %) entspringt die Glutaea selbständig aus der A. umbilicalis, während die Ischiadica und Pudenda als gemeinsamer Stamm von verschiedener Länge hervorgehen.
2. Alle drei Gefässe gehen gesondert aus der Umbilicalis hervor (28 %).
3. Glutaea und Ischiadica gehen aus einem gemeinsamen Initialstamme hervor, während die Pudenda isoliert entspringt (24 %).
4. Alle drei Gefässe gehen aus einem gemeinsamen Stämmchen hervor.

Hauptsächlich ist es hierbei die in der Mitte liegende Ischiadica, welche durch Verschiebung die einzelnen Formen bedingt, obwohl sie an Dignität hinter den beiden anderen zurücksteht.

Auf den Erwachsenen übertragend nehmen wir wahr, dass aus den drei ersten Formen jene Grundform hervorgeht, welche durch das Vorhandensein von zwei initialen Hauptzweigen gekennzeichnet ist. An 240 Präparaten wurde sie 168 mal, d. i. in 70 % der Fälle, wahrgenommen, wobei der vordere Hauptzweig in verschiedenem Grade ausgeprägt war.

Die aus der dritten Form der Umbilicalis hervorgehende Endstufe der Umbilicalis des Menschen entspricht dem Typus des Pferdes; die aus der vierten Form hervorgehende dagegen dem Typus der Wiederkäuer.

Im folgenden sind die Äste der A. hypogastrica mit Rücksicht auf die Verbreitung an der Leibeswand (nebst Extremitäten) oder an den Eingeweiden aufgeführt, wie diese Einteilung auch für die oberen Körpergebiete bestimmend war.

Abweichungen. Die A. iliaca interna wechselt in ihrer Länge bis zur Teilungsstelle zwischen 1 und 6 cm und ist im allgemeinen um so länger, je kürzer die A. iliaca communis ist, und um so kürzer, je länger diese gefunden wird. Die Teilungsstelle in den vorderen und hinteren Hauptzweig kann nach oben oder nach unten rücken und wechselt vom oberen Rande des Kreuzbeines bis zum oberen Rande der Incisura ischiadica major.

In den seltenen Fällen des Fehlens der A. hypogastrica wurde sie durch einen Bogen ersetzt, welchen die A. iliaca communis in das Becken machte, um dann als A. iliaca externa durch die Lacuna vasorum an den Oberschenkel zu gelangen. Von diesem Bogen entspringen in solchen Fällen die sonst der A. hypogastrica angehörigen Äste.

a) Viscerale Äste.

A. umbilicalis.

Die A. umbilicalis bildet während des embryonalen Lebens den Hauptast der A. hypogastrica; sie biegt sich nach vorn zur Seite der Harnblase und steigt von hier aus an der hinteren Fläche der vorderen Bauchwand, vom Peritonaeum gedeckt, zum Nabel.

Hier kommen die Gefässe beider Seiten unter sehr spitzem Winkel zusammen, legen sich an die Nabelvene, umwinden sie in der Nabelschnur spiralig und verlaufen zur Placenta, um dort sich in ein geschlossenes, eigentümlich entwickeltes Kapillarsystem aufzulösen, aus dem Blute der Mutter Ernährungsmaterial und Sauerstoff aufzunehmen, Zersetzungsprodukte in dasselbe abzugeben und das so erneuerte Blut der Nabelvene zu überliefern.

Nach der Geburt verlieren die Nabelarterien innerhalb der Bauchhöhle des Kindes grossenteils ihre Durchgängigkeit und wandeln sich in strangförmige Gebilde um:

1. Ligamentum umbilicale laterale (s. Bd. I, S. 669).

Der Anfangsteil des Gefässes aber bleibt in gewissem Grade durchgängig und entsendet die

2. A. vesicalis superior.

Die obere Blasenarterie giebt zahlreiche auf- und absteigende kleinere Äste, Rami vesicales, zum oberen und mittleren Teile der Harnblase, versorgt auch meist den unteren Teil des Harnleiters mit kleinen Zweigen.

3. A. vesicalis inferior.

Sie stammt entweder aus dem Stamme der Hypogastrica oder einem benachbarten Aste, wendet sich abwärts und teilt sich in Zweige, die den Blasengrund, die Samenbläschen und die Prostata versorgen.

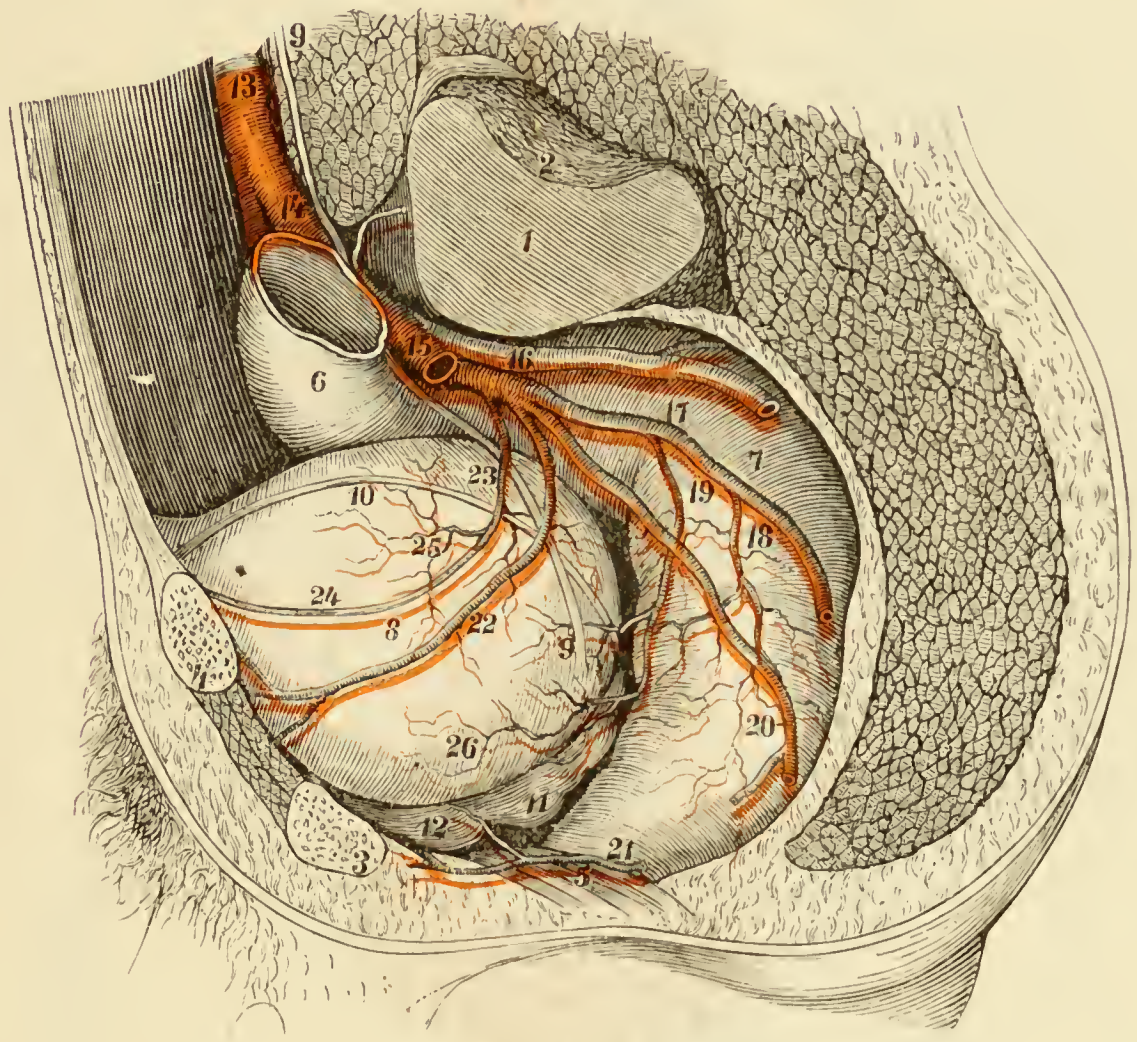

Fig. 117.

Die Arterien der männlichen Beckeneingeweide, von der linken Seite aus gesehen. 1/3.
Die linke Seitenwand des Beckens ist entfernt; die Gefässe sind frei präpariert und möglichst in ihrer Lage erhalten. 1 Facies auricularis ossis sacri; 2, 2 Tuberositas ossis sacri; 3 Os ischii; 4 Os pubis; 5 M. sphincter ani externus; 6 Colon sigmoideum; 7 Rectum; 8 Vesica urinaria; 9, 9 Ureter; 10 Ductus deferens; 11 Vesicula seminalis; 12 Prostata; 13 Aorta; 14 Arteria iliaca communis; 15 Art. iliaca externa; 16 Art. glutaea superior; 17 Art. glutaea inferior; 18 Art. haemorrhoidalis media; 19 Art. deferentialis; 20 Art. pudenda interna; 21 deren Endverbreitungen; 22 Art. obturatoria; 23 Art. umbilicalis; 24 Lig. umbilicale laterale; 25 Art. vesicalis superior; 26 Art. vesicalis inferior.

Die Prostatazweige bilden meist ein gemeinsames Stämmchen und verbinden sich mit jenen der anderen Seite. Beim Weibe finden sich ähnliche Zweige, Aa. vesico-vaginales, zur Scheide. Einzelne kleine Zweige verbreiten sich auch an der hinteren Fläche der Symphyse.

4. A. deferentialis.

Sie ist entweder ein selbständiger Ast der Hypogastrica oder geht mit der vorigen oder einem anderen Zweige aus einem gemeinsamen Stämmchen hervor.

Sie erreicht den Samenleiter in der Gegend des Blasengrundes und teilt sich in einen Ramus ascendens und descendens. Der letztere gelangt mit dem Ductus deferens zum Samen-

bläschen, der erstere zum Leistenkanale und Samenstrange, um mit der A. spermatica interna (s. letztere) Verbindungen einzugehen.

A. uterina.

Sie entspricht der A. deferentialis des Mannes, ist aber stets stärker ausgebildet und tritt meist als selbständiger Ast der vorderen Wand der Hypogastrica auf.

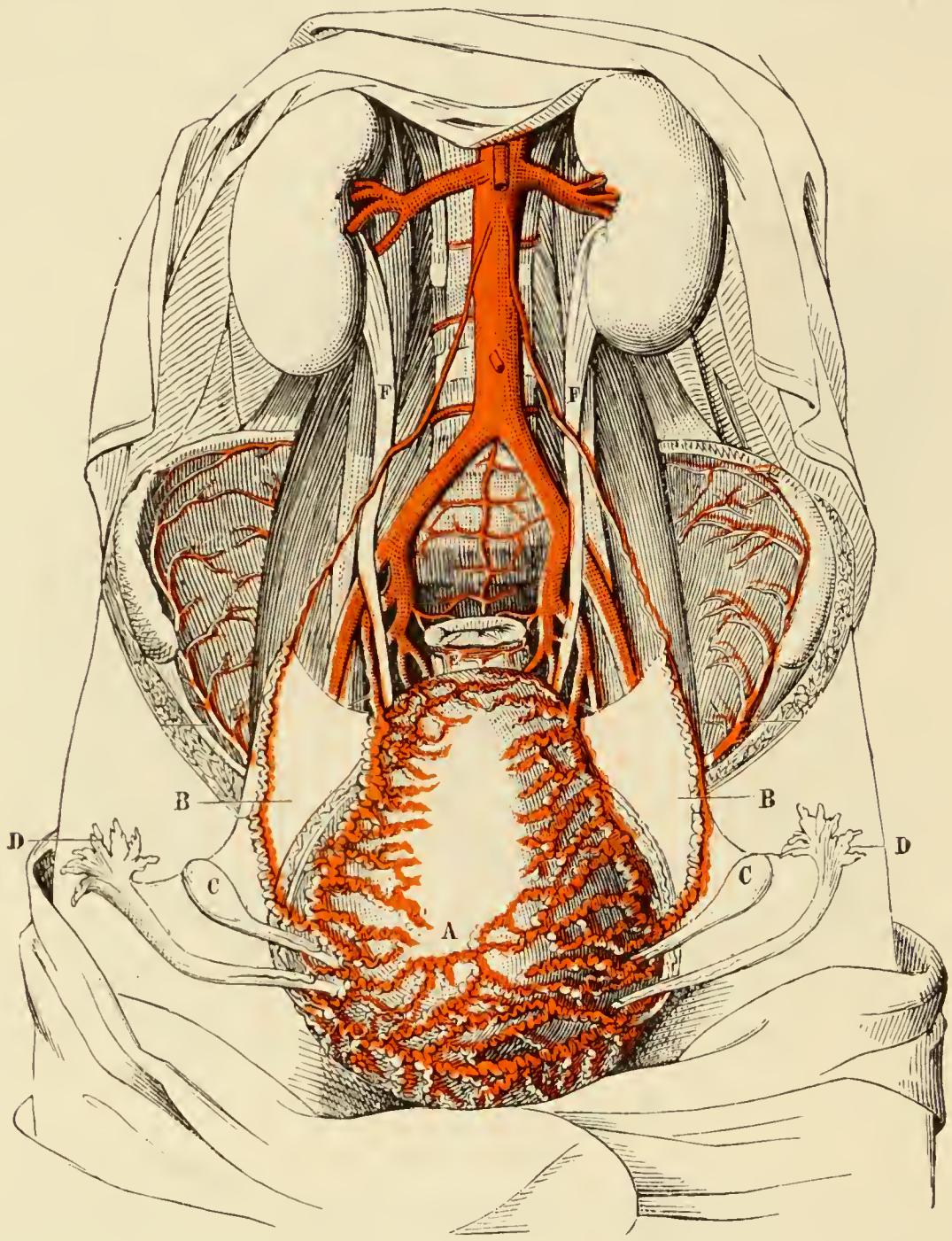

Fig. 118.

Arterien der inneren weiblichen Geschlechtsorgane während der Schwangerschaft, nach Tiedemann. 1/4.

1 Aorta abdominalis; 2 A. mesenterica superior; 3, 3 Aa. renales; 4 A. sacralis media; 5, 5 Aa. iliacae communes; 6, 6 Aa. iliacae externae; 7, 7 Aa. hypogastricae; 8, 8 Aa. ovaricae; 9, 9 Aa. uterinae; 10, 10 Aa. circumflexae ilium int. *A* Uterus gravidus, nach vorn umgebogen; *B*, *B* Ligamenta uteri lata; *C*, *C* Ovaria; *D*, *D* Tubae uterinae; *E* Rectum; *F*, *F* Ureteres.

Sie zieht unter dem Bauchfelle und durch das breite Mutterband gegen den unteren Teil des Collum uteri und verbreitet sich mit zahlreichen stark gewundenen Zweigen in dem Organe. Diese Zweige gehen fast rechtwinkelig von dem am Seitenrande des Uterus aufsteigenden Stamme ab und verbinden sich mit den Zweigen der Gegenseite an beiden Flächen der Gebärmutter. Die oberen Endäste wenden sich an den Tuben entlang gegen die Ovarien und verbinden sich dort mit den Aa. spermaticae internae zur Eierstocksarkade. Von letzterer kommen Ästchen, welche mit dem Lig. uteri teres absteigen und sich innerhalb der Bauchwand mit Zweigen der A. epigastrica inferior verbinden; andere Zweige treten zum Eierstocke und Eileiter, Ramus ovarii, Ramus tubarius (s. A. spermatica interna).

Kleinere Äste treten zur Blase, zum Ureter, zur Scheide. Letztere, Aa. vaginales, ziehen manchmal zu einem ansehnlichen Stämmchen vereint abwärts und verbinden sich mit den übrigen Arterien der Scheide, aber auch zwischen Scheide und Rektum bogenförmig mit der symmetrischen Arterie.

5. A. haemorrhoidalis media.

Sie entspringt entweder selbständig, oder aus der A. vesicalis inferior, oder aus der A. pudenda interna, versorgt die über der Fascia pelvis s. hypogastrica gelegenen Teile des Rektum und pflegt auch den Samenbläschen, der Prostata und dem M. levator ani Zweige zu geben.

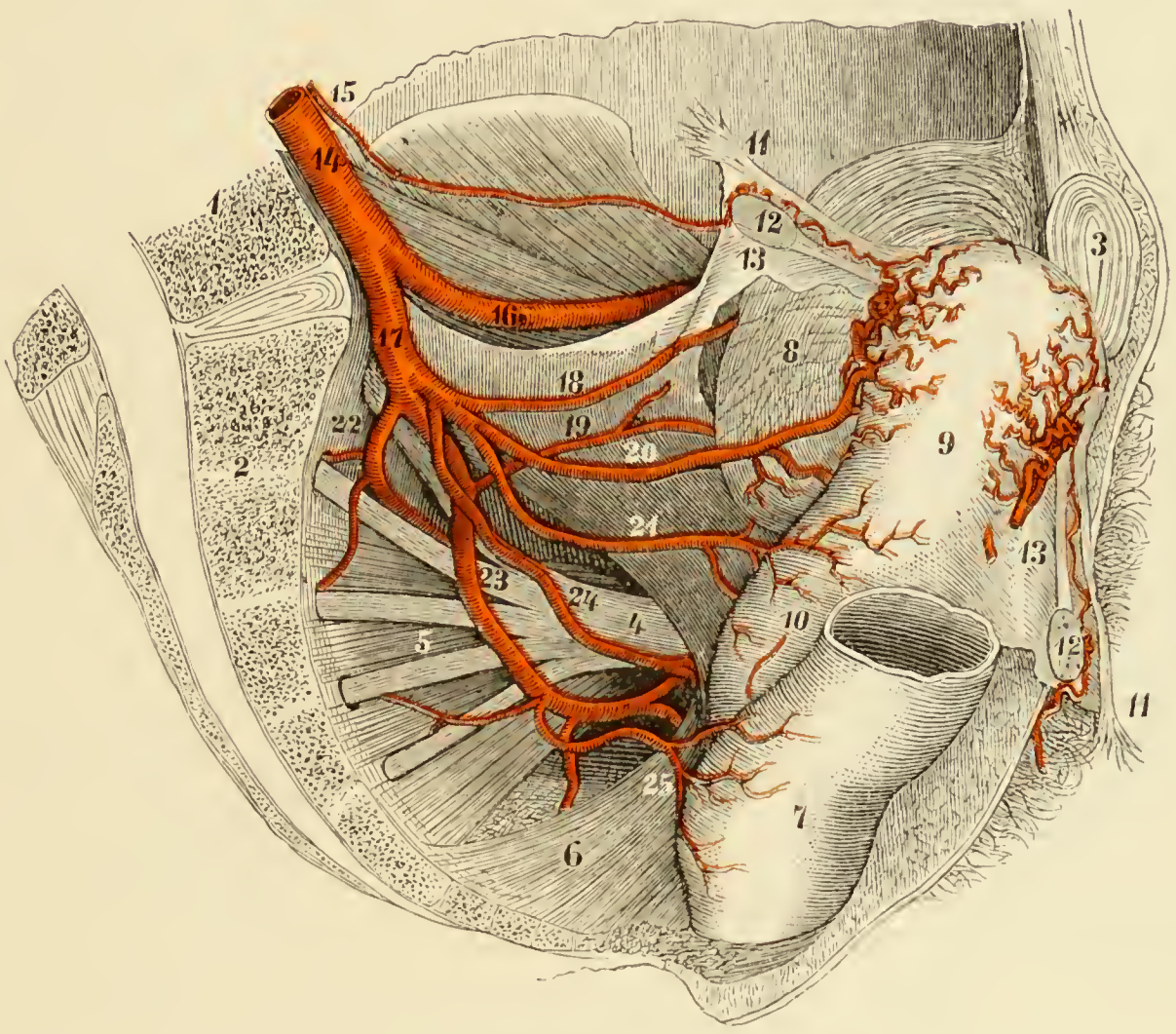

Fig. 119.

Arterien des weiblichen Beckens, von der rechten Seite aus gesehen. 1/3.
Gebärmutter und Mastdarm sind nach rechts und vorn gezogen.

1 Vertebra lumbalis quinta; 2 Os sacrum; 3 Symphysis oss. pub.; 4 Plexus ischiadicus; 5 M. piriformis; 6 Lig. sacrospinosum; 7 Rectum; 8 Vesica urinaria; 9 Uterus; 10 Vagina; 11 Tuba uterina; 12 Ovarium; 13 Lig. latum uteri (links zum Teile weggeschnitten; 14 Art. iliaca communis; 15 Art. spermatica interna; 16 Art. iliaca externa; 17 Art. hypogastrica; 18 Art. umbilicalis; 19 Art. obturatoria; 20 Art. uterina; 21 Art. vaginalis; 22 A. glutaea superior et aa. sacrales laterales; 23 Art. glutaea inferior; 24 Art. pudenda interna; 25 Art. haemorrhoidalis media.

Sie verbindet sich mit der A. haemorrhoidalis superior und externa, sowie mit der A. vesicalis inferior.

6. A. pudenda interna.

Ein starkes Gefäss, welches vorzugsweise das Endstück des Darmes und die äusseren Genitalien und den Damm zu versorgen hat. Bei dem Manne ist sie etwas stärker entwickelt als beim Weibe und erfordert für beide eine gesonderte Betrachtung.

a) beim Manne.

Die A. pudenda interna entspringt aus der vorderen Wand der A. hypogastrica entweder für sich allein oder aus einem gemeinsamen Stamme mit der A. glutaea inferior, zieht

mit letzterer abwärts und dringt dicht hinter der Spina ischiadica durch das Foramen ischiadicum majus aus dem kleinen Becken. Darauf trennt sie sich von der A. glutaea inferior, biegt um den Sitzbeinstachel wiederum nach innen, gelangt durch das Foramen ischiadicum minus zur medialen Seite des Tuber ischiadicum und verläuft entlang dem aufsteigenden Aste des Sitzbeines nach vorn. Sie wird in diesem Verlaufe von der medialen Seite her bedeckt durch die Fascia obturatoria, die sie in eine besondere Scheide aufnimmt; einen besonderen Schutz erhält sie von unten her durch die Insertion der Fascia obturatoria am Processus falciformis des Lig. sacro-tuberosum (Bd. I, S. 367 und 485).

Fig. 120.

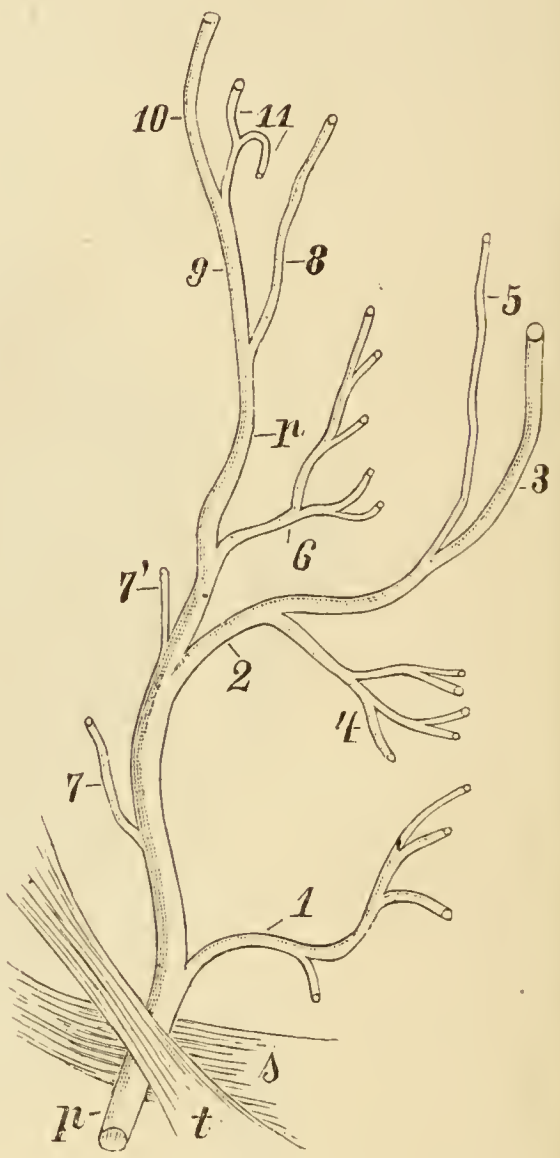

Fig. 121.

Fig. 120. Arterien der männlichen Dammgegend. 1/3.
1 Fascia superficialis perinaei; 2 M. glutaeus maximus; 3 Mm. adductores femoris; 4 M. levator ani; 5 M. sphincter ani externus; 6 M. transversus perinaei (links durchschnitten); 7 M. bulbo-cavernosus; 8 M. ischio-cavernosus; 9 Scrotum; 10 Glans penis; 11 A. pudenda interna; 12 A. perinaei; medial von 13 A. transversa perinaei; lateral von 13 A. perinaei; 14 A. penis; 15 Muskelast; 16 Aa. scrotales; 17 A. bulbi urethrae.

Fig. 121. Verästelung der A. pudenda interna jenseits des Foramen ischiadicum minus.
p A. pudenda interna; *s* Lig. sacro-spinosum; *t* Lig. sacro-tuberosum. 1 A. haemorrhoidalis externa; 2 A. perinaei; 3 A. scrotalis posterior; 4 A. transversa perinaei; 5 R. muscularis des M. bulbo-cavernosus; 6 A. bulbi; 7 Verbindungsast mit der A. glutaea inferior und der A. circumflexa femoris medialis; 7' Zweig zum M. ischio-cavernosus; 8 A. urethralis; 9 A. penis; 10 A. dorsalis penis; 11 A. profunda penis.

Am hinteren Rande des Trigonum urogenitale verlässt die A. pudenda interna die Fascia obturatoria und teilt sich spitzwinkelig in die A. penis und die A. perinaei. Erstere betritt sogleich das Trigonum urogenitale und ist am lateralen Rande desselben in eine fibröse Scheide eingeschlossen, welche von der Lamina inferior der Fascia perinaei gebildet wird (s. diese Fascie und Fig. 540). Sie verlässt diese Scheide erst wieder, um sich in ihre Endäste, A. dorsalis penis und profunda penis zu spalten.

Im ersten Teile ihres Verlaufes im Becken liegt die Arterie an der lateralen Seite des Rektum, vor dem M. piriformis und vor dem Plexus ischiadicus; weiterhin wird sie vom N. pudendus und der V. pudenda interna begleitet. Am Sitzbeinstachel wird sie vom Ursprunge des N. glutaeus maximus bedeckt.

Während ihres Verlaufes giebt sie eine grössere Anzahl von Ästen ab. Noch innerhalb des Beckens entsendet sie häufig die A. haemorrhoidalis media, sodann kleine Äste zu den Nervenstämmen, zur Harnblase. Ihre übrigen Äste sind:

a) Rami musculares.

Solche gelangen zum M. obturator internus, glutaeus maximus, piriformis und zu den am Sitzhöcker entspringenden Muskeln. Ein ansehnlicher Ast anastomosiert zwischen dem Tuber ischiadicum und Trochanter major mit der A. glutaea inferior und circumflexa femoris medialis.

b) Aa. haemorrhoidales inferiores.

Zwei bis drei Stämmchen, welche oberhalb des Tuber ischiadicum aus der Pudenda interna entspringen, die Fascia obturatoria durchbohren und in querer Richtung durch das Fettgewebe des Cavum recto-ischiadicum medianwärts ziehen. Sie versorgen dieses Fettgewebe, den M. levator und sphincter ani, sowie die umgebende Haut, stehen mit jenen der anderen Seite, mit der A. haemorrhoidalis media und mit den Aa. sacrales in Verbindung.

c) A. penis.

Die A. penis schickt am hinteren Rande des Trigonum urogenitale oder innerhalb des letzteren einen median-vorwärts ziehenden Ast.

A. bulbi urethrae, zum Bulbus urethrae und zu den im Trigonum enthaltenen Gebilden (dem M. transversus perinaei profundus, der Pars membranacea urethrae, den Glandulae bulbo-urethrales). Der in den Bulbus urethrae eintretende Ast zerfällt sogleich in eine Anzahl von Verzweigungen; ein kleiner vorderer Zweig gelangt zum Corpus cavernosum urethrae und verbindet sich mit der A. urethralis. Die A. bulbi wird nicht selten von der A. perinaei abgegeben.

A. urethralis. Sie geht etwa 2 cm weiter vorn vom Stamme der A. penis ab, ist schwächer als die A. bulbosa und senkt sich in der Gegend der Spitze des Angulus intercruralis in das Corpus cavernosum urethrae ein. Sie gelangt bis zur Glans und tritt hier mit Ästen der A. dorsalis und profunda penis in Verbindung.

A. dorsalis pénis. Etwas schwächer als die A. profunda penis, begiebt sie sich längs der medialen Fläche des Lig. suspensorium laterale zum Penisrücken. Die Arterien beider Seiten legen sich in den Sulcus dorsalis penis und begleiten die median gelagerte unpaare V. dorsalis penis. Sie geben den Hüllen des Penis, dem oberen Teile des Scrotum, unter Durchbohrung der Albuginea den kavernösen Körpern Zweige, gehen in der Gegend der Glans penis bogenförmig ineinander über und entsenden die zahlreichen Äste der Glans und des Praeputium.

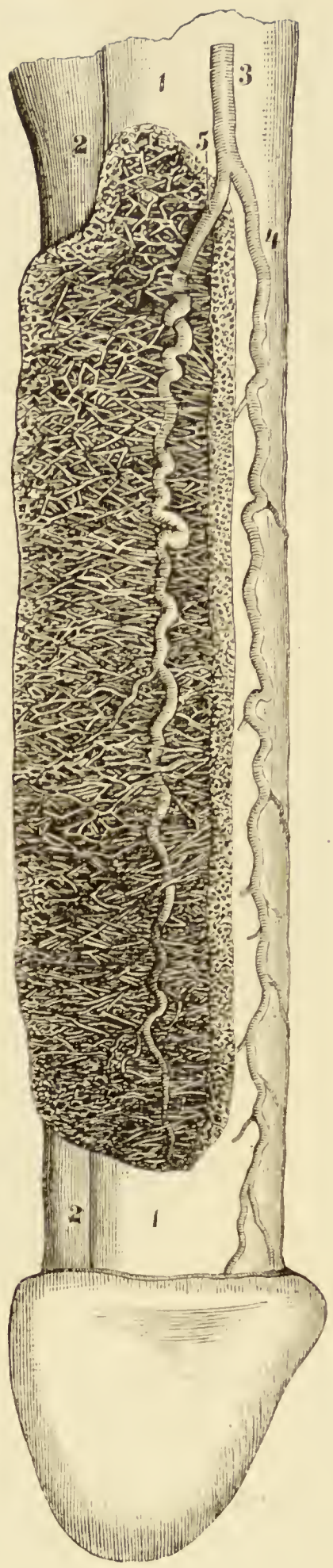

Fig. 122.

Arterien des männlichen Gliedes. 1/1.

Das Corpus cavernosum dextrum penis ist gespalten und teilweise zurückpräpariert. 1 Corpus cavernosum penis; 2 Corpus cavernosum urethrae; 3 Art. penis; 4 Art. dorsalis penis; 5 Art. profunda penis.

A. profunda penis. Sie durchbricht die Albuginea des kavernösen Körpers an dessen medialer Seite, giebt einen rückläufigen Ast ab für die Wurzel und verläuft geschlängelt und

sich verjüngend bis zur Spitze desselben. Es anastomosieren nicht nur die gleichnamigen Gefässe beider Seiten, sondern letztere auch mit den Aa. dorsales penis; feinere Verbindungen bestehen zwischen den Aa. profundae penis und den Arterien des Corpus cavernosum urethrae

d) A. perinaei.

Die A. perinaei, der zweite Endast der A. pudenda interna, entspringt jenseits der Aa. haemorrhoidales externae, hinter dem Trigonum urogenitale und zieht bald über, bald unter dem M. transversus perinaei superficialis median-vorwärts, giebt letzterem Muskel, sowie dem Sphincter ani, Bulbo- und Ischio-cavernosus kleine Zweige und steigt mit mehreren langen stärkeren Zweigen in der hinteren Wand und im Septum des Scrotum herab. Der hinterste, quer und oberflächlich längs des M. transversus perinaei superficialis laufende Zweig, der auch von einer A. haemorrhoidalis externa oder unmittelbar aus der Pudenda stammen kann, führt den Namen A. transversa perinaei.[1])

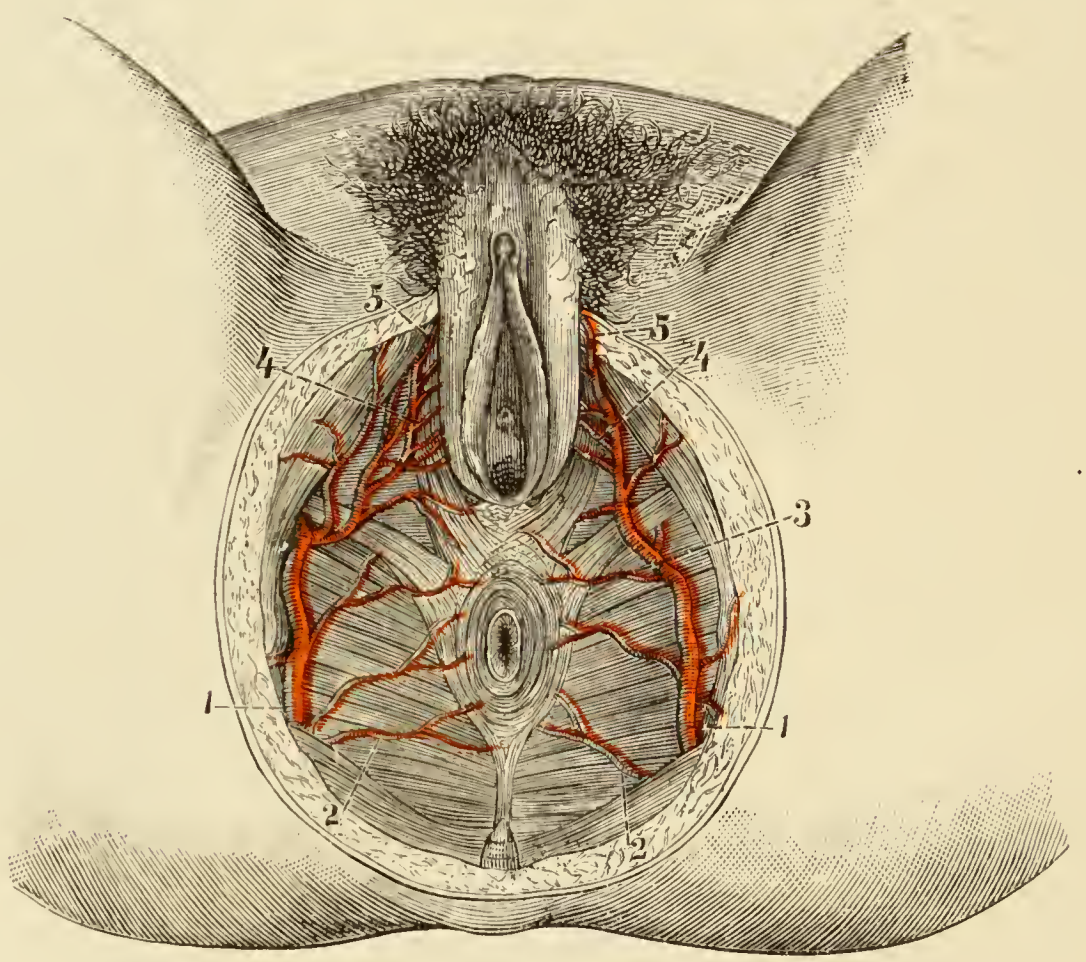

Fig. 123.

Arterien des weiblichen Dammes. 1/3.

1 A. pudenda interna; 2 Aa. haemorrhoidales externae; 3 A. transversa perinaei, 4 A. vestibularis; 5 A. clitoridis.

b) beim Weibe.

Die A. pudenda interna des Weibes ist schwächer als die des Mannes, entwickelt aber homologe Zweige. Im hinteren Gebiete ist kein Unterschied der Verzweigung vorhanden.

Die A. bulbi vestibuli versorgt den Bulbus vestibuli mit Blut.

Die A. clitoridis entspricht der A. penis und teilt sich in eine A. dorsalis und profunda clitoridis, welche sich wie die entsprechenden Gefässe des Penis verhalten, nur viel kleiner sind als diese.

Abweichungen. Die A. pudenda interna ist zuweilen sehr klein und giebt die vorderen Äste nicht mehr ab. Sie wird alsdann durch eine A. pudenda accessoria ergänzt. In den meisten Fällen endet dann die A. pudenda interna mit der A. bulbi, seltener mit der A. perinaei. Die A. pudenda accessoria entspringt entweder vom Anfangsteile der A. pudenda interna oder von der Hypogastrica selbst, sei es allein oder mit einem anderen Aste verbunden. Sie zieht dann längs des Blasengrundes und der Prostata im Becken nach vorn, durchbricht den vorderen Teil des Trigonum urogenitale und teilt sich in ihre Äste. Zuweilen giebt eine accessorische Pudenda beide Aa. profundae, und eine zweite beide Aa.

[1]) Dieser Name wird manchmal auch, aber unrichtig, für die ganze A. perinaei gebraucht.

dorsales penis ab. Auch kommt es vor, dass das ergänzende Gefäss nur einen einzigen Ergänzungsast der A. pudenda darstellt.

Die A. bulbi ist zuweilen sehr klein oder fehlt der einen Seite ganz. In anderen Fällen entspringt sie weiter hinten im Cavum recto-ischiadicum und dringt von hinten her in den Bulbus ein. In solchen Fällen kann sie beim seitlichen Steinschnitte zu bedeutenden Blutungen Veranlassung geben.

Die A. dorsalis penis kommt zuweilen aus der A. profunda femoris und biegt schief median-aufwärts zur Wurzel des Penis.

b) Parietale Äste (a) s. S. 132).

a) A. ilio-lumbalis.

Sie stimmt in Bezug auf Verlauf und Verteilung teilweise mit den Lendenarterien überein und steht in ihrem Verbreitungsgebiete im umgekehrten Verhältnisse zur Stärke der A. lumbalis quinta. Sie dringt aus dem hinteren Stamme der Arteria hypogastrica hervor und wendet sich alsbald hinter dem M. psoas und den Vasa iliaca communia hinweg zur Fossa iliaca.

Am medialen Rande des Psoas entsendet sie einen aufsteigenden Ast (Ramus lumbalis), welcher einen Ramus spinalis in das Zwischenwirbelloch des fünften Lenden- und ersten Kreuzwirbels abgiebt und im übrigen sich im M. psoas major, quadratus lumborum und transversus abdominis verbreitet. Die Fortsetzung des Stammes (Ramus iliacus) zerfällt in einen oberflächlichen und in einen tiefen Ast. Jener bildet unterhalb der Crista iliaca auf der freien Fläche des M. iliacus internus mit einem Aste der A. circumflexa ilium einen Gefässkranz, Circulus iliacus, welcher oben und unten Muskeläste hervorgehen lässt; der tiefe Ast verzweigt sich im Perioste und im Darmbeine und anastomosiert mit der A. obturatoria.

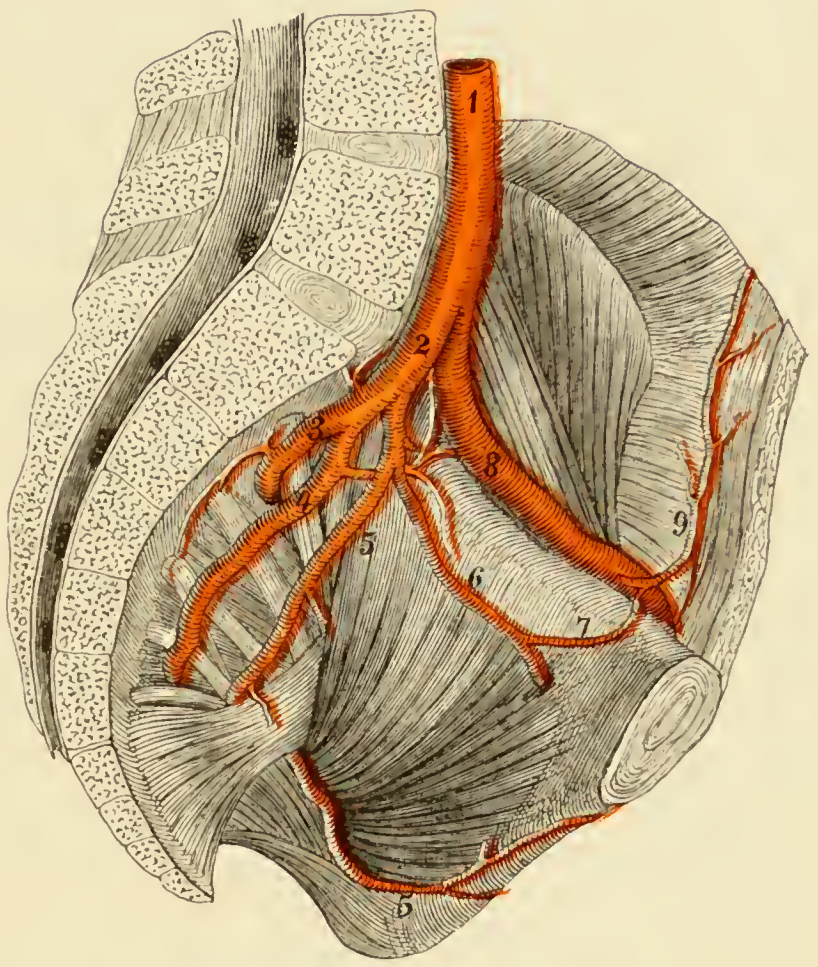

Fig. 124.

Arterien der Beckenwand. 1/4.

1 A. iliaca communis; 2 A. hypogastrica; 3 A. glutaea superior et aa. sacrales laterales; 4 A. glutaea inferior mit A. ilio-lumbalis; 5, 5 A. pudenda interna; 6 A. obturatoria; 7 Ramus pubicus anastomoticus; 8 A. iliaca externa; 9 A. epigastrica inferior interna.

Die A. ilio-lumbalis entspringt zuweilen schon in zwei Äste geteilt.

b) A. sacralis lateralis.

Die A. sacralis lateralis entspringt aus der A. glutaea superior und verläuft an der Vorderfläche des Kreuzbeines, medial von den Foramina sacralia anteriora abwärts.

Sie entsendet hierbei rechtwinkelig nach beiden Seiten in der Regel je fünf Äste. Die medialen anastomosieren netzförmig mit den queren Ästen der A. sacralis media; die lateralen Äste entwickeln teils Rami posteriores, die durch die Foramina sacralia anteriora in den Canalis sacralis eintreten, sich hier verzweigen und mit ihren Fortsetzungen durch die Foramina sacralia posteriora zu den Ursprüngen der langen Rückenmuskeln und des Glutaeus

maximus gelangen; teils entwickeln sie Zweige für die Bänder des Kreuz- und Steissbeines, sowie für die Mm. piriformis, coccygeus, levator ani. Die oberen Äste stehen mit den Lendenarterien, die unteren mit der A. haemorrhoidalis externa in Verbindung.

Sehr oft zerfällt die A. sacralis lateralis in zwei Stämmchen, von welchen das obere einem Kreuzwirbel, das untere den folgenden entspricht.

c) A. glutaea superior.

Die obere Gesässarterie ist der stärkste Ast der A. hypogastrica und verteilt sich vorzugsweise an den äusseren Hüftmuskeln. Sie wendet sich von ihrem Ursprunge aus zum oberen Rande des Foramen ischiadicum majus, giebt auf diesem Wege Zweige zu den Mm. piriformis, obturator internus und levator ani, dringt dann durch die Öffnung zwischen dem oberen Rande des M. piriformis und dem unteren Rande des Glutaeus medius hindurch aus dem Becken und spaltet sich in einen oberflächlichen und tiefen Ast.

A. nutricia ilii. Ein Knochenast dringt an der Durchtrittsstelle durch das Sitzbeinloch in den Hüftknochen ein.

R. superficialis. Der oberflächliche Ast verteilt sich mit zahlreichen Zweigen zwischen den Mm. glutaei maximus und medius und verbindet sich mit Ästen der A. glutaea inferior.

R. profundus. Der tiefe Ast liegt zwischen den Mm. glutaei medius und minimus, läuft bogenförmig lateral-vorwärts und teilt sich abermals in zwei Äste. Der obere derselben folgt dem oberen Rande des Glutaeus minimus und gelangt zwischen letzteren und dem Glutaeus medius bis zum Tensor fasciae latae, versorgt die genannten Muskeln und geht vorn eine Verbindung mit den beiden Aa. circumflexae ilium, den Aa. lumbales und der A. iliolumbalis ein; der untere Ast dagegen zieht in dem Fleische des Glutaeus medius dahin, dringt gegen den Trochanter major femoris vor, giebt einen Zweig zum Hüftgelenke, A. profundissima ilium, und verzweigt sich in den Ansatzstücken der Mm. glutaei. Der untere Zweig anastomosiert mit den hinteren Ästen der A. sacralis lateralis, der A. glutaea inferior und der A. circumflexa femoris lateralis.

Von der A. glutaea superior nehmen häufig die Aa. ilio-lumbalis und sacralis lateralis ihren Ursprung.

d) A. glutaea inferior.

Die untere Gesässarterie ist der zweitstärkste Ast der A. hypogastrica und verteilt sich ebenfalls hauptsächlich an den äusseren Hüftmuskeln.

Sie steigt an der vorderen Fläche des M. piriformis und des Plexus sacralis herab und wendet sich in Begleitung des N. ischiadicus und der A. pudenda interna um den unteren Rand des M. piriformis durch das Foramen ischiadicum majus nach aussen. Ausserhalb des Beckens liegt das Gefäss in dem Zwischenraume des Tuber ischiadicum und des Trochanter major und ist vom M. glutaeus maximus bedeckt.

Die Äste des Gefässes verbreiten sich

1. in dem hinteren unteren Teile des M. glutaeus maximus und anastomosieren mit Ästen der A. glutaea superior.
2. In den Rollmuskeln des Oberschenkels und in dem Hüftgelenke; sie anastomosieren mit dem hinteren Aste der A. obturatoria und der A. circumflexa femoris medialis; ein stärkerer und mehrere kleinere Zweige gehen
3. abwärts zu den Beugemuskeln des Unterschenkels und dem Adductor magnus femoris; ein hierher gehöriger dünner, aber interessanter Zweig, A. comes n. ischiadici, begleitet meist den Hüftnerven bis zum unteren Teile des Oberschenkels; sie anastomosieren mit Ästen der A. circumflexa femoris medialis und mit perforierenden Zweigen der A. profunda femoris.
4. Ein anderer Zweig, A. coccygea, zieht medianwärts zum Steissbeine und versorgt die Haut und das Fettgewebe des Cavum recto-ischiadicum.

Abweichungen. In sehr seltenen Fällen stellt die A. comes n. ischiadici ein mächtiges Gefäss dar, die Hauptarterie des freien Teiles der Extremität, wie bei den Vögeln. Das Gefäss setzt sich alsdann in die A. poplitea mit ihren sämtlichen Zweigen fort, so dass in diesen Fällen die zwei unteren Dritteile der unteren Extremität ihr Blut aus der A. hypogastrica s. iliaca interna erhalten.

e) A. obturatoria.

Sie gehört zu den vorderen Ästen der A. hypogastrica, zieht an der Innenseite der Beckenwand nach vorn und dringt in den Canalis obturatorius ein. Durch diesen Kanal verlässt das Gefäss das Becken und teilt sich aussen in seine Endäste.

Während seines Verlaufes durch das Becken liegt das Gefäss zwischen der Fascia pelvis und dem Peritonaeum etwas unterhalb des begleitenden Nervus obturatorius. Seine Endteilung in einen inneren und einen äusseren Ast erfolgt unmittelbar jenseits des Kanales, hinter dem M. obturator externus.

1. Ramus iliacus.

Neben kleineren Zweigen, welche innerhalb des Beckens von der A. obturatoria abgehen, entspringt aus ihr meist ein stärkeres, lateralwärtsziehendes und die Fascia iliaca durchbohrendes Gefäss, welches sich im M. iliacus internus verzweigt und mit der A. iliolumbalis verbindet. Mitunter entspringt der R. iliacus selbständig aus der A. hypogastrica.

2. Rami hypogastrici.

Sie verbreiten sich als Äste geringeren oder ansehnlicheren Kalibers an den lumbalen Lymphdrüsen, an den Beckeneingeweiden, im Levator ani, im Obturator internus.

3. Ramus pubicus.

Er verlässt den Stamm vor dem Eintritte in den Canalis obturatorius unter spitzem Winkel, steigt an der hinteren Fläche des oberen Schambeinastes bis zur Symphyse vor und verbindet sich mit dem Ramus pubicus der Gegenseite netzförmig. Ein Zweig dieses R. pubicus, Ramulus anastomoticus, steigt am Rande des Schambeines empor und geht mit einem gleichnamigen Zweige der A. epigastrica inferior an der hinteren Fläche der vorderen Bauchwand eine wichtige bogenförmige Anastomose ein.

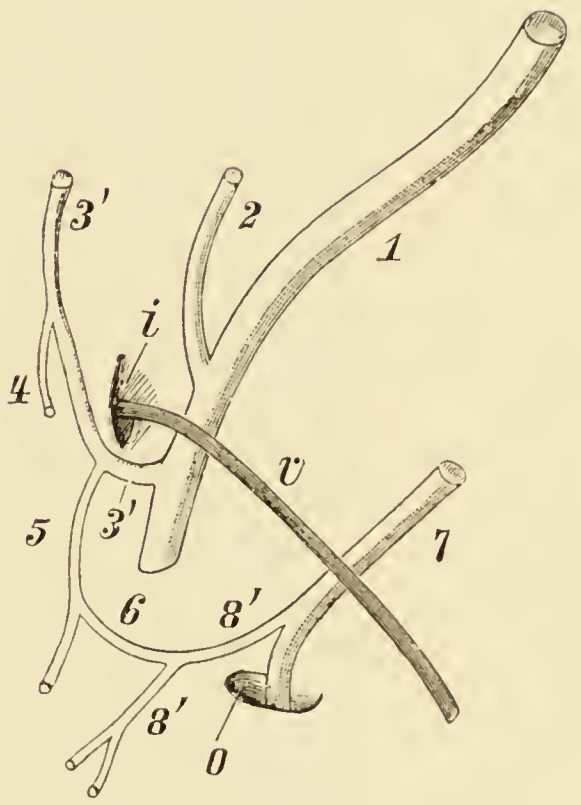

Fig. 125.

Anastomose der A. obturatoria mit der A. epigastrica inferior.

i Annulus inguinalis internus; *o* innere Mündung des Canalis obturatorius; *v* Ductus deferens. 1 A. iliaca externa dextra; 2 A. circumflexa ilium interna; 3 A. epigastrica inferior; 4 A. spermatica externa; 5 Ramus pubicus; 6 Ramus anastomoticus; 7 A. obturatoria; 8 Ramus pubicus.

4. Ramus terminalis anterior.

Er wendet sich am vorderen Ende des Canalis obturatorius hinter dem M. obturator externus medianwärts, verzweigt sich in Gemeinschaft mit der A. circumflexa femoris medialis im Obturator externus und den oberen Abschnitten der Adduktoren und erreicht die Haut der äusseren Genitalien.

5. Ramus terminalis posterior.

Er zieht in der Rinne zwischen Sitzhöcker und Acetabulum nach hinten und teilt sich mit der A. glutaea inferior in die Versorgung der tiefen Schicht der äusseren Hüftmuskeln. Durch die Incisura acetabuli sendet er einen Ast aufwärts, A. acetabuli, dessen Zweige durch das Lig. teres femoris zum Caput femoris gelangen und an der Foveola capitis schlingenförmig in Venen umbiegen (Hyrtl).

Die beiden Endäste der A. obturatoria verbinden sich meist rings um das Foramen obturatum herum mit einzelnen Zweigen untereinander und anastomosieren mit der A. circumflexa femoris medialis; der hintere Ast steht ausserdem gewöhnlich mit der A. glutaea inferior in Verbindung.

Abweichungen. Häufig (in 5 Fällen etwa einmal) entspringt die A. obturatoria statt aus der A. hypogastrica aus dem Anfange der A. epigastrica inferior oder manchmal auch aus der A. iliaca externa. Dieser veränderte Ursprung verdankt seine Entstehung der gewöhnlich vorhandenen Anastomose zwischen A. obturatoria und A. epigastrica. Indem sich der anastomotische Bogen erweitert und vergrössert, der ursprüngliche Stamm aber zurückbleibt, wandelt sich der anastomotische Bogen zum Stamme um. Von 400 Fällen (Quain) entsprang die A. obturatoria 270 mal aus der A. hypogastrica, 120 mal aus der A. epigastrica inferior, 5 mal von beiden Gefässen mit nahezu gleich starken Wurzeln und 5 mal von der A. iliaca externa.

Der Ursprung der A. obturatoria aus der A. epigastrica ist bei dem gleichen Individuum entweder doppelseitig, häufiger aber einseitig.

Wenn die A. obturatoria aus der A. epigastrica inferior hervorkommt, so wendet sie sich ab-rückwärts, um das Foramen obturatum zu erreichen. Sie verläuft dabei notwendigerweise dicht neben dem Annulus femoralis internus, entweder an der medialen Seite desselben, hinter dem Lig. lacunare und am lateralen Rande desselben; oder an der lateralen Seite des Annulus femoralis, dicht an der V. femoralis. Das erstere Verhältnis kann bei der blutigen Erweiterung der einklemmenden Bauchpforte zu gefährlichen Verletzungen führen. S. Bd. I, S. 507.

Nach Jastschinskis Untersuchungen[1]) kommt der Ursprung der A. obturatoria aus der A. epigastrica inferior in etwa 28,5%, aus der Iliaca externa in 1,2%, aus der A. femoralis in 0,4% vor. Kindliches Alter, weibliches Geschlecht und wahrscheinlich die rechte Seite üben einen vermehrenden Einfluss auf den anormalen Ursprung aus. Das Verhalten der A. obturatoria zur Hernia femoralis wechselt mit der Ursprungsstelle; der Ursprung aus der Iliaca externa entbehrt jeder Beziehung; bei dem Ursprunge aus der Femoralis verläuft sie hinter der Hernie; bei dem Ursprunge aus der Epigastrica inferior wechselt die Beziehung mit der Höhe des Ursprunges: geht sie unterhalb des Lig. inguinale aus der Epigastrica hervor, so verläuft sie lateral von der Hernie; medial, wenn sie jenseits des Lig. inguinale aus der Epigastrica entspringt. Der laterale Verlauf an der Hernie bildet die Regel, der mediale eine seltene Ausnahme.

Auf das häufigere Vorkommen des normalen Ursprunges der A. obturatoria im weiblichen Geschlechte machte auch W. Pfitzner[2]) aufmerksam.

W. Waldeyer, Bemerkungen zur Anat. d. A. obturatoria. Verh. d. anat. Ges. 1895.

S. Delitzin, Über eine complicierte Anomalie im Gebiete der A. obturatoria und epigastrica inferior. Arch. f. Anat. u. Phys. 1896.

2. Äussere Hüftarterie. A. iliaca externa.

Sie erstreckt sich als ein die A. iliaca interna an Stärke übertreffendes Gefäss von der Teilungsstelle der A. iliaca communis an der Articulatio sacroiliaca bis zum unteren Rande des Lig. inguinale und nimmt jenseits desselben den Namen A. femoralis an. Sie zieht entlang dem medialen Rande des M. psoas, auf der Fascia iliaca, hinter dem Peritonaeum lateral-abwärts. An ihrem Ursprunge läuft der Harnleiter über sie hinweg, an ihrem Ende die Vasa spermatica interna. Die V. iliaca externa liegt an ihrer medialen Seite. Grosse Lymphdrüsen finden sich vor und medial von den Gefässen.

---

[1]) Die Abweichungen der A. obturatoria. Internat. Monatsschrift f. Anat. u. Phys. Bd. VIII, 1891.

[2]) Über die Ursprungsverhältnisse der A. obturatoria. Anat. Anz. 1889.

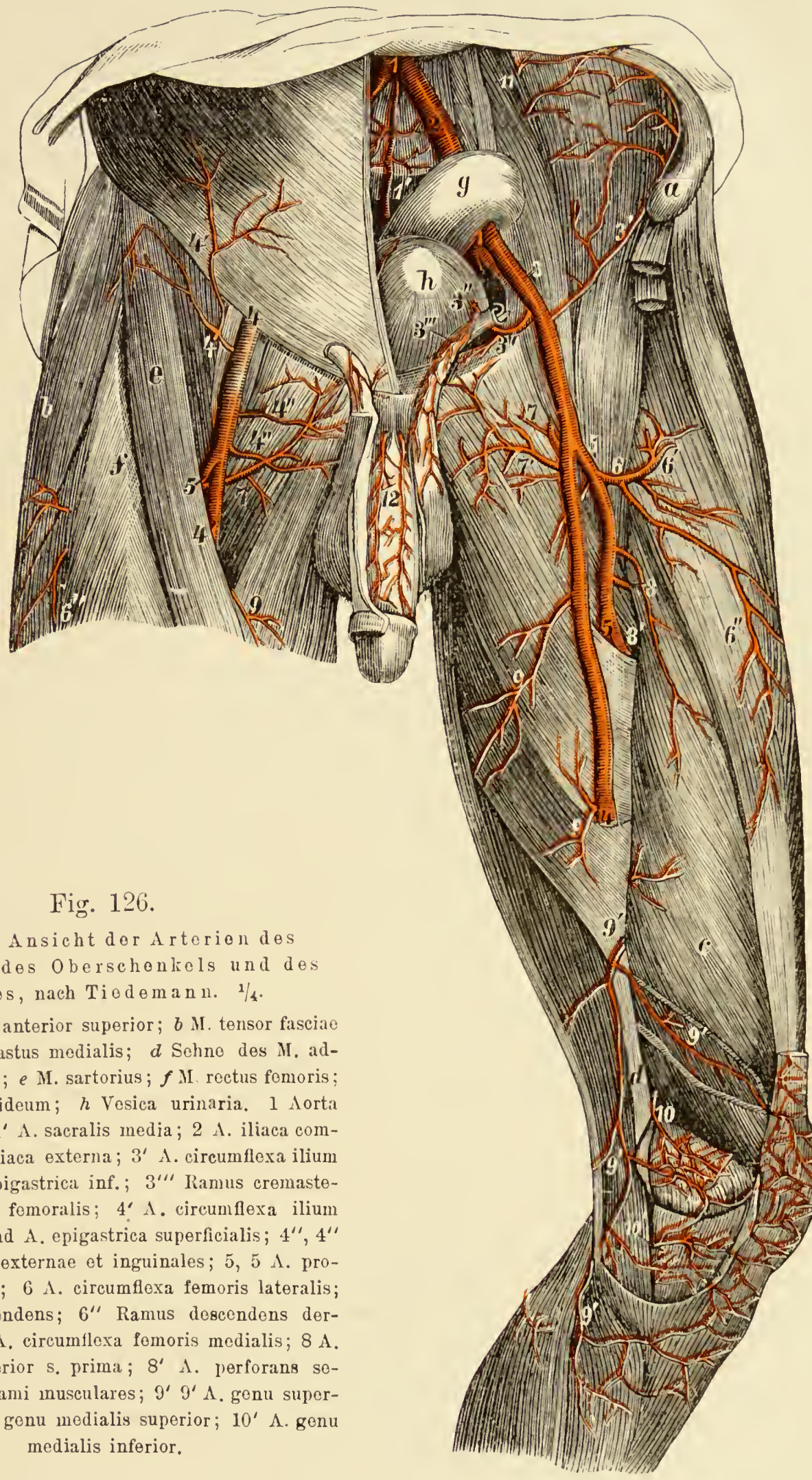

Fig. 126.

Vordere Ansicht der Arterien des Beckens, des Oberschenkels und des Kniees, nach Tiedemann. 1/4.

a Spina iliaca anterior superior; *b* M. tensor fasciae latae; *c* M. vastus medialis; *d* Sehne des M. adductor magnus; *e* M. sartorius; *f* M. rectus femoris; *g* Colon sigmoideum; *h* Vesica urinaria. 1 Aorta abdominalis; 1′ A. sacralis media; 2 A. iliaca communis; 3 A. iliaca externa; 3′ A. circumflexa ilium int.; 3″ A. epigastrica inf.; 3‴ Ramus cremastericus; 4, 4 A. femoralis; 4′ A. circumflexa ilium superficialis und A. epigastrica superficialis; 4″, 4″ Aa. pudendae externae et inguinales; 5, 5 A. profunda femoris; 6 A. circumflexa femoris lateralis; 6′ Ramus ascendens; 6″ Ramus descendens derselben; 7, 7′ A. circumflexa femoris medialis; 8 A. perforans superior s. prima; 8′ A. perforans secunda: 9, 9 Rami musculares; 9′ 9′ A. genu superficialis; 10 A. genu medialis superior; 10′ A. genu medialis inferior.

Während ihres Verlaufes giebt sie kleine Äste zu dem Psoas, zu den Lymphdrüsen, zum subperitonäalen Bindegewebe, kurz vor ihrem Durchtritte unter dem Lig. inguinale aber zwei ansehnliche Äste ab: die A. circumflexa ilium interna und die A. epigastrica inferior.

1. A. circumflexa ilium interna.

Die Kranzarterie der Hüfte ist schwächer als die A. epigastrica inferior, entspringt in der Nähe des Lig. inguinale von der lateralen Wand der A. iliaca externa, zieht hinter dem Bande, zwischen der Fascia iliaca und transversalis

lateral-aufwärts gegen die Spina iliaca anterior superior, sodann entlang der Crista iliaca nach hinten. Während ihres Verlaufes giebt sie einen oder einige aufsteigende Äste ab. Es sind daher an ihr zu unterscheiden der

Ramus circumflexus s. iliacus, der entlang der Crista iliaca verlaufende Teil des Gefässes, welcher im M. iliacus internus sich verbreitet und mit der A. ilio-lumbalis anastomosiert; sowie der

Ramus ascendens oder Rami ascendentes, welche sich zwischen dem M. obliquus abdominis internus und transversus verteilen. Die Abgangsstelle des Ramus ascendens kann in der Gegend der Spina iliaca anterior superior, hinter ihr und medial von ihr gelegen sein; oder es sind gleichzeitig mehrere Abgangsstellen vorhanden. Ein etwas lateral von der Mitte des Leistenbandes häufig vorhandener ansehnlicher

Ramus ascendens medialis läuft eine Strecke lateral von der A. epigastrica inferior in der Bauchwand empor, wurde daher auch A. epigastrica lateralis genannt (Führer, H. Stieda) und erfordert die Beachtung des Chirurgen bei der Punctio abdominis in dem Monroschen Punkte (Mitte der Linie zwischen Spina iliaca anterior superior und Nabel).

2. A. epigastrica inferior.

Sie entspringt von der vorderen Wand des Endstückes der A. iliaca externa, höchstens 0,5 cm hinter dem Lig. inguinale. Sie biegt sich medianaufwärts und zieht zwischen der Fascia transversalis und dem Peritonaeum zur hinteren Fläche des M. rectus abdominis, dringt in dessen Scheide ein, verläuft hier fast senkrecht nach oben, um oberhalb des Nabels mit einer Anzahl kleiner Zweige zu endigen, welche sich in dem geraden Bauchmuskel verbreiten, sowie mit den Endzweigen der A. mammaria interna und den unteren Interkostalarterien in Verbindung treten. Sie wird von zwei Venen begleitet, welche sich vor der Mündung in die V. iliaca interna zu einem Stamme vereinigen.

Während ihres unteren Verlaufes zieht das Gefäss an dem medialen Rande des Annulus inguinalis internus einher und kreuzt also den Processus vaginalis fasciae transversalis; dabei biegt sich der Ductus deferens, indem er den Bauchring verlässt, über die laterale Seite des Gefässes hinweg, um seinen Weg nach unten zur Seite der Blase zu nehmen. Bd. I, Fig. 538 u. 546.

Die Äste der A. epigastrica inferior sind die folgenden:

A. spermatica externa.

Ein schwaches Gefäss, welches in der Nähe des inneren Leistenringes entspringt, durch den inneren Leistenring oder häufiger durch eine besondere Lücke in den Leistenkanal gelangt, den Samenstrang begleitet, den Hodenmuskel und andere Teile des Samenstranges mit Blut versorgt, bis zum Hoden hinabsteigt und mit der A. deferentialis und Spermatica interna anastomosiert. Seine äusseren Zweige anastomosieren mit den Aa. scrotales. Beim Weibe verbreitet es sich im runden Mutterbande und den grossen Schamlippen.

A. pubica s. Ramus obturatorius.

Ein kleiner Zweig, welcher sich an der inneren Fläche des Lig. lacunare abwärts begiebt, sich an der hinteren Fläche des Schambeines und den damit verbundenen Teilen verbreitet und eine wichtige Verbindung mit dem Ramus pubicus der A. obturatoria eingeht. Aus dieser Verbindung geht oft ein abnormer Ursprung der A. obturatoria hervor (s. letztere).

Rami musculares.

Sie verzweigen sich während des gesamten Verlaufes in den benachbarten Muskeln.

Rami superficiales.

Sie gehen in gewissen Abständen aus der A. epigastrica hervor, dringen durch das vor-

dere Blatt der Rektusscheide hindurch und gelangen, ähnlich den perforierenden Ästen der Mammaria interna, zur Haut.

Rami viscerales.

Kleine Zweige der A. epigastrica inferior gelangen längs dem Urachus zur Blase, längs dem Lig. falciforme hepatis zur Leber.

3. A. femoralis.

A. femoralis heisst jener Teil des Stammes der A. iliaca externa, welcher sich vom unteren Rande des Lig. inguinale und der Lacuna vasorum bis zu dem am unteren Drittel des Oberschenkels gelegenen Adduktorenschlitze erstreckt.

Im ganzen hält sie dabei eine Richtung ein, welche nahezu von der Mitte des Lig. inguinale gegen den Condylus medialis femoris hinzieht.

Man teilt die ganze Länge der A. femoralis in drei Segmente ein. Im oberen Segmente des Oberschenkels liegt sie unter der Fascia lata in einem zwischen dem M. sartorius und Adductor femoris longus gelegenen Felde, dem Trigonum femorale (Scarpae); innerhalb dieses Feldes bezeichnet eine Grube, Fossa subinguinalis, welche zwischen dem M. ilio-psoas und Pectineus ihre Lage hat, noch genauer ihre Lage. Hier kann der Puls dieses Gefässes gefühlt und das Gefäss leicht gegen den Knochen angedrückt werden (Fig. 126).

Von ihrer Lage in der Lacuna vasorum war bereits Bd. I, S. 505, Fig. 561 die Rede.

Am unteren Ende des Scarpaschen Dreieckes beginnt das mittlere Segment der Arterie, legt sich der M. sartorius vor die Arterie und deckt sie unter schräg median-abwärts gerichteter Kreuzung fast in ihrer ganzen übrigen Länge. Im Anfange nur von der Haut, von subkutanem Gewebe, von Lymphdrüsen, von der Fascia lata bedeckt und von der Vagina vasorum femoralium eingehüllt, gelangt sie weiter unten in tiefere und geschütztere Lage, indem sie nicht nur vom M. sartorius, sondern auch durch derbe fibröse Züge überbrückt wird, welche von den Sehnen des Adductor longus zu dem Vastus medialis straff sich hinüberspannen.

Während das zweite oder mittlere Segment der Arterie durch die Lage hinter dem Sartorius gekennzeichnet wird, ist das dritte oder untere Segment dadurch bestimmt, dass in ihm die Arterie lateral vom M. sartorius gelegen ist, und dass sich das Gefäss hier in einer Fortsetzung des oben genannten fibrösen Kanales von etwa 5 cm Länge befindet. Die Fortsetzung des Kanales liegt zwischen den Sehnen des Adductor magnus und Vastus medialis und wird durch

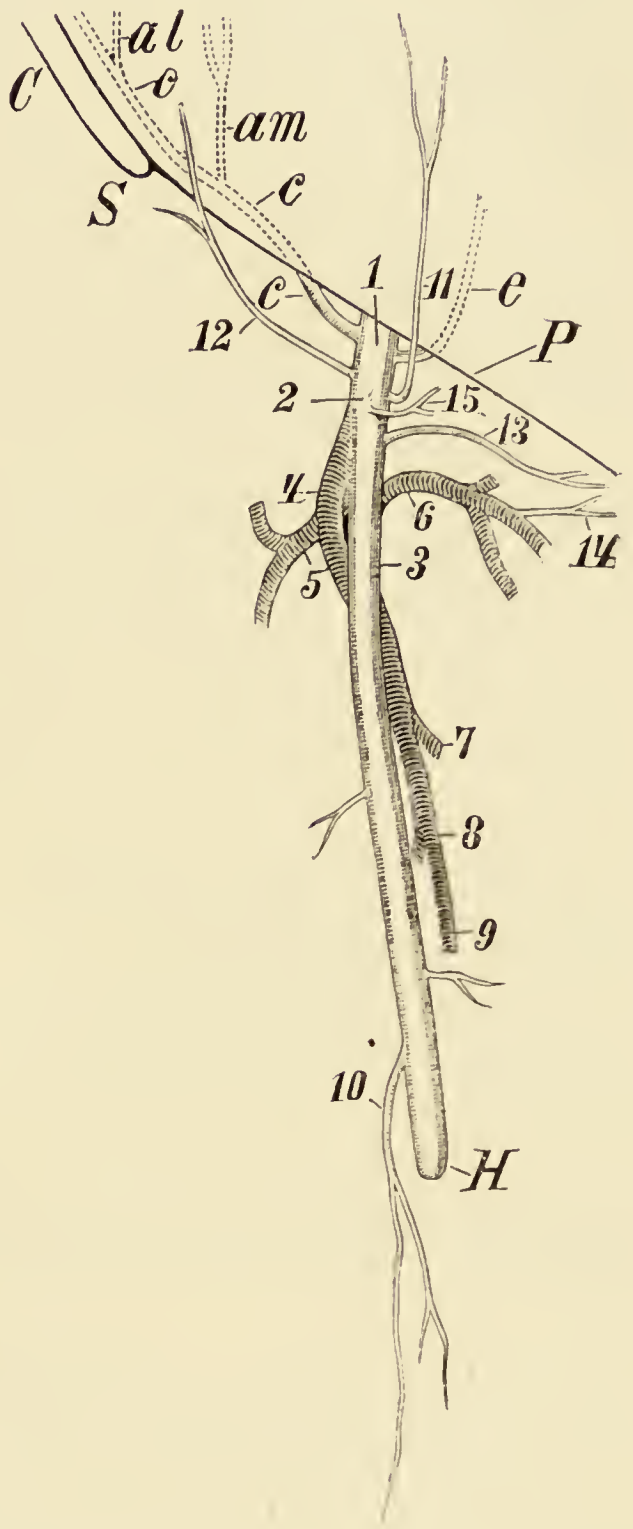

Fig. 127.

Astfolge der A. femoralis dextra.

Die A. profunda und ihre Äste sind dunkel gehalten. *C* Crista iliaca; *H* Hiatus adductorius; *P* Lig. inguinale: *S* Spina iliaca anterior superior. *c* A. circumflexa ilium interna; *am* Ramus ascendens medialis s. a. epigastrica lateralis; *al* R. ascendens lateralis derselben; *e* A. epigastrica inferior. 1 Endstück der A. iliaca externa; 2 A. femoralis; 3 A. femoralis; 4 A. profunda femoris; 5 A. circumflexa femoris lateralis; 6 A. circumflexa femoris medialis; 7, 8, 9 A. perforans prima, secunda und tertia; 10 A. genu suprema; 11 A. epigastrica superficialis; 12 A. circumflexa ilium externa; 13 A. pudenda externa superficialis; 14 A. pudenda externa profunda, die auch selbständig entspringen kann; 15 Ramuli inguinales.

fibröse Streifen zwischen den beiden genannten Muskeln vorn geschlossen. Am unteren Ende des Kanales tritt die Arterie im sogenannten Adduktorenschlitz hinter die Sehne des Adduktor magnus und liegt nunmehr auf der hinteren Fläche des Oberschenkels, im oberen Winkel der Fossa poplitea. Fasst man die beiden Hälften des fibrösen Kanales in einen einzigen, Canalis femoro-popliteus zusammen, so beträgt dessen Länge etwa 10 cm; die seine vordere Wand bildende fibröse Platte führt den Namen Fascia vasto-adductoria. Der Kanal hat eine obere und eine untere Mündung, Annulus femoro-popliteus superior und inferior; beide sind durch die ein- und austretenden Gefässe geschlossen.

Ersterer Ring liegt an der medialen vorderen Fläche des Oberschenkels, letzterer am oberen Winkel der Fossa poplitea; letzterer bezeichnet zugleich das Ende der A. femoralis, welche von hier an den Namen A. poplitea annimmt.

Die Arterie liegt nach und nach auf folgenden Organen. Zuerst liegt sie dem M. psoas an, dann gelangt sie vor den M. pectineus, von welchem sie durch die Vasa femoralia profunda getrennt wird; darauf zieht sie vor dem Adductor longus und zuletzt auf der Sehne des Adductor magnus einher. Am unteren Teile ihres Verlaufes liegt an ihrer lateralen Seite der M. vastus medialis, welcher sich zwischsn sie und das Schenkelbein einschiebt (Fig. 126).

In der Regio inguinalis liegt die Arterie, nachdem sie den vorderen Beckenrand verlassen hat, vor dem Oberschenkelkopfe und Hüftgelenke; auch in der Regio inferior befindet sie sich dicht am Knochen, an der medialen Seite des Femur; in der ganzen Zwischenstrecke aber ist sie durch einen zum Teile beträchtlichen Zwischenraum von dem Knochen getrennt.

Die V. femoralis liegt der Arterie dicht an, indem beide von der Vagina vasorum femoralium umschlossen werden und nur ein feines Septum sie trennt; im oberen Schenkelgebiete liegt die Vene medial von der Arterie; weiter unten tritt sie hinter die Arterie; endlich, schon in der Nähe der Fossa poplitea, liegt sie lateral und hinter der Arterie.

Der N. femoralis liegt oben an der lateralen Seite der Arterie und ist durch die Fascia iliaca von ihr getrennt. Weiter unten wird die Arterie vom N. saphenus major bis zum Hiatus adductorius begleitet.

Die A. femoralis giebt eine grössere Zahl von Ästen ab, welche sich zum Teile an der vorderen Bauchwand und an den äusseren Genitalien, zum überwiegenden Teile aber an dem Oberschenkel bis zum Knie hinab verzweigen.

Das kurze Stück der A. femoralis, welches sich vom Lig. inguinale bis zur Abgangstelle der A. profunda femoris erstreckt, wird auch A. femoralis communis, ihre Hauptfortsetzung jenseits der Profunda alsdann A. femoralis superficialis genannt.

Astfolge der A. femoralis.

1. A. epigastrica superficialis.

Sie entspringt von der vorderen Wand der Arteria femoralis etwas unterhalb des Lig. inguinale, tritt durch die Fossa ovalis oder das obere Horn des Processus falciformis nach vorn und verläuft subkutan an der vorderen Bauchwand in die Höhe.

Ihre Zweige erstrecken sich bis gegen den Nabel hin und verbinden sich mit Endzweigen der A. mammaria interna.

2. A. circumflexa ilium externa.

Sie verläuft als kleines Gefäss parallel dem Lig. inguinale gegen die Spina iliaca anterior superior, überschreitet mit einzelnen Zweigen das Band nach oben, und versorgt die Fascia und die Haut.

3. Ramuli inguinales.

Kleine Gefässe, welche vom obersten Teile des Stammes zur Haut und zu den Drüsen der Leistengegend gelangen.

4. Aa. pudendae externae.

Ihrer sind in der Regel zwei vorhanden, welche auch gemeinsam entspringen können.

Die A. pudenda externa superficialis zieht median-aufwärts gegen die Symphyse und verteilt sich am unteren medialen Teile der Bauchwand, sowie am obersten Teile der äusseren Genitalien.

Die A. pudenda externa subfascialis s. profunda zieht subfascial über den Pectineus medianwärts, durchbricht die Fascie und verteilt sich beim Manne am Hodensacke, Aa. scrotales anteriores, beim Weibe an den grossen Schamlippen, Aa. labiales pudendi anteriores. Die beiden Äste treten untereinander und mit den symmetrischen Gefässen in Verbindung.

5. A. profunda femoris.

Sie ist von nahezu gleicher Stärke wie die A. femoralis, entspringt gewöhnlich etwa 3—4 cm unterhalb des Lig. inguinale von der lateralen Wand der A. femoralis und stellt vorzugsweise das Ernährungsgefäss des Oberschenkels dar.

Anfangs an der lateralen Seite der A. femoralis gelegen, verläuft sie sogleich hinter ihr hinweg abwärts und gelangt zwischen den Adduktoren und dem Vastus medialis in die Tiefe. Das Ende der Profunda femoris dringt zwischen den Mm. adductores longus und magnus ein und stellt ihren letzten Ast dar, die A. perforans inferior. Kurz nach ihrem Ursprunge giebt die Arterie die bedeutendsten Äste ab.

α) A. circumflexa femoris medialis.

Die mediale Kranzarterie des Oberschenkels ist schwächer als die laterale, geht oberhalb der Adduktoren zwischen Iliopsoas und Pectineus medianrückwärts an die mediale Seite des Collum femoris bis in die Gegend der Fossa trochanterica, wo sie mit Zweigen der A. circumflexa femoris externa anastomosiert.

An der Sehne des M. obturator externus, mit welchem sie nach hinten zieht, teilt sie sich in zwei Hauptzweige:

Ramus ascendens; er verzweigt sich an dem Adductor brevis, Gracilis, Obturator externus.

Ramus descendens; er geht unter dem Trochanter minor nach hinten und versorgt den M. quadratus femoris, Adductor magnus und die Flexoren. Häufig giebt dieser Ast eine A. acetabularis durch die Incisura acetabuli zum Hüftgelenke, mit dem gleichzeitigen Aste der A. obturatoria oder als Ersatz desselben.

β) A. circumflexa femoralis lateralis.

Die laterale Kranzarterie des Oberschenkels ist ein starker Ast, welcher aus der lateralen Wand der A. profunda femoris nahe ihrem Ursprunge hervorgeht.

Sie wendet sich zwischen den Mm. sartorius und rectus femoris, sowie zwischen den Zweigen des N. femoralis unterhalb des Trochanter major lateralwärts, lässt nach drei Richtungen hin ihre Äste ausstrahlen und gelangt ebenfalls bis zur Fossa trochanterica, wo sie mit der vorhergehenden anastomosiert.

a) Ramus transversus s. trochantericus.

Er zieht quer lateralwärts über den Vastus medius, durch den Vastus lateralis, gelangt unterhalb des Trochanter major an den Knochen und verbindet sich hinten mit der A. circumflexa femoris medialis, mit den Aa. glutaeae und den hinteren Muskelästen des Oberschenkels.

b) Ramus ascendens.

Der aufsteigende Ast wendet sich zwischen dem Sartorius und Rectus femoris aufwärts und verliert sich unter dem M. tensor fasciae latae.

a und b werden wohl auch zusammen R. ascendens bezeichnet.

c) Ramus descendens.

Ein oder häufig mehrere starke Äste, welche sich hinter dem Rectus femoris an der vorderen Seite des Oberschenkels verzweigen und in den Muskeln zum Teile bis zum Kniegelenke vordringen.

γ) Rami musculares anteriores.

Meist kleinere Zweige zu den vorderen Oberschenkelmuskeln.

δ) Aa. perforantes.

Die durchbohrenden Äste stellen mit dem Endausläufer der A. profunda femoris drei bis fünf Gefässe dar, welche die Femuransätze der Adduktoren durchbohren und so an die hintere Seite des Oberschenkels gelangen (s. auch Fig. 480, Bd. I, in welcher der Adduktorenschlitz das grösste der vier Löcher der Insertionssehne des Adductor magnus darstellt).

A. perforans prima.

Sie ist, wenn nur drei Perforantes da sind, die stärkste von ihnen, verläuft unter dem Ansatze des Pectineus durch die Adductores brevis und magnus, versorgt dieselben, sowie den Biceps femoris mit Zweigen und giebt die A. nutricia superior durch das obere Ernährungsloch des Schenkelbeines in dessen Inneres.

A. perforans secunda.

Sie dringt unterhalb des M. adductor brevis durch den Adductor magnus und verbreitet sich in den hinteren Schenkelmuskeln.

A. perforans tertia.

Der Endast der A. profunda femoris durchbricht den Adductor magnus unterhalb des Ansatzes des Adductor longus, giebt ein starkes Gefäss, A. nutricia magna s. inferior in das Innere des Knochens und verbreitet sich in dem unteren Teile der hinteren Schenkelmuskeln, namentlich im M. biceps femoris.

Sämtliche Äste gehen Verbindungen untereinander und mit den benachbarten ein.

6. Aa. musculares femoris anteriores.

Längs des Verlaufes der A. femoralis superficialis giebt sie Muskeläste zu den vorderen Muskeln des Oberschenkels ab.

Diese kommen vorzugsweise aus der vorderen und medialen Wand des Stammes hervor und sind verschieden zahlreich und gross. Je stärker die absteigenden Äste der Circumflexae femoris entwickelt sind, um so schwächer sind die vorderen Muskeläste und umgekehrt; ihre Stärke und Ausbreitung hängt also von der Ausbildung jener absteigenden Äste ab.

7. A. genu suprema.

Ein aus dem unteren Ende der Femoralis hervorgehendes langes Gefäss, welches auf der vorderen Seite des Oberschenkels vor der Sehne des Adductor magnus abwärts zieht.

Meist entspringt es dicht oberhalb des Adduktorenschlitzes und teilt sich in zwei Äste, die oft gesondert abgehen. Beide Äste laufen abwärts zum Kniegelenke, der eine in dem Fleische des medialen Vastus, dem er Zweige giebt. Man unterscheidet Rami musculares, Rami articulares und den vergleichend wichtigen Ramus saphenus (s. unten).

Abweichungen der A. femoralis und ihrer Äste.

Mehrmals wurde beobachtet, dass sich der Stamm der A. femoralis nach Abgabe der A. profunda femoris in zwei Äste spaltete, welche sich jedoch am Canalis adductorius wieder vereinigten und eine einzige A. poplitea bildeten.

In manchen Fällen wird die A. femoralis teilweise durch einen Stamm ersetzt, welcher an der Rückseite des Oberschenkels verläuft und aus der A. hypogastrica hervorgeht, als stark erweiterte A. comes n. ischiadici (s. S. 140).

Die Lage der A. profunda femoris wechselt nicht selten. Sie hängt wesentlich mit der Entwickelung und dem Ursprunge der Aa. circumflexae femoris zusammen. Der Ursprung einer oder beider Aa. circumflexae kann von der Profunda auf den Stamm der Femoralis communis rücken. Entspringt die A. circumflexa lateralis aus dem Stamme, so erfährt der Ursprung der Profunda eine mediale Ablenkung.

Manchmal rückt der Ursprung der Profunda weiter nach oben, bis unter das Lig. inguinale; das laterale der beiden Gefässe ist alsdann die Profunda. In anderen Fällen rückt der Ursprung weiter nach unten; in solchen Fällen, aber auch ohne diesen Umstand, gehen die Aa. circumflexae meist aus dem Stamme der A. femoralis communis hervor.

G. Ruge, Varietäten im Gebiete der A. femoralis des Menschen. Morph. Jahrbuch XXII, 1894. Enthält vor allem Untersuchungen über Abweichungen im Ursprunge und Verlaufe der A. circumflexa f. lateralis, medialis und A. profunda femoris.

4. Kniekehlenarterie.
A. poplitea.

Die Fossa poplitea durchziehend erstreckt sich die A. poplitea vom unteren Ende des Adduktorenkanales bis zum unteren Rande des M. popliteus, wo sie sich in den Truncus tibio-peronaeus und die A. tibialis anterior teilt.

Fig. 128.

Arterien der Gesässgegend und des Oberschenkels, nach Tiedemann. 1/4.

a Crista iliaca; *b* Tuber ischiadicum; *c* Trochanter major; *d* Anus; *e* Nervus ischiadicus; *f* Poples; *g* Capitulum fibulae. 1 Art. glutaea superior; 2 A. pudenda interna; 2′ ihre Verbreitung am Damme; 3, 3 A. glutaea inf. Auf *e* A. comes n. ischiad. 4, 4′ A. perforans prima; 5 A. perforans secunda; 6 A. perforans tertia (Endast der A. profunda femoris); 7, 7 A. poplitea; 8, 9 Aa. genu; 10, 10 Aa. surales; 11 A. recurrens tibialis anterior.

Das Gefäss steigt zuerst von der medialen Seite des Schenkelbeines steil ab-lateralwärts, um die Mitte der Kniekehle zu erreichen, und verläuft dann fast senkrecht hinter der Mitte des Kniegelenkes bis zu seiner Teilungsstelle herab. Während seines gesamten Verlaufes liegt es sehr tief und wird an seinem obersten Teile vom M. semimembranosus von hinten her bedeckt. Am Kniegelenke liegt es dicht an der hinteren Wand der Gelenkkapsel, unbedeckt von Muskeln. Weiter unten ist es eine ziemliche Strecke weit unter dem M. gastrocnemius verborgen; sein unteres Ende wird ausserdem noch vom oberen Rande des M. soleus bedeckt.

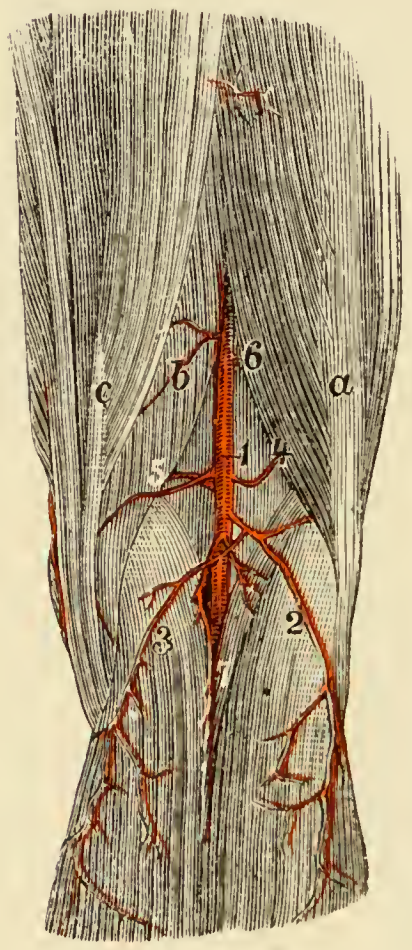

Fig. 129.

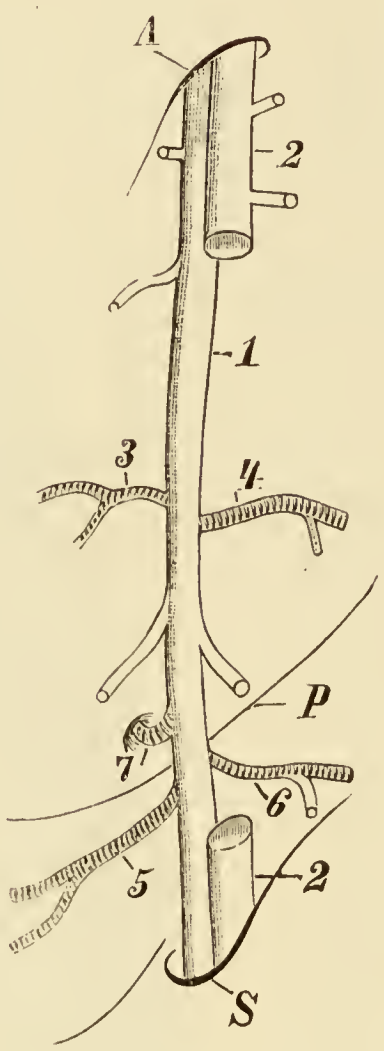

Fig. 130.

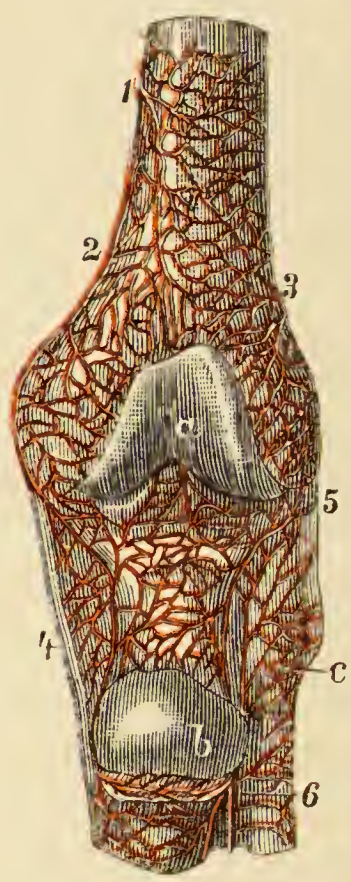

Fig. 131.

Fig. 129. Arterien der Kniekehle des rechten Beines, nach Tiedemann. 1/4.

a M. biceps; *b* M. semimembranosus; *c* M. semitendinosus. 1 A. poplitea; 2, 3 Aa. surales superficiales; 4 A. genu superior lateralis; 5 A. genu superior medialis; 6 Rami musculares superiores; 7 Aa. surales profundae.

Fig. 130. Astfolge der A. poplitea dextra, hintere Ansicht.

A unteres Ende des Canalis adductorius; *P* oberer Rand des M. popliteus; *S* Soleus-Arkade. Die Rami articulares sind dunkel, die Rami musculares hell gehalten.

1 A. poplitea; 2 V. poplitea; 3 A. genu superior medialis; 4 A. genu superior lateralis; 5 A. genu inferior medialis; 6 A. genu inferior lateralis; 7 A. genu media.

Fig. 131. Vordere Ansicht des Kniegelenknetzes, nach Tiedemann. 1/4.

1 A. genu suprema; 2 Äste der A. genu sup. medialis; 3 Äste der A. genu sup. lateralis; 4 A. genu inf. medialis; 5 A. genu inf. lateralis; 6 Recurrens tibialis anterior. *a* Superficies patellaris femoris; *b* Patella abwärts umgeschlagen; *c* Capitulum fibulae.

Die V. poplitea befindet sich hinter und ein wenig lateral von der Arterie; die V. saphena minor tritt zwischen den beiden Köpfen des Gastrocnemius zur V. poplitea und mündet in sie. Der N. popliteus medialis s. N. tibialis liegt oben hinter und lateral von der Arterie, dicht unter der Fascia poplitea; im unteren Teile der Fossa poplitea gelangt er vollständig an ihre mediale Seite; der N. popliteus lateralis s. N. peronaeus communis folgt dem Kniekehlenrande des M. biceps femoris zum Halse des Wadenbeines.

Die Äste der A. poplitea bestehen aus zwei Gruppen, aus Muskel- und Gelenkästen. Erstere bilden eine obere und eine untere Abteilung.

Aa. musculares genu superiores.

Die oberen Muskeläste verteilen sich in wechselnder Zahl an die unteren Enden der Beugemuskeln des Knies und der hinteren unteren Abteilung der Vasti und des Adductor magnus; sie gehen Verbindungen mit den Aa. perforantes ein.

Aa. musculares genu inferiores.

Die unteren Muskeläste, auch Aa. surales genannt, gewöhnlich zwei an Zahl, eine mediale und eine laterale, sind ziemlich stark, entspringen hinter dem Gelenke von der hinteren Wand der A. poplitea und teilen sich in je zwei Zweige, von welchen der tiefere, A. gastrocnemia, in den Gastrocnemius eindringt, während die beiden anderen als lange feine Äste eine ansehnliche Strecke an der hinteren Seite des Unterschenkels herabziehen und sich vorzugsweise in der Fascie und Haut verästeln.

Aa. articulares kommen meist fünf vor, eine mediale und laterale obere und untere, sowie eine mittlere unpaare.

α) A. genu superior medialis.

Die obere mediale Kniegelenkarterie zieht oberhalb des Condylus medialis femoris unter den Sehnen des Adductor magnus und Vastus medialis um den Knochen herum nach vorn, um das ausgedehnte Rete articulare genu bilden zu helfen.

β) A. genu superior lateralis.

Sie verläuft über dem Condylus lateralis femoris und unter dem M. biceps femoris nach vorn, um an der Bildung des Rete articulare genu teilzunehmen.

γ) A. genu media.

Sie entspringt in der Höhe der Kniebeuge und dringt in die hintere Wand der Kniegelenkkapsel ein, um sich in den Ligg. cruciata und den Synovialfalten des Kniegelenkes zu verästeln.

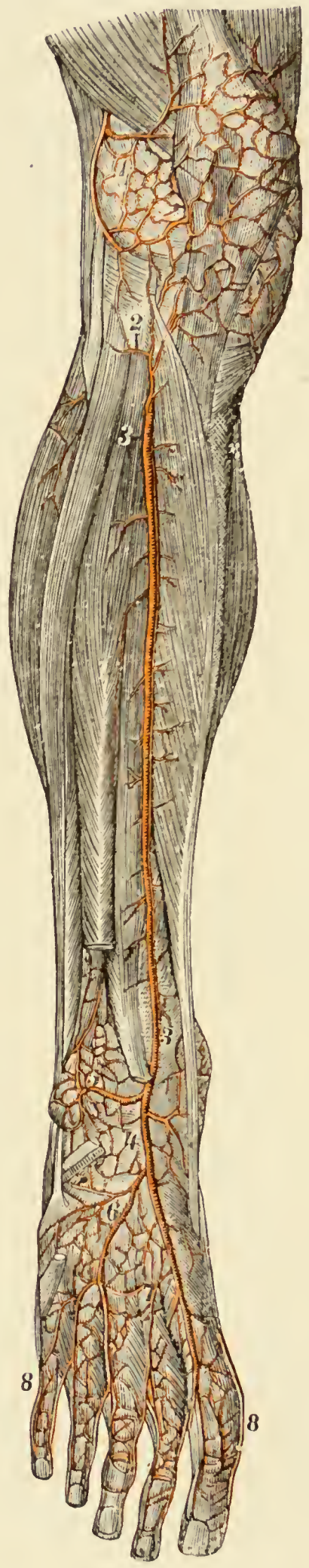

Fig. 132.

Arterien an der vorderen Seite des Unterschenkels und des Fussrückens. 1/4.
Der M. tibialis anterior ist medianwärts gezogen, um den oberen Teil der Arteria tibialis anterior sichtbar zu machen; weiter sind die unteren Abteilungen der Mm. extensor hallucis longus, extensor digitorum longus und peronaeus tertius, sowie der gesamte M. extensor digitorum brevis entfernt.
1 A. genu lateralis superior; 2 A. recurrens tibialis anterior; 3, 3 A. tibialis anterior; 4 A. dorsalis pedis; 5 A. malleolaris anterior lateralis in Verbindung mit dem herabsteigenden Ramus perforans a. peronaeae; 6 A. tarsea lateralis posterior; 7 A. tarsea lateralis anterior; bei 7 Abgang des Ramus plantaris profundus durch den ersten Zwischenknochenraum zum Sohlenbogen. Zwischen 8 und 8 die Rückenarterien der Zehen.

δ) A. genu inferior medialis.

Sie zieht unter dem Condylus medialis tibiae, vom Lig. collaterale genu mediale bedeckt, zum Rete articulare.

ε) A. genu inferior lateralis.

Sie verläuft unter dem lateralen Kopfe des Gastrocnemius, dann unter der Sehne des Biceps femoris und dem Lig. collaterale genu laterale, dicht auf dem Knochen lateralwärts, wendet sich oberhalb des Capitulum fibulae, dem lateralen Meniscus folgend, zur vorderen Seite des Knies und dringt zum Rete articulare.

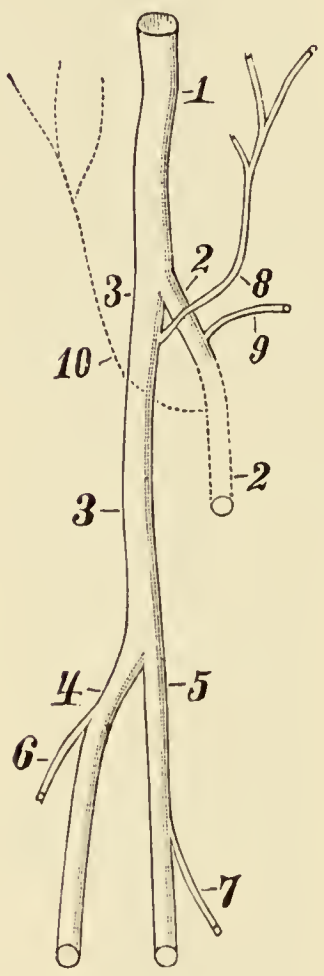

Fig. 133.

Truncus tibio-peronaeus, oberer Teil der A. tibialis antica, postica und peronaea.

1 A. poplitea; 2 A. tibialis antica; 3 Truncus tibio-peronaeus; 4 A. tibialis posterior; 5 A. peronaea; 6 A. nutricia tibiae; 7 A. nutricia fibulae; 8 A. recurrens tibialis posterior, die auch von 2 entspringen kann; 9 A. fibularis superior; 10 A. recurrens tibialis anterior.

Abweichungen der A. poplitea. In einzelnen Fällen ist, wie erwähnt, ihr Ursprung aus der A. hypogastrica beobachtet. Ausserdem kommt hie und da eine hohe Teilung des Gefässes in seine beiden Endäste vor, welche jedoch kaum einmal über die Kniebeuge in die Höhe steigt.

Manchmal teilt sich die A. poplitea in die Endäste, A. tibialis posterior, tibialis anterior und peronaea. Die Tibialis posterior kann fehlen und statt ihrer die Peronaea aus der Teilung hervorgehen.

Die A. genu media entspringt sehr häufig aus der A. genu superior lateralis.

5. Vordere Schienbeinarterie. A. tibialis anterior.

Sie gelangt durch die obere Öffnung der Mem. interossea auf die vordere Seite des Unterschenkels und läuft an ihm bis zum Fussrücken herab.

Auf diesem Wege liegt sie bis zum unteren Tibiofibulargelenke dicht auf dem Zwischenknochenbande und wird dabei von einem besonderen fibrösen Blatte bedeckt, welches den Weg zu einem Kanale, Canalis tibialis anterior, umwandelt. Während ihres ganzen Verlaufes am Unterschenkel folgt die Arterie dem lateralen Rande des M. tibialis anterior und hat an ihrer lateralen Seite zuerst den M. extensor digitorum longus, sodann den M. extensor hallucis longus. In der Nähe des Fussgelenkes tritt sie hinter der Sehne des letzteren Muskels und hinter dem Lig. cruciatum auf den Fussrücken und wird nunmehr A. dorsalis pedis genannt. Hier zieht die Arterie nahe der Oberfläche, von der Fascie und Haut bedeckt, an der lateralen Seite der Sehne des Extensor hallucis longus, zum Spatium interosseum I, um sich an dessen Beginn in ihre beiden Endäste, A. metatarsea dorsalis I und A. plantaris profunda, zu spalten. Letztere tritt durch das hintere Ende des Zwischenknochenraumes zur Fusssohle und geht in die Bildung des Arcus plantaris profundus ein; erstere zieht im ersten Zwischenknochenraume dahin.

Die Arterie wird von zwei Venen begleitet. Der N. peronaeus profundus, welcher über das Köpfchen des Wadenbeines medianwärts zieht, nähert sich der Arterie allmählich mehr und liegt darauf an ihrer lateralen Seite.

Die Richtung des Verlaufes der A. tibialis anterior wird durch eine Linie bezeichnet, welche oben in der Mitte zwischen der Tuberositas tibiae und dem Capitulum fibulae beginnt und in der Mitte zwischen beiden Malleolen endigt.

Die A. tibialis anterior entwickelt folgende Äste:

Rr. musculares

in grösserer Zahl, welche die Muskeln der vorderen Seite des Unterschenkels versorgen.

A. recurrens tibialis posterior.

Sie entspringt häufig vom Anfangsstücke des Truncus tibio-peronaeus oder vom Ende der Poplitea, und zieht unter dem M. popliteus nach oben zum Kniegelenke.

A. fibularis superior.

Sie tritt an der Teilungsstelle der A. poplitea hervor, gehört einem der drei hier verbundenen Gefässe an, zieht dicht unter dem Capitulum fibulae nach vorn und giebt der gesamten Nachbarschaft kleine Zweige.

A. recurrens tibialis anterior.

Sie geht aus der A. tibialis anterior unmittelbar nach ihrem Durchtritte hervor und zieht zwischen den Bündeln des M. tibialis anterior aufwärts zum Rete articulare genu.

Von ihr geht häufig ein langer, öfters von der A. tibialis anterior selbst entspringender Muskelzweig, Ramus fibularis, ab, welcher an der lateralen Unterschenkelseite abwärts zieht.

Aa. malleolares anteriores medialis und lateralis.

Die beiden vorderen Knöchelarterien entspringen an Stärke wechselnd in der Nähe des Fussgelenkes vom Stamme.

Die mediale zieht unter der Sehne des M. tibialis anterior zum Malleolus medialis. Die laterale wendet sich unter den Sehnen des Extensor digitorum longus und Peronaeus tertius zum Malleolus lateralis. Von den beiden Knöchelarterien gehen Rami articulares zum Fussgelenke.

Aa. tarseae mediales.

Die medialen Fusswurzelarterien sind einige kleinere Äste, welche von der medialen Seite der A. dorsalis pedis abgehen, unter der Sehne des Extensor hallucis longus zum medialen Fussrande gelangen und sich hier verzweigen.

A. tarsea lateralis.

Sie entspringt meist in der Höhe des Caput tali und des Naviculare, hinter dem Lig. cruciatum, zieht über die Fusswurzelknochen und unter dem M. extensor digitorum brevis hinweg lateral-vorwärts gegen das Cuboideum und senkt sich mit ihren Zweigen in das Rete dorsale pedis ein. Auch der M. extensor digitorum brevis erhält Zweige.

A. arcuata.

Sie entspringt am vorderen Ende der Fusswurzel, bald entfernter, bald näher der vorigen und wendet sich wie letztere unter dem M. extensor digitorum brevis lateral-vorwärts.

Sie kann doppelt vorhanden sein, auch mit der vorigen gemeinsam entspringen. Sie beteiligt sich an der Bildung des Rete dorsale pedis, aus dessen vorderem Ende die Aa. metatarseae II, III und IV hervorgehen.

Aa. metatarseae dorsales.

Die drei lateralen Aa. metatarseae dorsales sind gestreckte, schwache Gefässe, welche vom vorderen Rande des Rete dorsale pedis entspringen und in den drei lateralen Zwischenknochenräumen auf den Zwischenknochenmuskeln nach vorn verlaufen.

Etwas hinter den interdigitalen Spalten teilt sich jede der drei lateralen, aber auch die mediale Zwischenknochenarterie je in zwei Äste, welche längs den einander zugewendeten dorsalen Rändern der Zehen nach vorn verlaufen. Die mediale Metatarsea, auch A. dorsalis hallucis genannt, giebt ausserdem einen Zweig gegen den medialen Rand der grossen Zehe ab.

An den hinteren und vorderen Enden der Zwischenknochenräume treten die Zwischenknochenarterien durch Rami perforantes anteriores und posteriores mit den Arterien der Fusssohle in Verbindung.

A. dorsalis digiti minimi lateralis.

Sie entspringt entweder von der A. tarsea lateralis oder aus dem Rete dorsale pedis und verläuft an der lateralen Dorsalseite der kleinen Zehe nach vorn.

Ramus plantaris profundus.

Er dringt zwischen den beiden Köpfen des M. interosseus dorsalis I durch den hinteren Teil des ersten Zwischenknochenraumes zur Sohle und beteiligt sich an der Bildung des Arcus plantaris.

Die A. tibialis anterior ist das Homologon der A. interossea dorsalis des Vorderarmes.

Abweichungen an der A. tibialis anterior.

Bei hoher Teilung der A. poplitea liegt der Anfangsteil der A. tibialis anterior auf der vorderen oder der hinteren Fläche des M. popliteus. In einigen dieser Fälle entspringt die A. peronaea aus ihr.

In manchen Fällen verläuft die A. tibialis anterior längs der lateralen vorderen Fläche des Unterschenkels am Wadenbeine herab und tritt erst hinter dem Lig. cruciatum über dem Fussgelenke an ihre gewöhnliche Stelle. In anderen Fällen wird sie von der Mitte des Unterschenkels an vollständig oberflächlich verlaufend vorgefunden.

Nicht selten ist die A. tibialis anterior viel schwächer entwickelt als gewöhnlich, selten ist sie stärker ausgebildet. Die schwächere Entwickelung kommt in allen möglichen Graden vor. So kann nur die A. dorsalis hallucis fehlen, welche dann durch Plantaräste ersetzt wird. In anderen Fällen endigt die A. tibialis anterior am hinteren Teile des Fusses oder am unteren Ende des Unterschenkels; die A. dorsalis pedis wird dann durch den R. perforans der A. peronaea abgegeben, wobei eine Verbindung mit der A. tibialis anterior vorhanden sein oder fehlen kann. In anderen Fällen fehlt die A. tibialis anterior vollständig und wird während ihres Verlaufes am Unterschenkel durch perforierende Äste der A. tibialis posterior, am Fusse durch den R. perforans der A. peronaea ersetzt.

Bei schwacher Entwickelung des Arcus plantaris sind zuweilen die Fussrückenarterien und ihre Rami perforantes stärker ausgebildet.

6. Truncus tibio-peronaeus und A. tibialis posterior.

Der Truncus tibio-peronaeus und die A. tibialis posterior ziehen an der hinteren Seite des Unterschenkels zwischen den oberflächlichen und tiefen Muskeln herab und erstrecken sich, jener vom unteren Rande des M. popliteus bis zur Teilung in die A. tibialis posterior und A. peronaea, die A. tibialis posterior aber von der Teilungsstelle des Truncus tibio-peronaeus bis

zum Lig. laciniatum und zum Ursprunge des M. abductor hallucis, an welcher Stelle sich die A. tibialis posterior, von beiden Organen bedeckt, in die Aa. plantares medialis und lateralis spaltet.

Bei seinem Ursprunge liegt der Truncus ziemlich in der Mitte des Raumes zwischen Schien- und Wadenbein; im Herabsteigen begiebt sich die A. tibialis posterior mehr medianwärts und gelangt so hinter das Schienbein; an ihrem unteren Ende zieht sie etwa mitten zwischen dem inneren Knöchel und der Ferse durch. Oben liegt sie dem M. tibialis posterior, dann dem M. flexor digitorum longus, unten dem Schienbeine und dem Fussgelenke auf.

Oben ist die A. tibialis posterior sehr tief gelagert und wird von hinten her durch den Soleus, Plantaris und Gastrocnemius bedeckt; unten liegt sie viel oberflächlicher, indem sie hinter dem inneren Knöchel nur von zwei Fascienblättern und der Haut überlagert wird. Von dem unteren Ende der Achillessehne wird sie dagegen durch eine reichliche Fettlage getrennt, welche zwischen den beiden Blättern der Fascie eingelagert ist. Hinter dem Fussgelenke liegen zwischen der Arterie und dem inneren Knöchel die Sehnen der Mm. tibialis posterior und flexor digitorum longus; während die Sehne des M. flexor hallucis longus an der lateralen Seite der Arterie gelegen ist.

Truncus tibio-peronaeus und A. tibialis posterior werden von zwei Venen begleitet. Der N. tibialis liegt oben medial von der Arterie, wendet sich aber bald an ihre laterale Seite.

Truncus und A. tibialis posterior geben eine Anzahl kleinerer Zweige und einen starken Ast ab, welcher sich als das Homologon der A. interossea volaris des Vorderarmes geltend macht.

1. A. peronaea.

Sie entspringt 2—3 cm unterhalb des M. popliteus, wendet sich schräg gegen die Fibula, zieht dann längs dieses Knochens, grösstenteils bedeckt vom M. flexor hallucis und in einem zwischen beiden gelegenen Kanale (Canalis musculo-peronaeus, Hyrtl) abwärts und endigt unterhalb des äusseren Knöchels in Ästen, Rami calcanei laterales, welche die laterale und hintere Seite des Calcaneus einnehmen.

Die A. peronaea giebt ab:

a) Rami musculares zu den Mm. soleus, tibialis posterior, flexor hallucis longus und peronaei.

b) Eine A. nutricia fibulae.

c) Einen Ramus perforans anterior.

Er entspringt 4—6 cm oberhalb des äusseren Knöchels, durchbohrt unmittelbar darauf die Membr. interossea, zieht an

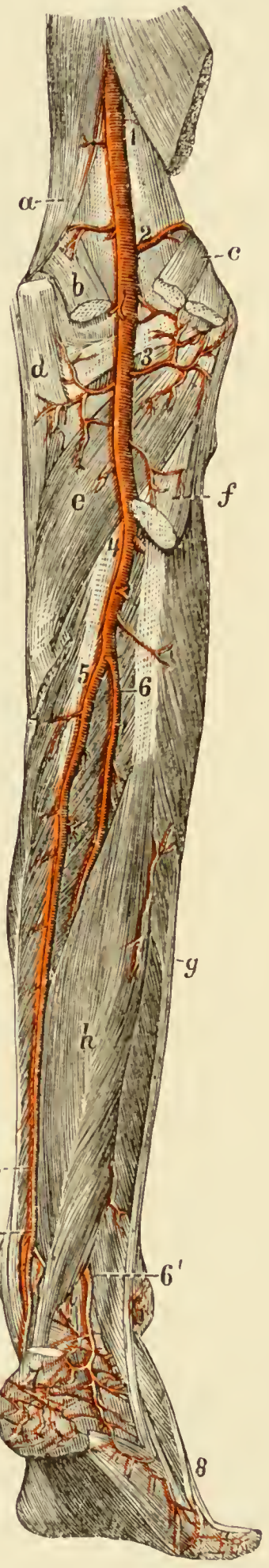

Fig. 134.

Ansicht der Arterien an der Hinterseite des Unterschenkels. 1/4.

a Ansatz des M. adductor magnus; *b* lateraler Kopf; *c* medialer Kopf des M. gastrocnemius; *d* Sehne des M. semimembranosus; *e* M. popliteus; *f* Ursprung des M. soleus; *g* M. peronaeus longus; *h* M. flexor hallucis longus; *i* M. flexor digitorum longus. 1 A. poplitea; 2 Aa. genu superiores; 3 Aa. genu inferiores; 4 Abgangsstelle der A. tibialis anterior; 5, 5′ A. tibialis posterior; 6, 6′ A. peronaea. Zwischen 5′ und 6′ Ramus communicans. 7 Rami calcanei laterales; 8 Rami laterales a. dorsalis pedis.

der vorderen Fläche des Unterschenkels und der Fusswurzel abwärts und senkt sich in das Rete dorsale pedis ein.

d) R. communicans.

Er zieht in der Gegend der oberen Ränder beider Knöchel, bedeckt von den Sehnen der Flexoren, quer hinter dem Schienbeine her und vereinigt sich bogenförmig mit einem ähnlichen kleinen Aste der A. tibialis posterior, so dass dadurch eine quere Verbindung beider Stämme hergestellt wird. Sie kann mehrfach vorhanden sein.

e) Rami calcanei laterales.

Sie verbreiten sich zum Teile an dem äusseren Knöchel, vorzugsweise aber an der lateralen Seite des Calcaneus.

2. A. nutricia tibiae.

Ein ziemlich starkes Gefäss, welches aus dem Anfangsteile des Truncus tibio-peronaeus entspringt, dicht auf der hinteren Seite des Schienbeines herabsteigt, an die Muskeln kleine Zweige abgiebt und durch das Foramen nutricium tibiae eindringt.

3. Rami musculares.

Sie treten vorzugsweise zu den tiefen Muskeln des Unterschenkels, ein oder zwei stärkere Zweige auch zum Soleus.

4. R. communicans.

Er verbindet sich mit dem R. communicans der A. peronaea.

5. A. malleolaris posterior medialis.

Sie geht dicht hinter dem medialen Knöchel der A. malleolaris anterior medialis entgegen.

6. A. malleolaris posterior lateralis.

Sie ist nur selten vorhanden.

7. Rami calcanei mediales.

Sie ziehen zur medialen Fläche der Ferse und bilden mit den Rr. calcanei laterales der A. peronaea um den hinteren Teil des Calcaneus das Rete calcaneum.

8. A. plantaris medialis.

Die mediale Sohlenarterie ist der schwächere Endast der A. tibialis posterior und läuft an der medialen Seite der Fusssohle zwischen dem M. abductor hallucis und Flexor digitorum brevis nach vorn gegen den ersten Mittelfussknochen hin.

Bei genügender Ausbildung senkt sie sich als R. profundus in den Arcus plantaris oder in die A. digitalis communis plantaris I ein. Ein langer feiner Zweig, R. superficialis, verläuft am oberen Rande des Abductor hallucis bis zur grossen Zehe und kann die mediale dorsale Arterie der grossen Zehe vertreten. Ist eine jener Verbindungen vorhanden, so besteht also ausser dem tiefen Sohlenbogen noch ein oberflächlicher.

Die A. plantaris medialis giebt den beiden Muskeln, zwischen welchen sie verläuft, Äste, ebenso der auf ihrem Wege gelegenen Haut.

9. A. plantaris lateralis.

Die laterale Sohlenarterie ist der starke laterale Endast der A. tibialis posterior, wird zunächst von dem M. flexor digitorum brevis von unten her bedeckt und zieht in einem lateral-vorwärts gerichteten Bogen zwischen letz-

terem Muskel und dem Quadratus plantae bis zur Basis des fünften Metatarsalknochens in die Tiefe, um hier in starkem vor-medianwärts gerichteten Bogen den Arcus plantaris zu bilden.

Sohlenbogen. Arcus plantaris.

Der Arcus plantaris entsteht durch die Vereinigung der A. plantaris lateralis (aus der A. tibialis posterior) mit dem R. plantaris profundus (aus der A. tibialis anterior). Er verläuft mit lateral-vorderer Konvexität dicht

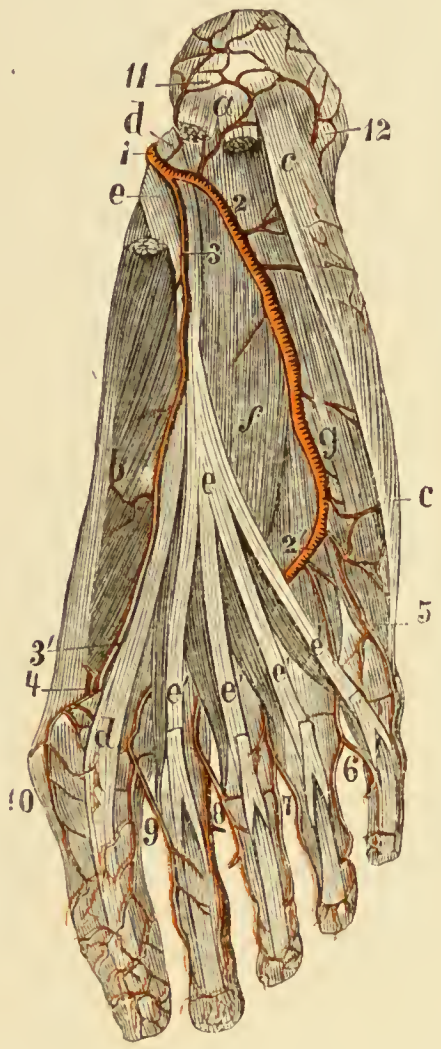

Fig. 135.

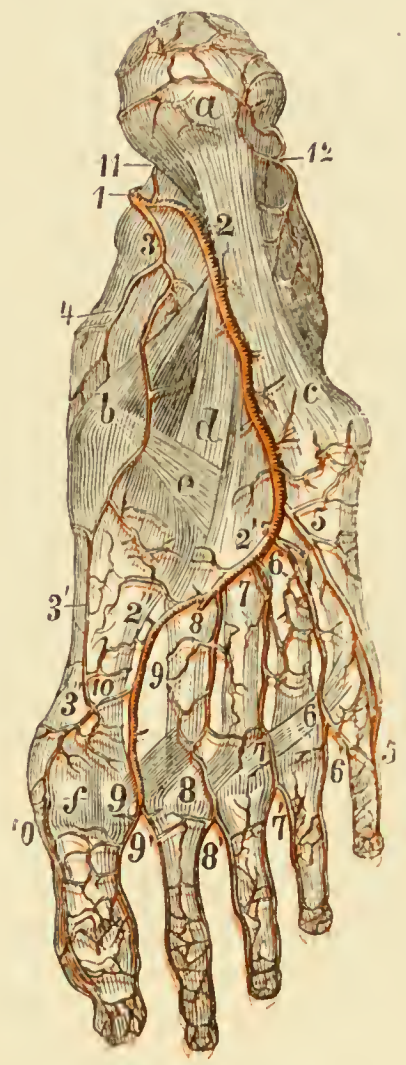

Fig. 136.

Fig. 135. Ansicht des oberflächlichen Verlaufes der Sohlenarterien des rechten Fusses, nach Tiedemann. 1/3.

a Tuber calcanei mit den Ursprüngen der Mm. abductor hallucis und flexor digitorum brevis; *b* M. abductor hallucis, von welchem ein Stück zur Blosslegung des Ursprunges der Sohlenarterien herausgeschnitten ist; *c* M. abductor digiti minimi; *d*, *d* Sehne des M. flexor hallucis longus; *e*, *e* Sehne des M. flexor digitorum longus; *e'*, *e'*, *e'*, *e'* seine vier Zehensehnen in Verbindung mit den Spulmuskeln; *f* Quadratus plantae; *g* M. flexor digiti minimi brevis. 1 A. tibialis posterior; 2, 2' A. plantaris lateralis; 3, 3' A. plantaris medialis; 4 Ramus digitalis a plantaris mediale; 5 A. plantaris lateralis digiti quinti; 6, 7, 8, 9 Aa. digitales plantares; 10 A. plantaris hallucis medialis; 11, 12 Rete calcaneum.

Fig. 136. Ansicht des tiefen Verlaufes der Sohlenarterien des rechten Fusses, nach Tiedemann. 1/3. Alle Muskeln sind entfernt.

a Tuber calcanei; *b* Os naviculare; *a*, *b* Lig. calcaneo-naviculare; *a*, *c* Lig. calcaneo-cuboideum; *d* tiefe Abteilung desselben; *e* Lig. obliquum; *f* Sesambeine der grossen Zehe. 1 A. tibialis posterior; 2, 2' A. plantaris lateralis; 2', 2'' Arcus plantaris, bei 2'' Durchtritt des Ramus plantaris profundus; 3, 3' A. plantaris medialis; 3'' ihre Verbindung mit der A. plantaris hallucis medialis; 4 Ramus marginalis a. plantaris medialis; 5, 5' A. plantaris lateralis digiti quinti; 6, 7, 8, 9 Aa. metatarseae; 6', 7', 8', 9' Aa. digitales; 10 Ramus anastomoticus a. plantaris medialis; 10 A. digitalis hallucis medialis.

unter den Basen der Mittelfussknochen, zwischen ihnen und den Sehnen der Zehenbeuger; er stimmt also in Bezug auf Lage mit dem tiefen Hohlhandbogen überein.

Die Äste des Arcus plantaris versorgen die Sohlenflächen der Zehen und teilweise den Fussrücken.

1. Aa. metatarseae plantares.

Sie verlaufen in den vier Zwischenräumen der Mittelfussknochen nach vorn und teilen sich an den vorderen Enden derselben in je zwei A a. digitales plantares, für je die beiden einander zugewendeten Ränder der Zehen.

Die Arterien beider Ränder je einer Zehe bilden eine terminale Arkade mit reicher Verästelung und senden auch seitliche Zweige zum Zehenrücken. Lateral von der A. metatarsea plantaris IV geht aus dem Arcus plantaris die Arterie des lateralen Randes des fünften Metatarsale und der kleinen Zehe hervor, die A. plantaris lateralis digiti quinti. Aus der A. metatarsea plantaris prima dagegen entspringt in der Gegend des Köpfchens des ersten Metatarsalknochens die Arterie des medialen Randes der grossen Zehe, A. digitalis medialis hallucis. Sie ist es, welche meist eine Verbindung mit dem vorderen Ende der A. plantaris medialis eingeht.

2. Rr. perforantes posteriores.

Die hinteren durchbohrenden Arterien sind drei Äste, welche durch die hinteren Abteilungen der drei lateralen Zwischenknochenräume des Mittelfusses dringen und sich am Fussrücken mit den Aa. dorsales digitorum communes (Aa. interosseae dorsales) verbinden.

3. Rr. perforantes anteriores.

Aus den vorderen Enden der Aa. interosseae plantares oder dem hinteren Ende eines ihrer Teilungsäste gehen meist Verbindungszweige zu den Rückenarterien der Zehen hervor.

Rete articulare genu.

Das Rete articulare genu stellt ein aus arteriellen Zweigen gebildetes ausgedehntes Netzwerk dar, welches die Kapsel des Kniegelenkes umspannt; folgende Arterienstämmchen nehmen an seiner Bildung teil:

1. A. genu suprema.
2. „ „ superior medialis.
3. „ „ „ lateralis.
4. „ „ inferior medialis.
5. „ „ „ lateralis.
6. „ „ media.
7. „ recurrens tibialis posterior.
8. „ fibularis superior.
9. „ recurrens tibialis anterior.

Hiervon sind die Arterien 1—6 Äste der A. poplitea; die Arterie 7 ein Ast der A. tibialis anterior oder des Truncus tibio-peronaeus, die Arterien 8 und 9 Äste der tibialis anterior.

Rete malleolare mediale und laterale.

Das Rete malleolare mediale, welches die freie Fläche des Malleolus medialis einnimmt, wird durch die A. malleolaris anterior medialis, die proximalen Aa. tarseae medialis und durch die A. malleolaris medialis posterior gebildet. Am Rete malleolare mediale nehmen die Verzweigungen der A. malleolaris lateralis anterior, einer etwa vorhandenen A. malleolaris lateralis posterior, sowie hintere Äste der A. tarsea lateralis teil.

Rete calcaneum.

Das Fersennetz empfängt Zweige aus dem Rete malleolare mediale und laterale und wird insbesondere gebildet von den zahlreichen und ansehnlichen

Rami calcanei mediales der A. tibialis posterior, sowie von den Rami calcanei laterales der A. peronaea.

Rete dorsale pedis.

Das arterielle Netz des Fussrückens ist dicht auf dem dorsalen Bandapparate der Fusswurzel ausgebreitet.

Die dasselbe bildenden Arterien sind die

A. peronaea perforans,
Aa. tarseae mediales,
A. tarsea lateralis,
A. arcuata.

Durch die Rami perforantes posteriores steht das Rete dorsale pedis mit dem Arcus plantaris in Zusammenhang.

Aus dem Rete pedis dorsale gehen die drei lateralen Aa. metatarseae dorsales, sowie die A. dorsalis lateralis digiti minimi hervor.

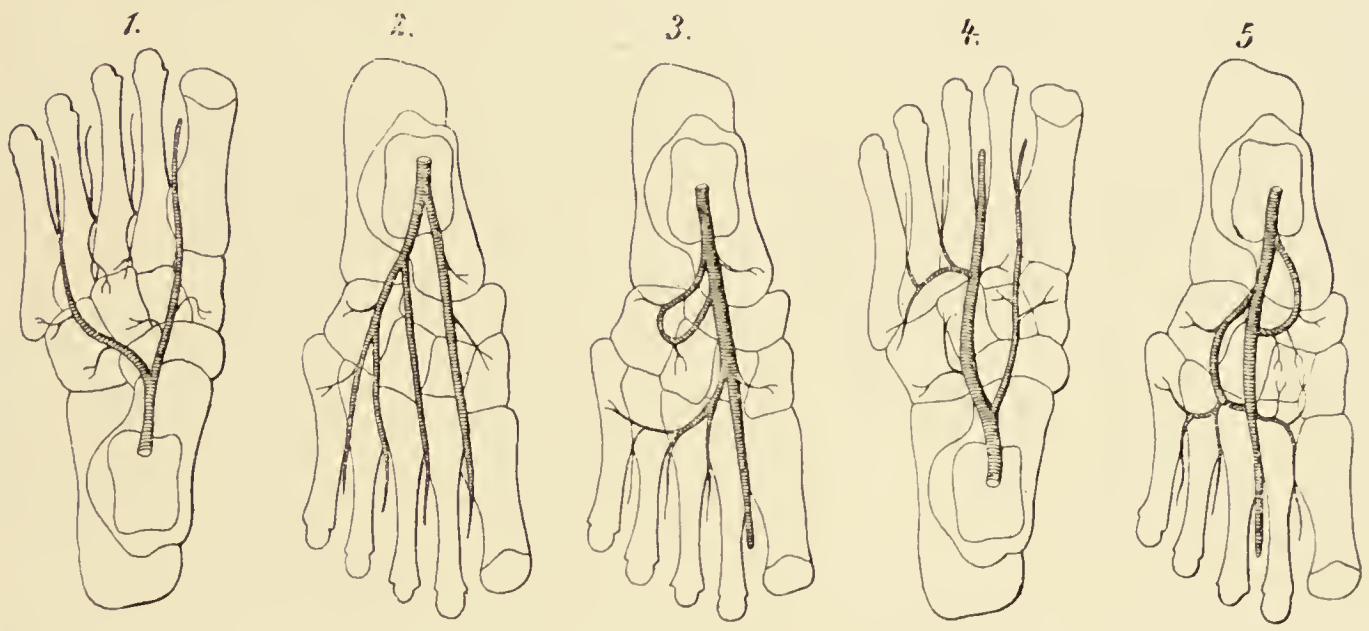

Fig. 137.

Verschiedene Formen der Arterienverästelung auf dem Fussrücken. Von H. Meyer.

Wie sich das Rete dorsale pedis im einzelnen umgestaltet, hängt von den verschiedensten Zufälligkeiten ab. Im allgemeinen wird sich eine gleichmässige Längsrichtung gegen alle Zehen geltend machen und in allen Zwischenknochenräumen gewöhnlich ein Einströmen durch die Rami perforantes in alle Aa. metatarseae dorsales wahrgenommen werden.

Als Seitenstrom des in der A. dorsalis pedis vorliegenden Hauptstromes kann sich eine A. arcuata geltend machen, aber sie kann auch ganz oder teilweise ausfallen. Der Hauptstrom kann auch in das zweite Interstitium gelangen, er kann sich in einen dem ersten und einen dem vierten Interstitium angehörenden starken Strom spalten u. s. w. (H. Meyer). Vgl. Fig. 137.

Abweichungen. Die A. tibialis posterior wird bei hoher Teilung der A. poplitea länger. Nicht selten ist die A. tibialis posterior in verschiedenem Grade schwächer als normal und wird unten durch den queren Verbindungsast oder durch zwei solcher Gefässe wieder mächtiger. Anderemale findet sich an Stelle der Fortsetzung der A. tibialis posterior nur ein Muskelast für die obere Abteilung des Unterschenkels, während die unteren Verzweigungen vollständig von der stärker ausgebildeten A. peronaea übernommen werden.

Der Ursprung der A. peronaea rückt manchmal weiter abwärts, fast bis zur Mitte des Unterschenkels hin, manchmal auch aufwärts und kann sich bis zum Abgange der A. tibialis anterior oder gar bis zur A. poplitea erstrecken. In manchen Fällen hoher Teilung giebt die A. tibialis anterior die A. peronaea ab. Viel häufiger kommt eine Verstärkung der A. peronaea vor als eine Schwächung; sie ersetzt alsdann die untere Abteilung der A. tibialis pos-

terior in einer oder der anderen Weise. In den seltenen Fällen, in welchen sie das untere Ende des Beines nicht erreicht, wird ihr Gebiet von Zweigen der A. tibialis posterior versorgt. Ihr vorderer Ast (peronaea perforans) verstärkt nicht selten die schwach entwickelte A. tibialis anterior oder ersetzt sie auf dem Fussrücken vollständig. Manchmal fehlt dieser vordere Ast und dann tritt die A. tibialis anterior an seine Stelle. In äusserst seltenen Fällen fehlt die A. peronaea vollständig.

Die Rami perforantes posteriores des Arcus plantaris, welche in der Regel nicht sehr gross sind, werden bei schwach entwickeltem Rückennetze stärker und geben die Aa. metatarseae dorsales ab.

Der Arcus plantaris wird manchmal fast ausschliesslich durch den Ramus plantaris profundus der A. dorsalis pedis gebildet, einerlei, ob diese ein Ast der A. tibialis anterior oder der A. peronaea perforans ist. Manchmal giebt auch die A. dorsalis pedis unmittelbar die Aa. digitales plantares der grossen Zehe ab; endlich kommt es vor, dass zwei Aa. digitales plantares communes mit einem gemeinsamen Stamme aus dem Arcus plantaris hervorgehen.

In vergleichend anatomischer Hinsicht ist folgendes von Bedeutung.

Die als A. tibialis anterior, tibialis posterior und peronaea bezeichneten Gefässe treten nicht von vornherein als solche auf, sondern gehen aus Gefässrevolutionen hervor und stellen sekundäre Gebilde dar, hervorgegangen aus Anastomosen verschiedener, zu neuen Kombinationen vereinigter Gefässstücke (E. Zuckerkandl, 1895).

Als primäre Tibialis anterior der Säuger bezeichnet Z. die Arterie dann, wenn sie sich nach Perforation der Membr. interossea in den Streckmuskeln des Unterschenkels erschöpft, während die sekundäre Tibialis anterior, als Stamm dem N. peronaeus folgend, auch die Verzweigung der Dorsalis pedis enthält. Als primäre Tibialis posterior ist das distale Stück der A. saphena anzusprechen, da es vom Sprunggelenke an dem hinteren Schienbeinnerven folgt. Die secundäre Tibialis posterior verhält sich wie beim Menschen, d. h. sie stammt aus der Poplitea und schliesst sich schon in der Kniekehle dem genannten Nerven an. Mit dem Namen A. interossea cruris belegt Z. ein Gefäss, welches als hintere Verlängerung der Poplitea, auf dem Skelette, bez. auf der Membr. interossea gelagert herabzieht.

An der A. saphena, deren Anfangsteil die Arteria genu suprema des Menschen darstellt, lassen sich vier Äste unterscheiden: 1. die eben erwähnte primäre Tibialis posterior, 2. ein R. posterior für die Hinterseite des Unterschenkels, 3. ein A. dorsalis pedis superficialis, die vor, und ein A. dorsalis pedis profunda, die unterhalb der Sehne des M. tibialis anterior den Fussrücken erreicht (Anat. Hefte XV, 1895). Vergl. auch J. Popowski, Anat. Anz. 1894, No. 1 und 4, und „Das Arteriensystem“, Tomsk 1894, (russisch).

B. Venen des grossen Kreislaufes.

Die Venen des grossen Kreislaufes zerfallen in drei natürliche Abteilungen, nämlich

1. in das System der Herzvenen,
2. das System der oberen Hohlvene und
3. das System der unteren Hohlvene.

Die beiden letzteren Abteilungen enthalten in ihrem ausgedehnten Gebiete je ein wohlabgegrenztes Untersystem, dasjenige der V. azygos und hemiazygos, dasjenige der Pfortader; beiden zusammen gehört das Untersystem der Sinus durae matris und Wirbelvenen an. Aber auch abgesehen von diesen Untersystemen zerfällt das zweite und dritte System je in zwei Gebiete, in ein Stamm- und in ein Extremitätengebiet.

I. Das System der Herzvenen. Vv. cordis.

Die grössere Zahl der Herzvenen sammelt sich in einem ansehnlichen Stamme, V. cordis magna, und dessen Fortsetzung, Sinus coronarius, welcher sein Blut in den hinteren Teil des rechten Vorhofes, in den Winkel

zwischen der unteren Hohlader und der rechten Atrioventrikularöffnung ergiesst; über die durch die Valvula sinus coronarii geschützte Mündung, s. S. 41.

Der Sinus coronarius, das Endstück der V. cordis magna, ist in die Muskulatur der Vorhöfe eingeschlossen und stellt einen Rest der früheren V. cava superior sinistra dar An der Grenze beider Venenabschnitte liegt meist eine einfache oder doppelte Klappe. Mit einfachen Klappen sind oft auch die Einmündungen der vertikalen Äste versehen.

1. V. cordis magna.

Die grosse Blutader des Herzens beginnt an der Spitze des Herzens, wo sie mit den Venen der hinteren Fläche des Herzens anastomosiert, zieht in der vorderen Längsfurche unter zunehmender Stärke zur Basis der Kammer, Ramus longitudinalis anterior, wendet sich dann in der Kranzfurche nach links und hinten und geht in den Sinus coronarius über.

In der vorderen Längsfläche nimmt sie Zweige von beiden Kammern und der Scheidewand auf; auf ihrer horizontalen Bahn senken sich Zweige vom linken Vorhofe, Rami auriculares s. descendentes, und von der linken Kammer, Rami ascendentes, in sie ein. Am linken Rande der linken Kammer nimmt sie von dieser die stärkere V. marginalis ventriculi sinistri auf.

2. V. posterior ventriculi sinistri.

Auf der hinteren Fläche der linken Kammer links von der hinteren Längsfurche aufwärts ziehend, mündet sie in den Anfangsteil des Sinus coronarius.

3. V. cordis media (Galeni).

Sie zieht in der hinteren Längsfurche der Kammern aufwärts zum Sinus coronarius; manchmal mündet sie selbständig neben dem Sinus in den rechten Vorhof.

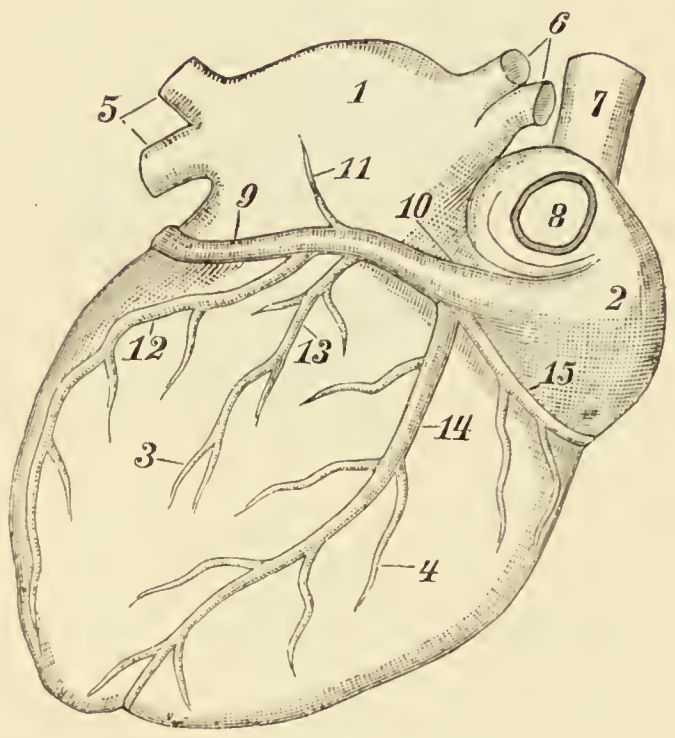

Fig. 138.

Venen der Herzwand, hintere Fläche des Herzens.

1 linker Vorhof; 2 rechter Vorhof; 3 linke Kammer; 4 rechte Kammer; 5 Vv. pulmonales sinistrae; 6 Vv. pulmonales dextrae; 7 V. cava superior; 8 V. cava inferior; 9 V. cordis magna; 10 Sinus coronarius cordis; 11 V. obliqua atrii sinistri; 12 V. marginalis ventriculi sinistri; 13 V. posterior ventriculi sinistri; 14 V. cordis media (Galeni); 15 V. cordis parva.

4. V. cordis parva.

Die rechte Kranzblutader ist ein aus mehreren kleinen Gefässchen der hinteren Fläche des rechten Vorhofes und der rechten Kammer gebildetes Stämmchen, welches in dem rechten Teile der hinteren Kranzfurche verläuft und in dem Sinus coronarius oder unmittelbar in den rechten Vorhof mündet.

Die Verästelung der Herzvenen folgt im allgemeinen der Bahn der Arterien; ausnahmsweise ist eine Arterie von zwei, in der Regel nur von einer Vene begleitet.

5. V. obliqua atrii sinistri (Marshalli).

Sie gehört gleich dem Sinus coronarius zu den Resten der V. cava superior sinistra. Sie beginnt an der Falte des Herzbeutels, welche den obliterierten Strang dieses Gefässes enthält (Lig. v. cavae sinistrae), verläuft über die hintere Fläche des linken Vorhofes schräg von links nach rechts und senkt sich klappenlos in den Sinus coronarius. Meist ist sie schwach entwickelt.

II. Gebiet der oberen Hohlvene. Vena cava superior.

Die obere Hohlvene erhält ihr Blut fast genau aus demselben Verbreitungsgebiete, zu welchem die Äste des Aortenbogens und der absteigenden Brustaorta das Blut hinführen.

Ihre Wurzeln liegen daher in den Gebieten des Kopfes, des Halses, der Brust und der oberen Extremitäten. Sie alle streben, die V. azygos ausgenommen, zur Gegend des Unterhalses und vereinigen sich hier auf jeder Körperseite zunächst zu einem gemeinsamen Stamme, der ungenannten Ader, V. anonyma (Fig. 139).

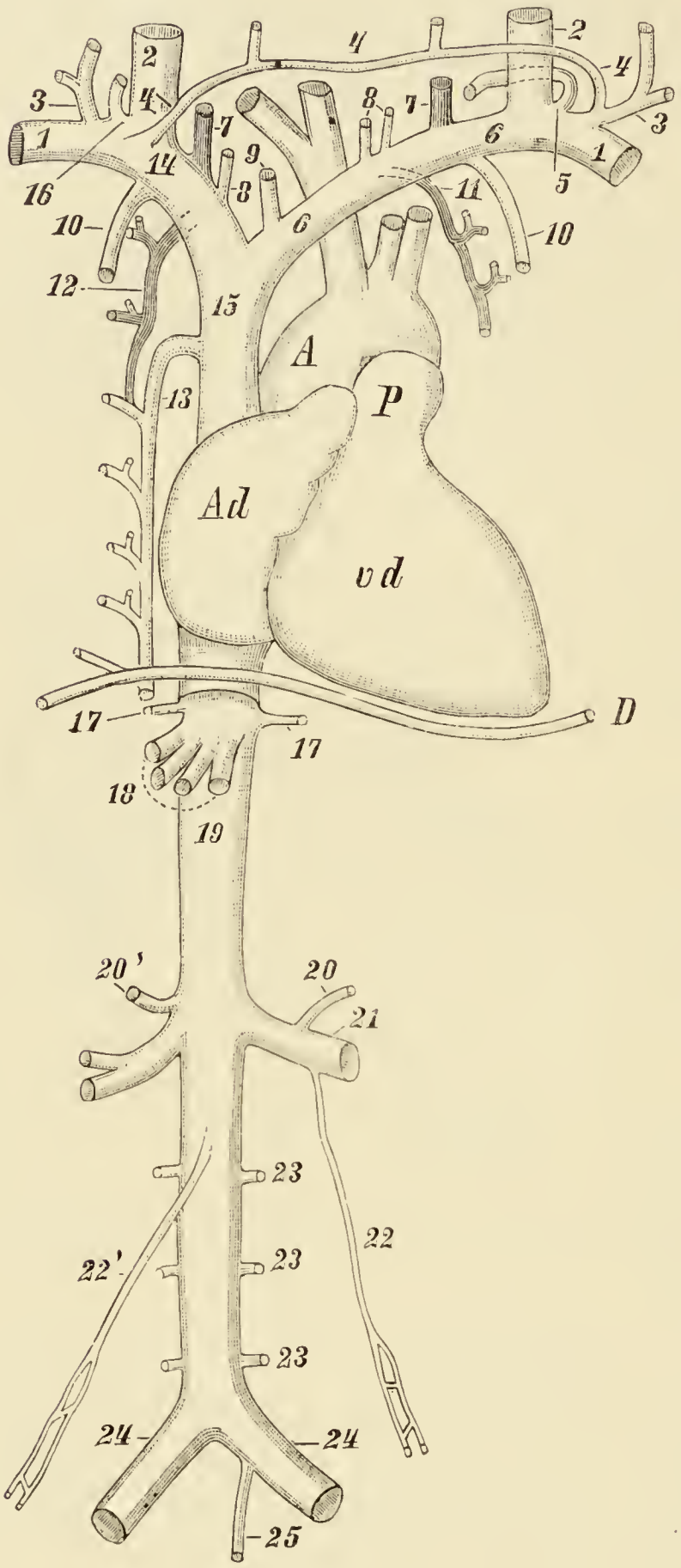

Fig. 139.

System der beiden Hohlvenen.

A d Atrium dextrum; *v d* Ventriculus dexter; *A* Aorta; *P* A. pulmonalis. 1 V. subclavia; 2 V. jug. comm.; 3 V. jugularis externa; 4 Arcus venosus juguli und V. mediana colli; 5 Ductus thoracicus; 6, 6 V. anonyma sinistra; 7 vereinigtes Stämmchen der V. cervicalis profunda und V. vertebralis; 8 Vv. thyreoideae inferiores; 9 V. thyreoidea ima; 10 V. mammaria interna; 11 V. intercostalis suprema; 12 dasselbe Gefäss der rechten Seite; 13 V. azygos und ihre segmentalen Venen mit R. anterior und posterior; 14 V. anonyma dextra; 16 Ductus lymphaticus dexter; 17 Vv. phrenicae inferiores; 18 Vv. hepaticae; 19 V. cava inferior; 20, 20′ V. suprarenalis; 21 V. renalis; 22 V. spermatica interna; 23 Vv. lumbales; 24 V. iliaca communis s. V. anonyma iliaca; 25 V. sacralis media.

1. V. cava superior.

Der Stamm der V. cava superior s. descendens beginnt dicht unterhalb und hinter dem Knorpel der rechten ersten Rippe neben dem rechten Sternalrande und geht aus dem Zusammenflusse der beiden Vv. anonymae hervor.

In leichter Biegung mit nach rechts gerichteter Konvexität an der rechten Seite des Sternum rechts von der Aorta zur Herzbasis hinabziehend, mündet sie dicht über dem rechten dritten Sternokostalgelenke nach kurzem Verlaufe in den rechten Vorhof. Schon hinter der zweiten Rippe empfängt sie eine unvollständige Scheide vom Herzbeutel. Rechterseits liegt sie der Pleura mediastinalis dextra und der rechten Lunge, linkerseits der Aorta an und kreuzt im Absteigen die hinter ihr liegenden Bestandteile der rechten Lungenwurzel. An ihrer rechten Seite zieht der N. phrenicus dexter abwärts. Sie führt keine Klappen.

Unmittelbar vor ihrem Eintritte in den Herzbeutel nimmt sie die von hinten kommende V. azygos auf und erhält dadurch eine Verbindung mit der V. cava inferior.

In den Stamm der V. cava superior dringen ausserdem nur wenige kleine Äste aus der nächsten Nachbarschaft, Vv. mediastinales et pericardiacae anteriores, manchmal aber auch die starke V. mammaria interna.

Abweichung. In sehr seltenem Falle nimmt der Stamm der V. cava superior die obere rechte Lungenvene auf.

2. Vv. anonymae.

Die beiden Vv. anonymae sammeln das Blut aus dem Kopfe, dem Halse und den Armen. Sie entstehen hinter dem Sternoclaviculargelenke ihrer Seite durch die Vereinigung der V. jugularis communis und V. subclavia, ziehen von ihrer Bildungsstelle aus zum unteren Rande und medialen Ende des rechten ersten Rippenknorpels, und vereinigen sich dort unter nahezu rechtem Winkel, Angulus venosus, zur oberen Hohlvene.

Die V. anonyma dextra ist sehr kurz, verläuft nahezu senkrecht und liegt mit ihrer rechten Seite dem Pleurasacke und der Spitze der rechten Lunge dicht an.

Die V. anonyma sinistra ist etwa dreimal so lang als die rechte und verläuft leicht absteigend von links nach rechts hinter dem oberen Teile des Brustbeinhandgriffes her, von dem sie nur durch die Ursprünge der geraden unteren Zungenbeinmuskeln getrennt wird. Dabei liegt sie den Ästen des Aortenbogens unmittelbar auf und ruht auf dessen höchster Stelle. Beide Vv. anonymae besitzen keine Klappen.

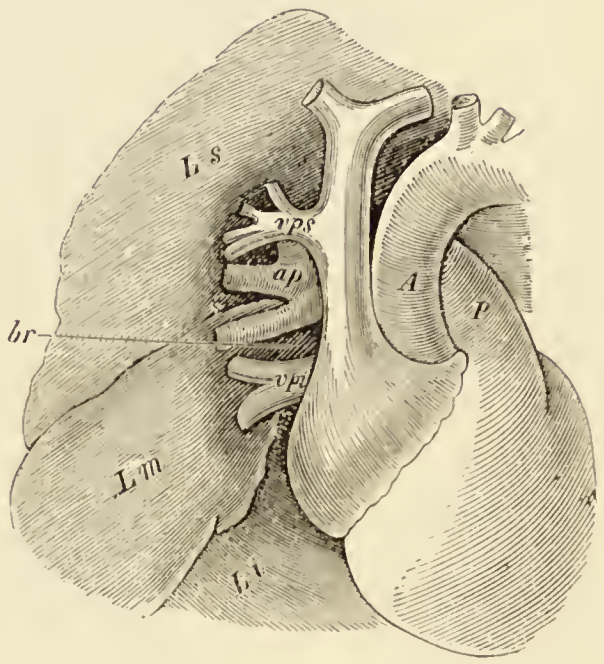

Fig. 140.

Fall von Einmündung der rechten oberen Lungenvene in die Cava superior.

A Aorta; *P* A. pulmonalis; *vps* rechte obere Lungenvene; *vpi* Teil der rechten unteren Lungenvene; *Ls* oberer, *Lm* mittlerer, *Li* unterer Lappen der rechten Lunge, welche zurückgeschlagen ist; *br* ein Ast des Bronchus dexter. Nach Gegenbaur.

Abweichung. In seltenen Fällen dringen die beiden Vv. anonymae getrennt in den rechten Vorhof ein.

In die Stämme der Vv. anonymae tritt eine Anzahl von Gefässen der Hals- und Brustgegend ein.

a) Vv. thyreoideae inferiores.

Sie kommen aus einem Geflechte, Plexus thyreoideus impar, welches den unteren Teil der Schilddrüse einnimmt und sich gegen die Luftröhre hinzieht. Aus diesem Geflechte gehen zwei oder drei Gefässe hervor, von welchen das rechte sich leicht nach rechts biegt und in die V. anonyma dextra oder in den Angulus venosus, seltener in die V. cava superior mündet, während das linke, und, wenn vorhanden, auch das mittlere, V. thyreoidea ima, zur V. anonyma sinistra ziehen. Sie stehen meist durch seitliche Anastomosen miteinander in Verbindung.

Die Vv. thyreoideae inferiores münden zuweilen auch in die V. jugularis communis ein.

b) V. vertebralis.

Die V. vertebralis beginnt am Hinterhauptbeine, hängt hier mit der V. occipitalis, zuweilen durch einen feinen Ast mit dem Emissarium condyloideum zusammen und begleitet meist einfach, selten doppelt die A. vertebralis durch die Foramina transversaria der sechs oberen, manchmal aller sieben Halswirbel, indem sie Geflechte um die Arterie bildet. Als ansehnliches Gefäss mündet sie meist in das untere Ende der V. anonyma ein. Auf ihrem Wege erhält sie durch das Foramen occipitale und die Foramina intervertebralia Zuflüsse von den Geflechten der Wirbelhöhle, Rami vertebro-spinales, und steht mit einem Venengeflechte, welches dicht auf der Halswirbelsäule aufliegt, Plexus vertebralis cervicalis,

in Verbindung. Häufig tritt in ihr unteres Ende noch eine von der vorderen Seite der tiefen Halsmuskeln herkommende Vene, V. vertebralis externa anterior, ein.

c) V. cervicalis profunda.

Die tiefe Nackenvene verläuft auf der tiefsten Schicht der Nackenmuskeln, gedeckt durch den M. semispinalis und durch ihn von der gleichnamigen Arterie geschieden, leicht geschlängelt von der Hinterhauptgegend abwärts und verbindet sich in der Regel mit der schwächeren V. vertebralis; seltener mündet sie unmittelbar in die V. anonyma. Der gemeinsame Stamm wird auch V. vertebralis communis genannt. Sie steht mit den benachbarten Halsgeflechten in Verbindung.

Während die vorhergehenden Venen obere Äste der V. anonyma darstellen, sind die beiden folgenden als untere Äste derselben zu unterscheiden.

d) V. mammaria interna.

In der Nähe der Mündung einfach, im übrigen Verlaufe doppelt, verläuft die V. mammaria interna zu beiden Seiten der gleichnamigen Arterie. Sie beginnt mit kleinen Ästchen an der vorderen Bauchwand, steht mit den Bauchdeckenvenen und mit der gegenseitigen Vene in Verbindung, dringt hinter den Rippenknorpeln, vor der Pleura costalis aufwärts und begleitet sämtliche Zweige der Arterie mit Ausnahme ihrer visceralen Äste, deren entsprechende Venen unmittelbar in die V. anonyma oder V. cava superior zu münden pflegen. Manchmal dringt auch die V. mammaria dextra in die Cava selbst ein.

e) V. intercostalis suprema.

Sie verhält sich auf beiden Seiten nicht ganz gleich. Die dextra nimmt die Gefässe des ersten oder der ersten zwei bis drei Brustsegmente auf, mündet in die V. anonyma dextra oder in die V. cava und steht mit der Vene des folgenden Segmentes oder mit der V. azygos in Verbindung.

Die sinistra ist mit der Ausdehnung der V. hemiazygos verschieden gross. Sie nimm meist die drei bis vier oberen Segmentalvenen der Brust auf und wendet sich von der Wirbelsäule zur V. anonyma sinistra, nachdem sie gewöhnlich die linke Bronchialvene vorher aufgenommen hat. Sie tritt in verschiedenster Weise mit der V. hemiazygos und azygos in Verbindung.

3. Gemeinsame Drosselvene. V. jugularis communis.

Die V. jugularis communis, durch den Zusammenfluss der V. jugularis interna und der V. facialis communis entstanden, entspricht im allgemeinen der A. carotis communis, beginnt in der Höhe des grossen Zungenbeinhornes und verläuft an der lateralen vorderen Seite der Carotis communis im Sulcus carotideus des Halses, hinter der Lamina media fasciae colli, abwärts zur Vereinigungsstelle mit der V. subclavia hinter dem Sternoclaviculargelenke.

Auf diesem Wege nimmt sie in der Regel nur wenige Gefässe auf:

a) V. thyreoidea superior.

Sie tritt aus der oberen Abteilung der Schilddrüse hervor und verläuft fast quer lateralwärts zur V. jugularis communis. Meist nimmt sie vorher noch die V. laryngea superior auf, welche das Blut aus dem Inneren des Kehlkopfes sammelt und durch die Membrana thyreo-hyoidea nach aussen gelangt. Zuweilen tritt die V. laryngea superior unmittelbar zur V. jugularis communis.

b) V. thyreoidea media.

Aus dem mittleren Abschnitte der Schilddrüse kommend, eilt sie unmittelbar der V. jugularis communis zu.

Vor ihrer Vereinigung mit der V. subclavia schwillt die V. jugularis communis zu grösserem Umfange an, Bulbus v. jugularis communis, auffallender die rechte als die linke.

Der Bulbus ist aufwärts durch eine einfache oder zweiteilige Klappe geschlossen, die mit dem freien Rande abwärts ragt. Zuweilen rückt die Klappe bis zum Vereinigungswinkel der V. jugularis communis mit der Subclavia herab. Auch kommt eine obere zweiteilige und untere einfache Klappe vor.

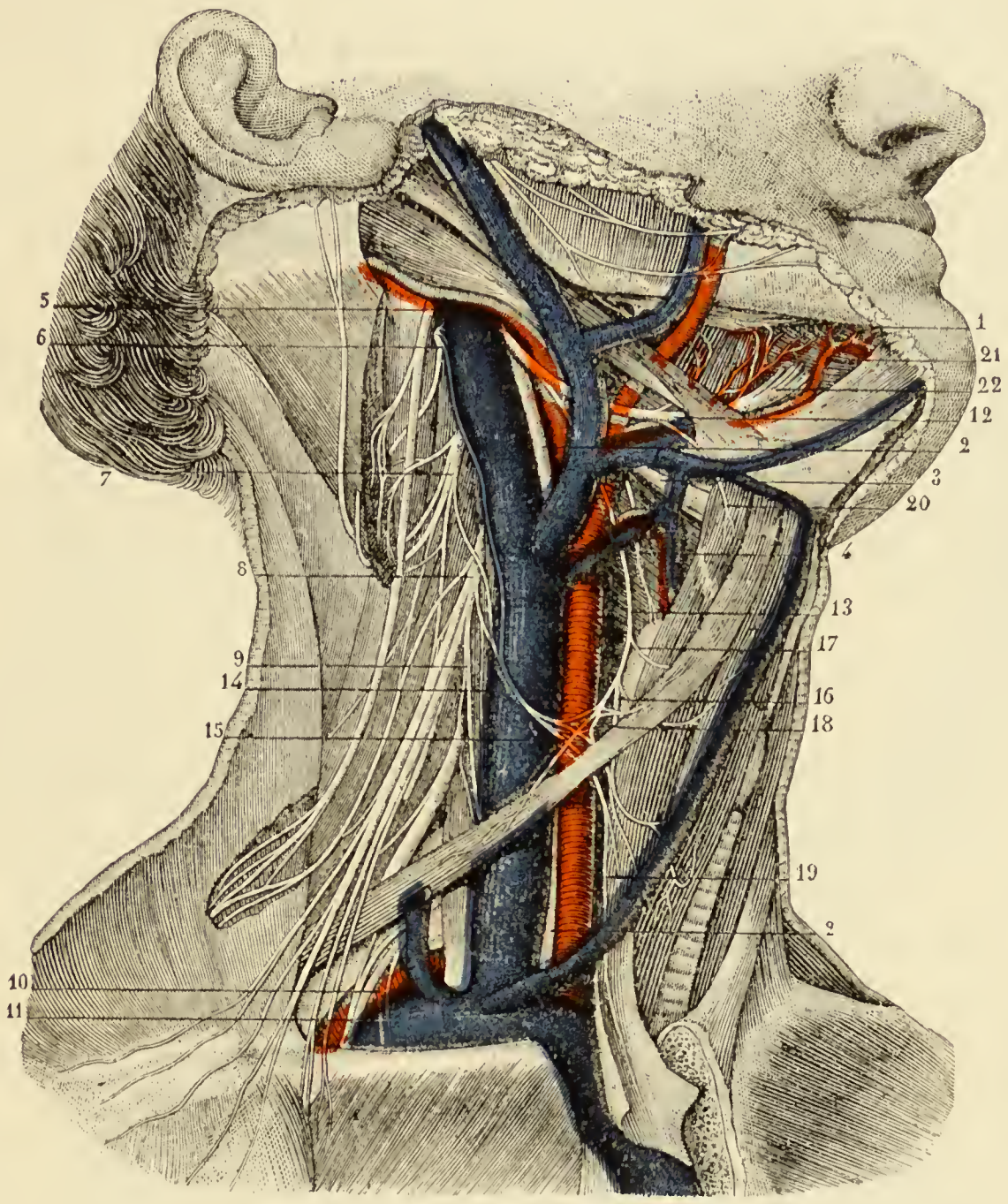

Fig. 141.

Die grossen Gefässe des Halses nach Hirschfeld und Leveillé, von Sappey. 1/2.

Der M. sterno-cleido-mastoideus, das Platysma, ein Teil des Brustbeines und des rechten Schlüsselbeines sind entfernt.

1 N. lingualis, dahinter A. maxillaris externa und Vena facialis anterior, am Unterkieferwinkel Vena facialis posterior: 2 N. vagus, dahinter Vena jugularis interna, davor A. carotis externa und Vena facialis communis mit Einmündung der Vena lingualis; 3 N. laryngeus superior, abgeplattet; links von 4 Vena thyreoidea superior; 5 N. accessorius; rechts davon Vena jugularis interna; 6, 7, 8 Nervi cervicales; 9 N. phrenicus; 10 A. subclavia; rechts von 11 Vena subclavia mit den Einmündungsstellen der Venae jugulares externa et mediana colli; 12, 12 Nervus hypoglossus, Arteria et Vena lingualis; 13 Ramus descendens n. hypoglossi; 14 Vena jugularis communis; 15 A. carotis communis; 16, 17 Muskeläste des N. hypoglossus; 18 Ansa hypoglossi; 19 M. sterno-thyreoideus et Vena mediana colli; 20 M. thyreo-hyoideus; 21 Art. profunda linguae; 22 Endzweige des N. hypoglossus.

4. Gemeinsame Gesichtsvene. V. facialis communis.

Die gemeinsame Gesichtsvene stimmt in ihrer Verbreitung mit dem grösseren Teile der A. carotis externa überein. Sie bildet sich in der Gegend des Unterkieferwinkels durch den Zusammenfluss zweier Stämme, von welchen der eine, V. facialis anterior, der A. maxillaris externa, der andere, V. facialis posterior, den beiden Endästen der Carotis externa entspricht. An der äusseren Seite des M. buccinator ist eine starke Verbindung beider Stämme vorhanden.

Der gemeinsame kurze Stamm, etwa 5 mm stark, zieht lateral von der A. carotis externa, nur vom Platysma bedeckt, zu seiner Mündungsstelle.

Zum Stamme der V. facialis communis zieht gewöhnlich das Blut der Zunge hin.

a) Vv. linguales.

Die Zungenvenen entsprechen im allgemeinen der Verbreitung der A. lingualis, doch ist das Verhältnis der Stärke der Äste ein verschiedenes; auch vereinigen sie sich nur selten zu einem Stamme.

α) Vv. linguales profundae. Je eine Vene zieht oberhalb und unterhalb der A. profunda linguae bis zu deren Ursprung; hier treten sie vereinigt oder getrennt zur V. facialis communis oder zur V. facialis posterior. Beide Zungenvenen gehen zahlreiche Verbindungen untereinander ein, und umspinnen so die Arterie.

β) Vv. dorsales linguae. Sie gehen als ansehnliche Venen doppelt oder einfach aus dem reich entwickelten Rete dorsale linguae hervor, welches sich namentlich mächtig auf dem hinteren Teile des Zungenrückens ausbreitet und seitlich zu den Tonsillen erstreckt, und ziehen zur V. facialis posterior.

γ) V. sublingualis. Meist ein starkes Gefäss, welches an der lateralen Fläche des M. hyoglossus rückwärts verläuft, Äste von den benachbarten Speicheldrüsen und von dem den Ductus Whartonianus umspinnenden Geflechte erhält und meist in die V. facialis communis mündet.

Von den Vv. linguales anastomosiert der eine oder andere der Äste oben mit dem Plexus pharyngeus, unten mit der V. thyreoidea superior. Statt gemeinsam oder gesondert in den Stamm der V. facialis communis oder in einen ihrer Hauptäste zu münden, können sie gesondert auch in die V. jugularis communis, teilweise auch in die V. jugularis interna münden.

b) V. facialis posterior.

Die hintere Gesichtsvene verläuft vor der Ohrmuschel abwärts gegen den Unterkieferwinkel und nimmt auf diesem Wege folgende Äste auf.

α) V. temporalis superficialis. Sie beginnt bogenförmig an dem oberen Teile der Seitenfläche des Schädels und steht mit der V. frontalis und occipitalis, aber auch mit dem gleichen Gefässe der anderen Seite in Verbindung. In der Scheitelgegend nimmt sie eine V. emissaria durch das Emissarium parietale auf. Sie zieht auf der Fascia temporalis vor der Ohrmuschel entweder als einfaches Gefäss herab, oder mit vorderen und hinteren Stämmchen, die sich an der Wurzel des Jochbogens vereinigen.

β) V. temporalis media. Sie entspringt in dem Fleische des M. temporalis, zieht subfascial bis zum Jochbogen, durchbricht hier die Fascie und vereinigt sich mit der vorhergenannten Vene. An der gleichen Stelle dringt die V. zygomatico-orbitalis von der äusseren Gegend der Orbitalmündung her in dieselbe Vene ein.

γ) Vv. parotideae, mehrere von der Parotis kommende kleine Venen.

δ) Vv. articulares, von einem um das Kiefergelenk gelegenen Netze entspringend.

ε) Vv. articulares anteriores, von der vorderen Seite der Ohrmuschel und dem äusseren Gehörgange.

ζ) V. transversa faciei, eine aus der seitlichen Gesichtsgegend unterhalb des Jochbogens herziehende, meist ansehnliche doppelte Vene.

η) Vv. auriculares posteriores, von der hinteren Fläche der Ohrmuschel und ihrer Umgebung.

ϑ) V. maxillaris interna. Die innere Kiefervene entspricht einem grossen Teile der A. maxillaris interna. Drei bis vier Vv. temporales profundae kommen aus dem Schläfenmuskel herab; ferner Vv. pterygoideae, massetericae, buccinatoriae aus den entsprechenden Muskeln hervor und bilden in der Unterschläfengrube zwischen dem M. temporalis, pterygoideus internus und externus ein beträchtliches Geflecht, den Plexus pterygoideus, in welches sich weiterhin Vv. meningeae mediae, sowie Vv. maxillares und mandibulares einsenken.

Dieses grosse Geflecht zerfällt in eine vordere, hintere und äussere Abteilung, Plexus interpterygoideus, Plexus pterygoideus internus und externus. Sie stehen durch das Emissarium foraminis laceri und durch das Emissarium foraminis ovalis mit dem Sinus cavernosus in Verbindung. Der Abfluss erfolgt teils durch die V. maxillaris interna, teils durch kleinere Venen, welche in die V. jugularis interna münden.

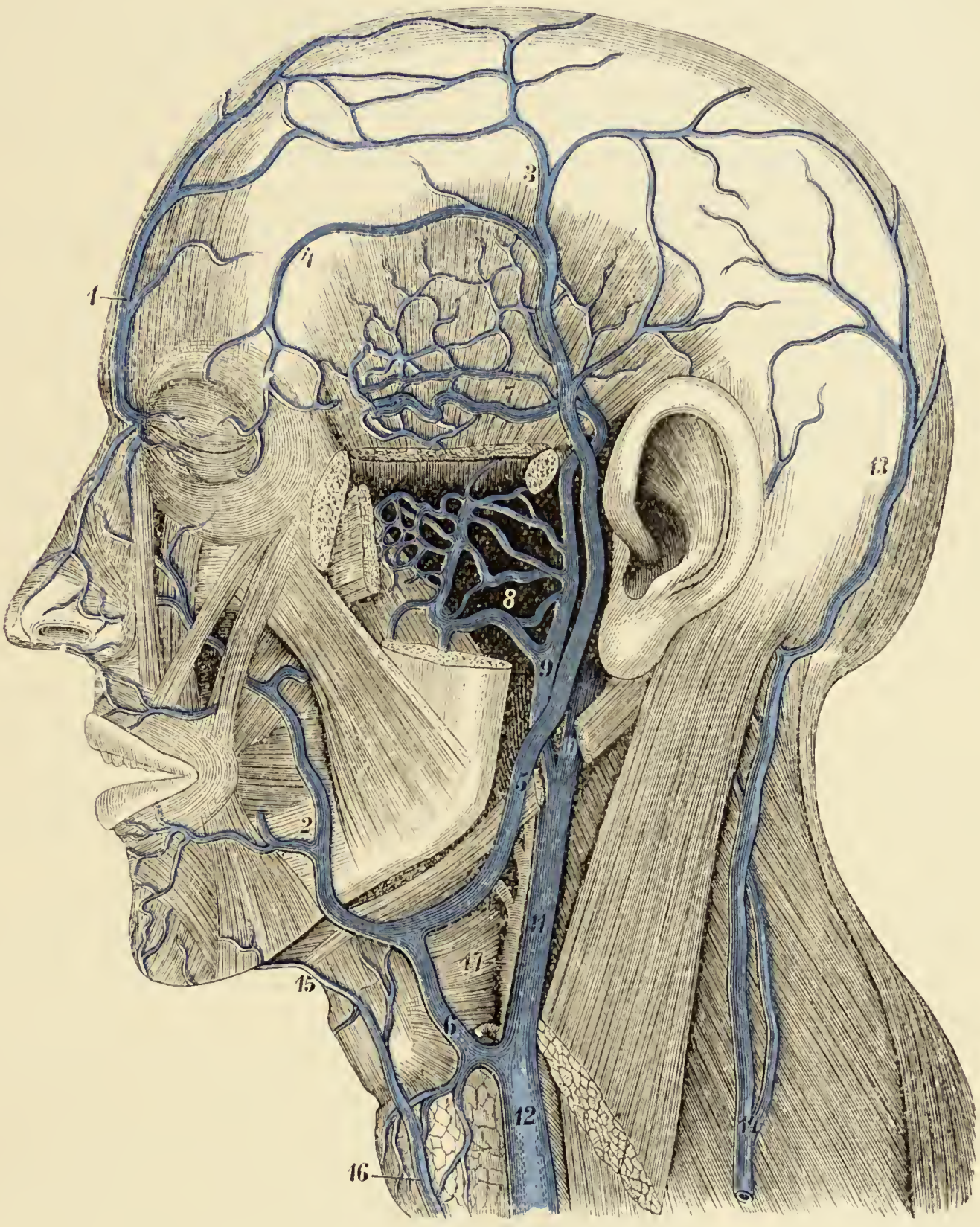

Fig. 142.

Venen an der Aussenseite des Schädels. 1/2.

Der Jochbogen und der obere Abschnitt des Unterkiefers sind entfernt; die Mm. temporalis und pterygoideus externus sind zum Teile weggeschnitten; der hintere Abschnitt des M. masseter fehlt und der M. digastricus mandibulae ist durchschnitten.

1 Vena frontalis, am inneren Winkel der Augenhöhle in Verbindung mit den Venae ophthalmica superior, dorsalis nasi et angularis. Die V. angularis nimmt die Venae nasales laterales auf. 2 Vena facialis anterior mit den Venae labiales. Die Vena buccinatoria vereinigt sich mit ihr oberhalb des Mundwinkels. 3 Vena temporalis superficialis; 4 Ramus frontalis; 5 Vena facialis posterior; 6 Vena facialis communis; 7 Venae temporales mediae et profundae; 8 Plexus pterygoideus; 9 Vena maxillaris interna in Verbindung mit der Vena facialis posterior und der Vena jugularis interna; 10, 11 Vena jugularis interna; 12 Vena jugularis communis; 13 Vena occipitalis; 14 Vena jugularis externa; 15 Vena mentalis; 16 Vena mediana colli; 17 Arteria carotis externa.

c) V. facialis anterior.

Die vordere Gesichtsvene entsteht am medialen Augenwinkel als V. angularis aus dem Zusammenflusse der V. frontalis, supraorbitalis und Ophthal-

mica superior und verläuft schräg über die Seitenfläche des Gesichtes zum vorderen Rande des M. masseter. Sie hat daher zwar die gleiche Richtung wie die A. maxillaris externa, läuft jedoch gestreckter, ohne Windungen, und ist hinter die Arterie gerückt. Am unteren Rande des Unterkiefers wendet sie sich stark rückwärts, zur Vereinigung mit der V. facialis posterior.

α) V. frontalis. Die Stirnvene steigt am Vorderkopfe schräg gegen die Nasenwurzel herab und steht oben mit der Schläfenvene in Verbindung; in ihrem untersten Teile läuft sie fast parallel mit dem gleichen Gefässe der anderen Seite, mit dem sie meist durch quere Anastomosen zusammenhängt. Manchmal bildet sich aus beiden ein kurzer gemeinsamer Stamm, der an der Nasenwurzel sich wieder in zwei Äste gabelt. Sie nimmt Zweige von der Augenbrauengegend, vom Nasenrücken und vom oberen Augenlide auf.

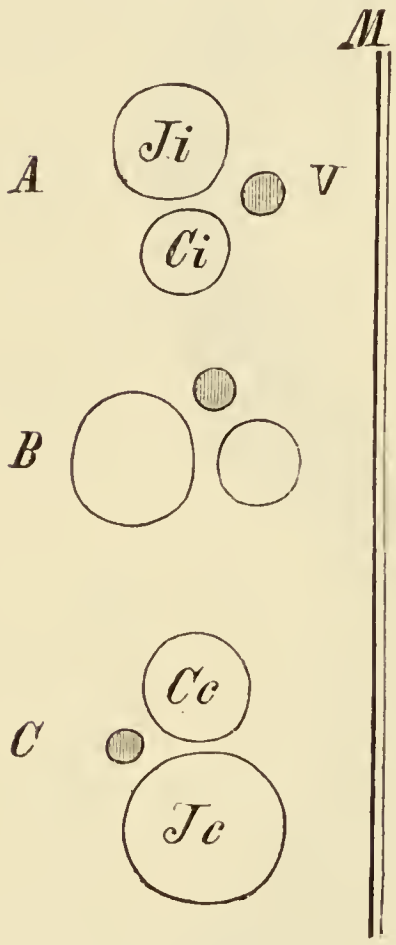

Fig. 143.
Lagerungsverhältnis der grossen Halsgefässe und des Vagusstammes im Querschnitte des Halses.
M Medianebene; *Ci* A. carotis interna; *Cc* A. carotis communis; *Ji* V. jugularis interna; *Jc* V. jugularis communis.
V N. vagus.
A Anordnung im oberen Halsgebiete.
B Mittleres Halsgebiet.
C Unterstes Halsgebiet.

β) V. supraorbitalis (externa). Lateral von der V. frontalis gelegen, verbindet sie sich mit dem Bogen der V. frontalis.

γ) V. dorsalis nasi. Sie zieht an der Seitenwand der Nase, nahe dem Nasenrücken aufwärts und mündet in die V. frontalis.

δ V. angularis, der Anfang der vorderen Gesichtsvene, steht gleich den Vv. frontalis und supraorbitalis in Verbindung mit dem vorderen Ende der V. ophthalmica superior. Doch kann das Blut der äusseren Gesichtsvenen nicht in die Ophthalmica, wohl aber das Blut der letzteren in die Gefässe der Gesichtswand abfliessen (Merkel). Sie nimmt an ihrem Ursprunge einige Vv. palpebrales superiores auf.

ε) Vv. alares narium s. Vv. nasales laterales. Sie kommen von den Nasenflügeln her und münden in die mediale Seite der V. facialis anterior.

ζ) Vv. palpebrales inferiores; sie kommen aus dem Geflechte des unteren Augenlides und ziehen median-abwärts zur Gesichtsvene.

η) V. facialis profunda s. buccinatoria. Sie verläuft als ansehnliches Gefäss auf dem M. buccinator von hinten nach vorn und verbindet den Plexus pterygoideus mit der V. facialis anterior.

ϑ) Vv. labiales, buccales, massetericae und mentales. Sie dringen unterhalb des Mundwinkels in den Stamm.

ι) V. submentalis. Sie ist meist ansehnlich, beginnt unter dem Kinne, nimmt Äste von den Muskeln am Boden der Mundhöhle, von der Gld. sublingualis, oft auch von der Gld. submandibularis auf und mündet am unteren Rande des Unterkiefers in den Stamm.

κ) Vv. submaxillares; sie dringen einzeln oder zu einem Stämmchen vereint in die V. facialis anterior.

λ) V. palatina. Sie führt Blut aus der Umgebung der Mandeln und des weichen Gaumens an der Seite des Schlundes her zur vorderen Gesichtsvene.

5. Innere Drosselvene. V. jugularis interna.

Die V. jugularis interna beginnt mit einer trichterförmigen Erweiterung, Bulbus v. jugularis internae, in dem hinteren weiteren Teile des Foramen jugulare und zieht in der unmittelbaren Nähe der A. carotis interna abwärts. Sie liegt dabei anfangs an der hinteren, dann an der lateralen Wand dieses Gefässes und vereinigt sich am grossen Zungenbeinhorne mit der V. facialis communis zur V. jugularis communis.

Sie empfängt ihr Blut vorzugsweise aus der Schädelhöhle, deren grosse Venenräume dasselbe in sie führen. Das Venenblut der Schädelhöhle ergiesst sich indessen nicht ausschliesslich durch die beiden Vv. jugulares internae, sondern findet seinen Abfluss teilweise noch durch eine Anzahl kleinerer Gefässe: immer aber nehmen sie den weitaus grössten Teil des Blutes auf, welches den Gebilden der Schädelhöhle durch die Aa. carotides internae und vertebrales zugeführt wird. Mit den Venenräumen der Schädelhöhle hängen zahlreiche kleinere Verbindungszüge zu äusseren Venen zusammen, welche teilweise unmittelbar verlaufen, teilweise durch die venösen Gefässe der Schädelknochen vermittelt werden.

Ausser dem Blute der Schädelhöhle nimmt die V. jugularis interna noch solches von dem Schlunde und der Zunge auf. Letztere Wurzeln des grossen Gefässes gehören dem unteren oder cervikalen Teile desselben an; die vielen übrigen Wurzeln aber dem oberen oder cranialen Teile.

I. Craniale Wurzeln der V. jugularis interna; s. Venen des Schädels, der Wirbelsäule und ihres Inhaltes: S. unten, S. 176.

II. Cervicale Wurzeln der V. jugularis interna.

Es sind dies die schon genannten Vv. pharyngeae und ein wechselnder Teil der Zungenvenen.

a) Vv. pharyngeae.

Die Schlundvenen gehen an der hinteren und lateralen Seite des Schlundes aus dem Plexus pharyngeus hervor, welcher mit den benachbarten Venen in Verbindung steht; sie dringen gewöhnlich in den Stamm der V. jugularis interna ein. Zuweilen verbinden sie sich auch mit den benachbarten Venen und gelangen so in diesen oder in einen anderen Venenstamm des Halses. Der Plexus pharyngeus steht mit dem Plexus pterygoideus und Plexus vertebralis in Verbindung.

b) Vv. linguales.

Die Zungenvenen münden, wie dies bereits oben (S. 166) bemerkt wurde, nicht immer in die V. facialis communis oder einen ihrer Hauptäste, sondern zuweilen auch mit diesem oder jenem Stämmchen in die V. jugularis interna.

6. Schlüsselbeinvene. V. subclavia.

Die Schlüsselbeinvene sammelt das Blut von der oberen Extremität und einem Teile des Halses, sowie von einem Teile der Brustwand und besitzt also einen ähnlichen Verbreitungsbezirk wie die A. subclavia.

Sie dehnt sich vom äusseren Rande der ersten Rippe bis zum Manubrium sterni aus, indem sie hinter der Articulatio sterno-clavicularis mit der V. jugularis communis zur Bildung der V. anonyma zusammenfliesst. Auf der ersten Rippe wird sie, wie dies schon früher auseinandergesetzt wurde, durch den M. scalenus anterior und durch den N. phrenicus von der A. subclavia getrennt. Sehr selten verläuft sie mit der Arterie hinter dem vorderen Scalenus. An der Verbindungsstelle mit der V. jugularis communis besitzt sie gewöhnlich ein Klappenpaar.

In den Stamm der V. subclavia münden meist mehrere stärkere Venen ein, welche jedoch auch in einen der benachbarten Stämme eintreten können.

a) V. jugularis externa.

Die äussere Drosselvene entspricht an ihrem Beginne der Art. auricularis posterior, sowie dem vorderen Aste der A. occipitalis und liegt hier also hinter der Ohrmuschel. Darauf zieht sie senkrecht zwischen dem oberflächlichen Blatte der Fascia colli und dem Platysma herab und gelangt in der unteren Halsgegend an den hinteren Rand des M. sterno-cleido-mastoideus. Sie durchdringt nunmehr bald vor, bald hinter dem unteren Bauche des M. omohyoideus das oberflächliche und mittlere Blatt der Fascia colli und mündet mit

einem oder mit mehreren Stämmen in die V. subclavia. Häufig besitzt sie in der Mitte und in der Regel an ihrer Mündung ein Klappenpaar.

Auf ihrem Wege nimmt sie kleinere Venen der Umgebung auf und tritt oben durch eine starke Anastomose mit der V. facialis posterior oder mit der V. facialis communis in Verbindung. Letztere Gefässe können sogar ganz in sie übergehen. Ihre Zuflüsse sind:

1. Venae auriculares posteriores et anteriores. Sie sind als ihre Ursprungswurzeln anzusehen und nehmen öfters noch das Emissarium mastoideum auf.

2. Eine V. subcutanea colli posterior, welche aus der oberen Nackengegend kommt und etwa in der Mitte des Verlaufes der Jugularis externa in diese eindringt.

3) Vv. transversae colli, sie entsprechen der A. transversa colli und ziehen zum unteren Ende des Stammes oder zur V. subclavia.

b) V. mediana colli.

Die V. mediana colli entsteht in der Höhe des Zungenbeines durch den Zusammenfluss mehrerer Hautvenen der Unterkinngegend; ein stärkeres dieser Ästchen führt den Namen V. mentalis.

Die V. mediana colli verläuft bald nahe der Mittellinie und kann für beide Seiten einen gemeinsamen Stamm bilden, welchem ein Venennetz das Blut der vorderen Halsgegend zuführt; oder sie zieht am vorderen Rande des M. sterno-cleido-mastoideus her und wendet sich lateralwärts, um sich mit der V. jugularis externa zu verbinden; oder sie anastomosiert mit letzterer und mündet in die V. subclavia. Die unteren Abteilungen der beiden vorderen Drosselvenen sind häufig durch einen queren, teilweise vom Sterno-cleido-mastoideus bedeckten Venenbogen, Arcus venosus juguli, miteinander in Verbindung gesetzt. Öfters entwickeln sich aus dem vorderen Halsnetze nur kurze Stämmchen, welche in die quere Vene der unteren Halsgegend münden; letztere aber verbindet sich dann mit den Endstücken der beiden Vv. jugulares externae. (S. auch Fascien, Bd. I, S. 499.)

c) Vv. transversae scapulae.

Die Gefässe verlaufen auf beiden Seiten der gleichnamigen Arterie und münden zu einem Stämmchen vereint in das Endstück der V. subclavia oder zuweilen in die V. jugularis externa. Sie besitzen mehrere Klappen.

7. Achselvene. V. axillaris.

Die Achselvene nimmt das gesamte Blut der oberen Extremität auf, besitzt eine beträchtliche Stärke und ist mit einzelnen Klappen versehen. Sie erstreckt sich vom unteren Rande der Achselhöhle bis zur ersten Rippe und setzt sich in die V. subclavia fort.

An der medialen Seite der A. axillaris verlaufend, wird sie durch die vorderen Brustmuskeln und durch die Fascia coraco-clavicularis bedeckt. Nahe ihrem oberen Ende nimmt sie die V. cephalica brachii auf. Während ihres übrigen Verlaufes münden in sie die doppelten Vv. pectorales superiores, mediae und inferiores, die Vv. subscapulares und circumflexae humeri.

8. Venen des Armes und der Hand. Venae brachii, antibrachii et manus.

Die Venen des Armes sind in einer oberflächlichen und in einer tiefen Schicht angeordnet. Beide Teile sind reichlich mit Klappen versehen, am meisten der tiefe; besonders finden sie sich regelmässig an den Mündungen kleinerer in grössere Gefässe.

Beide Schichten stehen an gewissen Stellen miteinander in Verbindung und gestatten eine Entlastung der Tiefe nach der Oberfläche. Schliesslich nehmen aber auch die oberflächlichen Venen ihren Weg in die Tiefe.

a) Venae profundae s. comites arteriarum.

Die tiefen Venen begleiten die Arterien der Hand, des Vorderarmes und des Oberarmes je zu beiden Seiten, verbinden sich von Strecke zu Strecke durch Queranastomosen miteinander und umstricken auf diese Weise manchmal die Arterien wie mit engen Ringen.

Ausser diesen Verbindungen der nebeneinander laufenden Venen kommen an vielen Stellen auch noch Verbindungen mit entfernter liegenden Venen vor, sowohl der tiefen unter sich, als auch dieser mit den oberflächlichen, wie schon erwähnt wurde. Regelmässig sind letztere Verbindungen stark in der Nähe der Gelenke entwickelt. Sie alle ermöglichen einen gesicherten Blutlauf bei den verschiedensten Bewegungen.

Soweit die Vv. profundae dem Laufe der Arterien folgen, bedürfen sie keiner weiteren Beschreibung; ihre Namen entsprechen denjenigen der betreffenden Arterien; es ist je eine V. comes medialis und lateralis zu unterscheiden.

b) Vv. superficiales s. subcutaneae.

Die subkutanen Venen des Armes sind stärker ausgebildet als die tiefen. Sie sammeln sich aus den Hautvenen und einigen oberflächlichen Muskelvenen und verbinden sich durch Lücken der Fascie mit den tiefen Venen an einer grösseren Anzahl von Stellen. Es sind subkutane Venen der Hand, des Vorderarmes und Oberarmes zu unterscheiden.

1. Die oberflächlichen Venen der Hand.

An der Hand sind die oberflächlichen Venen zahlreich und stark auf der Dorsalseite, spärlich und schwach auf der Volarseite ausgebildet. Auf letzterer hat ein anderer Apparat, der nervöse, eine vorzugsweise Entfaltung erfahren, so dass fast Veranlassung vorliegt, eine Nerven-

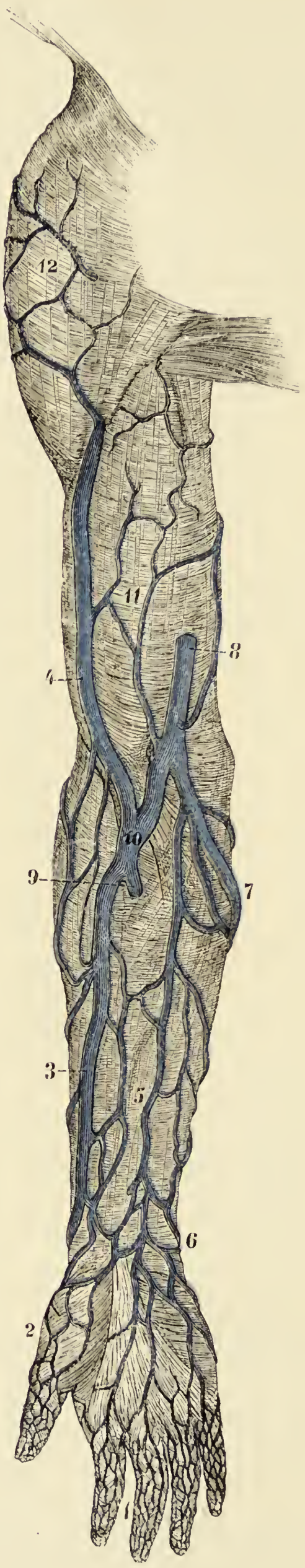

Fig. 144.

Fig. 144. Oberflächliche Venen an der Beugeseite des Armes und der Hand.

1 Rete volare digitorum, welches zum grossen Teile sein Blut durch die Venae intercapitulares dem Handrücken zusendet; 2 Rete volare pollicis mit Abfluss zur Vena cephalica; 3 Vena cephalica antibrachii; 4 Vena cephalica brachii, welche am Rande des M. deltoideus durch die Fascie dringt; 5 Rete volare superficiale antibrachii; 6 Vena salvatella; 7 Vena basilica antibrachii; 8 Eintrittsstelle der Vena basilica brachii unter die Fascie; 9 Vena mediana profunda; 10 Vena mediana superficialis; 11 Vena cutanea brachii mit Eintritt in die Vena basilica; 12 Vena acromialis.

und eine Gefässseite der Hand zu unterscheiden. Der vielfältige Druck, welchem die Volarfläche der Hand ausgesetzt ist, begünstigt die Entwickelung des einen, widerstrebt aber der Ausbildung des anderen Apparates. So ist also auf dem Rücken der Finger, der Mittelhand und der Handwurzel ein reiches Venennetz ausgebreitet, das Venennetz des Handrückens, Rete venosum dorsale manus.

An dem dorsalen Venennetze der Finger treten für jeden Finger zwei die Hauptstromrichtung bezeichnende Längsstämmchen mehr oder minder deutlich hervor, die dorsalen Kollateralvenen der Finger. Sie nehmen ihren Anfang aus dem dichten Gefässnetze des Nagelbettes und ziehen den Rändern der Finger entlang aufwärts. So giebt es also je eine radiale und ulnare dorsale Kollateralvene der Finger. Während ihres Verlaufes senden je die Kollateralvenen eines Fingers sich einander zahlreiche Anastomosen zu, welche insbesondere die Mittelteile der Fingerglieder einnehmen und die Form von zierlichen Netzen besitzen (Rete dorsale digitorum manus).

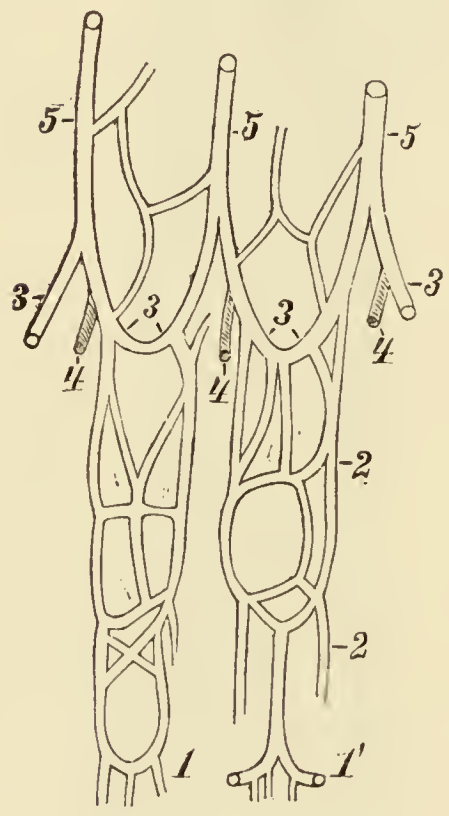

Fig. 145.
Dorsale Venen zweier Finger.
1 bogenförmige, oder 1' gabelförmige Terminalvene des Fingerrückens an der hinteren Grenze des Nagelbettes; 2 Randvene und dorsales Venennetz des Fingers; 3 die am ersten Fingergliede vorhandenen Sammelbogen; 4 Vv. intercapitulares, welche Blut von der Beugefläche zuführen; 5 Vv. metacarpeae.

Nach Braunes sorgfältigen, durch die Arterien ausgeführten Injektionen der Venen münden die Venennetze des Fingerrückens je in einen dorsalen Venenbogen ein, welcher etwa in der Mitte der Grundphalanx seine Lage hat und seine Konkavität aufwärts wendet, Arcus venosus digitalis (Fig. 145). Die von diesen dorsalen Fingerbogen ausgehenden ableitenden Venen, Vv. metacarpeae, entstehen in den Vertiefungen zwischen den Köpfchen der Metatarsalia durch den Zusammenfluss der benachbarten Schenkel von je zwei Venenbogen, sowie durch das Hinzutreten der Zwischenknöchelvenen.

Letztere, Vv. intercapitulares, sind die Hauptfortsetzung der volaren Sammelvenen der Finger. Zwischen den Knöcheln finden sich also bedeutende Sammelstellen von Fingervenen, die für den Blutlauf deshalb von besonderem Werte sind, weil sich an diesen Stellen Saugapparate befinden, welche beim Spreizen der Finger in Wirksamkeit treten. Die vorhandenen Klappen sind zugleich so gestellt, dass das Blut in die Schenkel der venösen Fingerbogen nicht wieder zurücktreten kann.

Ausser den vier Vv. metacarpeae sind natürlich an der Radial- und Ulnarseite noch zwei metakarpale Randvenen, eine radiale und eine ulnare, vorhanden.

An der Volarseite der Finger sind die Venen bedeutend schwächer, als auf der Dorsalseite. Ihren Anfang nehmen sie an der Fingerbeere als feine zahlreiche Ästchen, welche vielfach miteinander anastomosieren. Neben den terminalen Arterienbogen können terminale Venenbogen vorhanden sein. Die volaren Fingervenen bilden feine langgestreckte Netze mit überwiegendem Längsverlaufe; doch können Randvenen in diesem Netze deutlich sich ausprägen. Im übrigen aber erscheinen neben den Arterien, ebenso wie auf der Dorsalseite, keine anderen Begleitvenen der Arterien, oder nur spurweise und in Form von Netzen. An den Rändern, namentlich am Nagelgliede, zweigen sich an verschiedenen Stellen zahlreiche Äste ab, welche zu dem Rückennetze des Fingers treten.

Dasjenige Blut, welches auf der Volarfläche bis zur Grundphalanx den Rücken des Fingers noch nicht erreicht hat, sammelt sich überwiegend je in einen Längsstamm, welcher an der Grundphalanx über die Arterie hinweg auf die Rückenfläche umbiegt. Diese Stämmchen sind die erwähnten Zwischenknöchelvenen, Vv. intercapitulares. Am fünften Finger biegt das entsprechende Stämmchen um den Ulnarrand zur ulnaren Randvene, am ersten Finger um

den Radialrand zur radialen Randvene, am zweiten Finger ebenfalls um den Radialrand zur V. cephalica pollicis.

Ein kleiner Teil des volaren Fingerblutes gelangt nicht unmittelbar auf den Rücken, sondern sammelt sich in einem schwachen, langgestreckten Venenbogen, Arcus venosus marginalis, welcher in querer Richtung zwischen den vier ulnaren Fingern ausgespannt ist

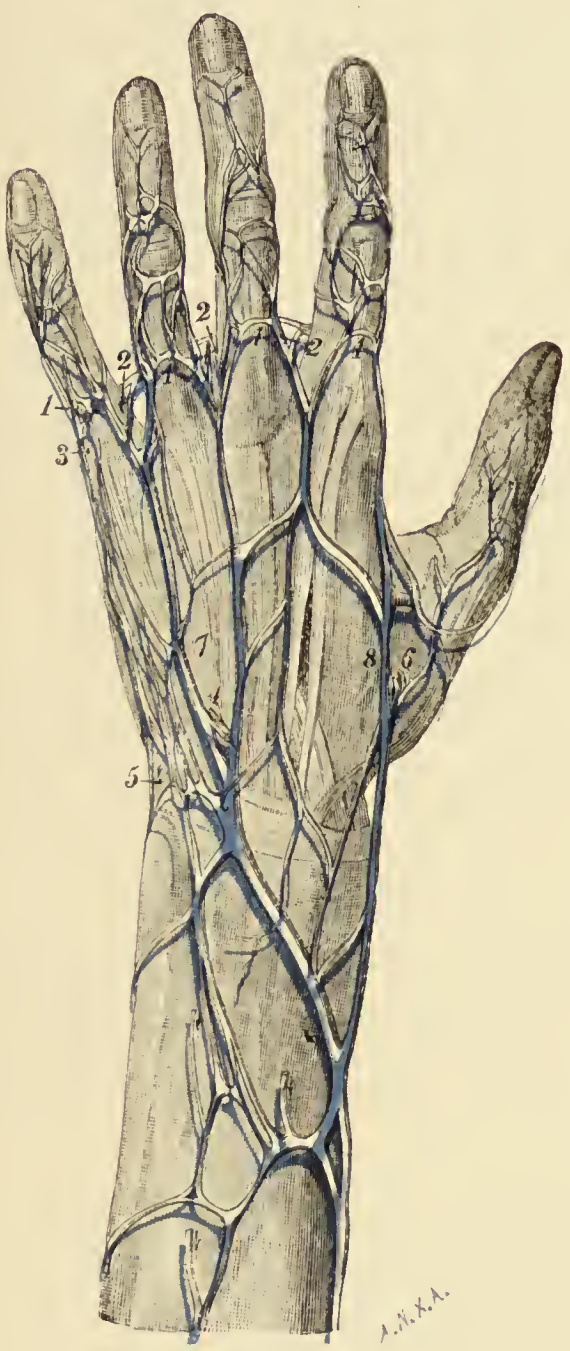

Fig. 146.

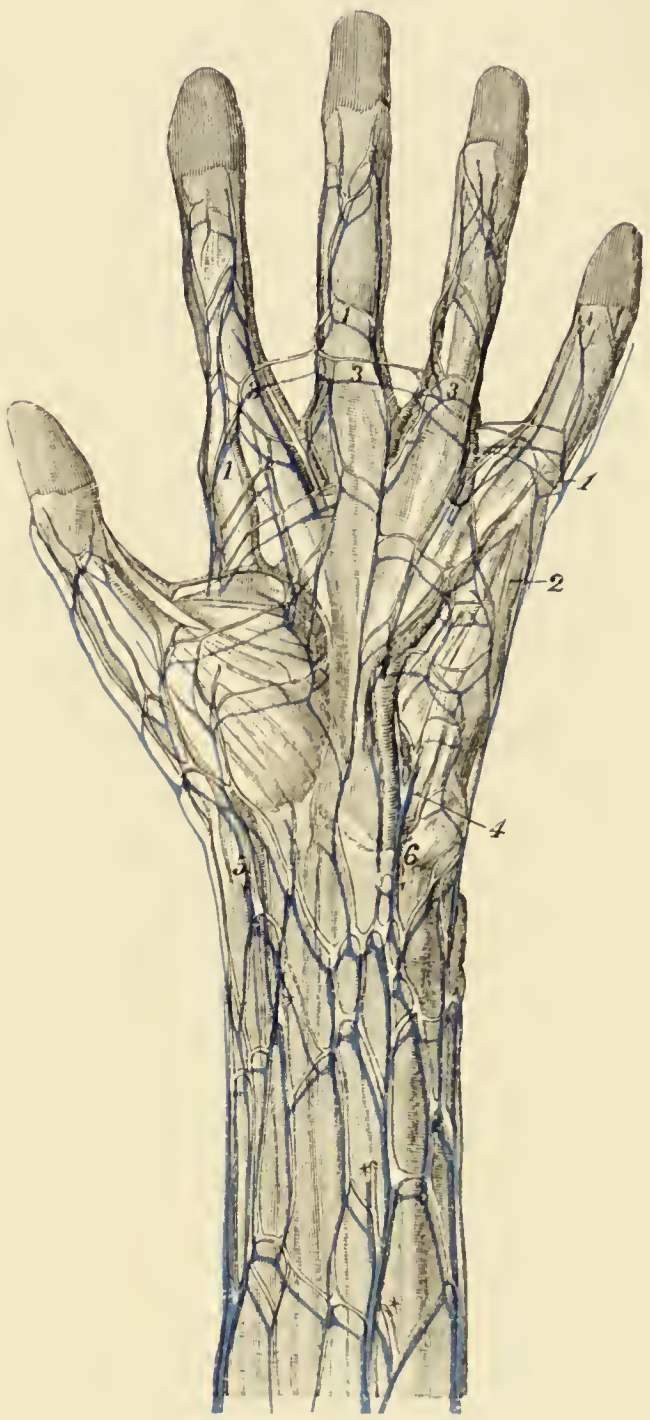

Fig. 147.

Fig. 146. Venen des Handrückens (Frauenhand).

1 Arcus venosus digitalis; 2 Venae intercapitulares; 3 Vena marginalis ulnaris; 4 Vena carpea communis dorsalis; 5 Vena communicans ulnaris; 6 Vena communicans cephalica pollicis; 7 Vena salvatella; 8 Vena cephalica pollicis. Nach Braune und Trübiger.

Fig. 147. Venen der Hohlhand (Frauenhand).

1 Hauptstamm der Venae volares digitales; 2 Gegend, wo die Vena margin. ulnaris des Handrückens Zufluss von der Vola erhält; 3 Arcus venosus marginalis; 4 Anfänge der tiefen Ulnarvenen vom Arcus venosus volaris profundus; 5 Anastomosen der Venae radiales profundae mit den subcutanen Venen des Vorderarmes; 6 Anastomosen der Venae ulnares profundae mit den subcutanen Venen des Vorderarmes; *** Anastomosen der tiefen Radial- und Ulnarvenen. Nach Braune und Trübiger.

und entlang dem vorderen Rande der Palmarhaut des Metacarpus seine Lage hat. Der Venenbogen verbindet die Sammelvenen des zweiten bis fünften Fingers miteinander und hat in diesen seine Hauptabzugsstellen.

Kleinere Abzugskanälchen führen zu den spärlichen subkutanen Venen der Palma manus.

Da für den Blutstrom auf dem Rücken der Grundphalanx nicht sowohl die Bogen, als dessen beide Längsschenkel von überwiegender Bedeutung sind, indem sie die etwaigen Randvenen fortsetzen, so wird man auch folgende Darstellung verständlich finden.

An der Mittelhand angelangt, verbindet sich je eine radiale und ulnare Kollateralvene der einander zugewendeten Fingerränder zu einem aufsteigenden Stämmchen, V. metacarpeae dorsalis, während die radiale Kollaterale des ersten und die ulnare Kollaterale des fünften Fingers ihre Längsbahnen als Marginalvenen der Mittelhand fortsetzen. Letztere und die übrigen Vv. metacarpeae dorsales hängen durch feinere Venennetze untereinander zusammen.

Schon im Gebiete der Mittelhand beginnt eine weitere Zusammendrängung der Längsbahnen Platz zu greifen. Die zehn oberflächlichen Hauptlängsbahnen der Finger sind an der Mittelhand auf sechs bis sieben Längsbahnen verringert. Letztere treten darauf zu zwei bis drei grösseren Längsvenen zusammen, welche auf den Vorderarm übergehen. Die Form dieser Verringerung, jedoch in sehr variabler Weise ausgeprägt, vollzieht sich oft so, dass die V. metacarpea II die kürzeste ist und sich alsbald in einen radialen und ulnaren Ast teilt. Nach der radialen und ulnaren Seite auseinanderweichend, ziehen beide Äste aufwärts und nehmen allmählich die übrigen Längsstämme der Mittelhand auf. So kommt ein grosser, mit der Konvexität aufwärts gerichteter venöser Bogen zustande, Arcus venosus dorsalis manus s. metacarpi.

Die V. metacarpea dorsalis I führt auch den besonderen Namen V. cephalica pollicis, die V. metacarpea IV dagegen V. salvatella. Die V. salvatella nimmt den ulnaren Schenkel des Arcus venosus dorsalis auf, die V. cephalica den radialen. Mit dem Übergange auf den Vorderarm nimmt die so verstärkte V. salvatella den Namen V. basilica antibrachii, die verstärkte V. cephalica pollicis aber den Namen V. cephalica antibrachii an.

Auf der Volarfläche der Finger sammelt sich, wie gesagt, das Blut in oberflächlichen Netzen, welche am ersten Gliede in Stämmchen übergehen. Dieselben wenden sich an den Rändern des zweiten und fünften Fingers den Randvenen zu, die übrigen dringen an der Mittelhand auf den Rücken und verbinden sich mit dessen Venennetz. Auf der Fascia palmaris, zwischen ihr und der Haut, verlaufen in der Hohlhand nur spärliche Gefässe; von der Handwurzel an wendet sich auf der Vorderfläche des Vorderarmes der grössere Teil der oberflächlichen Venen den grossen Randvenen zu; ein Teil aber sammelt sich zu einem mittleren Stamme, der V. mediana antibrachii.

2. Die oberflächlichen Venen des Vorderarmes und Oberarmes.

Von den drei bereits genannten subkutanen Längsvenen des Vorderarmes, der V. cephalica, basilica und mediana antibrachii, folgt die erste dem radialen, die zweite dem ulnaren Rande des Vorderarmes, während die dritte längs der Mitte desselben aufwärts zieht. Nicht selten gesellt sich zu ihnen eine vierte Längsvene, diejenige der Streckseite des Vorderarmes, V. subcutanea antibrachii posterior, welche aus dem Handrückennetze hervorgeht, auf dem Rücken des Vorderarmes bis in die Ellenbogengegend gelangt, ihre Richtung ändert und in die V. mediana basilica mündet.

a) Die V. cephalica antibrachii.

Das in der geschilderten Weise aus der V. cephalica pollicis und dem radialen Schenkel des Arcus venosus dorsalis manus hervorgehende starke Gefäss wendet sich um das Handgelenk herum gegen die Beugeseite des Vorderarmes und zieht an deren radialem Rande aufwärts, wobei es sich mit zahlreichen Venen der Vorder- und Rückenfläche verbindet. In der Gegend der Ellenbeuge tritt am lateralen Rande des M. biceps brachii die V. mediana antibrachii in verschiedener Weise mit ihm in Verbindung. Darauf zieht es am lateralen Rande des Biceps als V. cephalica brachii aufwärts, gelangt durch die Fascie in den Sulcus deltoideo-pectoralis, nimmt kleinere Venen der Nachbarschaft, darunter eine V. thoracoacromialis auf und mündet zwischen dem Proc. coracoideus und der Clavicula in die V. axillaris.

b) V. basilica antibrachii.

Sie zieht häufig in zwei Stämmchen an der Ulnarseite des Vorderarmes gegen die Ellenbeuge hin. Der hintere Stamm hält sich anfangs mehr an der Streckseite, wendet sich an der Ellenbeuge der Vorderseite zu und verbindet sich hier mit dem vorderen Stamme. In der Gegend dieser Vereinigung dringt die V. mediana cubiti in sie ein. Die so entstandene starke Vene, meist die stärkste der subkutanen Venen des Armes, verläuft als V. basilica brachii dem Sulcus bicipitalis medialis entlang aufwärts, folgt also hier dem Laufe der A. brachialis, dringt in der Nähe der Mitte des Oberarmes durch den Hiatus basilicus der Fascia brachii in die Tiefe und mündet früher oder später in die mediale der beiden Vv. profundae brachii ein.

Nachdem die V. basilica brachii durch die Fascie getreten ist, wird sie V. basilica profunda genannt. Sie kann subfascial die tiefen Gefässe begleitend bis zur Achselhöhle gelangen und dort die Grundlage der V. axillaris bilden, mit welchen sich dann die Vv. comites arteriae brachialis verbinden. In anderen Fällen dringt sie in der Gegend des Hiatus basilicus der Fascie in eine der Vv. comites, meist die mediale; oder sie geht zunächst nur eine Anastomose mit einer V. comes ein; oder sie bildet mit den Vv. comites ein durch zahlreiche Querverbindungen vervollständigtes Netz um die Arterie, aus welchem erst hoch oben die V. axillaris hervorgeht. Wie aber auch die Entstehung der A. axillaris sich gestalten mag, so verlaufen doch stets mit der A. axillaris kleine Vv. comites bis über die erste Rippe hinweg, welche sich erst später in die V. subclavia einsenken (Kadyi).

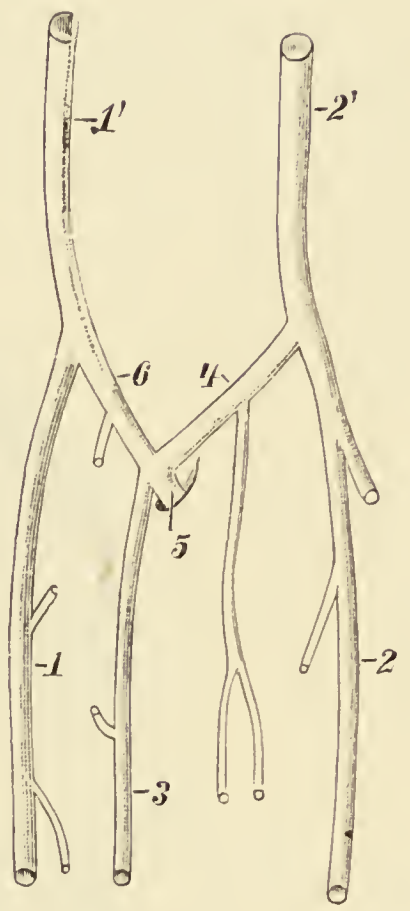

Fig. 148.

Venen der Ellenbeuge.

1 V. cephalica antibrachii; 1' V. cephalica brachii: 2 V. basilica antibrachii; 2' V. basilica brachii; 3 V. mediana antibrachii; 4 u. 6 V. mediana cubiti; im vorliegenden Falle ist 4 die V. mediana basilica, 6 V. mediana cephalica; 5 V. mediana profunda.

c) V. mediana antibrachii.

Sie geht aus einem Netze am unteren Ende des Vorderarmes hervor und zieht zwischen den Vv. cephalica und basilica antibrachii gegen die Ellenbeuge. Hier teilt sie sich entweder in zwei Arme, V. mediana basilica und V. mediana cephalica, welche aufwärts auseinanderweichend in schräger Richtung die eine zur V. cephalica, die andere zur V. basilica ziehen; oder sie mündet in eine schräge, in der Ellenbeuge gelegene oberflächliche Verbindungsvene, V. mediana cubiti, welche von der V. cephalica ausgeht und median-aufwärts zur V. basilica hinzieht.

Mit der V. mediana cubiti, oder mit dem Endstücke der V. cephalica antibrachii, oder mit der Gabelungsstelle der V. mediana antibrachii anastomosiert beständig eine aus der Tiefe kommende Vene, V. mediana profunda, welche die Vena radialis mit den oberflächlichen Venen in Verbindung setzt. Der Verbindungsast ist klappenlos und gestattet dem tiefen Blute eine Bahn nach der Oberfläche, aber auch dem oberflächlichen Blute nach der Tiefe.

Die V. mediana basilica oder die V. mediana cubiti, jene beiden Gefässe, welche meist zum Aderlasse benutzt werden, zieht in der Ellenbeuge vor der A. brachialis her und ist von ihr durch die Fascie und den Lacertus fibrosus getrennt.

In seltenen Fällen teilt sich die V. cephalica brachii in einen oberflächlichen und tiefen Zweig; jener zieht alsdann über das Schlüsselbein hinweg zur V. subclavia, während der tiefe Zweig unterhalb der Clavicula in die Axillaris mündet.

Die V. cephalica brachii ist als aufsteigendes Gefäss (V. cephalica ascendens) erst eine sekundäre Erscheinung. Im fötalen Organismus stellt sie eine entweder nur schwach entwickelte Vene dar, oder sie ist sogar ein an der Schulter sich sammelndes venöses Gefäss von absteigender Richtung (V. cephalica descendens). In späterer Zeit wird die unter-

geordnete Bedeutung der V. cephalica brachii dadurch ausgedrückt, dass ihre Verbindungen mit den Venen des Vorderarmes sehr häufig schwächer sind, als die Fortsetzung der V. cephalica antibrachii zur V. basilica durch die V. mediana cubiti (Bardeleben). So nimmt also der subkutane Venenstrom der oberen Extremität schliesslich seine Hauptrichtung von der vorderen (radialen) Seite zur hinteren (ulnaren) unter Bevorzugung Eines subkutanen Hauptstammes, der V. basilica brachii.

Die Venen des Schädels, der Wirbelsäule und ihres Inhaltes.

A. Die Venen des Schädels und der Schädelhöhle.

Die Venen, welche das Blut der Schädelhöhle und ihrer Wände aufnehmen, zerfallen ihrem Verlaufe und ihrer Abkunft nach in mehrere Gruppen. Die Wandvenen teilen sich nämlich in Venen der Schädelknochen und in Venen

Fig. 149.

Venae diploicae der Schädelknochen. ½.

Durch Entfernung der äusseren Glastafel sind die Knochenvenen blossgelegt.

1 Sutura coronaria; 2 Sutura lambdoidea; 3 Sutura squamosa; 4 Vena diploica frontalis; 5 Vena diploica temporalis anterior; 6 Vena diploica temporalis media, gegen das hintere Ende der Ala magna ossis sphenoidalis eindringend; 7 Vena diploica temporalis posterior im Foramen mastoideum endigend; 8 Vena diploica occipitalis.

der harten Hirnhaut. Bei den Venen des Inhaltes kann man eine obere, mittlere und untere Gruppe unterscheiden. Der unteren Gruppe, oder der basalen Blutbahn strömt auch das Blut der Augenhöhle, eines Teiles der Nasenhöhle und eines Teiles des Gehörorganes zu.

a) Venen der Schädelknochen. Venae diploicae.

Die Venen der Schädelknochen sind, soweit sie dem Schädelgewölbe angehören, mit ihren Stämmchen zwischen die beiden Glastafeln der Knochen

eingeschlossen und verlaufen in der schwammigen Knochensubstanz, in welcher sie sich auch netzartig verbinden.

Ihre Wurzeln reichen in die Glastafeln hinein, in welchen sie feine Netze bilden und mit den Venen des äusseren und inneren Periostes zusammenhängen. Teils endigen sie auch in den Venen der äusseren Schädeloberfläche, teils in den Venen oder Bluträumen der harten Hirnhaut. Die Stämmchen überschreiten vielfach die Grenzen der einzelnen Knochen und ziehen zum Teile auch bei noch nicht vereinigten Knochen von dem einen Knochen zum anderen.

Gewöhnlich ist je ein Stämmchen in der Stirn- und Hinterhauptgegend jeder Seite, und zwei bis drei Stämmchen an jeder Seitenwand des Schädels nachzuweisen; im einzelnen ist der Verlauf variabel und auch auf beiden Seiten mehr oder weniger ungleich.

1. V. diploica frontalis. Sie läuft in der Nähe der Mittellinie der Stirne herab und mündet in die V. frontalis und in den Sinus sagittalis superior.

2. V. diploica temporalis anterior et posterior. Erstere mündet in eine V. temporalis profunda und in den Sinus sphenoparietalis s. alae parvae; letztere mündet durch das Emissarium mastoideum in die Venen der hinteren Ohrgegend und in den Sinus transversus. Ist eine V. diploica temporalis media vorhanden, so liegt sie an dem Grenzgebiete zwischen Os frontale und parietale und verbindet sich meist mit dem Sinus petrosus superior.

3. V. diploica occipitalis; sie mündet in eine V. occipitalis oder einen Sinus transversus oder durch das Emissarium occipitale zugleich in eine V. occipitalis und in den Confluens sinuum.

Die Zahl der Stämme verringert sich nicht selten durch den Zusammenfluss der V. diploica frontalis mit der vorderen Temporalis oder der zwei bis drei Temporales unter sich, oder der beiden Occipitales zu einem unpaaren Stamme.

b) Ablaufvenen der Schädelhöhle. Venae emissariae.

Den Knochenvenen reihen sich die Ablaufvenen der Schädelhöhle an, welche die Knochen durchdringen und äussere und innere Venen des Schädels miteinander verbinden.

Bald sind sie von ansehnlichem Kaliber, bald nur feine Verbindungen. Sie erscheinen aber nicht sowohl als Zuflüsse der inneren Venen (besonders der Blutleiter der harten Hirnhaut), sondern als Abflüsse der letzteren nach aussen, so dass sie bei Überfüllung des Innenraumes eine Art von Ventilen darstellen. Die Vv. diploicae münden in diese Zwischengänge teilweise ein.

α) Emissarium foraminis laceri; eine Venenverbindung zwischen dem Sinus cavernosus und dem Plexus pterygoideus, durch das Foramen lacerum.

β) Rete foraminis ovalis; eine ähnliche Verbindung des Sinus cavernosus mit dem Plexus pterygoideus durch das Foramen ovale.

γ) Plexus venosus caroticus internus; eine Verbindung des Sinus cavernosus durch ein die A. carotis interna umstrickendes Venengeflecht mit dem Plexus pterygoideus.

δ) Emissarium parietale (Santorini); eine Verbindung der V. temporalis superficialis und des Sinus sagittalis superior durch das Foramen parietale.

ε) Emissarium mastoideum; eine Verbindung des Sinus sigmoideus und der V. occipitalis durch das Foramen mastoideum.

ζ) Rete canalis hypoglossi; eine Verbindung der vorderen Wirbelgeflechte zum Bulbus venae jugularis internae durch ein den N. hypoglossus im Canalis hypoglossi umstrickendes Venengeflecht (Circellus canalis hypoglossi).

η) Emissarium condyloideum; eine Verbindung des Sinus sigmoideus mit dem Plexus vertebralis cervicalis durch das Foramen condyloideum posterius.

ϑ) Emissarium occipitale; eine Verbindung des Confluens sinuum und der Vv. occipitales.

c) Die Venen der harten Hirnhaut. Vv. meningeae.

Die Venen der Dura mater entsprechen vorzugsweise dem Gebiete der A. meningea media.

Letztere wird von zwei Venen begleitet, welche gewöhnlich durch das Foramen spinosum zu dem Venenplexus der Unterschläfengrube gelangen. Ausserdem finden sich kleinere Venen in Begleitung der kleineren Arterien der harten Hirnhaut, welche meist in die benachbarten Sinus münden.

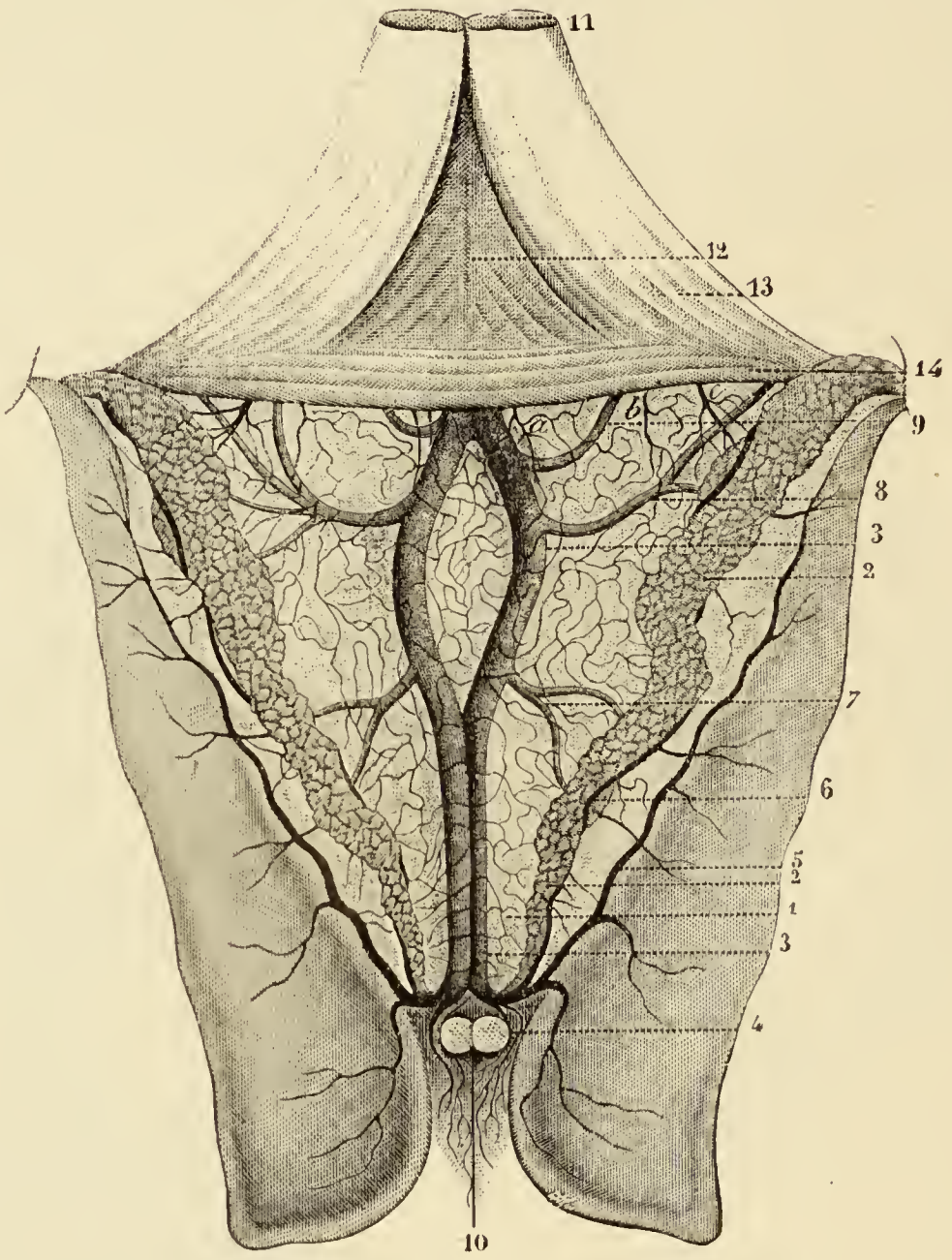

Fig. 150.

Oberer Gefässvorhang mit den Gefässgeflechten der Seitenhöhlen des Gehirnes. Von Vicq d'Azyr. 3/2.

Das Gewölbe und der Balken des Gehirnes sind durchschnitten, ihre hinteren Abteilungen sind zurückgeschlagen.

1 Tela chorioidea superior; 2 Plexus chorioidei laterales; 3 Venae cerebri internae; 4 Venae corporis callosi inferiores; 5 Vena terminalis seu corporis striati; 6 Vena chorioidea; 7 Vena thalami optici; 8 Vena basilaris; 9 Vena cerebri posterior; 10 Crura fornicis anteriora; 11 Corpus fornicis; 12 Psaltorium s. Lyra; 13 Crura fornicis posteriora; 14 Splenium corporis callosi. Bei *a* Bildung der Vena magna cerebri.

d) Die Venen des Gehirnes. Venae cerebrales.

Die Venen des Gehirnes verlaufen zum Teile an der Oberfläche, zum Teile in der Tiefe des Gehirnes; es giebt daher oberflächliche und tiefe Gehirnvenen.

Während die Hauptausbreitung der Arterien von der Basis des Gehirnes ausgeht, sammeln sich die Venen im gesamten Umfange des Gehirnes zu grösseren Stämmchen, treten aber schliesslich grösstenteils in eine Längs- und Querbahn des Schädelgewölbes ein.

Man unterscheidet:

α) Vv. cerebri superiores. Sie verlaufen an der oberen Gehirnfläche, nur zum Teile die Furchen einhaltend, vorzugsweise gegen die mediane Peripherie der Schädelhöhle. An der dorsalen Längsspalte (Fissura sagittalis des Vorderhirnes verbinden sie sich mit den Venen der diese Spalte begrenzenden Gehirnflächen und ziehen zum Sinus sagittalis superior, in welchen sie schräg einmünden.

β) Vv. cerebri laterales et inferiores. Sie ziehen zu dem queren Blutleiter und zu den Blutleitern der Basis cranii. Durch besondere Stärke ragt die V. fossae lateralis (Sylvii) hervor, welche in den Sinus cavernosus mündet.

γ) V. anastomotica magna cerebri. Sie stellt eine Verbindung des Sinus sagittalis superior und der oberen Gehirnvenen mit den venösen Gefässen der Basis cranii dar.

Entweder geht sie vom hinteren Drittel des Sinus sagittalis aus oder von den benachbarten Venen der Hirnoberfläche, verläuft nach vorn unten gegen die Fossa lateralis, dringt am scharfen Rande des kleinen Keilbeinflügels in die Dura mater ein und zieht auf dem grossen Keilbeinflügel rück-medianwärts durch die mittlere Schädelgrube zum Sinus petrosus superior. Auf diesem Wege geht die Vene meist Verbindungen mit den Vv. meningeae mediae und cerebrales inferiores ein.

δ) Vv. corporis callosi superiores. Einige kleine Venen an dem vorderen Teile des Hirnbalkens ergiessen sich namentlich in den Sinus cavernosus; einige hintere Venen des Gehirnbalkens treten zum Sinus sagittalis inferior.

ε) Vv. cerebri profundae. Die tiefen Gehirnvenen sammeln sich an der inneren Oberfläche des Gehirnes zu kleinen Stämmen. An der Oberfläche des Streifenhügels bildet sich eine stärkere Vene aus, V. terminalis, welche längs der Furche zwischen Seh- und Streifenhügel nach vorn zieht, am vorderen Schenkel des Gewölbes gegen den dritten Ventrikel abbiegt und sich dort mit der V. chorioidea vereinigt, die aus dem unteren Horne des Seitenventrikels hervorkommt und in dem Adergeflechte verläuft. So kommt die innere Gehirnvene, V. cerebri interna zu stande. Letztere nimmt auf:

1. eine die Gehirnschenkel umgreifende V. cerebri anterior s. basilaris.
2. Eine von der unteren Fläche des Balkens kommende V. corporis callosi inferior.
3. Eine V. conarii s. corporis pinealis.
4. Eine V. cerebri posterior inferior mediana vom hinteren Teile des Grosshirnes, und
5. eine oder mehrere Vv. cerebelli superiores medianae von der oberen Fläche des Kleinhirnes.

Die Vv. cerebri internae beider Seiten verlaufen zwischen den beiden Blättern der Tela chorioidea nahezu parallel miteinander rückwärts und vereinigen sich früher oder später zu einem gemeinsamen Stamme von etwa 1 cm Länge und 5—8 mm Weite, V. cerebri magna (Galeni). Dieser dringt zwischen der unteren Fläche des Balkens und der oberen Fläche des Vierhügels zum vorderen Rande des Kleinhirnzeltes und senkt sich in den Sinus rectus ein.

ζ) Vv. cerebelli. Die Venen des Kleinhirnes ordnen sich in zwei Gruppen an. Diejenigen der oberen Fläche, Vv. cerebelli superiores, verlaufen grossenteils medianwärts über die obere Fläche des Wurmes hinweg zum Sinus rectus; ein anderer Teil begiebt sich zur V. cerebri interna. Die Venen der unteren Fläche, Vv. cerebelli inferiores, ziehen mehr lateralwärts und ergiessen ihr Blut in die hinteren und unteren Sinus der harten Hirnhaut.

e) Die Blutleiter der harten Hirnhaut. Sinus durae matris.

Wie bereits erwähnt, sammelt sich das Blut der Schädelhöhle in Räumen, welche überwiegend an der Innenfläche des Schädels ihre Lage haben und in eine fornikale und basale Gruppe sich scheiden, welche durch eine mittlere Gruppe verbunden werden. Alle diese Räume sind zwischen die beiden Blätter

einer starken fibrösen Haut, der harten Hirnhaut, Dura mater, eingeschlossen und werden Sinus durae matris genannt.

Die Blutleiter der harten Hirnhaut bilden ein zusammenhängendes System venöser Gefässräume, deren Wände von dem Gewebe der Dura mater und von einer Intima gebildet werden, welche aus einer elastischen Längsfaserschicht und einer Endothellage besteht. Sie besitzen keine Klappen, sind aber zum Teile von Gewebebalken durchzogen, welche bald stärker, bald feiner sind und ihnen bei dichter Stellung eine cavernöse Beschaffenheit verleihen.

Die Richtung der Blutleiter ist teils eine sagittale, teils eine quere, in beiden Fällen meist bogenförmige. Form und Grösse ist sehr verschieden. Die in der Mittelebene verlaufenden sind unpaar, die lateralen aber paarig.

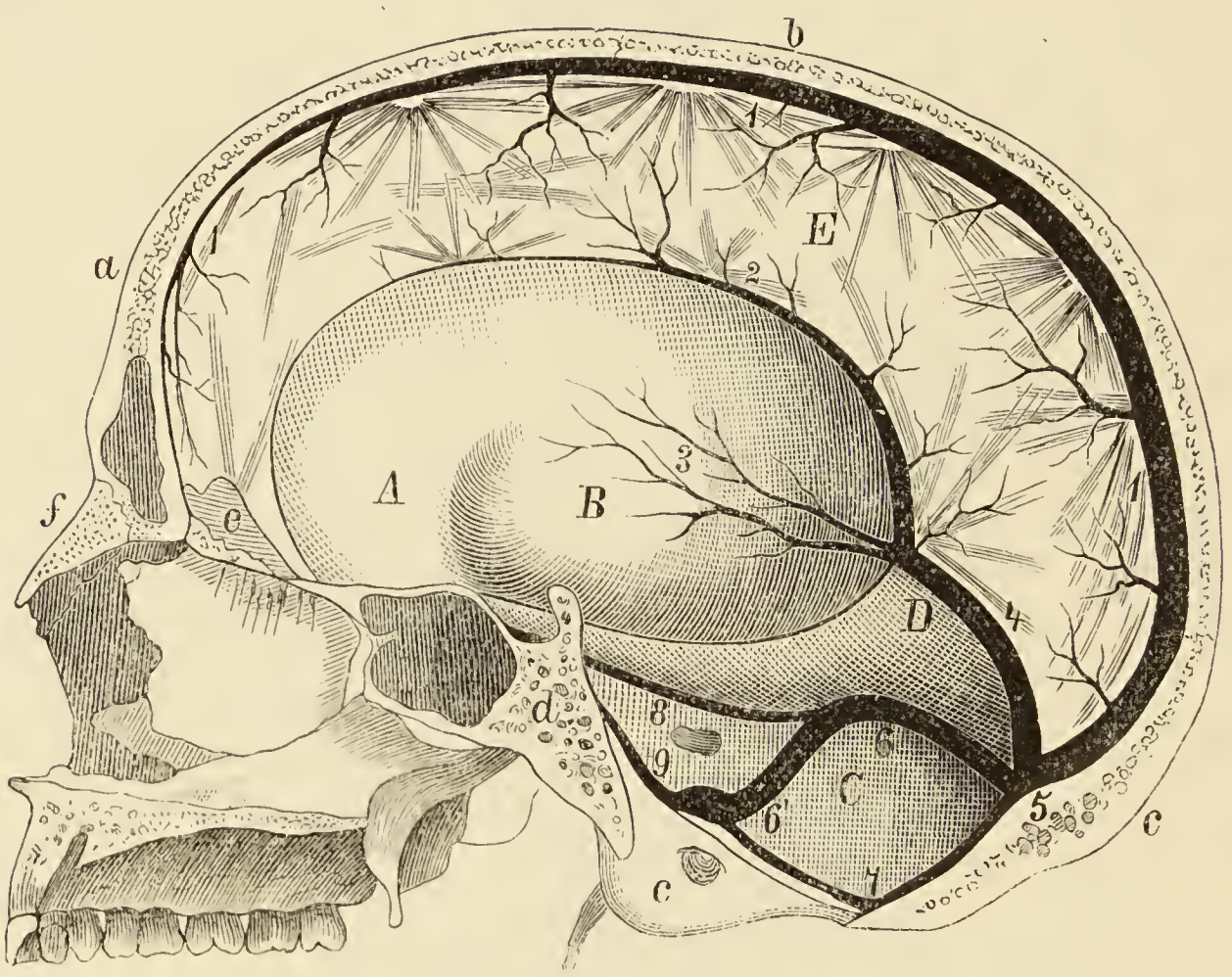

Fig. 151.

Schematische Darstellung der Blutleiter der Schädelhöhle, von innen und der Seite. 1/2.

Die Schädelhöhle ist in sagittaler Richtung nahe der Mittelebene durchsägt; die Dura mater mit ihren Fortsätzen ist auf der rechten Hälfte erhalten.

a Os frontis; *b* Os parietale; *c* Os occipitis; *d* Os sphenoidale; *e* Os ethmoidale; *f* Os nasale. *A* Fossa cranii anterior; *B* Fossa cranii media; *C* Fossa cranii posterior; *D* Tentorium cerebelli; *E* Falx cerebri. 1, 1, 1 Sinus sagittalis superior; 2 Sinus sagittalis inferior; 3 Venae cerebrales internae; 4 Sinus rectus; 5 Torcular Herophili s. Confluens sinuum; 6 Sinus transversus; 6′ Sinus sigmoideus; 7 Sinus occipitalis; 8 Sinus petrosus superior; 9 Sinus petrosus inferior.

Der Strom des Blutes in diesen fest umwandeten, vor Druck gesicherten Hohlräumen ist im allgemeinen von vorn oben nach hinten unten gerichtet; doch zieht ein Teil der Bahn von der hinteren Schädelwand nach vorn. Sämtliche Blutleiter haben ihren Hauptabfluss nach dem Foramen jugulare jeder Seite, zum Bulbus venae jugularis internae. Die Sinus und alle ihre Zuflüsse sind daher Wurzeln der V. jugularis interna (s. S. 169).

Die dem Schädeldache anliegende Sinusgruppe beginnt am Stirnbeine.

1. Der obere Längsblutleiter. Sinus sagittalis superior.

In den oberen Rand der Grosshirnsichel eingebettet, verläuft er an der Innenfläche des Schädeldaches von vorn nach hinten. Er beginnt vorn am Foramen coecum und erstreckt sich bis zur Protuberantia occipitalis interna. Sein Querschnitt ist dreiseitig mit abwärts gerichteter schärferer Kante; durch seinen unteren Teil zieht eine Anzahl fibröser, endothelbelegter Streifen, Trabeculae fibrosae, hindurch. Im Foramen coecum ist indessen nur ein Fortsatz der

Dura enthalten. Im weiteren Verlaufe münden die oberen Hirnvenen, einige Venen der harten Hirnhaut und der Schädelknochen in den Sinus ein. Mit den äusseren Schädelvenen steht er durch die Foramina parietalia und das Emissarium occipitale in Verbindung. Durch die Vv. anastomoticae magnae steht er in direktem oder indirektem Zusammenhange mit den basalen Bluträumen. Vorn ist der Sinus sagittalis sehr eng und reicht nicht immer bis zur Crista galli; hinten erweitert er sich ansehnlich. Seine obere Wand ist konkav, seine Seitenwände gerade oder leicht konvex.

Zu beiden Seiten des Sinus finden sich mehr weniger zahlreiche gefässlose Wucherungen der Arachnoidea cerebri, Arachnoidalzotten oder Pacchionische Granulationen (s. Nervenlehre).

2. Der untere Längsblutleiter. Sinus sagittalis inferior.

In den unteren konkaven Rand der Falx cerebri ist ein kleiner Venenraum eingebettet, welcher etwa in der Mitte dieses Randes beginnt und bis zur Vereinigung desselben mit dem vorderen Rande das Tentorium cerebelli verläuft. Er entsteht durch einige Venen der Hirnsichel und nimmt meist nur wenige kleine Venen von der oberen Fläche des Gehirnbalkens und von den anliegenden Hirnwindungen auf. In seltenen Fällen anastomosiert er mit dem Sinus sagittalis superior durch eine in der Falx cerebri verlaufende Vene.

3. Der Zeltblutleiter. Sinus rectus.

Er verläuft an dem Verbindungsrande der Hirnsichel mit dem Hirnzelte rückwärts gegen die Protuberantia occipitalis interna. Sein Querschnitt ist dreiseitig mit aufwärtsgerichteter scharfer Kante. An seinem Beginne nimmt er den Sinus sagittalis inferior und die V. magna cerebri (Galeni), weiter hinten die oberen Venen des Kleinhirnes auf; so erweitert er sich hinten nur wenig.

4. Die Querblutleiter. Sinus transversi.

Die Querblutleiter sind, da sie einen grossen Teil des venösen Blutes der Schädelhöhle aufnehmen, von beträchtlicher Weite. Sie beginnen an der Protuberantia occipitalis interna, ziehen dem hinteren Rande des Hirnzeltes entlang zur hinteren Kante des Felsenbeines und wenden sich als Sinus sigmoidei, entsprechend dem Verlaufe der Sulci sigmoidei des Warzenteiles der Schläfenbeine, abwärts zum Foramen jugulare, um in die V. jugularis interna zu münden. Der rechte Querblutleiter ist gewöhnlich weiter als der linke. Die Sinus transversi haben dreiseitigen, die Sinus sigmoidei rundlichen Querschnitt.

An der Protuberantia occipitalis interna treffen die Sinus sagittalis superior, tentorii und transversi zusammen; meist steht hier auch noch der Sinus occipitalis mit ihnen in Verbindung. Diese, der hinteren Vereinigung der Hirnsichel und des Hirnzeltes entsprechende Stelle wird Confluens sinuum s. Torcular Herophili genannt. Der Confluens sinuum ist nur selten ein gemeinsamer Behälter (4 mal in 50 Fällen); etwas häufiger ist der Zusammenfluss des oberen Längsblutleiters und der queren Blutleiter: trotzdem ist die Gegenwart eines Confluens nur in 20 % der Fälle vorhanden.

Häufiger (in 30 %) teilt sich der obere Längsblutleiter in einen rechten und linken Ast zur Bildung der beiden Lateralsinus. Der Sinus rectus mündet häufiger in den linken Lateralsinus, oder auch in einen Querast, der den linken und rechten Lateralsinus miteinander verbindet. Es kann auch statt dessen ein venöses Geflecht vorhanden sein. In 50 % der Fälle weicht der Sinus longitudinalis superior zur Rechten (3 mal häufiger) oder zur Linken der Protuberantia occipitalis interna ab, um sich in den betreffenden Lateralsinus fortzusetzen. Der Sinus rectus mündet fast immer in den linken Lateralsinus. Die Sinus occipitales münden in den einen oder anderen Lateralsinus oder in beide zugleich ein. (J. Dumont, Les Sinus postérieurs de la Dure-Mère, Nancy 1894.)

In die Sinus transversi, welche 6—10 mm D. besitzen, münden die Vv. cerebrales laterales et inferiores, ein Teil der Vv. cerebelli superiores und endlich einige Vv. diploicae ein. Der Sinus sigmoideus nimmt zuerst den Sinus petrosus superior auf, steht durch das Emissarium mastoideum mit den äusseren Schädelvenen, und durch das Emissarium condyloideum mit den äusseren Wirbelgeflechten in Verbindung. Das untere Ende des Sinus sigmoideus verbindet sich fast rechtwinkelig mit dem Bulbus venae jugularis internae.

5. Der Hinterhauptblutleiter. Sinus occipitalis.

Er zieht in den meisten Fällen einfach vom Confluens sinuum oder einem Sinus transversus in der Falx cerebelli gegen das Foramen occipitale magnum hin. Ehe er dasselbe erreicht, teilt er sich in zwei Schenkel, Sinus marginales, von welchen jeder sich oberhalb des Hinterhauptloches zu dem Bulbus venae jugularis internae begiebt. Ausserdem zieht ein kleines, aber nicht unwichtiges Verbindungsgefäss, oder ein kleines Geflecht, zu den Wirbelkanalgeflechten hin. Manchmal ist der Sinus occipitalis doppelt; jeder verläuft alsdann auf

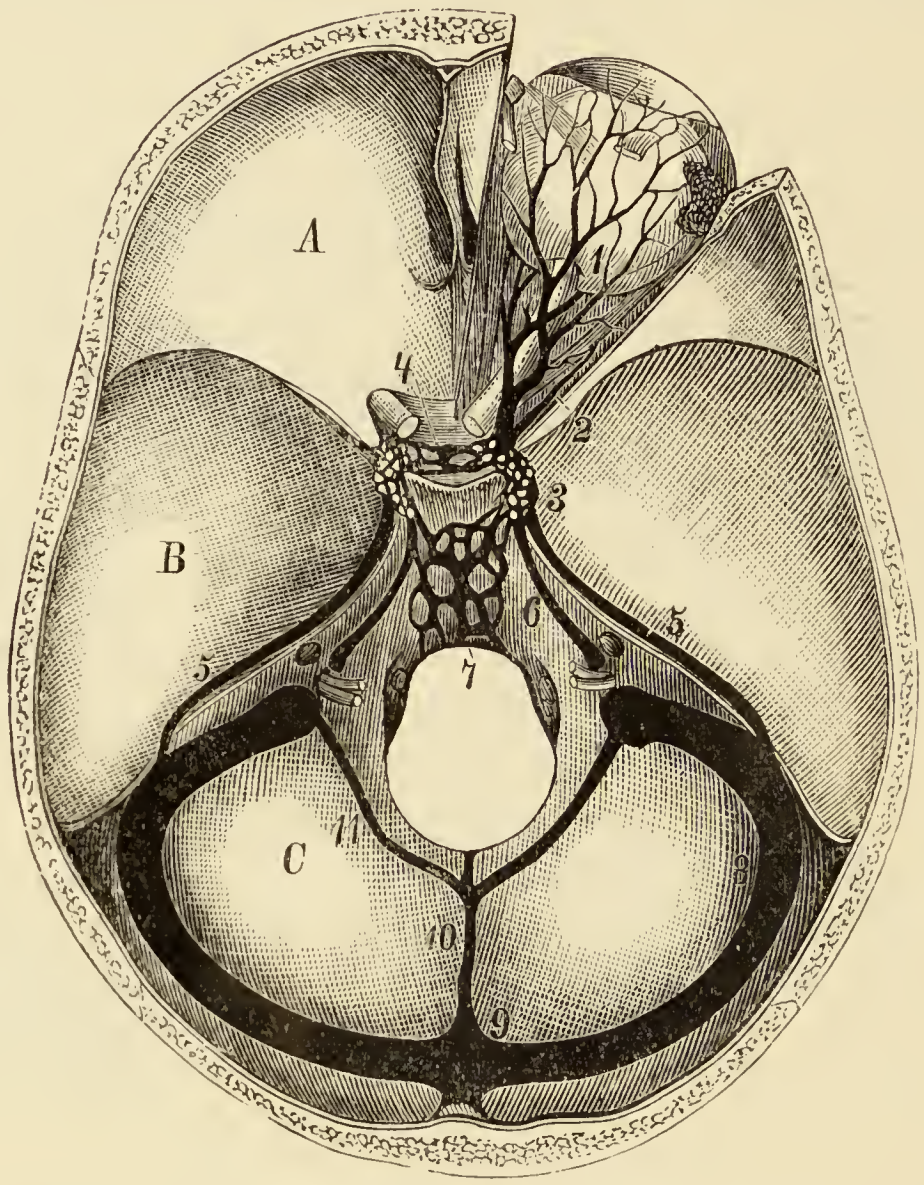

Fig. 152.

Die unteren Blutleiter der Schädelhöhle, schematisch. $^1/_2$.

A Fossa cranii anterior; *B* Fossa cranii media; *C* Fossa cranii posterior. 1 Venae ophthalmicae superiores; 2 Venae ophthalm. inferiores; 3 Sinus cavernosus; 4 Sinus circularis (Ridleyi); 5 Sinus petrosus superior; 6 Sinus petrosus inferior; 7 Plexus basilaris; 8 Sinus transversus an der Übergangsstelle in den Sinus sigmoideus; 9 Confluens sinuum; 10 Sinus occipitalis; 11 Sinus marginalis. Vor 10 und hinter 7 Verbindung mit den Wirbelgeflechten.

seiner Seite hin zu dem gleichen Ziele. Der so um den hinteren Umfang des Hinterhauptloches gebildete Venenbogen wird auch Sinus circularis foraminis occipitalis genannt.

Die Anordnung der basalen Blutleiter ist etwas verwickelter als jene der fornikalen; es sind folgende vorhanden:

6. Die Zellblutleiter. Sinus cavernosi.

Sie liegen zu beiden Seiten des Keilbeinkörpers auf den Wurzeln der grossen Flügel und erstrecken sich von der Fissura orbitalis superior bis zur Spitze des Felsenbeines. Sie sind von bedeutendem Umfange, unbestimmter Form und werden von zahlreichen Fäden durchzogen, wodurch sie ein schwammiges Ansehen bekommen.

Vorn stehen sie je mit einem weiten, unter den kleinen Keilbeinflügeln einherziehenden Venenraume, Sinus spheno-parietalis, welchen man auch als Anfang des Sinus cavernosus betrachten kann, sowie mit den Venen der Augenhöhle, Vv. ophthalmicae, in Verbindung. In die Sinus cavernosi münden ferner die grossen Vv. fossae lateralis. In die Aussenwand des Sinus eingeschlossen, nehmen die Nn. oculomotorius und trochlearis ihren Weg nach vorn.

Der N. abducens sowie die A. carotis interna mit dem sympathischen Plexus caroticus internus verlaufen durch den Sinus und werden vom Blute desselben umspült. Unten verbinden sich die beiden Sinus cavernosi durch die Emissaria foraminum ovalium mit den Plexus pterygoidei. Sie stehen ausserdem in Verbindung mit dem venösen Geflechte um die Carotis interna im Canalis caroticus, sowie mit den Sinus petrosi. Untereinander verbinden sie sich durch venöse Räume, welche an der vorderen und hinteren Wand sowie am Grunde der Hypophysengrube und hinter dem Dorsum sellae von einer zur anderen Seite verlaufen, so den Hirnanhang fast vollständig einhüllen und auch das Dorsum sellae umgeben.

Die beiden erstgenannten gegenseitigen Verbindungen der Sinus cavernosi, welche an der vorderen und hinteren Wand der Sattelgrube sich quer ausdehnen, Sinus intercavernosi anterior et posterior, bilden also mit den Zellblutleitern einen venösen Ring, welcher Sinus circularis (Ridleyi) genannt wird. Die unter dem Hirnanhange gelegene Verbindung, Sinus intercavernosus inferior fehlt häufig; die vorderste Verbindung, d. i. der Sinus intercavernosus anterior, ist dagegen die ansehnlichste. Diese Räume nehmen die feinen Venen des Hirnanhanges und des Keilbeinkörpers auf.

7. Der obere Felsenblutleiter. Sinus petrosus superior.

Der Sinus petrosus superior ist in die Anheftungsstellen des Hirnzeltes an die hintere Felsenbeinkante eingeschlossen und verläuft vom hinteren Ende des Sinus cavernosus zum oberen Ende des Sinus sigmoideus in lateral-rückwärts ziehender Richtung. Er verbindet somit den Sinus cavernosus mit dem Sinus sigmoideus und leitet das Blut des ersteren zur V. jugularis interna.

Eine andere Verbindung des Sinus cavernosus mit der Abflussstelle im Trichter des Foramen jugulare ist

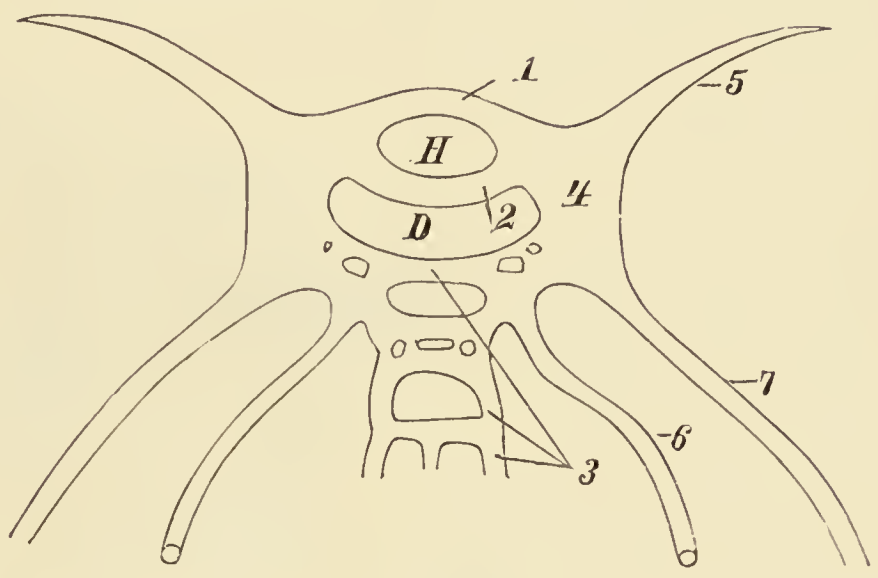

Fig. 153.

Die venösen Sinus der Schädelbasis in ⅔ der natürlichen Grösse. Ansicht von oben.

H Fossa hypophyseos; *D* Dorsum sellae. 1 Sinus intercavernosus anterior; 2 Sinus intercavernosus posterior; 3 Plexus basilaris; 4 Sinus cavernosus; 5 Sinus sphenoparietalis; 6 Sinus petrosus inferior; 7 Sinus petrosus superior.

8. Der untere Felsenblutleiter. Sinus petrosus inferior.

Er ist kürzer, aber meist weiter als der obere und verläuft am unteren Rande des Felsenbeines, zwischen ihm und der Pars basilaris ossis occipitis rück-ab-lateralwärts. Er beginnt an dem hinteren Rande des Sinus cavernosus und zieht bis zur medialen Seite des Nervenloches des Foramen jugulare. Von hier aus wendet er sich vor den Nerven der Vagusgruppe (IX., X. und XI. Hirnnerv) zum Bulbus venae jugularis internae und mündet schräg in denselben ein. Meist steht er mit dem Rete canalis hypoglossi in Verbindung.

Nach Trolard ist in derselben Knochenspalte, aber an der unteren Seite derselben, an der Aussenfläche des Schädels, noch ein kleiner Sinus petrosus infimus vorhanden, welcher mit mit dem inferior vielfach sich verbindet.

Mit den Sinus cavernosi stehen noch andere Bluträume in Verbindung, nämlich:

9. Plexus basilaris.

Der Zapfenblutleiter stellt ein dem Clivus basilaris aufliegendes Venengeflecht dar, welches die beiden Sinus cavernosi und die Sinus petrosi untereinander verbindet und mit den vorderen Geflechten des Wirbelkanales vereinigt.

10. Plexus venosus caroticus internus.

So nennt man das schon mehrfach erwähnte Venengeflecht, welches die A. carotis interna im Canalis caroticus umgürtet und den Sinus cavernosus mit dem Plexus pterygoideus in Verbindung setzt.

In die basalen venösen Sinus, namentlich in die Sinus cavernosi und petrosi inferiores ergiesst sich zum Teile das Blut der Augenhöhlen, Nasenhöhlen und des inneren Ohres.

Die hierher gehörigen Venen stellen folglich Wurzeln der Sinus und der V. jugularis interna dar.

f) Die Augenvenen (Augenhöhlenvenen). Vv. ophthalmicae.

Das Blut der die Augenhöhle erfüllenden Organe wird in zwei grösseren Venenstämmen gesammelt, von welchen der stärkere in der oberen Abteilung der Augenhöhle verläuft und im allgemeinen der Verzweigung der A. ophthalmica entspricht, während der schwächere nahe dem Boden der Augenhöhle einherzieht. Beide Stämme vereinigen sich am hinteren Ende der Augenhöhle zu einem weiteren Gefässe, Sinus ophthalmicus, welcher durch die Fissura orbitalis superior hindurch mit dem Sinus cavernosus in Verbindung tritt.

Fig. 154.

Halbschematische Ansicht der Venen der Augenhöhle und ihrer Verbindungen mit benachbarten Venen. $^2/_3$.

a Nervus opticus; *b* M. obliquus oculi superior; *c* Glandula lacrimalis; *d* M. obliquus oculi inferior; *e* Foramen rotundum; *f* Antrum maxillare. *I* Sinus ophthalmicus; 1 Vena supraorbitalis; 2 Vena ophthalmica inferior; 3 Venae musculares et Vena lacrimalis; 4 Vena ophthalmica superior mit den Venae ethmoidales; 5 Vena frontalis; 6 Vena infraorbitalis; *II* Vena facialis anterior; 7 Vena buccinatoria; 8, 8 Venae nasales externae; 9 Vena angularis; 10 Anastomose zwischen den Venae frontalis und angularis; *III* Vena facialis posterior; *IV* Vena temporalis; *V* Vena maxillaris interna; 11 Vena meningea; 12 Vena alveolaris inferior; 13 Venae musculares; 14 Anastomose; 15 Vena nasalis posterior. (V. infraorbitalis als regelmässiges Vorkommnis bestritten).

V. ophthalmica superior. Anfangs an der medialen oberen Seite des Augapfels gelegen, wendet sie sich weiter hinten über den Sehnerven lateralwärts, gelangt in die obere Orbitalfissur und erweitert sich hier zum Sinus ophthalmicus.

Der Stamm bildet sich aus einem am medialen Augenwinkel gelegenen Venennetze, welches andererseits mit den Venen des Antlitzes in Verbindung steht, und nimmt alsdann auf:

1. Eine V. sacci lacrimalis, vom Thränensacke und seiner Umgebung.

2. Vv. ethmoidales anterior et posterior, welche das Siebbein durch die gleichnamigen Öffnungen verlassen.
3. V. subraorbitalis, vom vorderen oberen Teile der Augenhöhle.
4. Vv. ciliares anteriores et posteriores, vom Augapfel; die ersteren dringen selten in den Stamm, sondern meist in die Muskelvenen, teilweise auch in die V. lacrimalis.
5. Vv. musculares, von den medialen und oberen Muskeln der Orbita.
6. V. lacrimalis, welche das Blut aus der Thränendrüse und den lateralen Muskeln sammelt.
7. V. centralis retinae. S. auch Sinnesorgane.

V. ophthalmica inferior.

Sie liegt am Boden der Augenhöhle, in deren lateralem Teile, zwischen dem unteren und lateralen geraden Augenmuskel.

Sie nimmt einige Vv. ciliares anteriores, lacrimales und musculares auf und geht meist eine starke Verbindung durch die Fissura orbitalis inferior mit der V. buccinatoria ein; so steht sie also mit dem Plexus pterygoideus in Verbindung. Ihr hinteres Ende mündet entweder noch in den Stamm der oberen Augenvene, oder mit ihr in den Sinus ophthalmicus.

g) Gehörvenen. Vv. auditivae.

Kleinere Venen dringen durch die Fissura petro-squamosa aus der Paukenhöhle in den Sinus petrosus superior. Eine kleine Vene gelangt durch den Aquaeductus vestibuli vom Vorhofe des Gehörlabyrinthes, eine andere aus dem Foramen oder der Fossa subarcuata, d. i. also aus der Gegend der halbkreisförmigen Kanäle, in den gleichen Blutleiter. Die Apertura externa canaliculi cochleae, vor allem aber der Meatus acusticus internus führen Venen aus der Schnecke zum Sinus petrosus inferior; letztere, drei bis vier an Zahl, werden Vv. auditivae internae genannt.

B. Die Venen der Wirbelsäule und ihres Inhaltes. Vv. columnae vertebralis et medullae spinalis.

Die Venen der Wirbelsäule stellen dichte Geflechte von Gefässen dar, welche in der ganzen Länge der Wirbelsäule sowohl an der Aussenfläche, wie im Inneren des Kanales entwickelt sind.

Sie stehen durch die Rami dorsales aller Segmentalvenen, sei es im Hals-, Brust-, Lenden- oder Kreuzteile des Stammes, mit der V. cava superior und inferior in Verbindung und vereinigen sich im Umfange des Foramen occipitale magnum mit den Venenräumen des Gehirnes und mit äusseren Schädelvenen.

Die an der Aussenfläche der Wirbelsäule und im Wirbelkanale gelegenen Geflechte zerfallen je in vordere und hintere. Hierzu kommen noch als Zuflüsse derselben die Venen der Wirbelkörper, des Rückenmarkes und seiner Häute.

a) Die vorderen Venen der Wirbelsäule. Plexus venosi vertebrales anteriores.

Die an der vorderen Fläche der Wirbelsäule vorhandenen kleinen Venen und Geflechte sammeln sich aus Teilen der Wirbelkörper und vorderen Bänder und münden teils in die Segmentalvenen oder ihre Stellvertreter, teils in die übrigen Nachbarvenen (Azygos, Hemiazygos u. s. w.), teils stehen sie mit den inneren Venen der Wirbelkörper (Vv. basivertebrales) in Verbindung.

b) Die Wirbelkörpervenen. Vv. basivertebrales.

Die Wirbelkörpervenen sind weite, im Inneren der Wirbelkörper vorhandene Gefässe, welche gleich den Vv. diploicae in Kanälen der spongiösen Substanz verlaufen.

Sie konvergieren strahlenförmig und in horizontaler Richtung gegen eine bogenförmige, der hinteren Fläche der Wirbelkörper nahe Knochenvene, welche letztere durch ein oder zwei Löcher der hinteren Fläche in den Wirbelkanal gelangt, um sich in die hier befindlichen Gefässe zu ergiessen. Da sie zugleich mit den vorderen Venen der Wirbelkörper in Verbindung stehen und Klappen nicht im Wege sind, ist ein Abfluss nach zwei Seiten frei. Seitlich stehen sie mit Gefässen in Zusammenhang, die vom Wirbelbogen kommen.

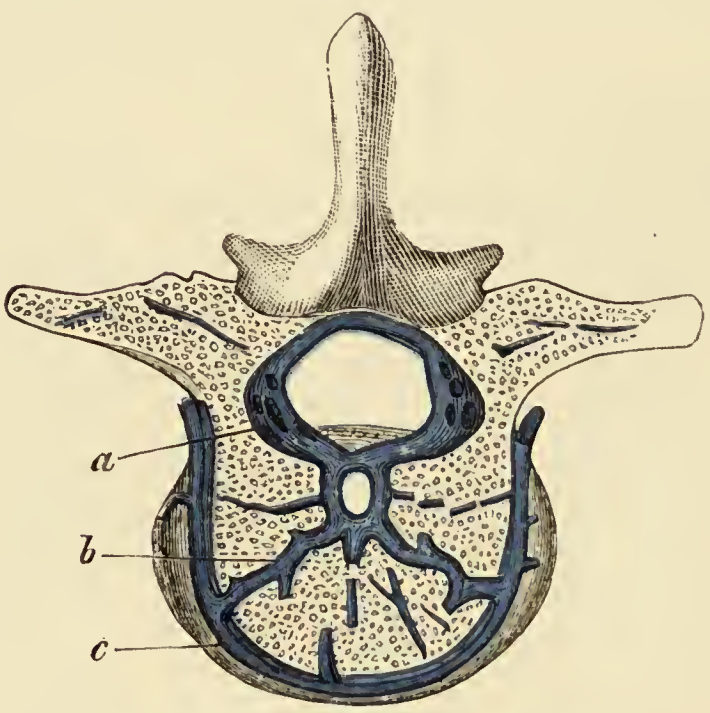

Fig. 155.

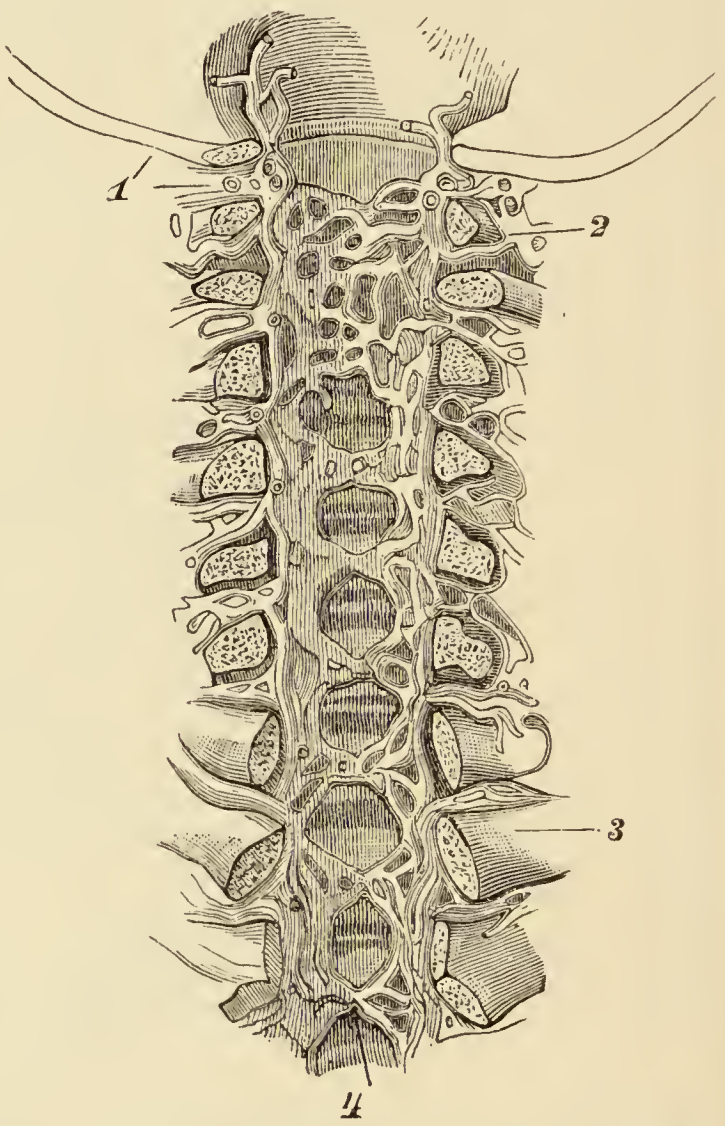

Fig. 156.

Fig. 155. Querschnitt durch einen Brustwirbel und die zugehörigen Venen. Nach Breschet.
a Plexus vertebrales interni; *b* Venae basi-vertebrales; *c* Plexus vertebralis externus.

Fig. 156. Vordere Wand des durch einen Frontalschnitt geöffneten oberen Teiles des Wirbelkanales, nach Entfernung des Rückenmarkes und seiner Häute, mit dem Plexus spinalis internus anterior. Nach Breschet.
1 Hinterhauptbein; 2 Ramus spinalis; 3 erster Brustwirbel; 4 vordere plexusartige Querverbindung.

c) Die hinteren Venen der Wirbelsäule. Plexus venosi vertebrales posteriores.

Sie bilden Geflechte auf den hinteren Flächen der Wirbelbogen, der Quer- und Dornfortsätze, welche das Blut aus den Knochen, den tiefen Muskeln des Rückens und der Haut aufnehmen.

Die Geflechte beider Seiten sind zuweilen in der Mittellinie durch mediane Längsvenen verbunden. Durch die Ligg. intercruralia hindurch stehen die Geflechte mit den Venen des Wirbelkanales in Verbindung. Sie entleeren ihr Blut in die zugehörigen Segmentalvenen, nachdem sie vorher Rami spinales aus den Zwischenwirbellöchern aufgenommen haben.

d) Die vorderen Wirbelkanalgeflechte. Plexus vertebrales interni anteriores.

Die Grundlage dieser mächtigen Geflechte macht sich in Form von zwei

weiten Venen und Venengeflechten geltend, welche an der hinteren Fläche der Wirbelkörper zu beiden Seiten des hinteren Längsbandes der Wirbelsäule gelegen sind und an der ganzen Länge der Wirbelsäule herabziehen.

Die beiden Längszüge sind durch quere, zwischen dem Wirbelkörper und dem Längsbande gelegene Geflechte, Plexus transversi anteriores, miteinander in Verbindung gesetzt. In der Nähe der Foramina intervertebralia sind sie durch Verbindungsgefässe mit den äusseren Venen gleichsam etwas nach aussen gezogen und erscheinen dadurch eingeschnürt. Ihr Blut fliesst am Halse in die Vv. vertebrales, an der Brust und am Bauche in die Vv. segmentales, am Becken in die Vv. sacrales laterales.

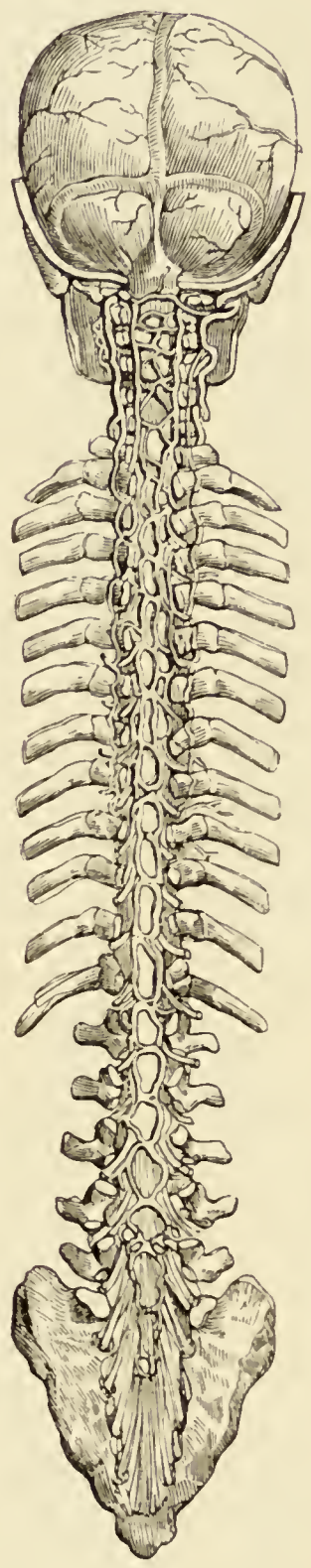

Fig. 157.

Hinteres Wirbelkanalgeflecht, nach Sappey. 1/8. Man sieht die beiden seitlichen Längsgefässe je in der Höhe eines Wirbels durch hintere Queranastomosen miteinander verbunden. In der geöffneten Schädelhöhle sind die hinteren Venenräume sichtbar.

e) Die hinteren Wirbelkanalgeflechte. Plexus vertebrales interni posteriores.

Auch an der hinteren Wand des Wirbelkanales sind zwei Längszüge von Venen zu unterscheiden, welche zu beiden Seiten der Vorderfläche der Wirbelbogen von oben nach unten verlaufen.

Beide Längszüge werden durch quere oder schräge, in der Regel einfache Anastomosen miteinander verbunden. Hier und da sind interessanterweise mediane dorsale Längsverbindungen dieser Queranastomosen ausgeprägt.

Die beiden vorderen und die beiden hinteren Längszüge lassen sich hiernach auch als zwei Paare von seitlichen Längszügen betrachten. Jedes Seitenpaar wird mit demjenigen der gegenüberliegenden Körperhälfte dem Angegebenen entsprechend durch ein segmentales vorderes Geflecht und je eine hintere in der Regel einfache Anastomose verbunden. Jedes Seitenpaar ist aber ferner durch stark entwickelte paarige seitliche Verbindungen ausgezeichnet, welche das Foramen intervertebrale umfassen und jederseits also den Zusammenhang des vorderen und hinteren Plexus vermitteln. So kommen zweierlei Gefässkränze zu stande, horizontale, welche im Inneren je eines Wirbelringes verlaufen, Circelli venosi vertebrales, und vertikale, welche je um einen austretenden Nervenstamm gelegt sind, Circelli venosi foraminum intervertebralium.

Die Wirbelkanalgeflechte haben sämtlich ihre Lage jenseits der Dura mater spinalis. Da aber das innere Periost der Wirbelsäule sich als Aussenschicht der Dura mater spinalis geltend macht, während die Innenschicht von der Dura mater spinalis i. e. S. dargestellt wird, so liegen jene inneren Gefässplexus sämtlich zwischen zwei Blättern der Dura. So verhält es sich auch mit der Dura mater cerebri, welche in eine Dura cerebri et cranii zerfällt. Hieraus ergiebt sich zugleich die wesentliche Gleichheit der Sinus durae matris und der inneren vertebralen Plexus.

Das Typische in der Anordnung der letzteren liegt scheinbar in den vier Längszügen, in Wirklichkeit jedoch in den queren Verbindungen, den venösen Wirbelringen; die Längszüge sind nichts anderes als stark ausgebildete Anastomosenketten zwischen den segmentalen venösen Wirbelringen.

f) Die Venen des Rückenmarkes. Vv. spinales.

Diese Gefässe verbreiten sich innerhalb des Sackes der Dura mater in der Gefässhaut und in der Substanz des Rückenmarkes. Erstere sind eng und lang, verlaufen auf beiden Flächen des Rückenmarkes und bilden ein ausgebreitetes Netzwerk.

Man unterscheidet:

1. Vv. spinales externae anteriores,
2. „ „ „ posteriores und
3. „ „ internae.

Sie stehen mit den übrigen Gefässen der Wirbelsäule durch segmentale Äste in Verbindung, welche, wie es auch bei den bezüglichen Arterien der Fall war, wiederum das Wesentliche der Anordnung bezeichnen und die austretenden Nerven durch die Zwischenwirbellöcher hindurch begleiten. In der Nähe des Schädels bilden sie mehrere kleine Stämme, welche mit den Vv. vertebrales, der Kleinhirnvenen und den unteren Blutleitern der Schädelhöhle in Verbindung treten. S. ferner Nervensystem.

g) Die Venen der Dura mater medullae spinalis.

Die kleinen Venen derselben verbinden sich mit den benachbarten Venen des Rückenmarkes und des Wirbelkanales.

Was die Blutströmung in den äusseren Venen der Wirbelsäule und in den Wirbelkanalgeflechten betrifft, so ist dieselbe in jeder Abteilung eine vorzugsweise horizontale. Das Blut gelangt so in die ausserhalb der Wirbelsäule gelegenen grossen Blutadern, in die Vv. vertebrales, azygos und hemiazygos, lumbales und hypogastricae.

System der unpaaren und halbunpaaren Vene. V. azygos und hemiazygos.

Die V. azygos ist der auf der rechten und vorderen Seite der Wirbelsäule gelegene Verbindungsstamm zwischen der unteren und oberen Hohlvene, welcher mit einem ähnlich angelegten, nur in der Regel weniger vollständig ausgebildeten Stamme der linken Seite, V. hemiazygos, gleichsam die Lücke ausfüllt, welche zwischen den Mündungsstellen der beiden Vv. cavae in dem rechten Vorhofe übrig bleibt. Beide Stämme nehmen in weiter Ausdehnung segmentale Venen des Rumpfes auf und verbinden dieselben auf verschiedene Weise mit den Hauptstämmen.

Die Venen beider Seiten nehmen ihren Ursprung meist schon in der unteren Lendengegend durch je ein Gefäss, V. lumbalis ascendens, welches vor den Querfortsätzen der Lendenwirbel, von dem M. psoas bedeckt, meist mit leichten Biegungen aufwärts zieht. Dieses Gefäss steht gewöhnlich mit der V. iliaca communis oder einem Beckenaste derselben in Verbindung und vereinigt sich im Aufsteigen mit den Vv. lumbales, öfters auch mit den Vv. renales, hinter welchen es gewöhnlich seinen Weg nimmt; endlich gehen beide Gefässe auch öfters in dem obersten Teile eine unmittelbare Verbindung mit der V. cava inferior ein. Am Zwerchfelle treten sie etwas näher zur Mittellinie, gelangen so von den Querfortsätzen zu den Wirbelkörpern und dringen durch einen Schlitz des medialen Lendenschenkels des Zwerchfelles, gemeinsam mit dem N. splanchnicus major, der an ihrer medialen Seite liegt, seltener durch den Hiatus aorticus in die Brusthöhle. Von hier an erhalten sie ihre selbständigen Namen.

Die V. azygos zieht auf der rechten Hälfte der Vorderseite der Wirbelkörper in die Höhe, wendet sich am vierten oder fünften Brustwirbel etwas nach rechts und hinten, gelangt auf diese Weise dicht an der Lungenwurzel hinter den Bronchus dexter und krümmt sich über ihn nach vorn, um oberhalb des Herzbeutels in die Vena cava superior einzudringen.

Beim Eintritte in die Brusthöhle liegt sie dicht an der rechten Seite des Ductus thoracicus und ist durch ihn von der Aorta thoracalis und der Speiseröhre getrennt; sie zieht hier vor den segmentalen Arterien einher und ist von der Pleura costalis bedeckt.

Die V. hemiazygos hat auf der linken Seite in dem unteren Teile der Brusthöhle einen ähnlichen Verlauf wie die Azygos auf der rechten Seite; allein sie steigt nur bis zur Höhe des zehnten bis siebenten Brustwirbels vor den Segmentalarterien und hinter der absteigenden Brustaorta aufwärts. Hier biegt sie dicht auf der Wirbelsäule hinter der Aorta, der Speiseröhre und dem Ductus thoracicus nach rechts hinüber zur V. azygos, in welche sie eindringt.

Während ihres aufsteigenden Zuges durch die Brusthöhle nehmen die V. azygos und hemiazygos viele Gefässe auf und treten mit anderen in Verbindung. Die Zuflüsse bilden segmentale Gefässe und zwar die Venae intercostales und ihre Rami dorsales; ferner viscerale Äste.

1. Vv. intercostales.

Sie sammeln das Blut der inneren Abteilung der Brustwand und des Brustteiles des Rückenmarkes, laufen an der Seite der gleichnamigen Arterien einher und nehmen im hinteren Zwischenrippenraume einen Ramus dorsalis auf. Der letztere sammelt das Blut aus der Haut und der Muskulatur des Rückens, sowie durch einen Ramus spinalis aus dem Wirbelkanale. An der Seite der Wirbelkörper liegen die Vv. intercostales oberhalb und vor den begleitenden Arterien; sie führen Klappen.

Die Vv. intercostales dextrae münden in der Regel mit Ausnahme der ersten oder der beiden ersten in die V. azygos ein. Diese Einmündung erfolgt für die unteren Vv. intercostales einzeln, während die oberen sich häufig zu einem gemeinsamen Stämmchen vereinigen, welches mitunter auch noch die V. intercostalis suprema[1]) aufnimmt, oder sich doch wenigstens mit ihr durch eine Längsanastomose verbindet.

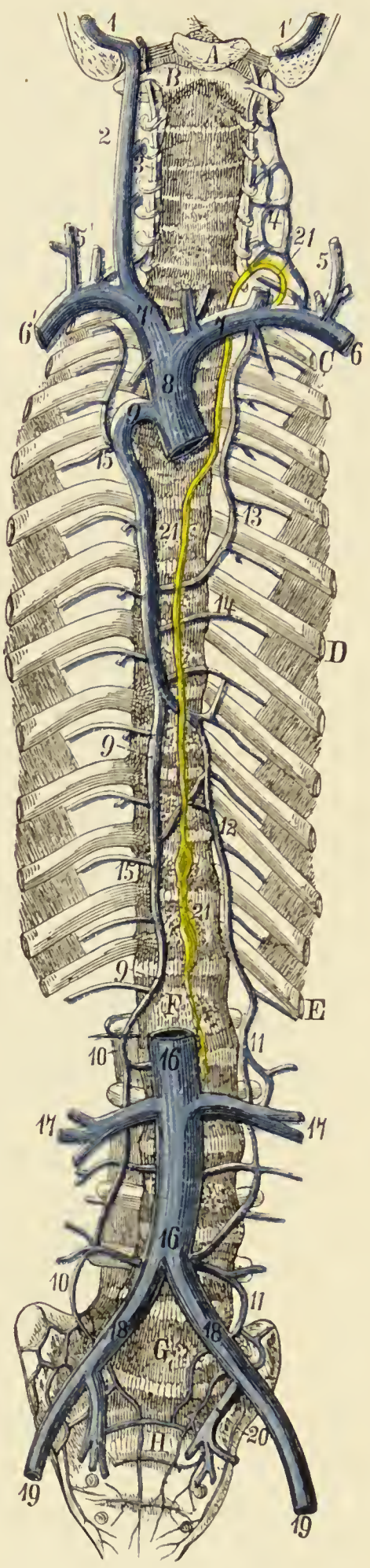

Fig. 158.

Vena azygos und Vena hemiazygos mit ihren Verbindungen. 1/6.

A Os occipitis; *B* Atlas; *C* Costa prima; *D* Costa sexta; *E* Costa duodecima; *F* Vertebra lumbalis prima; *G* Vertebra lumbalis quinta; *H* Os sacrum. 1, 1′ Sinus sigmoidei; 2 Vena jugularis communis; 3 Vena vertebralis; 4 Plexus vertebralis; 5, 5′ Venae jugulares externae; 6, 6′ Venae subclaviae; 7, 7′ Venae anonymae; 8 Vena cava superior; 9, 9′ Vena azygos; 10, 10 Vena lumbalis ascendens dextra in Verbindung mit Beckenvenen; 11, 11 Vena lumbalis ascendens sinistra in direkter Verbindung mit der Vena iliaca communis; 12 Vena hemiazygos; 13 Vena hemiazygos accessoria mit Aufnahme der fünf oberen Venae intercostales sinistrae; sie ist sowohl mit der Vena anonyma sinistra, wie mit der Vena azygos verbunden; 14 Vena intercostalis sinistra sexta in direkter Verbindung mit der Vena azygos; 15, 15 Venae intercostales sinistrae; 16 Vena cava inferior; 17, 17 Venae renales, darunter Venae lumbales transversae; 18, 18 Venae iliacae communes; 19, 19 Venae iliacae externae; 20 Vena hypogastrica sinistra; 21 Ductus thoracicus, mit Einmündung in das Ende der Vena subclavia sinistra.

---

[1]) Die segmentalen Nerven der Brust heissen thoracales; so sollten auch die Gefässe heissen.

Die Vv. intercostales sinistrae zeigen ein wechselndes Verhalten. Die vier bis sechs unteren dringen in die V. hemiazygos ein; die mittleren, gewöhnlich zwei bis drei Gefässe, ziehen vor den Wirbelkörpern meist unmittelbar, oder zu einer V. hemiazygos media verbunden, in die V. azygos; die oberen, dem zweiten bis fünften Brustsegmente entsprechenden Venen sammeln sich gewöhnlich zu einem Stämmchen, welches entweder mit der V. anonyma sinistra oder mit der V. azygos eine Verbindung eingeht. Dieses Stämmchen bezeichnet man V. hemiazygos accessoria. Letzteres Gefäss kann sich auch mit beiden genannten Stämmen zugleich verbinden. Es kann endlich noch die V. hemiazygos (inferior) aufnehmen, so dass auf diese Weise alle Vv. intercostales der linken Seite untereinander und ausserdem sowohl mit der V. azygos wie mit der V. anonyma sinistra verbunden werden.

2. Vv. mediastinales posteriores.

Eine grössere Anzahl kleiner Gefässe führt das Blut von den im hinteren Mittelfellraume gelegenen Gebilden, sowie von den Wänden dieses Raumes zur V. azygos und hemiazygos.

3. Vv. oesophageae.

Eine unbestimmte Anzahl von Speiseröhrenvenen ziehen zu beiden Längsstämmen.

4. Vv. bronchiales.

Dies sind ansehnliche Gefässe, welche das zur Ernährung der Lungen gedient habende Blut zurückführen.

Den Ästen des Bronchialbaumes folgend gelangen sie zu den Lungenwurzeln. Der Stamm der V. bronchialis dextra mündet in die V. azygos, während letztere den rechten Bronchus überschreitet; der Stamm der bronchialis sinistra senkt sich dagegen meist in die V. hemiazygos accessoria.

Abweichungen. In einigen Fällen wurde beobachtet, dass die V. azygos die V. cava inferior in sich aufnahm und dann eine bedeutende Grösse besass. Auch der Eintritt der V. azygos in die V. subclavia ist gesehen worden.

III. Gebiet der unteren Hohlvene.

Die untere Hohlvene. V. cava inferior.

Sie sammelt das Blut der unteren Extremitäten, der Eingeweide der Becken- und Bauchhöhle, der Wandungen dieser Höhlen, des unteren Teiles des Rückenmarkes und seiner Häute.

Sie beginnt mit dem Zusammenflusse der beiden Vv. iliacae communes an der rechten Seite des vierten bis fünften Lendenwirbels rechts und hinter der A. iliaca communis dextra und steigt an der rechten Seite der Bauchaorta bis zum hinteren Leberrande aufwärts. Hier trennt sie sich von der Aorta; diese betritt den Hiatus aorticus, jene aber dringt zunächst in den hinteren Teil der rechten Längsfurche der Leber und wendet sich dann zum Foramen venae cavae des Zwerchfelles, durch welches sie in den Herzbeutel und unmittelbar darauf in den rechten Vorhof des Herzens mündet.

Der Stamm des mächtigen Gefässes zieht auf diese Weise schräg an der hinteren Wand der Wirbelsäule nach rechts und oben. Unten liegt sie vor dem medialen Rande des Psoas major, oben vor dem Lendenteile des Zwerchfelles. Quer hinter ihr hinweg laufen die Aa. lumbales dextrae und die A. renalis dextra. Vor ihr nimmt die A. spermatica interna dextra ihre schrägabsteigende Bahn; vor ihr liegt unten das Mesenterium und die Pars descendens duodeni, oben die Leber.

Ihre Wurzeln sind folgende:

a) Parietale Wurzeln.

1. V. sacralis media.

Sie begleitet auf beiden Seiten die gleichnamige Arterie und mündet in die V. iliaca communis sinistra, oder in die Cava selbst.

Sie beteiligt sich an der Bildung des Plexus sacralis anterior.

2. Vv. iliacae communes.

Ihre Äste sind zum Teile parietaler, zum Teile visceraler Art. Sie werden in einem besonderen Abschnitte behandelt werden.

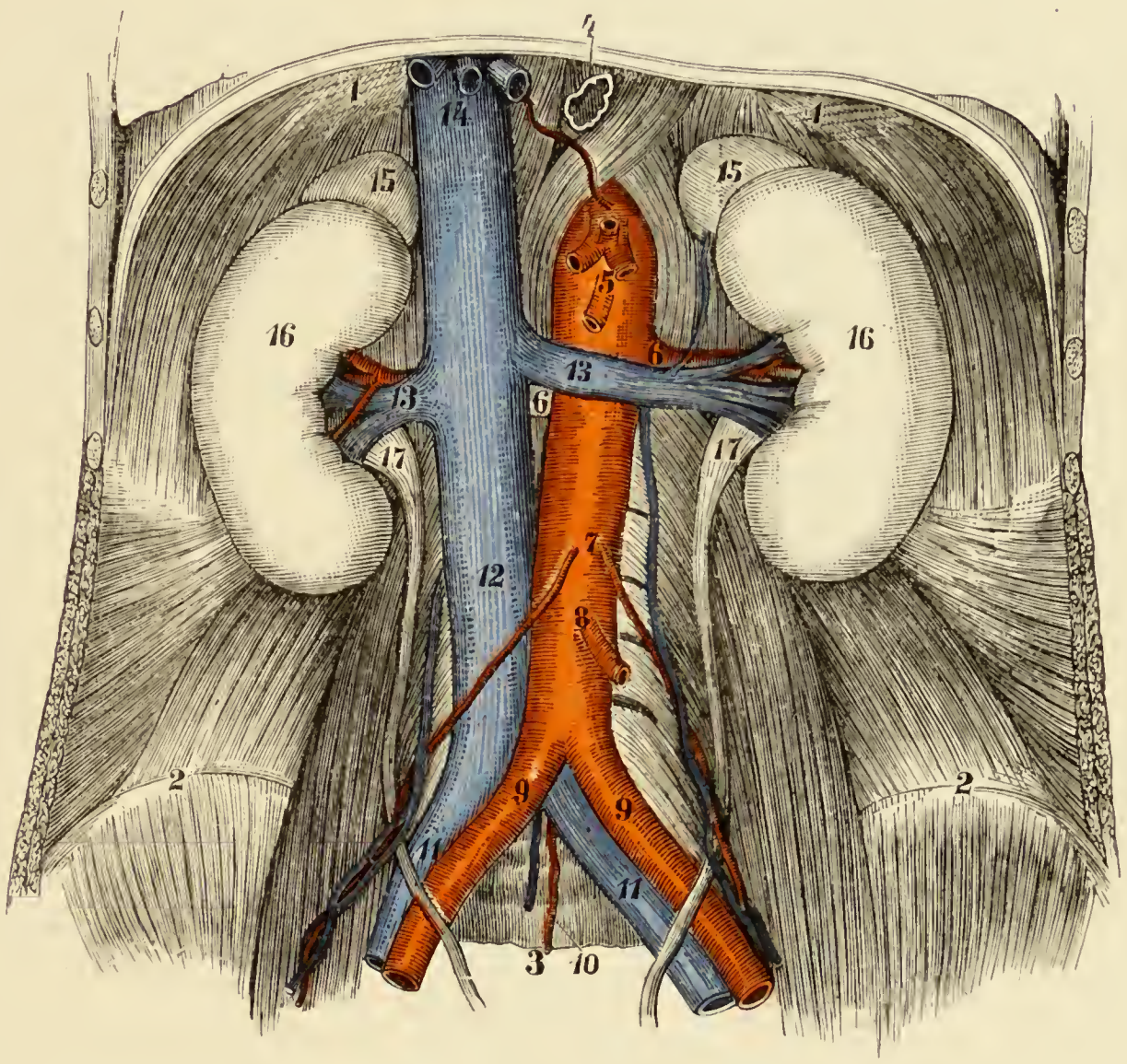

Fig. 159.

Stamm der Vena cava inferior. 1/4.

Die Stämme der grossen Gefässe an der hinteren Bauchwand sind nach Entfernung der Baucheingeweide freigelegt. 1 Diaphragma; 2 Crista iliaca; 3 Promontorium; 4 Oesophagus im Hiatus; 5 Aorta, aa. phrenicae inferiores, coeliaca et mesenterica superior; 6, 6 Arteriae renales; 7 Arteriae spermaticae internae; von den im unteren Abschnitte mit ihnen verlaufenden Venae spermaticae internae dringt die rechte bei 12 in die Vena cava inferior, die linke bei 6 in die Vena renalis sinistra; 8 Arteria mesenterica inferior; 9, 9 Arteriae iliacae communes; 10 Vasa sacralia media; 11, 11 Venae iliacae communes; 12 Vena cava inferior; 13, 13 Venae renales; in die Vena renalis sinistra mündet eine Vena suprarenalis; 14 Venae hepaticae; 15, 15 Glandulae suprarenales; 16, 16 Renes; 17, 17 Ureteres.

3. Vv. lumbales.

Sie entsprechen in ihrer Anordnung den gleichnamigen Arterien und nehmen hinten den typischen Ramus dorsalis auf. Letzterer kommt von den Muskeln des Rückens her und nimmt, während er zwischen den Quertfortsätzen der Lendenwirbel vorüberzieht, einen Ramus spinalis durch das zugehörige Foramen intervertebrale auf. Der Stamm sammelt das Blut der seitlichen Bauchdecken und steht mit den Gefässen der vorderen Bauchwand in Verbindung. Die aus der Vereinigung der Rr. dorsales und ventrales hervorgegangenen Gefässe ziehen hinter dem M. psoas auf der vorderen Fläche der Wirbelsäule zur Hohlvene, wobei

die linksseitigen hinter der Aorta verlaufen. Mehrere Stämmchen können sich vor der Wirbelsäule verbinden und gemeinsam in die Hohlvene münden. Vor den Querfortsätzen der Lendenwirbel findet sich die längsverlaufende Anastomosenkette der bereits S. 168 beschriebenen V. lumbalis ascendenz, welche die Vv. lumbales unter sich und meist auch mit der V. iliaca communis verbindet.

4. Vv. phrenicae inferiores.

Sie begleiten die gleichnamigen Arterien und münden unmittelbar oder mit einem benachbarten Gefässe verbunden in die Cava inferior.

b) Viscerale Wurzeln.

5. Vv. spermaticae internae.

Sie kommen bei dem Manne vom Hoden, bilden einen Bestandteil des Samenstranges und dringen mit diesem durch den Leistenkanal in die Bauchhöhle. Aus dem Hoden dringen zahlreiche kleine Gefässe, Vv. testiculares, am oberen Teile des hinteren Randes der Albuginea hervor und vereinigen sich mit kleinen Gefässen aus dem Nebenhoden, Vv. epididymicae, zu mehreren kleinen Stämmchen, welche ein dichtes Geflecht, Plexus pampiniformis bilden. Oben treten die Gefässe allmählich zu einem oder zwei Stämmchen zusammen, welche nach ihrem Eintritte in die Bauchhöhle hinter dem Bauchfelle auf dem Psoas major in die Höhe ziehen. Rechterseits erfolgt die Einmündung in der Regel in die V. cava inferior, linkerseits in die V. renalis; wenn oben noch je zwei Stämmchen vorhanden sind, eröffnet sich auch auf der rechten Seite das eine gewöhnlich in die V. renalis, während links beide in dieses Gefäss einzudringen pflegen.

Bei dem Weibe kommen die Vv. spermaticae internae, Vv. ovaricae, von den Eierstöcken; sie bilden sich aus einem dichten Geflechte von Venen, Plexus ovarii, welches im Hilus ovarii gelegen ist; sie gehen dann in ein gröberes, im Lig. latum uteri gelegenes Venennetz, Plexus pampiniformis, über, welches in den an der Seite der Aa. ovaricae verlaufenden Samengefässen endigt. Diese zeigen eine ähnliche Mündungsweise wie bei dem Manne.

Die Vv. spermaticae internae sind sowohl bei dem Manne wie bei dem Weibe mit Klappen versehen, besonders auch an den Mündungen.

6. Vv. renales.

Die Nierenvenen bilden sich aus zahlreichen Wurzeln im Hilus renalis und stellen kurze, starke Stämmchen dar, welche vor den Arterien quer zur unteren Hohlvene verlaufen und rechtwinklig in sie münden.

Die linke V. renalis ist länger und zieht vor der Aorta vorüber. Beide Gefässe nehmen auf ihrer Bahn Vv. suprarenales auf, linkerseits mündet gewöhnlich auch die V. spermatica interna.

7. Vv. suprarenales.

Die Venen der Nebennieren gehen mit mehreren kleinen Wurzeln aus dem Hilus der Nebennieren hervor.

Sie bilden jederseits meist nur ein kurzes, ansehnliches Stämmchen, welches sich links mit der V. renalis, seltener mit einer Zwerchfellvene, rechts gewöhnlich mit der Cava inferior, jedoch öfters auch mit der Nierenvene verbindet.

8. Vv. hepaticae.

Die Lebervenen dringen schräg in die Cava inferior ein, während diese in der rechten Längsfurche der Leber eingebettet ist. Es sind gewöhnlich drei, vollständig in die Lebersubstanz eingeschlossene grosse, bis fingerdicke Stämme, welche am stumpfen Leberrande zusammentreffen.

Ausser diesen grossen Gefässen treten weiter unten noch kleinere Lebervenen in die

untere Hohlvene ein. Die Lebervenen nehmen sowohl das Blut auf, welches durch die Pfortader, wie dasjenige, welches durch die Leberarterien in die Leber eingeführt wurde.

Unmittelbar vor der Einmündung der am weitesten rechts gelegenen grossen Lebervene in die Hohlvene verbindet sich mit derselben das Lig. venosum (Arantii).

Abweichungen. In dem unteren Teile ihres Verlaufes liegt die untere Hohlvene manchmal auf der linken Seite der Aorta und wendet sich erst nach Aufnahme der linken Nierenvene über die Aorta hinweg zu ihrem gewöhnlichen Platze. Nur bei Umlagerung der Brust- und Baucheingeweide behält sie ihre Lage auf der linken Seite bis zum Herzen bei.

Häufiger kommt es vor, dass die Vv. iliacae communes sich nicht an der gewöhnlichen Stelle miteinander verbinden, sondern dass jede getrennt auf ihrer Seite an der Aorta in die Höhe läuft und sich mit der V. renalis ihrer Seite verbindet. Der so entstandene linke Stamm tritt dann vor der Aorta weg, vereinigt sich mit dem rechten Stamme und bildet erst im oberen Teile der Bauchhöhle die V. cava inferior.

Ferner giebt es Fälle, in welchen die V. cava inferior, anstatt in den rechten Vorhof einzumünden, sich mit der V. azygos verbindet, welche dann eine bedeutende Grösse erlangt. In dieser Weise gelangt das gesamte Blut des Körpers, der unteren wie der oberen Hälfte, mit Ausnahme desjenigen der Baucheingeweide, durch die V. cava superior in den rechten Vorhof. In diesem Falle dringen die Vv. hepaticae nicht in die V. cava inferior ein, sondern bilden einen Stamm, welcher unmittelbar zum rechten Vorhofe zieht, entsprechend der gewöhnlichen Einmündungsstelle der unteren Hohlvene.

In seltenen Fällen dringt die V. renalis sinistra hinter der Aorta zur V. cava. In einem bemerkenswerten Falle endigte eine der Vv. hepaticae nicht in der V. cava inferior und nicht im rechten Vorhofe, sondern in der rechten Kammer und war an der Mündungsstelle mit Klappen versehen.

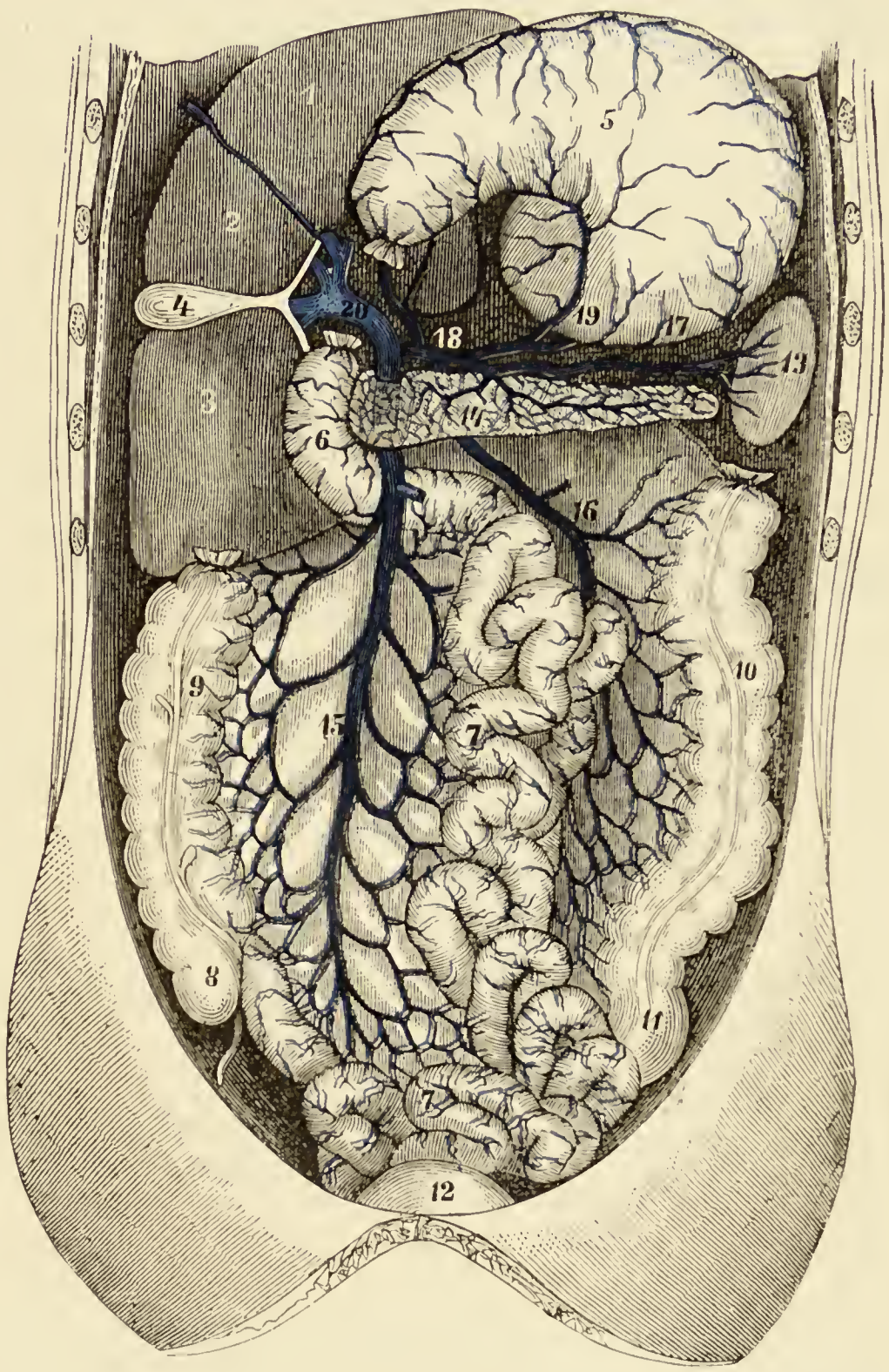

Fig. 160.

Die Pfortader und ihre Wurzeln. 1/5.

Leber und Magen sind nach aufwärts geschlagen, das Anfangsstück des Duodenum und das Colon transversum sind abgetrennt.

1 Lobus sinister hepatis; 2 Lobus quadratus; 3 Lobus dexter; 4 Vesica fellea; 5 Ventriculus; 6 Duodenum; 7, 7 Intestinum mesenteriale; 8 Coecum; 9 Colon ascendens; 10 Colon descendens; 11 Colon sigmoideum; 12 Vesica urinaria; 13 Lien mit Rami lienales; 14 Pancreas und Vena pancreatica; 15 Vena mesenterica sup.; 16 Vena mesenterica inf.; 17 Venae gastricae breves; 18 Vena lienalis mit den Einmündungsstellen der Vena gastro-epiploica sinistra von oben und der Vena mesenterica inf. von unten; 19 Vena coronaria ventriculi; 20 Vena portae.

System der Pfortader.

Die Pfortader. Vena portae hepatis.

Pfortader, V. portae, nennt man ein grosses Gefäss der Bauchhöhle, welches durch den Zusammenfluss einer Anzahl von Eingeweidevenen entsteht, nach kurzem Verlaufe in die Leberpforte eindringt, sich innerhalb der Leber verästelt und ein die ganze Leber einnehmendes Kapillarsystem entwickelt, aus welchem die vorher erwähnten Lebervenen hervorgehen.

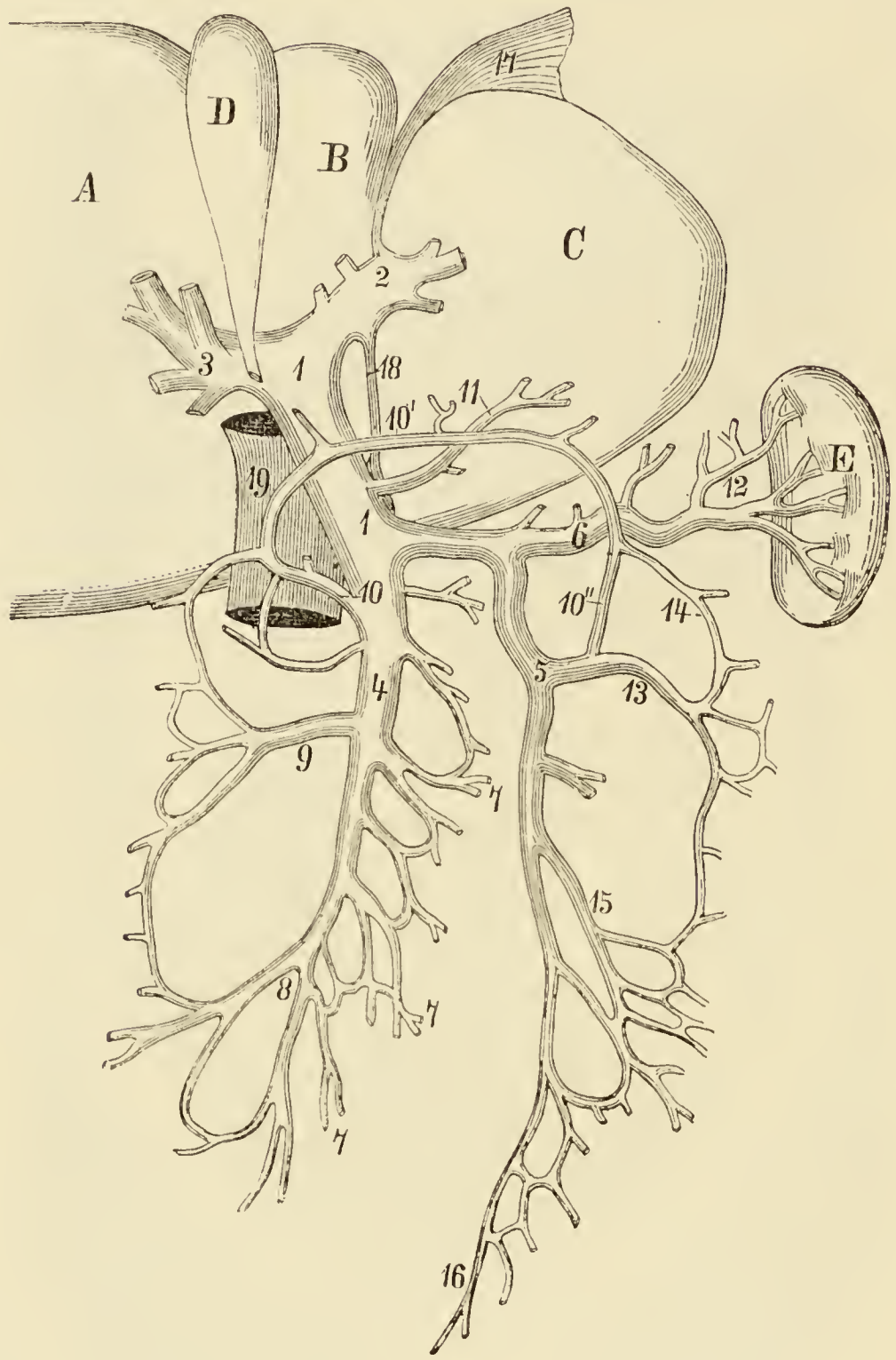

Fig. 161.

Schematische Darstellung der Pfortader und ihrer Wurzeln. 1/3.

Die Leber ist in die Höhe geschlagen, so dass ihre untere Fläche sichtbar ist. *A* Lobus dexter hepatis; *B* Lobus quadratus; *C* Lobus sinister; *D* Vesica fellea; *E* Lien. 1 Vena portae; 2 Ramus sinister; 3 Ramus dexter; 4 Vena mesenterica superior; 5 Vena mesenterica inferior; 6 Vena lienalis; 7, 7, 7 Venae intestinales; 8 Vena ileo-colica; 9 Vena colica dextra; 10 Vena colica media; 10', 10'' Ramus anastomoticus; 11 Vena coronaria ventriculi; 12 Rami lienales; 13 Vena colica sinistra; 14 Ramus anastomoticus; 15 Vena colica inferior; 16 Vena haemorrhoidalis superior; 17 Ligam. falciforme hepatis mit der Vena umbilicalis; 18 Ductus venosus (Arantii); 19 Vena cava inferior.

Die Pfortader unterscheidet sich hierdurch von den übrigen Venen, welche sich aus kleinen Wurzeln zu immer grösseren Gefässen vereinigen, die sich nicht mehr teilen. Die Wurzeln der Pfortader kommen von den Organen des chylopoetischen Systemes, nämlich vom Magen, von dem gesamten Darme, von der Bauchspeicheldrüse und von der Milz. Man nennt diese Venen auch äussere Wurzeln der Pfortader und unterscheidet davon die inneren, zahlreiche kleine Venen, welche das Blut der in der Leber ausgebreiteten Zweige der A. hepatica sammeln und in Pfortaderäste ergiessen (s. Eingeweidelehre).

Der Stamm der Pfortader ist 6—8 cm lang, beginnt mit der Vereinigung der V. mesenterica superior und lienalis dicht hinter dem Kopfe der Bauchspeicheldrüse, und läuft schräg nach rechts und oben zur Leberpforte.

Auf diesem Wege legt sich die A. hepatica links und der Gallengang rechts vor den Stamm, welchen sie von vorn her ziemlich vollständig verdecken. Dabei ist dieser durch lockeres Bindegewebe verbündene Strang, Leberstrang, Funiculus hepaticus, von den Nerven des Lebergeflechtes und von zahlreichen Lymphgefässen umgeben und in das

rechte Ende des kleinen Netzes des Peritonäum, nämlich in das Lig. hepatoduodenale eingeschlossen. Bei seinem Eintritte in die Leberpforte erweitert sich der Stamm zum Sinus venae portae, aus welchem seine beiden Hauptäste unter einem sehr stumpfen Winkel hervorgehen.

Die beiden Hauptäste trennen sich in der Nähe des rechten Endes der Leberpforte. Der Ramus dexter dringt dann unmittelbar in das Parenchym des rechten Leberlappens ein und verteilt sich dort in eine grosse Zahl von Zweigen, von welchen jeder von einem Ästchen der Leberarterie und von einem Zweige des Gallenganges begleitet wird. Der Ramus sinister ist schwächer und länger als der rechte, verläuft durch den grösseren Teil der Querfurche der Leber hindurch, giebt Zweige an die kleinen Leberlappen ab und dringt dann in den linken Leberlappen ein, um sich in diesem zu verbreiten.

Ausser dem Pfortaderstamme gelangt in die Leber noch eine Anzahl kleiner Venen, welche das Blut aus benachbarten Gebilden aufnehmen und daher Vv. portae accessoriae genannt werden.

Die Hauptwurzeln der Pfortader sind die V. mesenterica superior und inferior, lienalis und coronaria ventriculi. Die V. vesicae fellae dringt entweder in den Stamm der Pfortader ein oder verbindet sich mit dem Ramus dexter derselben.

1. Obere Gekrösvene. V. mesenterica superior.

Ihr Stamm liegt rechts von der A. mesenterica superior. Ihre Wurzeln stimmen in Bezug auf Verbreitungsgebiet und Verlauf mit den Ästen der Arterie überein. Sie werden also durch die Vv. jejuno-ileae und colicae dextrae, welche vom Dünndarme, sowie vom aufsteigenden und queren Teile des Dickdarmes kommen, gebildet. Der so zusammengesetzte Stamm wendet sich nach rechts und oben, dringt vor dem Zwölffingerdarme hinter die Bauchspeicheldrüse und vereinigt sich hier mit der V. lienalis. Sehr häufig tritt vorher noch die V. gastro-epiploica dextra in sie ein. In anderen Fällen gelangt letzteres Gefäss in die V. lienalis oder verbindet sich mit einer V. colica dextra zur V. gastro-colica.

2. Untere Gekrösvene. V. mesenterica inferior.

Das Gefäss entspricht ganz der gleichnamigen Arterie. Unten steht sie durch die ihr zugehörige V. haemorrhoidalis superior mit dem ausgedehnten Plexus haemorrhoidalis im Zusammenhange. Vom Becken steigt sie in leichtem, links konvexem Bogen aufwärts, nimmt mehrere Vv. colicae sinistrae auf und dringt an wechselnder Stelle hinter die Bauchspeicheldrüse. Gewöhnlich verbindet sie sich mit der V. lienalis; manchmal dringt sie an der Bildungsstelle der Pfortader in diese ein, oder sie vereinigt sich gar mit der V. mesenterica superior.

3. Milzvene. V. lienalis.

Die Milzvene ist meist sehr stark und führt das Blut der Milz, eines grossen Teiles des Magens, der Bauchspeicheldrüse, eines Teiles des Zwölffingerdarmes und durch die V. mesenterica inferior auch dasjenige des Colon descendens und Rectum der Pfortader zu.

Sie beginnt mit einigen getrennt aus dem Hilus der Milz hervordringenden Wurzeln, welche sich bald zu einem Stamme vereinigen. Dieser nimmt dann einige Vv. gastricae breves, die V. gastro-epiploica sinistra, einige Vv. pancreaticae und duodenales auf, zieht von links nach rechts hinter der Bauchspeicheldrüse und unter der Milzarterie einher, empfängt früher oder später die V. mesenterica inferior und verbindet sich hinter dem Kopfe der Bauchspeicheldrüse unter nahezu rechtem Winkel mit der V. mesenterica superior.

4. Kranzvene des Magens. V. coronaria ventriculi.

Die Kranzvene des Magens verläuft als schwächeres Gefäss längs der kleinen Kurvatur des Magens von der Cardia zum Pylorus, parallel der gleichnamigen Arterie, wendet sich am Pylorus abwärts und senkt sich in den Stamm der Pfortader, manchmal auch in die V. lienalis ein.

Wichtige Beziehungen der Nabelvene, V. umbilicalis, zur Pfortader und unteren Hohlvene während des Fötallebens werden später zur Betrachtung gelangen.

Hier aber ist von wichtigen offenbleibenden Resten der Nabelvene das Folgende zu erwähnen.

Die das arterialisierte und mit neuem Ernährungsmateriale versehene Blut des Embryo aus der Placenta zurückführende Nabelvene, V. umbilicalis, unterliegt nach der Geburt, wie alle übrigen nur für den fötalen Kreislauf erforderlichen, für den postfötalen Kreislauf aber überflüssig gewordenen Gefässe einer eigentümlichen Umwandlung, welche jener einfach in der Kontinuität unterbundener Gefässe sich vollziehenden ganz entspricht. Demgemäss wird der Verschluss (Obliteration) nur in dem distalen Endstücke, dem Venenstumpfe am Nabel, stets ein vollständiger sein; in den weiter proximal gelegenen Teilen dagegen erhält sich in der Regel ein mehr oder weniger feiner Restkanal, welcher während des ganzen Lebens, und zwar unter normalen Verhältnissen in centripetaler Richtung von Blut durchströmt wird (P. Baumgarten). Der Blutlauf in dem Restkanale wird vermittelt durch kleine Venenäste, welche am Nabel aus Verzweigungen der Vv. epigastricae profundae entspringen und sich in verschiedener Höhe, meist in das mittlere Drittel der Vene einsenken. Zum Verständnisse dieser Anastomosen ist zu wissen notwendig, dass die Nabelvene im Ganzen ursprünglich aus Bauchwandvenen hervorgeht (s. Schlussabschnitt). Der grösste und regelmässigste dieser parumbilicalen Venenäste ist unter dem Namen der Burowschen Vene des Embryo bekannt. In einem Teile ($^1/_4$—$^1/_3$) der Fälle mündet letztere nicht unmittelbar in die Nabelvene, sondern in das Pfortadersystem der Leber; sie führt den Namen der Sappeyschen Parumbilikalvene. Aber auch in diesen Fällen des Vorhandenseins einer Sappeyschen Parumbilikalvene ist die Nabelvene meist nicht astlos, indem eine oder die andere der kleineren Parumbilikalvenen, Schaltvenen von Baumgarten, in die Nabelvene münden. Von der Stärke, Zahl und Einmündungsstelle der eintretenden Äste hängt in der Folge die Weite und Länge des bleibenden Restkanales der unvollständig obliterierten Nabelvene ab, so dass bald ein für eine gröbere oder feinere Stahlsonde durchgängiger, 6—10 cm langer, bald nur ein für eine Borste durchgängiger Kanal gefunden wird. Münden ausnahmsweise gar keine Äste in die Nabelvene ein, so wächst dieselbe vollständig zu.

Bei Störungen im Leberkreislaufe, wie sie z. B. bei bindegewebiger Verdichtung der Leber (Lebercirrhose) Platz greifen, erfährt der genannte Restkanal eine Erweiterung, deren Grad von dem Grade der Entartung, besonders aber auch von der ursprünglichen Weite des Restkanales abhängt. So wird trotz gleichen Grades der Erkrankung bald ein feiner, bald ein gänsefederkiel- bis fingerdicker centraler Blutkanal im Lig. hepatis rotundum gefunden. Mit der Erweiterung des Restkanales geht eine Erweiterung der Seitenäste des Kanales, der Burowschen Vene, der Schaltvenen, sowie des mit diesen Seitenästen zusammenhängenden ganzen Venennetzes des Lig rotundum und falciforme hepatis, ferner der Venen der vorderen Bauchwand einher, zuweilen unter Bildung eines, „Caput Medusae“ genannten Venenknäuels. Bei enggebliebenem Restkanale vermittelt die V. parumbilicalis von Sappey hauptsächlich die Vermittelung der Kollateralbahnen, welche das sich stauende Pfortaderblut durch Bauchwandvenen abzuleiten bestrebt sind. S. auch die Bemerkungen von His, Arch. f. Anatomie, 1895, Suppl. Bd. S. 150.

Gemeinsame Hüftvenen. Venae iliacae communes.

1. Die Vv. iliacae communes.

Sie sammeln im allgemeinen das Blut aus den gleichen Bezirken, in welche es durch die gleichnamigen Arterien hingeführt wird.

Sie erstrecken sich von der Articulatio sacro-iliaca bis zur Bandscheibe des vierten und fünften Lendenwirbels, an deren rechter Seite sie zur Bildung der V. cava inferior zusammentreten. Das Gefäss der rechten Seite ist etwas kürzer, verläuft gestreckter und steiler, so dass es beinahe senkrecht in die

Höhe steigt; dabei liegt es hinter und rechts von der Arterie. Die V. iliaca communis sinistra ist länger, stärker geneigt, liegt an der medialen Seite ihrer Arterie an, nimmt die V. sacralis media auf und dringt oben hinter den Anfangsteil der A. iliaca communis dextra, wo die Vereinigung der beiden Gefässe erfolgt (Fig. 159). An der Articulatio sacro-iliaca geht jede V. iliaca communis aus einer V. iliaca externa und interna hervor.

2. Innere Hüftvene. V. hypogastrica.

Die innere Hüftvene entsteht aus Wurzeln, welche in ihrer Verbreitung im allgemeinen mit den Ästen der Beckenarterie übereinstimmen. Doch

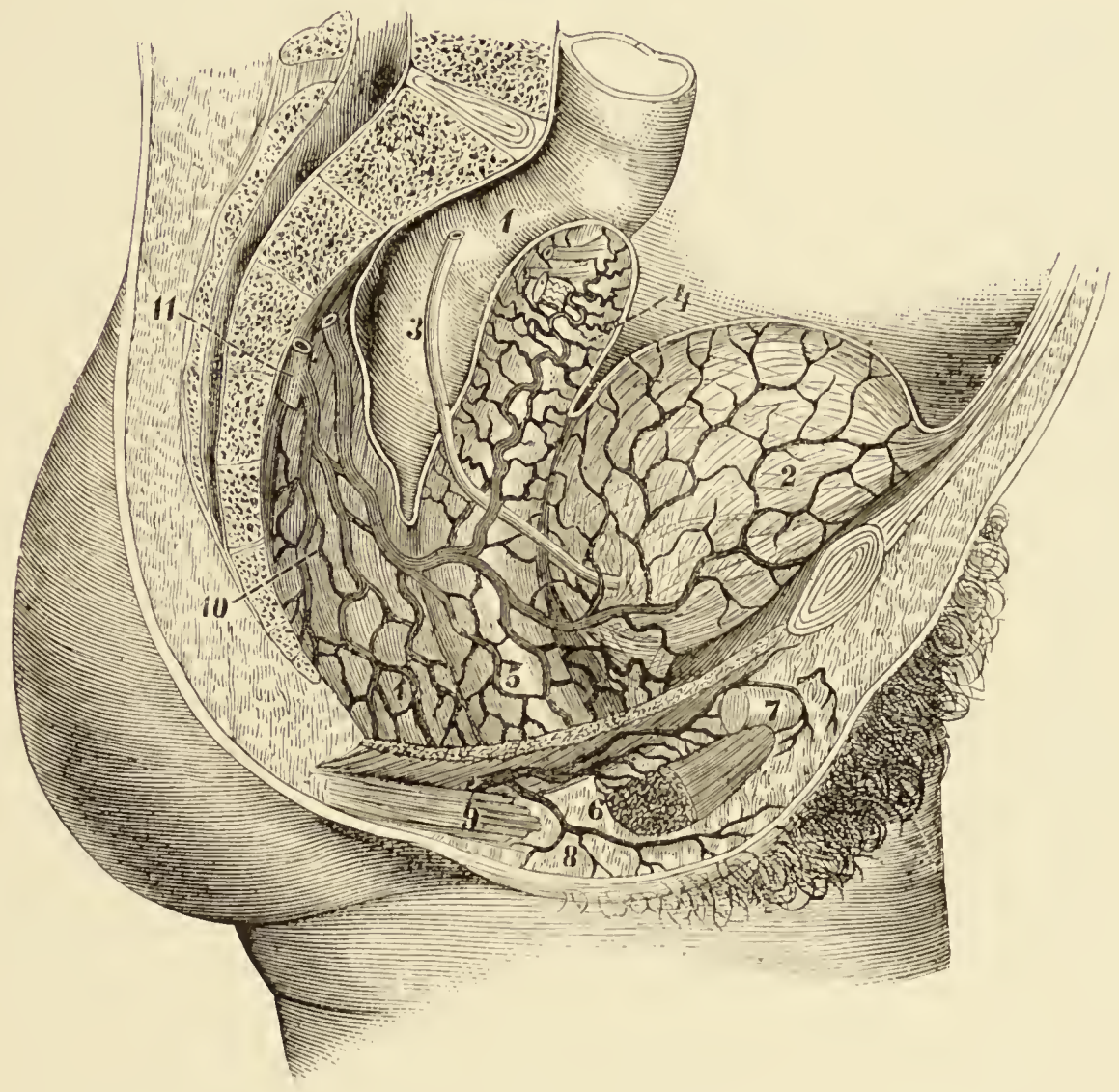

Fig. 162.

Venen des weiblichen Beckens. 1/3.

1 Rectum; 2 Vesica urinaria mit Plexus vesicalis; 3 Ureter; 4 Uterus mit Plexus uterinus; 5 Plexus vaginalis; 6 Bulbus; 7 Venae clitoridis; 8 Venae pudendae externae; 9 Vena pudenda interna; 10 Plexus haemorrhoidalis et hypogastricus; 11 Vena hypogastrica.

trennt sich die während des Fötallebens wichtige V. umbilicalis beim Eintritte in den Körper am Nabel von den Aa. umbilicales und begiebt sich im Lig. suspensorium hepatis aufwärts zur Leber.

Die V. hypogastrica liegt vor der Articulatio sacro-iliaca, hinter der zugehörigen Arterie und vereinigt sich nach kurzem Verlaufe mit der V. iliaca externa zur V. iliaca communis. Der Stamm der V. hypogastrica enthält keine Klappen.

Die Wurzeln der V. hypogastrica sind teils parietaler, teils visceraler Art.

Parietale Äste sind:

a) Vv. ilio-lumbales, von der Lendengegend und der Fossa iliaca;

b) Vv. glutaeae superiores, aus der oberen Gesässgegend;

c) Vv. glutaeae inferiores, welche zahlreiche Verbindungen mit den Venen des Oberschenkels eingehen, aus den unteren Teilen des Gesässes;

d) Vv. obturatoriae. Sie verbinden sich regelmässig durch einen starken Ast mit der V. iliaca externa, welcher oft den einzigen Abflussweg für die Wurzeln der Vv. obturatoriae bildet.

e) Vv. sacrales laterales.

Sie bilden mit den seitlichen Ästen der V. sacralis media an der vorderen Fläche des Kreuzbeines den Plexus sacralis anterior, welcher mit den benachbarten Venen in Verbindung steht.

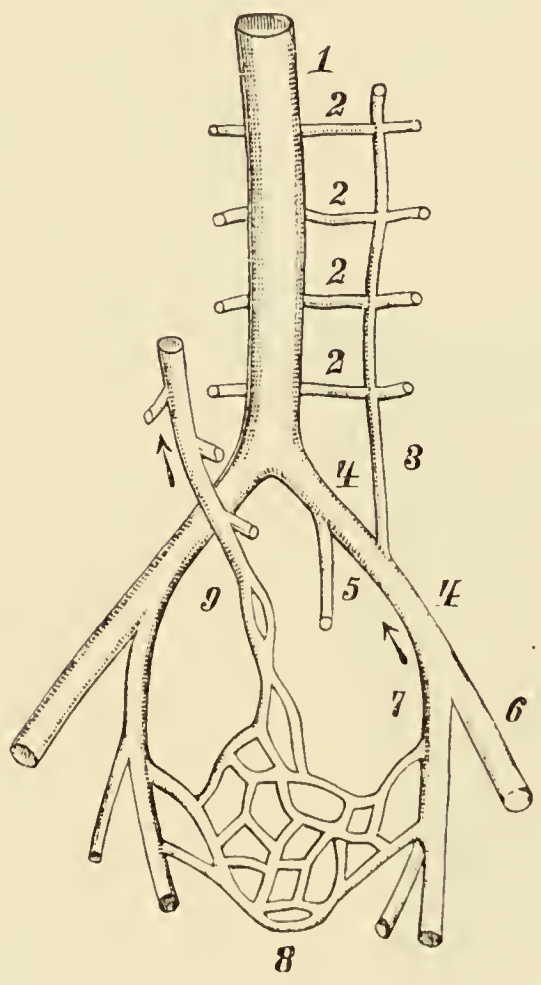

Fig. 163.

Zusammenhang des Systemes der unteren Hohlvene mit der Pfortader. Schema.

1 V. cava inferior; 2 Vv. lumbales; 3 V. lumbalis ascendens (V. cardinalis sinistra); 4 V. iliaca communis; 5 V. sacralis media; 8 V. iliaca externa; 7 V. iliaca interna s. hypogastrica; 8 Plexus pudendo-haemorrhoidalis; 9 V. haemorrhoidalis superior, als unterste Wurzel der Pfortader.

Die visceralen Äste zeichnen sich dadurch aus, dass sie fast sämtlich in ihrer peripherischen Ausbreitung ansehnliche Geflechte bilden, welche zwischen den Eingeweiden hindurch am Grunde des Beckens miteinander verbunden sind. Nur die vom Rücken des Penis oder der Klitoris herkommende Vene folgt dieser Anordnung nicht.

f) Vv. pudendae internae.

Sie nehmen vorzugsweise das Blut der Dammgegend, von den Schamteilen nur die V. profunda penis (clitoridis) auf. Die V. dorsalis penis (clitoridis) dagegen verbindet sich mit dem Plexus pudendalis und ergiesst durch dessen Vermittelung ihr Blut in die V. hypogastrica.

g) V. dorsalis penis s. V. dorsalis penis mediana entsteht an der Corona glandis aus zwei Gefässen, welche sich früher oder später zu einem einzigen, im Sulcus dorsalis penis zwischen beiden Arterien verlaufenden Stamme verbinden.

Unter dem Lig. arcuatum pubis gelangt die Vene zum Plexus pubicus s. pudendalis. Auf ihrer Bahn nimmt sie zahlreiche Gefässchen aus den Schwellkörpern, Vv. cavernosae, von der Haut des Gliedes, Vv. subcutaneae dorsales penis, und vom Hodensacke, Vv. scrotales anteriores, auf.

Die V. dorsalis clitoridis zeigt im allgemeinen eine ähnliche Anordnung, ist jedoch bedeutend schwächer als das entsprechende Gefäss des Mannes.

h) Plexus pudendalis. Dieses Geflecht umgiebt dicht hinter dem Schambogen beim Manne die Vorsteherdrüse (Plexus prostaticus) und die Harnblase, namentlich den unteren Teil derselben (Plexus vesicalis) und steht hier durch einige Stämmchen, Vv. vesicales, mit den Vv. hypogastricae in Verbindung. Beim Weibe umgiebt der Plexus die Harnröhre und die Harnblase.

i) Plexus haemorrhoidalis. Er besteht aus weiten und zahlreich verbundenen Venen, welche das Rektum, insbesondere seinen unteren bauchfellfreien Teil umgeben. Von ihm gehen Vv. haemorrhoidales superiores mediae und inferiores zu den benachbarten Venenstämmen.

Da die Vv. haemorrhoidales superiores Teile der Pfortaderverzweigung sind, so ergiebt sich hieraus die wichtige Thatsache, dass das Pfortadersystem durch den Plexus haemorrhoidalis mit der V. hypogastrica und dem Systeme der unteren Hohlvene in unmittelbarer unterer Verbindung steht. Aus dem Geflechte nämlich, welches sich vom Plexus haemorrhoidalis seitlich an der Beckenwand in die Höhe zieht, Plexus hypogastricus, geht die V. hypogastrica hervor.

Beim Weibe schieben sich zwei Geflechte zwischen die Plexus vesicalis und haemorrhoidalis ein:

k) Plexus uterinus. Er umgiebt besonders die Seitenteile der Gebärmutter und steht mit der V. spermatica interna in Zusammenhang.

l) Plexus vaginalis. Er umgiebt die gesamte Mutterscheide und setzt sich aufwärts in den Plexus uterinus fort.

Sämtliche Geflechte der Beckenhöhle stehen untereinander in vielfacher Verbindung und bilden so zusammen ein grosses Gefässnetz, dessen Blut nach den verschiedensten Seiten hin Abflüsse hat, sich vorzugsweise aber in die V. hypogastrica und in die V. portae hepatis ergiesst.

3. Äussere Hüftvene. V. iliaca externa.

Die V. iliaca externa ist das Endstück des von der unteren Extremität herkommenden Venenstammes, welches sich von dem Lig. inguinale bis zur Articulatio sacro-iliaca erstreckt. Sie liegt beiderseits medial von der zugehörigen Arterie und tritt rechts allmählich hinter dieselbe.

Ausser an ihrem Beginne hat sie keine Klappen, geht aus den tiefen und oberflächlichen Venen der unteren Extremität hervor und nimmt an der Durchtrittsstelle unter dem Leistenbande noch kleinere Gefässe auf. In den Stamm der V. iliaca externa senken sich zwei Gefässpaare ein, welche dem medialen Teile der vorderen und der seitlichen Bauchwand angehören. Ausserdem ist regelmässig eine starke Verbindung mit der V. obturatoria vorhanden.

1. Vv. epigastricae inferiores.

Sie begleiten paarig die gleichnamige Arterie und dringen, meist zu einem Stämmchen vereint, in den Anfang der V. iliaca externa.

2. Vv. circumflexae ilium profundae.

Sie begleiten die gleichnamige Arterie und ziehen zur lateralen Wand der V. iliaca externa.

a) Vv. profundae cruris.

Die tiefen Venen des Beines verlaufen zur Seite der Arterien und ihrer Zweige und zeigen dieselbe Verteilungsweise. Die unterhalb des Knies gelegenen Venen finden sich paarweise bei den Arterien und führen den diesen entsprechenden Namen. Die Vv. tibialis anterior et posterior, von welchen letztere die V. peronaea aufgenommen hat, vereinigen sich am unteren Rande des M. popliteus zur V. poplitea.

Die V. poplitea nimmt ausser kleineren, von den Gelenken und den Muskeln kommenden Gefässen, ein grösseres subkutanes Gefäss, die V. saphena parva, auf. Die V. poplitea liegt lateral und hinter der A. poplitea, zwischen letzterer und dem N. popliteus. So dringt sie durch den Hiatus adductorius und geht hier in die V. femoralis über.

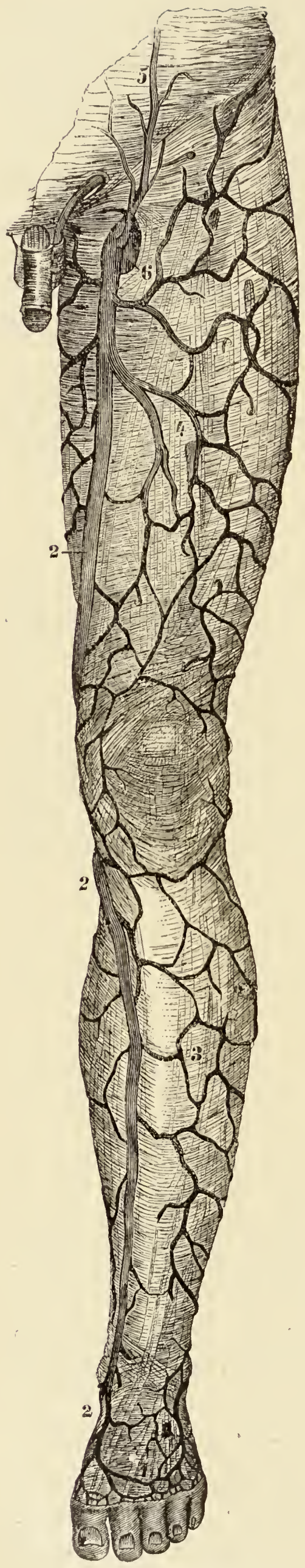

Fig. 164.

Manchmal erfolgt die Vereinigung der Unterschenkelvenen erst weiter oben, so dass die A. poplitea streckenweise oder in ganzer Länge von zwei Venen begleitet wird. In der Regel aber läuft, auch wenn ein stärkerer Stamm vorhanden ist, noch eine schwächere Vene an der Arterie einher.

Die V. femoralis ist in der Regel einfach, erstreckt sich wie die entsprechende Arterie über die zwei oberen Drittteile des Oberschenkels und geht am Lig. inguinale in die V. iliaca externa über.

Anfangs liegt sie an der lateralen Wand der A. femoralis superficialis, allein allmählich wendet sie sich an deren mediale Seite, an welcher sie, in gleicher Frontalebene mit der Arterie und mit ihr in eine gemeinsame Scheide eingeschlossen, am unteren Rande des Lig. inguinale zu finden ist. Durch das Lageverhältnis des Gefässes zu den Fascienblättern (s. Fascien) entsteht ein Mechanismus, durch welchen bei Bewegungen des Schenkels die Entleerung der Vene begünstigt wird.

Auf ihrer Bahn nimmt die V. femoralis die der Verzweigung der A. femoralis entsprechenden Wurzeln, namentlich auch die mächtigen Vv. femorales profundae auf; in letztere dringen vorzugsweise die Venen der Muskeln des Oberschenkels ein. An ihrem oberen Ende vereinigt sich mit der V. femoralis die starke V. saphena magna.

Manchmal verfolgt die V. femoralis längs des Oberschenkels einen etwas anderen Weg als die A. femoralis. Sie dringt nämlich zuweilen vom Kniekehlenraume etwas weiter nach oben, durchbohrt den M. adductor magnus später als gewöhnlich und vereinigt sich mit der V. femoralis profunda, so dass sie erst wieder auf der obersten Strecke in die Nähe der A. femoralis gelangt. In seltenen Fällen ist die V. femoralis ganz oder zum Teile doppelt vorhanden.

b) Vv. subcutaneae cruris.

Die oberflächlichen Venen des Beines entstehen an dem Rücken des Fusses aus dem subkutan gelegenen Rete venosum dorsale pedis, welches sich in ähnlicher Weise bildet wie das venöse Rückennetz der Hand.

Aus diesem Netze gehen zwei Hauptstämme hervor, die laterale oder kurze und die mediale oder lange Rosenvene.

Fig. 164. Oberflächliche Venen an der Vorderseite des Beines. 1/6.

1 Rete venosum dorsale pedis; 2, 2, 2 Vena saphena magna; 3 Rete cutaneum cruris; 4 Vena cutanea femoris lateralis; 5 Vena epigastrica superficialis; 6 Vena femoralis und ihre Verbindung mit der Vena saphena magna durch die Fossa ovalis fasciae latae.

1. V. saphena parva.

Sie entwickelt sich aus dem lateralen Teile des Fussrückennetzes, zieht hinter dem äusseren Knöchel einher und wendet sich allmählich hinter die Achillessehne.

Weiter oben tritt sie subkutan, neben dem Nervus suralis, in die zwischen den beiden Bäuchen des M. gastrocnemius gelegene Furche, dringt durch die Fascie und mündet in die V. poplitea. Längs ihres Verlaufes nimmt sie seitlich Vv. superficiales auf und steht an verschiedenen Stellen durch die Fascie hindurch mit den Vv. profundae in Verbindung. Einzelne kleinere oberflächliche Venen durchbohren selbständig die Fascie.

2. V. saphena magna.

Sie nimmt von dem medialen Teile des Fussrückennetzes ihren Anfang und zieht vor dem inneren Knöchel vorüber nach oben.

An der medialen Seite des Unterschenkels liegt sie zur Seite des Nervus saphenus, wendet sich in der Kniegegend etwas hinter den Condylus medialis femoris und zieht dann an der medialen vorderen Fläche des Oberschenkels zur Fossa ovalis fasciae latae, durch welche hindurch sie zum oberen Ende der V. femoralis vordringt.

Am Unterschenkel und Oberschenkel geht sie mehrfache Verbindungen durch die Fascie hindurch mit den tiefen Venen ein und nimmt, namentlich am Oberschenkel, viele oberflächliche Venen auf. Vor ihrer Mündung in die V. femoralis treten besonders noch zwei ansehnliche Gefässe, Vv. subcutaneae femoris lateralis et posterior, zu ihr. Ausserdem nimmt sie einige oberflächliche Venen der Bauchdecken und der vorderen Schamgegend auf. Es sind dies die Vv. epigastrica superficialis, circumflexa ilium superficialis und Venae pudendae externae, deren Verbreitungsgebiet demjenigen der gleichbenannten Arterien entspricht.

Sowohl die oberflächlichen wie die tiefen Venen der unteren Extremität sind mit zahlreichen Klappen versehen; doch sind dieselben bei den tiefen zahlreicher.

Litteratur.

Bertelli, Dante, Vene superficiali dell' avambraccio. Pisa 1894. — Bremer, S., Über das Paranuclearkörperchen der gekernten Erythrocyten u.s.w. Arch. f. Mikr. Anat., Bd. 45,

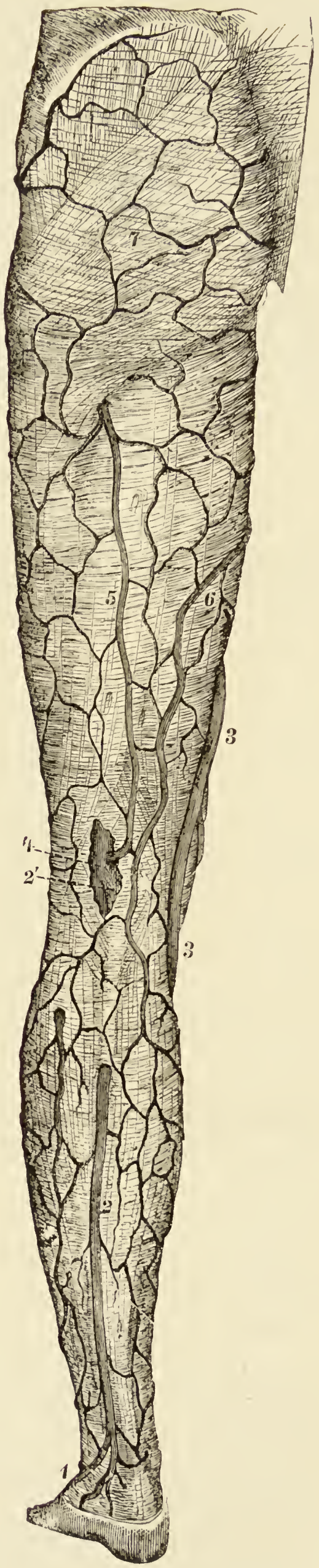

Fig. 165.

Fig. 165. Oberflächliche Venen an der hinteren Seite des Beines. 1/6.

Die Fascia lata ist in der Gegend der Kniekehle in kleiner Ausdehnung durchtrennt.

1 Rete venosum dorsale pedis; 2 Vena saphena parva; 2′ ihre Einmündung in die Vena poplitea; 3 Vena saphena major; 4 Vena poplitea; 5 Vena cutanea femoris posterior mit gesondertem Durchbruche durch die Fascie und Verbindung mit der Vena glutaea; zugleich Anastomose zwischen diesem Gefässe und der Vena poplitea; 6 Vena cutanea femoris posterior zur Vena saphena magna; 7 Venae cutaneae glutaeae.

1895. — Grünstein, N., Über den Bau der menschlichen Arterien in versch. Altersstufen. (Arch. f. mikrosk. An.) Bd. 47, 3. — Kollmann, J., Abnormitäten im Bereich der Vena cava inferior. Anat. Anz. VIII, No. 3, 4. — Popowsky, J., Überbleibsel der A. saphena beim Menschen. Anat. Anz., VIII, No. 17. — Rex, H., Beiträge zur Morphologie der Hirnvenen. Leipzig 1891 u. 1892. — Stieda, L., Ein Vergleich der Arterien des Vorderarmes u. des Unterschenkels. Verh. der anat. Ges. 1894. — Seipp, L., Das elastische Gewebe des Herzens. Anat. Hefte XVII, 1895. — Solger, B., und v. Bardeleben, H., Abdominalanastomose der Nabelarterien. Anat. Anz. XI, 2. — Scheiber, S. H., Über eine neue Einteilung der Herzbewegungen und die Ludwig'sche Herzstosstheorie. Zeitschrift f. klin. Med. XXVIII, 5, 6. — Triepel, H., Das elastische Gewebe in der Wand der Arterien der Schädelhöhle. Anat. Hefte, XXII, 1896. — Tichomirow, M., 4 seltene Varietäten der Blutgefässe des Menschen. Anat. Anz. VIII, 19, 20. — Zumstein, I., Zur Anatomie u. Entwickelung des Venensystemes des Menschen. Anat. Hefte XIX/XX, 1896. — Zander, R. u. Stieda, H., Persistenz des Urnierenteiles der linken Kardinalvene beim erwachsenen Menschen. Anat. Hefte IV, 1892.

IV. Das Lymphgefässsystem. Systema lymphaticum.

Das Lymphgefässsystem bildet einen höchst wichtigen und zugleich überaus schönen Bestandteil des Gefässsystemes im ganzen, ist in seinen Urformen früher vorhanden als die Blutgefässe, stellt aber in seiner sekundären Gestalt ein Erzeugnis weit fortgeschrittener Differenzierung des Gefässsystemes dar.

Es besteht:

1. aus einem äusserst reich entwickelten Apparate von Gefässen, welche in den verschiedensten Formen, Grössen und Strukturen auftreten, vor allem aber in Lymph- u. Chylusgefässe sich scheiden.

Bei manchen Tieren gesellen sich den Lymphgefässen an wechselnder Stelle vorhandene motorische Organe hinzu, welche durch rhythmische Zusammenziehungen den centripetalen Strom der Lymphe befördern, sogenannte Lymphherzen.

2. aus einer grossen Menge von Drüsen. Sie zerfallen in mehrere Gruppen, stimmen aber alle darin überein, dass sie wesentlich aus lymphoidem (cytogenem, retikulärem, adenoidem) Bindegewebe aufgebaut sind.

Hierher gehören die massenhaft im Körper verbreiteten Lymphknötchen, Noduli lymphatici, mögen sie in vereinzelter oder scharenweiser (solitärer oder aggregierter) Anordnung auftreten. Die ersteren sind die solitären Lymphknötchen; zu den aggregierten Formen gehören die Balgdrüsen der Zunge (Zungenmandel, Waldeyer), die Gaumen-, Tuben- und Schlundmandeln, die Peyerschen Drüsenhaufen; hierher gehört ferner die Thymusdrüse sowie die Milz mit ihren zahlreichen Malpighischen Körperchen; ihnen schliessen sich die in reicher Menge vorhandenen Lymphdrüsen, Lymphoglandulae, an.

Von dieser Drüsenmasse ist ein Teil aus praktischen Gründen schon früher behandelt worden, so die Balgdrüsen, die Tonsillen, die Peyerschen Drüsenhaufen; hier aber finden sie ihre systematische Stellung. Ihnen schliessen sich die Thymus, die Milz an.

Was die Trennung der Lymphgefässe in Chylusgefässe und in Lymphgefässe im engeren Sinne betrifft, so bezieht sich dieselbe auf den Inhalt; letztere enthalten Lymphe, jene Chylus. Ausserhalb der Verdauungszeiten führen auch die Chylusgefässe Lymphe. In den übrigen Verhältnissen stimmen beiderlei Gefässe überein. Die Chylusgefässe sind die Lymphgefässe des Darmes. Doch schon in ihm sind sowohl Chylus- als Lymphgefässe nebeneinander vorhanden.

Von allen genannten Drüsen haben die Lymphdrüsen, Lymphoglandulae, die engsten Beziehungen zu den Lymphgefässen. Die meisten Lymphgefässe haben auf ihrer Bahn, entsprechend der Mascagnischen Formel, einen oder mehrere Lymphdrüsen zu durchschreiten.

A. Stämme des Lymphgefässsystemes.

Sämtliche Lymphgefässe sammeln sich in der Regel schliesslich zu zwei Stämmen, von welchen der eine, der Milchbrustgang, auf der linken Seite des Halses, der andere, der rechte Lymphstamm, auf dessen rechter Seite in das Venensystem mündet. Der Milchbrustgang nimmt sämtliche Lymphgefässe der unteren Körperhälfte, alle Chylusgefässe und die Lymphgefässe der linken Seite der oberen Körperhälfte in sich auf, während in den rechten Lymphstamm nur die Lymphgefässe der rechten Seite des Kopfes, des Halses, der Brust und der rechten oberen Extremität gelangen.

1. Milchbrustgang. Ductus thoracicus.

Der Brustgang ist der gemeinsame Stamm, welcher die Lymphgefässe der beiden unteren Extremitäten, der Baucheingeweide (mit Ausnahme eines Teiles der oberen Fläche der Leber), der Bauchwandungen, der linken Seite der Brustwand, der linken Lunge, der linken Abteilung des Herzens, des linken Armes, der linken Seite des Kopfes und Halses aufnimmt. Er hat beim Erwachsenen eine Länge von 38—45 cm und erstreckt sich in der Regel vom zweiten Lendenwirbel bis zum unteren Ende des Halses, beziehungsweise zum sechsten

Fig. 166.

Schematische Übersicht der vorzüglicheren Lymphgefässzüge. 1/4.

a Vena anonyma dextra; *b* Vena anonyma sinistra. 1, 1 Ductus thoracicus; 1′ Receptaculum chyli; 2, 2 Plexus und Truncus jugularis; 3, 3′ Plexus subclavius; 4, 4′, 4″ Plexus mediastinalis anterior s. mammarius; 5, 5′ Vasa lymphatica thymica; 6, 6′ Vasa mediastinalia posteriora; 7 Plexus bronchialis et pulmonalis; 8 Plexus oesophageus; 9 Vasa lymphatica diaphragmatica posteriora; 10, 10 Vasa lymphatica intercostalia; 10′ Kollateralstamm des Ductus thoracicus mit Einmündung einiger Vasa intercostalia; 11, 11 Vasa diaphragmatica anteriora et lateralia; 12, 12′ Plexus lumbales; 13, 13′ Vasa lymphatica renalia; 14, 14′ Vasa lymphatica spermatica; 15 Plexus coeliacus; 16 Plexus hypogastrici.

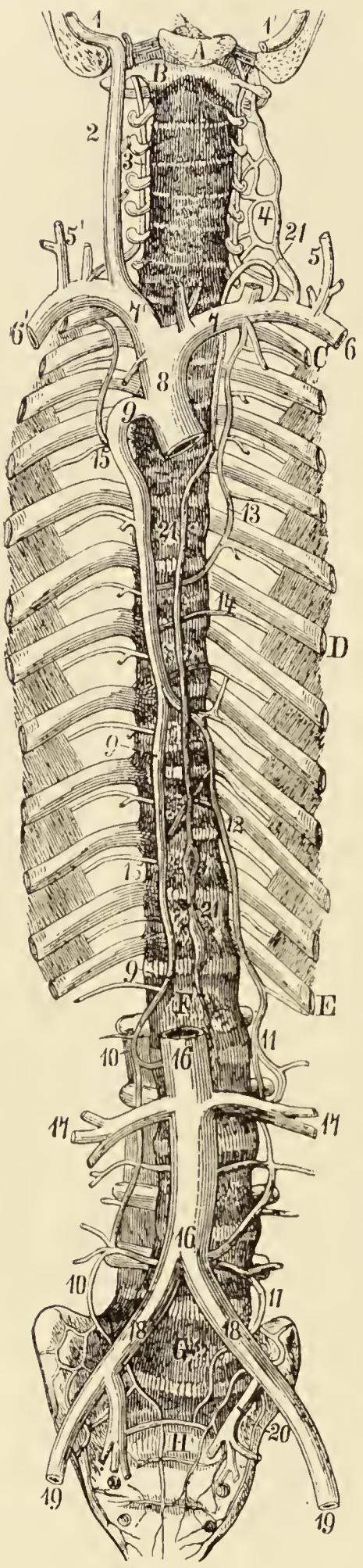

Fig. 167.

Halswirbel. In manchen Fällen rückt sein Anfang bis zum dritten Lendenwirbel herab, in anderen rückt er bis zum ersten Lenden- oder zwölften Brustwirbel hinauf.

Er entsteht vorzugsweise aus der Vereinigung dreier Wurzeln, nämlich der beiden Lendenstämme, Truncus lymphaticus lumbalis dexter und sinister, und des unpaaren Eingeweidestammes, Truncus lymphaticus intestinalis. Bald treffen dieselben an Einer Stelle zusammen, bald verbinden sie sich nach und nach miteinander.

Unterhalb des Zwerchfelles besitzt entweder der gemeinsame Stamm oder eine seiner Wurzeln eine Erweiterung von wechselnder Grösse, Cysterna chyli s. Receptaculum chyli. Anfangs liegt der Milchbrustgang an der rechten hinteren Seite der Aorta; er dringt dann mit dieser durch den Hiatus aorticus des Zwerchfelles in die Brusthöhle ein und hat hier vor der rechten Seite der Brustwirbelkörper, zwischen Aorta und V. azygos seine Lage. Im weiteren Aufsteigen gelangt der Gang allmählich nach links, verlässt in der Höhe des dritten Brustwirbels den Aortenbogen und tritt zur linken Seite der Speiseröhre, zwischen diese und die Pleura. So steigt er vor der Fascia praevertebralis bis zum oberen Rande des siebenten Halswirbels auf, gelangt im Bogen über die Spitze des linken Pleurakegels hinweg, zieht zwischen der A. carotis communis sinistra und subclavia sinistra zur lateralen Seite der V. jugularis communis und mündet in den Winkel ein, welcher durch die Vereinigung dieses Gefässes mit der V. subclavia gebildet wird. Vor der Einmündung vereinigen sich mit dem Ende des Ductus thoracicus gewöhnlich der linke Truncus jugularis, subclavius und mammarius. Der Gang ist in der Regel geschlängelt und erhält durch mehrfache Einschnürungen ein variköses Ansehen.

Der Ductus thoracicus besitzt in seinem ganzen Verlaufe Klappen, deren Sitz den Anschwellungen des Gefässes entspricht und welche namentlich im oberen Teile zahlreich sind. Auch die Mündung ist durch ein Klappenpaar geschützt, welches das Eindringen von Blut in den Lymphstamm verhindert, aber dem Einströmen der Lymphe und des Chylus in die Venenbahn kein Hindernis entgegenstellt.

Ductus thoracicus. 1/6.

A Os occipitis; *B* Atlas; *C* Costa prima; *D* Costa sexta; *E* Costa duodecima; *F* Vertebra lumbalis prima; *G* Vertebra lumbalis quinta; *H* Os sacrum. 1, 1′ Sinus sigmoidei; 2 Vena jugularis communis; 3 Vena vertebralis; 4 Plexus vertebralis; 5, 5′ Venae jugulares externae; 6, 6′ Venae subclaviae; 7, 7′ Venae anonymae; 8 Vena cava superior; 9, 9′ Vena azygos; 10, 10 Vena lumbalis ascendens dextra in Verbindung mit Beckenvenen; 11, 11 Vena lumbalis ascendens sinistra in direkter Verbindung mit der Vena iliaca communis; 12 Vena hemiazygos; 13 Vena hemiazygos accessoria mit Aufnahme der fünf oberen Venae intercostales sinistrae; sie ist sowohl mit der Vena anonyma sinistra, wie mit der Vena azygos verbunden; 14 Vena intercostalis sinistra sexta in direkter Verbindung mit der Vena azygos; 15, 15 Venae intercostales sinistrae; 16 Vena cava inferior; 17, 17 Venae renales, darunter Venae lumbales transversae; 18, 18 Venae iliacae communes; 19, 19 Venae iliacae externae; 20 Vena hypogastrica sinistra; 21 Ductus thoracicus, mit Einmündung in das Ende der Vena subclavia sinistra.

Der Ductus thoracicus stellt nicht immer seiner ganzen Länge nach einen einfachen Stamm dar; er teilt sich vielmehr häufig in der Höhe des siebenten oder achten Brustwirbels in zwei Stämme, welche sich später wieder vereinigen oder gesondert in die Venenstämme des Halses eintreten. Manchmal kommt eine Teilung in drei oder mehr Arme vor, welche sich bald wieder miteinander vereinigen, wodurch geflechtartige Anordnung entsteht. In einzelnen Fällen ist der Ductus thoracicus seiner ganzen Länge nach doppelt, wobei alsdann die rechte Hälfte mit dem rechten Hauptlymphstamme sich vereinigt. Am Halse kommt öfters eine Teilung des Stammes in zwei oder mehrere Arme vor, welche sich vor ihrer Einmündung entweder vereinigen oder gesondert in die grossen Venenstämme eintreten.

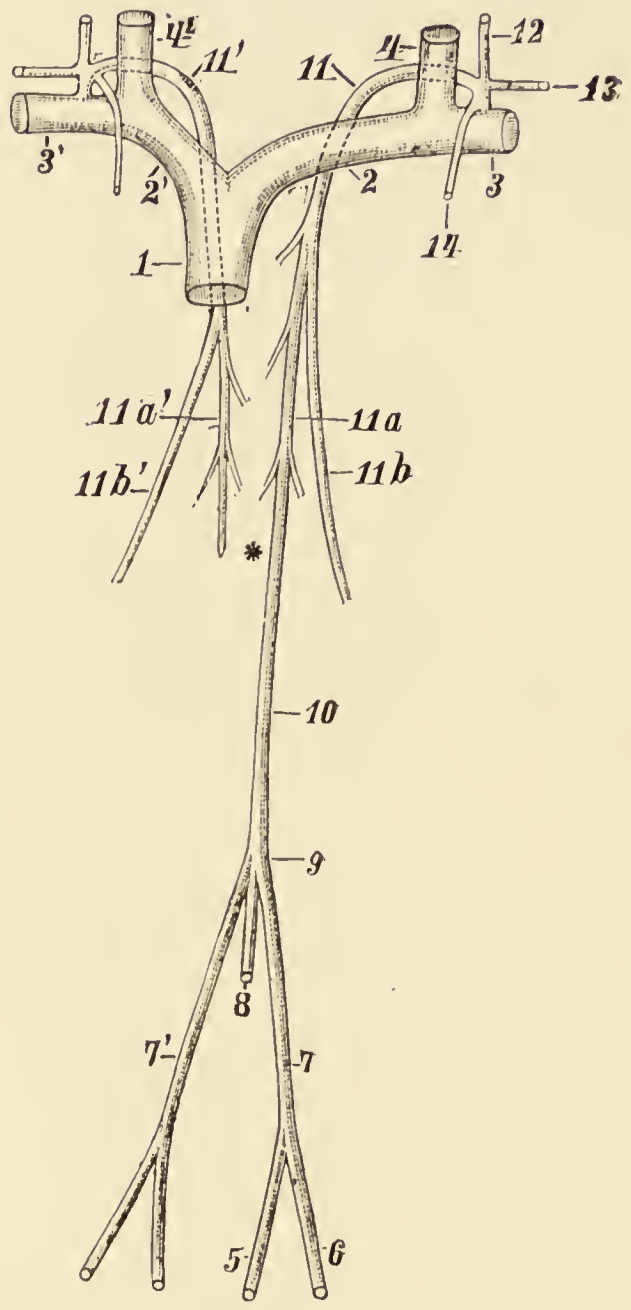

Fig. 168.

Übersicht der Hauptstämme des Lymphgefässsystemes.

1 V. cava superior; 2 V. anonyma sinistra und dextra; 3, 3′ V. subclavia sinistra und dextra; 4, 4′ V. jugularis communis sinistra und dextra; 5 Plexus lymphaticus hypogastricus; 6 Plexus l. iliacus externus; 7, 7′ Truncus lymphaticus lumbalis sinister und dexter; 8 Truncus l. intestinalis; 9 receptaculum chyli; 10 Ductus thoracicus; 11 *a* und 11 *b*, 11 *a*′ und 11 *b*′ Truncus broncho-mediastinalis sinister und dexter; mit dem Truncus mediastinalis der linken Seite verbindet sich bei * der von unten kommende Stamm; beide Teile führen nunmehr als Ganzes den Namen Ductus thoracicus; 11 und 11′ der beiderseitige Stamm des Truncus broncho-mediastinalis; 12 Truncus l. jugularis; 13 Truncus l. subclavius; 14 Truncus l. mammarius.

2. Rechter Lymphstamm. Ductus lymphaticus dexter.

Der rechte Saugaderstamm ist ein kurzes, kaum über 1 cm langes, mehrere Millimeter weites Gefäss, welches die Lymphgefässe des rechten Armes, der rechten Seite des Kopfes, des Halses, der Brustwand, des Herzens, der rechten Lunge und eines Teiles der Leberoberfläche aufnimmt.

Er dringt in ähnlicher Weise, wie der Milchbrustgang links, so rechts in die Verbindungsstelle der V. jugularis mit der V. subclavia ein; seine Mündung ist durch Klappen geschützt.

B. Schema der Lymphgefässstämme.

Die im vorausgehenden geschilderten Eigentümlichkeiten der grossen Lymphbahnen bedürfen zum Verständnisse einer vereinfachten Betrachtung.

In teilweise asymmetrischer Anordnung zeigen die Lymphgefässe des Körpers zwei Hauptstämme, welche der linken und rechten Körperhälfte angehören und in symmetrischer Weise an der Vereinigungsstelle der V. jugularis communis und der V. subclavia zur V. anonyma in das Venensystem münden.

An dieser paarigen wichtigen Stelle, der Lymphmündung des Venensystemes, treten jederseits vier Stämme von Lymphgefässen zur Bildung eines Ductus lymphaticus communis dexter und sinister zusammen, nämlich:

1. der die Lymphe aus dem Kopfe und Halse sammelnde, der V. jugularis communis entsprechende Truncus jugularis;
2. der aus dem Arme kommende, der V. subclavia entsprechende Truncus subclavius;
3. der in dem hinteren Mediastinalraume aufsteigende, je aus der Hälfte der hinteren Brustwand und der Brusteingeweide die Lymphe sammelnde, der V. intercostalis suprema und der V. azygos entsprechende Truncus broncho-mediastinalis; und

4. der an der inneren Fläche der vorderen Brustwand aufsteigende Truncus mammarius s. mediastinalis anticus.

Mit dem mediastinalen Aste des Truncus broncho-mediastinalis sinister vereinigt sich der grosse gemeinsame Stamm der Lymphgefässe der unteren Körperhälfte, Ductus lymphaticus communis inferior, welcher sich aus Lymphgefässen der hinteren Rumpfwand, der unteren Extremitäten, sowie der Bauch- und Beckeneingeweide zusammensetzt. Durch diesen grossen Zufluss wird der Truncus broncho-mediastinalis sinister viel bedeutender als der rechte. Der aus der Vereinigung einer unteren und einer oberen Hälfte hervorgegangene grosse linksseitige Hauptstamm des Lymphgefässsystemes stellt nunmehr den Ductus thoracicus dar (Fig. 168, von 9 bis zur Mündung in die V. subclavia).

Aus symmetrischer Anlage hat sich hiernach eine asymmetrische Endform ausgebildet. Nicht immer kommt es zu dieser sekundären Asymmetrie; es kann, wie oben erwähnt, die ursprüngliche symmetrische Anordnung erhalten bleiben, wie es bei manchen Tieren die Regel bildet. Aber auch in der asymmetrischen Endform ist die symmetrische Anfangsform immer leicht hindurch zu erblicken.

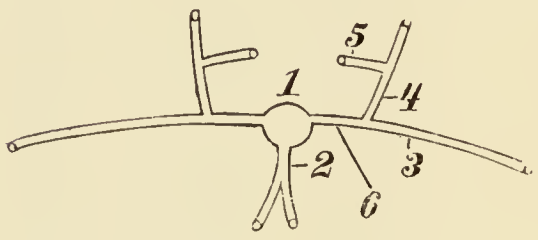

Fig. 169.

Das Lymphgefässsegment, mit radiärem Typus der Verästelung. Schema.

1 Ductus thoracicus; 2 Ramus intestinalis; 3 Ramus ventralis; 4 Ramus dorsalis; 5 Ramus medullaris; 6 Ramus parietalis s. parieto-medullaris.

Untersucht man hierbei noch das Lymphgefässsegment, so ist dasselbe in Fig. 169 zu erkennen. Zwei oder ein Hauptstamm entsendet parietale und viscerale Äste. Mit den parietalen verbinden sich auch medullare Äste.

C. Die Lymphgefässe und Lymphdrüsen der einzelnen Körpergebiete.

I. Lymphgefässe und Lymphdrüsen der unteren Extremität.

Die Lymphgefässe der unteren Extremität sind in einer oberflächlichen und in einer tiefen Lage angeordnet. Die oberflächlichen Gefässe derselben treffen mit den oberflächlichen Lymphgefässen der Bauchwand in der Leistengegend zusammen und dringen in die oberflächlichen Leistendrüsen ein; einige oberflächliche Lymphgefässe des Unterschenkels senken sich in die Kniekehlendrüsen. Die tiefen Lymphgefässe gelangen zu den tiefen Leistendrüsen.

a) Vasa lymphatica superficialia cruris.

Sie gehen aus dorsalen und plantaren überaus reichen Netzen hervor, welche sich an den Zehen von deren Spitzen an zu bilden beginnen und allmählich stärkeren Gefässen den Ursprung geben. So spricht man von einem Rete lymphaticum dorsale und plantare pedis, von einem Rete malleolare mediale und laterale.

Die Gefässe der medialen Seite folgen im allgemeinen der Bahn der V. saphena magna, steigen zum Teile vor, zum Teile hinter dem medialen Knöchel in die Höhe, dringen an der medialen Seite des Knies und der vorderen Fläche des Oberschenkels aufwärts und senken sich in die oberflächlichen Leistendrüsen ein.

Die Gefässe der lateralen Seite steigen zum grösseren Teile vom lateralen Fussrande aus schief über die Kniekehle weg und schliessen sich den medialen an; ein anderer Teil folgt der V. saphena parva und dringt zwischen den Köpfen des M. gastrocnemius zu den in der Tiefe befindlichen Lymphdrüsen. Von der hinteren Seite des Oberschenkels ziehen die oberflächlichen Lymphgefässe über die mediale und laterale Seite hinweg zur Leistengegend; die oberen Gefässe verlaufen dabei fast horizontal, die unteren schräg ansteigend.

b) Vasa lymphatica profunda cruris.

Die tiefen Lymphgefässe des Beines verlaufen in ihrer ganzen Ausdehnung mit den Blutgefässen, d. i. in drei Abteilungen mit den Vasa tibialia anteriora, posteriora und den Vasa peronaea.

Der grössere Teil der tiefen Lymphgefässe des Unterschenkels tritt mit den Glandulae lymphaticae popliteae, ein kleiner Teil mit der Glandula tibialis anterior in Verbindung. Die ausführenden Gefässe dieser Drüsen vereinigen sich mit Lymphgefässen in der Umgebung der Vasa femoralia und dringen in die tiefen Leistendrüsen ein. Andere tiefe Lymphgefässe von den Muskeln der Gesässgegend und von den Adduktoren des Schenkels dringen mit den Vasa glutaea und obturatoria in das Becken ein und gelangen zu Drüsen, welche in der Umgebung der Vasa iliaca interna und communia liegen.

c) Lymphoglandulae inguinales superficiales.

Die oberflächlichen Lymphdrüsen der Leistengegend sind gewöhnlich zu acht bis zehn vorhanden und lassen sich in eine obere schräge und eine untere senkrechte Schicht trennen.

Jene sind längs des Leistenbandes gelagert und nehmen die oberflächlichen Lymphgefässe der Bauchdecken, der äusseren Genitalien und eines Teiles der lateralen Fläche des Oberschenkels auf. Die unteren senkrechten Lymphdrüsen der Leistengegend umgeben den oberen Teil der V. saphena magna und nehmen den grössten Teil der oberflächlichen Lymphgefässe des Beines auf.

d) Lymphoglandulae profundae cruris.

Sie sind in drei Abteilungen angeordnet. Am weitesten unten liegt die schon Mascagni und Meckel bekannt gewesene

1. Glandula tibialis anterior, Schienbeindrüse, welche doppelt sein, aber auch fehlen kann; sie liegt auf der vorderen Fläche der Membr. interossea cruris, im oberen Drittel derselben.

Fig. 170.

Fig. 170. Die oberflächlichen Lymphgefässe und Lymphdrüsen des rechten Beines, von innen und vorn gesehen, zum Teile nach Mascagni. 1/6.
1, 1 Glandulae inguinales superficiales superiores; 2, 2 Glandulae inguinales superficiales inferiores; 2′ Vasa lymphatica superficialia medialia superiora femoris; 3, 3 Vasa lymphatica superficialia medialia inferiora; 3′ Vasa lymphatica superficialia anteriora femoris; 4 Vasa lymphatica superficialia anteriora cruris; 5 Vasa lymphatica superficialia posteriora; 6 Rete lymphaticum dorsale pedis; 7 Rete lymphaticum malleoli medialis.

2. Glandulae popliteae. Sie sind meist klein, umgeben zu vier oder fünf die Vasa poplitea und sind in ein starkes Fettpolster eingehüllt. Sie nehmen die mit der V. saphena parva anlangenden oberflächlichen und die meisten tiefen Lymphgefässe des Unterschenkels auf; ihre Vasa efferentia begleiten die Vasa femoralia zur Leistengegend.
3. Glandulae inguinales profundae. Meist vier an Zahl liegen sie in der Nähe des Annulus femoralis internus, in der unmittelbaren Umgebung der grossen Schenkelgefässe. Eine der Drüsen liegt in der Regel an der medialen Seite der V. femoralis, Drüse von Cloquet oder Rosenmüller, und hilft den Schenkelkanal verschliessen (s. Fascien). Die tiefen Lymphgefässe der vorderen Seite des Oberschenkels und die Vasa efferentia der Glandulae inguinales superficiales senken sich in sie ein.

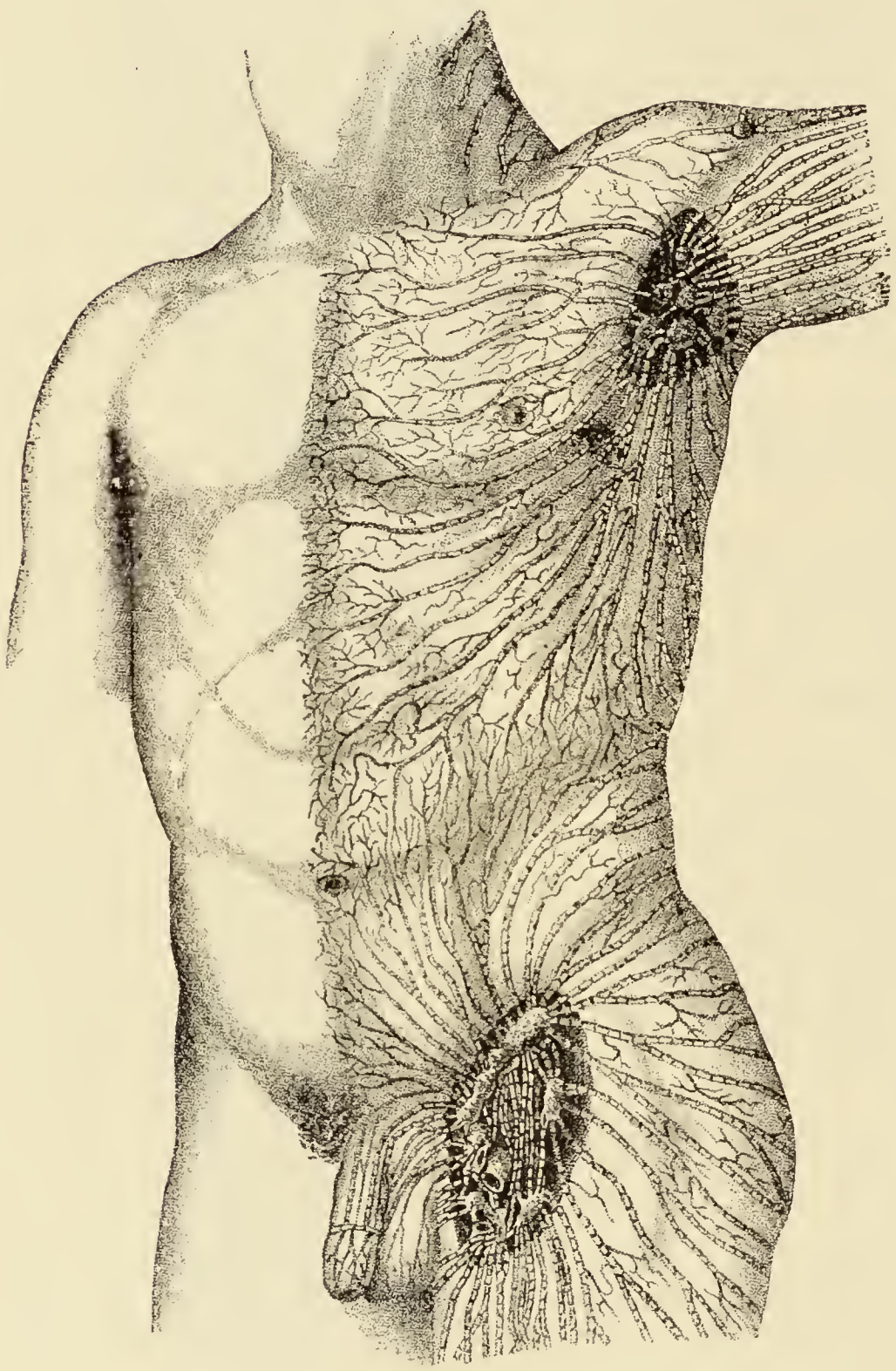

Fig. 171.
Oberflächliche Lymphgefässe der linken Rumpfhälfte. Nach Sappey.

II. Lymphgefässe der Bauchdecken und der Schamgegend.

a) Vasa lymphatica superficialia abdominis.

Die oberflächlichen Lymphgefässe des Bauches laufen strahlenförmig gegen die oberflächlichen Leistendrüsen, indem sie im allgemeinen den Bahnen der Vasa circumflexa ilium, epigastrica superficialia und pudenda externa folgen. Zu ihnen gesellen sich von der lateralen Seite her noch Lymphgefässe aus der Gesässgegend und vom unteren Teile des Rückens.

b) Vasa lymphatica penis.

Sie scheiden sich in eine oberflächliche und tiefe Gruppe.

1. Vasa superficilia penis. Sie bilden meist drei Stämmchen, von welchen zwei an den Seiten, eines auf dem Rücken des Gliedes verläuft. Sie beginnen an der Vorhaut mit einem Geflechte, Plexus frenuli, welches die Lymphgefässe der Eichel aufnimmt, ziehen rückwärts, vereinigen sich am Rücken des Gliedes, teilen sich wieder und dringen nach beiden Seiten zu den am Lig. inguinale gelegenen Leistendrüsen.
2. Vasa profunda penis. Sie dringen mit der V. dorsalis penis unter dem Schambogen hindurch und gelangen in die Lymphdrüsen zur Seite der Beckengefässe.

c) Vasa lymphatica scroti.

Die Lymphgefässe des Hodensackes verlaufen an der Seite der Aa. pudendae externae zu den oberflächlichen Leistendrüsen.

d) Vasa lymphatica pudendi muliebris.

Die Lymphgefässe der äusseren weiblichen Geschlechtsteile bilden an den Schamlippen reiche Netze, aus welchen Stämmchen zu den oberflächlichen Leistendrüsen ziehen.

III. Lymphgefässe und Lymphdrüsen der Bauch- und Beckenhöhle.

Diese Abteilung zeigt verwickelte Verhältnisse. Sie enthält einen grossen Lymphsack und Lymphraum, nämlich den Peritonäalsack und den davon umschlossenen Lymphraum; s. hierüber Eingeweidelehre: die serösen Säcke. In ihr Gebiet fällt ferner die Vereinigung der Lymphgefässe der unteren Extremitäten; dann sammeln sich hier die Lymphgefässe der Beckenorgane in zwei Hauptzügen, während die Chylus- und Lymphgefässe des Darmes einen mittleren Zug bilden. Mit den seitlichen Zügen vereinigen sich die tiefen Gefässe der Becken- u. Bauchwand. Die Lymphgefässe des Magens und der Milz steuern dem mittleren Zuge zu; die Lymphgefässe der Leber bilden ein Mittelglied zwischen den Lymphgefässen der Bauchhöhle und denjenigen der Brusthöhle.

a) Plexus lymphaticus iliacus externus.

Das äussere Hüftgeflecht wird durch die Vasa efferentia der Leistendrüsen, welche mit

Fig. 172.

Die hauptsächlichen Lymphgefässe der Bauch- und Beckenhöhle, zum Teile nach Mascagni. 1/4.

a Aorta abdominalis; *a'* Vena cava inferior; *b*, *c* Crura lumbalia diaphragmatis; *d* Ren dexter; *e* Glandula suprarenalis; *f* Ureter; *g* M. psoas major; *h* M. iliacus internus; *k* Paries posterior pelvis. 1 Ductus thoracicus; 2 Truncus lymphaticus lumbalis; 3 Truncus lymphaticus intestinalis; 4 Vasa lymphatica suprarenalia; 5 Vasa lymphatica renalia; 6 Vasa lymphatica spermatica; 7, 7 Plexus lumbalis; 7', 7' Vasa lymphatica lumbalia; 8, 8 Plexus iliacus communis; 9, 9 Plexus iliacus externus; 10, 10 Plexus iliacus internus; 11, 11 Vasa lymphatica organorum pelvis; 12 Vasa lymphatica penis; 13 Vasa lymphatica inguinalia.

den Vasa iliaca externa in die Bauchhöhle eindringen und sich hier mit einigen tiefen Lymphgefässen der Bauch- und Beckenwand vereinigen, samt den in ihren Verlauf eingeschalteten 4—10 Glandulae iliacae externae gebildet. Sie liegen zu beiden Seiten der Vasa iliaca externa.

b) Vasa lymphatica recti. S. Bd. I, Fig. 687.

Die Lymphgefässe des Rektum nehmen mehrere Schichten ein, unter welchen die subseröse und submuköse besonders reich entwickelt sind. Sie treten zum Teile sogleich, nachdem sie die Darmwand verlassen haben, in kleine, der letzteren anliegende Glandulae rectales ein, verbinden sich dann mit den am Kreuzbeine gelegenen Lymphdrüsen, Glandulae sacrales, welche in grösserer Zahl teilweise zwischen den Platten des Mesorektum gelegen sind. Am Anus sind Verbindungen mit den oberflächlichen Lymphgefässen vorhanden.

c) Vasa lymphatica vesicae urinariae. S. Bd. I, Fig. 748.

Sie sind über die ganze Harnblase in mehreren Schichten ausgebreitet und treten in die Drüsen des Beckengeflechtes ein; mit ihnen verbinden sich die Lymphgefässe der Prostata und der Vesiculae seminales.

d) Vasa lymphatica uteri et vaginae.

Sie sind im gewöhnlichen Zustande der Gebärmutter klein, nehmen aber während der Schwangerschaft an Grösse und Ausdehnung mässig zu. Sie verlaufen vorzugsweise abwärts, folgen dem Verlaufe der stärkeren Blutgefässe des Uterus und der Vagina und treten in die Drüsen der Beckengeflechte ein.

Die dem oberen Teile des Uterus angehörigen Lymphgefässe verlaufen zum Teile in den breiten Mutterbändern lateralwärts, verbinden sich mit den Lymphgefässen der Tuben und Eierstöcke, steigen mit den Vasa spermatica interna aus dem Becken und dringen in die Lymphdrüsen der Lendengegend ein.

e) Vasa lymphatica testis.

Die Lymphgefässe des Hodens beginnen im Parenchym und unter dem Epithel der Drüse. Sie sammeln sich zu stärkeren Stämmchen, steigen mit den übrigen Bestandteilen des Samenstranges aufwärts, dringen durch den Leistenkanal und gehen an der Seite der Vasa spermatica interna zu den Lymphknoten der Lendengegend.

f) Plexus lymphaticus hypogastricus s. iliacus internus.

Das mächtige Beckengeflecht entsteht jederseits aus den tiefen Lymphgefässen, die aus der Gesässgegend in das Becken dringen, sowie aus den von den Beckeneingeweiden herkommenden Lymphgefässen, welche sich in der Umgebung der Vasa hypogastrica mit 10—12 Glandulae hypogastricae s. iliacae internae, Beckendrüsen, verbinden.

Mit den Geflechten beider Seiten steht der Plexus sacralis, das Kreuzbeingeflecht, in Verbindung, welches in der Aushöhlung des Kreuzbeines hinter und zu beiden Seiten des Rektum seine Lage hat und eine Anzahl von Glandulae sacrales einschliesst (s. oben bei b).

g) Vasa lymphatica profunda abdominis.

Die tiefen Lymphgefässe der Bauchwand gelangen zum Teile an den Aa. circumflexa ilium und epigastrica inferior zu den Glandulae inguinales; der grössere Teil aber verläuft mit den Vasa lumbalia und ilio-lumbalia rückwärts, schliesst hier zuweilen einige Glandulae iliacae superiores ein und dringt mit den Lymphgefässen des Rückens hinter dem M. psoas her zur Wirbelsäule in die Lendendrüsen.

h) Vasa lymphatica renum.

Die Lymphgefässe der Nieren scheiden sich in oberflächliche und tiefe. Die oberflächlichen wenden sich gegen den Hilus renis, verbinden sich hier mit den aus dem Parenchym hervorkommenden Gefässen und verlaufen dann medianwärts zu den Lendendrüsen.

Die Vasa lymphatica ureterum sind zahlreich, umgeben dieses Organ und verbinden sich teils mit den Gefässen der Nieren, teils mit denjenigen der Blase.

i) Vasa lymphatica suprarenalia.

Sie vereinigen sich mit denjenigen der Nieren.

k) Plexus lymphatici lumbales.

Die beiden mächtigen Lendengeflechte liegen zu beiden Seiten der Vorderfläche der Lendenwirbelsäule, dicht an der Aorta und V. cava inferior. Sie schliessen zwanzig bis dreissig meist grosse Glandulae lumbales ein. Diese stehen unten mit den aus der Verbindung der Plexus iliaci externi und hypogastrici hervorgehenden Plexus iliaci communes, sowie mit dem Plexus sacralis in Verbindung und nehmen ausserdem noch Gefässe von der seitlichen Bauchwand und vom Rücken her auf.

Die ausführenden Gefässe der Lendendrüsen nehmen aufwärts an Stärke zu und an Zahl ab, vereinigen sich schliesslich auf jeder Seite in einen oder in zwei Stämme und erzeugen so den Lendenstamm, Truncus lymphaticus lumbalis, welcher jederseits eine der Wurzeln des Milchbrustganges bildet.

l) Plexus coeliacus.

Das Eingeweidegeflecht besteht aus einer grösseren Zahl von Lymphstämmen, welche von dem Darmkanale, dem Magen, der Milz, der Bauchspeicheldrüse und einem Teile der Leber herkommen und sich in der Umgebung des Stammes der A. coeliaca mit 10—15 Glandulae coeliacae verbinden. Aus diesem Geflechte geht ein kurzer Stamm, in manchen Fällen mehrere hervor, der Eingeweidestamm, Truncus lymphaticus coeliacus, welcher neben der A. coeliaca aufsteigt und die mittlere Wurzel des Milchbrustganges darstellt.

m) Vasa lymphatica et chylifera intestinorum.

Die Chylusgefässe des Darmes, ihrer nach Fettnahrung milchweissen Farbe wegen auch Vasa lactea genannt, beginnen in der Schleimhaut und setzen sich in das submuköse Gewebe in Form von Netzen fort.

Diese stehen mit zwei Reihen von Lymphgefässen in Verbindung, welche verschiedene Richtungen und Lagen einnehmen. Die in dem submukösen Gewebe verlaufenden ziehen vorzugsweise rings um die Darmwand, während die oberflächlich gelegenen subserösen vorzugsweise in der Längsrichtung des Darmes verlaufen; hierzu kommen noch intermuskuläre Geflechte (s. auch Eingeweidelehre, Darm). Die submukösen Lymphgefässe sind vorzugsweise die eigentlichen Chylusgefässe, sie führen zeitweise den grössten Teil des durch die Verdauung gebildeten Nahrungssaftes, während die übrigen, äusseren Geflechte vorzugsweise die Lymphgefässe der Darmwand darstellen. Die verschiedenen Lagen stehen jedoch miteinander in Verbindung (Teichmann). Sobald die Gefässe der verschiedenen Abteilungen an die An-

heftungsstelle des Mesenterium gelangen, dringen ihre Stämmchen zwischen die Blätter desselben ein und verlaufen gestreckt gegen seine Wurzel hin.

In dem Gekröse treten die Lymphgefässe mit sehr zahlreichen Lymphdrüsen, Gekrösdrüsen, Glandulae mesentericae, in Verbindung, welche in mehreren Rotunden aufeinander folgen und im ganzen etwa 150—180 an Zahl sind. Im gesunden Zustande wechselt ihre Grösse zwischen derjenigen einer Erbse und einer Mandel; allein bei Erkrankungen des Darmkanales schwellen sie mitunter sehr bedeutend an. Am dichtesten sind sie in der Wurzel des Mesenterium gestellt, wo sie ganze Packete bilden (Pankreas Asellii), während sie in der Peripherie weiter voneinander abstehen. Auch in den mit dem Dickdarme verbundenen Bauchfellfalten findet sich eine Anzahl solcher Drüsen.

Die Lymph- und Chylusgefässe durchsetzen meist mehrere Drüsen nacheinander und vereinigen sich darauf zu immer grösseren Stämmen, welche an der Wurzel des Mesenterium mit dem Plexus coeliacus in Verbindung treten. Die Lymphgefässe des Colon descendens vereingen sich häufig mit dem Plexus lumbalis sinister.

n) Vasa lymphatica ventriculi.

Die Lymphgefässe des Magens sind zum Teile solche der Schleimhaut, des submukösen Gewebes, der Muskelschichten und der Serosa. Sie folgen im allgemeinen dem Verlaufe der Blutgefässe und gehen daher nach drei Richtungen auseinander.

Diejenigen der Umgebung der kleinen Kurvatur ziehen entsprechend dem Verlaufe der A. gastrica sinistra von links nach rechts und dringen hinter dem Pylorus in den Plexus coeliacus ein; diejenigen des Magengrundes ziehen zu den aus der Milz hervortretenden Lymphbahnen; die in der Umgebung der grossen Kurvatur befindlichen dringen zur Wurzel des Mesenterium vor. An der kleinen und grossen Kurvatur dringen die Lymphgefässe durch eine Anzahl von Magennetzdrüsen, Glandulae gastro-epiploicae, hindurch.

o) Vasa lymphatica lienis.

Die Lymphgefässe der Milz sind teils oberflächliche, teils tiefe; sie steuern sämtlich gegen den Hilus lienis, dringen hier mit den Blutgefässen hervor und gelangen neben ihnen her zu dem Plexus coeliacus.

p) Vasa lymphatica pancreatis.

Die Lymphgefässe der Bauchspeicheldrüse dringen an verschiedenen Stellen aus der Oberfläche hervor, vereinigen sich teils unmittelbar mit dem Plexus coeliacus, teils mit den Lymphgefässen der Milz.

q) Vasa lymphatica hepatis.

Die Lymphgefässe der Leber sind teils oberflächliche, teils tiefe. Letztere verlaufen mit den Blutgefässen durch das Parenchym der Leber und verlassen das Organ durch die Leberpforte. Mit den oberflächlichen Gefässen der unteren Leberfläche gelangen sie dann, in das Lig. hepato-duodenale eingeschlossen, zum Plexus coeliacus.

Die Lymphgefässe der oberen Fläche der Leber ziehen nach verschiedenen Seiten hin und bilden auf diese Weise mehrere Gruppen. Von dem mittleren Teile verlaufen fünf bis sechs Stämmchen gegen das Lig. falciforme und vereinigen sich vorn und oben zu einem Gefässe, welches zwischen den kostosternalen Ursprungsbündeln des Zwerchfelles in die Brusthöhle vordingt. Im vorderen Mediastinalraume tritt es in die dort gelegenen Lymphdrüsen ein. Eine zweite Gruppe von Lymphgefässen zieht rechts zum Lig. triangulare dextrum und vereinigt sich zu einem oder zwei Stämmchen; diese dringen durch das Zwerchfell und ziehen auf demselben medianwärts zum Milchbrustgange. Die von der oberen Fläche des linken Leberlappens kommende dritte Gruppe vereinigt sich am Lig. triangulare sinistrum zu wenigen Stämmchen, welche nach Durchbohrung des Zwerchfelles in den vorderen

Mediastinalraum gelangen. Die dem vorderen Leberrande zunächst gelegenen Gefässe machen eine vierte Gruppe aus, welche sich meist um diesen Rand herum zu den Lymphgefässen der unteren Leberfläche abwärts wenden.

Die Lymphgefässe der unteren Leberfläche bilden ein dichtes Netz, dessen Stämmchen vorzugsweise gegen die Leberpforte verlaufen und dort neben den Blutgefässen zu dem Plexus coeliacus gelangen. Andere Gefässe ziehen, nachdem sie einige kleine Lymphdrüsen durchsetzt haben, unmittelbar zum Milchbrustgange; von der linken Hüfte aus gelangen einige durch das kleine Netz zur kleinen Kurvatur des Magens, um sich mit den dort befindlichen Lymphgefässen zu vereinigen.

Die oberflächlichen und tiefen Lymphgefässe der Leber stehen ferner am ganzen Organe miteinander in Verbindung.

IV. Lymphgefässe und Lymphdrüsen der Brusthöhle.

Die Lymphgefässe der Brusthöhle bestehen, ausser dem dieselbe durchsetzenden Milchbrustgange, aus zwei grossen Gruppen, deren eine der inneren Seite der Brustwand, die andere den Brusteingeweiden angehört. Die Brusthöhle enthält ferner drei grosse Lymphsäcke und entsprechende Lymphräume, die beiden Pleurasäcke und den Pericardialsack; s. hierüber Eingeweidelehre: seröse Säcke.

a) Vasa lymphatica profunda thoracis.

Die Lymphgefässe an der inneren Seite der Brustwand lassen sich in zwei Abteilungen trennen, nämlich in diejenigen des vorderen Mittelfellraumes und in diejenigen der Interkostalräume, welche mit den dem hinteren Mittelfellraume angehörigen verbunden sind.

1. Vasa lymphatica mediastinalia anteriora.

Die vorderen Lymphgefässe des Mittelfellraumes beginnen bereits in der Bauchhöhle und an den vorderen Bauchmuskeln, dringen zwischen den sternokostalen Ursprüngen des Zwerchfelles hindurch, verlaufen hinter dem Sternum aufwärts, stehen mit den in der Nähe der Vasa mammaria interna gelegenen Glandulae sternales s. mediastinales anteriores in Verbindung und münden linkerseits in den Milchbrustgang, rechts in den rechten Lymphstamm.

Sie nehmen Gefässe von der oberen Fläche der Leber und der vordersten Abteilung der Zwischenrippenräume auf.

2. Vasa lymphatica intercostalia.

Die Lymphgefässe der Zwischenrippenräume ziehen in diesen rückwärts, nehmen in der Nähe der Wirbelsäule die vom Rücken herkommenden Lymphgefässe auf, durchsetzen die in dem hinteren Teile der Zwischenrippenräume gelegenen Glandulae intercostales und bilden besonders in den hintersten Abschnitten Geflechte, Plexus intercostales, durch welche sie untereinander vielfach in Verbindung stehen.

Ein Teil der aus den Geflechten hervorgehenden Gefässe durchsetzt dann noch die im hinteren Mediastinum gelegenen Glandulae mediastinales posteriores und alle gelangen schliesslich von beiden Seiten in den Ductus thoracicus.

b) Vasa lymphatica pulmonum.

Die Lymphgefässe der Lungen scheiden sich in oberflächliche und tiefe.

Die oberflächlichen Gefässe bilden dicht unter dem Brustfelle ein reiches Netzwerk, dessen Maschen zwischen diejenigen der Blutgefässe eingelagert sind. Die tiefen Gefässe verlaufen an den Gefässverzweigungen zu den Lungenpforten, wo sie nach Durchsetzung einiger Glandulae pulmonales mit den Stämmchen der oberflächlichen zusammentreffen. Sie dringen nunmehr durch die von den Lungenpforten bis zur Luftröhrenleitung gelegenen zahlreichen Glandulae bronchiales hindurch und bilden jederseits mehrere Stämmchen, unter welchen sich gewöhnlich ein stärkerer Truncus broncho-mediastinalis befindet. Diese verlaufen längs der Luftröhre zur unteren Abteilung des Halses und münden links in den Ductus thoracicus, rechts in den Ductus lymphaticus dexter.

Die Bronchialdrüsen gehören zu den stärksten Lymphdrüsen des Körpers. Sie sind wie die übrigen Lymphdrüsen in der Jugend von rötlicher Farbe, allein später nehmen sie allmählich eine dunkelgraue bis schwärzliche Farbe durch Aufnahme von Pigment an; sie machen auf diese Weise eine ähnliche Umwandlung ihrer Farbe durch wie die Lungen (s. Eingeweidelehre). Auch anderen Veränderungen, wie der Verkalkung, Verkäsung u. s. w. sind sie häufiger und in höherem Grade ausgesetzt wie die meisten Lymphdrüsen des übrigen Körpers.

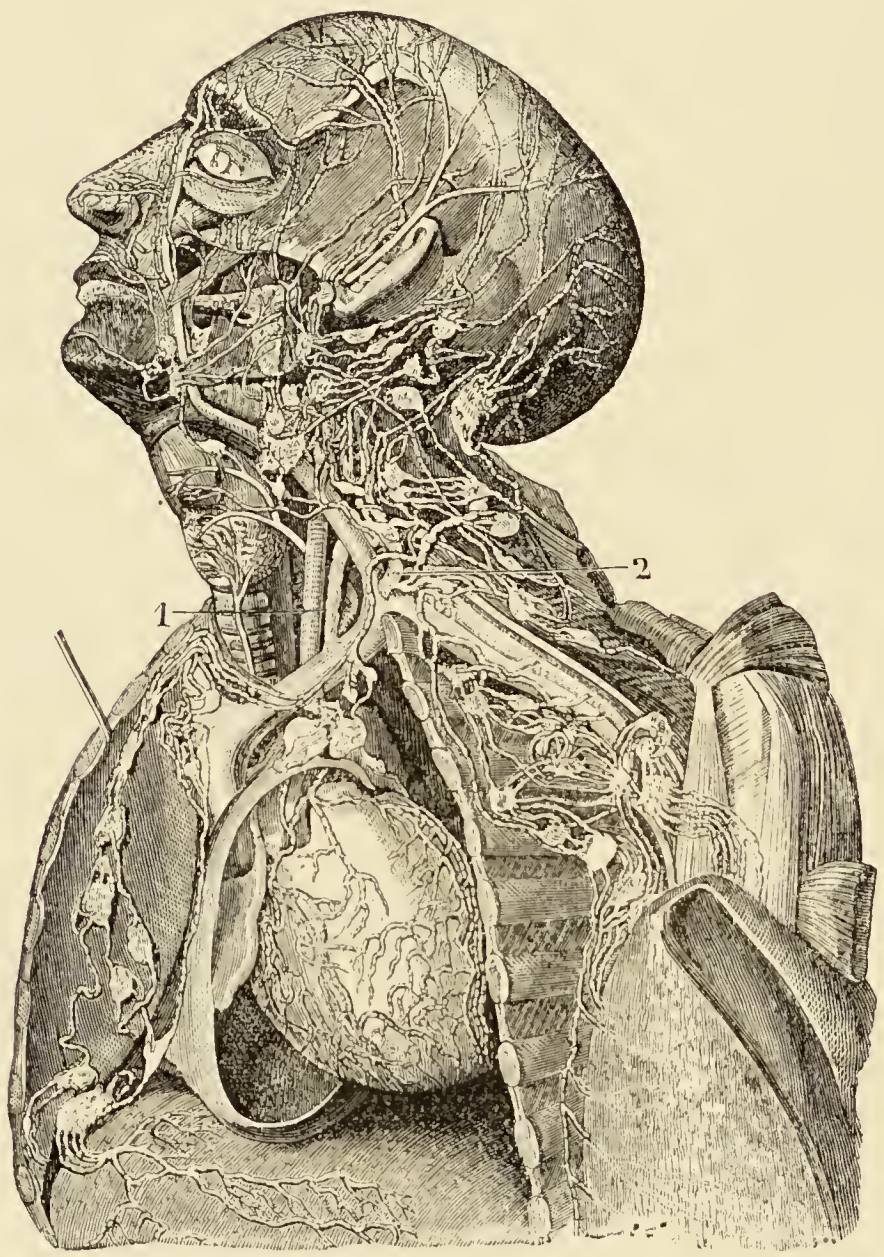

Fig. 173.

Lymphgefässe von Kopf, Hals und Brust, nach Mascagni, von Sappey. 1/6.

Die Brusthöhle und der Herzbeutel sind eröffnet; an der linken Brusthälfte sind die tieferen Teile freigelegt. Die hauptsächlichen Lymphdrüsen und Lymphgefässe dieser Teile sind dargestellt.

1 oberes Ende des Ductus thoracicus, das hinter der V. jugularis comm. weggeht und sich sodann bogenförmig umbiegt; 2 Endstück dieses Bogens, welches sich in den Winkel zwischen der linken V. jugularis comm. und der V. subclavia öffnet.

c) Vasa lymphatica cordis.

Die Lymphgefässe des Herzens folgen in ihrem Verlaufe der Verbreitung der Kranzgefässe. An jeder Seite sammelt sich aus zusammentretenden kleineren Gefässen ein Stämmchen.

Das rechte Lymphgefässstämmchen dringt an der Aorta durch einige Glandulae cardiacae, verläuft über den Aortenbogen weg zur Luftröhre und geht an dieser zum Ductus lymphaticus dexter. Das Gefäss der linken Seite zieht an der Lungenarterie aufwärts, zwischen der Teilungsstelle derselben und dem Aortenbogen hindurch zu den hier gelegenen Drüsen, deren Vasa efferentia in den Milchbrustgang münden.

d) Vasa lymphatica oesophagea.

Die Lymphgefässe der Speiseröhe treten zu einigen an der Aussenfläche der letzteren gelegenen Glandulae oesophageae, verbinden sich an den Lungenwurzeln zum Teile mit den Lymphgefässen der Lungen und gelangen zum Ductus thoracicus.

e) Vasa efferentia glandulae thymus.

Die Lymphgefässe der Thymus sind sehr zahlreich und vereinigen sich

zu zwei Hauptstämmchen, welche mit den Blutgefässen ziehen und in die Lymphstämme beider Seiten eintreten.

V. Lymphgefässe und Lymphdrüsen des Kopfes und Halses.

Die Lymphgefässe des Kopfes scheiden sich zunächst in solche, welche innerhalb des Schädels liegen, und in solche der äusseren Teile des Kopfes. Die Lymphgefässe des Halses sind teils oberflächliche, teils tiefe.

Sie stehen mit den vom Kopfe kommenden Lymphgefässen in Verbindung und bilden mit zahlreichen Lymphdrüsen ein oberflächliches und tiefes Geflecht, aus welchem jederseits ein oder mehrere Hauptstämme hervorgehen.

Lymphgefässe des Kopfes.

a) Vasa lymphatica cavi cranii.

Das Innere des Schädels ist sehr reich mit Lymphbahnen ausgestattet und zeigt folgende Gruppen von solchen:

1. Adventitielle (perivasculäre) Lymphgefässe. Sie umscheiden die Blutgefässe bis zu den Kapillaren herab und öffnen sich an der Aussenfläche des Gehirnes in den interpialen Lymphraum.
2. Epicerebrale Lymphbahnen. Sie liegen zwischen der Intima pia und der Oberfläche des Gehirnes.
3. Interpialer Lymphraum; er liegt zwischen den beiden Blättern der Pia mater.
4. Subarachnoidaler Lymphraum; er dehnt sich zwischen der Pia mater und Arachnoidea cerebri aus.
5. Subduraler Lymphraum; eine ausgedehnte, aber kapillare Lymphspalte zwischen Dura mater und Arachnoidea cerebri.
6. Epiduraler Lymphraum; ein an der Aussenfläche der Dura gelegenes System von Lymphspalten.

Die Plexus chorioidei besitzen reiche Lymphnetze, welche dem Systeme der interpialen Lymphspalten angehören.

Am Rückenmarke kommen dieselben Lymphbahnen vor. Eine Eigentümlichkeit besteht insofern, als die beiden Blätter der Dura mater spinalis weit auseinander weichen zur Bildung einerseits des inneren Periostes der Wirbelsäule (Dura mater vertebralis) und der äusseren Hülle des Rückenmarkes (Dura mater medullae spinalis). So kommt ein grosser interduraler Lymphraum zu stande, in welchem die venösen Plexus des Wirbelkanales, Fettgewebe u. s. w. ihre Lage haben.

Ein eigentlicher epiduraler Lymphraum des Wirbelkanales, welcher dem epiduralen Lymphraume des Schädels entsprechen würde, ist nicht nachgewiesen, doch zu vermuten.

Der Canalis centralis und die Gehirnventrikel sind als Urlymphräume aufzufassen, welche von einer gewissen fötalen Zeit an mit dem subarachnoiden Lymphraume in unmittelbare Verbindung treten (S. Nervensystem).

Die Abflusswege der Lymphe des Gehirnes, des Rückenmarkes und seiner Häute finden durch alle Öffnungen statt, welche am Schädel und an der Wirbelsäule vorhanden sind; selbst mikroskopische Blutgefässkanäle nehmen hieran teil. Was grosse Öffnungen am Schädel betrifft, so sind hier vor allem der Canalis caroticus, das Foramen jugulare, die Bahn der A. vertebralis hervorzuheben. (S. Nervensystem.)

b) Vasa lymphatica externa cranii.

1. Vasa lymphatica occipitalia.

Die Lymphgefässe der Hinterhauptgegend verlaufen in dem subkutanen Bindegewebe vom Scheitel gegen den Zitzenfortsatz hin, folgen im allgemeinen dem Zuge der A. occipitalis und durchsetzen in der Gegend der Linea nuchae superior einige kleine Glandulae occipitales, an der Pars mastoidea einige Glandulae mastoideae. Sie gehen mit den oberflächlichen Lymphgefässen des Nackens Verbindungen ein und treten zum Plexus jugularis externus.

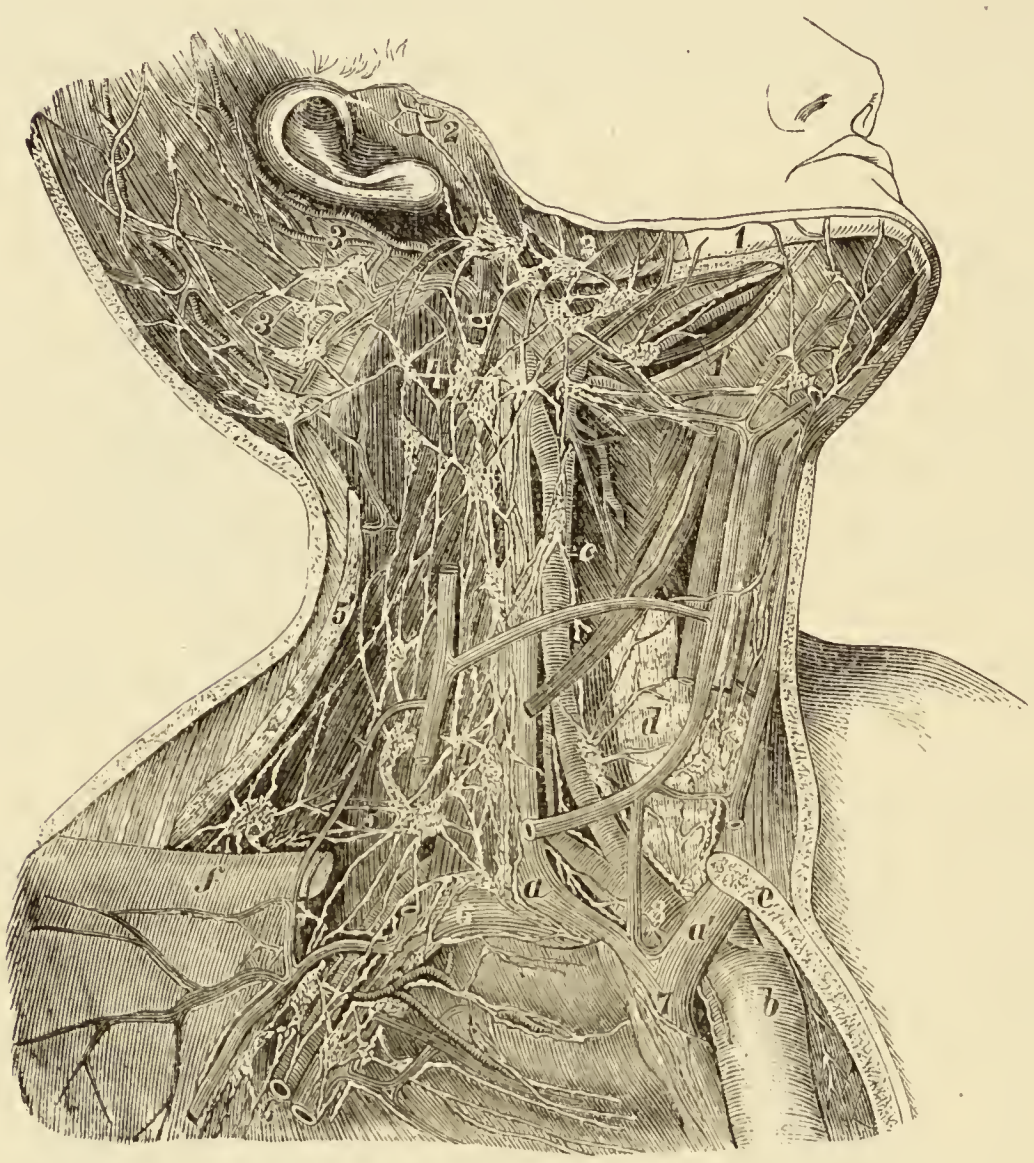

Fig. 174.

Die hauptsächlichen Lymphgefässe und Lymphdrüsen an dem unteren Teile des Kopfes und am Halse, zum Teile nach Bourgery. 1/3.

Die innere Hälfte des rechten Schlüsselbeines samt einem Teile des Brustbeines sind entfernt, wodurch die grossen Gefässe in der oberen Abteilung der Brusthöhle blossgelegt sind; ebenso sind die Muskeln der rechten Seite des Halses und die Vena jugularis externa zur Erlangung einer besseren Übersicht zum Teile weggenommen.

a Vena anonyma dextra mit dem Ductus lymphaticus dexter; *a'* Vena anonyma sinistra; *b* Arcus aortae; *c* A. carotis communis; *d* Glandula thyreoidea, über welche die Vena mediana colli wegläuft; *e* Sägefläche des Sternum; *f* Clavicula. 1 Glandulae lymphaticae submaxillares; 1' Vasa lymphatica sublingualia; 2, 2 Vasa lymphatica facialia superficialia; 3 Glandulae occipitales et mastoideae; 4 Glandulae cervicales profundae superiores; 5 Glandulae cervicales profundae inferiores; 6 Plexus subclavius; 7 Vasa lymphatica mediastinalia; 8 Vasa lymphatica cardiaca.

2. Vasa lymphatica temporalia.

Die Lymphgefässe der Schläfengegend ziehen mit der V. facialis posterior von der Ohrmuschel herab, senken sich zum Teile in die Glandulae auriculares anteriores ein und dringen dann gegen die Unterkiefer- und vordere Nackengegend vor.

3. Vasa lymphatica facialia superficialia.

Die oberflächlichen Lymphgefässe des Gesichtes sind äusserst zahlreich, kommen von der Stirne, der Nase, den Augenlidern, den Wangen, Lippen, dem Kinne und folgen im allgemeinen dem schrägen Verlaufe der V. facialis anterior.

Sie dringen am Unterkieferrande in der Nähe der Unterkieferspeicheldrüse in 6—10 Glandulae lymphaticae submaxillares ein; einige von ihnen durchsetzen zuweilen eine oder mehrere Glandulae buccinatoriae.

4. Vasa lymphatica facialia profunda.

Die tiefen Lymphgefässe des Gesichtes stammen aus der Augen- und

Nasenhöhle, aus der Flügelgaumengrube, aus der Unterschläfengrube, vom Schlunde und dem Gaumen.

Sie treten medial vom Unterkiefer in die Glandulae faciales profundae ein, deren ableitende Gefässe mit der V. maxillaris interna zum Unterkieferwinkel gelangen.

5. Vasa lymphatica linguae.

An der Oberfläche der Zunge bildet sich ein dichtes Lymphgefässnetz, welches seine Stämmchen nach den Seiten und rückwärts sendet. Diese senken sich mit den tiefen Lymphgefässen des Organes, welche die Venen begleiten, in mehrere an der Seite der Zungenwurzel gelegene Glandulae lymphaticae linguales ein.

Lymphgefässe des Halses.

6. Vasa lymphatica superficialia colli.

Die oberflächlichen Lymphgefässe des Halses nehmen zum Teile die oberflächlichen Lymphgefässe des Kopfes auf, sammeln sich vorzugsweise in der Umgebung der V. jugularis externa und vereinigen sich hier, besonders hinter dem unteren Teile des M. sterno-cleido-mastoideus, mit den Glandulae cervicales superficiales zu dem äusseren Drosseladergeflechte, Plexus jugularis superficialis. Die ausführenden Gefässe dieses Geflechtes gehen zu den unteren tiefen Halsdrüsen.

7. Vasa lymphatica colli profunda.

Die Lymphgefässe der Schädelhöhle, der Schläfengegend, der oberflächlichen und tiefen Teile des Gesichtes, des Schlundes, der Zunge, des Kehlkopfes, sowie der tiefen Hals- und Nackenmuskeln wenden sich gegen die grossen Gefässstämme des Halses und verbinden sich hier mit 20—30 Glandulae cervicales profundae, welche zu beiden Seiten dieser Gefässe gelagert sind, zu dem inneren Drosseladergeflechte, Plexus jugularis profundus.

Die Drüsen trennt man in zwei Abteilungen, eine obere, Glandulae cervicales profundae superiores (10—16), welche von der Schädelbasis bis zur Teilungsstelle der A. carotis communis aufgereiht sind, und eine untere, Glandulae cervicales profundae inferiores s. supraclaviculares, welche sich bis zum Schlüsselbeine erstrecken.

Die ausführenden Gefässe der letzteren Drüsen, welche in sich fast sämtliche Lymphgefässe des Kopfes und Halses vereinigen, bilden jederseits den einfachen oder geteilten Drosselstamm, Truncus lymphaticus jugularis, welcher sich rechts in den Ductus lymphaticus dexter, links in den Ductus thoracicus einsenkt. In manchen Fällen mündet der Drosselstamm unmittelbar in eine der drei grossen Venen am unteren Ende des Halses. (V. subclavia, V. jugularis communis, V. jugularis externa).

VI. Lymphgefässe und Lymphdrüsen der äusseren Brust und des Armes.

Die Lymphgefässe des Armes sind in einer oberflächlichen und tiefen Schicht angeordnet.

Beide Züge, sowie die Lymphgefässe des oberen Teiles der äusseren Brustwand begeben sich zu den Achseldrüsen hin, in welche auch die oberflächlichen Gefässe des Rückens noch teilweise eindringen. Über die Achseldrüsen s. S. 219 u. Fig. 171.

Fig. 175.

a) Vasa lymphatica externa thoracis. Fig. 171.

Die Lymphgefässe der äusseren Brust verlaufen teils subkutan, teils unter den Brustmuskeln.

Die oberflächlichen Gefässe steigen zum Teile von der Nabelgegend herauf. In beide Gefässgebiete sind einige Brustdrüsen, Glandulae thoracicae superficiales et profundae, eingeschaltet.

b) Vasa lymphatica superficialia dorsi.

Die oberflächlichen Lymphgefässe des Rückens steuern von den verschiedenen Seiten her nach der Achselhöhle hin.

Sie ziehen vom Nacken her über den M. trapezius weg, in der oberen Rückengegend über den M. deltoideus, in der unteren Rückengegend an dem M. latissimus dorsi einher und gelangen sämtlich in die hintere Abteilung der Achseldrüsen.

c) Vasa lymphatica superficialia brachii.

Die oberflächlichen Lymphgefässe des Armes kommen aus einem die Hohlhand und den Handrücken einnehmenden, dichten Lymphgefässnetze und sammeln sich bereits hier zu kleinen Stämmchen, den dorsalen und volaren Randstämmchen der Finger.

In der Hohlhand kommt durch die Vereinigung gemeinsamer Fingerstämmchen ein Lymphgefässbogen zu stande, Arcus lymphaticus manus, dessen Schenkel sich mit je einem marginalen Zuge auf den Vorderarm erstrecken.

Die an dem Vorderarme verlaufenden Gefässe ordnen sich gegen den Oberarm hin in einen medialen und lateralen Zug, welche vorzugsweise auf der Beugeseite verlaufen, so dass die Gefässe der Rückenfläche des Vorderarmes in grösserer Menge über den Ulnarrand, in geringerer Menge über den Radialrand zur Beugeseite treten. Am oberen Teile des Oberarmes treten die Lymphgefässe der Schulter vorzugsweise über den lateralen Rand hinweg zu diesen Zügen. Gewöhnlich finden sich in dem Verlaufe dieser oberflächlichen Gefässe bis zur Achselhöhle nur eine bis zwei Drüsen vor dem Epicondylus medialis humeri, Glandulae cubitales superficiales, eingeschoben.

Fig. 175. Oberflächliche Lymphgefässe der Brust, Schulter und vorderen Seite des Armes, nach Mascagni. 1/5.

Die äussere Haut ist entfernt und die Armfascie blossgelegt. *a* Vena jugularis externa; *b* Vena cephalica; *c* Vena basilica, an der Stelle, wo sie unter die Armfascie eindringt; *d* Vena cephalica; *e* Vena mediana; *f* Vena basilica; *g* M. pectoralis major, zurückgeschlagen, um die Achselhöhle übersehen zu können. 1 Vasa lymphatica supraclavicularia; 2 Eintrittstelle derselben zur Achselhöhle; 3 Vasa lymphatica pectoris externa; 4 Glandulae axillares; 5 Glandulae cubitales superficiales; 6 Vasa lymphatica radialia; 7 Vasa lymphatica ulnaria; 8, 8' Arcus lymphaticus volaris; 9, 9' Vasa lymphatica marginalia manus.

d) Vasa lymphatica profunda brachii.

Die tiefen Lymphgefässe des Armes folgen der Bahn der grossen Blutgefässe. Am Vorderarme sind demgemäss drei grosse Züge vorhanden, ein radialer, ulnarer und Zwischenknochenzug. In einen dieser Züge ist öfters eine in der Mitte des Vorderarmes gelegene Glandula antibrachii eingefügt. Im weiteren Verlaufe gehen einige von ihnen Verbindungen mit den oberflächlichen Lymphgefässen ein; andere dringen in die an dem unteren Teile des Oberarmes gelegenen Glandulae cubitales profundae; schliesslich treten alle diese Lymphgefässe in die Achseldrüsen.

e) Glandulae axillares.

Die Achseldrüsen liegen subfascial im Fettgewebe der Achselhöhle, meist in der Umgebung der grossen axillaren Blutgefässe.

Ein Teil von ihnen, Glandulae axillares anteriores, schiebt sich längs der A. pectoralis longa unter die Brustmuskeln; ein anderer Teil, Glandulae axillares posteriores, nimmt die hintere Gegend der Achselhöhle ein; während eine kleinere Anzahl, Glandulae axillares mediae s. inferiores, im untersten Abschnitte der Achselhöhle ihre Lage hat. Die vorderen Drüsen nehmen die Lymphgefässe der Brust, die hinteren diejenigen des Rückens und der Schultergegend, die mittleren diejenigen des Armes auf. Alle Drüsen der Achselgegend stehen durch Lymphgefässe untereinander in Verbindung.

f) Plexus subclavius.

Das Schlüsselbeingeflecht bildet sich aus den ausführenden Gefässen der Achseldrüsen, welche sich durch beträchtliche Stärke auszeichnen.

Sie folgen der Bahn der Vasa subclavia, nehmen die ausführenden Gefässe der Glandulae infraclaviculares auf, welche dicht unterhalb des Schlüsselbeines, zwischen dem M. pectoralis major und deltoideus gelegen sind, und steigen, zu einem einfachen oder mehrfachen Stamme, Truncus subclavius, vereint, längs der Vena subclavia zum Halse hin. Dort dringt der Stamm der rechten Seite in den Ductus lymphaticus dexter, derjenige der linken Seite in den Ductus thoracicus. Öfters münden diese Stämme auch unmittelbar in die Venae subclaviae, in der Nähe ihrer Vereinigung mit den Vv. jugulares communes zur Bildung der Vv. anonymae.

D. Formen der Lymphräume.

In früher Embryonalzeit ist der Körper in symmetrischer Weise von ausgedehnten Hohlräumen durchzogen, welche sämtlich darin übereinstimmen, dass sie bei den embryonalen Gestaltungsvorgängen eine grosse Rolle spielen, sowie darin, dass sie eine serumartige Flüssigkeit führen, welche von den umgebenden Zellenmassen ausgeschieden worden ist. In und auf dieser Flüssigkeit schweben die vorhandenen Anlagen und sind von dem Einflusse ihres Eigengewichtes fast befreit; um so ungestörter sind sie den Wachstumsvorgängen überlassen, als deren Ergebnis die Endform uns entgegentritt. Es liegt nahe, die Bedeutung der vorhandenen Flüssigkeitsmassen noch in einer anderen wichtigen Richtung zu suchen, in derjenigen des Stoffwechsels, sei es in Hinsicht auf Ausscheidung und Abfuhr, oder auch auf Zufuhr. Die in Frage stehenden Räume sind schon vor dem Auftreten eines Blutgefässsystemes vorhanden; hat sich ein solches einmal ausgebildet und seine ersten Ausläufer gegen die Organanlagen vorgetrieben, so geschehen die Ernährungsvorgänge zuerst immer unter Vermittelung von Teilen jener Räume.

Im ganzen sind zu einer gewissen Zeit drei solcher Räume vorhanden, zwei paarige und ein unpaarer.

Der erste Raum hat seine Lage zwischen dem Medullarrohre und Hornblatte einerseits, andererseits dem inneren Keimblatte, der Chorda dorsalis, den Ursegmenten, den Urnierengängen und den Aussenflächen des somatischen und splanchnischen Mesoblasten. Die verschiedenen Teile dieses Raumes hängen untereinander zusammen, zeitweise auch diejenigen der einen Seite mit jenen der anderen. Sie gehen in den meisten Fällen aus der Furchungshöhle hervor und sind Teile derselben.

Der zweite Raum ist nichts anderes als die Leibeshöhle in ihren verschiedenen Abschnitten. Hierher gehört die Ursegment- oder Urwirbelhöhle, die nach Abschnürung der Ursegmente übrigbleibenden ausgedehnten peripherischen Reste der Leibeshöhle, welche, wie dies schon früher auseinander gesetzt wurde, in erster Linie die grossen serösen Säcke des Körpers liefern, den Pericardialsack, die beiden Pleurasäcke, den Peritonäalsack. Ein Abkömmling der Leibessäcke ist auch der Urnierengang. S. Allg. Teil, S. 134 u. f.

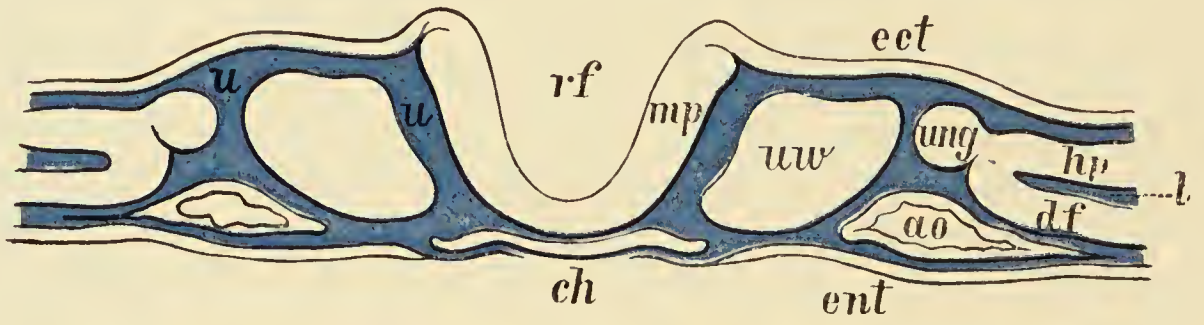

Fig. 176.

Querschnitt durch die Embryonalanlage eines Kaninchens von acht Tagen.

rf Rückenfurche; *mp* Medullarplatte, gebogen, die Rückenfurche einschliessend und zum Medullarrohre sich umgestaltend; *ect* Hornblatt des Ektoderm; *ch* Chorda dorsalis; *ent* Entoderm; *uw* Urwirbel; *ung* Urnierengang; *hp* Hautplatte; *df* Darmfaserplatte des Mesoderm, die Leibeshöhle (*l*) zwischen sich fassend; *ao* absteigende primitive Aorta mit Wand und Lichtung; *u*, *u* Teile des Ur-Lymphsystemes, zwischen den Ausbreitungen und Gebilden des mittleren, äusseren und inneren Keimblattes sich hinziehend.

Der dritte Raum ist in den Hohlräumen des Medullarrohres gegeben. Wie die Leibessäcke bezüglich ihres Ursprunges auf den Urdarm hinweisen (Allgemeiner Teil), S. 134, so steht zu einer gewissen Zeit auch das Medullarrohr in offenem Zusammenhange mit demselben; es geschieht dies durch den Canalis neurentericus (Allgem. Teil, S. 135).

Schreitet man jetzt in jene spätere Zeit der embryonalen Entwickelung vor, in welcher die Bindesubstanz und die Gefässe im Körper bereits sich ausgebreitet haben, so nimmt man wahr, dass Bindesubstanz und Gefässe in dem ersten der genannten Räume ihr Lager aufschlugen und von ihm aus Sprossen in die Organe selbst vortrieben. Mit dem zweiten und dritten Raume dagegen hat die Ausbreitung der Bindesubstanz und der Gefässe in keiner Weise zu thun. In Fig. 176 ist von Gefässen das Paar der primitiven Aorten im Querschnitte sichtbar.

Es kommen nun innerhalb der Bindesubstanz nicht bloss Blutgefässe zur Anlage, sondern alsbald auch Lymphgefässe, wie dies vor Jahren insbesondere von Alfred Budge in sorgfältiger Weise festgestellt worden ist.

Alle diese Blutgefässe und Lymphgefässe sind im Hinblick auf den ersten Raum, in welchen sie vordrangen, und im Hinblick auf den zweiten und dritten Raum sekundäre Gefässräume, d. i. von Bindegewebe umschlossene Teile des ersten Raumes selbst. Hat man überhaupt ein Recht, den ersten, zweiten und dritten Raum Lymphräume zu nennen, so stehen diese den sekundären Gefässräumen als primäre oder Urlymphräume gegenüber. Die Aufgabe der sekundären Gefässe ist alsdann in einer hochgesteigerten weiteren Ausbildung der Leistungen der Urlymphräume zu erblicken.

Sieht man der weiteren Entwickelung zu, so sind die Verbindungen von besonderer Wichtigkeit, welche die sekundären Lymphgefässe auch zu dem zweiten und dritten primären Raume allmählich erlangen. Es stellen sich nämlich

1. an den Abkömmlingen der Leibessäcke ungezählte mikroskopisch feine offene Verbindungen mit den sekundären Lymphgefässen her;
2. tritt merkwürdigerweise selbst das Ventrikelsystem des Gehirnes und der Centralkanal des Rückenmarkes durch die Apertura mediana und lateralis ventriculi IV in offene Verbindung mit den subarachnoiden Lymphräumen, d. i. echten sekundären, in der Bindesubstanz gelegenen Lymphräumen.

Da der erste Raum die sekundären Lymphgefässe ohnedies in sich zur Entwickelung bringt, so stehen schliesslich die primären Räume sämtlich in den innigsten Beziehungen zu dem sekundären Lymphgefässsysteme (s. Eingeweidelehre: seröse Säcke; und Nervenlehre: Ventrikelsystem).

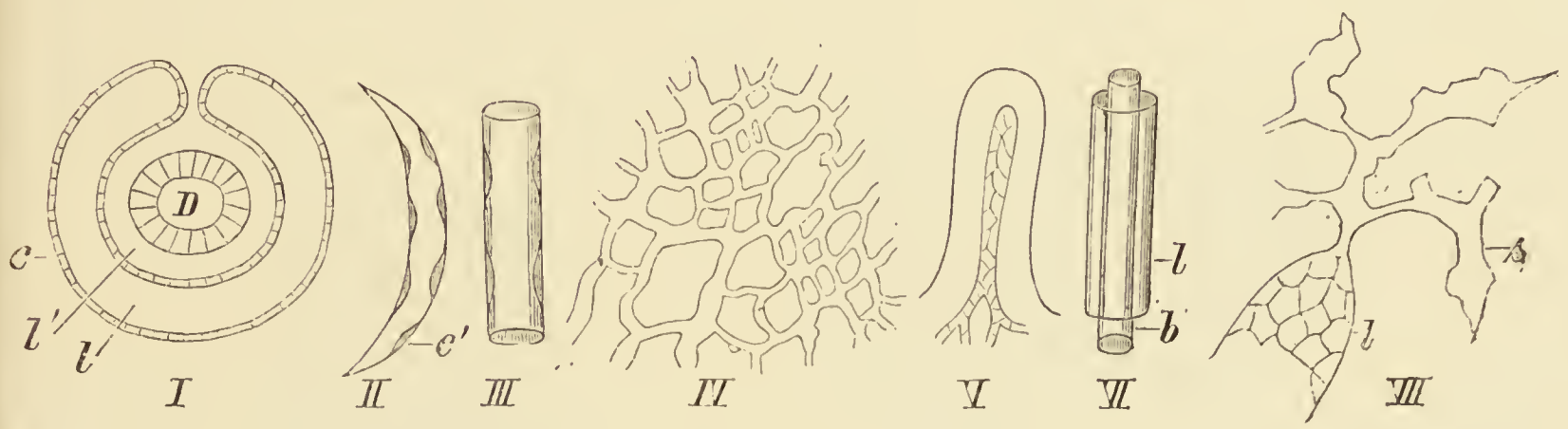

Fig. 177.

Erscheinungsformen der Lymphgefässe; Übersicht.

I. Lymphsäcke erster Ordnung; *D* Darmepithel; *e* Epithel des Peritonaeum parietale und viscerale; *l* Lymphraum; *l'* zur Zeit noch vorhandener Lymphraum, in welchen Bindegewebe und glatte Muskulatur vordringen wird.

II. Lymphsäcke zweiter Ordnung, z. B. der den subarachnoiden Lymphraum umfassende Lymphsack; *e'* Endothel des Lymphraumes.

III. Cylindrisches Lymphgefäss, sei es als Lymphkapillare oder als Hauptlymphstamm gedacht.

IV. Lymphgefässnetz.

V. Lymphsinus oder Lymphkolben, z. B. in den Darmzotten.

VI. Perivasculäres oder adventitielles Lymphgefäss. *l* Lymphgefäss; *b* Blutgefäss.

VII. Lymphlacune oder Saftlücke (*s*), mit einem endothelbekleideten Lymphgefässe in Zusammenhang.

Hat man auf diesem Wege eine Vorstellung von primären und sekundären Lymphräumen gewonnen und die Erfahrung gemacht, dass die primären Räume zum Teile schwinden, indem sekundäre sich an deren Stelle setzen, zum Teile aber zeitlebens erhalten bleiben, wie der zweite und dritte Raum, so kennt man damit noch nicht die Formen, in welchen das sekundäre Lymphgefässsystem auftritt.

Im allgemeinen zwar hat sich im vorhergehenden Abschnitte gezeigt, dass das Lymphgefässsystem aus einer ausserordentlich grossen Anzahl von kleineren und grösseren cylindrischen Gefässen besteht, welche nach einem bestimmten segmentalen Typus angeordnet sind und an gewissen Stellen mit Lymphdrüsen im Zusammenhange stehen. Auch von Geflechtbildungen dieser Lymphgefässe ist die Rede gewesen, sowie von gewissen im Bindegewebe gelegenen Lymphspalten. So wichtig die hiermit gewonnenen Kenntnisse auch sind, so ist nicht zu vergessen, dass daselbst nur von den grossen Lymphwegen und Lymphräumen gehandelt worden ist. Sowie aber die Blutgefässe eine feinste periphere Ausbreitung, das System der kapillaren Blutgefässe, besitzen, so ist es auch mit den Lymphgefässen der Fall; es ist ein kapillares Lymphgefässgebiet vorhanden, welches in den Organen des Körpers, darunter in den Lymphdrüsen selbst, sich ausbreitet.

Wie die Blutgefässkapillaren in verschiedener Form und Zusammensetzung auftreten, so gilt dies auch von den feinsten Lymphwegen. Hier wie dort wechselt diese Form in Anpassung an das zu versorgende Organ. Sowie ferner der feinere Bau der grösseren Blutgefässe erst verständlich wird mit der Kenntnis des Baues der Blutgefässkapillaren, so wird auch der Bau der grossen Lymphstämme erst erhellt durch die Kenntnis der Zusammensetzung der feinsten Lymphwege. Es ist also klar, dass eine Untersuchung der Formen der Lymphräume im ganzen vor allem auch die feinste Peripherie zu berücksichtigen hat.

Fig. 178.

Endothel eines Lymphgefässes der Muscularis des Darmes vom Meerschweinchen, nach Auerbach. $^{240}/_{1}$.

Bei der Schilderung der Körperorgane, soweit sie schon in den Kreis unserer Betrachtung gezogen worden sind, hat notwendigerweise die Ausbreitung der Lymphgefässe in diesen Organen die erforderliche Berücksichtigung gefunden; denn Lymphgefässe wie Blutgefässe sind für alle diese Organe sehr bedeutungsvolle Bestandteile. Um so weniger Überraschungen wird also folgende Zusammenfassung bringen, welche über die im gesamten Lymphgefässsysteme auftretenden Formen Umschau zu halten hat.

Es sind folgende Formen vorhanden:

I. Lymphräume erster Ordnung,

welche dem Urlymphsysteme angehören: Pericardial-, Pleura- und Peritonäalsack, Ventrikelsystem des Gehirnes, Centralkanal des Rückenmarkes, endolymphatische Räume des Gehörlabyrinthes. Alle diese Lymphräume sind von Epithel ausgekleidet. Ein Beispiel dieser Lymphräume zeigt Fig. 177, I.

II. Lymphräume zweiter Ordnung.

welche in Form von Spalten in der Bindesubstanz gelegen und von Endothel ausgekleidet sind. Es giebt solche von den verschiedensten Grössen und Formen. Sie führen im allgemeinen den Namen Lymphspalten. Sind sie sackförmig, so

Fig. 179.

Ein Lymphgefäss mit seinen Klappen, aufgeschnitten und auseinandergelegt, nach Sappey.

stellen sie Lymphsäcke zweiter Ordnung dar, gegenüber den Lymphsäcken erster Ordnung, welche von der vorhergehenden Gruppe gebildet wird. Zu diesen Lymphspalten gehören der epidurale, interdurale, subdurale, subarachnoide Lymphraum und viele andere. Schema Fig. 177 II.

III. Lymphcapillaren, kleinere und grössere Lymphgefässstämme.

Die Lymphkapillaren, auch Lymphröhren genannt, entsprechen den Blutkapillaren, sind meist weiter als letztere und bestehen wie diese aus einem einfachen feinen Endothelrohre. Die Endothelzellen selbst haben regelmässigere oder unregelmässige polygonale Formen, die Ränder sind geschwungen, selbst gezähnelt, der längere Durchmesser ist der Längsachse des Gefässes parallel gestellt. Wie bei den Blutgefässendothelien, so kommen auch hier Stomata vor, die derselben Beurteilung unterliegen (Allgem. Teil, S. 87 und Gefässlehre S. 26).

Durch Auflagerung von Schichten auf das Endothelrohr, aus welchem anfänglich alle sekundären Lymphgefässe bestehen, kommt es zur Ausbildung festerer Wände an grösseren Gefässen. Die Wandung grösserer Gefässe (von 0,2 cm Durchmesser an) besteht wie die der Blutgefässe aus drei Schichten. Die Intima ist aus Endothelzellen und feinen elastischen Längsfasernetzen zusammengesetzt. Die Media zeigt quergeordnete glatte Muskelzellen und geringe Mengen von elastischen Fasern. Die Adventitia wird von längs verlaufenden Bindegewebsbündeln, elastischen Fasern und längsgerichteten glatten Muskelbündeln gebildet.

Wie die Venen sind die meisten Lymphgefässstämchen mit Klappen versehen, welche Duplikaturen der Intima darstellen. Sie haben dieselbe Form wie die Venenklappen, doch sind sie ungleich zarter und dünner wie letztere. Gewöhnlich stehen sie in Form von zwei Segeln gegenüber, deren Anheftung entsprechend der Wand des Gefässes Ausbuchtungen besitzt. Ihre Aufgabe besteht wie bei den Venen, darin, centrifugalen Strömungen entgegenzuwirken, centripetale aber zu befördern.

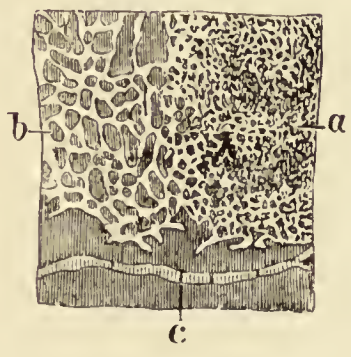

Fig. 180.

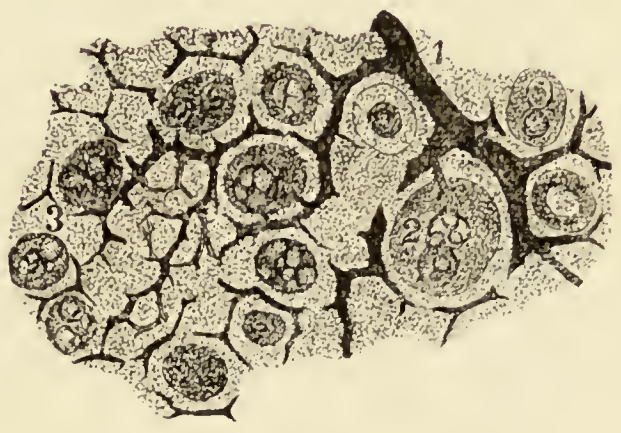

Fig. 181.

Fig. 180. Injicierte Lymphgefässe der Brusthaut, nach Breschet. $^{10}/_{1}$.
a oberflächliche Netze; *b* tiefes Netz; c Lymphgefässstämmchen, welches zu den Achseldrüsen hinzieht.

Fig. 181. Injicierte Lymphgefässe der äusseren Haut. $^{50}/_{1}$.
In den Maschen des Lymphgefässnetzes sind zum Teile die Haarbälge sichtbar.

Meist stehen die Klappen ziemlich dicht hintereinander, dichter als bei den Venen, so dass die stark gefüllten Gefässe infolge der den Klappen entsprechenden Ausbuchtungen ein rosenkranzförmiges Ansehen erlangen. An kleinen Gefässstämmchen folgen die Klappen in Abständen von etwa 2—3 mm aufeinander; in grösseren Stämmen vergrössern sich die Abstände auf 6—12 mm, bis sie endlich im Ductus thoracicus auf mehrere Centimeter ansteigt. Insbesondere sind ausser den Mündungen von Lymphgefässen in Lymphgefässe auch die Übergangsstellen der Lymphstämme in die Venen regelmässig durch Klappen geschützt. Manchmal sind die im Verlaufe der Gefässe angebrachten Klappen sehr niedrig und werden leicht durch einen in entgegengesetzter Richtung ziehenden Flüssigkeitsstrom überwunden. Die Lymphkapillaren und kleinsten Stämmchen führen keine Klappen, letztere jedoch zahlreiche kleine Vorsprünge der Wand, welche selbst kreisförmige Gestalt annehmen.

IV. Lymphgefässnetze.

Netze und Geflechte kommen sowohl im kapillaren als auch im Gebiete der kleineren und grösseren Lymphgefässstämmchen in solcher Verbreitung vor, dass das Netz und der Plexus insbesondere im kapillaren Gebiete als die vorzugsweise Erscheinungsform der Lymphgefässe zu gelten hat. Die Lymphkapillarnetze verhalten sich zu den Blutgefässkapillaren in der Regel so, dass erstere von der Oberfläche der Schleimhäute, serösen Häute, auch der äusseren Haut

entfernter stehen als die Blutkapillaren, welche sich der Oberfläche mehr nähern. Die Knotenpunkte der lymphkapillaren Maschen liegen dabei entweder im Mittelpunkte der von den Blutkapillaren umsponnenen Gewebeteile, oder doch in der Nähe derselben. Doch bilden im allgemeinen die Lymphkapillaren weitere Maschen als die Blutkapillaren. Die Formen der verschiedenen Netze zeigen ferner unter sich grössere Übereinstimmung, als die bezüglichen Blutkapillaren. Als allgemeines

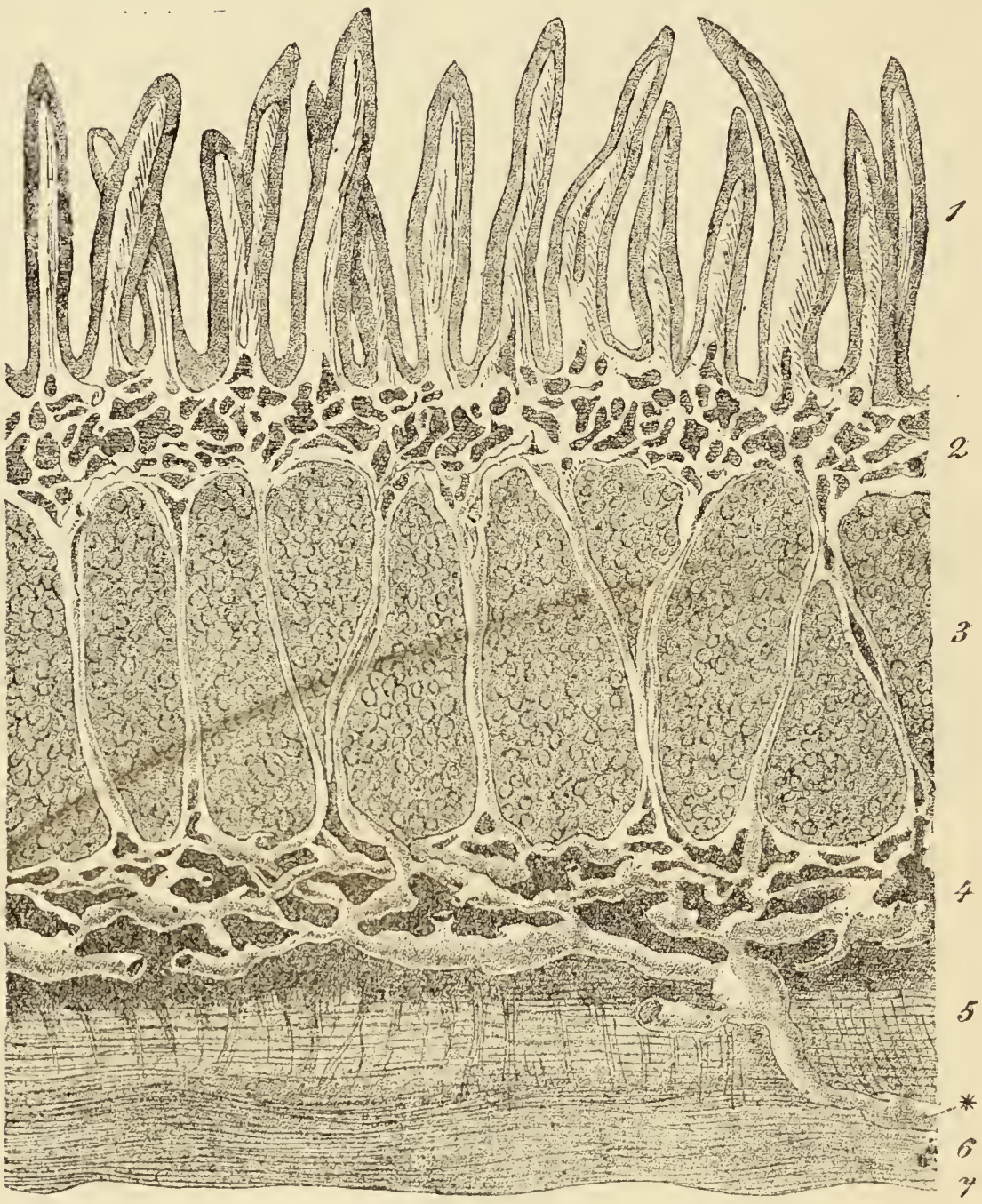

Fig. 182.

Dickendurchschnitt durch die Wand des Dünndarmes des Kalbes mit injicierten Lymphgefässen parallel der Längsachse. $^{30}/_{1}$. Nach Teichmann.

1 Zotten mit centralen Chylusräumen; 2 innere Lage des Lymphgefässnetzes der Schleimhaut, durch die Muscularis mucosae unvollkommen geteilt; 3 Peyersche Haufen von Lymphknötchen; 4 äussere Lage des Lymphgefässnetzes der Schleimhaut; 5 Ringfaserschichte; 6 Längsmuskelschicht; 7 Peritonaeum.

Kennzeichen der Lymphkapillarnetze ist ihre ausgebuchtete Beschaffenheit hervorzuheben; Ausbuchtungen des Gefässrohres treten am stärksten an den Knotenpunkten der Netze hervor. Ferner unterscheiden sie sich von Blutkapillaren durch unregelmässigere Form der Maschen, oft sehr verschiedene Weite benachbarter Maschen, und durch den grossen Wechsel im Kaliber der ineinander mündenden kleinen Gefässe. Diese Eigentümlichkeiten machen es bei einiger Übung leicht, schon an der Form Lymph- von Blutkapillaren zu unterscheiden. Hiervon geben die Figuren 177 IV und 182 eine treffliche Vorstellung.

Was aber Netze grösserer Lymphgefässstämme betrifft, so genügt es, Fig. 172 auf dieses Verhältnis in das Auge zu fassen, um hieran den Unterschied von den kapillaren Netzen zu erkennen.

V. Lymphsinus.

Dies sind kürzere oder längere, kolbenförmige, blinde Ausläufer von Lymphgefässen, welche vor allem in Fortsätzen der Unterlage, wie in Papillen, Zotten und demgemäss in ungeheueren Mengen vorkommen. Sie sind sämtlich von Endothel ausgekleidet. Ausser in den Papillen der äusseren Haut und in den Zotten des Darmes sind sie in der Schleimhaut des Magens, des Dickdarmes, des Uterus u. s. w. bekannt. Schema Fig. 177 V; s. auch Fig. 182_1.

VI. Adventitielle oder perivasculäre Lymphgefässe.

Ein Lymphgefäss kann ein Blutgefäss kleinerer oder grösserer Art zur Achse haben. Kapillare Blutgefässe, aber auch Aorten können von einem entsprechenden Lymphgange umfasst werden. Fig. 177, VI.

Denkt man sich ein Blutgefäss von einem Netze von Lymphgefässen umsponnen, und dieses Netz allmählich so verdichtet, dass ein ununterbrochener Lymphraum daraus hervorgeht, so ist die Form der adventitiellen oder perivasculären Lymphgefässe zu stande gebracht. Der wirkliche Entwickelungsvorgang aber ist dieser Vorstellung eher entgegengesetzt, da es sich aller Wahrscheinlichkeit nach nicht um den Schwund von Septen, sondern um eine von Anfang an möglichst geringe Anlage von Septen handelt. Von Strecke zu Strecke können übrigens bindegewebige, endotheliale Spangen zwischen der äusseren Wand des Blutgefässes und der inneren Wand des umgebenden Lymphgefässes mehr oder minder reich vertreten sein. Man kennt diese zierlichen Gebilde schon seit langer Zeit; sie spielen auch im menschlichen Körper eine sehr bedeutende Rolle. Beispiele: centrales Nervensystem, Leber, Milz, Knochen. Ein schönes Beispiel vom Vorkommen dieser Form im Tierreiche gewährt Fig. 183.

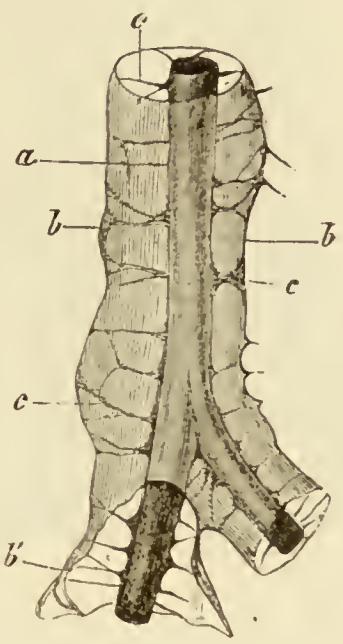

Fig. 183.

Ein Stück der Aorta einer Schildkröte (Chelydra) von einem Lymphraume umgeben. Nach Gegenbaur. *a* Aorta; *b* äussere Wand des Lymphraumes, die bei *b'* entfernt ist, so dass das Blutgefäss frei liegt; *c* Trabekel.

VII. Saftkanälchen.

Saftkanälchen nennt man alle jene innerhalb der Bindesubstanz vorhandenen Lymphbahnen, welche zwar Lymphe führen, aber nicht oder nur sehr unvollkommen von Endothelien ausgekleidet sind. Sie stellen also endothelfreie kleine Lücken im Bindegewebe dar, die untereinander zusammenhängen und ausgedehnte Systeme bilden, mit den endothel- und epithelbekleideten Lymphräumen der vorhergehenden Gruppen aber offen zusammenhängen und von ihnen aus künstlich injiziert werden können. Am meisten untersucht sind diejenigen des Zwerchfelles des Kaninchens. Sie erscheinen hier als platte Spalten von unregelmässiger Form, welche Ausläufer besitzen und mit solchen in Spalten ähnlicher Art übergehen. Auf der anderen Seite stehen sie mit Lymphkapillaren oder kleinen Lymphgefässstämmchen in Verbindung, und zwar sowohl mit den blinden kolbigen Anfängen derselben, als an ihren seitlichen Grenzen. Als ganz wandungslos, d. h. ohne besondere Wand bestehend sind übrigens auch diese Saftkanälchen nicht zu betrachten, da sie von primären Bindegewebsbündeln und infolgedessen immer von einer Art endothelialer Scheide umschlossen werden. Fig. 177, VII.

E. Lymphknötchen und Lymphes.

1. Die Lymphknötchen. Noduli lymphatici.

Sie bestehen aus rundlichen Anhäufungen von adenoider (cytogener, lymphoider) Bindesubstanz von 0,5—1 mm Durchmesser, welche entweder vereinzelt oder an verschieden grossen Gruppen flächenhaft angehäuft insbesondere in der ganzen Ausdehnung des Nahrungsrohres vorkommen. Wie es dem Begriffe der adenoiden Substanz entspricht (Allgemeiner Teil, S. 117), liegen innerhalb eines bindegewebigen feinen Netzwerkes dicht gedrängte Massen junger Bindesubstanzzellen, Lymphzellen. Das rundliche kleine Organ wird durchzogen von einem Blutkapillarnetze; auch Lymphgefässe sind vorhanden, welche mit der adenoiden Substanz vielleicht in offener Verbindung stehen. Die Lymphknötchen sind, wie überhaupt die cytogene Bindesubstanz, an allen Orten ihrer Verbreitung betraut mit der Erzeugung junger Lymphzellen, welche auf mitotischem Wege vor sich geht. Die neu

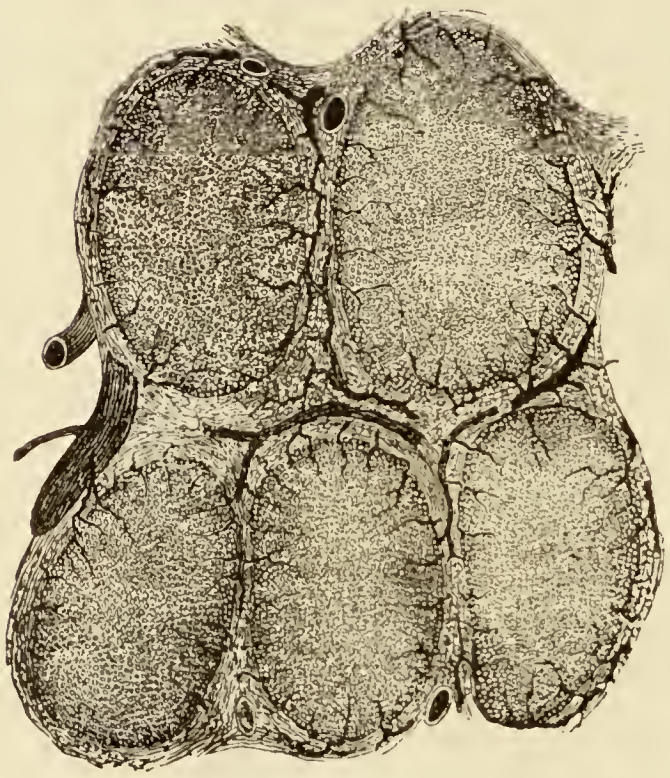

Fig. 184.

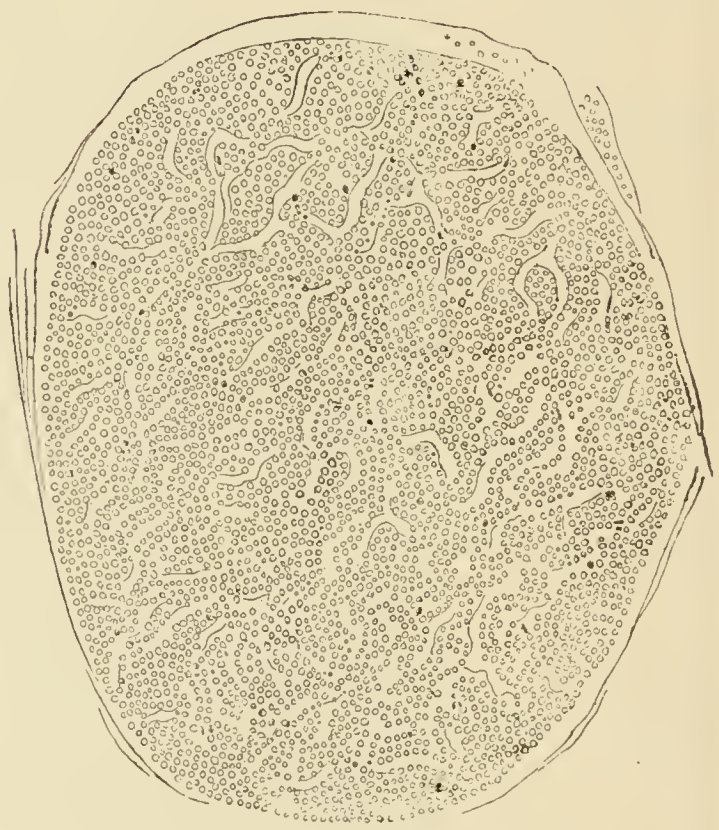

Fig. 185.

Fig. 184. Flachschnitt durch einen Teil einer Peyerschen Platte mit Injektion der Blutgefässe. $^{50}/_{1}$.

Fig. 185. Durchschnitt eines Peyerschen Knötchens im Blinddarme des Kaninchens. Die hellgelassenen Bahnen entsprechen hauptsächlich dem Blutgefässnetze, teilweise zugleich Teilen des Reticulum. Die Mitosen sind unter Kontrole mit starkem Systeme eingezeichnet. Nach Flemming.

gelieferten Lymphzellen gelangen, wie dies an früherem Orte bereits hervorgehoben worden ist, teils über die freie Oberfläche der Schleimhaut hinaus, indem sie das Epithel durchwandern, wahrscheinlicherweise aber auch teilweise in die Lymphbahn. Die Zellteilungen in den Lymphknötchen treten, wie von Flemming nachgewiesen wurde, gewöhnlich örtlich gehäuft auf; möglicherweise sind auch zeitliche Unterschiede der Häufung vorhanden. Als anatomischer Ausdruck ihrer örtlichen Häufung in den Knötchen lassen sich hellere Stellen inmitten dunklerer Umgebung, sogenannte Keimcentren, unterscheiden, die vielleicht nicht beständige Formteile lymphatischer Knötchen, sondern langsam fluktuierende Gebilde sind.

Aggregierte Formen von Lymphknötchen sind als Balgdrüsen, Tonsillen, Peyersche Drüsenhaufen am gehörigen Orte früher beschrieben worden; dasselbe gilt von den Malpighischen Körperchen der Milz und den Grundläppchen der Thymus. Sie alle sind aus adenoidem Gewebe bestehende Brutstätten von Lymphzellen.

2. Die Lymphdrüsen. Lymphoglandulae.

Obwohl die Lymphdrüsen aus demselben Gewebe bestehen, wie die Lymphknötchen, so sind sie keineswegs bloss aggregierte Lymphknötchen, sondern unterscheiden sich von letzteren teils durch ihre Lage, teils durch ihren innigen und stark ausgebildeten Zusammenhang mit ein- und ausführenden Lymphgefässen. Der letztere Umstand wirkt zugleich sehr beträchtlich auf ihren Bau ein, so dass sie sich drittens insbesondere auch in ihrem Baue weitgehend von allen anderen Gebilden unterscheiden, die aus cytogener Substanz bestehen.

Fig. 186.

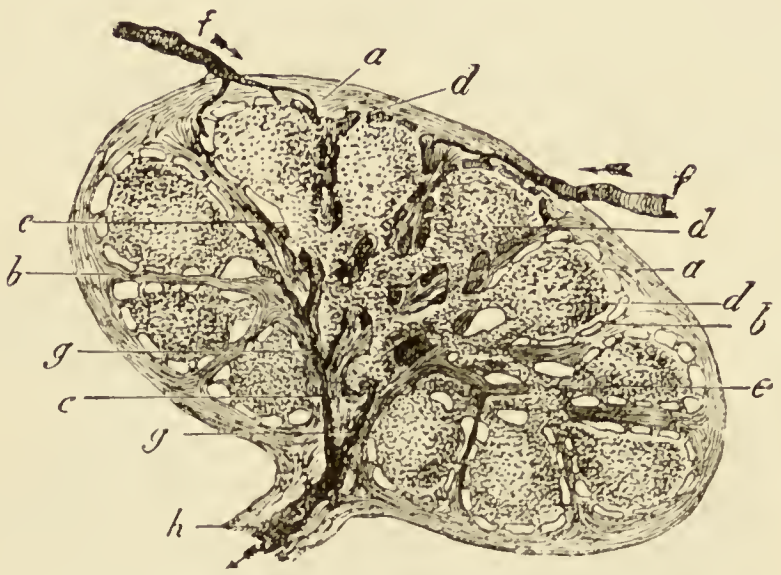

Fig. 187.

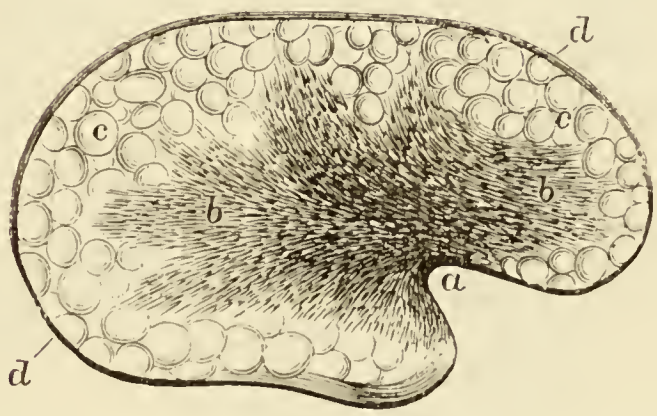

Fig. 188.

Fig. 186. Lymphdrüsen mit ihren zu- und abführenden Gefässen, nach Sappey. Die stark gespaltenen, kleineren Gefässe sind die Vasa afferentia; die dickeren, aus wenig Wurzeln entstehenden Stämmchen die Vasa efferentia.

Fig. 187. Durchschnitt eines kleineren Lymphknoten in halbschematischer Zeichnung mit dem Lymphstrom.
a die Hülle; *b* Scheidewände zwischen den Lymphknötchen der Rinde (*d*); *c* Septensystem der Marknasse bis zum Hilus des Organes; *e* Lymphbahnen des Markes; *f* eintretende lymphatische Ströme, welche die Knötchen umziehen und durch das Lückenwerk des Markes strömen; *g* Zusammentritt der letzteren zum ausführenden Gefässe (*h*) am Hilus des Organes.

Fig. 188. Querschnitt durch eine Mesenterialdrüse des Ochsen, schematische Darstellung nach Kölliker. $^{8}/_{1}$.
a Hilus der Drüse; *b* Marksubstanz: *c* Rindensubstanz mit undeutlichen Knötchen; *d* Drüsenhülle.

Die Lymphdrüsen, Lymphoglandulae, stellen feste, rundliche oder längliche, häufig abgeplattete Organe dar, welche in den Verlauf der Lymph- und Chylusgefässe eingeschaltet sind, so dass der Inhalt dieser Gefässe auf dem Wege zu den grossen Lymphstämmen und dem Herzen durch sie hindurchgehen muss. Diese Drüsen sind, wie es sich aus dem früheren ergiebt, insbesondere längs des Verlaufes der grossen Gefässe des Halses, der Brust und des Bauches, hier vor allem im Mesenterium, längs der Aorta und V. cava, sowie der Vasa iliaca reihenweise angeordnet. Ausserdem finden sie sich in geringerer Zahl und von geringerer Grösse an den äusseren Teilen des Kopfes und in den Interkostalräumen; ansehnliche

Packete von Lymphdrüsen liegen in der Achselhöhle, in der ihr entsprechenden Leistengegend; einzeln liegen sie am Ellenbogen und an der Kniekehle. So kann man also im ganzen parietale und viscerale Lymphknoten unterscheiden, wobei statt parietale richtiger parieto-medullare zu setzen ist.

In der Grösse sind die Lymphdrüsen sehr verschieden. Eine grosse Menge hat nur Hanfsamengrösse oder weniger, während andere die Durchmesser einer Mandel und mehr erreichen; im ganzen also schwankt der längste Durchmesser etwa zwischen 2 und 30 mm. Unter verschiedenen pathologischen Einflüssen vergrössern sie sich leicht und rasch.

Diejenigen Lymphgefässe, welche in die Drüsen eindringen, werden Vasa afferentia die aus ihnen hervorkommenden Gefässe Vasa efferentia genannt. Die zuführenden Gefässe teilen sich in der Nähe der Drüsen gewöhnlich in mehrere Äste, welche in die Drüse eindringen. Dabei ist die Zahl der

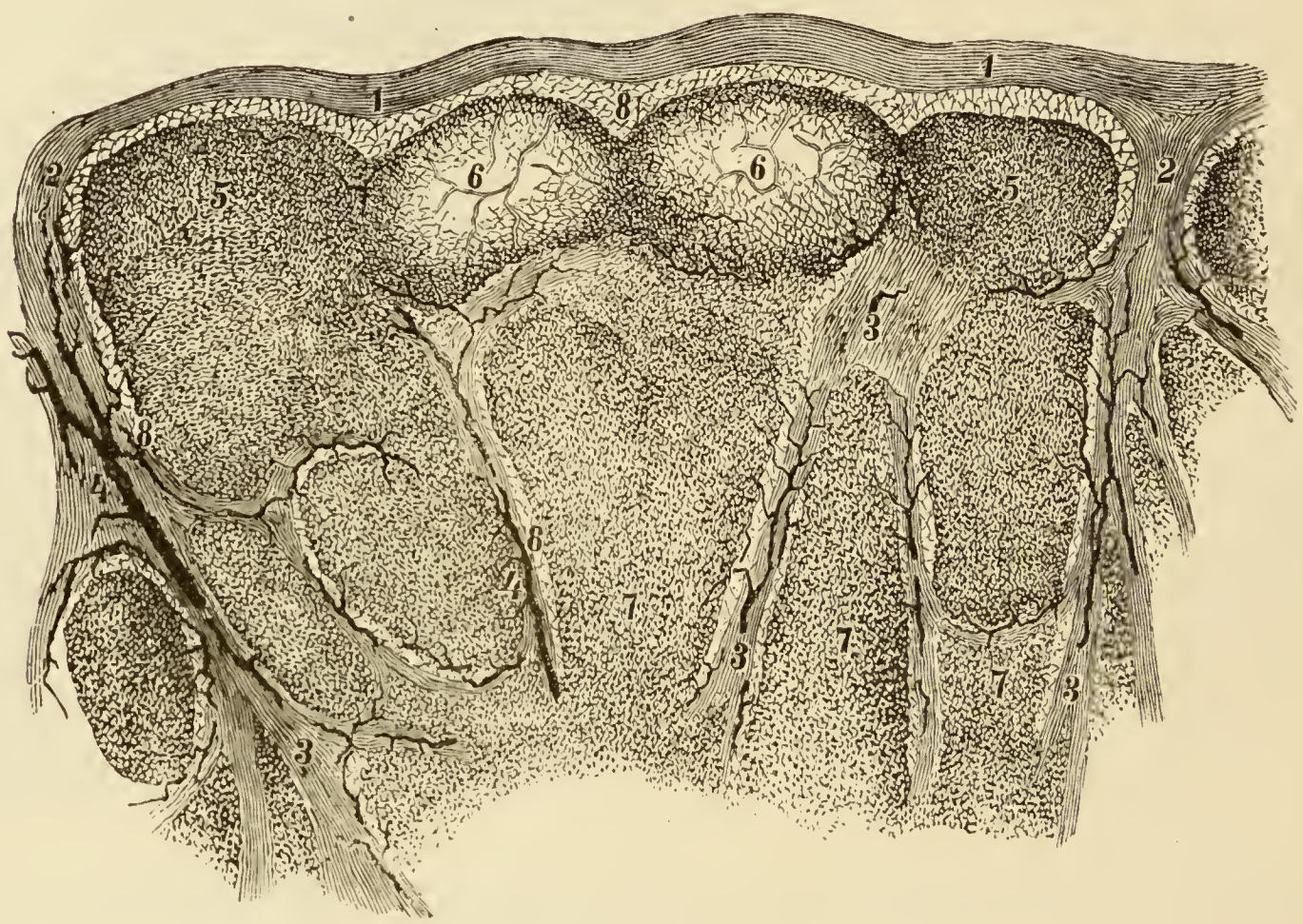

Fig. 189.

Schnitt durch die Rinde eines Mesenterialknotens des Menschen. $^{5}/_{1}$.
1 Kapsel; 2 grössere Trabekel; 3, 3 kleinere Scheidewände; 4, 4 Gefässstämmchen; 5, 5 intakte Knötchen der Rinde; 6, 6 teilweise ausgepinselte Knötchen, in welchen das Reticulum zu sehen ist; 7, 7 Knotenstränge der Marksubstanz; 8, 8 Lymphsinus.

zuleitenden Gefässe in der Regel grösser als die der ableitenden. Letztere bilden sich aus kleineren Ästen noch innerhalb der Drüse oder jenseits derselben und stellen, wenn auch in der Minderzahl, doch stärkere Stämmchen dar, als die zuleitenden Gefässe.

Die Lymphknoten sind aussen von einer festen Bindegewebshaut, Capsula Lymphoglandulae, umgeben, welche glatte Muskelzellen enthält. Die Kapsel sendet ähnlich wie in der Milz von Strecke zu Strecke Bälkchen und Blätter, Trabeculae, in das Innere und ist nur an denjenigen Strecken unterbrochen, an welchen die Lymphgefässe und Blutgefässe in die Drüse ein- und austreten. An einer Stelle der Oberfläche befindet sich eine nabelartige Einziehung oder eine Spalte, Hilus; an ihr verlassen die Vasa efferentia und die Blutgefässe die Drüse, während die Vasa afferentia an dem gewölbten Teile der Oberfläche eintreten.

Die Drüsensubstanz besteht aus zwei Abteilungen, einer grauen oder gelbrötlichen Rindensubstanz, Substantia corticalis, und einer rötlichen, weicheren

Marksubstanz, Substantia medullaris. Erstere zeigt schon dem freien Auge erkennbare rundliche Rindenknötchen, letztere ist schwammig, reicher an grösseren Blutgefässen. Dieselbe erstreckt sich an einer Stelle gegen die Oberfläche, nämlich am Hilus und wird hier von einer bindegewebigen Masse aufgenommen, Hilusstroma, welches mit den grösseren Blutgefässen in die Drüse eindringt und auch Fettzellen führt. Die Marksubstanz ist in verschiedenen Drüsen ungleich mächtig entwickelt, am besten in den im Inneren des Körpers gelegenen Drüsen, wie in den Mesenterial- und Lumbaldrüsen, während sie bei den oberflächlicher gelegenen Drüsen, wie denjenigen der Achsel- und Leistengegend mehr zurücktritt. Bei letzteren also ist die Marksubstanz eine dünne, die Rindensubstanz innen auskleidende Schicht; um so tiefer dringt in diese Drüsen das Hilusstroma ein und verdrängt also die Marksubstanz. Bei der anderen Gruppe dagegen erstreckt sich die mächtige Substantia medullaris vom Hilus bis in die Nähe der Oberfläche, während das dem Hilusstroma entsprechende Bindegewebe mitunter fast ganz ausserhalb der Drüse gelegen ist.

Die schon erwähnten, von der Kapsel ausgehenden Trabekel bestehen gleich der Kapsel aus fibrillärem Bindegewebe und glatten Muskelzellen, durchsetzen sowohl die Rindensubstanz wie die Marksubstanz und bilden durch gegenseitige Verbindungen ein Gerüst, welches die Drüsensubstanz aufnimmt, zugleich aber auch zwischen sich und der Drüsensubstanz allseitig schmale Räume frei lässt, in welchen der Lymphstrom sich bewegt.

In der Rindensubstanz sind die Trabekel von mehr blätteriger Form und trennen den schalenförmigen Raum in kleinere Abschnitte, Alveoli, von 0,28 —0,75 mm Weite, welche innen offen sind und auch seitliche Öffnungen besitzen. Gegen die Marksubstanz nehmen die Trabekel die Form schmaler Bänder oder Leistchen an und bilden durch ihre Verbindungen ein Gerüste, das Markgerüste, welches allseitig frei miteinander in Verbindung stehende Räume umschliesst.

In diese Alveolen und Maschen ist nun das Drüsengewebe, die leistende Substanz, in bestimmter Weise eingelagert. In den Alveolen liegen die Rindenknötchen, die etwas kleiner sind als die Alveolen und zwischen sich und den Alveolenwänden also einen schmalen schalenartigen Raum freilassen. Die Rindenknötchen schicken von ihrer Innenfläche Fortsätze adenoider Substanz, Markstränge, Funiculi medullares, aus, die unter sich ein Netzwerk bilden, welches innerhalb des Markgerüstes gelegen ist. Dies ist der wesentliche Teil der Marksubstanz, wie die Rindenknötchen den wesentlichen Teil der Rindensubstanz darstellen; mit anderen Worten, die cytogene Substanz ist in der Rinde in Form von Rindenknötchen, in der Marksubstanz in Form von Marksträngen enthalten, welche von den Rindenknötchen ausgehen und ein Netzwerk miteinander bilden. Wie aber zwischen den Rindenknötchen und der Kapsel nebst den Trabekeln ringsum kleine Räume frei bleiben, welche von dem Lymphstrom durchzogen werden, so bleiben auch zwischen dem Netze der Markstränge und dem Trabekelsystem des Markes allseitig kleine Räume für den Lymphstrom ausgespart, die mit denjenigen der Rinde überall zusammenhängen und ein Ganzes bilden, die Lymphbahn der Lymphdrüsen. In diese Lymphbahn münden einerseits die Vasa afferentia, andererseits die Vasa efferentia, während die Blutgefässe in den Marksträngen und Rindenknötchen sich verzweigen. Die um den oberen und seitlichen Umfang der Rindenknötchen gelegenen schalenförmigen Räume heissen im besonderen Lymphspalten oder Lymphsinus. Die gesamte Lymphbahn ist aber kein vollständig freies Gangwerk, sondern dasselbe ist an allen Orten durchsetzt von einem feinen Reticulum, welches einerseits an der dichten adenoiden Substanz der Rindenknötchen und Markstränge angreift und sich in deren Gerüste fortsetzt, andererseits an die Kapsel und das gesamte Trabekelsystem. Dieses Reticulum der Lymphbahn (Fig. 189, unterhalb der Kapsel) hindert jedoch den Lymphstrom nicht, verlangsamt ihn nur und heftet zugleich die gesamte adenoide Substanz der Drüse an die Kapsel und das Trabekelsystem. Die

Lymphbahn ist an allen der Kapsel und dem Trabekelsysteme zugewendeten Flächen von Endothel bekleidet. Letzteres überzieht sogar Teile der Rindenknötchen und Markstränge. S. auch Allgem. Teil, Bd. I, Fig. 109.

Aus den Lymphgängen der Marksubstanz entwickeln sich mit feinen Wurzeln die Vasa efferentia und bilden im Hilus ein dichtes Netz von gewundenen, ausgebuchteten Gefässen. Auf der anderen Seite durchbrechen die zuführenden Gefässe, nachdem sie sich auch um die Hülle verzweigt haben, mit diesen Zweigen die Hülle und münden in die Lymphspalten der Rindenalveolen. Die Lymphspalten bilden daher mit den Lymphbahnen des Markes Kanäle für den Durchtritt der Lymphe, welche zwischen die zu- und ausführenden Lymphgefässe eingeschaltet sind und den Zusammenhang des Lymphstromes erhalten. Zu- und ausführende Gefässe verlieren, indem sie mit der Lymphbahn der Drüse in Verbindung treten, ihre sämtlichen Häute mit Ausnahme des Endothels, welches sich in die Lymphbahn der Drüse fortsetzt.

Der Bau der Lymphdrüsen kann dadurch verwickelter werden, dass die Rindenknötchen nicht nur in einer einfachen Schicht vorliegen, sondern in mehreren Rotunden übereinander getürmt sind, in das Innere vordringen und seitliche Zusammenhänge besitzen; immer aber ist der Grundplan auch hier gewahrt und das Verständnis der Drüse leicht zu gewinnen.

Arterien treten an verschiedenen Stellen der Oberfläche, insbesondere aber am Hilus in die Drüsen ein und Venen verlassen sie durch denselben. Die von der Oberfläche eintretenden Gefässe verzweigen sich auf der Kapsel, ebenso in den gröberen Trabekeln, deren Achse sie einnehmen. Die am Hilus eintretende grössere Arterie giebt teils an die Trabekel Äste ab; zum grössten Teile jedoch ziehen die Arterienzweige dahin, wo man ihrer am meisten bedarf, in die Markstränge und in die Rindenknötchen. Hier lösen sie sich in ein wohlentwickeltes Kapillarnetz auf, aus welchem die Venen hervorgehen.

In die Lymphdrüsen treten auch spärliche, teils markhaltige, teils marklose Nervenfasern ein.

Die Lymphdrüsen sind Brutstätten von Lymphzellen, welche in der adenoiden Substanz der Rindenknötchen und der Markstränge auf mitotischem Wege erzeugt werden. Insbesondere reichlich werden Mitosen in den mittleren Teilen der Rindenknötchen gefunden; hier kommt es auch zur Ausbildung der von den Lymphknötchen her schon bekannten helleren Keimcentren. Aber auch mitten in der Lymphbahn kommen in Teilung begriffene Lymphkörperchen vor. (Flemming.)

Die neugebildetan Lymphzellen wandern in die Lymphbahn aus und stellen darauf Bestandteile des Inhaltes der Vasa efferentia dar. In der That ist es schon lange bekannt, dass die Vasa efferentia weit reicher an Lymphzellen sind, als die Vasa afferentia.

Calvert, W. J., The Blood-vessels of tke Lymphatic Gland. Anat. Anz. XIII, 6, 1897.

Saxer, Fr., Über die Entwickelung und den Bau der norm. Lymphdrüsen und die Entstehung der roten und weissen Blutkörperchen. Anat. Hefte XIX/XX, 1896.

F. Innere Brustdrüse Glandula thymus.

Die Thymusdrüse befindet sich nur während der ersten Lebensjahre in voller Blüte, ist im zweiten und dritten Jahre am stärksten ausgebildet, steht dann in ihrem Wachstum eine längere Zeit nahezu stille, nimmt von der Zeit der Geschlechtsreife an schneller ab und ist meist zwischen dem 25. und 30. Lebensjahre bis auf verschieden grosse Reste geschwunden. Im Kindesalter ist sie eine bedeutende Bildungsstätte von Lymphkörperchen; nach vollendetem Wachstum tritt sie mehr und mehr in den Hintergrund.

Bei zwei- bis dreijährigen Kindern bildet der Thymus jederseits einen schmalen, langen Drüsenkörper, welcher sich vom unteren Ende des Halses in die obere Abteilung der Brusthöhle erstreckt und hier, im vorderen Mittel-

fellraume, vor den grossen Gefässen und dem Herzbeutel und zwischen beiden Mediastinalblättern der Pleura seine Lage hat; oben ragt er vor der Luftröhre gegen den Hals hinauf. Er besitzt eine graurötliche Farbe, weiche, schwammige Beschaffenheit und ein gelapptes Ansehen. Die beiden Seitenlappen berühren einander in der Medianlinie und sind nahezu symmetrisch gestaltet; bald ist der linke, bald der rechte Lappen grösser. Oft ist eine Verbindungsbrücke zwischen beiden Lappen vorhanden; oft hängen sie in ausgedehnterer Weise zusammen.

Jeder Seitenlappen hat eine länglich dreieckige Form mit abwärts gerichteter Basis. Die Spitze ragt gewöhnlich bis zum unteren Rande der Schilddrüse aufwärts. Bindegewebe befestigt die Basis an den Herzbeutel. Die vordere Fläche ist leicht konvex, liegt dem oberen Teile des Sternum dicht an und reicht beim Neugeborenen bis zum vierten Rippenknorpel; Bindegewebe heftet die Drüse an diese Organe, ebenso weiter oben an den Arcus aortae und seine Äste, sowie an die Vena anonyma sinistra und an die Luftröhre. Die lateralen Ränder berühren die Mittelfelle in der Nähe der Vasa mammaria interna, am Halse die Scheiden der grossen Gefässe. Die medialen Ränder sind durch Bindegewebe miteinander verbunden.

Zur Zeit der Gebnrt 5—6 cm lang, an der Basis 3—4 cm breit und 1 cm dick, wiegt die Drüse 15—20 g; im zweiten Jahre 25—28 g. Ihr specifisches Gewicht beträgt anfangs 1,05 und vermindert sich bei zunehmendem Fettgehalte. Die Substanz enthält gegen 80% Wasser.

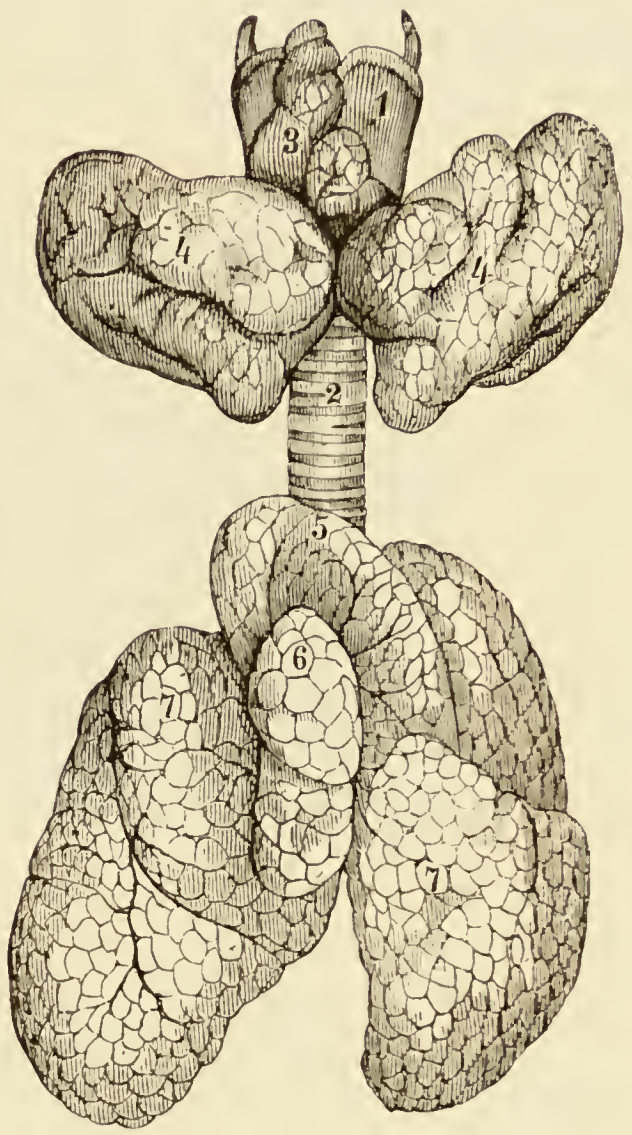

Fig. 190.

Schilddrüse und innere Brustdrüse eines Neugeborenen. 1/1.

1 Larynx; 2 Trachea; 3 Lobus medius; 4, 4 Lobi laterales glandulae thyreoideae; 5 Apex; 6 Lobus medius; 7, 7 Lobi laterales glandulae thymicae.

Eine dünne bindegewebige Hülle umgiebt jeden Seitenlappen. Nach ihrer Entfernung treten die zahlreichen platten Läppchen hervor, welche 0,5—1,0 cm besitzen und durch zartes Bindegewebe zusammengehalten werden. Diese sekundären Läppchen sind aus kleineren, platten, birnförmigen und rundlichen primären Läppchen zusammengesetzt, welche entweder dicht gedrängt und meist dachziegelartig übereinander liegen oder ganz locker unter sich verbunden werden. Die primären Läppchen bestehen ihrerseits aus kleineren Substanzmassen, den Grundläppchen.

An den Grundläppchen unterscheidet man 1. eine helle centrale oder Markzone mit spärlichen Blutgefässen und Lymphzellen, und 2. eine dunklere zell- und gefässreiche Rindenzone.[1]) Das Gewebe eines Grundläppchens ist das vielverbreitete adenoide (cytogene oder lymphoide) Bindegewebe, welches aus einem reticulären Gerüste und zahlreichen Lymphzellen besteht. Besonders die Markzone enthält ausser gewöhnlichen Lymphzellen auch grosse, protoplasmareiche Zellen mit grossem Kerne, einfachem oder zusammengesetztem Kernkörperchen; ferner die eigentümlichen vieluntersuchten sogenannten koncentrischen Körper

[1]) Nach Flemming und Schedel, auf Grund von Untersuchungen an Säugetieren.

(Virchow-Hassalsche Körperchen des Thymus). Es sind dies Gebilde, deren Centrum aus wenigen Zellen besteht, um die sich eine mit dem Alter zunehmende Zahl anderer Zellen zwiebelschalenartig gruppiert. Sie stellen einfache koncentrische Körper dar. Werden mehrere solcher koncentrischer Gebilde von gemeinsamen Zellschichten umschlossen, so sind zusammengesetzte koncentrische Körperchen vorhanden. Ihre Deutung ist eine verschiedene; entweder hält man sie für durchaus bindegewebige Gebilde (Amann), oder (mindestens ihr Centrum) für versprengte epitheliale Reste, welche noch auf den frühzeitigen Ursprung des Thymus aus dem Epithel der dritten und vierten Schlundtasche hindeuten; letztere Ansicht hat die Wahrscheinlichkeit für sich.

Den wichtigsten Teil der Grundläppchen bildet deren Rinde; denn in ihr findet vorzüglich auf mitotischem Wege eine Neubildung von Lymphkörperchen statt; in der Markzone sind Zellteilungen selten.

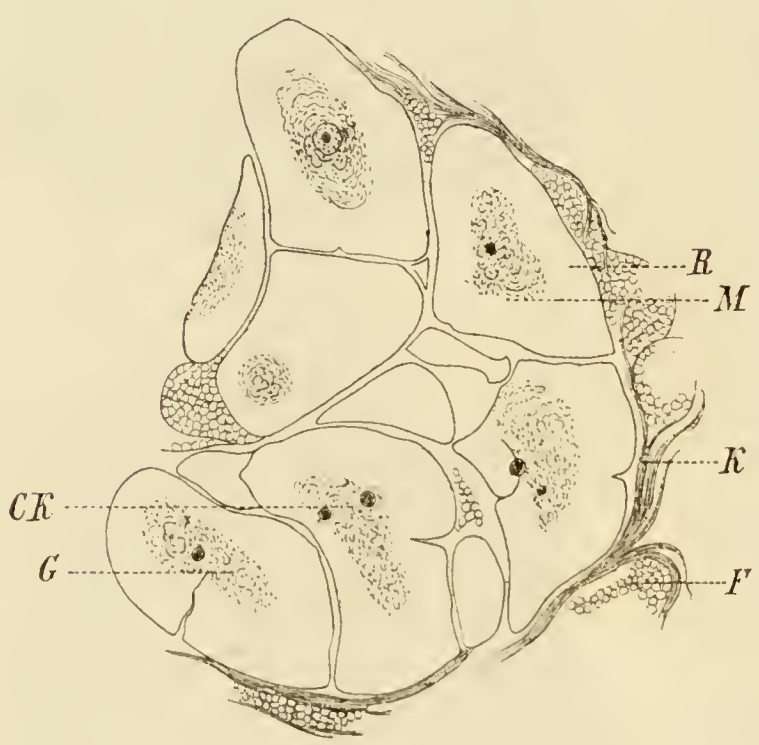

Fig. 191.

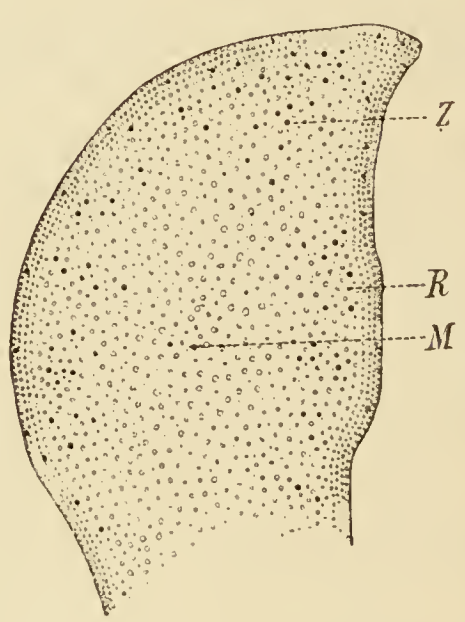

Fig. 192.

Fig. 191. Querschnitt eines Thymuslappens der Katze. Nach Flemming und Schedel. *K* Kapsel; *F* Fettzellen; *G* Grundläppchen; *R* Rindenzone; *M* Markzone; *CK* concentrische Körper.

Fig. 192. Zellteilung in einem Grundläppchen des Thymus der Ziege. Nach Flemming und Schedel. *R* Rindenzone; *M* Markzone; *Z* Zellteilungen.

Die Arterien des Thymus stammen von verschiedenen Ästen der A. subclavia und Carotis externa. Die Venen treten fast ausschliesslich in die V. anonyma sinistra ein. Die Lymphgefässe sind zahlreich und gross. Die wenigen Nerven stammen vom Vagus und Sympathicus.

Litteratur.

Prenant, A., Contribution à l'étude du développement organique et histologique de thymus, de la glande thyroide et de la glande carotidienne; La Cellule, T. X, Fasc. 1. — Rabl, C., Über die Principien der Histologie. Anat. Anz. 1890. — Schaffer, Jos., Über den feineren Bau des Thymus u. s. w. Sitzungsber. der k. Akad. d. Wiss. zn Wien, Bd. 102, H. 37, J. 1893; Über die Thymusanlage bei Petromyzon Planeri, Wien 1894. — Schedel, J., Zellen-vermehrung in der Thymusdrüse, Arch. f. mikrosk. Anat. Bd. 24, 1884. — S. auch Eingeweidelehre S. 648 u. 649.

G. Die Milz. Lien.

Die Milz ist die grösste der nicht mit besonderem Ausführungsgange versehenen Drüsen, wechselt jedoch in der Grösse und Form mehr als jedes

andere Organ, sowohl bei verschiedenen Individuen, als infolge geänderten Blutgehaltes bei dem gleichen Individuum.

Ihre Form ähnelt einer Kaffeebohne. Sie ist weich, sehr gefässreich, leicht ausdehnbar, von blauroter oder purpurgrauer Farbe. Sie liegt in der Regio hypochondriaca sinistra, am Magengrunde, zwischen diesem und dem Zwerchfelle. Ihr längster Durchmesser ist nahezu vertikal, ihre äussere freie konvexe Fläche nach links, hinten und oben, ihre innere, konkave, angeheftete Fläche nach rechts und vorn gerichtet. Die Länge beträgt beim Erwachsenen 10 bis 12 cm, die Breite 6 bis 8 cm, die Dicke 3 bis 4 cm, das Gewicht wechselt zwischen 150 und 200 g. Nach dem 40. Jahre etwa nimmt ihre Grösse wesentlich ab.

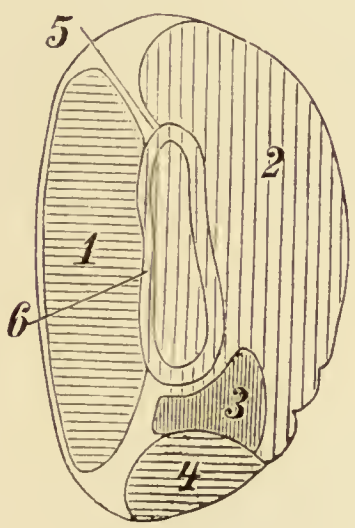

Fig. 193.

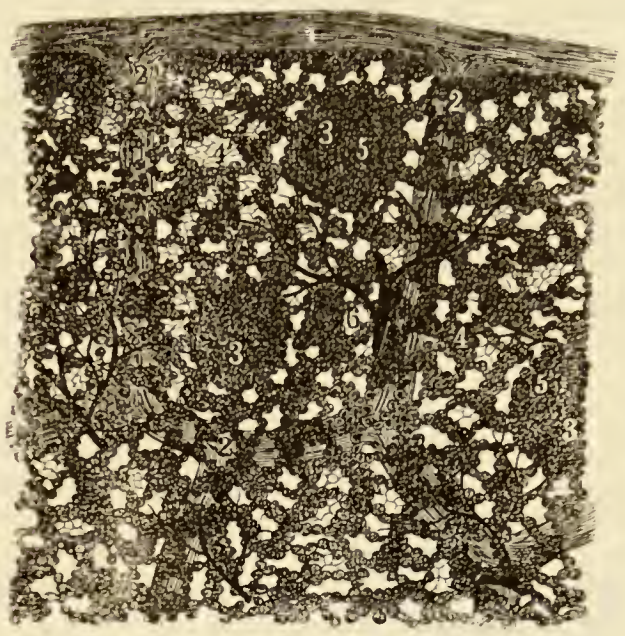

Fig. 194.

Fig. 193. Konkave Fläche der Milz mit den Berührungsfeldern. 1/3.
1 Facies renalis; 2 Facies gastrica; 3 Facies pancreatica; 4 Facies colica; 5 Bauchfelllinien; 6 zwischen beiden Bauchfelllinien Eintrittsstelle der Gefässe.

Fig. 194. Senkrechter Schnitt durch die äussere Abteilung der Milz eines Neugeborenen, zum Teile ausgepinselt. 25/1.
1 bindegewebige Hülle; 2, 2 stärkere Bindegewebsbalken, welche in das Innere ziehen; 3, 3 Malpighische Körperchen; 4 übrige Milzpulpa in Form von in ein Retikulum eingelagerten Zellen; 4 ausgepinselte Teile des Retikulum; 5 feinere Gefässverbreitung an den Malpighischen Körperchen; 6 grössere Gefässstämmchen.

In der Nachbarschaft der Milz finden sich zuweilen kleine rundliche Nebenmilzen, Lienes accessorii, Lienculi. Eine oder zwei Nebenmilzen sind ein häufigeres Vorkommnis. In seltenen Fällen steigt ihre Zahl bis zu 20 an. Von der Grösse einer Erbse bis zu einer Wallnuss liegen sie meist in der Nähe des unteren Endes und der inneren Fläche. Es giebt alle Übergänge von tiefen Einkerbungen des Hauptorganes bis zu vollständigen Abschnürungen.

Die äussere Fläche, Facies externa, ist glatt, vom Bauchfelle bekleidet und liegt dem Zwerchfelle in der Nähe der neunten bis elften oder zwölften Rippe an. Die innere Fläche, Facies interna, ist durch eine dem Eintritte der Gefässe entsprechende Einsenkung, Hilus lienis, Milzpforte, in eine vordere und hintere Abteilung geschieden, die ebenfalls grösstenteils vom Bauchfelle überzogen werden. Die vordere, ausgedehntere Abteilung liegt dem Magengrunde dicht an, die hintere legt sich an die linke Niere und Nebenniere, sowie an den Lendenteil des Zwerchfelles an. Eine stumpfe Kante trennt häufig beide Abteilungen und trägt den Hilus. Der Schweif

des Pankreas und die Flexura coli sinistra s. lienalis erreichen den unteren vorderen Teil der Innenfläche. Der vordere Rand, Margo anterior s. acutus s. crenatus, ist dünner als der hintere, Margo posterior s. obtusus, und oft, namentlich gegen das untere Ende hin, gefurcht oder gekerbt. Das untere Ende, Cauda s. Apex lienis, ruht auf dem Lig. pleuro-colicum des Bauchfelles. Das obere Ende; Caput lienis, ist meist abgestumpft und legt sich der Zwerchfellwölbung an. Die Lage der Milzpforte entspricht der Anheftung des Lig. gastro-lienale des Bauchfelles.

Man hat hiernach an der Aussenfläche der Milz eine Facies phrenico-costalis, an der Innenfläche eine Facies gastrica, pancreatica, colica und renalis zu unterscheiden, deren Lage und Grössen in Fig. 193 zu Tage treten.

An in Situ gehärteten Organen bildet nach Cunningham (On the form of the spleen and the kidney, Journal of anat. and physiol., July 1895) die Milz ein unregelmässiges Tetraeder, mit dessen durch Kanten getrennten Flächen Zwerchfell, Magen, Nieren, Pankreaschweif in Berührung treten. Die Pankreasfläche ist die kleinste, die Magenfläche trägt den Hilus.

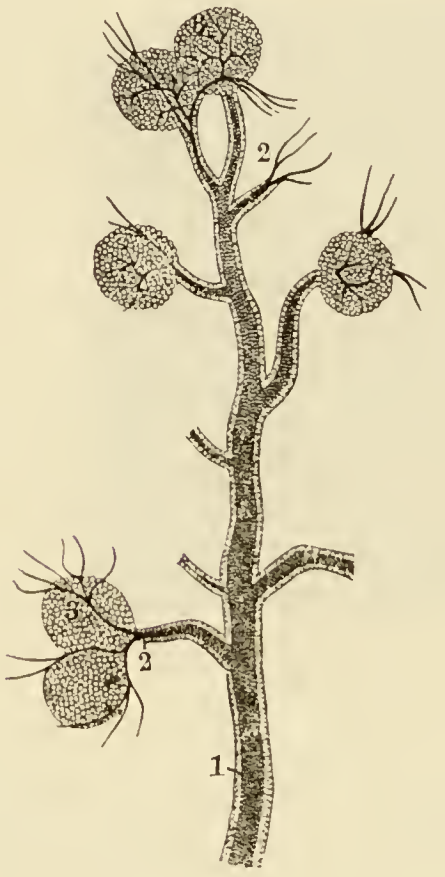

Fig. 195.

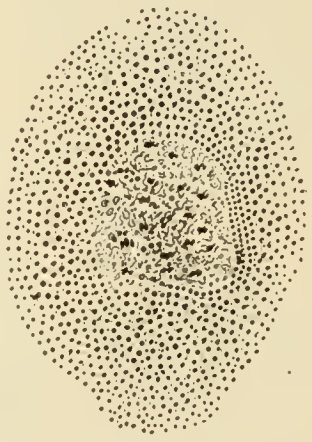

Fig. 196.

Fig. 195. Arterienstämmchen aus der Milz eines Schafes, mit Malpighischen Körperchen. $^{15}/_{1}$.
1 Stämmchen der Arterie; 2, 2 kleinere Äste, zum Teile mit pinselförmigen Endigungen; 3, 3 Malpighische Körperchen.

Fig. 196. Skizze eines Malpighischen Körperchens des Kaninchens bei schwacher Vergrösserung. Nach Flemming und Paulsen.
Im hellen Keimcentrum sind die vorhandenen Mitosen angedeutet.

Die Milz ist einwärts der Serosa von einer festen Hülle, Albuginea lienis, umgeben; beide zusammen bilden die Milzkapsel, Capsula lienis. Sie sind unter Zwischenschiebung eines subserösen oder oberflächlichen Lymphgefässnetzes eng miteinander verbunden. Die Albuginea ist eine mit elastischen und bei manchen Tieren mit glatten Muskelfasern versehene fibröse Haut. Der von ihr umschlossene Inhalt, Pulpa lienis, ist weich und zerreisslich; seine dunkelbraunrote bis blaurote Farbe wird in der Luft hellrot.

Von der Albuginea strahlt eine Menge von grösseren und kleineren Fortsätzen, Milzbälkchen, Trabeculae lienis, in das Innere ein, welche sich verästeln, miteinander verbinden und dadurch ein dichtes Gerüste bilden, das dem übrigen Inhalte zur Stütze dient. Sehr zahlreiche feinere Trabeculae lienis setzen sich indessen nicht an andere ihrer Art an, sondern verschmelzen mit der Wand der im Inneren sich verästelnden Venen. Dadurch wird die zarte Venenwand gestützt und der Kreislauf innerhalb des weichen Organes befördert.

In der Milzpulpa befinden sich ferner sehr zahlreiche Lymphknötchen, Malpighische Körperchen. Man erkennt sie an der frischen Milz auf Durchschnitten als graue, rundliche Gebilde, die einen Durchmesser von 0,2—0,7 mm besitzen. Sie bilden mit dem Trabekelsysteme die weisse Milzpulpa, die also in der roten enthalten ist. Die Malpighischen Körperchen sind nicht an das Trabekelsystem befestigt, sondern an die Wand der feineren Arterien. Hier sind sie häufig den Teilungswinkeln der Arterien angelagert; doch können sie auch von einer Arterie, die sie trägt, mitten durchbohrt werden. Diese Eigentümlichkeit des Zusammenhanges mit der Wand der Milzarterienzweige bedarf einer Erklärung; sie wird gegeben durch die Beachtung folgender Umstände.

Die Albuginea verhält sich den in den Hilus eintretenden grossen Gefässen gegenüber in verschiedener Weise. Mit der Wand der Vena lienalis verschmilzt sie unmittelbar und bildet für sie eine Verstärkung gleich den Trabekeln, die sich an die Venenwände ansetzen. Auch die Arteria lienalis erhält von der Albuginea eine Scheide. Die Vagina arteriosa aber verbindet sich nicht mit der Arterienwand, sondern lässt einen Lymphraum zwischen sich und letzterer, der sie in das Innere begleitet. Wenn einmal die Arterienzweige eine gewisse Kleinheit erreicht haben, beginnt die Scheide sich umzuwandeln; sie nimmt die Beschaffenheit des adenoiden (lymphoiden oder retikulären) Bindegewebes an. Die Malpighischen Körperchen bestehen aus dem gleichen Gewebe. Sie sind lokale Hyperplasien der adenoid umgewandelten Arterienscheide. Meist geschieht diese reichere Ansammlung nur an einer bestimmten Stelle der Peripherie: dann sitzt das Körperchen excentrisch; oder es tritt eine ringförmige Wucherung auf: dann durchbohrt die Arterie das Körperchen mehr oder minder central.

Die Malpighischen Körperchen oder die Lymphknötchen der Milz sind wichtige Brutstätten von Lymphzellen; letztere vermehren sich in ihnen auf dem Wege der Mitose. Jedes Lymphknötchen zeigt ein helleres Mittelfeld gegenüber einem dunkleren breiteren Saume. In den Mittelfeldern, die darum Keimcentren genannt werden,[1]) sind zahlreiche Mitosen der Lymphzellen vorhanden. Die jungen Tochterzellen sammeln sich an der Peripherie der Lymphknötchen und bilden so den kleinzelligen Saum oder die Rinde des Lymphknötchens.

Die Milz besitzt zwischen den Malpighischen Körperchen, Trabekeln und Blutgefässen ein locker gefügtes adenoides Gewebe, das mit den genannten Organen in unmittelbarem Zusammenhange steht. Auch in den hier vorkommenden Lymphzellen sind Mitosen vorhanden, doch spärlicher als in den Keimcentren der Malpighischen Körperchen. Die Frage, ob die in dem adenoiden Gewebe der Pulpa vorkommenden Zellvermehrungsvorgänge auf die Bildung roter Blutkörperchen ausgehen, wie die Zellvermehrungsvorgänge in den Malpighischen Körperchen auf die Bildung von Lymphkörperchen, d. i. von weissen Blutkörperchen, ist zur Zeit verneinend zu entscheiden. Die neugelieferten Lymphkörperchen gelangen vor allem in die Lymphbahn; vielleicht wandert ein Teil unmittelbar in die lakunäre Blutbahn der Milz ein.

Ausser gewöhnlichen Lymphzellen kommen in der roten Milzpulpa grössere derartige, auch mehrkernige Zellen vor; ferner freie rote Blutkörperchen, blutkörperhaltige Lymphzellen und körniges Pigment.

Blutgefässe der Milz.

Die A. lienalis, der stärkste Ast der aus der Bauchaorta entsprungenen A. coeliaca, tritt in die Milzpforte mit sechs oder mehr Ästen ein und verzweigt sich rasch im Inneren derselben. Feine Äste speisen die Malpighischen Körperchen und entwickeln in ihnen ein zierliches Kapillarnetz; andere versorgen die Trabekel und die Kapsel; ein dritter Teil der Zweige versorgt die rote Pulpa. Innerhalb der letzteren nämlich ist ein Netz von Bluträumen enthalten,

---

[1]) Flemming u. Möbius, Zellvermehrung in der Milz beim Erwachsenen. Arch. f. mikr. Anat. 1885, Bd. 24.

das Lakunensystem oder die intermediäre Blutbahn der Milz. Letztere wurde und wird von einigen Autoren auch gegenwärtig noch als eine wandungslos im adenoiden Gewebe der Pulpa ausgedehnte netzförmige Bahn betrachtet. Genauere Untersuchung aber ergiebt, dass alle diese Räume von endothelialen Wänden umgeben sind, deren Aussenfläche mit dem Reticulum der Pulpa verbunden ist. Auf der einen Seite münden in das Lakunensystem die kapillaren Arterien, auf der anderen Seite nehmen daraus kleine Venen ihren Anfang. Letztere zeigen alsbald besondere elastische Umgitterungen, welche der Wand zur Stütze dienen und diese Venen von den übrigen Gefässen der Milz leicht unterscheiden lassen. Das Endothel bildet auch in ihnen die Begrenzung des Gefässlumen. Um das Endothel sind ringförmig in kurzen Abständen jene elastischen Bündel gelegt, welche diesen kleinen Venen den Namen Gittergefässe der Milz verschafft haben. Eine Besonderheit zeigen auch die kleinen Arterien, bevor sie in das endothelumscheidete Lakunensystem münden. Sie werden auf kurzen Strecken von koncentrisch geschichteten protoplasmareichen Bindegewebszellen umgeben, wodurch längliche, manchmal birnförmige Auftreibungen entstehen, längs deren Mitte das kleine Lumen zieht. Man nennt diese Gebilde, welche einigermassen an die Auftreibungen erinnern, welche durch die Malpighischen Körperchen veranlasst werden; Kapillarscheiden, Kapillarhülsen oder Endkapseln der Milz, die bezüglichen Gefässe Übergangsgefässe.

Von den in die Milz eintretenden sechs und mehr Zweigen der A. lienalis ist noch hervorzuheben, dass sie und ihre Äste keine Anastomosen untereinander eingehen; sie stellen sogenannte Endarterien dar, die für den Kreislauf und für pathologische Verhältnisse eine grosse Bedeutung haben.

Die Lymphgefässe der Milz bilden eine oberflächliche subsersöse und eine tiefe Ausbreitung. Die tiefen Lymphgefässe, mit den oberflächlichen in Zusammenhang stehend, verlaufen mit den Arterien und treten am Lig. gastro-lienale in Lymphdrüsen ein.

Die Nerven der Milz, zum grossen Teile markloser Art, stammen aus dem Plexus coeliacus und treten mit der Arterie in das Innere.

Grössenänderungen der Milz kommen zum Teile periodisch vor, so bei der Verdauung. Andere Grössenänderungen sind die Folgen von Erkrankungen; sie können so bedeutend werden, dass die Milz an Grösse der Leber gleichkommt oder sie übertrifft. Die Milz kann auch Wanderungen antreten, man nennt solche Milzen Wandermilzen.

Litteratur.

Bannwarth, A., Untersuchungen über die Milz. Arch. f. mikrosk. Anat., Bd. 38, 1891. — Glass, V., Die Milz als blutbildendes Organ (Diss.), Dorpat 1889. Nach A. Schmidt und V. Glass wird in der Milz Hämoglobin sowohl gebildet als zerstört. — Holz, S., Über die Blutgefässe der Milz. Dorpat 1893, Diss. — Laguerre, E., La rate est-elle d'origine entodermique ou mésodermique? Bibl. anat. Ann. 2, No. 1. — Oppel, A., Über Gitterfasern der menschlichen Leber und Milz. Anat. Anz. 1891, Nr. 6. Durch gewisse Behandlungsmethoden lässt sich in der Leber und Milz ein ausserordentlich reiches und feines Stützfasernetz nachweisen. — Sokoloff, Über die venöse Hyperämie der Milz. Virchows Archiv, Bd. 112. Wandungslose intermediäre Blutbahnen sind nicht vorhanden; das lakunäre System ist überall von Endothel ausgekleidet. — Wicklein, E., Zur Lehre vom Milzpigmente (Diss.), Dorpat 1889. Das Milzpigment hat alle Eigenschaften des körnigen hämatogenen Pigmentes; namentlich kann durch Zusatz von Ferrocyankalium Berlinerblau erzeugt werden; Schwefelammonium schwärzt dasselbe intensiv.

H. Lymphe, Chylus und die Aufgaben des Lymphgefässsystemes.

Die Lymphe, von welcher die meisten Lymphgefässe angefüllt werden, ist eine dünne, klare, farblose oder schwach weiss oder gelbliche, klebrige Flüssigkeit von etwa 1017 spezifischem Gewichte, welche in grosser Menge durch den Ductus thoracicus und Ductus dexter in das Blut gelangt. Beim Hunde beträgt die Menge der täglich durch den Ductus thoracicus ausfliessenden

Lymphmenge 20% bis 25% des Körpergewichtes, während die Gesamtblutmenge nur 7—8% ausmacht (Ludwig und W. Krause).

Von geformten Elementen enthält die Lymphe Lymphkörperchen (Leukocyten), in spärlicher Zahl vielleicht Erythroblasten, ausserdem noch feinste Fettkörnchen, welche sich vorzugsweise in den Lymph-(Chylus)-gefässen des Darmes finden und von hier in den Ductus thoracicus gelangen. Bei Fettnahrung erscheinen sie in ausserordentlicher Menge und sind dann die Ursache der weissen Farbe des Chylus, der Chylusgefässe und des Ductus thoracicus. Dieser Umstand führte zur ersten Entdeckung des Ductus thoracicus, indem das Einströmen der chylushaltigen Lymphe in die V. subclavia am lebenden Tiere gesehen wurde (J. Pecquet, 1649, am Hunde); der Gang hat daher auch den Namen Ductus Pequetianus. In den übrigen Lymphgefässen sind die Körnchen sehr sparsam. In den peripher von den Lymphdrüsen gelegenen Bahnstrecken der Lymphgefässe sind in deren reiner Lymphe auch die Lymphkörperchen sehr sparsam oder fehlen ganz. Wo sie hier vorhanden sind, stammen sie von aus den Blutkapillaren in die Lymphbahn ausgewanderten Lymphzellen oder von sonstigen Wanderzellen. Die Lymphkörperchen in der Lymphe sind von Leeuwenhoeck und Mascagni als den Ersten gesehen worden.

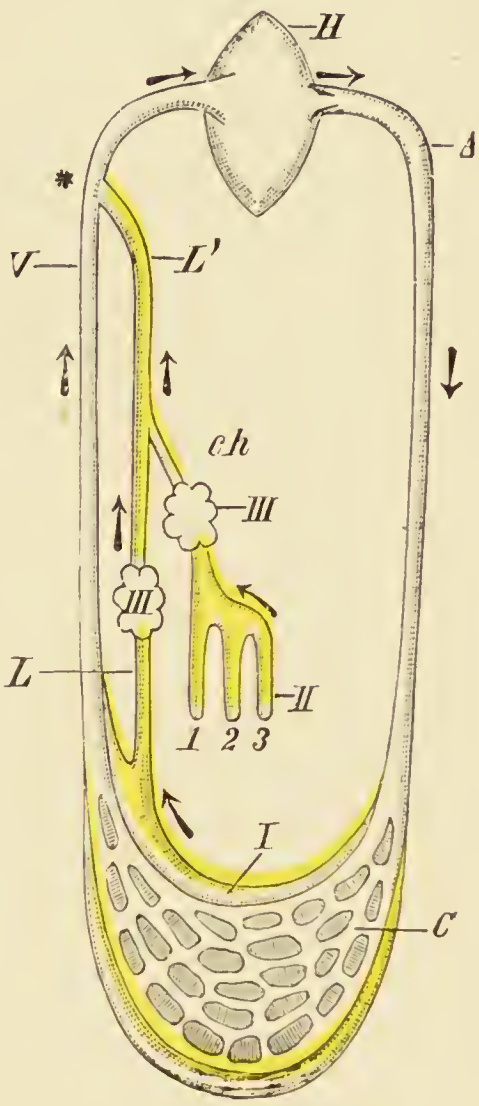

Fig. 197.

Gesamtbild und Aufgaben des Lymphgefässsytemes. *H* Herz; *A* Aorta; *C* Kapillarität; *V* Cava; *L* Lymphgefässstamm; *Ch* Chylusgefässstamm; *L'* vereinigter Stamm beider Abteilungen; * Mündung des Lymphstammes in das Venensystem. *I* Kapillarität der Lymphgefässe; *II* Kapillarität der Chylusgefässe; *III*, *III* Lymphdrüsen. 1, 2, 3 drei Zottensinus des Dünndarmes.

Das Lymphplasma zeigt Gerinnungserscheinungen, ähnlich dem Blutplasma, doch geht der Vorgang langsamer von statten.

Von Fibrin befreites Lymphplasma stellt das Lymphserum dar. Das Lymphplasma besitzt überhaupt die chemischen Bestandteile des Blutplasma. Dies ist nicht zu verwundern, denn das Lymphplasma ist aus den Blutkapillaren in die Gewebe oder unmittelbar in die Lymphbahn ausgetretenes, überschüssiges Blutplasma, welchem die Gewebe gewisse Teile entzogen, gewisse Zersetzungsprodukte übergeben haben; man findet in ihm also Wasser, Salze, Albuminstoffe, Lecithin, Fette, Zucker, Harnstoff, Extraktivstoffe, von Gasen aber fast nur Kohlensäure.

Der Chylus (Milchsaft) oder die Darmlymphe ist schwer rein zu gewinnen. Er unterscheidet sich von der Lymphe wesentlich nur durch seinen hohen Fettgehalt während der Fettverdauung: es wurde schon erwähnt, dass das Fett sich in ungemein feiner Verteilung befindet, verschieden von den Verhältnissen der Milch. Der Chylus befindet sich nicht bloss in den Chylusgefässen des Dünndarmes und des Mesenterium, sowie im Truncus lymphaticus intestinalis und Ductus thoracicus, sondern auch in den mesenterialen Lymphdrüsen. Ausser der Zeit der Verdauung führen alle die genannten Teile des Lymphgefässsystemes Lymphe.

Fasst man nach allem über das Lymphgefässsystem Angegebenen dessen grosse Aufgaben zusammen, so ergeben sie sich als folgende:

1. Die Lymphgefässe führen das überschüssige Blutplasma ab, welches aus den Blutkapillaren zur Ernährung der Körpergewebe ausgetreten ist; die centripetale Richtung des Lymphstromes wird durch dieselben Kräfte

unterhalten und gefördert, wie diejenige des venösen Blutstromes; in den Lymphdrüsen, welche an sich den Lymphstrom verlangsamen, ist die ihnen zukommende glatte Muskulatur in gewissem Grade ein besonderes Förderungsmittel.

2. Die Lymphkapillaren teilen sich mit den Blutkapillaren in die Aufgaben der Gewebeernährung, sowohl hinsichtlich der Zufuhr als der Abfuhr.
3. Die Lymphdrüsen führen der Lymphe und damit auch dem Blute beständig junge Lymphzellen zu.
4. Die Lymphdrüsen wirken als reinigende Filter des Lymphstromes und damit auch des Blutstromes.
5. Der Chylus führt der Lymphe und durch sie dem Blute die im Darme von den centralen Chylusräumen der Zotten aufgenommenen Stoffe, darunter auch fein verteiltes Fett zu.
6. In welcher Weise sich die Lymph- und Blutkapillaren der Magen- und Darmschleimhaut in die Aufsaugung des Chylus teilen, ist nur teilweise ermittelt. Man pflegt den Blutgefässen die Resorption diffundierfähiger Stoffe, wie Wasser, Salze, Zucker, Glycerin, Seifen, Peptone zuzuschreiben: auch gewisse Gifte werden von den Blutgefässen aufgenommen. Die Aufsaugung in die Chylusgefässe ist dagegen auch für stark colloide Stoffe (Eiweiss) und für unlösliche, aber fein verteilte Stoffe, wie für Fettemulsionen möglich.
7. Möglicherweise kommen bei der Resorption auch die im ganzen Nahrungsrohre in dessen Lichtung auswandernden Leukocyten in Betracht, welche mit Nahrungsstoffen beladen wieder in die Lymphräume zurückwandern könnten (Wiedersheim).
8. Ob die Lymphdrüsen neben der Bildung von Leukocyten auch bei der Bildung von roten Blutkörperchen beteiligt sind, ist zweifelhaft.

Litteratur.

Lymphgefässe.

Braunschweig, R. v., Exper. Untersuchungen über das Verhalten der Thymus bei der Regeneration der Blutkörperchen. Dorpat 1891. — Breschet, Le système lymphatique. Paris 1836. — Budge, A., Lymphgefässe der Leber. Leipziger physiol. Arbeiten, Bd. X, 1875; Lymphwurzeln der Knochen. Archiv f. mikr. Anat., Bd. XIII; Über Lymphherzen bei Hühnerembryonen. Arch. f. Anat. u. Phys. 1885; Untersuchungen über die Entwickelung des Lymphgefässsystemes bei Hühnerembryonen. Arch. f. Anat. u. Phys. 1887; Über ein Kanalsystem im Mesoderm von Hühnerembryonen. Arch. f. Anat. u. Phys. 1880. — Flemming, W., Die Zellvermehrung in den Lymphknoten und verwandten Organen und ihr Einfluss auf deren Bau. Arch. f. mikr. Anatomie 1885, Bd. 24. — Grünberg, M., Exper. Untersuchungen über die Regeneration der Blutkörperchen in den Lymphknoten. Dorpat 1891. — Key u. Retzius, Studien in der Anatomie des Nervensystemes und des Bindegewebes. Stockholm 1875. — Klein, E., The Anatomy of the Lympathic system. I u. II. London 1873 u. 1875. — Leopold, Lymphgefässe des Uterus. Arch. f. Gynäkologie. Bd. VI, 1874. — Ludwig u. Schweigger-Seydel, Lymphgefässe der Fascien u. Sehnen. Leipzig 1872. — Mascagni, Vasorum lymphaticorum c. h. historia et ichnographia. Senis 1787. — Milne-Edwards, Physiologie et Anatomie comparée. t. IV, 1859. — Moebius, O., Zellvermehrung in der Milz des Erwachsenen. Arch. f. mikr. Anatomie 1885, Bd. 24. — Ranvier, Traité technique

d'Histologie, Paris 1888. — v. Recklinghausen, W., Die Lymphgefässe und ihre Beziehung zum Bindegewebe. Berlin 1862. — Retzius, G., Ein sog. Kaudalherz bei Myxine glutinosa. Biolog. Untersuchungen. N. Folge I, Stockholm 1890. — Sappey, Ph. C., Etude sur l'appareil mucipare et sur le système lymphatique des poissons. Paris 1890; Traité d'anatomie, physiologie des vaisseaux lymphatiques. fol. 1874. — Schedel, J., Zellvermehrung in der Thymusdrüse. Arch. f. mikr. Anatomie 1885, Bd. 24. — Schwalbe, Lymphwege der Knochen. Zeitschrift f. Anat. u. Entwickelungsgeschichte. Bd. II, 1876. — Teichmann, Das Saugadersystem. Leipzig 1861. — Tillmanns, Lymphgefässe der Gelenke, Arch. f. mikrosk. Anat. Bd. XII. — Wedl, Lymphgefässe des Herzens.

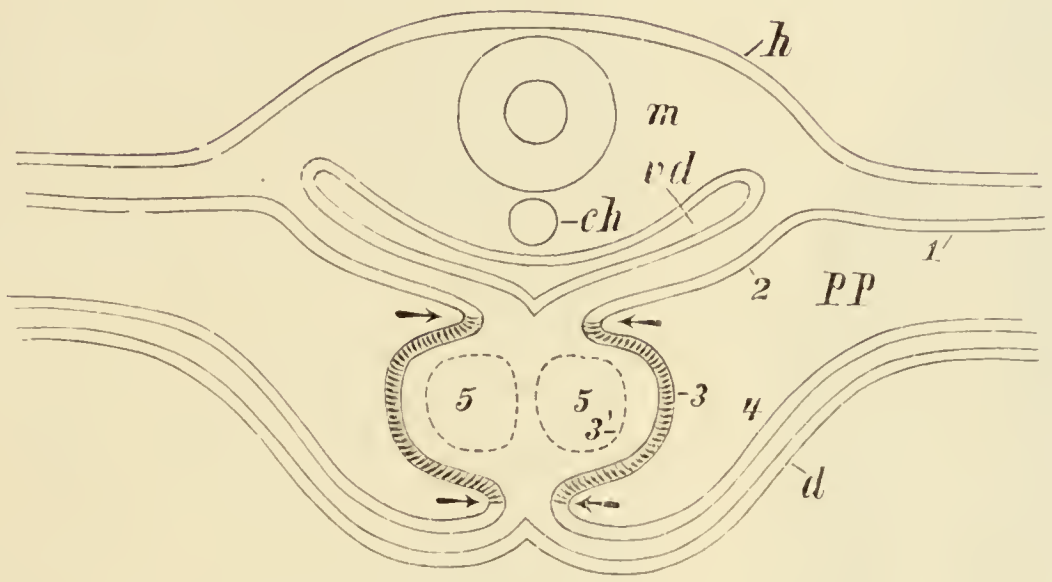

Fig. 198.

Embryonale Anlage des Herzens im Querschnitte des embryonalen Hinterkopfes.
h Hornblatt; *m* Medullarrohr; *ch* Chorda dorsalis; *vd* Vorderdarm (Kopfdarm) mit seiner dorsalen und ventralen Epithellamelle; *pp* Pleuro-Pericardialhöhle; *d* inneres Keimblatt. 1 somatischer Mesoblast; 2 Schlundplatte; 3 Herzplatte; 3' Herzendothel; 4 jenseits des Herzens liegender Teil des splanchnischen Mesoblasten; 5 Herzhöhle, anfänglich in zwei Teile getrennt, später einen Raum bildend; zwischen den dorsalen Pfeilen: Mesocardium posterius s. dorsale, zwischen den ventralen Pfeilen: Mesocardium anterius s. ventrale.

V. Frühstufen des Gefässsystemes.

1. Das Herz.

Das Herz ist zu einer gewissen Zeit des Embryonallebens ein gerades, der Kopfgegend angehöriges Rohr, welches bei den höheren Wirbeltieren durch mediane Verwachsung zweier Seitenhälften entstanden ist.

Dies zeigt der Querschnitt der Fig. 198, welcher das zwischen den Pfeilen gelegene Gebiet, die paarige Herzanlage enthält. Die lateral konvexe Zellenplatte, Herzplatte (3 auf jeder Seite), ist ein Teil des splanchnischen Mesoderm, welches sich jenseits der Herzanlage (bei 4) dem inneren Keimblatte oder Darmdrüsenblatte (*d*) anlegt. In entgegengesetzter Richtung verfolgend, stossen wir auf einen anderen Teil des splanchnischen Mesoderm, die Schlundplatte (2), welche dorsal in das somatische Mesoderm (1) umbiegt. Im Inneren des zwischen den beiden epithelialen Herzplatten gelegenen Hohlraumes finden sich zwei Endothelröhren, die später zu einer einzigen verschmelzen und die Frühstufe des Endokardium darstellen, während die Herzplatte die Herzmuskulatur zu liefern hat, aber schon im epithelialen Zustande kräftige ryhthmische Kontraktionen vollführt, zu einer Zeit, in der von Herznerven noch nicht die Rede ist. Die paarige Höhle 5, nach der Verschmelzung und Lösung des Mittelteiles der Endothelröhren zu einem einzigen Hohlraume geworden, ist die Herzhöhle, die jetzt nur Serum enthält, alsbald aber, unter der Einwirkung jener Pulsationen, auch kernhaltige farbige Blutkörperchen enthalten wird. Die einander entgegensehenden dorsalen und ventralen Enden der Herzplatten streben gegeneinander und schnüren sich ab; man nennt diejenigen Teile des splanchnischen Mesoderm, welche die Herzplatten auf

der dorsalen und ventralen Seite festhalten, Mesocardia; es giebt also ein Mesocardium dorsale und ventrale. Die grosse Höhle, in welcher das Herz seine Lage hat (*PP*), ist ein Teil der Leibeshöhle, und zwar die Pleuro-Pericardialhöhle.

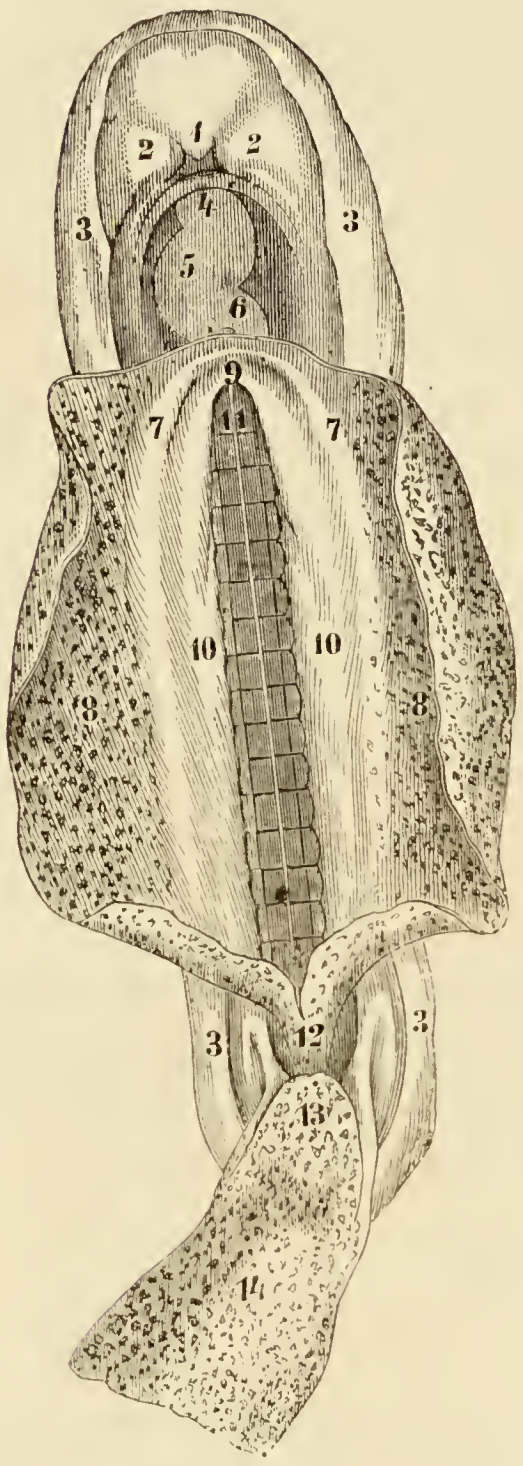

Fig. 199.

Menschlicher Embryo von 15—18 Tagen, von vorn gesehen, mit geöffnetem Dottersacke, nach Coste. $^{20}/_{1}$.

1 Nasenfortsatz; 2, 2 erster Kiemenbogen; 3, 3, 3, 3 Amnionfalte; 4 Bulbus aortae; 5 Herz im Herzbeutel; 6 hinteres Herzende; 7, 7 Vereinigungsstelle der Venae omphalomesentericae et umbilicales; 9 Eintrittsstelle dieser Stämme in das Herz; 8 Wand des Dottersackes; 10, 10 Aortae descendentes hinter den Urwirbeln; 11 Einmündung des Dottersackes in die Kopfdarmbucht; 12 Einmündung in die Beckendarmbucht; 13 Urachus, 14 Allantois.

In Fig. 199 ist das Herz noch fast ein gerades Rohr; doch hat es bereits begonnen, sich zu einer Doppelschleife zu gestalten.

Aufwärts setzt sich das Herz fort in einem Arterienstamm, Truncus arteriosus s. Bulbus aortae, unten nimmt es zwei Venen auf, die Vv. omphalomesentericae.

Das Herz wächst rascher in die Länge als seine Umgebung und bildet sich zu einer S förmigen Doppelschleife aus, wie sie Fig. 200 vor Augen stellt. Der die Dottervenen aufnehmende Teil des Herzens, der venöse Teil (3), kommt dabei links und hinten, der arterielle Teil vorn und rechts zu liegen. Zugleich bewegt sich der venöse Teil aufwärts, der arterielle abwärts, bis beide etwa in derselben Querebene gelegen sind. Dadurch hat sich die erste Abgrenzung eines Vorhofes (3) gegen eine Kammer (2) bereits vollzogen. Beide setzen sich durch eine Verengerung noch schärfer voneinander ab, die auch im Inneren kenntlich ist und zwei ansehnliche Räume erzeugt, welche durch einen kurzen Verbindungsgang, den Ohrkanal von Albrecht Haller, das einheitliche Ostium atrioventriculare, miteinander zusammenhängen.

Nun treibt der Vorhof zwei grosse seitliche Ausbuchtungen, die Herzohren, welche sich von hinten her um den Truncus arteriosus legen (Fig. 201, 3.3).

Bis jetzt ist das Herz immer noch ein einfaches, wenn auch gekrümmtes, durch eine Verengung und zwei Ausbuchtungen umgestaltetes Rohr. Dieser Zustand ist aber nur vorübergehend vorhanden. Denn es schliesst sich jetzt eine merkwürdige Septenbildung an, deren Ebene senkrecht auf derjenigen des Ohrkanales steht und selbst auf den Truncus arteriosus sich erstreckt. Sie beginnt an drei verschiedenen Stellen:

1. Im Vorhofe; von oben nach unten fortschreitend teilt die Scheidewand des Vorhofes letzteren in zwei Abteilungen, in den rechten und linken Vorhof. Das Septum wird aber unvollständig, indem es eine bis nach der Geburt offen bleibende Durchbrechung erfährt. Infolge derselben stehen beide Vorhöfe miteinander in Verbindung. Die Lücke der Vorhofscheidewand, Foramen ovale, spielt im fötalen Kreislaufe eine grosse Rolle, die uns noch weiter beschäftigen wird. Aber auch der Ohrkanal wird durch den unteren Teil des Septum in zwei Abteilungen zerlegt; aus dem einheitlichen Ostium atrio-ventriculare wird so ein doppeltes, ein linkes und ein rechtes.

2. In der Kammer. Die Stelle der sich anlegenden Kammerscheidewand ist äusserlich durch eine Furche, innen durch einen Vorsprung gekennzeichnet. Die Furche, Sulcus interventricularis (Fig. 201), entspricht der späteren Längsfurche der beiden Kammern. Der innere Vorsprung beginnt an der Herzspitze, schreitet aufwärts weiter fort und führt so zur Ausbildung der Kammerscheidewand, welche mit ihrem oberen Ende das untere Ende der Vorhofsscheidewand erreicht. Eine Stelle im fertigen Herzen deutet noch auf das Ende der Septenbildung hin; es ist dies die Pars membranacea septi.

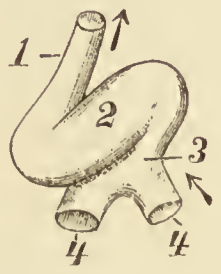

Fig. 200.

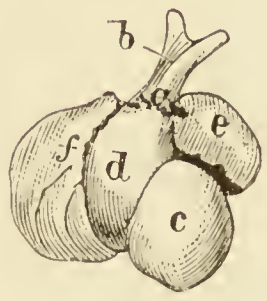

Fig. 202.

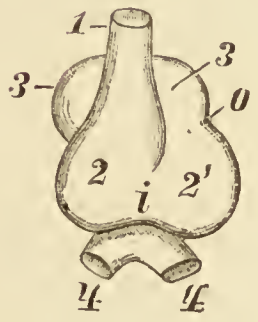

Fig. 201.

Fig. 203.

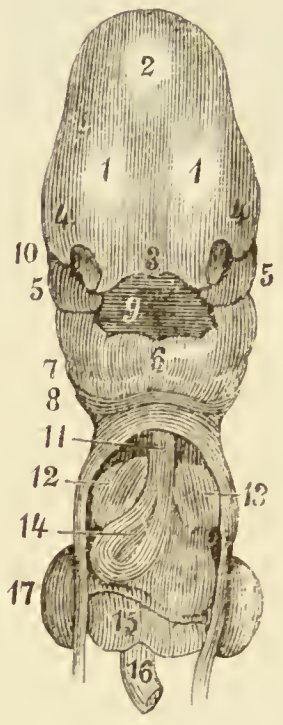

Fig. 204.

Fig. 200. Embryonales Herz auf der Stufe der Sförmigen Doppelschleife, vordere Ansicht.
1 Truncus arteriosus; 2 Kammer; 3 Vorhof mit der Mündung der beiden Vv. omphalo-mesentericae.

Fig. 201. Embryonales Herz von derselben Form, auf etwas späterer Stufe.
1 Truncus arteriosus; 2 rechte Kammer; 2′ linke Kammer; 3 Herzohren; 4 die beiden Venenschenkel des Herzens. *i* Sulcus interventricularis; *o* dem Ohrkanale entsprechende Aussenfurche. Vordere Ansicht.

Fig. 202. Herz eines Embryo von sechs Wochen, von vorn, nach Ecker.

Fig. 203. Dasselbe Herz, von hinten.
a Bulbus aortae; *b* Divisio bulbi; *c* Ventriculus sinister; *d* Ventriculus dexter; *e* Atrium sinistrum; *f* Atrium dextrum; *g* Vena cava superior (dextra); *h* Vena brachio-cephalica (Vena cava superior sinistra) in Verbindung mit dem Sinus coronarius cordis; *i* Vena cava inferior.

Fig. 204. Ansicht der Form und Lage des menschlichen Herzens in der vierten Embryonalwoche, nach Coste.
1, 1 Vorderhirnblasenteil; 2 Mittelhirnblasenteil; 3 Stirnfortsatz; 4 äusserer Nasenfortsatz; 5 Oberkieferfortsatz; 6 Unterkieferfortsatz; 7, 8 Schlundbogen; 9 primitive Mundhöhle; 10 Augenblase; 11 Bulbus aortae; 12 Atrium dextrum; 13 Atrium sinistrum; 14 Ventriculi dexter et sinister; 15 Hepar; 16 Intestinum; 17 Extremitas superior.

3. Im Truncus arteriosus. Sie beginnt oben, schreitet nach unten vor und verwächst mit der Kammerscheidewand. Dadurch teilt sich der Truncus arteriosus in die A. pulmonalis und aorta.

Die Entwickelung der Septen im menschlichen Herzen beginnt schon in der vierten Embryonalwoche; in der siebenten Woche ist die Trennung der Kammern vollständig geworden.

Die Figuren 205 und 206 zeigen das Foramen ovale eines menschlichen Embryo des vierten Monates vom rechten und vom linken Vorhofe aus.

Der obere Teil des Septum, meist Valvula septi atriorum oder einfach Septum atriorum genannt, auch unter der Bezeichnung vordere Vorhofssichel oder Limbus Vieussenii bekannt, ist eine von der Vorhofswand einwärts vorspringende, fast kreisförmig gekrümmte, muskelhaltige Leiste, die ihre Konkavität abwärts

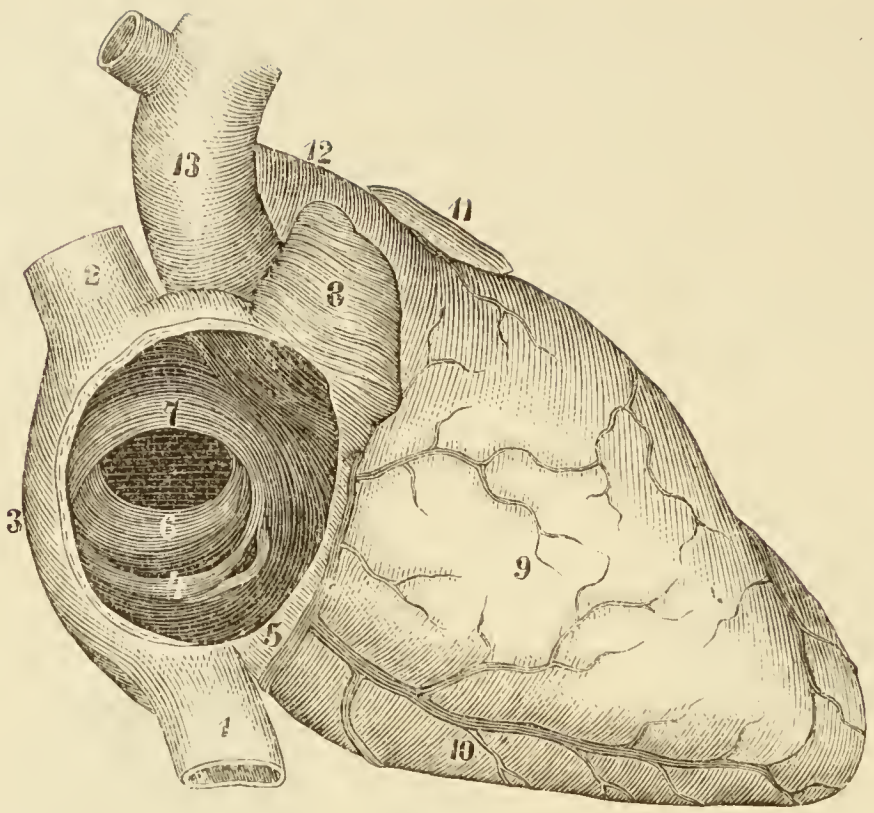

Fig. 205.

Menschliches Herz aus dem vierten Embryonalmonate von rechts, nach Entfernung der vorderen Wand des rechten Vorhofes. $^2/_1$.

1 Vena cava inferior; 2 Vena cava superior; 3 Atrium dextrum; 4 Valvulae V. cavae et Sinus coronarii, neben 4 Öffnung des Sinus coronarius; 5 Vena magna cordis; 6 Valvula foraminis ovalis; zwischen 4 und 6 Einmündung der Vena cava inferior; 7 Valvula septi atriorum; 8 Auricula dextra; 9 Ventriculus dexter; 10 Ventriculus sinister; 11 Auricula sinistra; 12 Arteria pulmonalis; 13 Arcus aortae.

wendet. Ihr kommt von unten und hinten eine Endokard-Duplikatur entgegen, die ihre Konkavität aufwärts wendet, Valvula foraminis ovalis. Die Spitzen beider Platten greifen übereinander, in der Weise, dass die Spitzen der oberen Platte an der rechten Seite der Spitzen der unteren Platte gelegen sind. So kommt eine schräge Spalte zu stande, deren Richtung schon den Übergang des aus der V. cava inferior aufsteigenden Blutes gegen den linken Vorhof begünstigt. Nach der Geburt legen sich die beiden Platten mit ihren Rändern aneinander und verschmelzen. Die hintere Platte liefert den häutigen Verschluss des Foramen ovale; die vordere dagegen erzeugt mit ihrem verdickten muskulösen Rande den Limbus fossae ovalis.

Nicht selten, bei geringen Graden ohne Störung für die Funktion des Herzens, bleibt die Verwachsung der beiden Platten unvollständig. Es erhält sich am oberen vorderen Rande des Limbus fossae ovalis ein Verbindungsgang in Form einer engen Spalte, seltener eines ovalen oder runden Loches. Zuweilen ist ein Gitterwerk feiner Fäden über die unvollständig geschlossene Pforte ausgespannt.

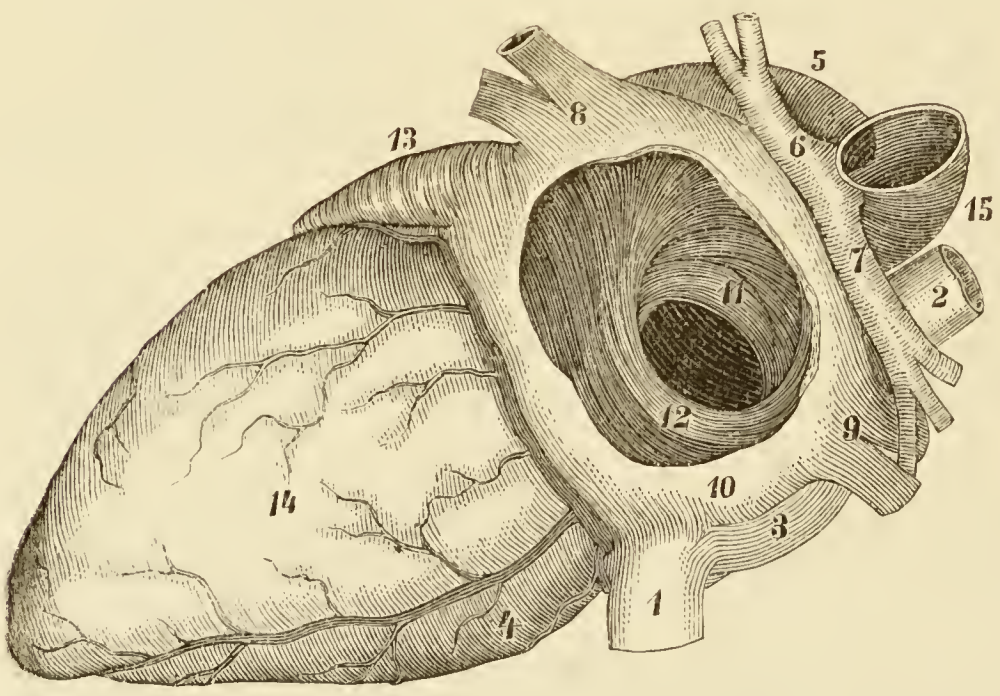

Fig. 206.

Menschliches Herz aus dem vierten Embryonalmonate von hinten und links, nach Entfernung der hinteren Wand des linken Vorhofes. $^2/_1$.

1 Vena cava inferior; 2 Vena cava superior; 3 Atrium dextrum; 4 Ventriculus dexter; 5 Arteria pulmonalis communis; 6 Art. pulmonalis sinistra; 7 Art. pulmonalis dextra; 8 Venae pulmonales sinistrae; 9 Venae pulmonales dextrae; 10 Atrium sinistrum; 11 Valvula septi atriorum; 12 Valvula foraminis ovalis; 13 Auricula sinistra; 14 Ventriculus sinister; 15 Aorta.

Die Entstehung der Vorhofscheidewand und die Teilung des Ostium atrioventriculare commune (d. i. des Ohrkanales) in die beiden Atrioventrikularöffnungen der Endform sind, wie erwähnt, zwei zusammengehörige Dinge. Dies zeigen sehr deutlich auch gewisse Hemmungsbildungen des Herzens. In allen Fällen, in welchen die Bildung der Vorhofscheidewand unterblieb und besonders der

untere Teil derselben ganz fehlte, war auch stets nur ein Ostium atrio-ventriculare, der ungeteilte Ohrkanal vorhanden (Arnold).

Sieht man zu, wie sich die Ausbildung von Scheidewänden im Herzen der ganzen Wirbeltierreihe verhält, so unterbleibt im Herzen der Fische die Septenbildung vollständig; alle aufeinander folgenden Abschnitte des Herzens sind ungeteilte Hohlräume. Bei den Amphibien ist der Vorhof durch ein Septum in zwei Hälften geschieden, die nunmehr einen rechten und linken Vorhof darstellen. Ebenso ist der in den Vorhof führende Sinus venosus geteilt. Eine Abteilung desselben empfängt das Blut von den Lungen und sendet es in den linken Vorhof; die andere Abteilung erhält das Blut aus dem übrigen Körper und befördert es in den rechten Vorhof. Die Herzkammer dagegen und der wohlausgebildete Truncus arteriosus ist ungeteilt. Bei den Reptilien ist der in den den Vorhof teilweise aufgegangene Sinus venosus und der Vorhof vollständig, die Kammer dagegen in der Regel unvollständig, bei den Krokodilen vollständig geteilt. Die bei unvollständiger Teilung der Kammern übrigbleibende interventrikuläre Öffnung, als Foramen Panizzae bekannt, entspricht der oben erwähnten, zuletzt zum Verschlusse kommenden Stelle des Septum, der Pars membranacea septi. Vögel und Säugetiere schliessen sich eng an die bei den Krokodilen bestehenden Verhältnisse an.

2. Arterien.

Die Gefässe nehmen ihren Ausgang von einer Zellenplatte, welche dorsal vom inneren Keimblatte gelegen ist, dem Gefässblatte der älteren Embryologie, einem dem inneren Keimblatte benachbarten Abkömmlinge des mittleren Keimblattes, der auch sonstige Bindesubstanz liefert.

In den Bereich der Ursegmente des embryonalen Körpers gelangend, ordnen sich die jungen Gefässanlagen in intersegmentaler Weise an. Selbst die Anlage der primitiven Aorten ist in dieser Art gegliedert, so dass man sie von diesem Standpunkte aus für typische Gefässe erklären muss, während auf die Bezeichnung typische Gefässe viele Längsgefässe keinen Anspruch haben.

Von der noch einfachen Herzkammer geht auf einer gewissen Stufe der Entwickelung bei allen Wirbeltieren ein unpaarer, vorwärts ziehender Arterienstamm aus, der mehrfach schon erwähnte Truncus arteriosus. Nach beiden Seiten giebt er eine Anzahl von Gefässen ab, Kiemenbogenarterien oder Arterienbogen. In der Regel sind es deren sechs Paare, bei gewissen Fischen mehr, welche an der Seite des Kopfes längs der Kiemenbogen dorsalwärts verlaufen und also die Kopfdarmhöhle seitlich umfassen. Hinten vereinigen sie sich alle zu einem paarigen Gefässe, der primitiven Aorta, welche zwischen den Ursegmenten und dem inneren Keimblatte abwärts zieht und allmählich an die verschiedenen Gliederungen des embryonalen Körpers Äste abgiebt. Die beiden primitiven Aorten (Fig. 176 ao; Fig. 199,10) verschmelzen unterhalb des Kopfes frühzeitig zu der unpaaren, ventral von der Wirbelsäule gelegenen sekundären Aorta.

Von diesen Arterienbogen, die sich ungleichzeitig ausbilden, bildet sich der vorderste beständig, in der Regel auch der folgende während der Entwickelung zurück. Die proximalen übrigen aber verhalten sich in folgender Weise.

Bei den Fischen und während des Larvenlebens bei den Amphibien haben die bleibenden Kiemenbogenarterien respiratorische Aufgaben zu erfüllen (Fig. 3). Sie lösen sich als Kiemenarterien in den Kiemen in das respiratorische Kapillarnetz auf, aus welchem die Kiemenvenen hervorgeben und ihr Blut der Aorta zuführen. Bei den übrigen Wirbeltieren fehlt für die Kiemenbogen und Kiemenbogenarterien eine solche respiratorische Aufgabe; der vorletzte (fünfte) geht während der Entwickelung sogar verloren, so dass von den sechs nur drei Paare übrig bleiben. Von diesen drei Paaren hat nur das letzte, sechste, respiratorische Auf-

gaben zu erfüllen, aber nicht mehr in den Kiemenbogen, sondern in den Lungen. Von bleibenden Gefässen liefern die drei Kiemenbogenarterien bei den Säugetieren folgende:

Das dritte Paar liefert das Anfangsstück der Carotis interna; dessen beim erwachsenen Menschen vorhandener lateral-rückwärts gerichteter Verlauf und der Bulbus des Gefässes (Sinus caroticus internus) erklären sich hieraus leicht.

Das vierte Paar wird auf der linken Seite zum Aortenbogen, auf der rechten Seite zur A. anonyma und dem Anfangsstücke der A. subclavia.

Das sechste Paar verhält sich in der Weise, dass der ursprünglich ungeteilte

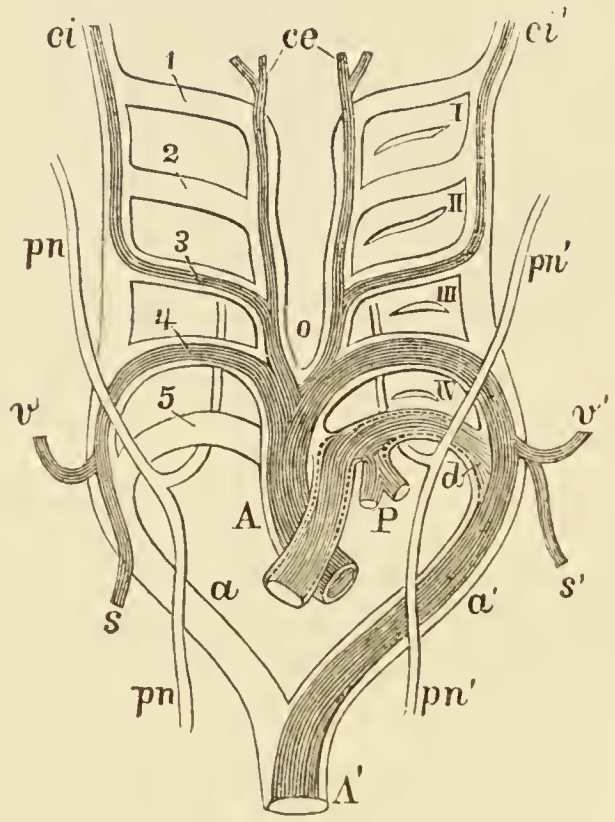

Fig. 207.

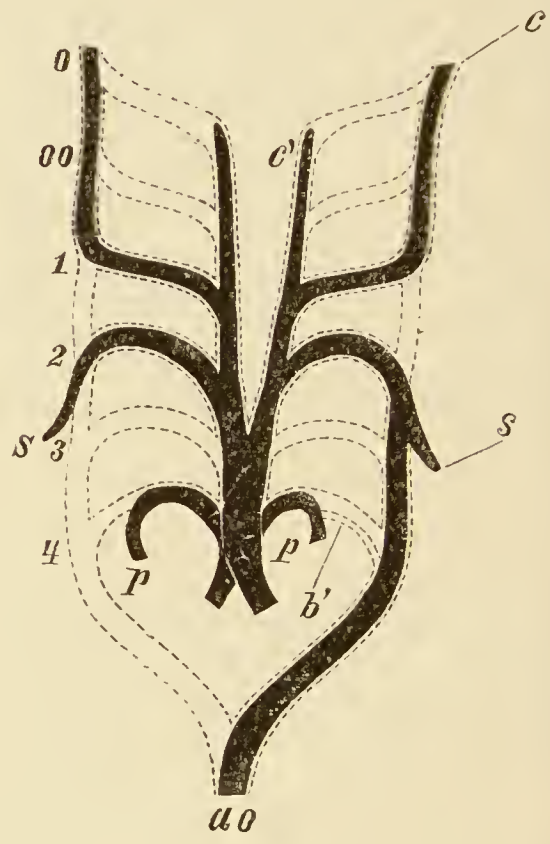

Fig. 208.

Fig. 207. Schema der Aortengefässbogen bei dem Menschen, mit ihren Umbildungen zu den permanenten Gefässstämmen, nach Rathke.

A P primitiver Aortenbulbus, nun in zwei Stämme, *A* die aufsteigende Aorta, und *P* die Lungenarterie, getrennt. — *a* rechte, *a'* linke Aortenwand; *A'* absteigende Aorta; 1, 2, 3, 4, 5, die fünf primitiven Schlundgefässbogen; I, II, III, IV, die vier Schlundbogen, welche der grösseren Deutlichkeit wegen auf der linken Seite weggelassen sind. Es ist zu bemerken, dass während die vierten und fünften Bogenpaare Äste der ursprünglich ungeteilten Aortenanlage sind, die ersten, zweiten und dritten Bogenpaare von sekundären Stämmen an jeder Seite entspringen. Die permanenten Gefässe sind dunkel, die nur vorübergehend vorhandenen in Konturen angegeben; die Lungenarterie ist schraffiert; *c* Arteriae carotides: *c e* Aa. carotides externae; *c i* Aa. carotides internae; *s* Art. subclavia dextra mit der A. carotis dextra gemeinschaftlich (Truncus anonymus) aus dem Aortenbogen hervorkommend; *v* Arteria vertebralis dextra; *s'*, *v'*, Aa. subclavia und Vertebralis sinistra; *P* die beiden Lungenarterien, welche zusammen aus dem fünften linken Bogen entstehen und mit dem Pulmonalteile der Aortenanlage in Verbindung stehen; *d* der äussere Teil des fünften linken Bogens, welcher mit dem absteigenden Teile des Aortenbogens verbunden ist, Ductus arteriosus (Botalli); *pn*, *pn'*, Lungenmagennerven mit ihren zurücklaufenden Ästen.

Fig. 208. Schema der Arterienbogen bei dem Menschen.

c und *c'* Carotiden; *p* Lungenarterie; jenseits *p* dasjenige Stück des letzten Arterienbogens, welches oberhalb oder ausserhalb des Ursprunges der Lungenarterie liegt; *b'* strangförmiger Überrest desselben bei den Säugetieren; *a o* Aorta; *s* Arterien zu den Vordergliedmassen (entspringen bei den meisten Wirbeltieren weiter hinten). — Nach Boas.

Truncus arteriosus sich der Länge nach teilt und dass die eine Teilhälfte sich in das sechste Paar fortsetzt, welches sich zur A. pulmonalis entwickelt.

Auf der linken Seite aber bleibt bis zur Geburt der sechste Arterienbogen zugleich in offener Verbindung mit dem Aortenbogen; diese Verbindung ist der Ductus arteriosus (Botalli). Auf der rechten Seite verkümmert das entsprechende Stück. Nach der Geburt verkümmert auch der Ductus arteriosus Botalli, er gestaltet sich zum Lig. arteriosum, der bleibenden Verbindung zwischen Arcus aortae und A. pulmonalis.

Bei den Amphibien und Reptilien geht aus dem vierten Paare von Arterienbogen auf beiden Seiten ein Arcus aortae hervor; bei den Vögeln dagegen liefert der vierte Arterienbogen auf der rechten Seite den Arcus aortae, während der vierte linke Arterienbogen verschwindet. Bei den Säugetieren verhält sich demnach der Arcus aortae gerade umgekehrt wie bei den Vögeln.

Bei der Betrachtung des Arcus aortae und seiner Varietäten wurde bereits darauf aufmerksam gemacht, dass die wichtigsten Varietäten desselben sich aus entwickelungsgeschichtlicher Grundlage erklären und dass diese Varietäten bestimmten Tiertypen als Norm zukommen (S. 55—58).

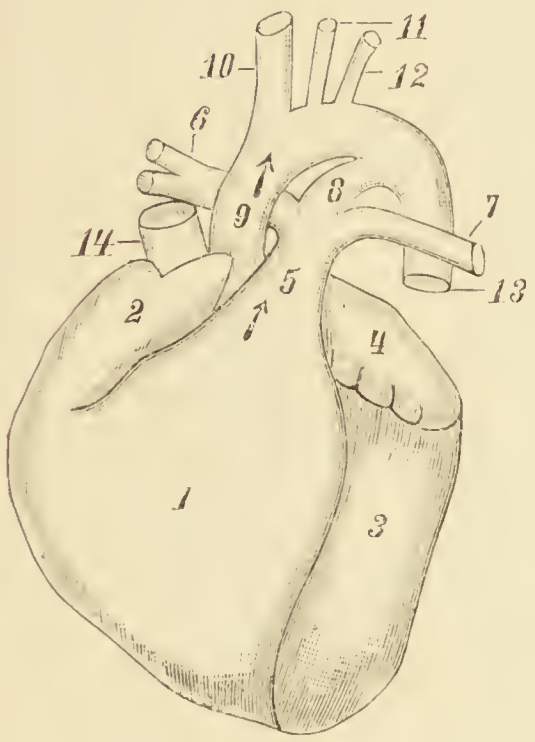

Fig. 209.

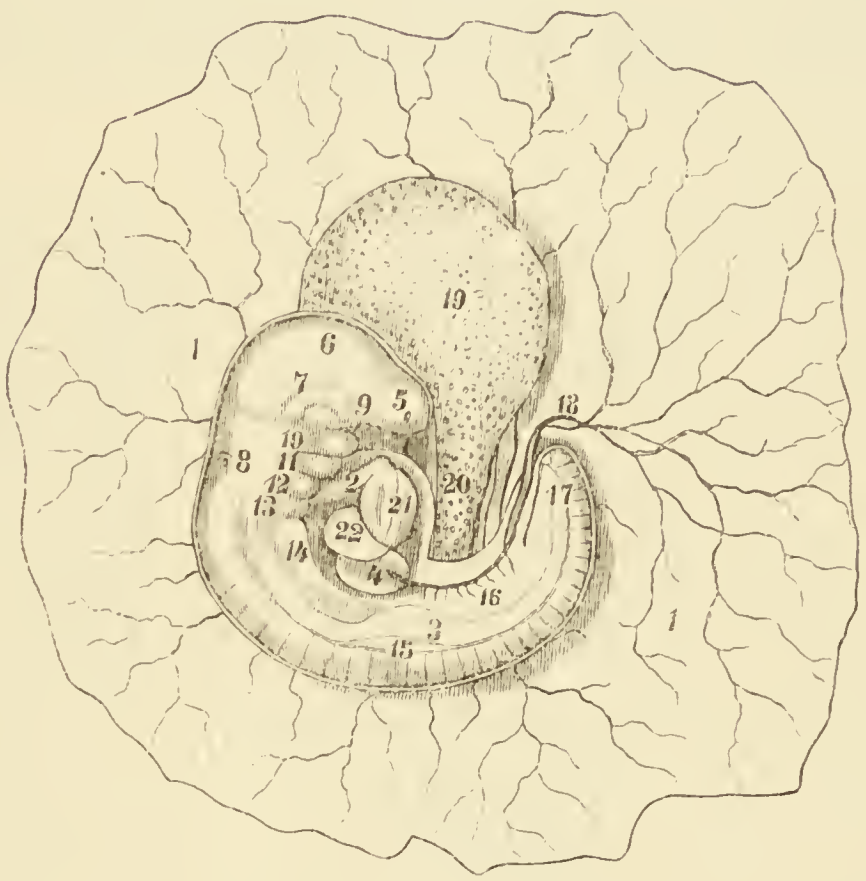

Fig. 210.

Fig. 209. Herz des Neugeborenen mit den Stämmen der grossen Arterien und ihren ersten Zweigen. Vordere Ansicht.

1 rechte Kammer; 2 rechter Vorhof; 3 linker Vorhof: 4 linke Kammer; 5 A. pulmonalis; 6 und 7 A. pulmonalis dextra und sinistra; 8 Ductus arteriosus (Botalli); 9 Aorta ascendens; 10 A. anonyma; 11 A. carotis communis sinistra; 12 A. subclavia sinistra.

Fig. 210. Menschlicher Embryo von 21 Tagen, nach Coste. $^8/_1$.

1 Chorion; 2 Bulbus aortae; 3 Darmfurche; 4 Hepar; 5 Nasenfortsatz mit primitiver Riechgrube; 6 Kopfbeuge; 7 Augenblase; 8 Ohrbläschen; 9 Oberkieferfortsatz; 10 Unterkieferfortsatz; 11 zweiter; 12 dritter; 13 vierter Kiemenbogen; 14 Amnionfalte; das Amnion liegt der Körperoberfläche überall dicht an; 15 Anlage der oberen Extremität; 16 Vena umbilicalis; 17 hinteres Körperende; 18 Vasa umbilicalia; 19 Dottersack; 20 Ductus omphalo-mesentericus; 21 Ventriculus sinister; 22 Ventriculus dexter.

Von anderen Arterien des Embryo, Ästen der Aorta, sind hier noch zwei grössere zu berücksichtigen, nämlich die Aa. omphalo-mesentericae und die Aa. umbilicales. Erstere (Fig. 210) gehen zum Dottersacke und spielen bei der ersten Form des Kreislaufes, dem Dottersackkreislaufe, eine grosse Rolle; sie verkümmern mit der Rückbildung des Dottersackes. Ihnen entsprechen an Bedeutung die Aa. umbilicales, welche bei der zweiten Form des Kreislaufes, dem placentalen Kreislaufe, eine ähnliche Rolle spielen. Sie ziehen zur Allantois (dem Harnsacke), sowie zur Placenta und bilden sich allmählich zu sehr stattlichen Gefässen aus. Vom Lendenteile der Aorta als vorzugsweise viscerale Äste derselben entsprungen, nehmen sie ihren Weg an der seitlichen Beckenwand ventralwärts, gelangen an der Seitenwand der Harnblase auf der Innenfläche der vorderen Bauchwand, gedeckt vom Peritonäum, zum Nabel und Nabelstrange. Äste der Nabelarterien sind die Iliaca interna zur Beckenhöhle, die Iliaca externa zur

unteren Extremität. Nach der Geburt verkümmern die Nabelarterien bis auf ihr Anfangsstück, das als Iliaca communis mit ihren Ästen bestehen bleibt. Der übrige Teil der A. umbilicalis aber gestaltet sich zum Lig. vesicale laterale um.

3. Venen.

Die Endform des Venensystemes ist, wie diejenige des Arteriensystemes, eine andere, wie die Urform; wiederholt greifen auch hier Veränderungen Platz. Schon die Urform des Systemes der Venen ist eine andere wie die der Arterien. Sind zwar die Revolutionen des Arteriensystemes in ihrer Form notwendigerweise von Rückwirkung auf diejenigen der Venen, so macht sich doch auch die Verschiedenheit der Urform der Venen in bestimmter Weise auf ihre Endform geltend.

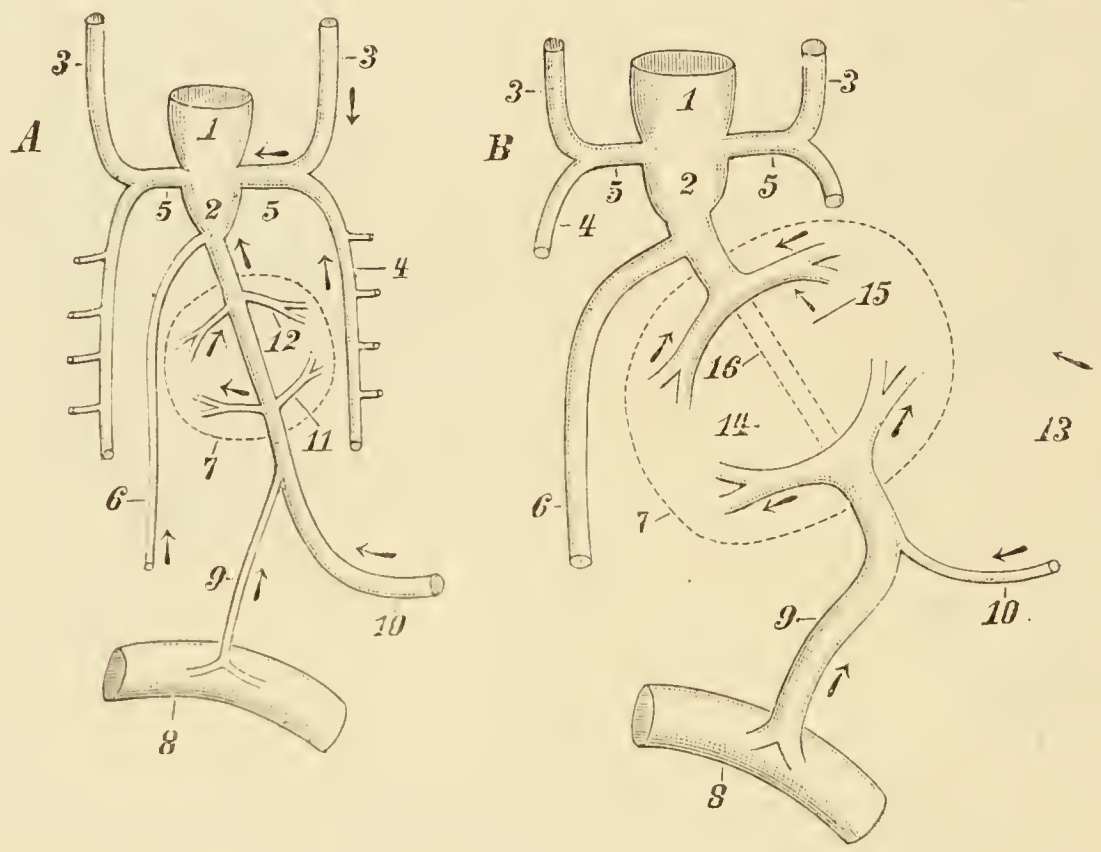

Fig. 211.

Centrale Teile der grossen Venen des Embryo.

A frühere, *B* spätere Stufe; 2 Venensinus, an den Vorhof 1 anstossend; 5, 5 Ductus Cuvieri; 3 V. jugularis; 4 V. cardinalis; 6 V. cava inferior, noch sehr klein; 7 Leber; 8 Stück embryonalen Darmes; 9 V. mesenterica, als Ast der V. omphalo-mesenterica = Dottersackvene; 11 Vv. hepaticae afferentes; 12 Vv. hepaticae efferentes; oberhalb 12 (Pfeil) Mündungsstück der Dottersackvene in den Sinus venosus; 13 V. umbilicalis sinistra (Nabelvene); 14 ihre Einmündung in das Netz der rechtsseitigen Vv. hepaticae afferentes; 15 Ductus venosus Arantii; 16 obliteriertes Stück der Dottersackvene, zwischen den Vv. hepaticae afferentes und efferentes.

Alle grossen Venenstämme des Körpers, die untere Hohlvene ausgenommen, werden paarig und symmetrisch angelegt. Das venöse Blut des embryonalen Kopfes sammelt sich in den beiden Jugularvenen, welche dorsal von den Schlundspalten abwärts ziehen und sich in der Gegend des Herzens mit den aus entgegengesetzter Richtung ankommenden Kardinalvenen vereinigen. Letztere steigen in der hinteren Rumpfwand aufwärts und nehmen vorzugsweise das Blut aus den Urnieren, ferner von der Wirbelsäule und der Bauchwand auf. Aus der Vereinigung der Jugularvenen und Kardinalvenen geht jederseits ein kurzer mächtiger Stamm hervor, der Cuviersche Gang, welcher die Verbindung mit dem Vorhofe des Herzens herstellt. Um zu dem letzteren zu gelangen, liegen die Cuvierschen Gänge eine Strecke weit in der Seitenwand der Pleuroperikardialhöhle, dem sogenannten Mesocardium laterale, der Uranlage des Zwerchfelles. Innerhalb desselben treten auch die paarigen Eingeweidevenen, Vv. omphalomesentericae und Vv. umbilicales zu den Cuvierschen Gängen und ver-

binden sich untereinander zum sogenannten Venensinus, einem unpaaren, an den rechten Vorhof unmittelbar angrenzenden Behälter.

Von letzteren Venenpaaren führen die beiden mächtigen Dottervenen, Vv. omphalo-mesentericae, das Blut aus dem Dottersacke zurück, wohin es durch die gleichnamigen Arterien gebracht worden war. Dem Darmrohre entlang nahe beieinander centralwärts laufend, werden sie seitlich vom Duodenum und Magen schon frühzeitig durch quere Anastomosen miteinander verbunden.

Auch die Nabelvenen, Vv. umbilicales, sind anfänglich paarig. Aus kleinen Anfängen entwickeln sie sich mit der Grössenzunahme der Placenta und der Aa. umbilicales zu immer bedeutenderem Umfange, während die Dottervenen stetig unansehnlicher werden. Die Vv. umbilicales führen das durch die Aa. umbilicales der Placenta zugeleitete Blut zum rechten Vorhofe zurück und benützen zu diesem Zweck ebenfalls das Mesocardium laterale, wohin sie aus der seitlichen Bauchwand gelangen.

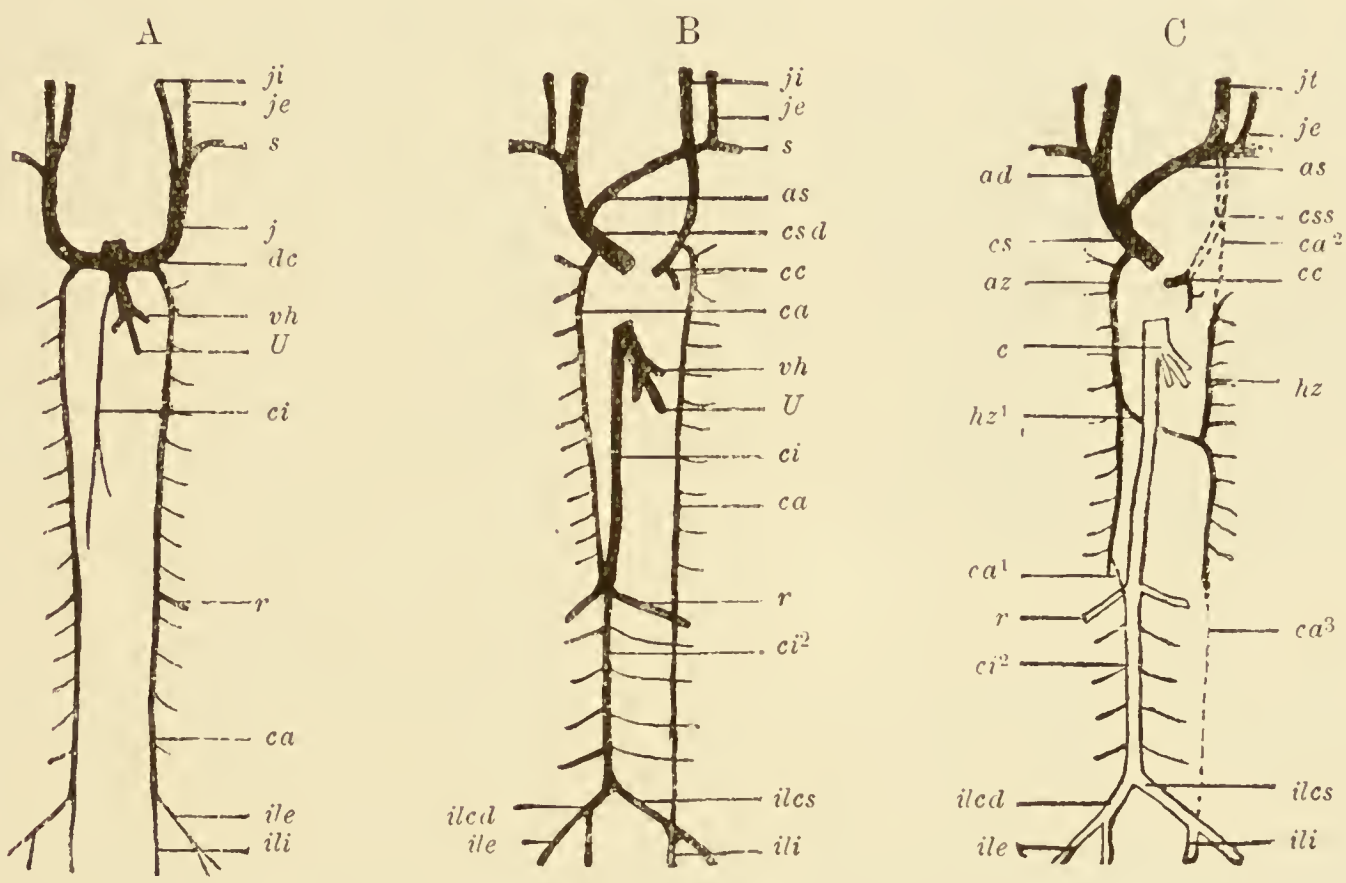

Fig. 212.

Schema zur Entwickelung des Körpervenensystemes.

d c Ductus Cuvieri; *je*, *ji* Vena jugularis externa, interna; *s* V. subclavia; *v h* V. hepatica revehens; *U* V. umbilicalis; *c i* (*c i*²) V. cava inferior; *c a* (*c a*¹, *c a*², *c a*³) V. cardinalis; *ilcd*, *ilcs* V. iliaca communis dextra u. sinistra; *ad*, *as* V. anonyma brachio-cephalica dextra und sinistra; *cs* V. cava superior; *c s s* verkümmertes Stück der V. cava superior sinistra; *c c* V. coronaria cordis; *a z* V. azygos; *h z* (*h z*¹) V. hemiazygos; *ile* V. iliaca externa; *ili* V. iliaca interna; *r* V. renalis. Nach Hochstetter u. Hertwig.

Später als diese paarigen Venen legt sich die unpaare untere Hohlvene an. Sie tritt rechts von der Aorta in dem zwischen beiden Urnieren liegenden Bindegewebe auf und verbindet sich caudal mit den Vv. cardinales durch seitliche Anastomosen, während sie cranial in den Venensinus mündet.

Auf dieser Grundlage vollziehen sich die auftretenden Umwandlungen. Eine derselben führt zu dem Ergebnisse, den ebengenannten Venensinus in den Vorhof aufzunehmen und zu einem Bestandteile desselben zu machen. So endigen jetzt in den Vorhof unmittelbar die beiden Ductus Cuvieri und mit besonderer Mündung die von unten kommenden Eingeweidevenen.

Die Ductus Cuvieri nehmen nach und nach einen steileren Verlauf und treten dabei aus dem Mesocardium laterale hervor. Von ihren Zuflüssen werden die Jugularvenen teils infolge der mächtigen Entwickelung des Kopfes, teils infolge der Zunahme der unteren Hohlvene und des Zurückbleibens der Kardinalvenen zusehends mächtiger. Auch die mit dem Auftreten der oberen Extremitäten zur

Ausbildung gelangten Vv. subclaviae tragen durch ihre Einmündung in den unteren Teil der V. jugularis dazu bei, letztere überwiegend zu machen. So gestaltet sich von der Mündung der Subclavia an das untere Stück der Jugularvene nebst dem Ductus Cuvieri als ein Hauptgefäss: es ist der Stamm der bleibenden sogenannten V. cava superior zu stande gekommen.

Es verbleiben bei den Reptilien, Vögeln und vielen Säugetieren dauernd zwei obere Hohlvenen. Bei dem Menschen aber ist dieser symmetrische Zustand nur in den ersten Monaten des Fruchtlebens vorhanden.

Späterhin macht sich zwischen den oberen Hohlvenen ein Unterschied geltend, indem die linke Hohlvene sich teilweise zurückbildet, die rechte an Umfang gewinnt. Die Einleitung zu dieser Veränderung wird bewirkt durch das Auftreten einer queren Anastomose zwischen dem linken und rechten Gefässstamme. Dieselbe führt in zunehmendem Grade Blut von der linken auf die rechte Seite hinüber; in dem gleichen Verhältnisse bildet sich der linksseitige Stamm zurück und verödet schliesslich bis auf den in der Kranzfurche des Herzens eingeschlossenen Endabschnitt, in welchen die Venen der Herzwand sich ergiessen; dieser Abschnitt ist der Sinus coronarius cordis. Von der Wandfalte des Pericardium (Marshall) und der kleinen in ihr eingeschlossenen Restvene war bereits früher die Rede (S. 161 u. I. 732). In manchen Fällen bleibt übrigens auch bei dem Menschen das alte Verhältnis bestehen; es ist bei ihnen eine linke und rechte obere Hohlvene vorhanden (Fig. 214).

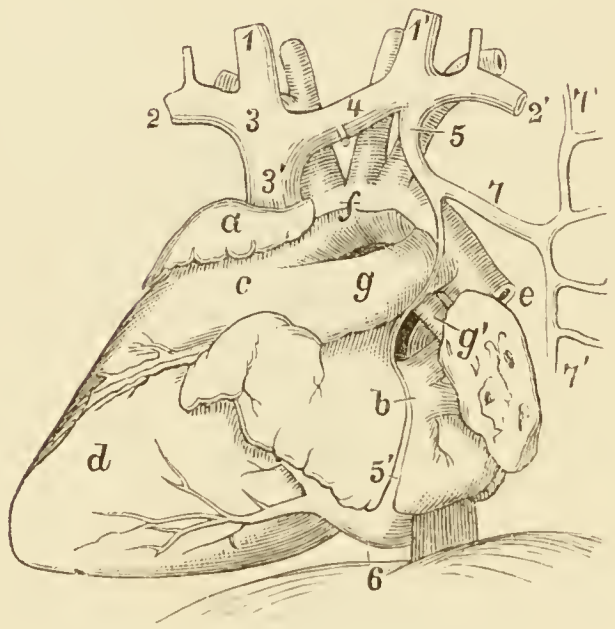

Fig. 213.

Fötales Herz von der linken Seite, zur Übersicht der Anlage der linken oberen Hohlader, zum Teil nach Marshall. $^2/_3$.

a Atrium dextrum; *b* Atrium sinistrum et venae pulmonales; *c* Conus arteriosus; *d* Ventriculus sinister; *e* Aorta descendens; *f* Arcus aortae; *g* Arteria pulmonalis communis und Ductus arteriosus; *g'* A. pulmonalis sinistra. — 1, 1' Venae jugulares; 2, 2' Venae subclaviae; 3 Vena anonyma dextra; 3' Vena cava superior; 4 Vena anonyma sinistra; 5, 5' Ductus Cuvieri sinister (Vena cava superior sinistra); 6 Sinus coronarius; 7 Truncus thoracicus superior sinister; 7', 7' Venae intercostales sinistrae.

Für die gesicherte Entleerung des Herzvenenblutes ist der andere Fall offenbar der günstigere, in welchem die linke Cava superior ganz allein in den Dienst des Herzens tritt; auch die Bevorzugung Einer grossen Strombahn, wie sie in der verstärkten V. cava superior dextra vorliegt, statt zweier Parallelbahnen, entspricht einem Vorteile der Blutbewegung. Worin die nächste Bedingung für die Ausbildung und Benützung jener Queranastomose gelegen ist, müsste sich durch Vergleichung mit den Gefässverhältnissen von Embryonen jener zahlreichen Tiere feststellen lassen, bei welchen eine Cava superior sinistra dauernd verbleibt.

Was die untere Hohlvene betrifft, so haben erst in den letzten Jahren Untersuchungen von F. Hochstetter über deren Entwickelung Licht verbreitet. Man hat nach ihm an der unteren Hohlvene eine kurze craniale und lange caudale Strecke zu unterscheiden. Der craniale Teil wurde bereits erwähnt; er liegt rechts von der Aorta in dem Gewebe zwischen beiden Urnieren. Der caudale Teil dagegen entwickelt sich später aus dem caudalen Teile der rechten Kardinalvene. Die Verbindung beider Abschnitte vollzieht sich durch quere Anastomosen, welche der selbständig entwickelte craniale Teil der Cava inferior in der Gegend der V. renalis mit den beiden Kardinalvenen eingeht. Infolge der günstigeren Strombedingungen übernimmt die Cava inferior nunmehr allmählich das untere Stromgebiet der Venae cardinales und wird dadurch zu einem mächtigen Gefässe, während die Vv. cardinales an Bedeutung abnehmen.

An den gleichen Gefässen vollziehen sich aber auf derselben Grundlage fussende Umänderungen. Bliebe der soeben beschriebene Zustand dauernd, was in seltenen Fällen als Hemmungsbildung in der That vorkommt, so würde sich die Cava inferior in der Gegend der Nierenvenenmündung in zwei parallele Stämme gabeln, welche jederseits von der Aorta zum Becken ziehen. Die beiden Kardinalvenen bleiben sich aber im unteren Abschnitte, nachdem die Cava inferior mit ihnen in Verbindung getreten ist, nicht gleich. Vielmehr verliert der untere Abschnitt der linken Kardinalvene das Stromgebiet seiner Seite durch eine Anastomose zwischen beiden Kardinalvenen, welche sich in der Beckengegend ausbildet (Fig. 212 *ilcs*) und das Blut der linken Hypogastrica, iliaca externa und femoralis

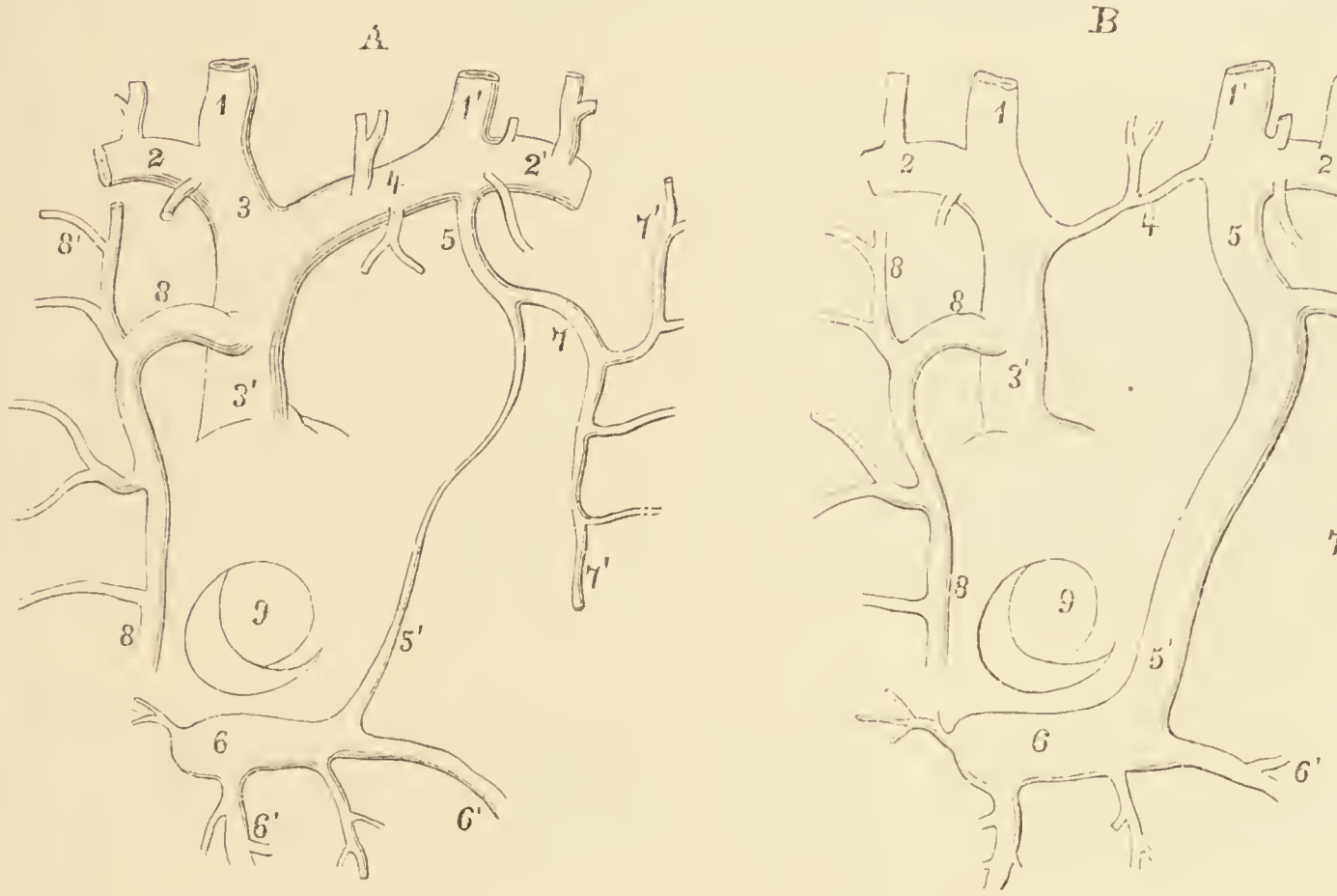

Fig. 214.

Schematische Darstellung des Verhaltens der linken oberen Hohlader beim Erwachsenen, nebst einem Falle von Persistenz derselben, nach Marshall. 1/3.

A Gewöhnliche Verhältnisse der grossen Blutadern.

B Dauernder Bestand der linken oberen Hohlader und deren Verbindung mit dem Sinus coronarius cordis. — Ansicht von vorn, nach Entfernung der Herzabteilungen.

1 Vena jugularis dextra; 1′ Vena jugularis sinistra; 2, 2′ Venae subclaviae; 3 Vena anonyma dextra; 4 in A Vena anonyma sinistra; 4 in B Verbindungsast beider oberer Hohladern; 5 in A Einmündung der Vena intercostalis suprema in die Vena anonyma sinistra; 5, 5′ in B Vena cava superior sinistra; in Verbindung mit dem Sinus coronarius cordis; 5′ in A Rest des Ductus Cuvieri sinister; 6 Sinus coronarius cordis; 6′, 6′ Venae cordis: 7 Truncus thoracicus superior sinister; 7′, 7′ Venae intercostalis sinistrae; 8 Vena azygos (Vena cardinalis dextra); 8′ Venae intercostales dextrae; 9 Einmündungsstelle der Vena cava inferior mit ihrer Valvula (Eustachii).

auf die unter günstigeren Strömungsbedingungen arbeitende rechte Seite überführt. Aus demselben Grunde fallen auch die linksseitigen Segmentalvenen der Lendengegend der rechten Seite zu. Der anastomotische Ast selbst aber gestaltet sich zur V. iliaca communis sinistra um. Um so mehr gewinnt die Cava inferior an Umfang, während das untere Stück der linken Kardinalvene eingeht.

Die linke Kardinalvene erfährt aber auch in ihrem Brustteile eine Reduktion, infolge des Eingehens der linken Cava superior. Neuerdings spielt eine Queranastomose hier eine Rolle, die im Brustteile beide Kardinalvenen miteinander verbindet. Der anastomotische Ast wird zum Hauptleiter der noch vorhandenen Bahn, mit Umkehrung der Stromrichtung in dem oberhalb gelegenen Gefässstücke; er stellt in der Folge das Endstück des Stammes der V. hemiazygos dar, wäh-

rend aus dem rechtsseitigen Kardinalvenenreste die dadurch noch ansehnlichere V. azygos sich gestaltet.

So hat sich im Gebiete der wesentlich parieto-medullaren Venen aus einer symmetrischen Anlage eine asymmetrische, in ihren Hauptstämmen rechts gelegene Bahn entwickelt.

Aber nicht bloss dieser Teil des Venensystemes unterliegt der Umwandlung, sondern auch die grossen visceralen Stämme desselben. Wenn die erste Form des Kreislaufes in die zweite und diese in die Endform übergeht, können gerade diese Venen nicht unbeeinflusst bleiben. So sind es also Veränderungen in den Wachstumsverhältnissen des Dottersackes und des Harnsackes, auf welchen in erster Linie die jetzt zu erörternden Umwandlungen beruhen. Hierzu gesellen sich Veränderungen, welche durch das bedeutende Anwachsen der Leber veranlasst werden.

Die ursprünglich paarigen Dottervenen, Vv. omphalo-mesentericae, sammeln das Blut aus dem Gefässhofe des Dottersackes, sowie des Darmes und führen es in zwei grossen, zu beiden Seiten des Darmes verlaufenden Gefässen kopfwärts. Sie hängen am Duodenum durch quere Anastomosen zusammen, welche das Duodenum umgeben und so einen Ringsinus zu stande bringen. Sie senden alsbald in die vom Duodenum aus heranwachsende Leber Seitenzweige an dieselbe, Vv. hepaticae advehentes, und lösen sich zwischen dem Gerüste der Leberstränge in ein Kapillarnetz auf, aus welchem Vv. hepaticae revehentes hervorgehen und das Blut in das zum Vorhofe ziehende Endstück der Dottervenen zurückführen. Mit der stärkeren Ausbildung dieser primitiven zu- und abführenden Lebervenen wird das in der Leber gelegene Zwischenstück der Dottervenen immer unansehnlicher und gelangt endlich zur Verödung, wenn alles Dottersackvenenblut in die Speisung der Leber aufgeht.

Die ursprünglich ebenfalls paarigen Nabelvenen, Vv. umbilicales, welche das Blut aus der Placenta durch den Nabel zurückführen, verlaufen anfänglich in der vorderen Bauchwand, aus welcher sie kollaterale Zweige aufnehmen und treten darauf (nach His) über der Leberanlage in den Venensinus ein. Die rechte Nabelvene verkümmert teilweise und gestaltet sich zu einer Bauchdeckenvene um. Die linke Nabelvene dagegen giebt am Mesocardium laterale Anastomosen zu Nachbarvenen ab, darunter auch eine unter der Leber zum Ringsinus der Dottervenen ziehende. Letztere anastomotische Bahn wird bald zur Hauptbahn. Dieselbe geht also jetzt unter der Leber centralwärts, während die ursprüngliche Bahn der Verkümmerung anheimfällt.

Das Blut der Nabelvene, gemischt mit demjenigen der Vv. omphalo-mesentericae, kreist in der Leber in den von den Dottervenen aus entwickelten Bahnen und gelangt jenseits dieses Leberkreislaufes durch das Endstück der vereinigten Dottervenen in den Vorhof. Dieses Endstück nimmt, wie aus dem Früheren bereits bekannt, auch die zur Zeit noch unansehnliche untere Hohlvene auf. Hat sich aber später die untere Hohlvene zu dem mächtigen Gefässe umgebildet, als welches es schon beschrieben wurde, so erscheint jenes Endstück der vereinigten Dottervenen nunmehr als das Endstück der V. cava inferior.

Alles Dottersack-, Darm- und Nabelvenenblut des Embryo geht, wie aus dem Bisherigen erhellt, während einer gewissen Zeit druch den Leberkreislauf hindurch zum Vorhofe. Wenn aber einmal der Embryo grösser geworden und die Blutmasse der Nabelvene für den Leberkreislauf zu gross geworden ist, so entwickelt sich aus oberflächlichen Anastomosen eine den Leberkreislauf umgehende, mehr unmittelbare Zweigbahn, der Ductus venosus (Arantii), welcher sich an der unteren Fläche der Leber von der Nabelvene zum Endstücke der vereinigten Dottervenen erstreckt.

An der Leberpforte teilt sich also jetzt das Blut der aus der Placenta kommenden Nabelvene in zwei Ströme; der eine macht den Leberkreislauf durch,

der andere umgeht ihn; beide aber gelangen schliesslich in das Endstück der Dottervenen (oder der V. cava inferior).

Der den Leberkreislauf vollziehende Teil des Stromes der Nabelvene verbindet sich vorher noch mit dem aus dem Dottersacke und Darmkanale zurückkehrenden Blute.

Mit diesem letzteren aus dem Darmkanale zurückkehrenden Blutstrome kommt jenes venöse Gefässgebiet in Sicht, welches oben als Pfortader beschrieben worden ist. Dieses Gefässgebiet, dem Systeme der Vv. omphalo-mesentericae angehörig, ist anfangs klein und unansehnlich, wächst aber mit der Vergrösserung des Darmkanales, der Bauchspeicheldrüse und Milz allmählich zu einer sehr beträchtlichen Grösse heran. Das Gefäss, welches dieses Blut zu sammeln die Aufgabe hat, V. mesenterica, anfangs ein kleiner Ast der V. omphalo-mesenterica, erscheint nunmehr als Stamm und tritt in die Rechte des Endstückes der

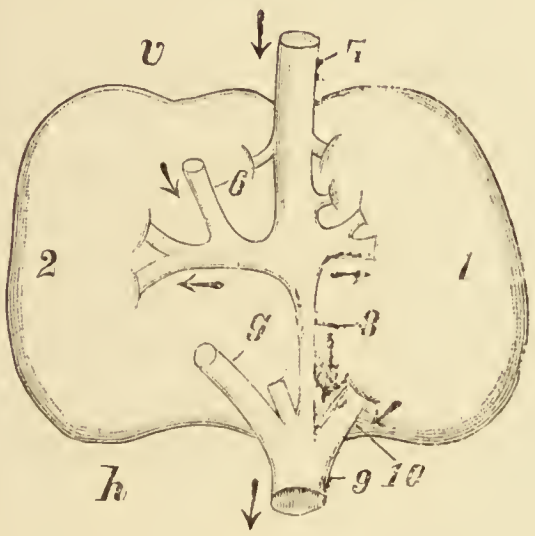

Fig. 215.

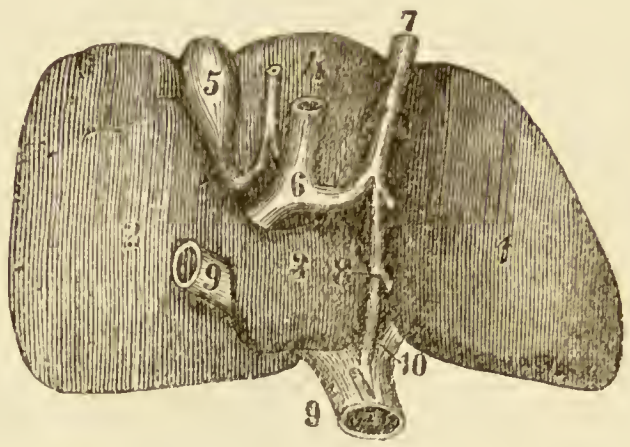

Fig. 216.

Fig. 215. Leber eines viermonatigen menschlichen Fötus, untere Fläche.

o vorderer Rand; *h* hinterer Rand. — 1 Lobus sinister; 2 Lobus dexter; 3 Lobus caudatus; 4 Lobus quadratus; 5 Vesica fellea mit Ductus cysticus und Ductus choledochus; 6 Vena portae; 7 Vena umbilicalis; 8 Ductus venosus (Arantii); 9, 9 Vena cava inferior; 10 Vena hepatica sinistra.

Fig. 216. Fötale Leber, kurz vor der Geburt. $^1/_2$.

Die Leber ist aufwärts geschlagen; die Gefässe sind frei präpariert. — 1 Lobus sinister; 2 Lobus dexter; 3 Lobus caudatus; 4 Lobus quadratus; 5 Vesica fellea mit Ductus cysticus und Ductus choledochus; 6 Vena portae; 7 Vena umbilicalis; 8 Ductus venosus (Arantii), 9, 9 Vena cava inferior; 10 Vena hepatica sinistra.

V. omphalo-mesenterica um so mehr ein, als der Dotterkreislauf zu veröden beginnt. Nun scheint die V. mesenterica die V. hepaticae advehentes abzugeben; sie ist zur Pfortader der Leber geworden. Das Auftreten der Umbilikalvenen und die Verbindung der linken Umbilikalvene mit den Vv. hepaticae advehentes sinistrae hat bereits Erwähnung gefunden.

Wenn mit der Geburt die zweite oder placentale Form des Kreislaufes aufgehört hat und in die dritte, postplacentale oder Endform des Kreislaufes übertritt, führt die Nabelvene kein Blut mehr der Leber und dem Herzen zu. Der vom Nabel zur Leberpforte sich erstreckende Teil der Nabelvene wandelt sich in das bekannte Lig. rotundum s. hepato-umbilicale um, der Ductus venosus (Arantii) dagegen in das Lig. venosum. Die Vena advehens dextra und sinistra erhalten ihr Blut merkwürdiger- und doch verständlicherweise wieder aus derselben Quelle, welche am Anfange der Entwickelung, zur Zeit des ersten Kreislaufes der Leber das Blut lieferte, vom Darmkanale durch die Pfortader, dem Darmaste der V. omphalo-mesenterica.

Der fötale Blutkreislauf.

So wissenswert es ist, die frühen Formen des Kreislaufes auf allen ihren Stufen im einzelnen zu kennen, so soll doch hier nur auf die vor der Geburt

vorhandenen Verhältnisse des voll ausgebildeten placentalen Kreislaufes Bezug genommen werden. Man kann diesen Kreislauf von jeder Stelle aus verfolgen, so nicht unzweckmässig von der oberen Hohlvene aus. Doch empfiehlt es sich, von der Nabelvene auszugehen, wobei Fig. 217 uns zum nächsten Anhalte zu dienen hat.

Das mit Sauerstoff und Ernährungsmaterial des mütterlichen Blutes beladene Blut der V. umbilicalis des Fötus (5^x) teilt sich an der Leberpforte in zwei Ströme. Einer derselben zieht durch den Ductus venosus Arantii ($5'—5'$) unmittelbar zur unteren Hohlvene (4) und mischt sich hier mit dem venösen Blute, welches von den unteren Extremitäten, den Nieren u. s. w. zum Herzen zurückfliesst. Der andere Strom, welchem sich das vom Magen, Darme, der Bauchspeicheldrüse und der Milz herkommende Blut der Pfortader ($6'$) zugesellt, geht durch die Kapillarität der Leber und gelangt durch die Vv. hepaticae (revehentes) ebenfalls in die untere Hohlvene. Das auf diese Weise gemischte Blut strömt durch die untere Hohlvene in den rechten Vorhof, von diesem aus aber nur zum kleineren Teile zur rechten Kammer, zum grösseren Teile dagegen durch das Foramen ovale der Vorhofsscheidewand in den linken Vorhof und von ihm in die linke Kammer. Vom rechten Vorhofe wird das Blut in den linken übergeleitet durch Vermittelung der Valvula v. cavae. Der kleine, in die rechte Kammer fliessende Teil arteriellen Blutes vermischt sich hier mit dem venösen Blute, welches von der oberen Hohlvene aus dem Kopfe, den oberen Extremitäten und durch die V. azygos von der Rumpfwand zurückgeleitet wurde; dieses stark venöse Blut wird in die rechte Kammer und von ihr in die A. pulmonalis getrieben. Letztere schickt einen kleinen Teil ihres Inhaltes in die noch nicht funktionierenden Lungen, den grösseren Teil aber durch den Ductus arteriosus Botalli an das Ende des Aortenbogens ab, wo sich ihm der aus der linken Kammer und dem Aortenbogen kommende stärker arterielle Strom anschliesst.

Das Blut der rechten Kammer stammt hiernach vorzugsweise aus dem Venenblute der oberen Cava; es enthält nur einen kleinen Teil arteriellen Blutes aus der V. umbilicalis. Das Blut der linken Kammer stammt dagegen teils aus dem Venenblute der Cava inferior, teils aus der überwiegend grösseren Hälfte des arteriellen Blutes der V. umbilicalis, teils aus dem venösen Blute der Vv. pulmonales. Sowohl die rechte wie die linke Kammer enthält zugleich Teile des Lebervenenblutes, vor allem die linke.

Das Blut der linken Kammer erhält hiernach einen weit grösseren Beitrag arteriellen Blutes als das der rechten. Es wird von der linken Kammer in die aufsteigende Aorta und den Aortenbogen getrieben und durch die Karotiden und Subclaviae teils dem Kopfe und den oberen Extremitäten zugeführt, teils durch die Aorta descendens abwärts geleitet, wo sich der venösere Blutstrom aus dem Botallischen Gange ihm beimischt. Das so gemischte Blut strömt teils zum Darmkanale, teils zu den unteren Extremitäten und zum unteren Abschnitte des Rumpfes, hauptsächlich aber durch die beiden Aa. umbilicales (8, 8′) vom Nabelstrange zur Placenta, wo es wieder arterialisiert und mit neuem Ernährungsmateriale versehen wird.

Auf die reichere Versorgung der oberen Körperhälfte mit arteriellem Blute hat man das raschere Wachstum derselben zurückzuführen gesucht.

Aus dem Angegebenen erhellt, dass von allen Gefässen des Fötus rein arterielles Blut nur die Nabelvene und ihre Verzweigung enthält; kein Organ des embryonalen Körpers dagegen empfängt rein arterielles, alle vielmehr in verschiedenem Grade gemischtes Blut. Ferner macht sich bemerklich, dass in diesem Kreislaufe eine Scheidung in einen grossen und kleinen Kreislauf noch nicht eingetreten ist. Die Lungen verhalten sich vielmehr in Bezug auf das Blut zur Zeit noch gleich anderen Organen, sie erhalten weder die gesamte Masse des Körpervenenblutes, noch geben sie dieselbe zurück.

Fig. 217.

Cirkulationsorgane des Fötus von vorn, zum Teile nach Luschka. 2/3.

a Larynx;
b Glandula thyreoidea;
c Trachea;
d Pulmo dexter, zurückgeschoben;
e Diaphragma;
f Lobus hepatis dexter;
f' Lobus hepatis sinister, beide Lappen durch die Präparation von einander getrennt;
g, *g'* Renes;
g'', *g''* Glandulae suprarenales;
h, *h'* Ureteres;
i Intestinum mesenteriale;
k Vesica urinaria; Urachus;
m Rectum. —
A, *A* Atrium dextrum, eröffnet, mit foramen ovale;
B Auricula sinistra;
C Ventriculus dexter;
D Ventriculus sinister. —
1, 1' Arcus aortae;
1'', 1'' Aorta abdominalis;
2 Arteria pulmonalis communis;
2' Divisio arteriae pulmonalis;
3 Vena cava superior;
3' Vena anonyma dextra;
3'' Vena anonyma sinistra;
4 Truncus venae cavae inferioris;
4', 4' Vena cava inferior vor Aufnahme der Venae hepaticae;

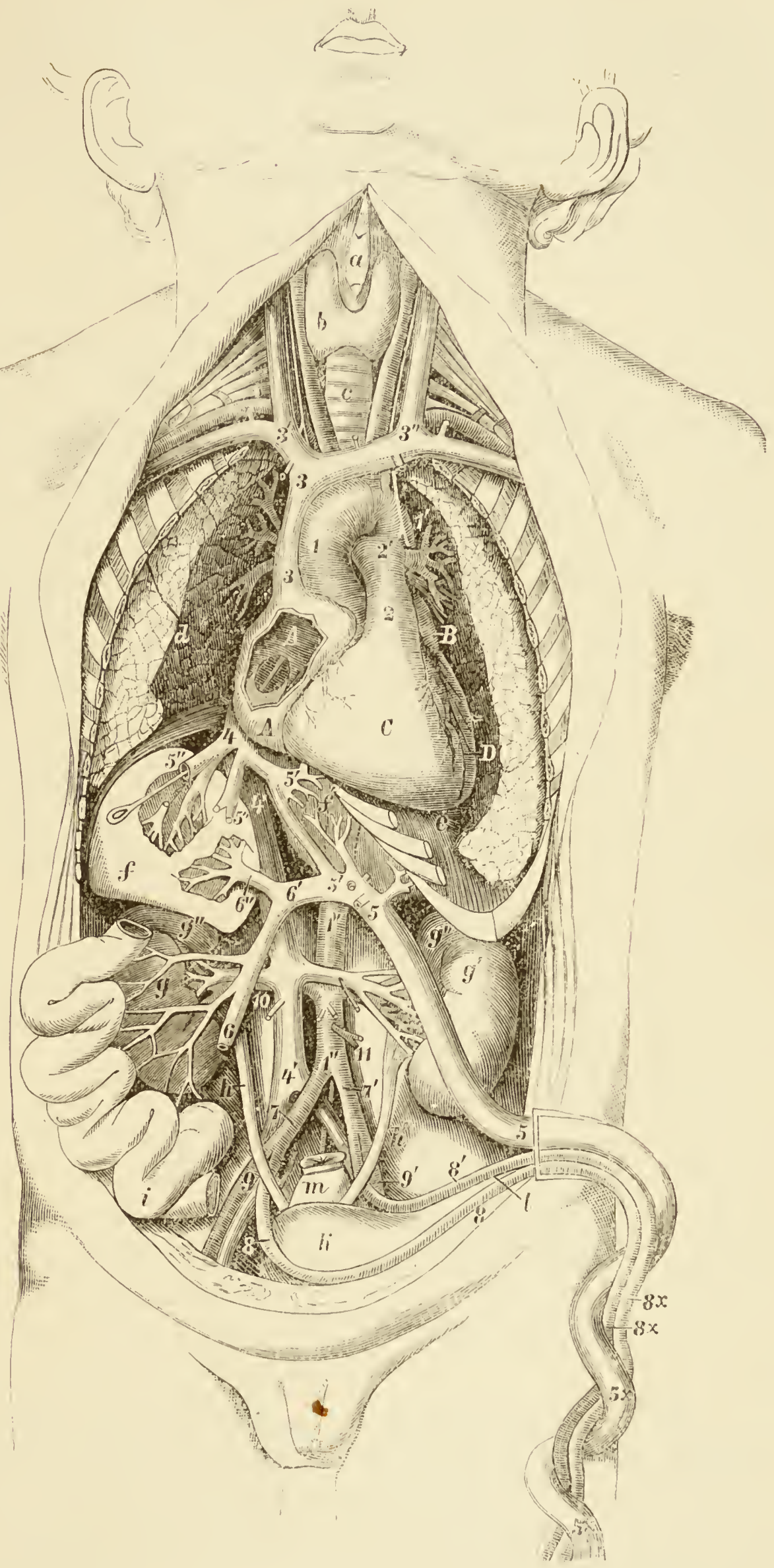

Fig. 217.

5, 5, 5*x*, 5*x*, Vena umbilicalis; 5', 5' Ductus venosus (Arantii); 5'', 5'' Venae hepaticae; 6 Vena mesenterica superior; 6' Vena portae und Verbindung mit der Vena umbilicalis; 6'' Rami portales ad hepatem; 7, 7' Arteriae iliacae communes; 8, 8' Arteriae umbilicales; 9, 9' Arteriae iliacae externae; 10 Vasa renalia; 11 Arteria mesenterica inferior.

Eine bemerkenswerte Erscheinung ist die, dass in den letzten Monaten des Fruchtlebens das Foramen ovale und der Ductus arteriosus (Botalli) enger zu werden beginnen. Dies hat zur Folge, dass schon vor der Geburt weniger Blut aus der unteren Hohlvene in den linken Vorhof und ebenso weniger Blut aus der Lungenarterie in die absteigende Aorta gelangt, als es in früheren Monaten der Fall war. So leitet sich allmählich eine Scheidung in ein linkes und rechtes Herz mit völlig getrennten Blutbahnen ein (C. Hasse). Durch die Geburt wird diese Scheidung fast in plötzlicher Weise vollständig.

VI. Morphologie und Hydraulik.

Man kann das Gefässsystem als etwas Gegebenes betrachten und dasselbe auf seine hydraulischen Leistungen untersuchen. In dieser Hinsicht liegt die Aufgabe vor, die Triebkraft, den Blutdruck und seine Schwankungen, die Elastizität der Gefässe, die Strömungsgeschwindigkeit, den Gesamtquerschnitt des Gefässsystemes in den verschiedenen Höhen seiner Ausbreitung u. s. w. kennen zu lernen. Man kann in der Untersuchung derselben Functionen auch vergleichend und entwickelungsgeschichtlich verfahren, was grosse Vorteile bietet und den Blick erweitert. In allen diesen Fällen aber ist der Ausgangspunkt etwas Gegebenes, welches auf seine Leistungen untersucht wird, nach dessen eigener Begründung jedoch sich keine Frage erhebt. Allein es giebt in diesen Dingen vor allem auch einen morphologischen Gesichtspunkt, welcher den einfach funktionellen in Schatten stellt und also nicht aus dem Auge gelassen werden darf.

Von letzterem ausgehend hat man in erster Linie zu untersuchen, warum die Form irgend eines Gefässsystemes gerade die vorliegende ist und keine andere; und zweitens liegt die Aufgabe vor, sich Klarheit zu verschaffen über das Verhältnis der morphologischen Leistung, welche je in einem bestimmten Gefässsysteme vorliegt, zu dem für den zugehörigen Körper entsprechenden hydraulischen Probleme.

Für diese Zwecke ist zu betrachten:

1. die Form und der Bau des mit einem Kanalsysteme (der Einfachheit wegen ist Eines angenommen, obwohl im Organismus ihrer drei vorhanden sind) zu versehenden Körpers
2. die Aufgabe des Kanalsystemes;
3. die Platzfrage;
4. der Typus des Kanalsystemes;
5. das Material der Leitung;
6. die Anlage von Pumpwerken;
7. der Sammelbehälter;
8. der Abfluss und Zufluss.

1. Die Form und der Bau des mit einem Kanalsysteme zu versehenden Körpers.

Dieser verwickelte Teil des Gegenstandes hat bereits seine Beantwortung gefunden; s. insbesondere Allgem. Teil: Der Bauplan des Menschen (I. 126—138).

2. Die Aufgabe des Kanalsystemes.

Auch diese Frage ist bereits beantwortet; s. Gefässlehre, Einleitung u. S. 236 ff.

3. Die Lage.

Das Gefässsystem hat im Körper seinen bestimmten morphologischen Platz. Die Hauptbahnen nehmen die Beugeseite des Körpers ein. Überhaupt liegt das

Gefässsystem in seiner ersten Anlage in Darmnähe, unmittelbar dorsal vom inneren Keimblatte. Von hier aus dringt es in geregelter Weise zu den übrigen Körperanlagen vor. Vergl. Fig. 176 u. S. 10,2,. Eine besonders günstige Lage hat das Herz schon bei dem Embryo; es liegt möglichst frei und unbehindert in der weiten Pleuroa-Perikardialhöhle, welche mit Serum erfüllt ist, so dass auch das Eigengewicht des Herzens nicht störend in Frage kommt. Fig. 176.

4. Der Typus des Kanalsystemes.

Man könnte daran denken, ein von einer Centralstation ausgehendes radiales Röhrensystem für zweckmässig zu halten, wie es in Fig. 218 vorliegt. Von einer solchen Anlage des Gefässsystemes im ganzen, insbesondere seiner Hauptbahnen ist jedoch im Körper keine Rede. Vielmehr entwickelt sich aus zwei anfänglichen Parallelstämmen ein Hauptstamm, von welchem in segmentaler Weise Seitenäste abgehen, während der Stamm allmählich sich verjüngt. Die Form des einzelnen Gefässsegmentes hat wiederum ihre bestimmten Besonderheiten, in welcher Beziehung Fig. 7 zu vergleichen ist; es ergiebt sich, dass das Gefässsegment aus einem centralen Stücke besteht, welches jederzeit einen parietomedullaren Ast mit je einem Ramus dorsalis, ventralis, medullaris und visceralis entsendet. Alle diese Bahnen ziehen keineswegs geradlinig zur Peripherie, sondern in morphologisch bedingten Richtungen; so machen die Rami ventrales jederseits etwa halbkreisförmige Bahnen durch, welche in verschiedener Weise gegen die Horizontalebene geneigt sind. Die Verästelungsgesetze der einzelnen Segmentzweige sind bis jetzt noch nicht in so erschöpfender Weise untersucht[1]), wie es in der Botanik mit den Blütenständen, mit der Stellung der Blätter und Sprosse u. s. w. der Fall ist. Man erkennt, die morphologischen Bedingungen geraten hier in Konflikt mit den hydraulischen Forderungen. Vom ausschliesslichen Standpunkte der Hydraulik könnten ganz andere Kanalsysteme zu Tage gebracht werden, als die mächtigeren morphologischen Bedingungen es gestatten.

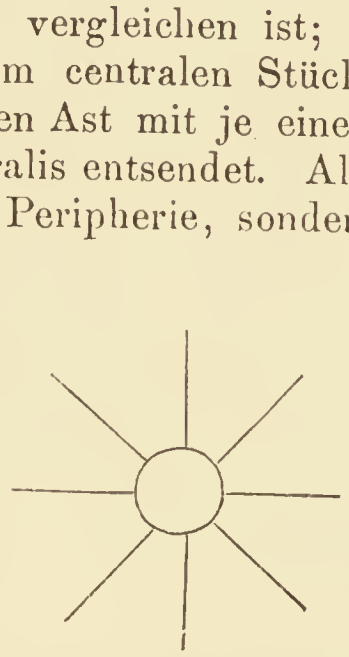

Fig. 218. Fig. 219.

Fig. 218. Radiärer Typus des Ursprunges von Leitungsröhren aus einem Centralraume.

Fig. 219. Segmentaler Typus des Ursprunges von Leitungsröhren aus einem Hauptstamme. Die Segmentalbahnen selbst zeigen radiären Typus.

Der radiale Typus der Gefässverzweigung ist übrigens im einzelnen selbst im Gefässsysteme des Menschen nicht ausgeschlossen. Man betrachte Fig. 111, 149 und 210, um Teile eines radialen Typus wahrzunehmen. Selbst das einzelne Gefässsegment (Fig. 7) ist nach der radialen Verzweigungsform konstruiert.

5. Das Material der Leitung.

Das Material der Leitung ist mit Leben begabt, besitzt einen eigenen Stoffwechsel, Nerven verschiedener Art und stellt in seinem Aufbau ein verästeltes Organ dar, welches sich zu seinem Inhalte, dem Blute, gleich einer kontraktilen Kapsel verhält. Zwei histologische Elemente sind für die Leistung des Kanalsystemes von besonders hervorragender Bedeutung, das elastische und das kontraktile Element, die Muskelfaser. Das System ist kein starres, unelastisches, in welchem jede Zusammenziehung der Herzkammern die ganze Blutsäule vor sich

[1]) Auch die Gesetze der Verästelung der Drüsenausführungsgänge harren noch genauerer Feststellung.

herzuschieben hätte. Zur Bewältigung der zumal im Gebiete des grossen Kreislaufes vorhandenen grossen Widerstände wäre bei letzterer Einrichtung eine enorme Kraft erforderlich. Die Elastizität der Arterien aber ermöglicht die Umsetzung der rhythmischen Triebkraft des Herzens in die kontinuierliche Strömung der in der Kapillarität eingeschlossenen Blutsäule. Die frühzeitige Gegenwart der kontraktilen Muskulatur verstärkt nicht allein die Wand, sondern bringt zugleich das Verzweigungssystem unter den Einfluss des Nervensystemes. Für die erforderliche Stärke der Gefässwand zeigt sich ein ausserordentliches Anpassungsvermögen. Dies tritt im Laufe der individuellen Entwickelung des Gefässsystemes, in der Endform desselben aber bei ungewöhnlichen Dingen zu Tage.[1])

6. Die Anlage von Pumpwerken.

Wie schon früher erwähnt, können bei einem und demselben Tiere mehrere Herzen vorhanden sein, gewöhnlich aber ist ein einzelnes mit der Aufgabe betraut, gleich einer Saug- und Druckpumpe durch rhythmische Thätigkeit Blut in ein Kanalsystem zu pressen, so dass letzteres in Spannung, ersteres aber in gedrückten Zustand versetzt wird. Über den Unterschied von venösen und arteriellen Herzen s. oben S. 4. Sehr verbreitet sind ferner Lymphherzen, welche am besten bei Amphibien und Sauropsiden studiert sind. So verschieden die von den einzelnen Herzarten zu erledigenden besonderen Aufgaben sind, so besteht doch in diesem Punkte, ebenso wie bezüglich des Materiales der Leitung, keinerlei Konflikt zwischen der morphologischen Leistung und den Forderungen der Hydraulik. Da Herzen in ihrer einfachsten Gestalt selbstthätige Strecken besonders ausgestatteter Gefässwand darstellen, so ist die Möglichkeit der Ausbildung eines Herzens aus den vorhandenen geweblichen Elementen dem Verständnisse zugängig. Hochausgebildete Herzen sind freilich nicht einfach automatisch thätige Gefässstrecken, sondern sie haben ihre besondere Anlage (Fig. 198).

7. Der Sammelbehälter.

Die automatisch wirkende Gefässstrecke, das möglichst einfach gedachte Herz, erhält seinen Bedarf an Blut aus einem zurückleitenden Systeme, dem venösen. Bei höheren Herzen sind zu diesem Zwecke am centralen Ende des venösen Systemes besondere Räume, wie der Sinus venosus, der Vorhof, angebracht, welchem die Kammer ihren Bedarf entnimmt. Aus dem immer wieder sich ansammelnden Vorrate schöpft die Kammer wie aus einem nie versiegenden Sammelbehälter. Die erste Anlage des Venensystemes geschieht gleichzeitig mit derjenigen des Arteriensystemes; der Zusammenhang beider mit dem Herzen einerseits, mit der Kapillarität andererseits ist ein schon in der ersten Anlage gegebener. Von morphologischer Seite sind auch in diesem Punkte alle Forderungen der Hydraulik erfüllt.

8. Abfluss und Zufluss.

Das vom Herzen in die Peripherie und von der Peripherie zum Herzen führende Kanalsystem ist zwar ein geschlossenes, nirgends unterbrochenes; aber infolge der Durchlässigkeit der Gefässwand im kapillaren Gebiete fliesst dennoch beständig eine Masse Material bestimmter Art aus dem Kanalsysteme ab, um die Gewebe zu tränken, zu ernähren. Ansehnliche Mengen von Flüssigkeit werden durch die Nieren, in Gasform durch die Lungen, in beiden Formen durch die Haut beständig ausgeschieden; der Überschuss an Durchtränkungsflüssigkeit der Gewebe aber wird von einem wichtigen accessorischen Bestandteile des Gefässsystemes, dem Lymphsysteme, welches noch andere Aufgaben zu erfüllen hat,

[1]) S. bes. H. Stahel, Über Arterienspindeln. Arch. f. Anat. u. Phys. 1886.

aufgenommen und dem Venensysteme wieder einverleibt. Dem beständigen Abflusse aus dem geschlossenen Kanalsysteme entspricht ein fast beständiger Zufluss, welcher ebenfalls in der Peripherie der Gefässbahn, nämlich im Darmkanale und in den Lungen statt hat und neues Material zuführt. Trotz der Geschlossenheit des Kanalsystemes findet also nach zwei Richtungen hin eine nur mit dem Leben aufhörende beständige Ausgabe und eine beständige Aufnahme statt. So schöpft das Herz seinen Bedarf zwar unmittelbar aus dem venösen Strome, mittelbar aber aus der Aussenwelt.

An dieser Stelle ist von einer Anzahl von im allgemeinen zutreffenden Regeln Kenntnis zu nehmen, welche sich aus dem Verhalten von Arterienverzweigungen ergeben und von W. Roux[1]) aufgefunden worden sind:

1. Die Achse des Ursprungsteiles jedes Arterienastes liegt in einer Ebene, welche durch die Achse des Stammgefässes und den Mittelpunkt der Ursprungsfläche des Astes bestimmt ist.

2. Bei der Abgabe eines Astes, dessen lichter Durchmesser zwei Fünftel des Stammesdurchmessers überschreitet, zeigt sich der Arterienstamm von seiner ursprünglichen Richtung innerhalb der Stammachsen-Radialebene abgelenkt und zwar erfolgt diese Ablenkung nach der dem Aste entgegengesetzten Seite, und ist stets geringer, als die Abweichung des Astes von der ursprünglichen Stammesrichtung.

3. Die Grösse der Ablenkung, welche der Arterienstamm bei der Ablenkung erfährt, wächst mit der relativen Stärke des Astes und mit der absoluten Grösse der Abweichung des Astes von der ursprünglichen Stammesrichtung.

4. Bei konstantem Verhältnisse der Stärke von Ast und abgelenktem Stamme wächst die Ablenkungsgrösse des Stammes annähernd proportional der Ablenkung des Astes.

5. Bei konstantem Astwinkel und gleichmässigem Wachstumsverhältnisse des Quotienten aus der Stärke des Astes dividiert durch die Stärke des Stammes (während eines Wachstumes dieses Quotienten von 0,4—1) findet das zugehörige Wachstum der Ablenkung des Stammes von 0^0 bis zur Grösse des Astwinkels anfangs sehr rasch, dann immer langsamer statt.

6. Teilt sich ein Stamm in zwei gleichstarke Zweige, so stehen beide in gleichem Winkel zur Richtung des Stammes.

7. Gehen Äste von ablenkungsfähiger Stärke von einem Stamme nacheinander auf verschiedenen Seiten ab, so beschreibt der Stamm im ganzen eine Zickzacklinie.

8. Entspringen gleich starke Äste an demselben Querschnitte, aber auf entgegengesetzter Seite eines Stammes und unter gleichem Winkel zu ihm, so zeigt der Stamm keine Ablenkung.

9. Gehen mehrere Äste nacheinander auf derselben Seite eines Stammes ab, während auf der entgegengesetzten Seite keine oder nur verhältnismässig schwache Äste entspringen, so stellt der Stamm eine nach dieser letzteren Seite konkave Bogenlinie dar.

10. Teilt sich ein Stamm zugleich in drei Äste, welche nicht in einer Ebene liegen, so steht die Ablenkungsgrösse der Verbindungsebene je zweier Äste von der Stammesrichtung in demselben Verhältnisse, als wenn die beiden Äste zu einem

---

[1]) Über die Verzweigungen der Blutgefässe. Diss. Jena 1878. S. auch G. Schwalbe, Über Wachstumsverschiebungen und ihren Einfluss auf die Gestaltung des Arteriensystemes. Jenaische Zeitschrift, Bd. XII.

in der Durchschnittslinie dieser Ebene mit der Stammachsen-Radialebene des dritten Astes liegenden Äste vereinigt wären, dessen Querschnitt gleich der Summe der Querschnitte beider Äste ist. Diejenigen Äste der Aorta, der Aa. brachialis, femoralis und coronariae cordis, welche so schwach sind, dass bei ihrer Abgabe der Stamm keine Ablenkung zeigt, entspringen meist unter grossen, über 70° betragenden Winkeln. Äste, welche so stark sind, dass bei ihrer Abgabe der Stamm beträchtlich abgelenkt ist, entspringen meist unter Winkeln von weniger als 70°.

11. Der Ursprung der Äste erfolgt häufig nicht in der Richtung, welche der nächste zum Verbreitungsbezirke sein würde.

12. Die Äste entspringen mit Ursprungskegeln, die nach der Grösse des Astwinkels und nach ihrer relativen und absoluten Stärke verschiedene Gestalt haben.

13. Der Ursprung eines Astes erfolgt im Verhältnisse zu seiner Stärke aus einem um so grösseren Teile der Breite des Stammquerschnittes, je schwächer der Ast im Verhältnisse zum Stamme ist.

14. Die Gestalt des Astursprunges ist, in der Ansicht senkrecht zur Richtung des Astursprunges und zugleich der Stammachsen-Radialebene gesehen, unabhängig von der Grösse des Astwinkels.

15. Der Abstand des Profilminimum wächst mit der Grösse des Astwinkels bis zu beinahe 90°.

16. Bei gleichem Astursprungswinkel wächst der Abstand des Profilminimum mit der absoluten Weite des Astes.

Die geschilderten Verhältnisse haben alle den hydrodynamischen Erfolg, die Verteilung des Blutes in die Organe unter möglichst geringem Verluste an lebendiger Kraft geschehen zu lassen.

VII. Kalibertafel.

1. Durchmesser der wichtigeren Arterien in mm[1]).

A. pulmonalis	28	(Wanddicke 1,1).
ramus dexter	21	
„ sinister	19	
lig. arteriosum	2	
Arteriae coronariae cordis dextra	3,6	
„ „ „ sinistra	2,8	
Aorta ascendens	32	(Wanddicke 1,6)
Arcus aortae	24	
Aorta thoracalis	23	oben, 20 unten
„ abdominalis	20	oben, 17 unten
A. anonyma	14	
carotis communis dextra	9	
„ „ sinistra	8,6	
A. carotis externa	5,6	(Anfang), 4,5 (Ende)
thyreoidea superior	3,4	
pharyngea ascendens	1	
lingualis	3,4	
maxillaris externa	4	
occipitalis	2,8	
auricularis posterior	1,7	
temporalis superficialis	2,8	
maxillaris interna	4,5	
meningea media	2,3	
A. carotis interna	6,2	(die linke meist etwas stärker)
Sinus caroticus internus	7—10	
ophthalmica	1,7	

[1]) Nach den Angaben von Krause; s. auch Vierordt, Daten und Tabellen, Jena 1893.

centralis retinae	0,3	
communicans posterior	1,5	
chorioidea	1	
cerebri ant.	2,8	
cerebri med.	4,5	
A. subclavia dextra	11	(Anfang), 9 (Ende)
„ sinistra	10	
vertebralis	4,5	
mammaria interna	3,4	
truncus thyreo-cervicalis	5,6	
transversa colli	3	
A. axillaris	9	(Anfang), 7 (Ende)
thoracalis suprema	2,3	
thoraco-acromialis	2,8	
thoracalis lateralis	3	
subscapularis	4	
circumflexa humeri anterior	1,5	
„ „ posterior	3,4	
A. brachialis	7	(Anfang), 5,6 (Ende)
profunda brachii	3,4	
collateralis ulnaris superior	1,7	
ulnaris	5	
radialis	4	
Arcus volaris sublimis	2,8	am Ulnarrande, 1 am Radialrande
„ „ profundus	1,1	am Ulnarrande, 2,3 am Radialrande.

Äste der Aorta thoracalis und abdominalis:

Aa. bronchiales	1—2,3	
oesophageae	0,6—1	
mediastinales posteriores	0,6	
intercostales	2,8—3,4	(distalwärts zunehmend)
„ , ramus dorsalis	1	
„ „ intercostalis	2,3—2,8	
phrenicae inferiores	2,3	
coeliaca	9	
gastrica sinistra	4,5	
hepatica	5,6	
gastrica dextra	1,5	
gastro-duodenalis	3,4	
pancreatico-duodenalis superior	1,8	
gastro-epiploica dextra	3	
ramus hepaticus dexter	3,4	
„ „ sinister	2,8	
lienalis	6,2—6,7	
gastro-epiploica sinistra	2,3	
mesenterica superior	9,6—10,1	
„ inferior	3,8	
suprarenales mediae	1	
renales	5,6—6,8	
spermaticae internae	2,3	
lumbales	2,3—2,8	
Aorta sacralis	2,8	
Iliaca communis	11—12	
Hypogastrica	7	
ihr ramus posterior	5	
ihr ramus anterior	5,6	
A. umbilicalis	2,5	beim Neugeborenen
Chordae umbilicales des Erwachsenen	2—3	breit im Erwachsenen
ilio-lumbalis	2,3	
sacrales laterales superior et inferior	2,3	
obturatoria	2,8	
glutaea superior	5	
„ inferior	4	
vesicalis superior	2,3	
„ inferior	1,7	

uterina	2,8,	in der Schwangerschaft 7
haemorrhoidalis media	1,7	
pudenda interna	3,4	
Iliaca externa	9,6	
epigastrica inferior	2,8	
circumflexa ilium interna	2,3	
Femoralis communis	9	(am Lig. inguinale)
Femoralis superficialis	7,5	
„ profunda	7	
epigastrica superficialis	1,7	
circumflexa ilium externa	1	
pudendae externae	1,7—2,3	
articularis suprema	2,3	
Poplitea	7,	distal 6,2
tibialis anterior	3,4	
truncus tibio-peronaeus	5	
tibialis posterior	4,5	und 3,4

2. Durchmesser einiger Venen in mm.

V. pulmonalis dextra superior	16	
dextra media	10	(mündet in die superior)
„ inferior	14,3	
sinistra superior	13	
„ inferior	14	
V. cordis magna	10—11	
Cava superior	23	
V. anonyma dextra	16	
„ „ sinistra	16	
V. jugularis communis	11—12	
Bulbus v. jugularis communis	20	
Sinus transversi	bis 10	
„ sagittalis superior	1—2	vorn, bis 9 hinten
Sinus rectus	4	
„ alae parvae	4	
V. cerebri magna	5	
V. facialis communis	6	
jugularis externa	5—6	
subclavia	12	
basilica	5	
cephalica	5	
mediana	6	
azygos	8	Ende
Cava inferior	34	im For. v. cavae
„ „	29	unterhalb der Leber
„ Vena iliaca communis	16—17	
„ externa	12—14	
„ interna	9	
femoralis communis	12	
poplitea	9	
saphena magna	8	oben, 5 am Unterschenkel
„ parva	3—5	
hepaticae (2—3 an Zahl)	14—18	
gastrica superior	6	
mesenterica superior	11	
„ inferior	6	
lienalis	10	
portae	16	

3. Lymphgefässe in mm.

Ductus thoracicus	3,	am Ende 3—5
Cysterna chyli	7—9,	27—54 lang
Ductus lymphaticus dexter	2	

LEHRBUCH

DER

ANATOMIE DES MENSCHEN.

Von

Dr. A. Rauber

ord. ö. Professor der Anatomie an der Kaiserlichen Universität Jurjeff (Dorpat).

Fünfte

gänzlich neubearbeitete Auflage.

In zwei Bänden.

Zweiter Band.

Lehre von den Gefässen, Nerven, Sinnesorganen und Leitungsbahnen.

Mit 773, zum Teil farbigen, Textabbildungen.

Leipzig

Verlag von Arthur Georgi

1898.

LEHRBUCH

DER

ANATOMIE DES MENSCHEN.

Von

Dr. A. Rauber

ord. ö. Professor der Anatomie an der Kaiserlichen Universität Jurjeff (Dorpat).

Fünfte

gänzlich neubearbeitete Auflage.

In zwei Bänden.

Zweiter Band. Zweite Abteilung.

Nervenlehre, Sinnesorgane und Leitungsbahnen.

Mit 554, zum Teil farbigen, Textabbildungen.

Leipzig

Verlag von Arthur Georgi

1898.

Druck von C. Grumbach in Leipzig.

Inhalt der zweiten Abteilung des zweiten Bandes.

V. Nervenlehre.

Inhalt:

I. Allgemeines.

	Seite
Einleitung	261
Geschichtliches	262
Das neurale Segment	263
Formelemente: Nervenzellen	266
Formelemente: Nervenfasern	272
Kaliber der Nervenfasern	276
Teilungen der Nervenfasern	277
Verbindungen von Nervenfasern	277
Physiologische Einteilung der Nervenfasern	278

II. Rückenmark.

	Seite
Form, Lage	280
Furchen und Stränge	282
Graue Substanz	284
Commissura spinalis	286
Massenentwickelung	286
Feinerer Bau	288
Neuroglia	289
Nervöse Bestandteile	291
Cellulae radiculares	292
Cellulae funiculares	296
Cellulae axi-ramificatae	297
Vordere Wurzeln	298
Hintere Wurzeln	298
Vorder-Seitenstränge	301
Zahlenverhältnis der Fasern	303
Topographie des Markquerschnittes	303
Hüllen	307
Gefässe	310

III. Gehirn.

	Seite
Form, Lage	312
Dorsale Fläche und Basis	313
Einteilung	316
Gewicht, Volum, Oberfläche	318
Medulla oblongata	321
Brücke und Kleinhirn	326 327
Vierhügelhirn oder Mittelhirn	336
Sehhügel- oder Zwischenhirn	344
Vorder- oder Endhirn	350
I. Äussere Oberfläche	351
A. Stammteil	351
B. Mantelteil	355
Furchen	355
Windungen	361
Allgemeines über Windungen	366
II. Ventrikuläre Oberfläche	374
III. Graue Kerne des Endhirnes	379
IV. Weisse Substanz des Endhirnes	381
Wurzeln u. Austrittstellen d. Hirnnerven	390
Hüllen des Gehirnes	393
Gefässe des Gehirnes	403
Blick auf die Entwickelungsgeschichte des Medullarrohres	406
Feinerer Bau des Gehirnes	417
Rinde des Endhirnes	417
Kleinhirnrinde	428
Endhirnganglien	431
Zwischenhirn	433
Mittelhirn	436
Kerne des Kleinhirnes	438
Brücke	439
Verlängertes Mark	441
Besondere Kerne des Hirnstammes	449
Ursprung der Hirnnerven	451
Systeme der Hirnnervenkerne	463

IV. Die Hirnnerven.

	Seite		Seite
Eintrittstellen in der Schädelbasis . .	464	Das periphere System der Hirnnerven .	465

V. Die Rückenmarksnerven.

Allgemeines	503	Rami anteriores der Brustnerven . .	535
Die fünf grossen Abteilungen der Spinalnerven	509	Plexus lumbalis	539
Rami posteriores	510	Plexus sacralis	546
Rami meningei	514	Plexus pudendus	554
Rami anteriores	515	Plexus coccygeus	556
Plexus cervicalis	516	Rami communicantes	557
Plexus brachialis	521	Feinerer Bau	559

VI. Sympathikus 576

VI. Die Lehre von den Sinnesorganen.

Seite

Vorbegriffe 609

I. Die äussere Haut.

Einleitende Betrachtungen 611
Begriff der äusseren Haut 611
Schichten und feinerer Bau 615
Gefässe der Haut 627
Nerven der Haut 630
Drüsen der Haut 647
Horngebilde 658

II. Das Geruchsorgan.

Äussere Nase 674
Innere Nase 677
Bau der Schleimhaut 681
Jacobsonsches Organ 689
Zahl der Muscheln 690

III. Das Geschmacksorgan 691

IV. Das Sehorgan.

Blick auf die Tierwelt 697
Der Augapfel 698
Zusammenhang der Netzhautelemente 732
Linse 738
Glaskörper 741
Gefässe des Augapfels 746
Schutz- und Hilfsapparate 751
Inhalt der Orbita 764

Seite

V. Das Raum- und Gehörorgan.

Einleitung 768
Einteilung 772
Äusseres Ohr 773
Mittleres Ohr 787
Inneres Ohr 796
Cerebrale Bahnen des N. acusticus 828

Blick auf die Entwickelung der Sinnesorgane 832

VII. Leitungsbahnen im Hirn und Rückenmark.

Einleitung 838
Untersuchungsmethoden 839
Ältere und neuere Darstellungen der Leitungsbahnen 844

Gesamtregister 867

Figurennachweis 883

V. Die Lehre von den Nerven. Neurologia.

I. Allgemeines.

1. Einleitung.

Die bisher betrachteten Organe dienen der Bewegung, Ernährung und Fortpflanzung. Sie nehmen zusammen den überwiegenden Teil der Körpermasse in Anspruch. Aber es fehlen noch die Systeme der Nerven und der Sinnesorgane und mit ihnen viele wichtigen somatischen und alle psychischen Leistungen. So ist also nunmehr das Nervensystem und darauf die Gruppe der Sinnesorgane in Betrachtung zu ziehen.

Blicken wir der Orientierung wegen auf das aus dem Früheren bereits bekannte Querschnittschema des Körpers, so sind die noch ausstehenden Systeme einfach durch zwei Ringe vertreten, den neuralen (Fig. 220,2) und den epidermalen (1). Beide Ringe, welche mit Bezug auf den ganzen Körper Röhren darstellen, waren ursprünglich miteinander verbunden; ihre Trennung ist eine nachträgliche Erscheinung (Allgem. Teil S. 133); der epidermale Ring war ursprünglich nichts anderes, als die periphere Fortsetzung des neuralen. Dem Wesen nach bildet folglich ein einheitlicher Doppelring die Grundlage alles Folgenden.

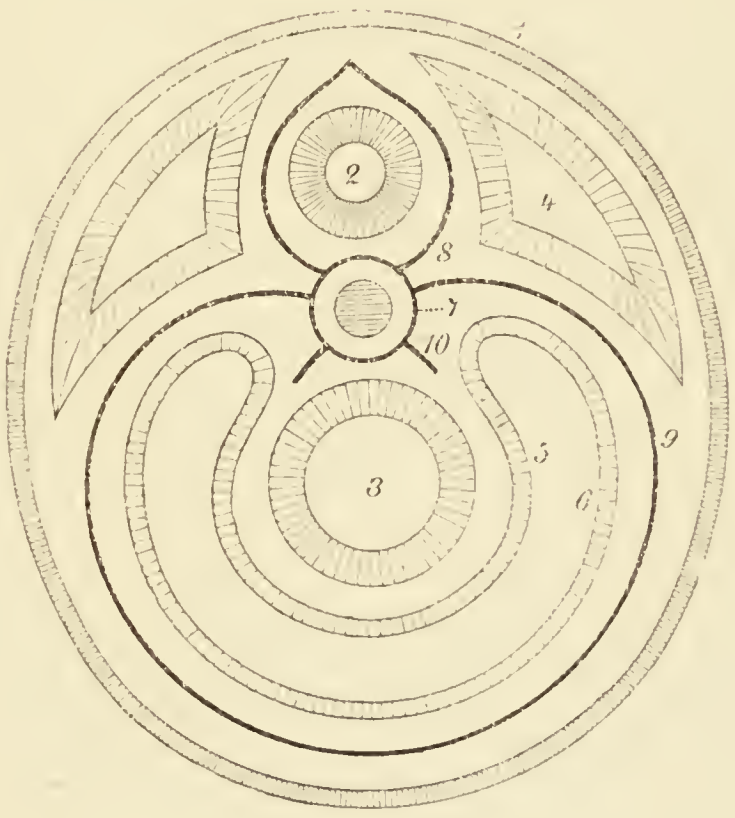

Fig. 220.
Lage des Skelettes im Bauplane.

Damit das Nervensystem seine den übrigen Körper bis zu einem gewissen Grade beherrschenden, teilweise somatischen, teilweise psychischen Funktionen ausüben könne, ist es zu demselben in innige Beziehungen gesetzt und durchdringt ihn in ausgedehntester Weise. Es ähnelt hierin dem Gefässsysteme, an vielen Orten sind die Bahnen sogar gemeinsam. Und wie das Gefässsystem einen centralen und peripheren Teil erkennen lässt, so ist es auch mit dem Nervensysteme der Fall. Das Gefässsystem ist seinerseits reichlich mit Nerven versorgt. So lässt sich schon jetzt vermuten, dem Nervensysteme

falle unter anderem die hohe Aufgabe zu, den Körper mit seinen verschiedenartigen Organen und Funktionen zu einem einheitlich wirkenden, harmonisch thätigen Ganzen zu gestalten.

Der centrale Teil, das Centralorgan des Nervensystemes, Centrum cerebro-spinale, besteht aus dem Gehirne und dem Rückenmarke. Der periphere Teil, das periphere Nervensystem enthält die peripheren Nerven und die mit ihnen in Verbindung stehenden peripheren Nervenknoten, Ganglien. Letztere zerfallen wieder in zwei Arten, in cerebro-spinale und in sympathische Ganglien. Die sympathischen Ganglien bilden mit zahlreichen, sie unter sich selbst und mit dem cerebro-spinalen Systeme verbindenden und von ihnen ausgehenden Nervenfäden ein teilweise selbständiges System, das sympathische oder vegetative, splanchnische Nervensystem, den Sympathicus.

Geschichtliches.

Während Diogenes von Apollonia, 450 v. Chr., den Ruhm bewahrt, im Altertume der erste genaue Kenner der Blutgefässe gewesen zu sein, führen die ältesten Nachrichten über wichtige Funde am Nervensysteme auf Aristoteles (384—322) zurück. Er lehrte die Nerven von den Sehnen unterscheiden. Der Name *νεῦρον*, Sehne, Flechse, Nerv, weist noch auf die ursprüngliche Bedeutung hin. Vom Gehirne und seinen Funktionen hatte Aristoteles dagegen höchst unzureichende Vorstellungen. Galen (131—201) stellte die Lehre des Erasistratus, dass Bewegungs- und Empfindungsnerven unterschieden werden müssten, experimentell fest, indem er die Folgen von Nervendurchschneidungen studierte. Er zeigte ferner, dass die Nerven teils vom Gehirne, teils vom Rückenmarke entspringen. Letztere werden von ihm nach den Regionen unterschieden und die Hirnnerven in 7 Paare getrennt; es sind folgende: Opticus, Oculomotorius und Trochlearis, Trigeminus, Palatinus, Acusticus und Facialis, Vagusgruppe, Hypoglossus. Den Olfactorius der Späteren beurteilt er richtig als Hirnteil. Vom Gehirne ist eine Reihe von Thatsachen gut dargestellt; an dem ihm bekannten Infundibulum cerebri wird eine Verbindung mit der Nasenhöhle angenommen.

Wenn hiernach auch die Kenntnis von Empfindungs- und Bewegungsnerven bis in das griechische Altertum hinaufreicht, so dauerte es doch noch viele Jahrhunderte, bis durch Charles Bell (1811) der weitere Fortschritt gemacht wurde mit dem Nachweise, dass jeder Nerv typisch mit zwei physiologisch verschiedenen Wurzeln aus dem Centralorgane hervorgeht, einer ventralen, centrifugalen, motorischen, und einer dorsalen, centripetalen, sensibeln.

Die Bedeutung des Gehirnes als nervöses Centralorgan und Sitz der seelischen Funktionen war im Altertume keineswegs allgemeine Annahme, obwohl einzelne, wie Alkmaeon, im 6. Jahrh. v. Chr., und Plato sich für diese Lehre ausgesprochen hatten. Versuche mit Entfernung des Grosshirnes und die Beweisführung für seine psychische Bedeutung wurden erst in den ersten Jahrzehnten unseres Jahrhunderts unternommen (Desmoulins, Flourens u. a.) Der Nasenschleim galt sehr lange als ein Abfluss und eine Funktion des Gehirnes durch das Siebbein.

Das Rückenmark wurde sehr lange Zeit als ein blosser Nervenstamm für den Rumpf und für die Extremitäten betrachtet; erst das Studium der Reflexbewegungen bahnte einer richtigeren Anschauung den Weg.

Von der neueren verwickelten Geschichte des Gegenstandes wird erst an späteren Stellen die Rede sein. Hervorzuheben ist hier nur der Umstand, dass durch die neueren mikroskopischen, entwickelungsgeschichtlichen, vergleichenden und physiologischen Untersuchungen ein ausserordentlich umfangreiches und grossartiges Material an Thatsachen bereits gewonnen worden ist und in rascher Folge ferner gewonnen werden wird. Die neueren Methoden gestatten es, keine primitive Nervenfibrille im Centrum und in der Peripherie mehr zu übersehen, sondern die Bahn einer jeden sicher zu verfolgen. Es lässt sich sogar behaupten, dass der Bauplan des Nervensystemes durch die neueren Methoden im wesentlichen bereits aufgeklärt worden ist. So haben denn die seiner Zeit berühmten, von Fantoni vor 180 Jahren ge-

sprochenen Worte ihre Berechtigung mehr und mehr verloren: Obscura textura, obscuriores morbi, functiones obscurissimae.

Was letztere betrifft, so hatte man sich das Wesen der peripheren Nervenwirkung verschieden vorgestellt. Die einen nahmen interessanterweise an, die Vorgänge an den peripheren Nerven fänden nach Art von Klingelzügen statt; andere glaubten, die Nerven seien eine Art Saiten, welche Schwingungen fortpflanzen. Die erste Molekulartheorie stammt von N. Robinson (1630); er nahm in den Nerven eine grosse Anzahl kleinster Teilchen an, die sich ihre Schwingungen einander mitteilen. Die Meisten indessen glaubten, in den Nerven circuliere eine Flüssigkeit oder ein Gas, welche durch Unterbindung zurückgehalten werden könnten. Newton hielt den Äther für das mögliche Nervenprinzip. Die ersten Angaben über elektrische Natur des letzeren stammen von Hausen (1743) und de Sauvages (1744). Die Erkennung der elektrischen Beschaffenheit des Schlages der Zitterfische (1773), die Entdeckung der tierischen Elektrizität durch Galvani und seine Nachfolger, die Wahrnehmung der gesetzlichen Erscheinungen der elektrischen Nervenreizung bahnten in der Folge der elektrischen Theorie der Nervenleitung den Weg. Doch gelang es erst 1843 du Bois-Reymond durch die Entdeckung der

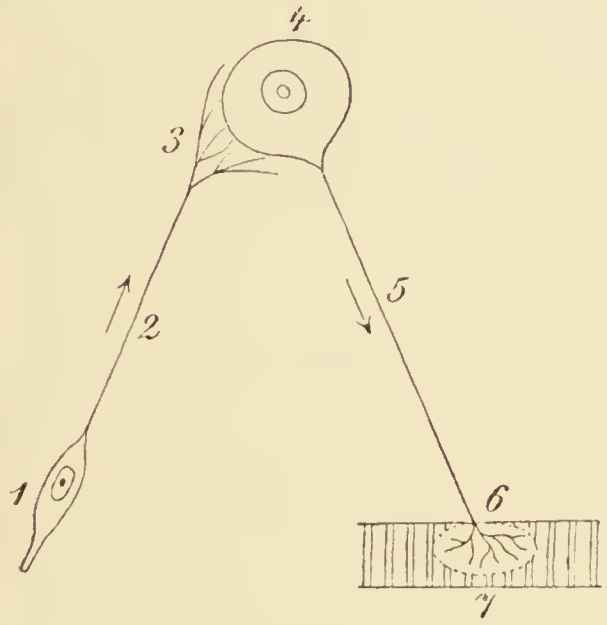

Fig. 221.

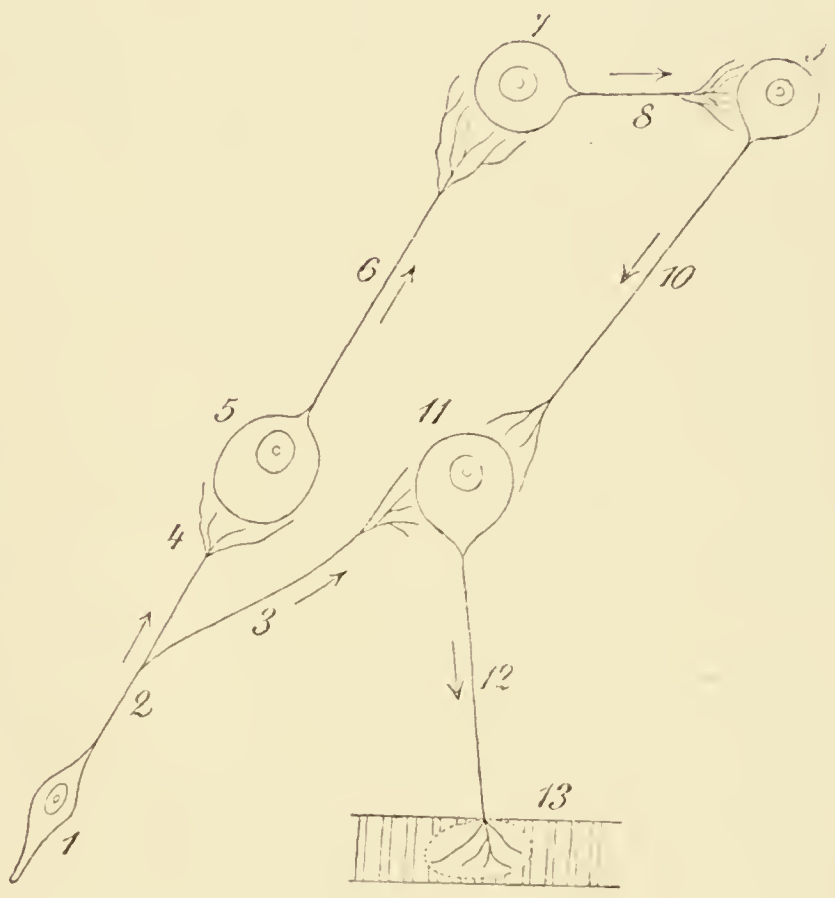

Fig. 222.

Fig. 221. Einfaches Schema eines Nervensystemes.
1 sensible Zelle; 2 centripetale Faser; 3 Endbäumchen; 4 Nervenzelle; 5 deren Neurit; 6 dessen peripheres Endbäumchen in einer motorischen Endplatte (7).

Fig. 222. Schema eines höher differenzierten Nervensystemes.
1 sensible Zelle; 2 centripetale Faser; 3 deren Reflexcollaterale; 4 Endbäumchen der centripetalen Faser; 5 Nervenzelle; 6 deren Neurit und Endbäumchen; 7 sensible Nervenzelle höherer Ordnung; 8 deren Neurit und Endbäumchen; 9 motorische Nervenzelle höherer Ordnung; 10 deren Neurit; 11 motorische Nervenzelle terminaler Ordnung; 12 deren Neurit; 13 querstreifige Muskelfaser mit der motorischen Endplatte und dem peripheren Endbäumchen.

negativen Schwankung des Nervenstromes und des Elektrotonus, eine elektrische Theorie der Nervenleitung aufzustellen. 1850 führte Helmholtz die erste Messung der Leitungsgeschwindigkeit im lebenden Nerven aus, welche sich als auffallend klein herausstellte, während J. Müller noch 1844 sie für unmessbar gross erklärt hatte.

2. Das neurale Segment.

Das einfachste Schema eines Nervensystemes ist in Fig. 221 dargestellt. Von einem sensiblen Endapparate (1) zieht eine centrifugalleitende Nervenfaser (2) durch Vermittelung eines centralen Endbäumchens (3) zur Nervenzelle (4). Von dieser führt eine centrifugalleitende Nervenfaser (5) durch Vermittelung eines terminalen Endbäumchens zu einem motorischen End-

apparate (7). Der zwischen 1 und 7 liegende Reflexbogen enthält bei 4 ein einziges centrales Element, die centrale Nervenzelle, in der man sich alle nervösen Zellfunktionen vereinigt vorstellen kann, ebenso wie die peripheren Apparate 1 und 7 die Sinnbilder der gesamten sensibeln und motorischen Peripherie darstellen. Vermehren wir das centrale Element nur um wenige Zellen, wie in Fig. 222 wiedergegeben, so liegt bereits eine Einrichtung vor, die ihrem Wesen nach den Kern der im Rückenmarke und Gehirne einerseits, andererseits in der Peripherie vorhandenen Anordnungen trifft.

Von der Faser 2 in Fig. 222 geht eine Reflexfaser (3) zur motorischen Nervenzelle 11. Die in 2 enthaltene Erregung springt zum Teil durch 3 auf die Zelle 11 über und wirkt durch deren Nerven (12) auf das Muskelsystem (13). Ein anderer Teil der in 2 enthaltenen Erregung wirkt durch das Endbäumchen 4 auf die centrale sensible Zelle 5; von deren Nervenfaser 6 führt eine neue Erregung zu einer Nervenzelle höherer Ordnung und löst in ihr z. B. bewusste Empfindung aus. Die psychomotorische Zelle 9 wirkt durch ihre Nervenfaser (10) auf die motorische Rückenmarkszelle 11; und letztere bringt durch ihren Nervenfortsatz (12) das Muskelsystem zur Thätigkeit.

Wenn man schon in der einzigen centralen Nervenzelle 4 des Schema Fig. 221 alle nervösen Zellfunktionen sich vereinigt denken kann, so wird es noch leichter möglich sein, psychische Zellfunktionen an die Zellen höherer Ordnung gebunden anzunehmen, welche uns in dem Schema Fig. 222 mit der Bezeichnung 7 und 9 entgegentreten. Denn wir haben hier eine weitergehende Sonderung vor Augen. In welcher Weise freilich Empfindung und psychische Leistungen höherer Art an eine körperliche Unterlage gebunden sind, bleibt dabei eine offene Frage, zu deren weiterer Erörterung die philosophische Untersuchung der sogenannten Körperlichkeit einerseits und Geistigkeit andererseits stattzufinden hat. [1])

Entsprechend dem Bauplane des Körpers sind die oben genannten, dem Nervensysteme zukommenden Formbestandteile in folgender, dem Querschnitte oder dem Segmente des Körpers angehörenden Weise untergebracht. Wie am Kopfe und Halse das Gefässsegment Form-Modifikationen erfährt, so ist es zwar auch bei dem Nervensegmente der Fall; dadurch erleidet jedoch das Wesen selbst keine Beeinträchtigung. Kennt man daher das neurale Segment, so ist die Grundlage für das Verständnis des Nervensystemes bereits gewonnen.

Aus dem Centralorgane (Fig. 223, 1—1') geht jederseits eine ventrale oder vordere, motorische Nervenwurzel, Radix anterior (2) hervor, welche sich lateralwärts wendet; ihr kommt eine dorsale oder hintere, wesentlich sensible Nervenwurzel (3) entgegen, Radix posterior, welche in ein Ganglion (4) anschwillt, das Ganglion spinale. Mit diesem Ganglion geht die vordere Wurzel keine Verbindung ein, sondern legt sich ihm nur an, oder wird in eine Furche des Ganglion aufgenommen. Jenseits des Ganglion spinale verbindet sich die vordere mit der hinteren Nervenwurzel zum kurzen gemeinsamen Stamme des Spinalnerven. Der Letztere zerfällt alsbald typisch in eine Gruppe von vier verschiedenen, gemischten Zweigen, welche verschiedene Teile der Körperperipherie aufsuchen:

1. Ramus posterior (6), er wendet sich nach hinten zur Versorgung

---

[1]) Zum weiteren Verständnis sind hier erkenntnistheoretische Grundlagen erforderlich. Ich stimme aus allgemeinen, biologischen und psychiatrischen Gründen mit denjenigen überein, welche die Aufnahme psychologischer Studien in den Lehrplan von Medizinern für erforderlich betrachten.

der Muskulatur und Haut des eigentlichen Rückens, indem er mediale und laterale Zweige entsendet;

2. Ramus anterior (7); er wendet sich in der Leibeswand nach vorn und sendet auf seinem Wege zwei typische Zweige ab, a) einen seitlichen, Ramus cutaneus lateralis (11), der selbst wieder in einen hinteren und vorderen Zweig zerfällt und einen grossen seitlichen Hautstreifen versorgt; b) einen vorderen, Ramus cutaneus anterior (14), welcher das vor-

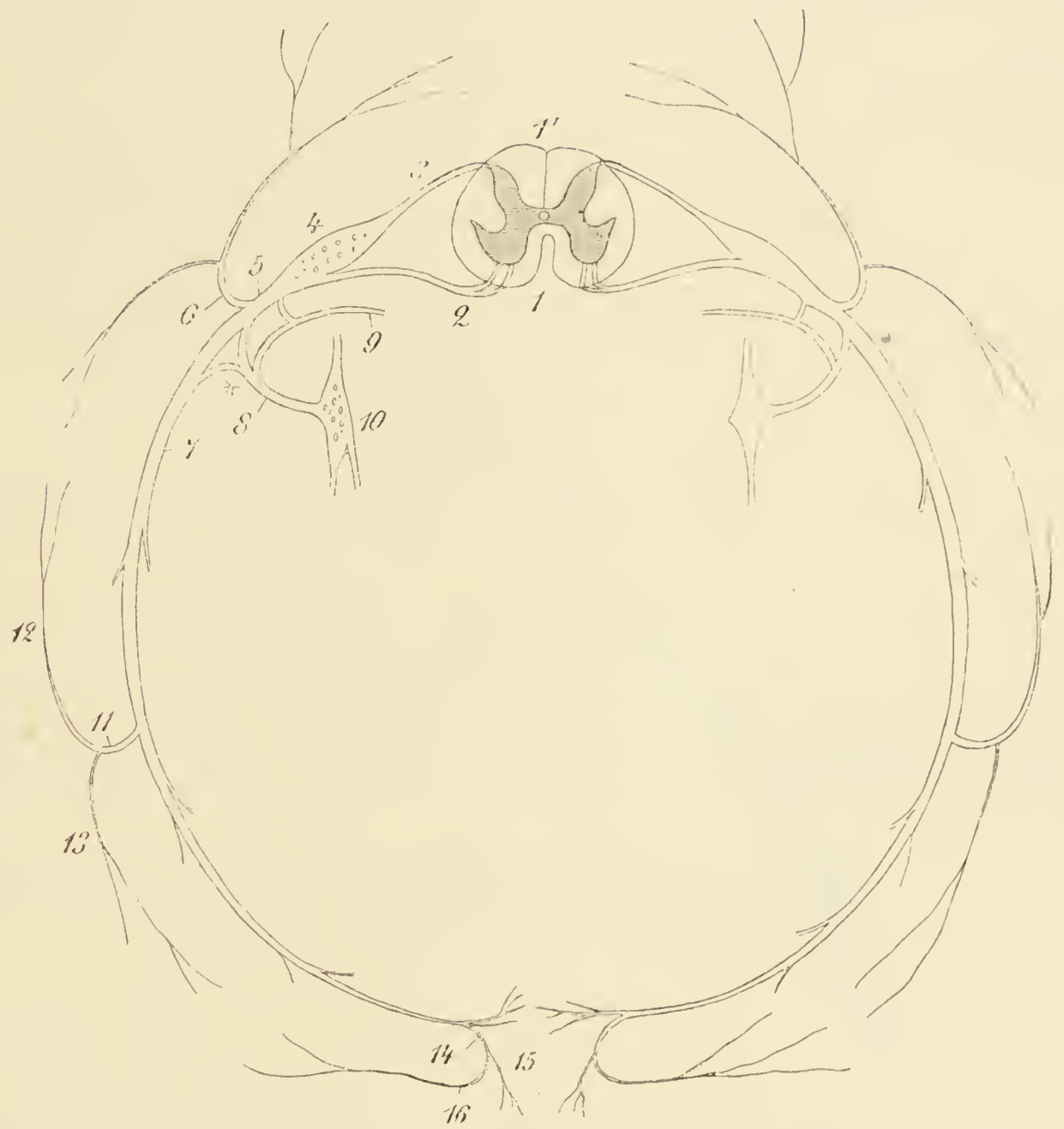

Fig. 223.

Querschnitt des centralen und peripheren Nervensystemes des Menschen.
1 Fissura mediana anterior des Rückenmarkes; 1' Sulcus medianus posterior; 2 motorische Wurzel; 3 sensible Wurzel; 4 Ganglion spinale; 5 gemeinsamer Stamm; 6 Ramus posterior; 7 Ramus anterior: 8 Ramus communicans; 9 Ramus meningeus; 10 Ganglion sympathicum; 11 Ramus cutaneus lateralis; 12 hinterer, 13 vorderer Endast von 11; 14 Ramus cutaneus anterior; 15 und 16 medialer und lateraler Endast desselben. Der Rückenmarksquerschnitt zeigt das X oder H der grauen Substanz mit dem Centralkanale in der grauen Commissur; um die graue Substanz liegt der weisse Markmantel.

dere, an die Mediane grenzende Hautgebiet zu innervieren hat. Mit seinen übrigen Bestandteilen versorgt der Ramus anterior vor allem die gesamte ventrale Muskulatur, welcher auch die Muskulatur der vier Extremitäten angehört.

3. Ramus meningeus. Dieser feine, aber systematisch wichtige Ast wendet sich, nachdem er ein Fädchen vom folgenden Aste, dem Ramus communicans, aufgenommen hat, rückläufig durch das Foramen intervertebrale in den Wirbelkanal und löst sich in Fäden auf, welche das Rückenmark und

seine Hüllen, sowie die Wände des Wirbelkanales und dessen übrigen Inhalt mit Zweigen versehen.

4. Ramus communicans (8); dieser wichtige gemischte Ast ist vor allem für die Eingeweide und Gefässe bestimmt und tritt für diesen Zweck mit dem Grenzstrange des Sympathicus (10) in innige Verbindung, macht einen Bestandteil des letzteren aus, führt aber auch Faserzüge aus dem Sympathicus in das cerebro-spinale System hinüber.

Rein in dieser Form tritt uns das neurale Segment im ganzen Brustteile des Körpers entgegen; im Lendenteile bedingt bereits die Gegenwart der unteren Extremitäten eine gewisse Modifikation. Im Hals und Kopfteile des Körpers sind die Modifikationen bedeutender, wie bereits oben erwähnt worden ist.

Was die Lage des neuralen Segmentes im Körper betrifft, so liegt sein centraler Teil in dem Wirbelkanale und in der Schädelhöhle, ebenso die abgehenden Nervenwurzeln. Die Lagerstätte der spinalen Ganglien ist im allgemeinen das Foramen intervertebrale. Die Bahn des hinteren, vorderen, rückläufigen und medialen Astes, sowie die Lage des Sympathicus ergiebt sich nach dem vorigen leicht aus den bereits bekannt gewordenen Verhältnissen des Bauplanes des Körpers (Fig. 220) und des Gefässsegmentes (Fig. 7, 8 und 104, Gefässlehre).

3. Formelemente des Nervensystemes.

Am Aufbau des Nervensystemes beteiligen sich mehrere Gewebsformen, vor allem das Nervengewebe. Hierzu tritt noch Bindegewebe, welches sowohl Blut- als Lymphgefässe einschliesst.

Das Nervengewebe besteht aus zwei, dem äusseren Anblicke nach sehr verschiedenen Formbestandteilen, die aber dennoch innig miteinander zusammenhängen und ein Ganzes bilden, aus den Nervenzellen und den Nervenfasern. In den Centralorganen gesellt sich zu ihnen noch ein accessorisches Element, eine genetisch dem Nervengewebe verwandte Stützsubstanz besonderer Art, der Nervenkitt, die Neuroglia.

Alle diese Formbestandteile sind ihrem Wesen nach bereits im Allgemeinen Teile, S. 71—79, geschildert worden. Hierauf ist zu verweisen, eine Reihe von wichtigen Einzelheiten aber anzuschliessen.

a. Nervenzellen.

Nervenzellen kommen vor allem im Centralnervensysteme, aber auch im Verlaufe sowohl cerebro-spinaler als sympathischer Nerven, und selbst in der äussersten Peripherie des Körpers vor.

Man unterscheidet apolare, uni-, bi- und multipolare Nervenzellen. Erstere stellen, sofern sie natürliche Erzeugnisse sind, Jugendformen von Nervenzellen dar. Was unipolare Nervenzellen betrifft, so giebt es echte und unechte dieser Art. Pseudo-unipolare sind solche Nervenzellen, die zwar nur einen einzigen Fortsatz entlassen; der letztere aber teilt sich alsbald in einen centralen und einen peripheren Ausläufer. In Wirklichkeit sind solche, den Spinalganglien in gewaltigen Massen angehörigen unipolaren Nervenzellen Zellen bipolarer Art. An bipolaren Zellen können die beiden Ausläufer benachbart oder an entgegengesetzten Polen entspringen.

Die multipolaren Nervenzellen entsenden gemeinhin zweierlei Fortsätze. Die einen sind, wie das Protoplasma der Nervenzellen selbst, körnig oder feinstreifig, von verschiedener, oft ansehnlicher Dicke, verästeln sich alsbald reichlich und gehen schliesslich in ein Astwerk feinster Fäserchen, einen Fibrillenbusch über, ohne Netze zu bilden. Sie heissen Protoplasmafortsätze oder Dendriten. Während sie nach dem Vorgange von Golgi von Einigen nur als Leiter der ernährenden Flüssigkeiten zu den Nervenzellen, sowie als Befestigungs-

mittel der letzteren gehalten werden, gewinnt die alte Ansicht, die sie für nervöse Fortsätze hielt, wieder sicheren Boden. Und zwar werden sie mit guten Gründen als Vermittler cellipetaler Erregungen betrachtet, daher auch cellipetale Fortsätze genannt; doch ist zu betonen, dass die Peripherie des Zellleibes selbst äussere Erregungen aufzunehmen im stande ist.

Der andere Fortsatz, je an einer Zelle meist nur in der Einzahl vorhanden, ist in ausgeprägten Fällen mehr hyalin, glattrandig, feiner, von gleichmässigerer Dicke; in anderen Fällen sind die Unterschiede verwischt oder fehlen ganz, alle Fortsätze sind gleichartig. Jener besondere Fortsatz aber wird Nervenfort-

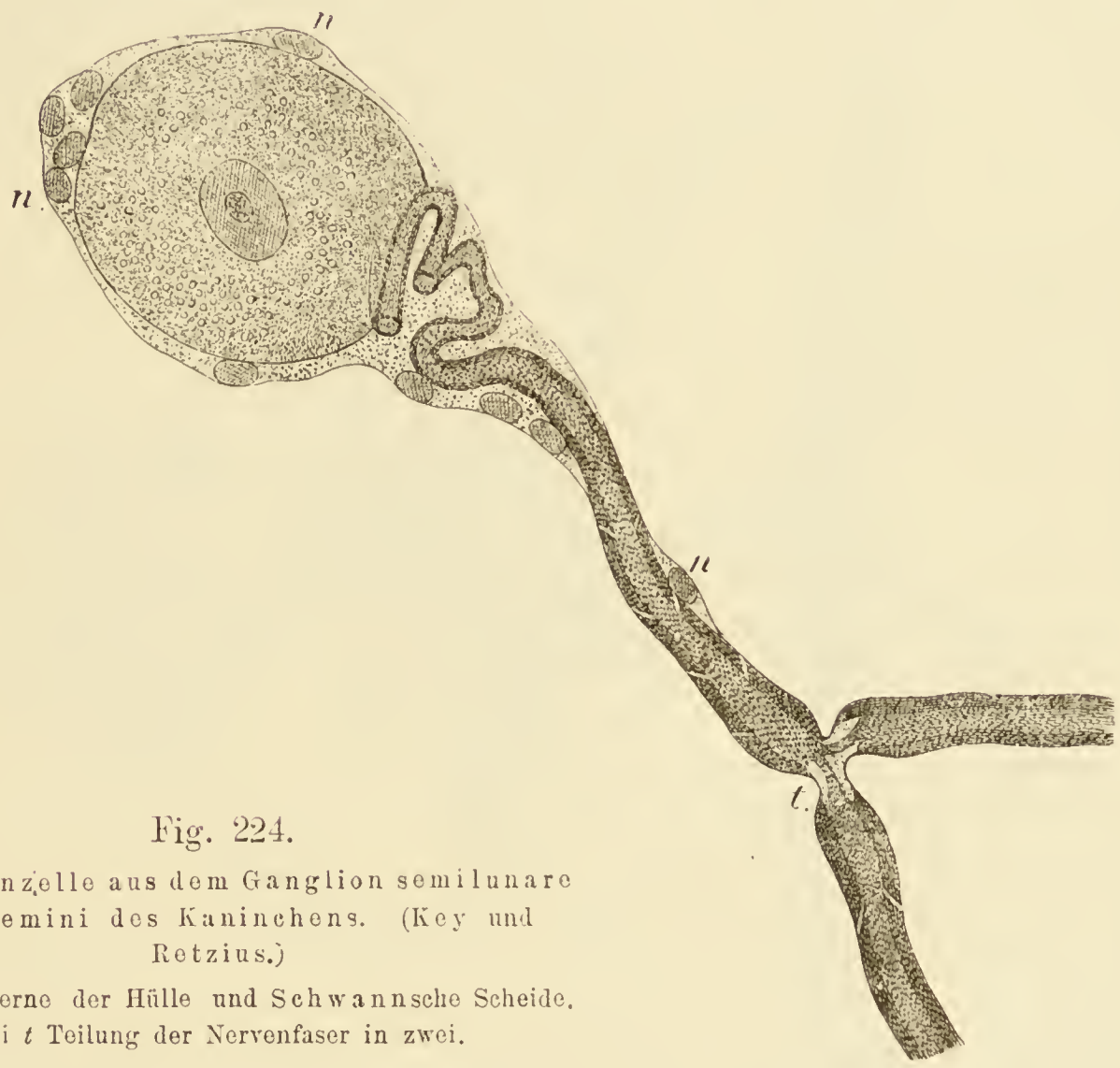

Fig. 224.

Ganglienzelle aus dem Ganglion semilunare n. trigemini des Kaninchens. (Key und Retzius.)

n, *n*, *n* Kerne der Hülle und Schwannsche Scheide. Bei *t* Teilung der Nervenfaser in zwei.

satz, Achsencylinderfortsatz, genannt und ist gegenüber den Dendriten auch Neurit bezeichnet worden. Der Neurit ist entwickelungsgeschichtlich der frühere, an den embryonalen Nervenzellen zuerst auftretende Fortsatz, die Dendriten die späteren. Die Leitung in ihm ist (vielleicht nicht immer) cellifugal; er heisst daher auch cellifugaler Fortsatz. Wie verhält es sich in dieser Beziehung bei bipolaren, mit einem peripheren und einem centralen Fortsatze versehenen Nervenzellen? Der periphere, cellipetale Fortsatz entspricht hier entweder einem Dendriten, der centrale, cellifugale Fortsatz dem Neuriten, oder es liegen Zellen mit zwei Neuriten vor.

Nach dem Verhalten des Neuriten hat man zwei Arten von Nervenzellen unterschieden: 1. Zellen mit langem Neuriten oder Golgische Zellen des 1. Typus; der Nervenfortsatz wird bei ihnen, nachdem er eine Anzahl feiner Seitenästchen, Kollateralen, abgegeben haben kann, zum Achsencylinder einer markhaltigen Nervenfaser.

2. Zellen mit kurzem Neuriten oder Golgische Zellen des 2. Typus; bei ihnen löst sich der Nervenfortsatz unter fortwährender Teilung alsbald in ein dichtes nervöses Astwerk auf, ohne Netze zu bilden. Da der Nervenfortsatz aus

einer mehr oder minder grossen Anzahl von Fibrillen besteht, so ist die Astabgabe und Teilung nur als ein Auseinandertreten der Einzelfibrillen zu beurteilen.

Aber nicht allein der Neurit der letzteren Zellenart endigt mit einer Verästelung; auch der Neurit der ersteren Zellenart, nachdem er zum Achsencylinder einer Nervenfaser geworden ist, endigt schliesslich mit einem verschiedenartigen Auseinandertreten seiner Fibrillen. Selbst die auf seinem Wege abgegebenen Kollateralen endigen je mit einer Verästelung. Der Sinn dieser Einrichtung ist leicht verständlich; es vergrössert sich durch sie die wirksame Oberfläche und das zu beherrschende Gebiet in hohem Grade.

Der Neurit ist kein konstanter Fortsatz multipolarer Zellen; er kann gänzlich fehlen, aber auch mehrfach vorhanden sein; er kann unmittelbar aus dem Zellkörper, aber auch aus einem Dendriten entspringen.

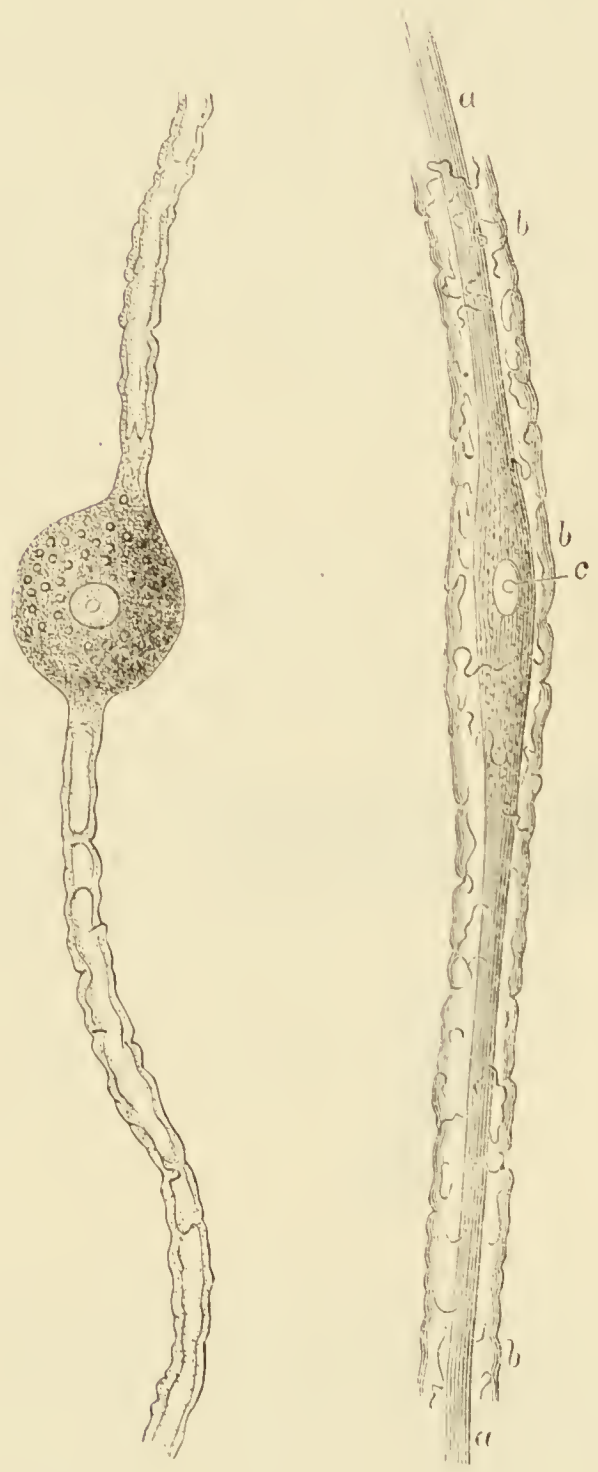

Fig. 225. Fig. 226.

Fig. 227.

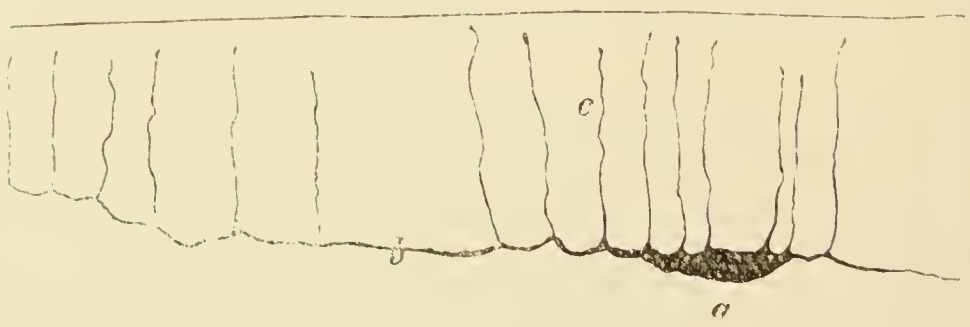

Fig. 228.

Fig. 225. Bipolare Ganglienzelle aus dem Ganglion trigemini vom Hechte. (Bidder.)

Fig. 226. Bipolare Ganglienzelle aus dem N. acusticus vom Hechte, mit Markscheide *b*, *b*; *c* Zelle mit Kern; *a* Achsencylinder.

Fig. 227. Zwei multipolare Zellen aus dem Sympathicus. *a* aus dem Ganglion cervicale superius; *b* aus dem Ganglion coeliacum.

Fig. 228. Cajalsche Nervenzellen aus der oberflächlichen Schichte der Grosshirnrinde eines Katzenfötus (G. Retzius.) *a* Zellkörper; *b* Protoplasmafortsatz; *c* Nervenfortsätze.

Dem angegebenen gemäss bilden sowohl die Dendriten als Neuriten einer Nervenzelle Astwerke von mehr oder minder grosser Ausdehnung und verschiedener Bedeutung. Wie verhalten sich die Astwerke benachbarter Zellen zu einander? Früherhin nahm man allgemein an, sie hingen unmittelbar miteinander zusammen

und es erstrecke sich so durch die Nervencentren ein weit ausgedehntes, überall durchgreifendes Nervennetz. Dem gegenüber zeigen die neueren Untersuchungen mit zunehmender Sicherheit, dass von einem solchen zusammenhängenden Nervennetze nur mit Vorbehalt und an besonderen Orten ferner die Rede sein könne. Im allgemeinen sind die einzelnen Glieder des Nervensystemes vielmehr für sich bestehende Einheiten, Nervenindividuen, Neurae.[1]) Die Verbindung einer Neura mit einer anderen findet nur durch Anlagerung und Kontakt, oder auch durch Konkreszenz statt. An Stelle eines Nervennetzes ist im allgemeinen nur ein dichter, aus den ineinandergreifenden Verästelungen verschiedener Nervenein heiten bestehender Nervenfaserfilz, Neuropilema, vorhanden.

Fig. 229.

Fig. 229. Multipolare Nervenzelle aus der Vordersäule der grauen Substanz des Rückenmarkes vom Rinde. (O. Deiters.)

1 Zellkern; 2 Achsencylinderfortsatz oder Neurit; 3, 3 verästelte Fortsätze oder Dendriten.

Die Aufeinanderfolge mehrerer durch Anlagerung oder Konkreszenz miteinander verbundener Neurae bedingt das Vorhandensein von Bahnen und Nerveneinheiten verschiedener Ordnung. Jenes Stück der Bahn, welches von der Peripherie bis zur ersten Endigung im Centralorgane sich erstreckt, ist eine Bahn erster Ordnung; es folgen Bahnen höherer Ordnungen. Die Bahn erster Ordnung wird bestimmt durch die Ausdehnung der Neura erster Ordnung; es folgen Neurae höherer Ordnungen. Vergl. Fig. 222. Nicht immer ist es erforderlich, dass das Endbäumchen eines Neuriten auf den Körper einer Nervenzelle höherer Ordnung stösst oder auf einen Dendriten-Stamm; es kann das Endbäum-

---

[1]) Der von Waldeyer für die Nerveneinheit gewählte Ausdruck lautet Neuron, zum Unterschiede von *νεῦρον*, Nerv. Ich ziehe den Ausdruck Neura (*ἡ νευρά*) für das einzelne neurale Element vor, um nicht unliebsame Verwechselungen zu veranlassen und um dem griechischen Sprachgebrauche mehr zu entsprechen.

chen jenes Neuriten auch unmittelbar an das Endbäumchen einer Neura höherer Ordnung grenzen und von ihm aufgenommen werden (Fig. 232).

Aus der letzten Zeit stammen beachtenswerte, mit den besten Hilfsmitteln angestellte Untersuchungen, die für gewisse Orte das Bestehen eines echten nervösen Neztwerkes aufrecht erhalten, so für die Retina (Dogiel). Ein wirkliches Netz

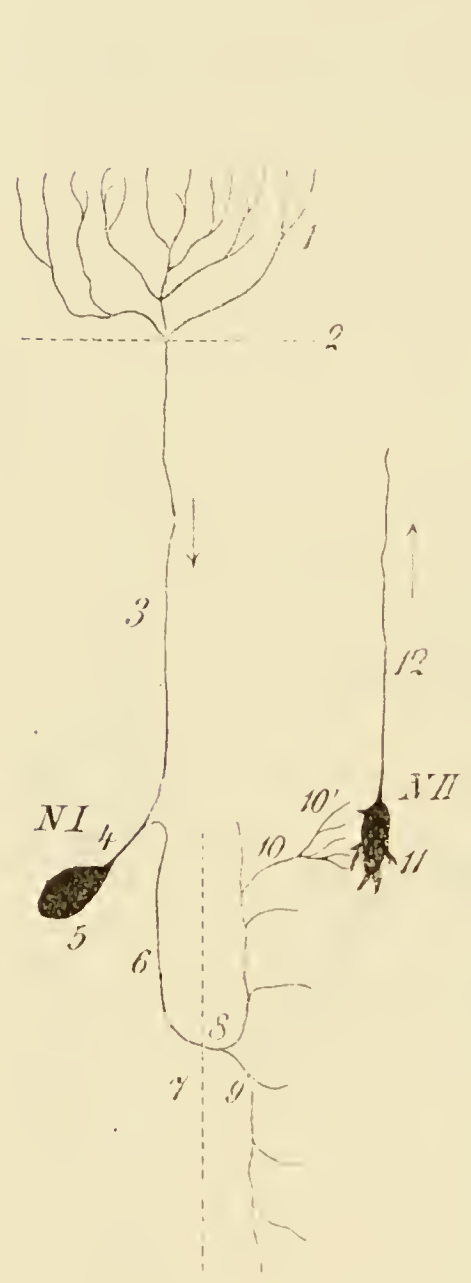

Fig. 230.

Fig. 231.

Fig. 232.

Fig. 230. Sensible Neuren verschiedener Ordnung.

NI Neura I. Ordnung; 1 ihr peripheres Endbäumchen in der Epidermis; 2 Grenze der Epidermis; 3 periphere centripetale Faser, die wahrscheinlich einem Dendritenstämmchen entspricht; 4 gemeinsamer Ast; 5 Körper einer Nervenzelle eines Ganglion spinale; 6 aufsteigende centripetale Faser, die wahrscheinlich einem Neuriten entspricht; 7 Grenze des Rückenmarkes; 8 und 9 Gabelung der Faser 6 in einen aufsteigenden und absteigenden Arm; 10 eine der Collateralen mit ihrem Endbäumchen 10'; *NII* sensible Neura II. Ordnung; 11 Zellkörper; 12 ihr Neurit.

Fig. 231. Motorische Neuren verschiedener Ordnung.

NI periphere motorische Neura oder motorische Neura terminaler Ordnung; *NII* motorische Neura II. Ordnung; 1 Zellkörper der letzteren; 2 ihr Neurit; 3 und 4 Collateralen des Neuriten 2; 4' Endbäumchen des Neuriten 2; 5 Zellkörper der Neura I. Ordnung; 6 ihr Neurit; 7 Grenze des Rückenmarkes; 8 querstreifige Muskelfaser; 9 Endbäumchen der motorischen Endplatte.

Fig. 232. Zweite Form der Verbindung zweier Neurae verschiedener Ordnung.

NI periphere sensible Neura (Riechzelle); 1 Zellkörper; 2 sein Neurit; 3 Grenze gegen den Riechlappen; 4 Endbäumchen; 5 Endbäumchen eines Dendritenstämmchens (6) der Neura II. Ordnung; 7 Zellkörper der Neura II. Ordnung; 8 Neurit derselben.

von Nervenzellen beschrieb ferner kürzlich A. Bethe im peripheren Nervensysteme von Krustaceen (ist bestritten). Entsprechende Beobachtungen liegen vor von Jacques an den Gefässen der Wirbeltiere, von O. und R. Hertwig in der Haut der Medusen und Ctenophoren, von Bethe im Bindegewebe unter dem Epithel des Gaumens des Frosches. Auch in der peripheren Endausbreitung von Nervenfasern sind Netzbildungen beschrieben worden, so in der Epidermis



Fig. 233.

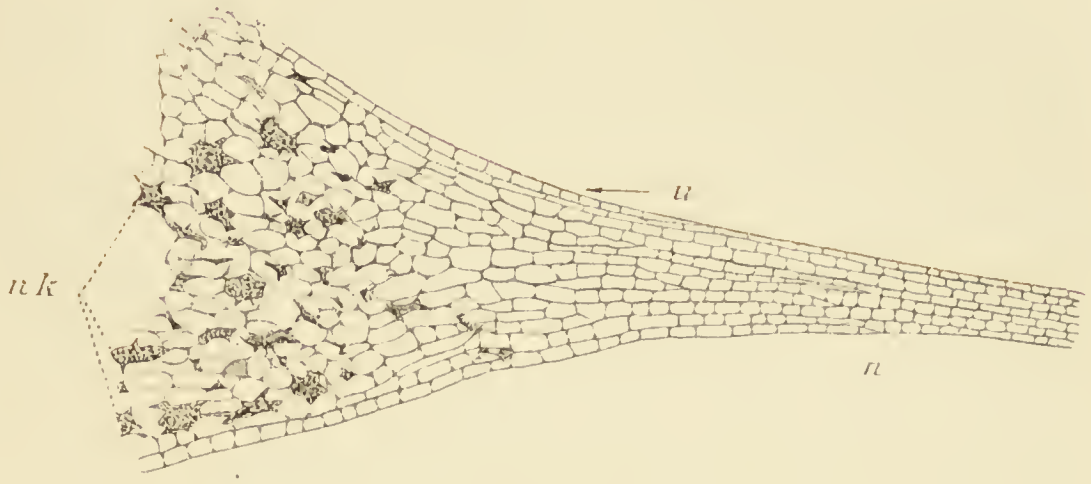

Fig. 234.



Fig. 235.

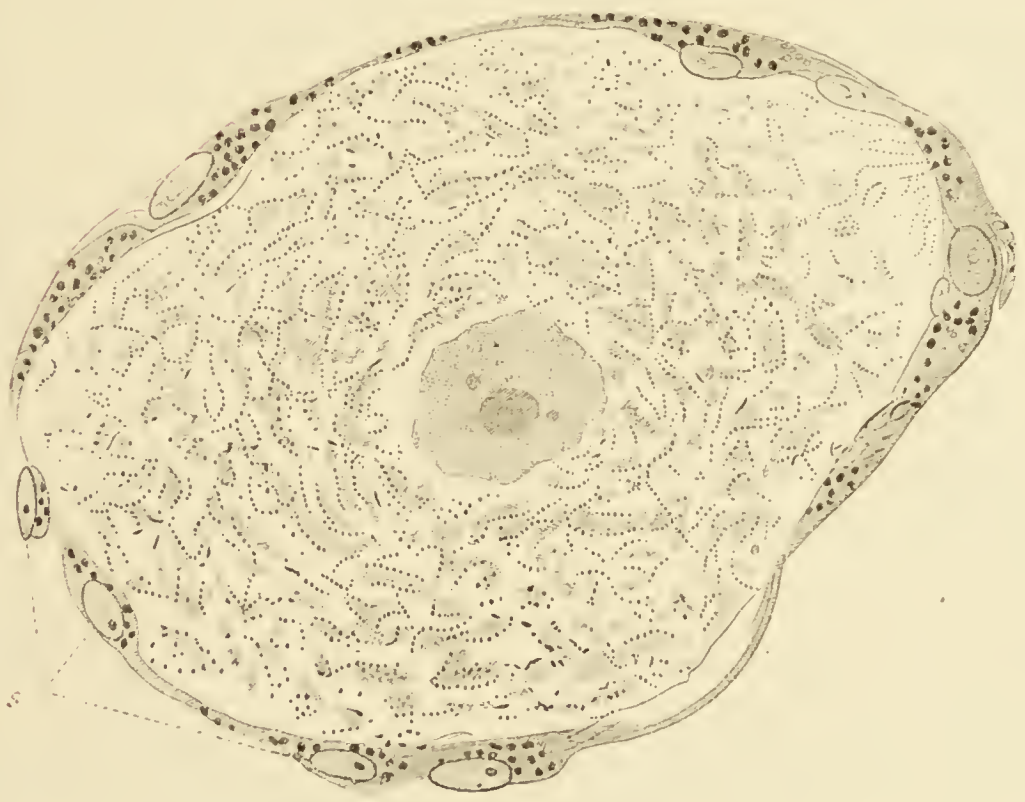

Fig. 236.

Fig. 237.

Fig. 233. Achsencylinder (quer und längs) aus einem Ganglion spinale der Lumbalgegend vom erwachsenen Hunde.

Sublimat 1% in 40% Aceton. Paraffinschnitt 1.5 μ. Erythrosin-Methylenblau. Neurosomen und Axospongium.

Fig. 234. Von einer Vordersäulenzelle aus dem Lumbalmarke des Rindes entspringender Achsencylinderfortsatz. $^{1000}/_{1}$.

nk Nisslkörper; *n* Achsencylinderfortsatz; *u* Ursprungskegel. Neurosomen nicht eingezeichnet. Cytospongium und Axospongium.

Fig. 235. Aus dem Nucleus trapezoideus des erwachsenen Kaninchens.

tz Trapezkernzelle; *d* Protoplasmafortsatz; *fr* Achsencylinder einer Fremdfaser, welcher in Zellennähe ein Endkörbchen oder einen Endkelch (*k*) entwickelt, welcher die Zelle umgreift. Nisslkörper im Protoplasma.

Fig. 236. Spinalganglienzelle vom erwachsenen Kaninchen.

Grobschollige Form der Nisslkörper. Neurosomen in Reihen und Zügen; rechts ist der Ursprungshügel des Achsencylinderfortsatzes flach angeschnitten. Neurospongium nicht dargestellt. *s* Kerne der bindegewebigen Scheide.

Fig. 237. Trapezkernzelle eines reifen Katzenfötus.

Alkohol-Chloroformeisessig. Undifferenzierte Eisenhämatoxylinfärbung. Entspringender (*n*) und endender (*fr*) Achsencylinderfortsatz sind zugleich angeschnitten. Beispiel von der Konkreszenz einer Fremdfaser mit einer Nervenzelle.

(1—5 von H. Held.)

(Dogiel), in der elektrischen Platte von Torpedo. Letztere Beobachtung, schon vor Jahren von Kölliker gemacht, hat neuerdings eine eingehende Bestätigung gefunden durch Ballowitz.

Über den feineren Bau der Nervenzellen ist dem im Allgemeinen Teile (S. 73) Gesagten folgendes ergänzend hinzuzufügen. Dort wurde der Bau der Nervenzellen als ein wesentlich fibrillärer geschildert. Dieser Filartheorie ist aber nunmehr die Wabentheorie gegenüberzustellen, welche ganz auf dem Boden jener Auffassung steht, nach welcher der Bau des Protoplasma überhaupt als ein schaumiger, wabiger, kameraler betrachtet werden muss (Allgemeiner Teil, S. 31). Auch die Nervenzellen besitzen nach ihr einen wabigen Bau. Die Wabentheorie des Baues der Nervenzellen, schon durch ihre allgemeinen Beziehungen zur Protoplasmalehre von einnehmender Art, bleibt aber hierbei nicht stehen, sondern überträgt sich auch auf den Bau aller Fortsätze der Nervenzellen, der Protoplasmafortsätze und der Nervenfortsätze; sie ist also zugleich von durchgreifender Art. In den Fortsätzen, besonders den Nervenfortsätzen, werden die Waben nur der Länge nach mehr gestreckt, während in den Zellkörpern selbst sie kürzer erscheinen. Dies Wabenwerk der Zelle ist nach Held Cytospongium zu nennen; es setzt sich in den Nervenfortsatz als Axospongium fort. Die Wabenräume haben die Bedeutung von Vakuolen vielleicht physiologischer Abstammung, obgleich sie im frischen Zustande der Zellen nicht sichtbar sind. In die Wabenwände und -räume finden sich mehr oder weniger zahlreiche feine Körnchen eingelagert, Neurosomen (Held); sie sind diskontinuierlich gelagert und haben also wohl nicht die Funktion der Leitung. Ferner enthalten die Zellen mehr oder minder reichlich jene schon früher erwähnten Schollen (Nervenschollen, Glebulae nerveae, Nissl-Körper), welche ein von der Zelle erzeugtes wichtiges Reservematerial darzustellen scheinen.

Die herrschende Lehre von dem Zusammenhange der Nerveneinheiten durch Berührung, d. i. die Kontakttheorie, ist Held geneigt in eine Theorie der Konkreszenz umzuwandeln. Er begründet seine Ansicht teils durch den Hinweis auf den Umstand, dass die Kontakttheorie wesentlich auf der Untersuchung von Embryonen und auf der Silbermethode beruht, teils durch positive Erfahrungen an einer grösseren Anzahl von centralen Zellenlagern.

Vergl. Cajal S. Ramón, Estrutura del protoplasma nervoso (Rev. trimestral micrografica 1896,1) und Hans Held, Beiträge zur Kenntnis der Structur der Nervenzellen und ihrer Fortsätze (Arch. f. Anatomie 1897).

Den ersten Nachweis von Centrosom und Sphäre in Nervenzellen erbrachte M. v. Lenhossék an den Spinalganglienzellen des Frosches (Arch. f, Mikroskop. Anatomie Bd. 46); und kürzlich B. Solger an den Nervenzellen des elektrischen Lappens von Torpedo.

Interessante Beobachtungen über die Veränderungen von Nervenzellen und ihren Fortsätzen durch Gifte stellten Sacerdotti und Ottolenghi an (Sur les altérations des éléments nerveux dans la dyscrasie urémique expérimentale, Arch. italiennes de Biologie Bd. 27,1; 1897.)

Demoor, I., La plasticité morphologique des neurones cérébraux. Arch. de Biologie I. XIV, 4; 1896.

Hill, Al., The Chrome-Silver Method. Brain, Part. 78, London 1896.

Hodge, C. T., Die Nervenzelle bei der Geburt und beim Tode an Altersschwäche, Anat. Anzeiger, Bd. IX, No. 23.

b. Nervenfasern.

Nervenfasern kommen in grosser Menge in der grauen Substanz der Centralorgane und in den peripheren Ganglien vor; sie bilden ferner den Hauptbestandteil der weissen Substanz der Centralorgane und der peripheren Nerven, seien letztere nun weiss von Ansehen, wie der grössere Teil, oder grau, wie ein anderer Teil der Nerven.

Nervenfasern sind feine, meist cylindrische Fäden, welche von grauer zu grauer Substanz oder von letzterer zur Peripherie ziehen. Sie treten in zwei Haupt-

formen auf, als markhaltige und marklose. Hierzu gesellen sich noch die besonderen Fasern der Fila olfactoria. Jenen beiden gemeinsam und der nie fehlende wesentliche Bestandteil aller Nervenfasern ist der cylindrische oder abgeplattete Faden, von dem bereits mehrfach die Rede war, der Achsencylinder oder Achsenfaden, so genannt, weil er in der Regel axiale Lage in der Nervenfaser hat. Er nimmt seinen Ursprung unmittelbar aus dem Zellkörper, oder verläuft eine Strecke weit in einem Dendriten. Er ist der erstangelegte, ursprüngliche Teil der Nervenfaser und kann dauernd in ganzer Länge oder streckenweise hüllenlos bleiben; dann haben wir einen nackten Achsencylinder vor uns; oder er kann von verschiedenen Hüllen umgeben werden; diese Hüllen sind die Markscheide, die Schwannsche Scheide oder das Neurilemma, und die Fibrillenscheide oder Henlesche Scheide.

1. Der Achsencylinder besteht aus einer eiweissartigen Substanz und durchzieht seine oft sehr ausgedehnte Bahn in gerader oder gebogener Linie. Sein Durchmesser schwankt von 0,5—10 μ. Begierig nimmt er eine Reihe von Farbstoffen auf, in deren Lösungen er gebracht wird. Er besitzt nach der herrschenden Ansicht fibrillären Bau; die einzelnen Fibrillen, Primitivfibrillen, bis zu Hunderten in einem einzigen Achsencylinder, sind die leitenden Elemente der Nervenfaser, haben geradlinigen oder welligen Verlauf, verschiedenen Durchmesser, scheinen geflechtartig miteinander in Verbindung zu treten und werden von einer eiweisshaltigen, gerinnungsfähigen Flüssigkeit umgeben.

Dieser Lehre gegenüber steht die oben (S. 272) erwähnte neuere, nach welcher der Achsencylinder aus feinen, gestreckten Längswaben besteht, die unmittelbar aus dem Zellleibe, als eine modifizierte Fortsetzung desselben, hervorgehen und Neurosomen, aber keine Schollen enthalten (Fig. 233).

2. Die markhaltigen Nervenfasern zerfallen in solche mit und solche ohne Schwannsche Scheide.

a) Die mit Schwannscher Scheide versehenen markhaltigen Nervenfasern bilden den überwiegenden Bestandteil aller peripheren Hirn- und Rückenmarksnerven, kommen aber auch in sympathischen Nerven vor.

Die Markscheide, Myelinscheide, ist aus Nervenmark, Myelin, gebildet, einer glänzenden, stark lichtbrechenden Substanz, welche aus einem Gemenge von Eiweiss und Fetten besteht und überdies noch einen hornartigen Stoff, Neurokeratin, enthält, sei es, dass der letztere in Lösung vorhanden ist, oder ein Gerüste in der Markscheide bildet. An frischen Nervenfasern zeigt die Markscheide scharfe Grenzlinien und lässt, wo sie vorhanden ist, den von ihr umhüllten Achsencylinder nicht wahrnehmen. An absterbenden Nervenfasern tritt aber alsbald eine zweite, innere Grenzlinie auf; so erscheinen die Fasern doppelt konturiert. Die doppelte Konturierung ist der Anfang einer in der Folge weit stärker hervortretenden Gerinnung des Nervenmarkes. Hat man den öligen Teil des Myelin durch Behandlung des Nerven mit kochendem Alkohol und Äther entfernt, so bleibt in dem früher vom Nervenmarke erfüllten Raume ein zierliches Gerüste zurück, das erwähnte Horngerüst, die Hornspongiosa der Markscheide.

Zwischen zwei aus derselben Substanz bestehenden, die innere und äussere Abgrenzung des Markes bezeichnenden Scheiden, der äusseren und inneren Hornscheide, wie sie genannt wurde, spannen sich Bälkchen aus, welche zusammen mit den Hornscheiden das Horngerüst ausmachen.

Nach Friedländers Annahme kann durch rein physikalische Umstände, die mit einer Gerinnung oder anderen chem. Umwandlung nichts zu thun haben, die innere Grenze des Markes unsichtbar werden, indem die von ihr ausgehenden Strahlen von der äusseren Oberfläche des Markes total reflektiert werden. Je nach Umständen wird dies eintreten oder nicht; und so erkläre sich der Widerstreit der Autoren.

Friedländer, B., Bemerkungen über den Bau der markhaltigen Nervenfasern. Biolog. Centralblatt, Bd. 16, No. 5, 1896.

Die Schwannsche Scheide, Neurilemma, ist eine glashelle, elastische, strukturlose Membran, welche der Aussenfläche der Markscheide in grösster Ausdehnung innig anliegt. Von Strecke zu Strecke aber sitzen der Innenfläche der Schwannschen Scheide ovale Kerne an, die an den Polen meist noch von feinkörnigem Protoplasma umgeben sind.

An der Markscheide kommen ferner normalerweise zweierlei Einkerbungen vor: Die Ranvierschen Schnürringe und die Lantermann schen Einkerbungen.

An ersteren ist auch die Schwannsche Scheide hervorragend beteiligt. Tiefe, ringförmige Einschnürungen der Schwannschen Scheide drin-

Fig. 238.

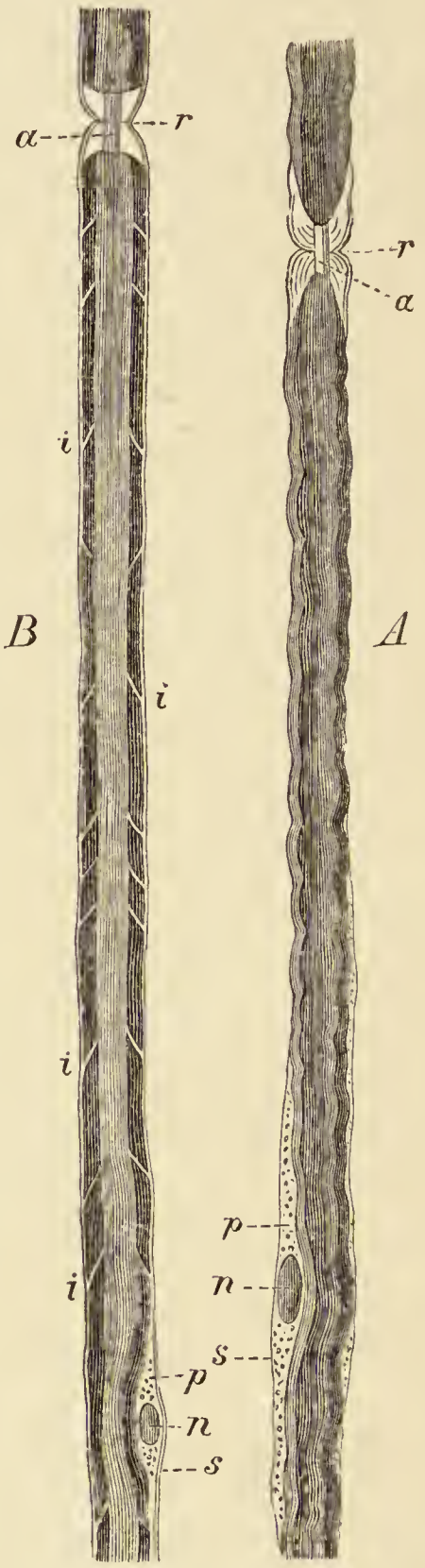

Fig. 239.

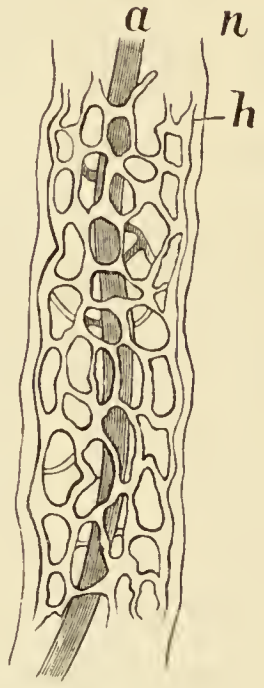

Fig. 240.

Fig. 241.

Fig. 238. Aus einem mit Osmiumsäure behandelten und karmingefärbten Querschnitte und Längsschnitte des Frosch-Ischiadicus (C. v. Kupffer).

Die Markscheiden sind als breite schwarze Ringe und Linien sichtbar. Die Primitivfibrillen sind als Punkte oder feine Parallellinien sichtbar; zwischen den feinen Linien und Punkten befindet sich interfibrilläre (paraplasmatische) Substanz.

Fig. 239. Markhaltige Nervenfasern mit doppelten Konturen und buchtigen Begrenzungen.

Fig. 240. Künstlich dargestelltes Neurokeratin-Gerüst oder Horngerüst (*h*) einer markhaltigen Nervenfaser; *n* Schwannsche Scheide; *a* Achsencylinder.

Fig. 241 A u. B. Markhaltige Nervenfasern.

a Achsencylinder; *s* Schwannsche Scheide; *n*, *n* Nervenkerne, die Markscheide leicht einbuchtend; *p*, *p* feinkörnige Substanz an den Polen der Kerne; *r*, *r* Ranviersche Einschnürungen: es hört hier das Nervenmark auf, der Achsencylinder ist sichtbar; *i*. *i* in B sind die Grenzlinien der Marksegmente, entsprechend den Lantermannschen Einkerbungen.

gen von Strecke zu Strecke bis in die Nähe des Achsencylinders vor, so dass hier das Mark ganz fehlen kann und der Achsencylinder sichtbar wird. Letzterer kann an der Stelle des Schnürringes konisch verdickt sein. Behandlung mit Silber-

nitrat bringt in der Tiefe der Einsenkung eine quere schwarze Trennungslinie hervor, ähnlich den Kittlinien der Epithelien. Man schliesst hieraus, dass die Schwannsche Scheide aus einer Anzahl röhrenförmiger Segmente aufgebaut sei. Die Nervenfaser selbst wird durch die Schnürringe, welche bei dünneren Fasern 0,08, bei dicken Fasern bis zu 1 mm auseinanderliegen, äusserlich in sogenannte interannuläre Segmente geteilt. Schnürringe besitzen alle peripheren, markhaltigen Nervenfasern, auch die Fasern der Nervenwurzeln. Man darf in ihnen nicht sowohl Gelenke, als Einrichtungen erblicken, welche den Diffusionsstrom zwischen dem Achsencylinder und der umgebenden Lymphe erleichtern, also der Ernährung der ersteren dienen.

Die zweite Form der Einkerbungen betrifft die Markscheide allein. Innerhalb eines interannulären Segmentes zerfällt die Markscheide in eine Reihe kleiner cylindro-konischer Segmente, welche durch feine trichterförmige Einschnitte bedingt werden. Letztere dringen bald in der Richtung nach dem centralen, bald nach dem peripheren Ende vor und sind schon an der frischen Faser erkennbar. Die trennende feine Substanz ist den Kittsubstanzen verwandt.

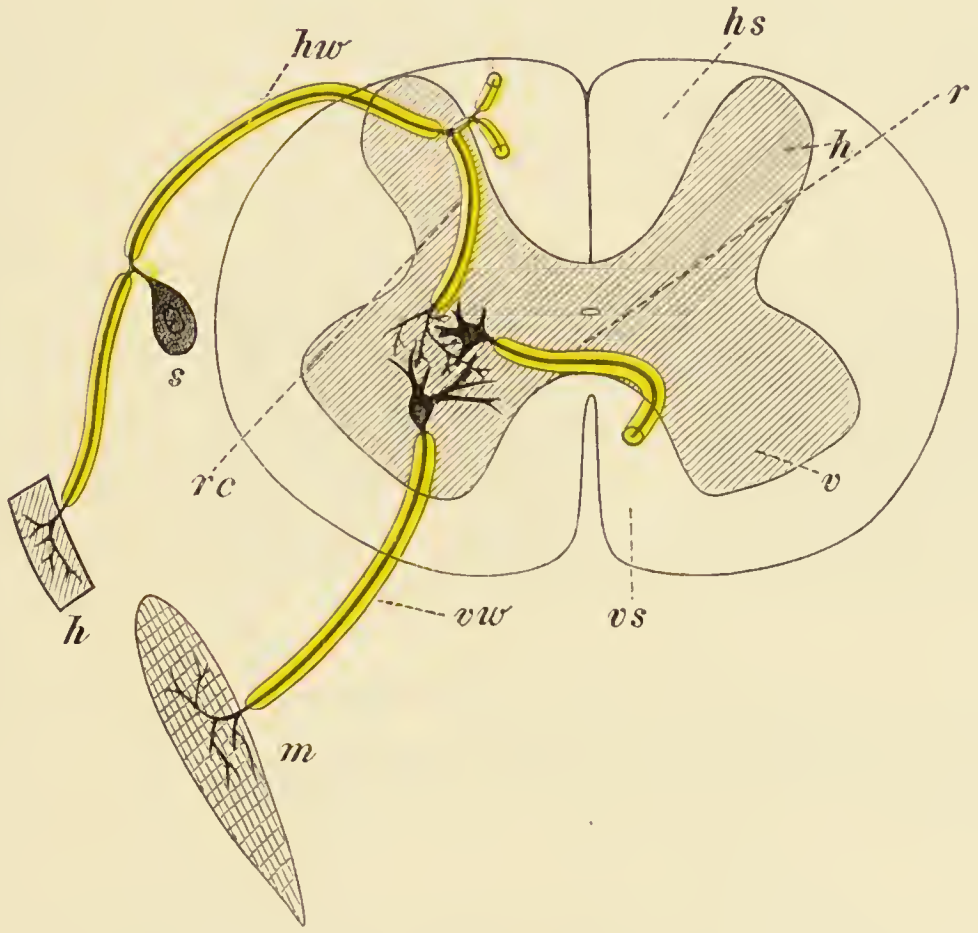

Fig. 242.

Schema der reflektorischen Beziehungen zwischen den hinteren und vorderen Rückenmarksnervenwurzeln. Gelb die Markscheide. (Ambronn u. Held.)

h w hintere Nervenwurzel; *v w* vordere Nervenwurzel; *r c* Reflexcollaterale; *r* Reflexbahn; *v* Vordersäule; *h* Hintersäule; *h s* Hinterstrang; *v s* Vorderstrang; *h* Haut; *m* Muskel.

b) Markhaltige Fasern ohne Schwannsche Scheide bilden in gewaltigen Massen die weisse Substanz der Centralorgane und des N. opticus. An Stelle der Schwannschen Scheide tritt hier die Neuroglia.

Über die Rolle des Nervenmarkes liegen neue Untersuchungen vor von H. Ambronn u. H. Held. Die allgemeinen Anordnungen von Leitungsbahnen zwischen Sinnesapparaten und Gehirnteilen sind hiernach die, dass die Endverzweigungen von Achsencylindern sensibler Nerven der Markscheide entbehren; so erscheinen sie gegen äussere Einwirkungen geschützt und befähigt, Reize aufzunehmen. Wo Mark im weiteren Verlaufe vorhanden ist, dient es als Isolator und vielleicht auch als Schutz gegen osmotische Störungen. Auch an den centralen Endstellen sensibler Bahnen fehlt das Mark, der Fortleitung der Erregung auf die ebenfalls

marklosen Nervenzellen wegen. Die terminalen Verzweigungen motorischer Fasern an den Muskeln sind ebenfalls markfrei, so dass auch hier die Übertragung des Reizes auf die Muskelfasern nicht durch eine isolierende Schicht gestört ist. Diesen Verhältnissen entspricht ganz die zeitliche Ausbildung des Markes in den verschiedenen Bahnsystemen, wie die beiden Autoren durch Untersuchung verschiedener Systeme im polarisierten Lichte nachweisen. (H. Ambronn u. H. Held, Über Entwickelung und Bedeutung des Nervenmarkes. Sitzber. d. Kgl. sächs. Ges. d. W. zu Leipzig, 4. II. 1895.) Über die Verteilung markhaltiger und markfreier Stellen der Nervenbahnen orientiert Fig. 242.

3. Die marklosen Nervenfasern bestehen entweder aus nackten Achsencylindern oder aus diesen mit umhüllender Schwannscher Scheide.

a) Die mit Schwannscher Scheide versehenen marklosen Nervenfasern nennt man auch graue, gelatinöse oder Remaksche Fasern. Sie haben ihr Hauptgebiet im Sympathicus.

b) Marklose Fasern ohne Schwannsche Scheide. Verlieren die marklosen oder marklos gewordenen Fasern in der Peripherie ihre Schwannsche Scheide, so liegen nackte Achsencylinder oder Fibrillenbündel vor. Das periphere Endstück ähnelt hierin dem Ursprungsstücke im Gehirne und Rückenmarke, indem auch dieses marklos und ohne Schwannsche Scheide ist. Marklose Nervenfibrillen und Fibrillenbündel ohne Schwannsche Scheide kommen in den Central-

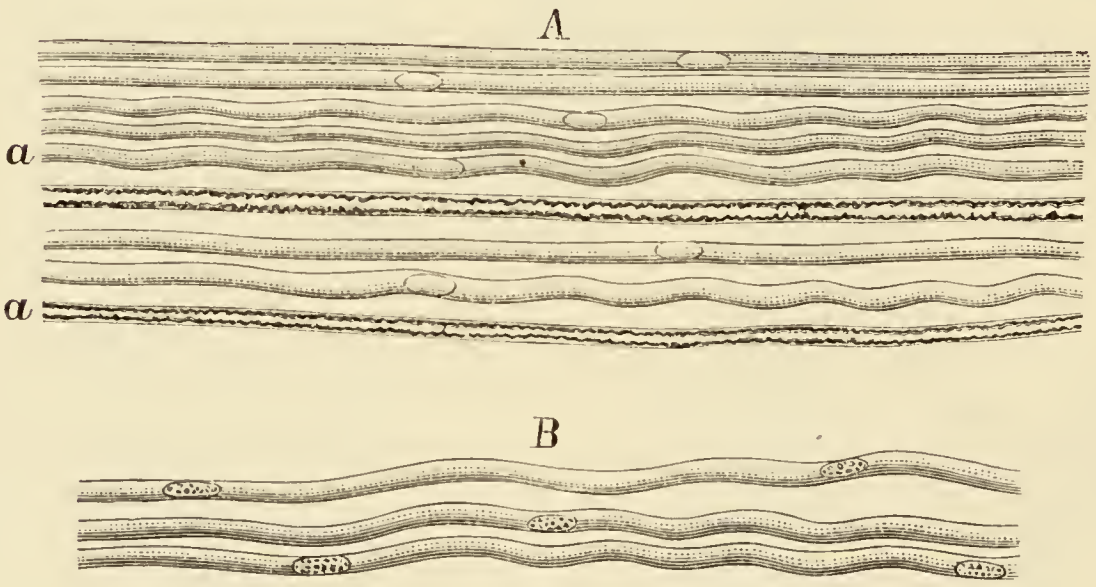

Fig. 243.

Fig. 244.

Fig. 243. Marklose Nervenfasern (M. Schultze).
In A sind zwei markhaltige Fasern *a*, *a*, beigemischt; A aus dem Jacobsonschen Organe gehören den Nerven des Schafes; B aus dem Sympathicus des Ochsen.

Fig. 244. Nervenfibrillenbündel aus der Nasengrube des Hechtes, in feinste variköse Fibrillen sich auflösend. (M. Schultze.)

organen in überaus bedeutender Menge vor. Terminale oder centrale Fibrillen haben die Neigung, tropfenartige Gerinnungen einzugehen, wenn sie den normalen Bedingungen entzogen werden. Diese Gerinnungen prägen sich aus als kleine Varikositäten, welche von Strecke zu Strecke an der Fibrille aufeinanderfolgen.

4. Die Fasern der Fila olfactoria.

Sie entwickeln sich von den peripheren Epithelien der embryonalen Riechschleimhaut aus (His), gehen aber nicht aus einfachen bipolaren Zellen hervor, sondern aus Zellreihen (Kölliker), s. Sinnesorgane, Geruchsorgan.

Kaliber der Nervenfasern.

Nervenfibrillen, mögen sie centraler oder peripherer Art sein (bei deren

Vorstellung immer auch an die wabige Struktur zu denken ist), haben ziemlich gleich feines Kaliber. Fibrillenbündel, Achsencylinder schwanken dagegen sehr bedeutend. Ebenso zeigen die Nervenfasern als Ganzes bedeutende Schwankungen. Dickere Nervenfasern besitzen im allgemeinen auch dickere Achsencylinder. Ein bestimmtes Merkmal sensibler und motorischer Nerven ist im Kaliber nicht vorhanden, doch zeigen sensible Nerven grössere Schwankungen. Grosse Länge der Nervenfaser, sodann cranialer Ursprung, vielleicht auch häufiger Gebrauch scheinen das Kaliber zu begünstigen (Schwalbe); vor allem aber wirkt reiche Endverästelung und reiche Verbindung auf das Kaliber ein (Ramón y Cajal; s. Allgem. Teil, S. 76).

Teilungen der Nervenfasern.

Teilungen von Nervenfasern sind ein überaus häufiges Vorkommnis, teils während des Verlaufes derselben in den Centralorganen, durch Abgabe von Kollateralen u. s. w., teils in der Peripherie, wie bei den Endigungen im interepithelialen Labyrinthe der Epidermis, in den motorischen Endplatten, sowie vor der Erreichung der letzteren. Seltener finden Teilungen im Inneren von Nervenstämmen statt; im Bereiche der spinalen Ganglien bilden Teilungen wieder eine regelmässige Erscheinung. An der Teilungsstelle peripherer Nervenfasern oberhalb des Endgebietes befindet sich stets ein Ranvierscher Schnürring.

Verbindungen von Nervenfasern.

Die einzeln entsprungenen Nervenfasern legen sich nach ihrem Ursprunge in überaus verbreiteter Weise zu kleineren und grösseren Bündeln zusammen; so kommen die feineren und stärkeren peripheren Nervenstämme und die gewaltigen Lager von weisser Substanz zu stande, welchen wir in den Centralorganen begegnen. Sind nun aber einmal Bündel zusammengetreten, so ist es merkwürdig genug, dass dieselben, mögen sie einen mehr geradlinigen oder gebogenen Verlauf einschlagen, nicht in der gegebenen Anordnung verharren, sondern Teilungen und Wiederverbindungen eingehen. So findet kein geradliniger oder einfach gebogener, sondern ein wellenförmig gebogener Verlauf der Bündel und ihrer Fasern statt. Man nennt diese Form der Bündelteilung und Vereinigung Geflechtbildung und das Ergebnis ein Geflecht, Plexus. In den eben betrachteten Fällen war die Plexusbildung eine innere, im Stamme eines Nerven, in den Strängen des Rückenmarkes u. s. w. ablaufende. Aber es kommen auch unzählige äussere Plexus vor, welche im peripheren Gebiete zwischen einzelnen Nervenstämmen und -Stämmchen stattfinden. Die äusseren Plexus können dreierlei Art sein: Wurzelplexus, Stammplexus und Endplexus. Die sogenannten Wurzelplexus werden hervorgebracht durch zahlreiche Verbindungen, insbesondere der vorderen, teilweise auch der hinteren Äste der Spinalnerven. Die Stammplexus finden sich im Verlaufe der Nerven vor ihrer Endausbreitung; solche Stammplexus entwickelt z. B. der N. facialis während der Ausbreitung seiner Äste über die Antlitzmuskeln; oder der N. vagus während seines Verlaufes an der Speiseröhre. Von grösster Verbreitung sind die Endplexus, deren wieder nähere und entferntere Formen unterschieden werden. Wenn die äussere Plexusbildung schon im Bereiche der cerebro-spinalen Nerven ein sehr häufiges Vorkommnis bildet, so sind die Plexusbildungen im sympathischen Nervensysteme so ausserordentlich verbreitet, dass man es sich von vornherein nicht vorzustellen im stande ist. Über die morphologische und physiologische Bedeutung der Plexusbildungen ist das letzte Wort noch nicht gesprochen. Sie dienen zwar bis zu einem gewissen Grade der Sicherheit und Vielseitigkeit der Versorgung der Peripherie; ein bedeutungsvolleres Licht aber fällt auf diese Einrichtung von der Betrachtung der Nervensysteme, insbesondere der nicht centralisierten Nervensysteme der niederen Tierwelt, bei welchen der gesamte Apparat eine diffuse Be-

schaffenheit besitzt und ausschliesslich aus Plexusbildungen besteht, in welche Nervenzellen eingestreut erscheinen. Über weitere Erklärungen von Plexusbildung s. unten, Rückenmarksnerven: Sklerozonen.

Anastomosen oder Konjugationen.[1])

Die Nervengeflechte sind komplizierte Verbindungen zwischen Nerven. Die einfache periphere Verbindung besteht darin, dass ein starker oder feiner peripherer Nerv mit einem anderen zusammentritt. Dabei können mehrere Besonderheiten stattfinden.

a) Der Verbindungszweig führt Fasern des einen Nerven in die Bahn des anderen über (*A*). Diese Fasern können in diesem Nerven central- oder peripheriewärts ziehen, oder nach beiden Richtungen. Man nennt diese Form Conjugatio simplex.

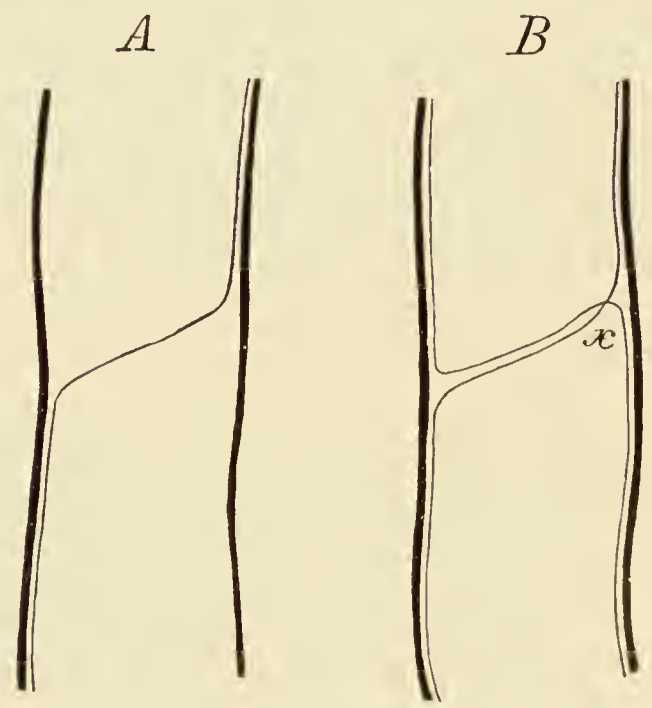

Fig. 245.

b) Der Verbindungszweig führt Fasern beider Nerven. So entsteht die Conjugatio mutua. Die Anordnung der Fasern kann wieder eine verschiedene sein, da der Weg bald ein centraler, bald ein peripherer, bald nach beiden Richtungen verlaufender sein wird. Natürlich müssen dann an irgend einer Stelle Kreuzungen, Decussationes, vorkommen (bei *x*, Fig. 245 *B*). Solche Dekussationen kommen nicht allein im peripheren Nervensysteme vielfach vor, sondern sind auch in den Centralorganen überaus verbreitet. Dies gilt besonders von jenen wichtigen Dekussationen der Centralorgane, welche in der Medianebene zwischen Fasern beider Körperhälften stattfinden.[2])

An einer Konjugation können Zweige sensibler oder motorischer oder gemischter Nerven sich beteiligen und dadurch das Bild der Konjugation verwickeln.

Physiologische Einteilung der Nervenfasern.

Nach der Lage des Erfolgsorganes und nach dem Erfolge selbst werden die Nervenfasern in centrifugale, centripetale und intercentrale eingeteilt.

Die Nervenfasern sind nur leitende Organe, dazu geeignet, periphere Erregungen centralwärts, centrale nach der Peripherie zu tragen; eine und dieselbe Nervenfaser kann ihrer Beschaffenheit gemäss nach beiden Richtungen hin eine Erregung fortpflanzen, mit einer Geschwindigkeit, welche als eine sehr mässige bezeichnet werden muss.[3]) Eine grosse Anzahl von seniblen Nervenfasern endigt

---

[1]) Der Name Anastomosen, Einmündungen, ist von den bei den Gefässen vorhandenen Verhältnissen abgeleitet.

[2]) Der Sinn der grossen centralen Dekussationen (s. Gehirn und Rückenmark), seien sie motorischer oder sensibler Art, ist ein sehr bedeutender; es sind keine zufälligen, gleichgültigen Erscheinungen. Sie bedeuten, ähnlich wie die centralen Kommissuren, die innige Zusammengehörigkeit beider Körperhälften, die ihre Centren und Peripherien durch die Dekussationen vertauschen. Rechte und linke Körperhälfte würden sich ohne sie viel fremder gegenüberstehen und weit selbständigere, für sich bestehende Ganze darstellen, als sie es nunmehr sind.

[3]) Sie beträgt an den motorischen Armnerven des Menschen etwa 34 m in der Sekunde (Helmholtz und Baxt), an Froschnerven 27, an den Nerven des Hummers 6—12 m.

in der Haut, in den übrigen Sinnesorganen, in den Schleimhäuten, in anderen inneren Teilen des Körpers. Grosse Mengen motorischer Nervenfasern endigen in den Muskeln, den quergestreiften und glatten. Andere Gruppen von Nervenfasern endigen in den Drüsen und stehen mit deren Funktion in Zusammenhang. Fasern und Nerven, welche periphere Erregung zum Centrum leiten, heissen centripetale; solche, welche centrale Erregungen nach der Peripherie tragen, sind centrifugale. Auf den Unterschied von cellipetal und cellifugal ist bereits oben aufmerksam gemacht. Wird eine centrifugale Erregung durch einen die Peripherie treffenden Reiz vermittelt, so stellt dieser Vorgang eine Reflexerregung dar (s. S. 263 u. 275).

Nerven, deren Reizung eine Empfindung hervorruft, werden sensible, sensuelle oder Empfindungsnerven genannt; solche, deren Reizung eine Bewegung vermittelt, Bewegungs- oder motorische Nerven. Die beiden Faserarten selbst sind jedoch nicht wesentlich voneinander unterschieden; verschieden sind nur die terminalen

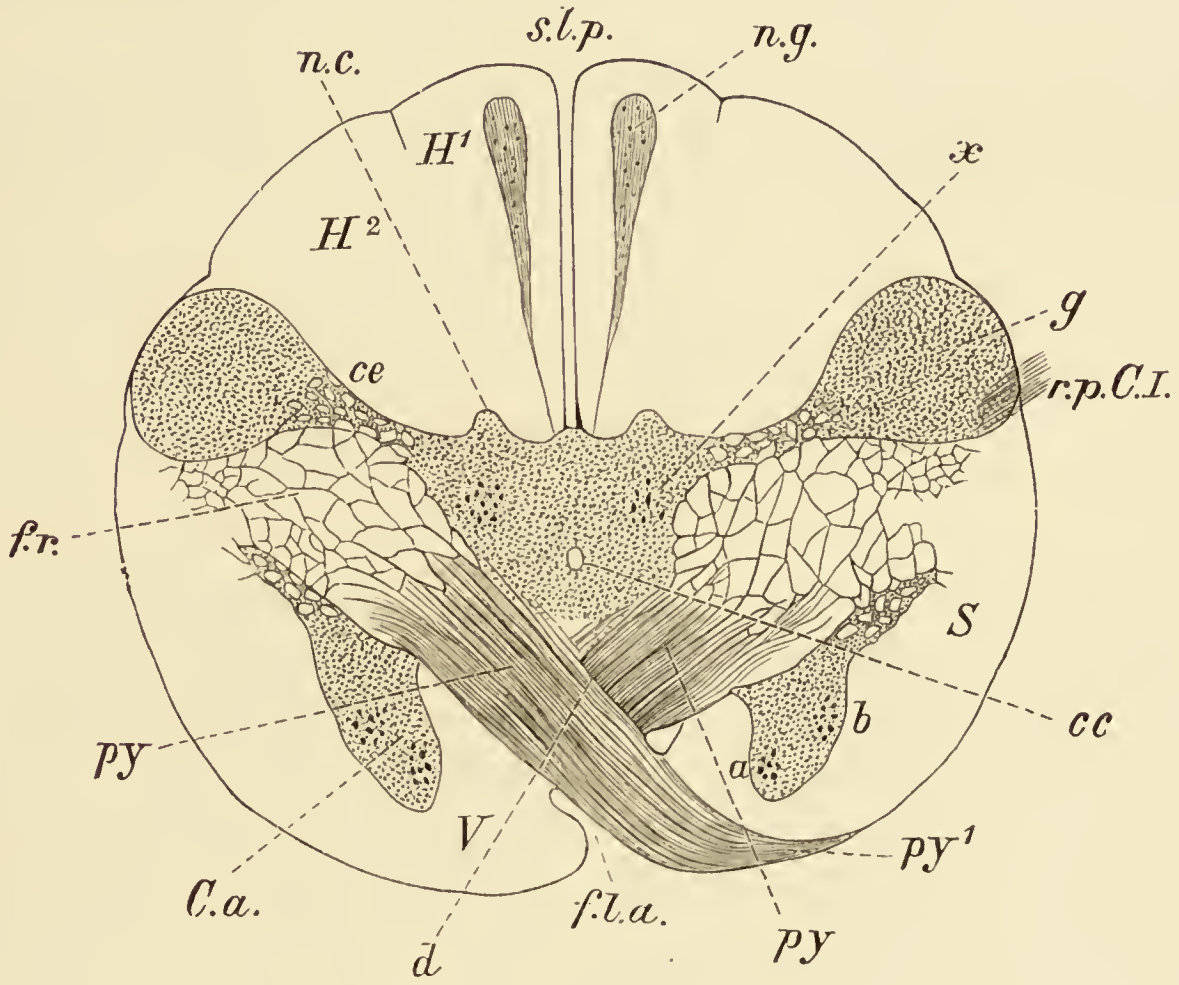

Fig. 246.

Querschnitt durch das Übergangsgebiet der Medulla spinalis in die Medulla oblongata innerhalb der Pyramidenkreuzung. $^6/_1$.

f.l.a. Fissura longitudinalis anterior, durch die sich kreuzenden Pyramidenbündel (*py*, *py*¹) seitlich verschoben; *d* Pyramidenkreuzung; *V* Vorderstrang; *C.a.* Vordersäule mit ihren Nervenzellengruppen *a* und *b*; *cc* Centralkanal; *S* Seitenstrang; *f.r.* Formatio reticularis; *ce* Hals; *g* Kopf der Hintersäule; *r.p.C.I.* hintere Wurzel des ersten Cervikalnerven; *n.c.* erste Andeutung des Nucleus funiculi cuneati; *n.g.* Nucleus funiculi gracilis; H^1 Funiculus gracilis; H^2 Funiculus cuneatus; *s.l.p.* Sulcus long. posterior; *x* Nervenzellengruppe in der Basis der Hintersäule.

und centralen Apparate und damit die Wirkungen; Nervenfasern und Erregungsarten in den Nerven sind dagegen wesentlich gleich, sowie in Telegraphendrähten immer derselbe Vorgang die Übertragungen verschiedenster Art vermittelt.

Die motorischen Nerven zerfallen, wie erwähnt, in solche der querstreifigen und solche der glatten Muskulatur. Die Nerven der letzteren lassen eine wichtige Unterabteilung erkennen, Nerven der Gefässmuskulatur, Gefässnerven. Vasomotorische oder vasokonstriktorische Fasern sind solche, deren Erregung ein Gefäss verengern; vasodilatierende Fasern jene, deren Reizung aktive Gefässerweiterung bedingt. Motorische Nerven, deren Reizung nicht eine Kontraktion, sondern eine Verlangsamung und einen Stillstand der Bewegung hervorrufen,

werden Hemmungsnerven genannt. Auch noch andere funktionelle Unterarten der Gefässnerven kennt die Physiologie. Centrifugale Nerven, die zu Drüsen gelangen und ihre Funktion beeinflussen, heissen sekretorische Nerven. Mehrfach wird noch eine besondere Klasse von Nerven erwähnt, welche trophische Nerven heissen; man nimmt von ihnen an, dass sie auf die Ernährung der Gewebe einen bestimmenden Einfluss ausüben; doch ist ihr Vorkommen zweifelhaft, da es sich vielleicht um vasomotorische Nerven handelt.

Die sensiblen Nerven zerfallen in einfach sensitive (oder einfach sensible) und in sensorielle Nerven. Letztere sind mit specifischen Sinnesorganen, dem Auge, dem Gehörlabyrinthe u. s. w. verbunden; den anderen fehlt die Verbindung mit einem specifischen Sinnesorgane, so verschieden an sich die einzelnen Empfindungen auch sein können.

Intercentrale Nervenfasern sind vor allem solche, welche verschiedene Teile der grauen Substanz der Centralorgane miteinander verbinden. Sie bilden die Hauptmasse der weissen Substanz im Gehirne und Rückenmarke. Intercentrale Fasern der Peripherie sind solche, welche periphere Ganglien miteinander in Verbindung setzen.

Die Nervenstämme der Peripherie enthalten meist Fasern verschiedener Gattung und werden alsdann gemischte Nerven genannt. Erst in der Nähe des Endgebietes pflegen sich die gemischten Nerven in ihre Komponenten zu zerlegen.

II. Das Rückenmark. Medulla spinalis.

a. Form, Lage.

Das Rückenmark, der spinale Teil des centralen Nervensystemes, (Fig. 247) ist ein annähernd cylindrischer, in dorsoventraler und besonders an seiner Vorderfläche abgeplatteter, von einem Kanale durchzogener Körper von symmetrischer Gestalt, welcher von häutigen Hüllen umgeben im Wirbelkanale liegt. Oben setzt es sich unmittelbar in das bereits dem Gehirne angehörige verlängerte Mark, Medulla oblongata, fort und erstreckt sich vom oberen Rande des Atlas bis herab zur Gegend des zweiten Lenden-, beziehungsweise des zweiten Steisswirbels.

Dem Scheine nach verhält sich das Rückenmark zur Wirbelsäule, wie das Knochenmark zu den Röhrenknochen; daher von Alters her der Name. Es füllt den Wirbelkanal nicht ganz aus, doch stellt es den mächtigsten und wichtigsten Inhalt des Wirbelkanales dar und bedingt den letzteren. Die dauernden Krümmungen, sowie die mit den Bewegungen des Rumpfes zusammenhängenden wechselnden Biegungen der Wirbelsäule werden bis zu einem gewissen Grade von dem Rückenmarke wiederholt und mitgemacht.

Das Rückenmark ist nicht an allen Stellen von gleicher Breite und Dicke. Besonders auffallend sind an ihm zwei ansehnliche, langgestreckte, spindelförmige und symmetrische Anschwellungen, eine obere, die Halsanschwellung, Intumescentia cervicalis, und eine untere, die Lendenanschwellung, Intumescentia lumbalis.

Beide Anschwellungen entsprechen dem Ursprungsgebiete der starken Extremitätennerven und werden vorzugsweise durch Zunahme des queren Durchmessers hervorgebracht. Zwischen beiden Anschwellungen, im oberen Teile der Brustwirbelsäule, beträgt der quere Durchmesser 10, der sagittale 8 mm; im breitesten Teile der Halsanschwellung steigt der quere Durchmesser auf 13—14, in der Lendenanschwellung auf 12 mm, während der sagittale kaum um

1 mm zunimmt. Oberhalb der Halsanschwellung, zwischen ihr und der Oblongata, beträgt der Quermesser 11—12 mm.

Die Abhängigkeit der Anschwellungen von der Mächtigkeit der Gliedmassen ergiebt sich einmal aus dem Umstande, dass Verluste der Gliedmassen bei wachsenden Individuen zu mangelhafter Ausbildung der Anschwellungen führen; sodann aus vergleichend-anatomischen Gründen. Bei jenen Fischen, welchen Gliedmassen fehlen, durchzieht das Mark in gleichmässiger Stärke den Wirbelkanal, um im Kaudateil sich allmählich zu verjüngen; mit starken Extremitäten versehene Tiere dagegen zeigen starke Anschwellungen, wie besonders Schildkröten, Vögel.

Die Halsanschwellung beginnt am zweiten Halswirbel und endigt am zweiten Brustwirbel; sie erreicht ihre grösste Breite in der Höhe des fünften bis sechsten Halswirbels. Die Lendenanschwellung beginnt in der Gegend des zehnten Brustwirbels, erreicht am zwölften Brustwirbel ihr Maximum und verjüngt sich darauf zu einem kegelförmigen Stücke, dem Markkegel, Conus medullaris, dessen Spitze, auf einen Durchmesser von 2 mm zurückgebracht, sich in den langen Endfaden des Rückenmarkes, Filum terminale, fortsetzt.

Die stumpfe Spitze des Conus medullaris, welche bei Längenmessungen des Markes allgemein als unteres Ende des Rückenmarkes angenommen wird, liegt mit geringen Schwankungen in der Gegend des unteren Randes des ersten Lendenwirbels, so insbesondere beim Manne. Beim Weibe liegt die Konusspitze in der Regel etwas tiefer, bis zur Mitte des zweiten Lendenwirbels. Tiefer noch reicht sie beim Neugeborenen hinab und erreicht den unteren Rand des zweiten oder dritten Lendenwirbels. Das Weib ist hiernach in diesem wie in manchen anderen Verhältnissen, der kindlichen Beschaffenheit ähnlicher geblieben.

Das Filum terminale zerfällt in zwei Abschnitte, in ein Filum terminale internum und externum. Jenes liegt innerhalb, dieses ausserhalb des Sackes der Dura mater. Das Filum terminale internum durchzieht in einer Länge von 16 cm, zwischen den langen Wurzeln der beiderseitigen Lumbal- und Sakralnerven in der Medianebene gelegen, den unteren

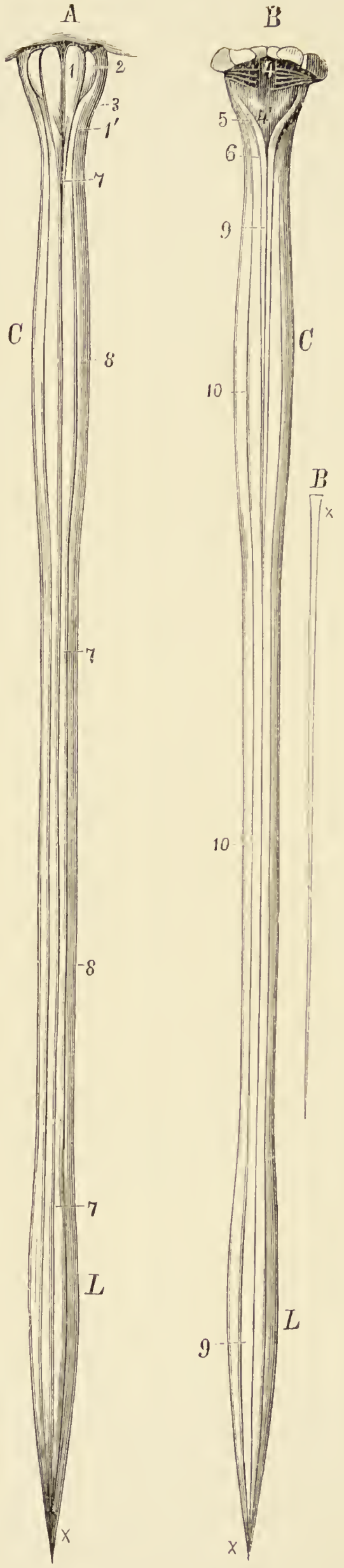

Fig. 247.

Fig. 247. Vordere und hintere Ansicht der Medulla oblongata und des Rückenmarkes. 1/2.

A vordere, *B* hintere Ansicht des Rückenmarkes. Bei *x* ist in *A* und *B* das Filum terminale abgeschnitten und in *B'* besonders dargestellt. 1 Pyramiden der Medulla oblongata; 1' ihre Kreuzung; 2 Oliven; 3 Seitenstränge der Medulla oblongata; 4 Rautengrube; 4' Calamus scriptorius; 5 Fasciculi graciles; 6 Fasciculi cuneati; 7 Fissura longitudinalis anterior; 8 Sulcus lateralis anterior; 9 Sulcus longitudinalis posterior; 10 Sulcus lateralis posterior; *C* Halsanschwellung; *L* Lendenanschwellung.

Teil des Duralsackes und erreicht mit letzterem den zweiten Kreuzwirbel. Das Filum terminale externum, 8 cm lang, wird von einer Fortsetzung der Dura, Vagina terminalis, eng umschlossen und endigt unter spatelförmiger Verbreitung an der hinteren Fläche des zweiten Steisswirbelkörpers, indem es in dessen Periost übergeht.

Als oberes Ende des Rückenmarkes ist jene Stelle zu bezeichnen, welche dem Austritte des ersten Halsnervenpaares, oder dem Beginne der Pyramidenkreuzung entspricht; sie liegt dem oberen Rande des Atlas gegenüber.

Die Länge des Rückenmarkes des Erwachsenen, vom oberen Ende bis zur Konusspitze gemessen, beträgt im Mittel beim Manne 45, beim Weibe 41—42 mm.

Mit Rücksicht auf die Wirbelsäule unterscheidet man an dem physiologischen Abschnitte des Rückenmarkes einen Hals-, Brust- und kurzen Lendenteil; mit Rücksicht auf die von ihm abgehenden Nervenpaare eine Pars cervicalis, welche die 8 Halsnerven —, eine Pars thoracalis, welche die 12 Brustnerven —, eine Pars lumbalis, welche die 5 Lendennerven —, und eine Pars sacralis, welche die 5 Kreuznerven und den ersten Steissnerven abgehen lässt.

Jede dieser Abteilungen gliedert sich hiernach wieder in so viele Folgestücke, als die Abteilung Nervenpaare enthält. Das Rückenmark besteht also aus einer grossen Anzahl zusammenhängender Folgestücke, Segmente, deren mindestens 31 gezählt werden.

Das Gewicht des Rückenmarkes ist 34—38 Gramm; es verhält sich zum Hirngewichte wie 1 : 48. Das specifische Gewicht ist 1034, das Volum 33 kcm.

Die Festigkeit der Substanz des Rückenmarkes ist nicht bedeutend, immerhin hat das frische Mark eine unerwartete Zähigkeit und Elasticität. Bald aber verliert sich dieselbe und es tritt mit beginnender Zersetzung Weichheit und Zerfliesslichkeit an deren Stelle.

Wird ein Rückenmark aus dem Wirbelkanale genommen und auf eine ebene Fläche ausgebreitet, so gleichen sich seine natürlichen Krümmungen aus. Wird dasselbe Mark in ein hohes, mit geeigneter Flüssigkeit gefülltes, cylindrisches Gefäss gelegt, so treten die Krümmungen wieder hervor (Flesch). Vom oberen Ende bis zur Konusspitze sind ihrer besonders zwei zu zählen, eine Hals- und Brustkrümmung, die am siebenten Halswirbel in einander übergehen; an dieser Stelle befindet sich eine starke ventralwärts konvexe Ausbiegung, untere Halskrümmung. Oberhalb der letzteren ist das Halsmark sanft dorsalwärts gebogen. An der Übergangsstelle zur Oblongata erfolgt eine neue hinten konvexe Richtungsänderung.

Das Rückenmark füllt den Wirbelkanal nicht ganz aus; ausser den drei umhüllenden Häuten, Pia, Arachnoidea, Dura, gehören zu den ausfüllenden Mitteln eine ansehnliche Menge subarachnoider Lymphe, reichliche Venenplexus, ferner die freien und von Duralscheiden umschlossenen Teile der Nervenwurzeln.

Wird an einem Rückenmarke der umgebende Duralsack gespalten, so bemerkt man, dass vom Lendenteile an die Nervenwurzeln dicht gedrängt und steil nach unten ziehen. Der untere Teil des Rückenmarkes sammt den umgebenden Nervenwurzeln erinnert hiernach an die Form eines Pferdeschweifes; daher der alte Name Cauda equina für das ganze Bündel.

b. Furchen und Stränge des Markmantels.

1. Furchen.

An dem von seinen Hüllen befreiten Rückenmarke sind mehrere Längsfurchen wahrzunehmen, zwei unpaare, median gelegene und vier paarige, welche verschieden tief in den Markmantel eindringen und verschiedene Bedeutung besitzen.

Die vordere Längsfurche, Fissura mediana anterior, in der vorderen Mittellinie bis zu 4 mm eindringend, erweitert sich an ihrem Grunde, wird am oberen und unteren Ende des Markes flacher und birgt einen ansehnlichen Fortsatz der Gefässhaut (Septum longitudinale anterius), welcher dem Marke ansehnliche und zahlreiche Gefässe zuführt.

Die hintere Längsfurche, Sulcus medianus posterior, eine oberflächliche Längsrinne; von ihr aus dringt das feine, stellenweise unterbrochene Septum posterius 4—6 mm in die Tiefe. Letzteres erreicht die centrale graue Substanz und hängt mit ihr zusammen, während das Septum anterius an der weissen Kommissur Halt macht.

Da beide Septa von entgegengesetzten Seiten so tief eindringen, dass nur eine schmale Brücke von etwa 1 mm übrig bleibt, wird das Mark in zwei symmetrische Seitenhälften geteilt, welche eben durch jene Brücke, Commissura spinalis, zusammenhängen. Die Commissura spinalis besteht aus einem vorderen weissen Teile, Commissura alba, und einem hinteren grauen Teile, Commissura grisea. Letztere schliesst den Rest des Hohlraumes des embryonalen Medullarrohres ein, den Centralkanal, Canalis centralis.

Jede Markhälfte besitzt eine äussere konvexe und eine innere plane Fläche. Beide medialen Flächen stossen vorn in einem abgerundeten, hinten in einem scharfen Rande, unter Einlagerung der beiden Septa, zusammen. Die mediale Fläche jeder Seite ist ferner durch den Ansatz der Kommissur unterbrochen. Die konvexe Fläche dagegen trägt die erwähnten paarigen Furchen.

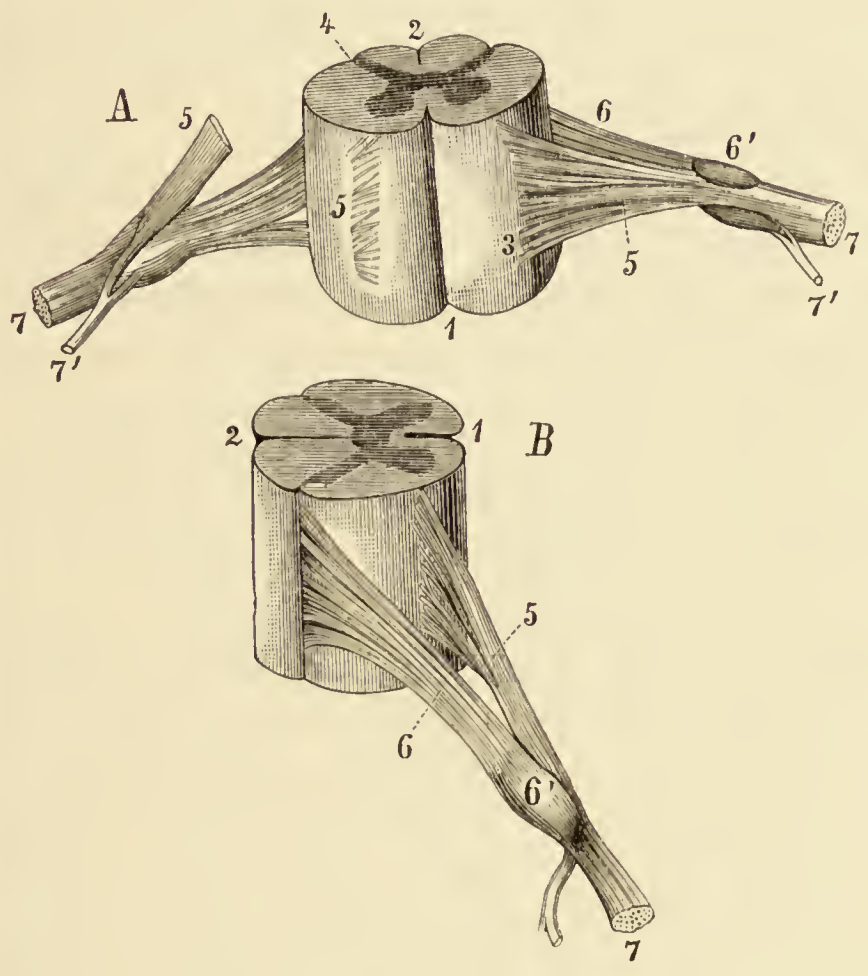

Fig. 248.

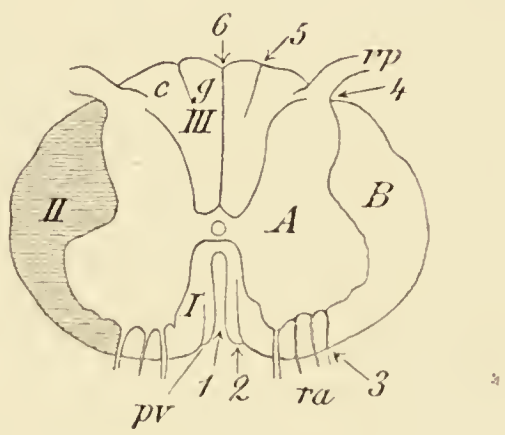

Fig. 249.

Fig. 248. Stücke von dem Halsteile des Rückenmarkes mit den austretenden Nervenwurzeln. $^2/_1$.
A Rückenmark von vorn; auf der rechten Seite sind die vorderen Wurzelfäden durchschnitten; *B* Rückenmark von der Seite gesehen. — 1 vordere Längsfurche; 2 hintere Längsfurche; 3 vordere Seitenfurche, aus welcher die vorderen Wurzelfäden hervorkommen; 4 hintere Seitenfurche mit dem Austritte der hinteren Rückenmarkswurzeln; 5 vordere, an dem Ganglion spinale vorüberziehende Wurzel; in *A* rechterseits abgeschnitten; 6 hintere in das Spinalganglion 6′ eindringende Nervenwurzel; 7 Rückenmarksnerv, der sogleich nach seiner Bildung den hinteren Ast 7′ abgiebt.

Fig. 249. Querschnitt des Rückenmarkes mit den Furchen und Strängen. $^3/_1$.
A graue Substanz; *B* weisse Substanz (Markmantel); *rp* Radix posterior; *ra* Radix anterior; 1 Fissura mediana anterior; 2 Sulcus intermedius anterior; 3 Sulcus lateralis anterior; 4 Sulcus lateralis posterior; 5 Sulcus intermedius posterior; 6 Sulcus medianus posterior; *I* Vorderstrang; *II* Seitenstrang; *III* Hinterstrang; *g* Fasciculus gracilis; *c* Fasciculus cuneatus; *pv* Fasciculus cerebrospinalis anterior.

Die vordere Seitenfurche, Sulcus lateralis anterior, dient zum Austritte der vorderen Nervenwurzeln; sie ist keine eigentliche Furche, sondern erscheint als ein schmales, viel durchlöchertes Feld von 2 mm Breite, wenn die vorderen Wurzelbündel ausgezogen wurden.

Die hintere Seitenfurche, Sulcus lateralis posterior, ist eine wirkliche Längsfurche, aus welcher die starken hinteren Nervenwurzeln in einer einzigen Reihe hervortreten.

Beide Seitenfurchen sind von der gleichnamigen Medianfissur im Brustteile des Markes nur je etwa 2,4, an den Anschwellungen aber 3—3,5 mm entfernt. Am Markkegel nähern sich die Seitenfurchen der Mitte und verstreichen endlich etwas früher als die Mittelfurchen.

Ausser diesen für den Nervenaustritt bestimmten Seitenfurchen besitzt das Mark jederseits noch einen Sulcus intermedius anterior und posterior. Der erstere ist nicht konstant, doch oft als feine, wichtige Furche neben der vorderen Mittelfurche wahrzunehmen; der Sulcus intermedius posterior ist besonders im Halsteile deutlich wahrnehmbar und von der hinteren Mittelfurche 1 mm entfernt.

2. Markstränge.

Die beschriebenen Furchen zerlegen den Markmantel jederseits in folgende Stränge:

Vorderstrang, Funiculus anterior; zwischen der vorderen Mittelfurche und dem lateralen Rande des Sulcus lateralis anterior. Durch den Sulcus intermedius anterior wird ein schmales mediales Stück abgegrenzt, der Fasciculus cerebrospinalis anterior.

Seitenstrang, Funiculus lateralis; zwischen dem Sulcus lateralis anterior und posterior, der mächtigste aller Stränge.

Hinterstrang, Funiculus posterior; zwischen der hinteren Mittelfurche und dem Sulcus lateralis posterior; durch den Sulcus intermedius posterior wird der Hinterstrang in zwei Teile zerlegt; der mediale heisst Gollscher Strang oder zarter Strang, Fasciculus gracilis; der laterale dagegen Burdachscher Strang oder Keilstrang, Fasciculus cuneatus.

Vorderstrang und Seitenstrang stehen entsprechend der Eigentümlichkeit des Austrittsfeldes der vorderen Wurzeln in innigerem Verhältnisse zu einander, als Seitenstrang und Hinterstrang. Jene beiden werden daher oft gemeinsam Vorder-Seitenstrang genannt.

Die auffallende Anordnung, dass die vorderen motorischen Nervenwurzeln im Sulcus lateralis anterior, die hinteren, wesentlich sensibeln dagegen im Sulcus lateralis posterior das Rückenmark verlassen, fordert eine Erklärung. Es wird sich später noch zeigen, dass auch die Ursprungskerne der motorischen Nerven im Rückenmarke vorn (ventral), die Ursprungskerne der sensiblen aber hinten (dorsal) in den Sinalganglien gelegen sind. Welches ist der Sinn dieser Einrichtung? Warum findet nicht das Umgekehrte statt? Worin ist diese Regelmässigkeit begründet? Die sensiblen Nerven sind vor allem Nerven der Haut und der Sinnesorgane. Die Haut aber hat die gleiche Abkunft, wie das centrale Nervensystem (mit Hüllen) und liegt mit ihm ursprünglich am meisten peripher. Es ist also begreiflich, dass die Hautnerven ihre Ursprungskerne am meisten dorsal haben. Die motorischen Nerven gehören der tiefer liegenden Muskulatur an; es liegt also nahe, dass sie auch ihre Ursprungskerne tiefer, mehr ventral haben. Entsprängen die Hautnerven ventral, die Muskelnerven dorsal, so wäre hierfür gar kein Grund abzusehen und es müssten sich beide Nervenschaaren kreuzen, um zum Ziele zu gelangen. In der That findet, soweit es für dorsale Muskeln erforderlich geworden ist, jenseits der Ursprungskerne eine teilweise Kreuzung statt.

c. Graue Substanz.

Die bereits kurz erwähnte Commissura grisea stellt nur einen sehr kleinen Teil der grauen Substanz des Rückenmarkes dar gegenüber den Massen, die sich in beiden Seitenhälften angehäuft finden; es sind dies die grauen Säulen, Columnae griseae.

Ihre Verhältnisse werden am besten erkannt an Querschnittreihen des Markes. Sie zeigen, dass jede graue Säule aus einer halbmondförmig gebogenen Platte besteht, deren Konvexität der Medianebene zugewendet ist. Beide konvexen Ränder werden durch die graue Kommissur miteinander verbunden. Der Querschnitt der grauen Substanz erscheint daher im ganzen unter der Form eines H.

Den vor der Frontalebene der Kommissur gelegenen grossen Vorsprung der grauen Substanz jeder Seite nennt man Vordersäule, Columna anterior; deren hinterer Teil, die Basis, geht in die Hintersäule, Columna posterior, über. Letztere erfährt hinter ihrem Ursprunge eine Einschnürung, Hals der Hintersäule, Cervix cornu posterioris. Hinter dieser Einschnürung schwillt die Hintersäule zu einem spindelförmigen Kopfe an, Caput columna posterioris, und verjüngt sich endlich zu einer gegen den Sulcus lateralis posterior gerichteten

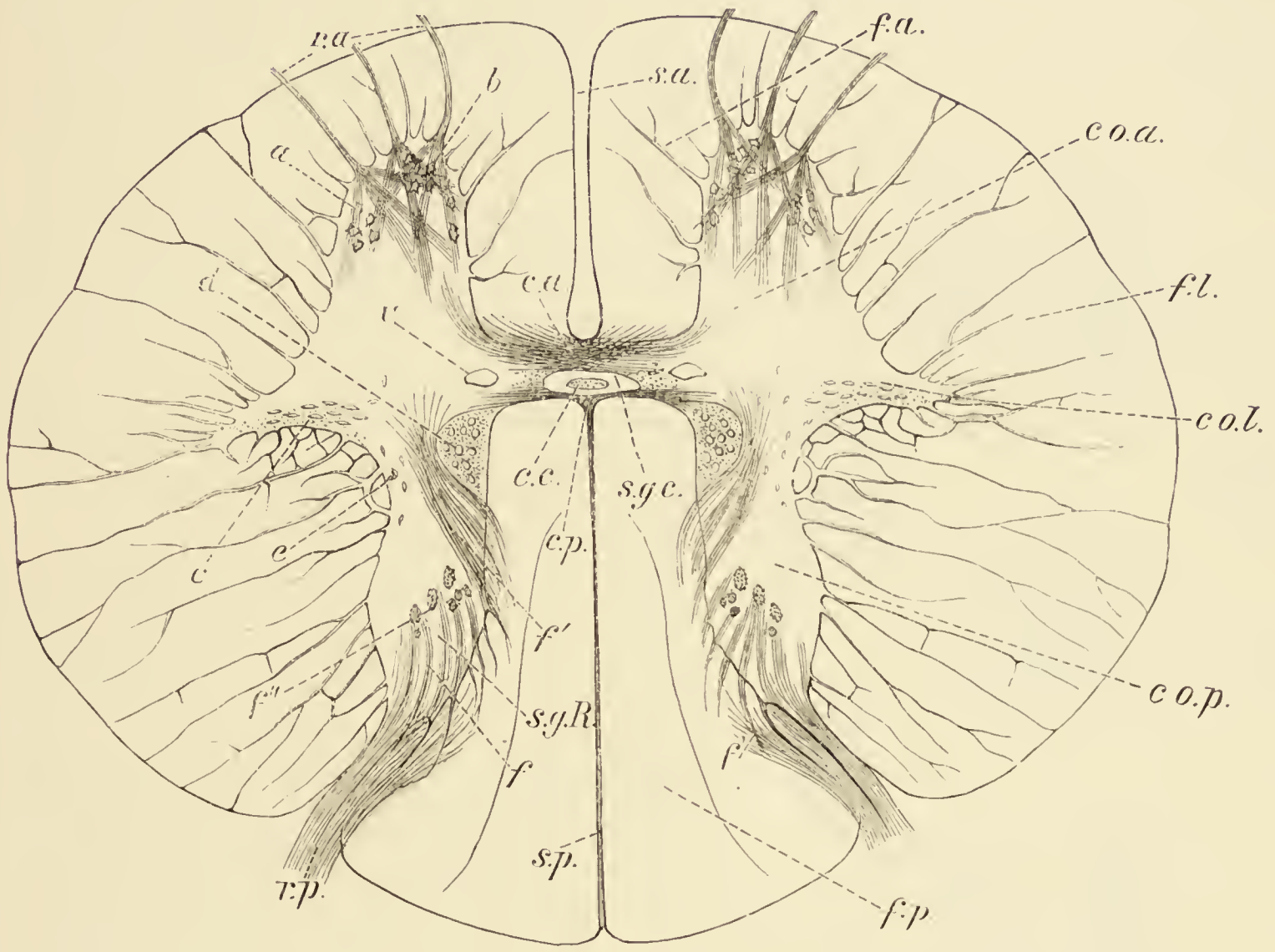

Fig. 250.

Querschnitt des Rückenmarkes in der Höhe des achten Brustnerven. Vergrösserung. $^{10}/_{1}$.

s.a Fissura longitudinalis anterior; *s.p* Septum posterius; *c.a* vordere Kommissur; *s.g.c* Substantia gelatinosa centralis; *c.c* Centralkanal; *c.p* hintere Kommissur; *v* Vene; *co.a* Vordersäule; *co.l* Seitensäule, dahinter der Formatio reticularis; *co.p* Hintersäule; *a* vordere laterale, *b* vordere mediale Gruppe der Ganglienzellen; *c* Zellen der Seitensäule: *d* Zellen der Clarkeschen Säulen (Nucleus dorsalis); *e* solitäre Zellen der Hintersäule; *r.a* vordere Wurzeln; *r.p* hintere Wurzeln; *f* deren Hintersäulenbündel; *f'* Hinterstrangbündel; *f''* longitudinale Fasern der Hintersäule; *s.g.R* Substantia gelatinosa posterior; *f.a* Vorderstrang; *f.l* Seitenstrang; *f.p* Hinterstrang.

Spitze, Apex columnae posterioris. Letztere erreicht nahezu die Oberfläche des Markmantels, während der breite Kopf der Vordersäule in allen Höhen von einem mehr oder weniger ansehnlichen Marklager bedeckt ist.

Von der lateralen Seite der Vordersäulenbasis ragt ein dritter bedeutender Vorsprung in den Markmantel, die Seitensäule, Columna lateralis; diese ist im Brustmarke am deutlichsten, nimmt kaudal ab, während sie im Halsmarke mit der stark ausgebildeten Vordersäule zusammenfliesst.

Es ist klar, dass die Säulen oder Kanten des ganzen Rückenmarkkörpers im Querschnittbilde als Hörner erscheinen.

Die Seitensäule liegt stets ventral vom Halse der Hintersäule. Beachtet man dies, so lässt sich die Seitensäule nie mit einem Nachbargebilde verwechseln, der Formatio reticularis. Letzterer wichtige Vorsprung liegt in dem Winkel,

welchen die Seitensäule mit dem lateralen Rande der Hintersäule bildet. Er besteht aus netzartig angeordneten Balken grauer Substanz, welche in den Seitenstrang vorspringen, kleinere Bündel weisser Substanz von ihm abschneiden und in ihre Maschen aufnehmen. Nach dem Lendenmarke hin abnehmend, dehnt er sich cranialwärts beständig aus.

Während die Seitensäule und die Formatio reticularis an der Aussenfläche der grauen Substanz gelegen sind, hat eine vierte besondere Säule mediale Lage, die Clarkesche Säule, Nucleus dorsalis. An der medialen Seite der Basis der Hintersäule befindlich hat sie ihren grössten Querschnitt im unteren Brustmarke und dehnt sich ununterbrochen zwischen dem siebenten Halsnerven und dritten Lendennerven aus. Weiter oben und unten, im Hals- und Sakralmarke, finden sich isolierte graue Massen an den entsprechenden Stellen vor, der Cervikal- und Sakralkern.

Ausser diesen grossen, stumpfen oder scharfen Vorsprüngen gegen die weisse besitzt die graue Substanz eine grosse Menge feiner Leisten, Septula medullae spinalis, welche von der Peripherie der grauen Substanz radial in den Markmantel abtreten, sich teilen und verbinden, zum grossen Teile dessen Oberfläche erreichen und so den Markmantel in zahlreiche feine Blätter zerlegen. Die Oberfläche der grauen Substanz ist hiernach nicht glatt, sondern rauh und zackig.

d. Commissura spinalis.

Nach den Seitenteilen des Rückenmarkes ist auch sein Mittelteil, die Commissura spinalis, zu untersuchen. Es wurde bereits erwähnt, dass die Kommissur aus einer vorderen weissen und einer hinteren grauen Abteilung besteht, welch letztere den Centralkanal einschliesst. Die graue Kommissur zerfällt, durch den Centralkanal geteilt, in eine Commissura grisea anterior und posterior. Die hintere graue Kommissur ist am mächtigsten im Conus medullaris (sagittaler Durchmesser = 0,40 mm), nimmt in der Lendenanschwellung ab (0,13), sinkt im Brustteile noch mehr (0,03) und wächst im Halsmarke wieder (0,13).

Fig. 251.

Frontalschnitt durch das Rückenmark aus der unteren Gegend des Conus medullaris.

Man erkennt den Ventriculus terminalis und seinen Übergang in den Centralkanal oben und unten. *c* N. coccygeus. (W. Krause.)

Der Canalis centralis hat in den verschiedenen Gegenden des Markes veränderliche Gestalt und Grösse. Im Brustmarke ist er rundlich und hat einen Quermesser von 0,05—0,1 mm. In der Halsanschwellung ist seine Form queroval, in der Lendenanschwellung längsoval. Gegen die Oblongata hin wandelt sich die querovale Form ebenfalls zu einer sagittalen Spalte um. Im Conus medullaris rückt der Kanal mehr und mehr an die hintere Medianspalte heran und erweitert sich im unteren Ende des Konus zum Ventriculus terminalis (W. Krause).

Der Querschnitt des Ventrikels ist meist dreiseitig, mit hinterer Spitze und vorderer Basis. Seine Länge beträgt 8—10 mm, seine Breite 0,5—2 mm, seine Tiefe 0,4—1 mm. Er reisst von hinten leicht ein und wurde früher für offen gehalten. Beim Übergange des Konus in das Filum terminale setzt er sich wieder in einen feinen Kanal fort, welcher bis zur halben Länge des Filum hinabreicht, wo er blind endigt.

Der Centralkanal ist häufig obliteriert, zumal im Halsteile des Rückenmarkes.

e. Massenentwickelung der grauen und weissen Substanz.

Die graue Substanz nimmt von der Spitze des Conus medullaris bis zur Mitte der Lendenanschwellung an Masse stetig zu (bis auf 24,89 qmm

Querschnittfläche), erfährt im Brustmarke eine sehr bedeutende Abnahme (bis auf 4,56 qmm Querschnitt), und schwillt in der Halsanschwellung wiederum bedeutend an (bis 19,67 qmm), um im oberen Halsmarke langsam abzunehmen. Mit Bezug auf die abgehenden Nervenwurzeln ergiebt sich die Thatsache, dass der Flächeninhalt der grauen Substanz auf Querschnitten um so grösser ist, je mehr Wurzelfasern in dem bezüglichen Abschnitte aus dem Rückenmarke hervorgehen; die graue Substanz ist an jenen Stellen am mächtigsten, wo die grossen Extremitätennerven entspringen.

Ganz anders verhält sich die weisse Substanz. In der Gegend der Konusspitze ist der Querschnitt überwiegend aus grauer Substanz gebildet, welche nur von einem schmalen Saume weisser umgeben wird. Von hier an erfährt die weisse Substanz bis zum oberen Teile der Halsanschwellung eine stetige Zunahme (bis auf 42,02 qmm), die nur in der Strecke vom dritten Lenden- bis zum zwölften Brustnerven durch eine unbedeutende Abnahme unterbrochen wird. Die Zunahme erfolgt am Beginne der beiden Anschwellungen rascher als an anderen Stellen.

Im Ganzen genommen erscheint folglich die Masse der grauen Substanz des Rückenmarkes in der Form einer Doppelspindel, die weisse dagegen in der Form eines Kegels mit caudaler Spitze. Das Verständnis dieses Verhaltens wird sich aus dem Studium der Leitungsbahnen leicht ergeben.

An der Austrittstelle des vierten Lendennerven nehmen graue und weisse Substanz nahezu gleich viel Raum ein (die graue 21,02, die weisse 22,34 qmm). Weiter oben hat die weisse stets einen grösseren Flächeninhalt als die graue; selbst die Halsanschwellung ändert dies Verhältnis nicht: im Ursprungsgebiete des sechsten Halsnervenpaares misst der Querschnitt der weissen Substanz 24,02, der der grauen 16,67 qmm. Vom vierten Halsnerven zur Oblongata ist dann wieder eine kleine Abnahme weisser Substanz zu bemerken. Die einzelnen weissen Stränge verhalten sich in dem proximal gerichteten Anschwellen der weissen Substanz verschieden; s. Leitungsbahnen.

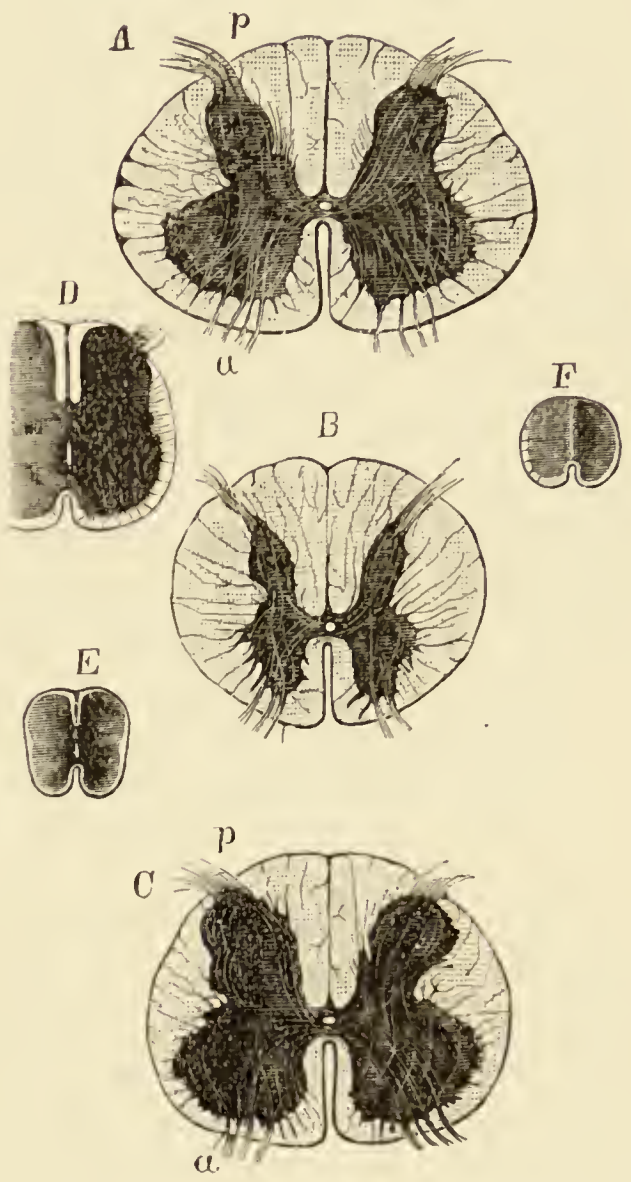

Fig. 252.

Durchschnitte durch verschiedene Abteilungen des Rückenmarkes.

A Schnitt durch die Mitte der Halsanschwellung in der Höhe des sechsten Halsnerven; *B* Schnitt durch die Mitte des Brustteiles; *C* Schnitt durch die Mitte der Lendenanschwellung; *D* Schnitt durch die obere Abteilung des Conus medullaris; *E* Schnitt in der Höhe des fünften Sakralnerven; *F* Höhe des Steissbeinnerven.
A, *B*, *C* $^2/_1$ — *D*, *E*, *F* $^3/_1$. *a* vordere Nervenwurzeln; *p* hintere Nervenwurzeln.

Es wurde oben erwähnt, dass die graue Substanz proportional den austretenden Nervenwurzeln zu- und abnehme. Dies bezieht sich jedoch wesentlich auf die Vordersäulen. Die Hintersäulen werden durch die Anschwellungen weniger beeinflusst, obwohl auch sie eine Zunahme erfahren. Dies ist besonders der Fall in der Lendenanschwellung, in welcher die Hintersäulen eine ansehnliche Breite besitzen. Die Zunahme der Vordersäulen in der Halsanschwellung ist vor allem eine seitliche, so dass von einer isolierten Seitensäule nichts mehr gesehen wird. Gegen die Spitze des Conus medullaris hin verliert sich die Abgrenzung

von der Vorder- und Hintersäule. Zugleich treten die Hintersäulen immer näher zusammen und verschmelzen schliesslich zu Einer Masse.

An den beiden Intumescenzen ist die Commissura alba besonders mächtig; an den übrigen Stellen überwiegt die Commissura grisea.

f. Feinerer Bau.

1. Das stützende Gerüste.

Das stützende Gerüste des Rückenmarkes wie des Gehirnes besteht aus zwei dem Ursprunge nach wesentlich voneinander verschiedener Geweben:

α. aus pialen Bindegewebsfortsätzen, welche als Leiter der sehr zahlreichen in das Mark eindringenden Gefässe erscheinen;

β. aus Nervenkitt, Neuroglia, einem Gewebe, welches dem gleichen epithelialen, ektodermalen Zellenlager entspringt, wie die nervösen Elemente selbst (s. Allg. Teil S. 77—79 u. Fig. 46—49).

Die Neuroglia stellt einen an Masse gegenüber den nervösen Bestandteilen zwar an den meisten Stellen zurücktretenden, immer aber ansehnlichen, sehr zierlich gebauten Körper dar, welcher zahllose Lücken besitzt und aus Gliazellen, Gliafasern und einer sogenannten Grundsubstanz besteht. Obwohl es sich an allen Orten um dieselbe Zellenart handelt, so ist das Aussehen der Neuroglia doch keineswegs überall das gleiche. Dies hängt teils mit dem Wechsel der zu stützenden Teile zusammen; aber auch ohne diesen Umstand vermag sie bedeutende Verschiedenheiten zu entwickeln. Im Interesse der Darstellung ist sie zuerst an Embryonen zu untersuchen und in drei Kategorien zu teilen:

1) das Ependyma,
2) die Neuroglia der grauen Substanz und
3) die Neuroglia der weissen Substanz.

Das Ependym.

Die cylindrischen Zellen des Ependym, Ependymzellen, kleiden in einfacher Schicht den Centralkanal aus. Jede Zelle trägt am basalen Innenende einen verdickten Kutikularsaum, welcher, mit den Säumen der folgenden verbunden, die Membrana limitans interna ausmacht. Der Kutikularsaum jeder Zelle trägt ferner einen starren, in die Kanallichtung ragenden centralen Fortsatz. Der lange periphere Fortsatz verhält sich verschieden nach der Gegend: in der Gegend der vorderen Kommissur zeigen die Ependymzellen eine meridianartige, tonnenförmige Anordnung, indem ihre Aussenenden nach der vorderen Medianfissur konvergieren; so entsteht der vordere oder ventrale Ependymkeil (Retzius). Die hintersten Ependymzellen zeigen eine streng mediane Lage und dicht gedrängte bündelartige Anordnung; sie bilden den schmalen hinteren oder dorsalen Ependymkeil. Zwischen beiden haben jederseit die lateralen Ependymzellen ihre Lage. Sie strahlen mit ihrem langen Fortsatze im ganzen radiär aus, gabeln sich fast konstant im Bereiche der weissen Substanz, durchdringen letztere und endigen an der Limitans externa mit kleinen Knötchen.

Das ausgebildete Rückenmark enthält noch die beiden Ependymkeile, den ventralen als vorderes Keilstück, den hinteren als Septum posterius. Demzufolge ist, wie v. Lenhossék richtig hervorhebt, das Rückenmark dorsal ungespalten, es besitzt einen oberflächlichen Sulcus, aber keine Fissur. Ob die seitlichen Ependymzellen ihren peripheren Fortsatz noch immer bis zur äussersten Peripherie senden, ist nicht sicher nachgewiesen, doch wahrscheinlich.

Ontogenetisch und phylogenetisch stellt das Ependym für sich allein das Urgerüste des ganzen Markes dar. Bei Amphioxus bleibt es dauernd auf dieser Stufe. Die übrige Neuroglia aber ist als ein neuer, dem Ependym sich zugesellender Erwerb zu betrachten.

Die Neuroglia der grauen Substanz.

Die Gliazellen der grauen Substanz (Deiterssche Zellen, Pinselzellen), anfänglich spärlich, allmählich immer reichlicher in der grauen Substanz verbreitet, haben zuerst längliche, später Sternform und entwickeln grossenteils eine ausserordentliche Menge von Fortsätzen. Sie erscheinen wie Schatten von Nervenzellen, stellen auch histologische Einheiten dar wie letztere, und bilden mit ihren vielen Fasern schliesslich die feinsten und zartesten Filze, die als Gliopilem dem Neuropilem (Nervenfaserfilz) gegenüberstehen.

Es sind dreierlei verschiedene Örtlichkeiten zu unterscheiden:

a) Substantia gelatinosa centralis,
b) Substantia gelatinosa posterior (Rolandi),
c) Substantia spongiosa.

Die Substantia gelatinosa centralis liegt in der nächsten Umgebung des Centralkanales, wird von den peripheren Fortsätzen der Ependymzellen durch-

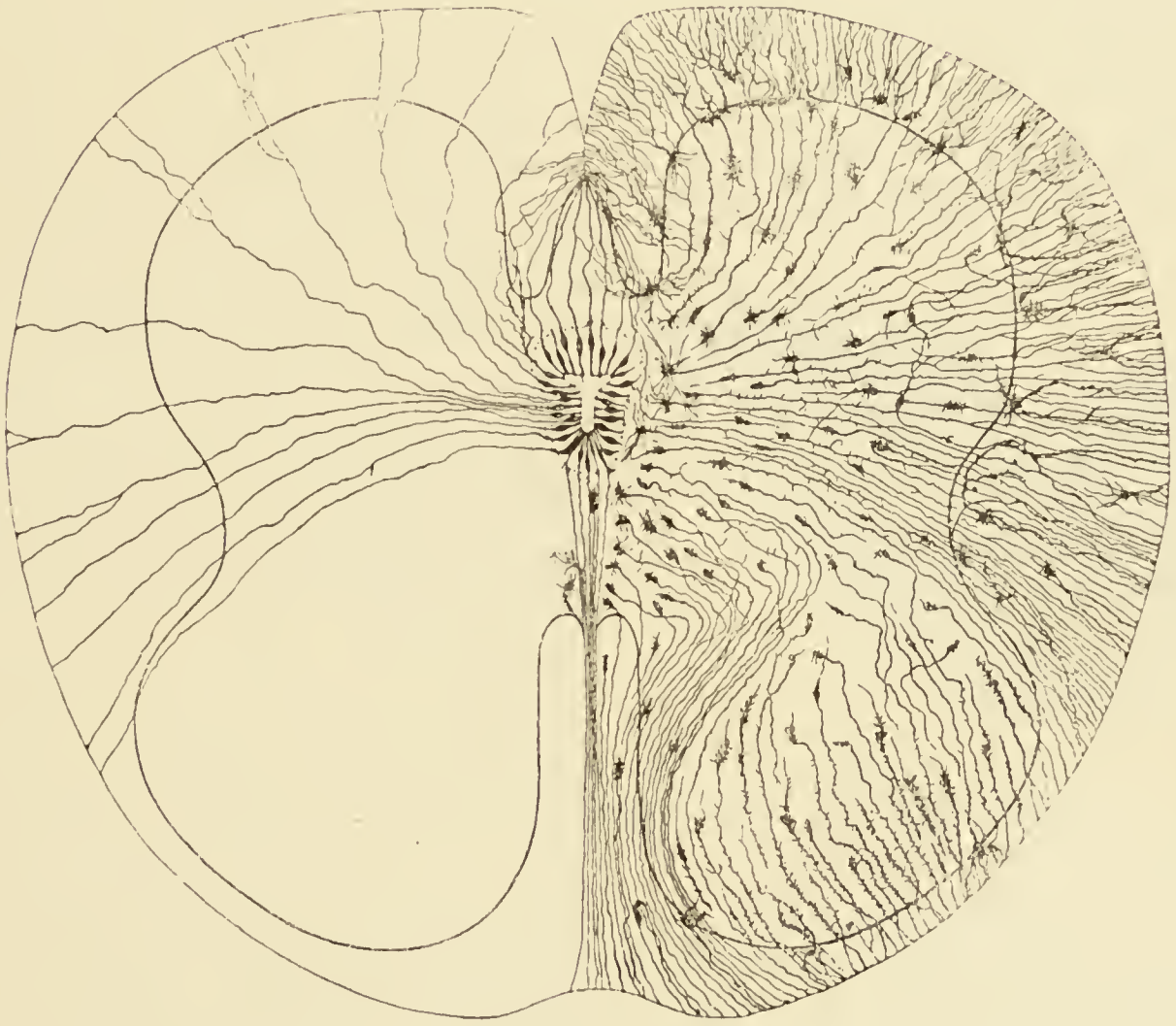

Fig. 253.

Rückenmark eines 14 cm langen menschlichen Embryo, nach Golgi behandelt, mit imprägnierter Neuroglia. (v. Lenhossék.)
Links Ependymgerüst, rechts Neurogliazellen. Vorderer und hinterer Ependymkeil.

setzt und bildet mit den Zellkörpern der letzteren den centralen Ependymfaden von Virchow. Sie besitzt kreisförmigen oder elliptischen Querschnitt. Die Neurogliazellen sind hierselbst ziemlich zahlreich, haben plumpe Gestalt, reichen Faserbesatz und zeigen eine dem Centralkanale konzentrische Anordnung der dichten Fasermassen.

Die Substantia gelatinosa posterior stellt eine schon mit freiem Auge leicht sichtbare, vorn offene gebogene Platte dar, welche den Kopf der Hintersäule der grauen Substanz gegen den Seitenstrang und Hinterstrang abgrenzt. Ihr konvexer Rand ist den eintretenden hinteren Wurzeln zugekehrt. Im Lendenteile halbmondförmig, erscheint sie im Brust- und Halsmarke winkelig geknickt, mit

hinterer Spitze. In den Anschwellungen hat sie ihre grösste Stärke und ist im Brustmarke am schwächsten; hier nimmt sie $^1/_5$ des Querschnittes der Hintersäule ein, in der Halsanschwellung $^1/_3$, in der Lendenanschwellung sogar $^2/_5$. Sie ist an vielen Stellen durchbrochen zum Durchtritte von Nervenbündeln und besteht aus einem überaus reichen und feinen Geflechte von Gliafasern, in welches an vielen Stellen Gliazellen eingestreut sind. Ihre Blutgefässe sind nicht zahlreich; Nervenzellen fehlen nicht gänzlich; andere umsäumen den Aussenrand des „Rolando". Alle neueren Beobachter betonen das äusserst dichte Buschwerk zarter Fasern der hier vorkommenden Gliazellen, die pelzige, moosige Beschaffenheit derselben auf gewissen Entwickelungsstufen; in späterer Zeit scheinen auch körnige, traubenartige Umwandlungen der Substanz vorzukommen. An die eigentliche Rolandosche Substanz schliesst sich hinten eine schmale Schicht saumartig an, Zona postrolandica, oder Zonalschicht der Hintersäulen, welche mehr die Beschaffenheit der Spongiosa besitzt.

Die Substantia spongiosa, der übrige grösste Teil des Gerüstes der grauen Substanz, führt ihren Namen von den zahllosen grösseren und kleineren Lücken, die sich in ihr befinden; sie ähnelt daher einem Schwamme. Ihre Grundlage bilden Gliazellen und deren Fasern.

Die Neuroglia der weissen Substanz,

ebenfalls aus Gliazellen und ihren Fasern hervorgegangen, sowie die peripheren Enden der Ependymzellen einschliessend, besitzt im ganzen einen regelmässigeren Bau, als die der grauen; denn sie dient zur Stütze einfacher angeordneter Teile, vor allem der Fasermassen des Markmantels. Die einzelnen, meist vertikal ziehenden Fasern liegen von früher Zeit an nicht unmittelbar nebeneinander, sondern werden durch kleine Zwischenräume getrennt. Letztere sind von der Neuroglia eingenommen. An der Innenfläche des Markmantels hängt dieselbe mit der Spongiosa zusammen, an der Aussenfläche entwickelt sie allmählicher eine verdichtete Schicht, welche keine Nervenelemente mehr führt, sondern eine gemeinsame Hülle für das ganze Rückenmark bildet: die Rindenschicht, Lamina corticalis medullae spinalis. Diese ist an verschiedenen Stellen von wechselnder Mächtigkeit, wird aussen von der Pia mater bedeckt und dringt an ihrer Innenfläche mit vielen kleinen und grösseren Fortsätzen in die weisse Substanz ein. Zu beiden Seiten der vorderen Längsfissur des Markes umgiebt sie die weisse Substanz bis in die Tiefe. Im Sulcus lateralis posterior erreicht sie die Spitze der Hintersäule und tritt mit der Substantia gelatinosa posterior in Verbindung.

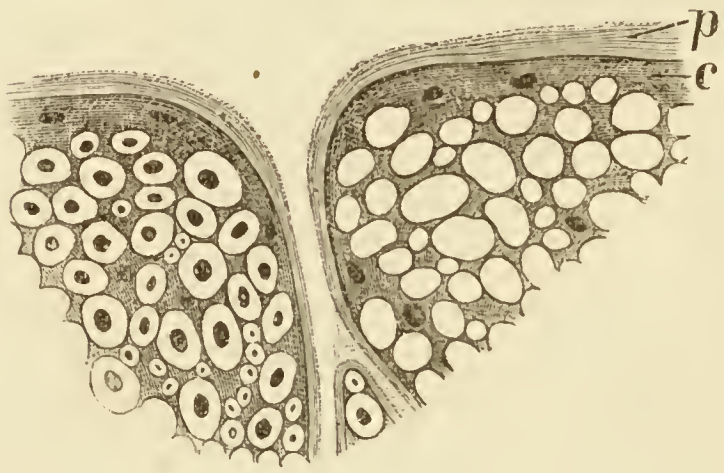

Fig. 254.

Peripheres Stück eines Querschnittes durch das Rückenmark.

p Intima pia mit einem zwischen beiden Hälften des Stückes eindringenden Pialtrichter, dessen Gefäss nicht gezeichnet ist; *c* Rindenschicht, aus einem feinen Netzwerke von Fäden gewebt, aussen an die Intima pia grenzend, innen ein Lückenwerk frei lassend, welches zur Aufnahme von Nervenfasern und Gefässen bestimmt ist. Linkerseits sind die Achsencylinder in den hellen Feldern sichtbar, welche ausserdem die Markscheide ufnehmen; rechterseits ist allein die Stützsubstanz mit ihren Kernen dargestellt.

Nach den histo-chemischen Untersuchungen von Kühne und Ewald besteht das ganze Neurogliagerüste der grauen und weissen Substanz aus Hornsubstanz, Neurokeratin. Das Gerüste des Rückenmarkes, ebenso des Gehirnes, ist hiernach eine Hornspongiosa, die sich vom Bindegewebe wesentlich unterscheidet.

Es wurde oben als ein Bestandteil der Neuroglia noch eine Grundsubstanz erwähnt, welche den Träger der geformten Elemente, besonders der Fasern darstellt. Angesichts der reichen Fasermassen, welche vorhanden sind, und der dichten

Lagerung ihrer Elemente, ist jene einschliessende, spärliche Grundsubstanz vielleicht nur eine gewisse Menge seröser Flüssigkeit.

Über die Stützsubstanz der Nervenwurzeln s. periphere Nerven.

Wenn auch die Mehrzahl der neuesten Untersuchungen sich für den einheitlichen ektodermalen Ursprung der Neuroglia ausgesprochen hat und diese Anschauung von chemischer Seite eine gewichtige weitere Unterlage besitzt, so ist zwar nicht zu verkennen, dass es sich mit dem embryonalen Gerüste des centralen Nervensystemes wirklich so verhält. Dass es sich in späterer Zeit nur um eine Vermehrung der Neurogliaelemente auf gleicher Grundlage handelt und nicht auch um eine sekundäre Invasion von Bindegewebe, bedarf immer noch des unmittelbaren Nachweises. Letztere Theorie zählt gewichtige Anhänger.

2. Die nervösen Bestandteile.

A. Die Nervenzellen.

Die graue Substanz des Rückenmarkes erstreckt sich als ununterbrochene symmetrisch geformte Säule vom Conus medullaris bis zur Oblongata und setzt sich in letztere fort. Sie enthält als wesentliche Bestandteile Nervenzellen und Nervenfasern, von welchen jene teils zu Gruppen zusammentreten, teils zerstreute Lage besitzen. Ihre Häufigkeit ist nicht in allen Querschnittshöhen die gleiche, sondern wächst an den Eintrittsstellen der segmental angeordneten Nervenwurzeln. Daher zeigt die graue Substanz selbst bis zu gewissem Grade eine segmentale Gliederung; auf letzteren Umstand weist schon die Gegenwart der beiden grossen Intumescenzen hin; denn dieselben hängen mit dem Ursprunge der grossen Extremitätennerven zusammen. Die Anordnung der Nervenzellen in der grauen Substanz des Markes erscheint daher unter dem Bilde einer perlschnurförmigen Längsaufreihung (s. Fig. 255); dies gilt besonders für die Vordersäulen.

Fig. 255. Schema der grauen Segmente.

Die Nervenzellen des Rückenmarkes werden in verschiedener Weise eingeteilt.

a) Nach der segmentalen Gliederung der grauen Säulen unterscheidet man Nervenzellen der einzelnen durch eine Ordnungsziffer bestimmten Segmente.

b) Nach der topographischen Lagerung der Nervenzellen im Markquerschnitte werden unterschieden: eine vordere und hintere mediale, eine vordere und hintere laterale Gruppe von Zellen der Vordersäule; die isolierten Zellen der Vordersäule; die laterale Zellengruppe der Seitensäule; die Zellengruppe der Clarkeschen Säule; die solitären Zellen der Hintersäule; die Zellen der Substantia gelatinosa posterior; die prärolandische Zellengruppe; die postrolandischen Zellen; die zerstreute centrale Gruppe; die solitären Zellen um den Centralkanal.[1])

c) Eine wichtige Unterscheidung gründet sich auf das Verhalten und die Bahn des Neuriten. Hiernach giebt es, wie Ramón y Cajal feststellte:

Cellulae radiculares; der Nervenfortsatz zieht zur vorderen oder hinteren Nervenwurzel;

Cellulae funiculares; der Nervenfortsatz zieht zu den weissen Marksträngen; es sind unilaterales und bilaterales zu unterscheiden; im letzteren Falle teilt sich der Nervenfortsatz in zwei Fasern, deren eine durch die vordere Kommissur auf die andere Seite des Markmantels gelangt;

---

[1]) s. v. Bechterew, Leitungsbahnen im Gehirn und Rückenmark. Leipzig, Besold, 1893.

Cellulae commissurales; der Nervenfortsatz zieht durch die vordere Kommissur zu dem kontralateralen Vorderstrange;

Cellulae axi-ramificatae; der Nervenfortsatz verliert seine Selbständigkeit und zerfällt in der grauen Substanz in eine grosse Anzahl feinster Äste (Golgis Zellen des II. Typus).

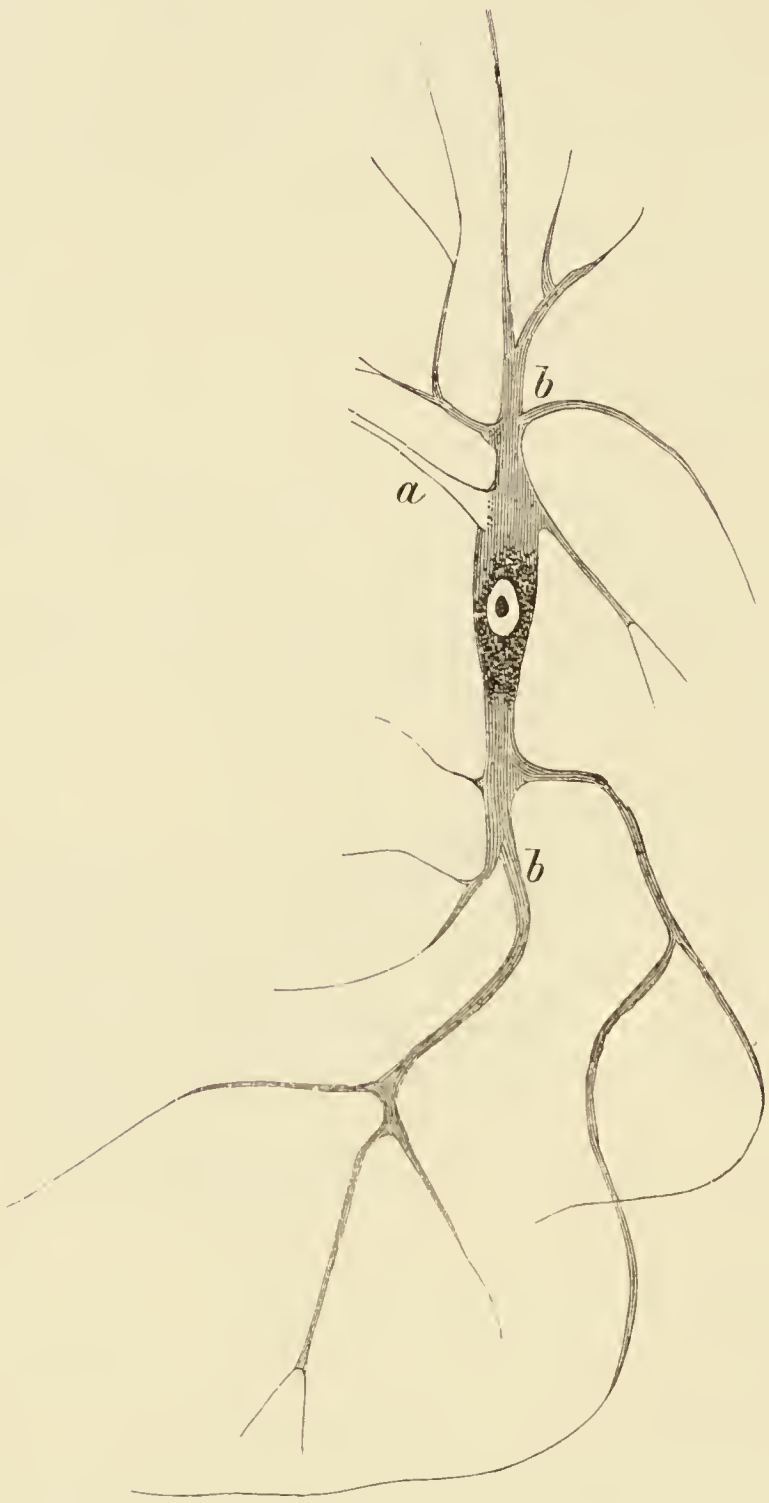

Fig. 256.

Nervenzelle des Hinterhornes. Nach Deiters.
a Achsencylinderfortsatz; *b* Protoplasma-Fortsätze.

Unter den Cellulae axi-ramificatae giebt es auch solche, deren Neurit zunächst die vordere Kommissur überschreitet und in der kontralateralen grauen Säule sich in sein terminales Astwerk auflöst.

Da die Kommissurenzellen also teils zur letzten Gruppe, teils zu den Strängen gehören, bleiben übrig:

Cellulae radiculares,
Cellulae funiculares,
Cellulae axi-ramificatae.

Es ist zu vermuten, dass auch in der grauen Substanz sich mit ihren Neuriten verbreitende, durch Längsschnitte nachzuweisende Cellulae inter- und intrasegmentales vorkommen; s. übrigens unten: indirekter Reflexbogen.

d) Die im Rückenmarke und in den Spinalganglien vorhandenen Zellen mit ihren Ausläufern gehören Neurae verschiedener Ordnung an. In dieser Hinsicht sind die Cellulae radiculares (als Ganzes) von den übrigen zu trennen als Neurae terminales oder Neurae externae, während die übrigen Zellen des Markquerschnittes Neurae internae darstellen. Jene vermitteln den unmittelbaren Aussenverkehr, diese den Innenverkehr.[1])

e) Nach der specifischen Funktion zerfallen die Zellen in motorische, sensible, reflektorische, associierende u. s. w.

Im einzelnen ist von den verschiedenen Zellen eine Menge wichtiger Besonderheiten festgestellt worden und folgendes zu beachten.

I. Cellulae radiculares.

Die Radikulärzellen zerfallen in vordere und hintere:

a) Cellulae radiculares anteriores.

Die Vorderwurzelzellen, die motorischen Zellen der vorderen Wurzeln, in den Intumescenzen eine medial-vordere und lateral-hintere Gruppe in der Vordersäule bildend, im oberen Hals- und im Brustmarke unzerklüftet, zeichnen sich vor allen

[1]) s. v. Lenhossék, Der feinere Bau des Nervensystems. 2. Aufl. 1895.

anderen multipolaren Nervenzellen des Markes durch die Grösse ihres Körpers und den Reichtum ihrer Dendritenverästelung aus. Manche Dendritenausläufer ragen in die weisse Substanz und vordere Kommissur hinein. Der Neurit entspringt vom Zellkörper oder von einem Dendritenstamme, tritt durch den Vorderstrang in die vordere Nervenwurzel und wird so zum Achsencylinder der peripheren

Fig. 257.

Schematische Darstellung des Rückenmarksbaues, links Nervenzellen, rechts Kollateralen. (v. Lenhossék.)

Links: Schwarz = motorische Zellen, mit Golgischen Seitenfibrillen an den Neuriten; rot = Vorderseitenstrangzellen, darunter auch je eine Zelle der Clarkeschen Säule und der Marginalzone der Rolandoschen Substanz; man beachte die ansehnlichen Kollateralzweige der Vorderstrangzellen; lila = Kommissurenzellen, eine „kurze" Zelle dieser Art schraffiert dargestellt; grün = Hinterstrangzellen, die kleinen stellen die Zellen der Rolandoschen Substanz dar; blau = Golgische Zelle.

Rechts: Schwarz = Spinalganglienzellen, hintere Wurzeln, ihre Birfurkation und ihre in verschiedenen Gebieten der grauen Substanz endigenden Kollateralen, und zwar von links nach rechts: Endigung im Hinterhorne, in der Mittelzone der grauen Substanz, im Vorderhorne (Reflexkollateralen), in den Clarkeschen Säulen und im gekreuzten Hinterhorne, (hintere Kommissur); rot = Kollateralen der Vorderseitenstränge im allgemeinen; lila = Kollateralen der Kommissurenzellenneuriten; braun = Endigungsweise der Kollateralen der Pyramidenbahnen.

1 Fasciculus cerebrospinalis anterior; 2 Fasciculus anterior proprius; 3 Fasciculus anterolateralis; 4 Fasciculus cerebellospinalis; 5 Fasciculus cerebrospinalis lateralis; 6 Fasciculus lateralis proprius; 7 Funiculus posterior: *vw* vordere Wurzel; *hw* hintere Wurzel; *spg* Spinalganglion.

motorischen Nervenfaser. In manchen Fällen entsendet der Neurit in der Nähe seines Ursprunges feine Seitenzweige, die sich verästeln; ob sie ebenfalls cellifugale Elemente darstellen oder der Zuleitung dienen, ist dunkel.

b) Cellulae radiculares posteriores.

Von ihnen giebt es zwei Gruppen von sehr ungleicher Zahl der Elemente

Die eine, weit überwiegende Gruppe, wird durch die Zellen der Spinalganglien dargestellt; die kleine andere dagegen durch Zellen, die in der Vordersäule liegen, ihren Neuriten aber in die hintere Wurzel entsenden.

a) Die Nervenzellen der Spinalganglien.

Sie verhalten sich zum Ursprunge der hinteren Wurzeln ebenso, wie die Zellen der vorderen Wurzeln zu letzteren und haben hier ihren systematischen Platz zu finden, obwohl sie im fertigen Marke und schon früher ausserhalb des Rückenmarkes gelegen sind. In der Embryonalzeit sind die Spinalganglienzellen aller Wirbeltiere spindelförmig und bipolar; so bleiben sie dauernd bei den Fischen; bei den höheren Klassen werden sie durch excentrische Wachstumsvorgänge pseudo-unipolar. So entsendet die Zelle einen Ausläufer, der sich bald darauf teilt. Der centrale Fortsatz ist oft der schwächere; er stellt den Neuriten der Zelle dar, der periphere Fortsatz dagegen einen langen, astlosen Dendriten; s. oben S. 267; manche Zellen bringen ausserdem auch kurze gewöhnliche Dendriten hervor (Disse u. a.). Die Neuriten dieser Zellen legen sich aneinander, bilden so den Hauptbestandteil der hinteren Wurzel und treten als solche in das Rückenmark ein. Die Zellen selbst sind ihrerseits je von einer besonderen bindegewebigen Kapsel umschlossen, welche sich in die Scheide der ungeteilten und geteilten Nervenfaser fortsetzt. Die ungeteilte Faser erhält in der Nähe der Zelle ausserdem eine Markhülle und Schwannsche Scheide, welche einwärts der Fibrillenscheide ihre Lage haben und beide auf die Teilungsäste übergehen. Auf der ungeteilten Strecke kann die Nervenfaser einen bis zwei Schnürringe besitzen; deren Teilungsstelle selbst liegt immer an einem Schnürringe (Fig. 224).

Denken wir uns die Spinalganglienzellen weiter in die Peripherie gerückt und schliesslich in die Epidermis eingetreten, so liegen Verhältnisse vor, wie sie bei manchen Wirbellosen vorkommen. Bei Lumbricus sind, wie v. Lenhossék zeigte, solche Zellen, Sinnesnervenzellen, in die Haut eingeschaltet. Bei anderen Wirbellosen liegen die entsprechenden Sinneszellen in grösserer Tiefe und stellen so eine Verbindungsbrücke zu den Spinalganglienzellen dar (Retzius). Auch das weitere Verhalten ist ähnlich. Der centrale Zellfortsatz (Neurit) strebt zum Bauchstrange, dringt in denselben ein und zerfällt wie bei den Wirbeltieren in einen auf- und absteigenden Ast, um früher oder später frei zu endigen (Fig. 258). Neben den in der Epidermis von Lumbricus vorhandenen Lenhossékschen Nervenzellen kommt jedoch, wie Al. Smirnow 1894 nachgewiesen und Retzius bestätigt hat, eine freie Nervenendigung vor. Auch im Epithel der Mundhöhle und des Oesophagus von Lumbricus ist diese doppelte Nervenendigung vorhanden (Fig. 259). Die freien interepithelialen Endigungen haben wahrscheinlich eine andere physiologische Bedeutung. Im Darmepithel fehlt die celluläre Nervenendigung, es ist hier nur die freie allein vorhanden (Smirnow). Wie die der freien Endigung zugehörigen Nervenfasern in den centralen Ganglien sich verhalten, ist leider nicht bekannt, doch hängen sie dort oder auf dem Wege dahin sicher mit Nervenzellen zusammen.

Welche Bedeutung den Spinalganglienzellen in Bezug auf die Leitung von peripheren Empfindungsreizen zukommt, lässt sich nicht sagen; wahrscheinlich wird die Leitung eine Modifikation erfahren; hieran denkt man um so eher, wenn die Spinalganglienzelle gewissermassen als ein terminaler Apparat aufgefasst wird. Eine Umgehung der Zellen von Seiten der Reizleitung und ein Überspringen der Erregung von einem auf den anderen Ast an dem Punkte der Teilung der Nervenfaser, mit Ausschaltung der Zelle, ist unwahrscheinlich; vielmehr wird die ganze verbundene Strecke, mit Einschluss der Zelle, der Übertragung der Erregung zu dienen haben. Das Ergebnis wäre eine Verlängerung und eine Steigerung der Erregung. Es läge in dem Stamme des Ranvierschen T also eine merkwürdige Einrichtung der numerischen und zeitlichen Summation der Erregung vor. Den Abschluss der Erregung bildete die sich unmittelbar an-

schliessende Übertragung durch den Zellkörper selbst. Man muss hierbei daran denken, dass der Stamm des T eine unmittelbare Fortsetzung des Zellkörpers ist: die eine Längshälfte dieses Stammes wird sich der centripetalen, die andere der centrifugalen Leitung anpassen. Erwiesen ist ferner (seit Waller 1852) die trophische Leistung der Spinalganglienzelle für die von ihr abgehenden Fasern. Durchschneidung der hinteren Wurzel zwischen Ganglion und Mark hat Degeneration des centralen Stumpfes zur Folge, die sich weit in das Mark hineinerstreckt. Durchtrennung der peripheren sensiblen Nerven führt zum Untergange des peripheren Stumpfes, während die Fasern des centralen Stumpfes unversehrt bleiben. Für den Bestand der sensiblen Fasern ist also ihre Verbindung mit den Spinalganglienzellen unerlässliche Bedingung.

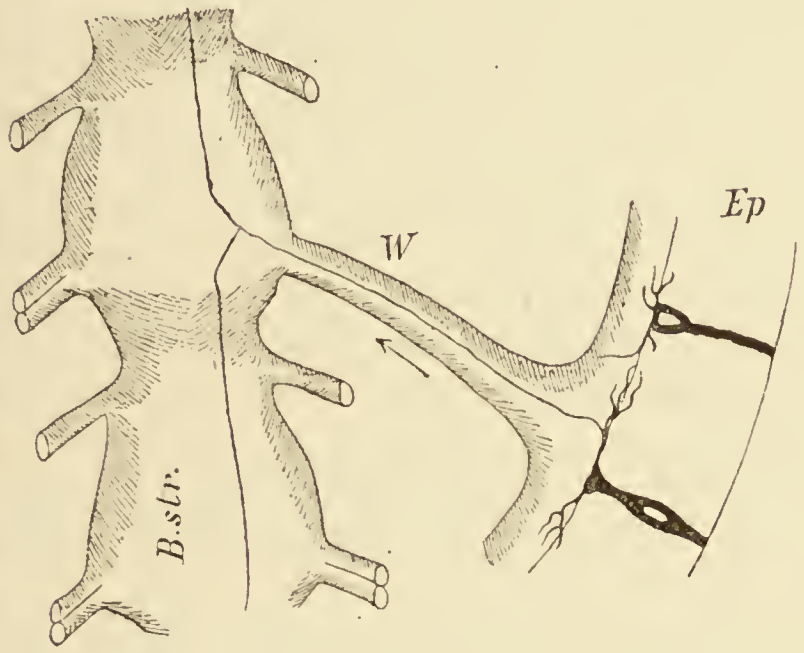

Fig. 258.

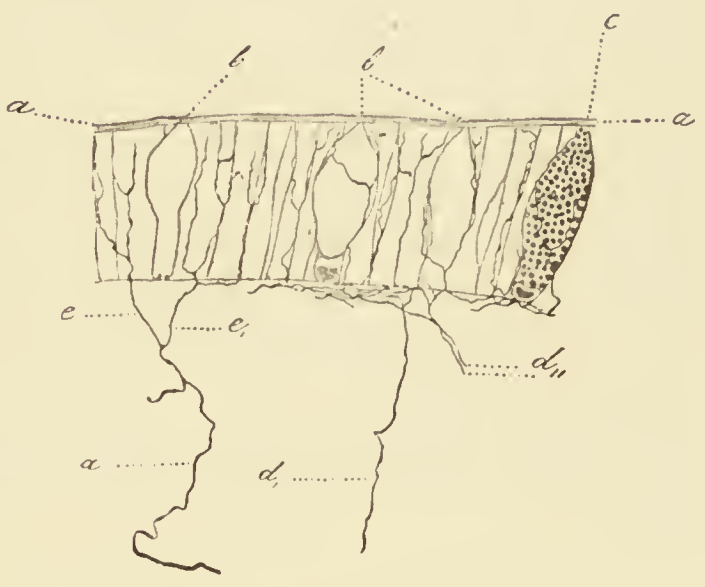

Fig. 259.

Fig. 258. Die celluläre Endigung sensibler Nerven des Regenwurmes, halbschematisch. (v. Lenhossék.)

Ep Epidermis (Hypodermis ant.) mit sensiblen Sinnesnervenzellen; *W* Nervenwurzel; *B.str.* Bauchstrang mit Bifurcation und Endigung der sensiblen Fasern.

Fig. 259. Freie Nervenendigung in der Epidermis des Regenwurmes. (Al. Smirnow.)

a Cuticula epidermalis; *b* Schleimzellen; *c* körnige Drüsenzellen; *d*, *d'*, *d''* Nervenfasern zum subepithelialen Plexus; *e* direkt in das Epithel tretende, frei endigende Nervenfasern.

Einen merkwürdigen Bestandteil der Spinalganglien bilden von Ramón y Cajal nachgewiesene sympathische Nervenfasern. Sie gelangen durch den Ramus communicans des Spinalnerven an jenen Platz und bilden innerhalb der Bindegewebskapsel der Zellen ein pericelluläres Geflecht. S. unten, Spinalganglien und Sympathicus.

β) Die Vordersäulenzellen der hinteren Wurzeln.

Im Vorderhorne sind, bis jetzt allerdings erst beim Hühnchen, Zellen nachgewiesen, die deutlich der motorischen Gruppe angehören und ihren starken Neuriten durch das Hinterhorn in die hintere Wurzel und durch das Spinalganglion treten lassen; mit den Spinalganglienzellen treten sie nicht in Verbindung, sondern stellen „durchtretende Fasern“ des Ganglion dar, während die zahlreichen anderen unterbrochen werden. Wohin sie gelangen, ist zweifelhaft, vielleicht zum Sympathicus (v. Kölliker). Fasern der Hinterwurzeln, die vom Vorderhorne zu den Hinterwurzeln ziehen, wurden in neuerer Zeit zuerst von v. Bechterew, später von Ramón y Cajal aufgefunden; v. Lenhossék zeigte darauf auch die zugehörigen Vorderhornzellen.

Nach den Versuchen von G. Gabri kommen beim erwachsenen Hunde in den hinteren Wurzeln keine motorischen Elemente vor. Sowohl Durchschneidungs- und Degenera-

tionsversuche als auch Reizungsversuche hatten dieses Ergebnis (Arch. italiennes de Biologie, T. 26, 1896).

2. Cellulae funiculares.

Die Strangzellen entsenden ihren Neuriten in die Markstränge, ein Teil unter Durchschreitung der vorderen Kommissur (Fig. 257). Letztere bilden daher eine bestimmte Gruppe, die Kommissuren-Strangzellen, kurz auch oft Kommissurenzellen, Kommissurengruppe genannt. Sie sind früher meist als vordere Wurzelzellen angesehen worden. Sie haben ihre Lage im medialen Felde der Vordersäule. Andere Gruppen von Strangzellen sind diejenigen des Vorderstranges, Seitenstranges, Hinterstranges. Die letzteren sind die seltensten, die des Seitenstranges die häufigsten. Im ganzen stellen die Strangzellen weitaus das grösste Kontingent von Nervenzellen der grauen Substanz dar, bilden gegenüber den hinteren Radikulärzellen Neurae II. Ordnung und übernehmen zum Teile die Weiterleitung sensibler Empfindungsreize nach oben; alle aber stellen bezüglich ihres Neuriten centripetale Bahnen dar. Ihre Zellkörper haben durchschnittlich mittlere und kleine Durchmesser; die Dendriten sind minder zahlreich, können aber ihr Geäste weithin erstrecken. Der Neurit entspringt vom Zellkörper oder von einem Dendritenstämmchen, gelangt in einen der bezeichneten Stränge und geht auf zweierlei Weise in die Längsfasern des Markes über: entweder durch einfache Umbiegung meist centralwärts, oder unter T-förmiger Teilung; der eine, meist stärkere Teilungsast, schlägt aufsteigende, der andere absteigende Richtung ein. Im Übrigen ist der Neurit meist ohne Seitenästchen, doch giebt es bei den einzelnen Gruppen in dieser Hinsicht gewisse Verschiedenheiten.

α) Der Neurit der Kommissurengruppe zieht bogenförmig durch die vordere Kommissur zum Vorderstrange der anderen Seite. Manchmal gehen feine Reiser, selten längere Aste während seines Verlaufes zur Kommissur von ihm ab und ziehen zurück in die graue Substanz. Ein Neurit kann seine Teilung früher als gewöhnlich vollziehen; der eine Ast macht den Weg zum gekreuzten Vorderstrange, der andere zum gleichseitigen Vorderstrange (Kombinationsformen von Ramón).

β) Die zahlreichen Strangzellen des Vorder-Seitenstranges haben ihre Hauptlagerstätte in dem zwischen beiden Säulen sich ausbreitenden Mittelfelde grauer Substanz, greifen von hier aber nach vorn und hinten über. Als Clarkesche Säulen bilden sie besondere Anhäufungen, eine minder scharf gesonderte Gruppe liegt in der Seitensäule. Dicht nebeneinanderliegende Strangzellen können ihren Neuriten nach sehr verschiedenen Richtungen entsenden; Kreuzungen verschiedener Neuriten sind daher keine Seltenheit. In der Mehrzahl bleibt der Neurit ungeteilt, giebt aber meist Seitenästchen ab; in anderen Fällen teilt er sich noch in der grauen Substanz in zwei gleichwertige Äste. Letztere ziehen entweder zu den beiderseitigen Vordersträngen, oder der eine zieht zum Seitenstrange der gleichen, der andere zum Vorderstrange der anderen Seite; der eine zum Hinterstrange der gleichen, der andere zum Vorderstrange der gekreuzten Seite, oder die beiden Fortsätze treten auf der gleichen Seite in verschiedene Gebiete der weissen Substanz. Die meisten aller dieser Fasern nehmen aufsteigende Richtung. Bei einfach winkeliger Umbiegung des ungeteilten Neuriten ist ebenfalls die aufsteigende Richtung die vorherrschende. Bei T-förmiger Hauptteilung steigt der eine, meist stärkere Ast, ebenfalls aufwärts, der andere abwärts.

Die in den Clarkeschen Säulen beherbergten Strangzellen, Clarkesche Zellen, sind ebenfalls solche multipolarer Art, von wechselnder Grösse und Form, doch durch grossen Dendritenreichtum und feinste Verästelung derselben ausgezeichnet. Ihr Nervenfortsatz, zuerst von Laura sicher nachgewiesen und treff-

lich abgebildet, verlässt die Zellen vorn oder seitlich, wendet sich darauf im Bogen lateralwärts, ohne Seitenäste abzugeben und zieht in die Peripherie des Seitenstranges, in das sogenannte Kleinhirnseitenstrangfeld des Markquerschnittes (s. unten), um hierselbst aufzusteigen. Fasern, die zu den Gollschen Bündeln ziehen, werden mehrfach angenommen, sind aber durch die neuen Methoden nicht nachgewiesen. Um die einzelnen Zellen verbreitet sich eine grosse Zahl von Endbäumchen der sensiblen Kollateralen (s. unten), welche jede Zelle korbförmig umhüllen.

In der Nähe der hinteren Kommissur, vor den Clarkeschen Säulen, werden manchmal kleine Zellen gefunden, die ihren Neuriten lateralwärts in den Seitenstrang entsenden; andere senden ihn in das Burdachsche Bündel.

γ) Strangzellen des Hinterstranges sind seltener, aber bestimmt nachgewiesen. Es giebt solche mit einfachem und geteiltem Neuriten; beide Teiläste treten in den Hinterstrang; oder einer in letzteren, der andere in den Vorderseitenstrang.

In der Zona postrolandica (oder Zonalschicht der Hintersäulen, Waldeyer) kommen Nervenzellen vor, Cellulae limitantes, Ramón, s. Cellulae postrolandicae, deren Neurit den Rolando nach vorn durchsetzt, um bogenförmig in den Seitenstrang zu gelangen; oder der Neurit teilt sich, ein Faden zieht zum Seiten-, der andere zum Hinterstrange und geht in Längsrichtung über.

Im Rolando selbst gelegene Zellen, Cellulae rolandicae, senden ihren Neuriten, welcher Nebenästchen tragen kann, durch den Rolando in das Gebiet des benachbarten Teiles des Hinterstranges (sogenannte Randzone von Lissauer, Markbrücke von Waldeyer). Andere Cellulae rolandicae haben mehr als einen Neuriten, welche alsdann in das Burdachsche Bündel, oder in die genannte Randzone, oder in den Seitenstrang eintreten. Am seltensten sind Zellen der Hintersäulen, deren Neurit in den Gollschen Strang gelangt.

Überblickt man die Markfelder, in welche die Neuriten aller Strangzellen gelangen, so sind es Teile der Vorderstränge, welche lateral vom Fasciculus cerebrospinalis anterior gelegen sind und den Namen Grundbündel des Vorderstranges führen; ein Teil des Seitenstranges, welcher an den lateralen Rand der grauen Substanz grenzt und Grundbündel des Seitenstranges genannt wird; zwei andere kleinere Teile des Seitenstranges, welche lateral von jenem ihre Lage haben und Gowerssches Bündel oder Funiculus antero-lateralis, sowie Kleinhirn-Seitenstrangbündel bezeichnet werden; endlich der laterale Teil des Hinterstranges, das Burdachsche Bündel, in gewissem Grade auch das Gollsche Bündel.

3. Cellulae axi-ramificatae.

Sie heissen auch Zellen des II. Golgischen Typus oder einfach Golgische Zellen (s. S. 267). Der Neurit teilt sich in der Nähe seines Ursprunges in eine höchst feine Verästelung.

Die meisten dieser Zellen liegen in der Hintersäule, an der medialen Seite der letzteren, andere lateral vom Centralkanale; letztere schicken ihren Neuriten durch die vordere Kommissur in die graue Substanz der anderen Seite und ästen sich hier auf. Es sind dies jene, welche hiernach sachlich Kommissurzellen darstellen, eine besondere Gruppe derselben bildend, Cellulae commissurales axiramificatae. Verbleiben ihre Ausläufer in der grauen Substanz? Von jenen der Hintersäule liegen Beobachtungen vor, nach welchen längere Äste in das Burdachsche Bündel zu gelangen scheinen. Zellen dieser Art würden Kombinationsformen zwischen Hinterstrangzellen und Golgischen Zellen darstellen.

B. Die vorderen und hinteren Wurzeln.

1. Vordere Wurzeln.

Die vorderen oder motorischen Wurzeln bestehen aus markhaltigen, mit überwiegend starken Achsencylindern ausgestatteten Nervenfasern und haben einfache Ursprungsverhältnisse. Ihr Achsencylinder geht aus dem Neuriten der grossen motorischen Vordersäulenzellen derselben Seite hervor; die Vordersäulenzellen der Gegenseite liefern hierzu keinen Beitrag; die vorderen Wurzelfasern haben also unilateralen, gleichseitigen Ursprung. Keine vordere Wurzelfaser geht aus den weissen Strängen des Rückenmarkes hervor. Die Ursprungskerne der motorischen Wurzeln sind also die gleichseitigen motorischen Vordersäulenzellen.

2. Hintere Wurzeln.

Die hinteren Wurzeln verhalten sich viel verwickelter. Sie treten mit quer auseinanderweichenden Fasermassen in das Mark ein und lassen im ganzen eine schwächere laterale und stärkere mediale Abteilung unterscheiden. Die lateralen Fasern ordnen sich gleich hinter dem Rolando zum Längsverlaufe; die am meisten lateral gelegenen bilden die S. 297 erwähnte Randzone oder Markbrücke; die mächtigen medialen Bündel streben leicht bogenförmig medianwärts und verteilen sich in verschiedene Bezirke des Burdachschen Bündels.

Wie verhalten sich aber die einzelnen Nervenfasern der hinteren Wurzeln? Sie verhalten sich mit Ausnahme der wenigen Fasern, welche zu Vordersäulenzellen ziehen und aus deren Neuriten hervorgehen (s. S. 295), in folgender gesetzmässigen Weise, die aus Fig. 257, aber auch aus Fig. 45 des Allgemeinen Teiles leicht ersehen werden kann. Jede dieser Fasern teilt sich nach ihrem Eintritte in das Mark in zwei Endäste, einen stärkeren aufsteigenden und einen schwächeren absteigenden; sie werden auf- und absteigende Längsäste der hinteren Wurzelfaser genannt. Die Höhen, bis zu welchen sie aufsteigen, sind verschieden; ein Teil dringt bis zur Medulla oblongata vor, andere stufenweise weniger hoch; die absteigenden haben nur kurzen Verlauf. Wie endigen erstere und letztere? Schon während des auf- und absteigenden Längsverlaufes werden in kurzen Abständen feine rechtwinkelig in die graue Substanz tretende Seitenästchen, Ramónsche Kollateralen, hier auch sensible Kollateralen genannt, abgegeben, wodurch die Faser sich zunehmend abschwächt; es bleibt zuletzt nur das Ende der oberen und unteren Faser übrig, welches die terminale Kollaterale derselben darstellt und sich ebenso verhält, wie die vorher abgegebenen Kollateralen, d. h. in die graue Substanz eintritt.[1]) Selbst von der noch ungeteilten Faser können einzelne Kollateralen abgehen. In der grauen Substanz verhalten sich die Kollateralen übereinstimmend so, dass sie in ein zierliches, mehr oder minder dichtes Endbäumchen, Telodendrion, ausstrahlen. Die letzten Enden laufen frei aus; es findet eine freie, pericelluläre Endigung der Telodendrien statt; sie übertragen ihre Erregung durch Kontakt, indem sie sich an den Beginn einer Neura II. Ordnung anlegen. Das Bestreichungsgebiet einer sensiblen Neura I. Ordnung ist folglich der Länge nach ein sehr ausgedehntes, zum Teile in einem Maasse, dass es der physiologischen Forschung schwer wird, ohne weiteres anzuknüpfen.

Der ganze Hinterstrang besteht, wie sich ferner ergiebt, der überwiegenden Masse nach aus auf- und absteigenden Längsästen der hinteren Wurzelfasern; er enthält nur spärliche Faserbeimischungen von Hinterstrangzellen. Das Gollsche Bündel scheint ausschliesslich lange Bahnen zu enthalten, während das Burdachsche Bündel vorwiegend kurze Bahnen einschliesst.

---

[1]) Das Ende der terminalen Kollateralen ist unmittelbar nicht nachgewiesen, aber ein anderes Verhalten der ganzen Grundlage nach nicht möglich oder sehr unwahrscheinlich.

Über die Höhen, bis zu welchen auf- und absteigende Fasern vordringen, geben folgende Erfahrungen weiteren Aufschluss. Durchschneidung der hinteren Wurzeln oder der Hinterstränge am lebenden Tiere, bei dem Menschen entsprechende Erkrankungsformen jener Teile, wie sie durch Verwundung u. s. w. vorkommen, haben eine aufsteigende Degeneration zur Folge, welche sich unter allmählicher Abnahme des degenerierten Querschnittanteiles bis zur Oblongata vordrängen kann. Burdachsche und Gollsche Bündel werden betroffen, zu ihnen gesellt sich noch eine viel unansehnlichere absteigende Degeneration.

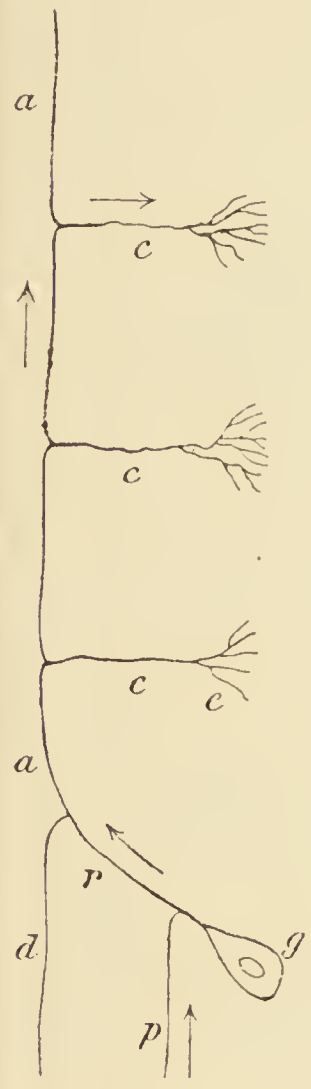

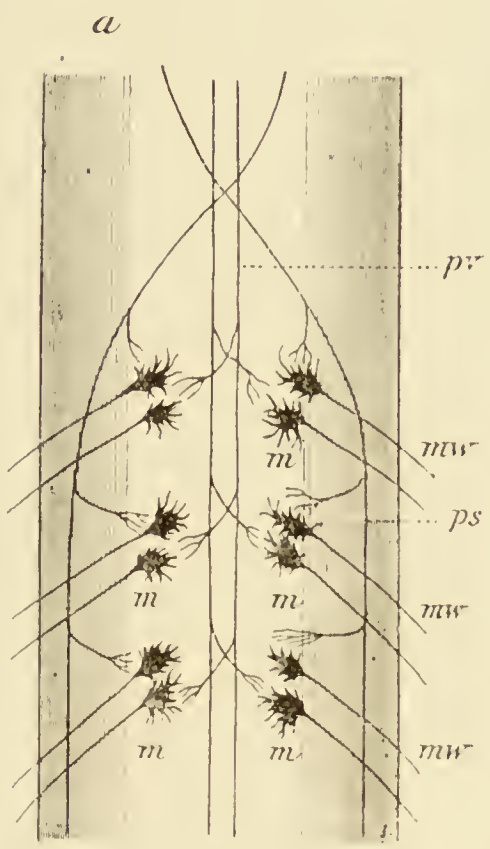

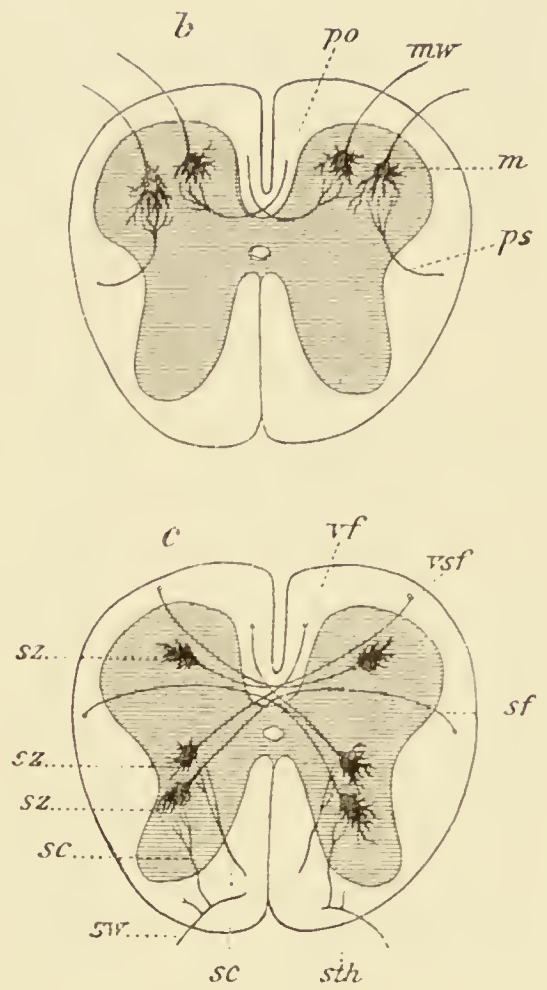

Fig. 260. Fig. 261.

Fig. 260. Verlauf einer sensiblen Wurzelfaser.

g Nervenzelle eines spinalen Ganglion; *p* periphere Faser; *r* centrale oder Wurzel-Faser mit ihrer Gabelung in einen Ramus descendens (*d*) und Ramus ascendens (*a*); *a* in der Peripherie des Markmantels; *c. c* die sensiblen Kollateralen mit ihren Endbäumchen (*e*).

Fig. 261. Schemata der Leitungen im Rückenmarke bei den willkürlichen Bewegungen. (A. v. Kölliker.)

a Längsansicht; *pv* Fasciculus cerebrospinalis anterior; *ps* Fasciculus cerebrospinalis lateralis, beide mit den zu den motorischen Zellen *m* abtretenden Fasern (Strangfasern selbst und motorische Kollateralen); *mw* motorische Wurzeln.

b Querschnitt des Rückenmarkes und der motorischen Willkürbahnen; Erklärung wie bei *a*.

c Schema der Kreuzungen von Strangfasern in der vorderen Kommissur und der sensiblen auf die Strangzellen einwirkenden Fasern; *sz* Strangzellen; *sf* Seitenstrangfaser; *vf* Vorderstrangfaser; *vsf* Vorderseitenstrangfaser; *sw* sensible Wurzelfaser; *sth* Teilung der sensiblen Wurzelfaser; *sc* sensible Kollateralen. Vergl. Fig. 257.

Von den Kollateralen ist ferner zu erwähnen, dass sie sich bei Embryonen von den Längsfasern aus einem kleinen Ursprungsknötchen ablösen. Später sind die Kollateralen mit Markscheiden versehen, die bei den Längsfasern schon früher auftreten. Nur die Endverzweigung ist nackt. Sehr häufig ist die Längsfaser am Ursprung einer Kollateralen gegen letztere hingeneigt oder winkelig eingebogen, also der grauen Substanz zugekehrt.

Es wurde schon erwähnt, dass die Kollateralen in ihrem Verlaufe alsbald in die graue Substanz gelangen. Bald durchbrechen sie einzeln, bald zu kleinen und grösseren Bündeln geordnet meridianartig die Substantia gelatinosa posterior, in grösseren Massen noch die mediale Seite der Hintersäule, um gegen die Clarkeschen Säulen und die Vordersäule zu ziehen.

Um welche Zellen befinden sich die sensiblen Endbäumchen gelagert? Sie finden sich fast über alle Punkte der grauen Substanz der gleichen Markhälfte zerstreut; ein kleiner Teil der sensiblen Kollateralen geht auf dem Wege der hinteren Kommissur auf die Gegenseite, um im Hinterhorne in derselben Weise zu endigen. Am reichlichsten finden sich die Endbäumchen im Mittelteile der grauen Säulen. Die zahlreichen Nervenzellen der Hintersäulen werden von den feinen Astsystemen dicht umgeben; insbesondere reichlich sind die Endbäumchen um die Zellen der Clarkeschen Säulen entwickelt.

Eine besondere Beachtung erfordern jene sensiblen Kollateralen, welche zu den motorischen Vordersäulenzellen ziehen und an ihnen in Endbäumchen zerfallen. Es sind die Collaterales antero-posteriores

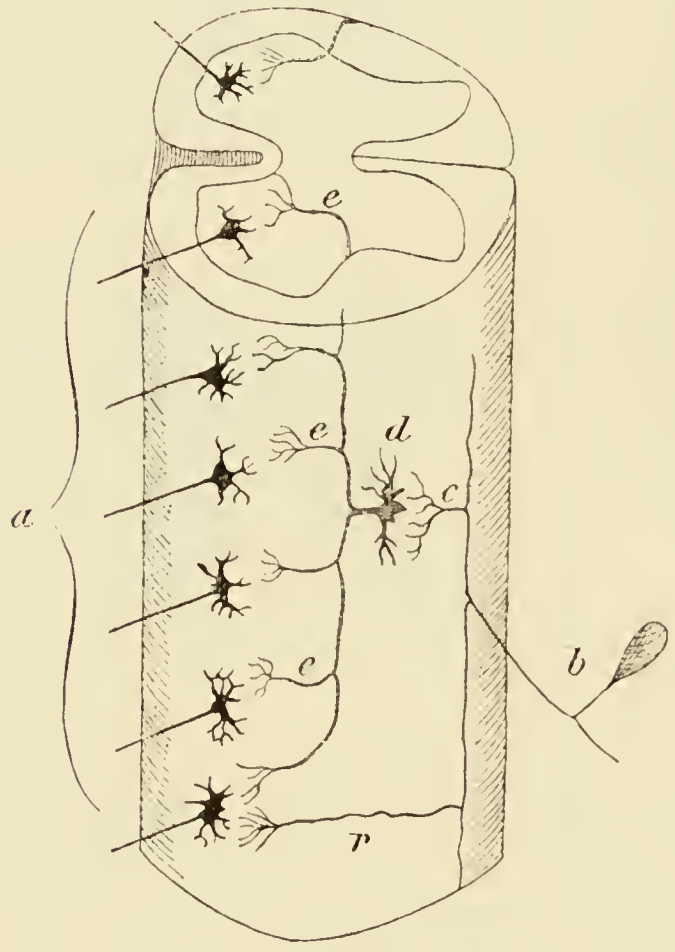

Fig. 262.

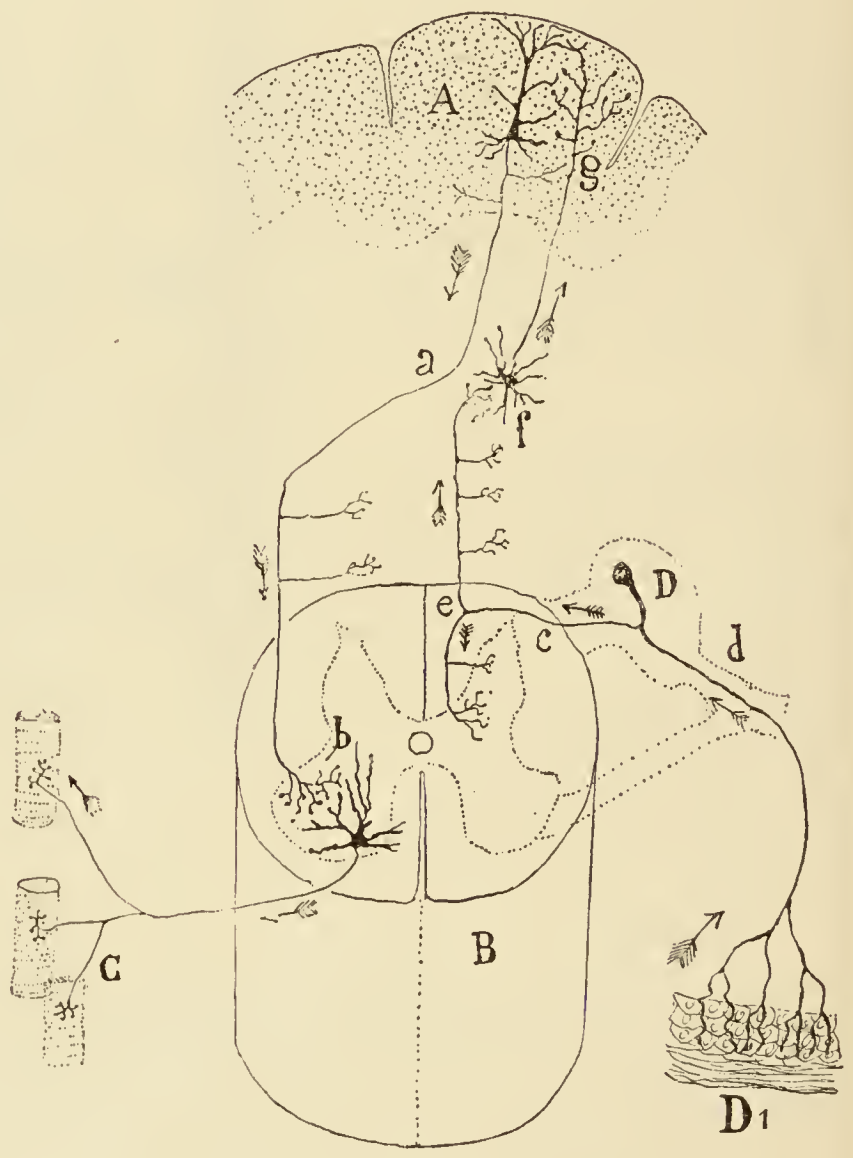

Fig. 263.

Fig. 262. Schema der indirekten Reflexbahn, von Kölliker und Lenhossék mit Beifügung einer direkten Reflexkollateralen. (Zeitschr. f. wissensch, Zoologie Bd. 51, 1890).

a motorische Zellen und Wurzelfasern; *b* Spinalganglienzellen, Ranviers T., Hinterwurzelfaser mit Bifurkation und auch absteigender Stammfaser; *c* eine sensible Kollaterale; *d* Strangzellen mit T-förmigem geteiltem Nervenfortsatze; *e* dessen Kollateralen, die zu den motorischen Zellen Beziehungen eingehen; *r* Reflexkollaterale des direkten Reflexbogens.

Fig. 263. Schema über den Verlauf der sensiblen Reize und der motorischen Impulse.

A psychomotorische Region der grauen Rinde des Endhirnes; *B* Rückenmark; *C* Muskelfaser; *D* Spinalganglion; *D'* Haut.

Der motorische Impuls zieht im Achsencylinder (*a*) einer Pyramidenzelle der Hirnrinde hinunter, teilt sich bei *b* einer Zelle der Vordersäule mit, deren Achsencylinder verschiedene Muskelfasern (*c*) innerviert. Der sensible Reiz kommt von der Peripherie des Körpers (*D'*), gelangt durch die hintere Wurzel (*c*) zum Rückenmarke und dringt wahrscheinlich durch den aufsteigenden Ast von der Stelle der Bifurkation (*e*) an bis in die Med. oblongata (*f*), wo eine neue Zelle wahrscheinlich diese Erregung durch ihren Achsencylinder bis zum Endhirne (*g*) fortpflanzt, der hier in der grauen Rinde durch seine Endverzweigungen mit den Protoplasmafortsätzen der Pyramidenzellen in Contakt tritt.

von Ramón, die Reflexkollateralen von Kölliker. Erregungsvorgänge in sensiblen Nervenfasern können durch jene sich auf die motorischen Zellen und durch letztere auf die Muskeln fortpflanzen. S. auch Fig. 265.

Hier ist auch einer zweiten Möglichkeit der Übertragung peripherer centripetaler Erregungen auf die motorischen Bahnen zu gedenken. Während die vorerwähnte Anordnung von Reflexkollateralen einen direkten Reflexbogen darstellt, sehen wir in Fig. 262 zugleich den indirekten Reflexbogen zur Anschauung gebracht. Er wird hervorgebracht durch Zwischenschiebung einer dritten Neura, Reflexneura, zwischen die sensible und motorische Neura. Jene Reflexneuren sind nichts anderes als in der grauen Substanz liegende Strangzellen; eine solche (*d* der Figur) entlässt einen Neuriten, der in die weisse Substanz gelangt und sich in eine auf- und absteigende Längsfaser spaltet. Von beiden gehen Kollateralen und je eine Endfaser (terminale Kollaterale) aus, welche die Erregung auf die motorischen Zellen übertragen. Die Reflexzelle selbst wird erregt durch eine Kollaterale der sensiblen Längsfaser.

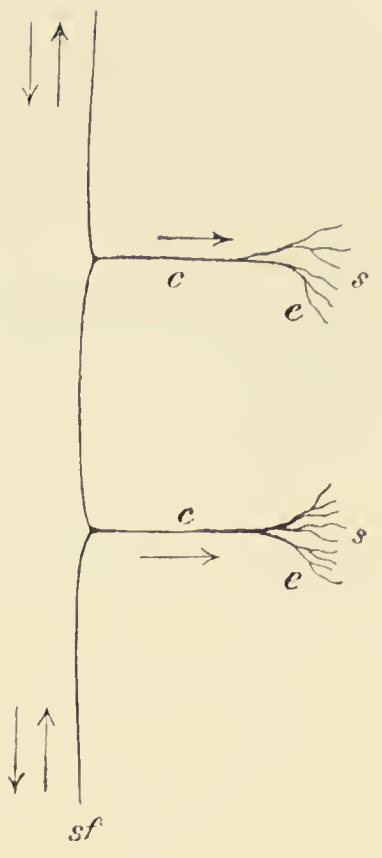

Fig. 264.

Fig. 264. Strangfasern mit ihren Kollateralen. *sf* aufsteigende (↑) oder absteigende (↓) Strangfaser; *c*, *c* Kollateralen; *e* Endbäumchen; *s* Endspitzen des letzteren, welche die Übertragung an einen angelagerten anderen nervösen Apparat vermitteln.

Beachten wir die Gesamtverhältnisse der hinteren Wurzeln und vergleichen sie mit den vorderen, so ergiebt sich, dass zwar die vorderen Wurzeln im Rückenmarke ihre Ursprungskerne besitzen, nicht aber die hinteren. Die hinteren Wurzeln haben vielmehr nur soweit im Marke ihren Ursprungskern, als sie „durchtretende Fasern" besitzen, die im Vorderhorne entspringen. Alle übrigen Fasern der hinteren Wurzeln haben ihre Ursprungskerne in den Spinalganglien, im Rückenmarke stossen sie dagegen auf ihre Endkerne. Vordere und hintere Wurzeln bezeichnen also verschiedene Dinge; die hintere Wurzel ist, soweit sie centripetale Fasern hat, bereits centrale Bahn zum Endkerne, die vordere Wurzel dagegen ein Teil der peripheren Bahn; immerhin aber gehört sie Neurae terminaler Ordnung an, wie die motorische.

Ein wertvolles, von Ramón y Cajal entworfenes, durch die Kürze des Ausdruckes einnehmendes und leicht einzuprägendes Schema der Bahnen vorderer und hinterer Wurzeln und ihrer centralen Verbindungen giebt Fig. 263.

C. Die Vorder-Seitenstränge.

Wie die Hinterstränge massenhaft Kollateralen entwickeln und schliesslich ganz in solche auslaufen, so ist es auch mit den Vorder- und Seitensträngen der Fall. Die Kollateralen bilden folglich eine der merkwürdigsten Eigentümlichkeiten des feineren Markbaues, die auch in funktioneller Hinsicht die grösste Bedeutung besitzt.

Alle Längsfasern des Vorder-Seitenstranges entsenden, wie Golgi und Ramón gezeigt haben, von Stelle zu Stelle feine Zweiglein, welche in die graue Substanz eindringen, um unter terminaler Verästelung ein freies Ende zu finden. Die bezüglichen Endbäumchen umspinnen die mit der Weiterleitung betrauten Zellen oder bilden mit deren Dendriten Verfilzungen. An guten Längsschnitten werden keine längeren Fasern gesehen, die nicht Kollateralen entsenden würden. Mögen es kurze oder lange Bahnen sein, d. h. Bahnen, welche im Rückenmarke entspringen und endigen, oder solche, welche im Rückenmarke entspringen und hirnwärts ziehen, mögen es centrifugal oder centripetal leitende Bahnen sein, überall tritt die gleiche Erscheinung der Kollateralen entgegen. Nicht bloss die Neurae terminaler Ordnung also, die uns in den Spinalganglienzellen und sensiblen Wurzelfasern entgegentraten, vermögen Kollateralen zu entwickeln, sondern dieselbe Struktureigentümlichkeit kommt auch Neurae höherer Ordnung zu. Der Einfluss von Längsfasern auf grosse Gebiete grauer Substanz ist folglich auch bei jenen vorhanden.

In der Anordnung und Verlaufsrichtung der Kollateralen des Vorder-Seitenstranges zeigen sich auf dem Markquerschnitte gewisse Besonderheiten.

Der Vorderstrang enthält in seiner medialen, fissuralen Abteilung, dem sogenannten Fasciculus cerebrospinalis anterior, der herrschenden Ansicht zufolge, zahlreiche Kollateralen, Fig. 261, welche sich in der vorderen Kommissur kreuzen, in das gegenseitige Vorderhorn ziehen und ihre Endbäumchen an die motorischen Zellengruppen entsenden. Den bestimmten Angaben v. Lenhosséks (1895) zufolge, welche auf neuen ad hoc gerichteten Untersuchungen beruhen, ist diese Annahme irrtümlich. Aus dem Fasciculus cerebrospinalis anterior tritt keine Faser, keine Kollaterale in die vordere Kommissur ein; vielmehr ziehen Faserbündel dieser Herkunft in die gleichseitige Vordersäule, um an den motorischen Zellen dieser Säule pericellulär zu endigen.

Zahlreiche Kollateralen des Vorderstranges kommen aus jener Abteilung desselben, welche lateral vom Fasciculus cerebrospinalis anterior gelegen ist. Sie erreichen die Kommissurengruppe, tiefer gelegene centrale Zellen, auch die mediale

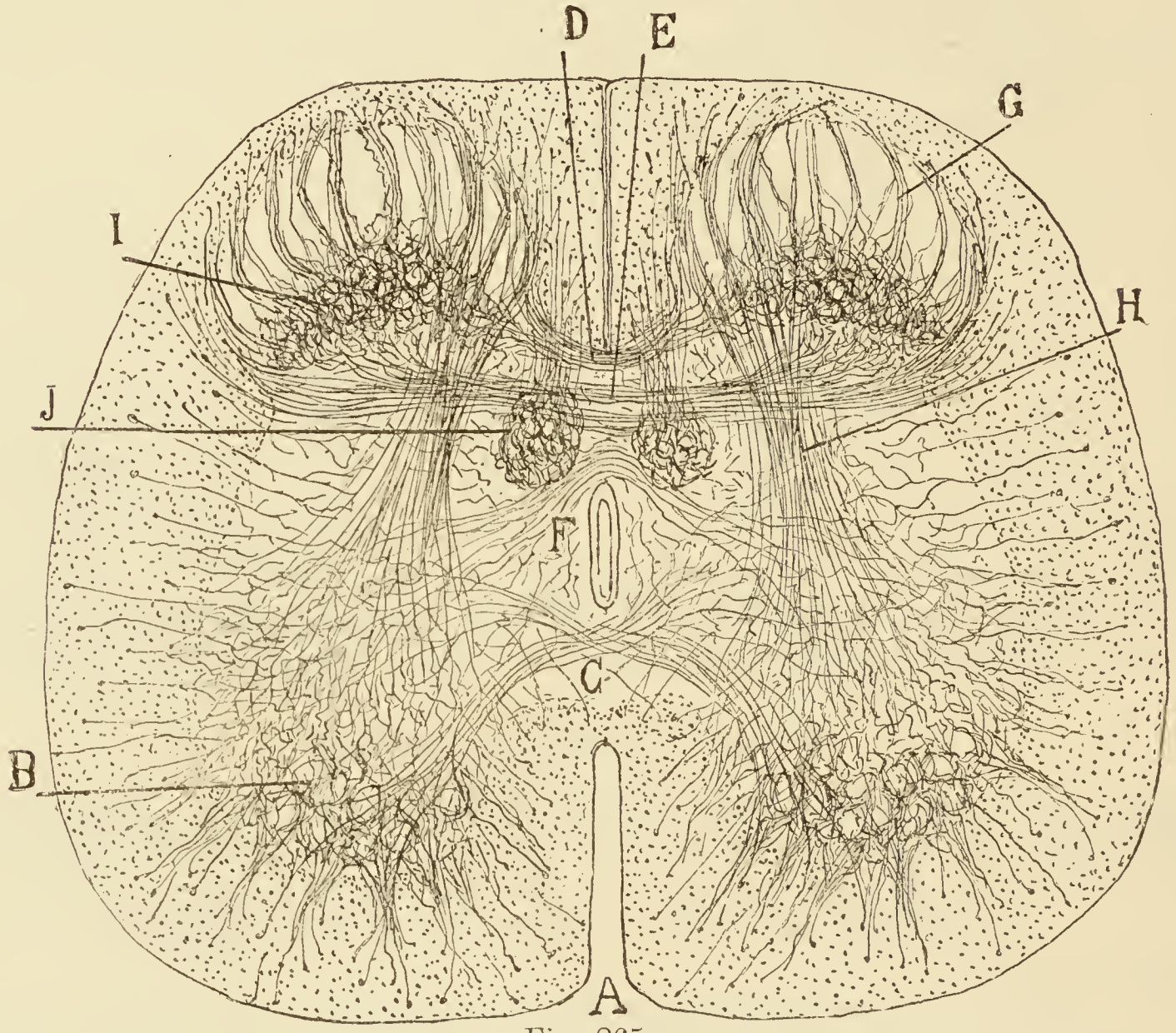

Fig. 265.

Querschnitt durch das Rückenmark des neugeborenen Kindes. (Ramón y Cajal.)
A Vorderstrang; *B* pericelluläre Verzweigungen der Vorderstrangcollateralen; *C* Collateralen der vorderen Commissur; *D* hinteres Bündel der hinteren Commissur: *E* mittleres Bündel der hinteren Commissur: *F* vorderes Bündel der hinteren Commissur; *G* Fibrillenbündel des Hinterstranges, welches sich im Scheitel der Hintersäule verzweigt; *H* sensitiv-motorisches oder reflex-motorisches Bündel; *I* Clarkesche Säule, in der sich eine Gruppe von Collateralen verzweigt.

motorische Guppe. Zahlreiche Kollateralen entsendet ferner das Gowerssche Bündel in die Gegend der motorischen Zellgruppen und an die Zellen der Seitensäule. Von allen Feldern des Vorder-Seitenstranges ist es die der lateralen Einbuchtung der grauen Säule entsprechende grosse Abteilung des Seitenstranges, nämlich dessen Grundbündel, der Fasciculus cerebrospinalis lateralis und das Kleinhirnseitenstrangfeld, aus welchen die Einstrahlung von Kollateralen in die graue Substanz sich am reichlichsten vollzieht. Die Einstrahlung ist teils eine diffuse, teils eine bündelartige. Die Kollateralen des Fasciculus cerebrospinalis lateralis treten zu den motorischen Zellgruppen; diejenigen des Grundbündels zu Zellen der Vordersäule, Hintersäule und Mittelgebietes; die der Kleinhirnbahn zu Zellen des lateralen Mittelgebietes. Fig. 257.

Wie die Längsfasern des Vorderseitenstranges, abgesehen von ihren Kollateralen, sich an ihren letzten Enden verhalten, dem kranialen und kaudalen, ist für ansehnliche Strangteile genau bekannt. Das kraniale Ende liegt bei mehreren im Gehirne und wird dort zu schildern sein. Was aber Endigungen im Rückenmarke betrifft, so begegnet man an Längsschnitten häufig Längsfasern, welche mehr oder minder plötzlich ihre Richtung ändern und in die graue Substanz ziehen, sei es, dass sie sich in einen Neuriten fortsetzen und zu einer Zelle ziehen, oder dass sie sich gleich einer terminalen Kollaterale verhalten und in ein Endbäumchen auslaufen. Das Verhältnis entspricht also dem S. 298 an den Hinterstrangfasern geschilderten. Im ganzen giebt es also auch hier lange und kurze Bahnen.

Von der Massenentwickelung der Kollateralen, die früherhin sämtlich als unmittelbare Fortsetzungen der Strangfasern im ganzen gehalten worden waren, giebt beifolgende Abbildung (Fig. 265) eine gute Vorstellung.

D. Zahlenverhältnis der Fasern der Nervenwurzeln und des Markmantels.

Man hatte in früherer Zeit, als eingehendere Untersuchungen über den Faserverlauf und Bauplan des Rückenmarkes noch fehlten, annehmen zu dürfen geglaubt, dass alle Nervenwurzelfasern innerhalb der weissen Stränge des Rückenmarkes nach oben zum Gehirne verliefen. Es wurden mühsame Querschnittsmessungen und Faserzählungen angestellt, welche über diese Verhältnisse entscheiden sollten. So mass Volkmann beim Pferde den Querschnitt der weissen Substanz in der Lendengegend (30. Nerv) zu 121, im obersten Halsmarke aber zu 109 qmm. Die Summe der Querschnitte aller Spinalnerven bei einer Schlange (Crotalus) übertraf nach seiner Berechnung die des Halsmarkes mindestens 11 mal. Bratsch und Ranchner zeigten durch Messungen, dass eine kontinuierliche Zunahme der weissen Substanz des Rückenmarkes von unten nach oben nicht stattfinde, dass ihr Querschnitt in der Lendenanschwellung etwas grösser sei als im unteren Brustmarke, in der Halsanschwellung etwas grösser als im Gebiete des 2. Halsnerven; dass also in den Anschwellungen nicht nur eine Vermehrung der grauen, sondern auch der weissen Substanz stattfinde. Stilling fand den Flächeninhalt der Querschnitte aller Nervenwurzeln, wie schon vorher Kölliker, mehr als viermal so gross als diejenigen der weissen Substanz im oberen Teile des Rückenmarkes. Nun konnte aber eine Verschmälerung der Nervenfasern im Rückenmarke stattfinden und das Ergebnis der Flächenmessung illusorisch machen. Stilling betrat daher den Weg der Zählung der Nervenfasern in den Nervenwurzeln und im Marke. Er fand, dass

die vorderen Spinalnervenwurzeln zusammen		303265	Fasern
die hinteren	„ dagegen	504473	„
enthielten, was eine Summe von		807738	Fasern

ergiebt. Die weisse Substanz aber hatte im Gebiete des zweiten Halsnerven nur 401694 Fasern. Soviel traten ungefähr zur Medulla oblongata, und, da diese bereits ein Gehirnteil, zum Gehirne über. Wie viele davon Wurzelfasern seien, konnte man freilich nicht wissen; man hatte aber damit erkannt, dass jedenfalls nicht alle Wurzelfasern zum Gehirne gelangen. Beurteilt man die Ergebnisse der Zählung im Lichte unserer gegenwärtigen Erfahrungen über den Faserverlauf und den Bauplan des Rückenmarkes, so sinkt ihr Wert für die Aufhellung des Faserverlaufes fast zu nichts zusammen. Dagegen bleibt den Zahlenangaben über die Menge der in den Nervenwurzeln enthaltenen Fasern für alle Zeit eine hohe Bedeutung.

Nicht wie viele Fasern des Markmantels im ganzen zum Gehirne übertreten, ist gegenwärtig die Frage, sondern wie viele von jeder langen und kurzen Bahn, und zu welchen Hirn- und Rückenmarksteilen sie gelangen; das Ideal ist, von jeder einzelnen Neura volle Kenntnis zu besitzen.

E. Topographie des Markquerschnittes.[1])

Etwa in der Mitte des Querschnittes hat der Centralkanal seine Lage,

[1]) Dem Studierenden ist zu empfehlen, Fig. 257 und 263 selbst in grösserem Massstabe nachzuzeichnen und mit dieser Unterlage die Topographie des Querschnittes zu studieren.

welcher von den Ependymzellen umgeben wird, die ihren kleinen, starren centralen Fortsatz, das Ependymhärchen, in den Kanal, ihren grossen peripheren Fortsatz aber wahrscheinlich bis zur Markperipherie entsenden. Die den Centralkanal und die Körper der Ependymzellen zunächst umgebende Zone grauer Substanz führt den Namen Substantia gelatinosa centralis und macht mit dem Centralkanale den centralen Ependymfaden des Markes aus. Ihre Neurogliazellen sind reich verzweigt, die feine Verzweigung konzentrisch um den Centralkanal geordnet. In ihrem Gebiete kommen nur spärliche Kommissuren- und Strangzellen vor.

Die Commissura anterior zeigt in grosser Anzahl die sich kreuzenden markhaltigen Neuriten der Kommissurenzellen. Vom Centralkanale zur vorderen Fissur erstreckt sich der vordere Ependymkeil, als Gebilde der vorderen Ependymzellen; ferner entsenden stark verästelte Neurogliazellen viele büschelförmige Zweige durch die vordere Kommissur und bilden dadurch die sogenannte Neuroglia-Kommissur. In die Kommissur hineinragende Dendritenfortsätze benachbarter Nervenzellen stellen dagegen die protoplasmatische Kommissur Ramóns dar.

Die Vordersäule der beiden grauen Säulen zeigt zwei bis drei grosse Zellengruppen: die in den Intumescenzen in zwei Teile, nämlich in eine medial-vordere und lateral-hintere zerlegte motorische, und die medial daran gelegene kommissurale Gruppe. Die motorischen Gruppen enthalten die Ursprungszellen der vorderen Nervenwurzeln und werden darum Ursprungskerne der vorderen Nervenwurzeln genannt. Sie enthalten ferner die spärlichen Urprungszellen der durchtretenden Fasern der hinteren Wurzel. Zwischen den motorischen und der kommissuralen Gruppe von Nervenzellen liegen in einem Felde, das den Namen Kern der Vordersäule führt, zahlreiche Strangzellen. Die Nervenzellen sind von einem dichten Nervenfilze umgeben, welcher von reichverzweigten Dendriten, den etwaigen Seitenzweigen (Kollateralen) der Neuriten, sowie von überaus zahlreichen Kollateralen der Stränge und von ihren Endbäumchen gebildet wird. Die bezüglichen Kollateralen werden geliefert von den Grundbündeln des Vorder- und Seitenstranges, von den besonderen Bündeln des Vorder- und Seitenstranges, von dem Hinterstrange (Reflexkollateralen). Die Vordersäule wird ferner durchzogen von den Anfangsteilen der motorischen Wurzelfasern, den Neuriten der in ihm gelegenen Strangzellen, den peripheren Fortsätzen von Ependymzellen, dem verwickelten Neurogliagerüste, zahlreichen Blutgefässen und Lymphbahnen.

Zwischen dem hinteren Rande (Basis) der Vordersäule und dem hinteren Rande (Basis) der Hintersäule ist das Mittelfeld der grauen Säule gelegen. Dasselbe enthält vor allem zahlreiche Strangzellen, einzelne Kommissurenzellen; ferner ansehnliche Bündel von Kollateralen des Seiten- und Hinterstranges, sowie im Brustlendenteile Neuritenbündel der Clarkeschen Säulen.

Die Seitensäule enthält als Hauptbestandteil Strangzellen.

In der zwischen der Seitensäule und der lateralen Wand der Hintersäule gelegenen Einbuchtung der grauen Säule spannt sich die kranial stärker ausgebildete Formatio reticularis aus, in welcher zerstreute Strangzellen vorkommen können.

Die Clarkeschen Säulen schliessen für den Seitenstrang bestimmte Strangzellen in grosser Zahl ein. Dazu kommt eine Masse sensibler Kollateralen aus dem Burdachschen Bündel.

Die Hintersäule hängt durch ihre Basis mit der übrigen grauen Säule zusammen. Am entgegengesetzten, etwas lateral gewendeten Ende liegt der Kopf und die Spitze der Hintersäule, welch letztere dem Sulcus lateralis posterior sich zuwendet. Hinter der Basis der Hintersäule folgt deren sogenannter Kern, darauf die Substantia gelatinosa posterior, hinter ihr die Zona postrolandica. An allen diesen Örtlichkeiten kommen Strangzellen in solitärer Lagerung vor und

bilden zusammen eine grosse Menge. Die Mehrzahl sind Seitenstrang-, ein kleinerer Teil Hinterstrangzellen; dazu kommen im medialen Gebiete der Basis der Hintersäule Golgische Zellen (Cellulae axi-ramificatae) vor. Massenhaft sind Kollateralen in der Hintersäule vorhanden, insbesondere Hinterstrangkollateralen, aber auch solche des Seitenstranges. Die Hintersäule wird ferner durchzogen von den starken Neuriten der durchtretenden Fasern.

Die hintere Kommissur des menschlichen Markes führt als wesentlichen Bestandteil sensible Kollateralen, die dem vorderen Teile des Burdachschen Bündels entstammen, medial an der Clarkeschen Säule vorbeiziehen, die Mittellinie überschreiten und in der Hintersäule der anderen Seite ihre Endbäumchen entwickeln. Sich kreuzende Dendritenfortsätze der Hintersäulenzellen machen die hintere protoplasmatische Kommissur von Sala aus.

Die beiden grauen Säulen des Rückenmarkes, an ihren medialen Flächen durch die frontal gestellte graue Kommissur verbunden, lassen an ihrer Oberfläche vier grosse Einsenkungen erkennen, je eine vordere und hintere, sowie je eine laterale. Die vordere Einsenkung, Incisura grisea anterior, wird von den medialen Rändern beider Vordersäulen begrenzt; die hintere, Incisura grisea posterior, von den medialen Rändern der Hintersäulen. Den Grund beider Incisuren bildet die graue Kommissur. Die Seiteneinbuchtung, Incisura lateralis, wird vorn von der Seitensäule, hinten von der Hintersäule begrenzt und stösst mit ihrer tiefsten Stelle an den Mittelteil der grauen Säule und die Formatio reticularis. In der vorderen Incisur und ihrer lateralen Nachbarschaft haben die beiden Vorderstränge ihre Lage; das laterale motorische Wurzelbündel bezeichnet die konventionelle Grenze gegen den Seitenstrang. Letzterer hat in der Incisura lateralis seine Hauptaufnahmestätte und wird gegen den Hinterstrang vom Sulcus lateralis posterior begrenzt. In der Incisura posterior liegen die Hinterstränge beider Seiten.

In den weissen Strängen des Rückenmarkes befinden sich folgende Faserarten:

1. absteigende Fasern, die im Gehirne die Ursprungszellen besitzen;
2. aufsteigende Fasern der hinteren Wurzeln, die in den Spinalganglien ihre Ursprungszellen besitzen, und zum Teile zum Gehirne ziehen;
3. auf- und absteigende Strangzellenfasern; erstere finden teils schon im Rückenmarke ihr Ende, teils im Gehirne. So bilden sie, gleich den beiden anderen Abteilungen, mehrere Systeme der Leitungsbahnen.

Vorerst ist über die Topographie des Markmantels und seiner Systeme das Folgende zu bemerken, während es der Schilderung der Leitungsbahnen vorbehalten bleibt, weiteren Aufschluss zu geben.

a) Die Fasciculi cerebrospinales des Rückenmarkes bilden die Fortsetzung der Pyramiden der Medulla oblongata und nehmen im Rückenmarke jederseits zwei Felder ein, ein vorderes und ein seitliches, als Fasciculus cerebrospinalis anterior und als Fasciculus cerebrospinalis lateralis. Ersterer bildet beim Menschen die der vorderen Medianfissur anliegenden Teile der Vorderstränge und wird lateral vom Sulcus intermedius anterior abgegrenzt. Im Absteigen allmählich abnehmend, erreicht er an der Lendenanschwellung sein Ende.

Der Fasciculus cerebrospinalis lateralis erstreckt sich von der Pyramidenkreuzung in der Medulla oblongata bis zum unteren Ende der Lendenanschwellung (N. sacralis III—IV), wobei er beständig und besonders an den Anschwellungen im Querschnitte abnimmt. Die Abnahme findet dadurch statt, dass immer Längsfasern und Kollateralen zur grauen Substanz des Rückenmarkes gelangen. Er giebt um so mehr Fasern an die grauen Säulen ab, je mehr Wurzelfasern in letztere eintreten.

Der Fasciculus cerebrospinalis lateralis nimmt auf dem Querschnitte des oberen Brustmarkes ein ovales oder leicht eckiges Feld im hinteren Drittel des Seitenstranges ein, welches mit seinem hinteren Ende die gelatinöse Substanz und Spitze der Hintersäule erreicht, von dem Basalteile der Hintersäule aber, sowie von der Oberfläche des Markes durch andere Fasermassen getrennt wird. Von der Mitte des Brustmarkes abwärts, sowie aufwärts im Gebiete des II. und III. Halsnerven erreicht das Feld die Oberfläche und dehnt sich in der Höhe des I. Halsnerven auch medial derart aus, dass es in der Formatio reticularis die laterale Fläche der grauen Substanz berührt.

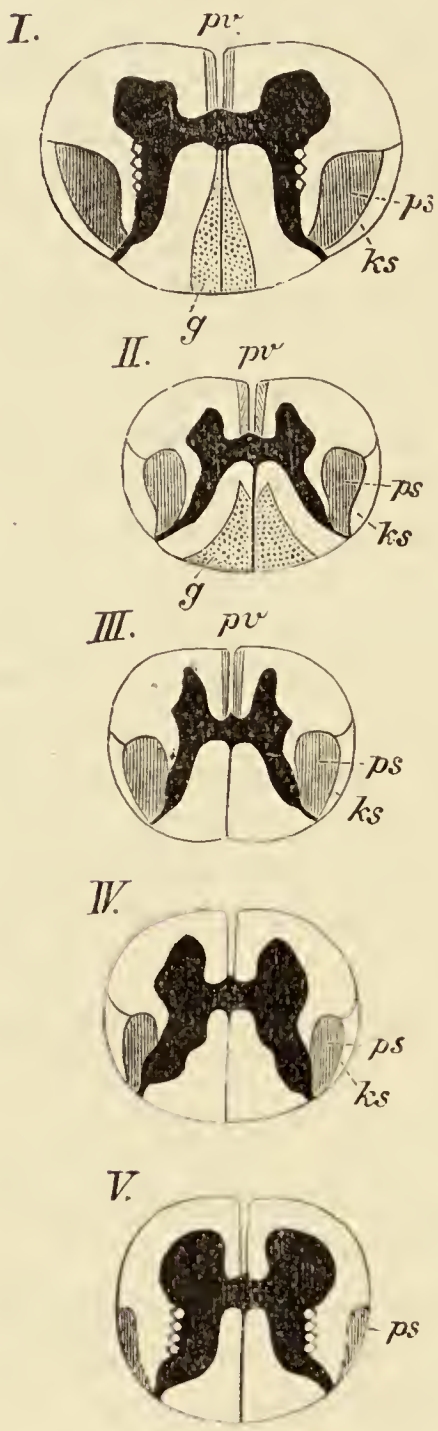

Fig. 266.

Fig. 266. Querschnitte durch verschiedene Höhen des Rückenmarkes zur Demonstration der verschiedenen Hauptbahnen der weissen Substanz. Schematisch. 1½. (Paul Flechsig.)

I entspricht dem Austritte des 6. Cervikalnerven; *II* des 3. Brustnerven; *III* des 6.; *IV* des 12. Brustnerven; *V* des 4. Lumbalnerven; *pv* Fasciculus cerebrospinalis anterior; *ps* Fasciculus cerebrospinalis lateralis; *ks* Kleinhirn-Seitenstrangbahn; *g* Gollsche Bündel.

Die Fasern der Fasciculi cerebrospinales gehen aus den Neuriten der grossen Pyramidenzellen der Centralwindungen der Hirnrinde hervor. Sie endigen im Rückenmarke in der Weise, dass nach und nach Fasern und Kollateralen der Fasciculi cerebrospinales in die Vordersäulen einbiegen, um die motorischen Zellen mit Endbäumchen zu umgeben. Fig. 263.

b) Lateral von dem Fasciculus cerebrospinalis anterior folgt das Grundbündel des Vorderstranges, welches sich bis zum lateralen motorischen Wurzelbündel erstreckt. Die Fasern des Grundbündels des Vorderstranges gehen aus den Neuriten der Kommissurenstrangzellen, sowie eines Teiles der Vorderstrangzellen hervor. Das Grundbündel sendet Kollateralen in die medialen, vorderen und mittleren Teile der Vordersäule.

c) In die Peripherie der ventralen Hälfte des Seitenstranges, von den vorderen Wurzeln bis zum Fasciculus cerebrospinalis lateralis und zur Kleinhirn-Seitenstrangbahn erstreckt sich ein schmales, im Querschnitte halbmond- oder kommaförmiges Bündel, das Gowerssche Bündel oder der Fasciculus antero-lateralis; es nimmt aufwärts bis zur Oblongata an Umfang zu, degeneriert in aufsteigender Richtung und stellt eine lange Bahn dar. Seine Elemente gehen von Strangzellen aus, die im Mittelteile der Vordersäule und im Mittelteile der grauen Säulen ihre Lage haben; Kollateralen dieses Bündels gelangen in die Aussenwand der Vorder- und Seitensäule.

d) Die Kleinhirn-Seitenstrangbahn, Fasciculus cerebellospinalis, nimmt die Peripherie des hinteren Abschnittes der Seitenstränge ein und grenzt von oben bis herab zur Mitte des Brustmarkes hinten an die Spitze der Hintersäule. Im Gebiete des II. und III. Lendennerven schwindet das Bündel gänzlich. Zu ihm gehören noch einzelne, durch die anderen Fasergruppen der hinteren Hälfte des Seitenstranges zerstreute Fasern. Von unten aufwärts erfolgt ein stetiges Anwachsen des Bündels, welches in der Hauptsache aus den Neuriten der Clarkeschen Zellen hervorgeht. Es entsendet Kollateralen in das Mittelfeld der grauen Säulen. Die Degeneration ist eine aufsteigende.

e) Die Seitenstranggrundbündel nehmen jenen Platz im Seitenstrange ein, welchen die vorher genannten Felder übrig lassen. Sie gehen aus den Neuriten jener vielen Strangzellen hervor, welche das Mittelfeld der grauen Säule

und den grössten Teil der Hintersäule einnehmen. Sie entwickeln zahlreiche Kollateralen, welche in die laterale Wand der Vordersäule, sowie in das Mittelfeld der grauen Säule eindringen. Sie enthalten zum Teile lange, grösstenteils aber kurze Bahnen.

f) Die Hinterstränge zerfallen je in das Gollsche und Burdachsche Bündel, Fasciculus gracilis und Fasciculus cuneatus. Das erstere erstreckt sich vom Lendenmarke bis zur Medulla oblongata und wird in der oberen Markhälfte durch den Sulcus intermedius posterior vom Burdachschen Bündel abgegrenzt. Letzteres ist der Hauptsache nach aus Fortsetzungen der hinteren Wurzeln zusammengesetzt. Ein kleiner Anteil geht aus den Neuriten der Hinterstrangzellen hervor. Der Hinterstrang entwickelt gewaltige Massen von Kollateralen, welche in die Hintersäule der gleichen und entgegengesetzten Seite, in das Mittelfeld der grauen Säule, aber auch in die Vordersäule eindringen. Die Richtung der Hinterstrangfasern ist eine vorwiegend aufsteigende, teilweise absteigende. Die hirnwärts verlaufenden Faserzüge werden durch die eintretenden hinteren Wurzeln allmählich medianwärts gegen das Septum posterius gedrängt; so entsteht nach verbreiteter Ansicht wesentlich das Gollsche Bündel. S. hierüber auch „Leitungsbahnen“ und Fig. 265.

g. Hüllen.

Das Rückenmark besitzt drei häutige Hüllen. Diese sind von aussen nach innen gezählt

1. die harte Rückenmarkshaut, Dura mater spinalis, Pachymeninx spinalis;
2. die Spinnwebenhaut, Arachnoidea;
3. die weiche Rückenmarkshaut, Gefässhaut, Pia mater.

Pia und Arachnoidea zusammen werden zusammen auch Leptomeninx genannt. Alle drei Hüllen sind bindegewebiger Art, unterscheiden sich aber in Bau und Gefässgehalt sehr beträchtlich voneinander. Die gleichen Hüllen kommen auch dem Gehirne zu; im Gebiete des Foramen occipitale magnum geht der spinale Teil der Hüllen der Nervencentra in den cerebralen über.

1. Dura mater spinalis. Fig. 267.

Sie zerfällt in zwei weit voneinander abstehende Blätter, ein dünnes periostales Blatt zur Auskleidung des Wirbelkanales (Lamina externa, Endorhachis) und die Dura spinalis im engeren Sinne, Lamina interna, welche eine starke fibröse, sehnenartig glänzende Haut darstellt. Zwischen beiden Blättern liegt lockeres Bindegewebe, Fettgewebe, die grossen Venenplexus des Wirbelkanales, sowie ein alle diese Teile durchsetzendes ansehnliches Lückensystem, der epidurale (interdurale) Lymphraum (Waldeyer u. Fischer).

Die Dura spinalis i. e. S. bildet einen langen und weiten, aussen rauhen, innen glatten und glänzenden Sack von cylindrischer Form, der einen viel weiteren Umfang hat als das umschlossene Mark. Er ragt weit über die Spitze des Conus medullaris abwärts und verjüngt sich erst in der Höhe des zweiten oder dritten Kreuzwirbels rasch zu einer kegelförmigen Spitze. Eine Fortsetzung der Dura erstreckt sich jedoch als enge Vagina terminalis mit dem Filum terminale externum des Markes bis zum Steissbeine herab, um spatelförmig verbreitert in das hintere Periost des zweiten Steisswirbels überzugehen (s. oben S. 281).

Mit den umhüllten Teilen verbindet sich die Dura auf zweierlei Weise

a) durch feine, bindegewebige subdurale Fäden mit der Aussenfläche der Arachnoidea, von welcher sie im übrigen durch eine flächenhaft ausgedehnte kapillare Lymphspalte, den Subduralraum, getrennt ist;

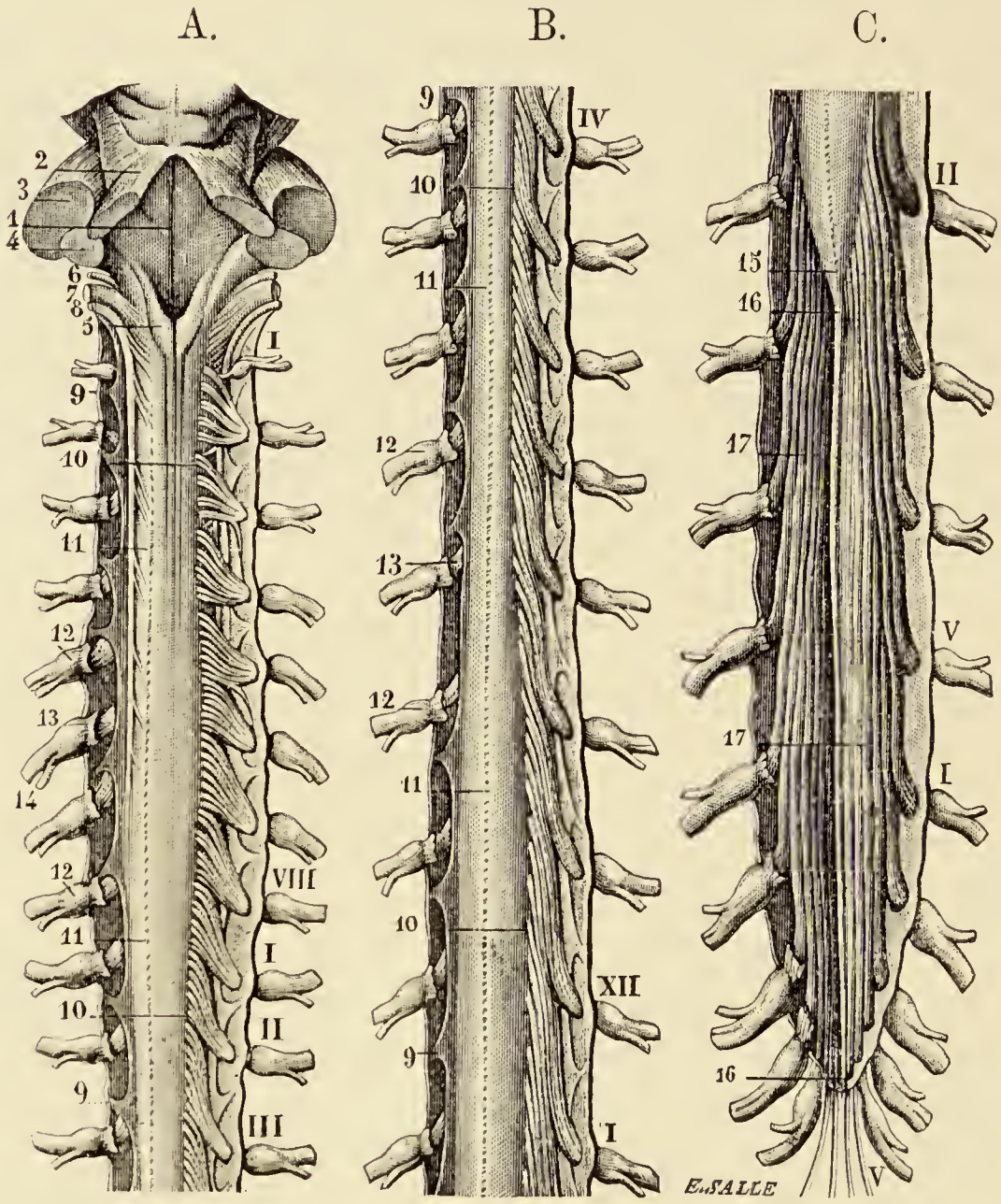

Fig. 267.

Ansicht des Rückenmarkes mit seinen Nervenabgängen von hinten. ½. (Sappey.)

Der Sack der Dura mater ist durch teilweise Abtragung derselben von hinten eröffnet. Auf der linken Seite sind die hinteren Wurzeln entfernt, um das Lig. denticulatum zur besseren Übersicht seiner Anordnung freizulegen; auf der rechten Seite übersieht man den Durchtritt der Nervenwurzeln durch die Dura mater. In der linken Abteilung bedeutet I (oben) den ersten, VIII den achten Halsnerven, I (unten) II und III die drei ersten Brustnerven; in der mittleren Abteilung IV den vierten, XII den zwölften Brustnerven, I den ersten Lendennerven; in der rechten Abteilung sind mit II und V die zweiten und fünften Lendennerven, mit I und V die ersten und fünften Sakralnerven bezeichnet. 1 Rautengrube des verlängerten Markes; 2 oberer Kleinhirnstiel; 3 Brückenarm oder mittlerer Kleinhirnstiel; 4 unterer Kleinhirnstiel; 5 Clavae der Fasciculi graciles; 6 Glossopharyngeus; 7 Vagus, 8 Accesorius; 9, 9, 9, 9 Ansatzstellen des Lig. denticulatum an der Dura mater; 10, 10, 10, 10 Austritte der hinteren Nervenwurzeln; 11, 11, 11, 11 hintere Längsfurche; 12, 12, 12, 12 Spinalganglien; 13, 13 Vordere Nervenwurzeln; 14 Rückenmarksnerven mit ihren Teilungen in hintere und vordere Äste; 15 Conus medullaris; 16, 16 Filum terminale internum; das Filum term. externum ist als ein zwischen den beiden Steissnerven herabziehender Faden zu denken; 17, 17 Cauda equina.

b) durch zwei symmetrisch gelegene Längsreihen von je 19—23 flachen Zacken mit der Pia. Jede der beiden Zackenreihen stellt das Zackenband des Rückenmarkes, Ligamentum denticulatum medullae spinalis dar.

Das Band ist in frontaler Ebene ausgespannt und dient als Befestigungsmittel des Bandes.

Es ist zweckmässig, dass die breiten Enden der Zacken an der Pia, die Spitzen an der Dura angreifen werden, nicht umgekehrt. Die breite Insertion der Zacken an der Pia geschieht

zudem nicht unmittelbar, sondern jederseits an einem frontalgestellten bindegewebigen Längsstreifen der Pia mater. Die oberste Zacke liegt dicht über der Durchbohrungsstelle des Duralsackes durch die A. vertebralis und den ersten Halsnerven. Die folgenden setzen sich jedesmal zwischen zwei aufeinander folgenden Nerveneintrittstellen der Dura fest. Die letzte liegt zwischen dem letzten Brust- und ersten Lendennerven. Unterhalb der Zacken ist der seitliche Bandstreifen noch bis zum Conus medullaris zu verfolgen. Vor der vorderen Fläche des Bandes haben die vorderen, hinter der hinteren Fläche die hinteren Nervenwurzeln und der N. accessorius spinalis ihre Lage.

Die Dura besteht aus dichtverflochtenen Bündeln fibrillären Bindegewebes von vorwiegendem Längsverlaufe. Zwischen den Bündeln bleibt ein Saftbahnsystem ausgespart, welches nach beiden Oberflächen hin Öffnungen besitzt. Beide Oberflächen der Dura haben einen Endothelüberzug

Die Dura hat Blutgefässe (Vasa meningea) und Nerven (Nervi meningei). Ab und zu treten ausser anderen, später zu erwähnenden Nerven meist zwischen zwei Nervenwurzeln feine Fäden direkt aus dem Rückenmarke, welche einer Zacke des Lig. denticulatum sich anschliessend zur Dura gelangen können (Hilbert).

2. Arachnoidea.

Sie ist eine zarte gefäss- und nervenlose Haut, welche mit ihrer glatten, endothel-überkleideten Aussenfläche der Dura anliegt, während ihre innere, auch endothel-überkleidete Oberfläche durch zahlreiche subarachnoide Bälkchen und Häutchen mit der Pia verwachsen ist. Der Subduralraum stellt nur eine kapillare Spalte dar; das Cavum subarachnoidale dagegen, ebenfalls ein Lymphraum, ist von ansehnlicher Weite und enthält eine beträchtliche Menge Flüssigkeit.

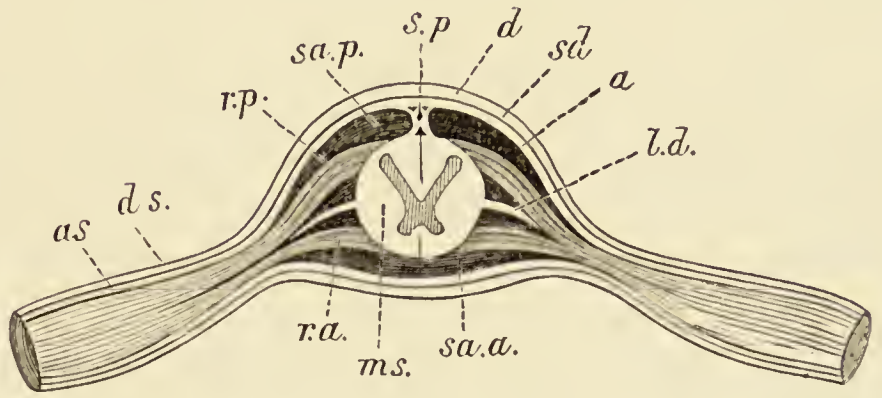

Fig. 268.

Querschnitt des Rückenmarkes und seiner Hüllen. Schematisch. (Key und Retzius.)

Die Pia mater ist nicht besonders hervorgehoben, sie entspricht in ihrem Verlaufe der äusseren Grenzlinie des Rückenmarkes (*ms*) und verbindet sich durch das Septum posterius (*s.p*) mit der Innenfläche der Arachnoidea *à*; *l.d.* Ligamentum denticulatum; *d* Dura mater; *r.p.* dorsale, *r.a.* ventrale Wurzel; *d.s.* Duralscheide; *as* Arachnoidscheide der Spinalnerven; *sd* der feine Subduralraum; *sa.p.* und *sa.a.* die dorsale und ventrale Abteilung des weiten Subarachnoidraumes.

Die subarachnoide Flüssigkeit steht mit den grossen und vielen subarachnoiden Räumen des Gehirnes, sowie mit der Ventrikelflüssigkeit des letzteren in ununterbrochener Verbindung und stellt den Liquor cerebro-spinalis dar, dessen Menge 60—200 Gramm beträgt. In ihm wird das Rückenmark schon fast schwimmend getragen, wie in einem flüssigkeiterfüllten Gefässe; hierzu kommen dann die übrigen Befestigungsmittel.

Die Arachnoidea umhüllt demgemäss das Rückenmark als ein weiter, lose umgebender Sack, welcher aussen durch die Dura gestützt wird. Der zwischen ihr und der Pia vorhandene, serumerfüllte Raum wird von dem Lig. denticulatum durchschritten und dadurch unvollständig in eine vordere und hintere Abteilung geschieden. Die vordere, von den motorischen Wurzeln durchsetzte Abteilung stellt einen continuierlichen freien Raum, den vorderen Subarachnoidraum dar. Die hintere, von den sensibeln Wurzeln durchschrittene Abteilung zerfällt durch eine mediane Scheidewand, Septum subarachnoidale posterius, mehr oder weniger vollständig in eine rechte und linke Hälfte (Key u. Retzius). Das Septum posterius besteht im oberen Halsteile nur aus einzelnen Bälkchen. Im unteren Hals- und im Brustteile treten die Bälkchen zu Lamellen zusammen. Die starken hinteren Nervenwurzeln liegen ausserdem innerhalb feiner siebförmig durchbrochener Häutchen, wodurch nochmals kleinere Fächer

im dorsalen Subarachnoidraume erzeugt werden. Um jede Zacke des Lig. denticulatum schickt die Arachnoidea eine scheidenartige Fortsetzung, deren Endothel in das der Dura übergeht.

Die Arachnoidea spinalis besteht aus einer dünnen Lage längsverlaufender Bündel von Bindegewebsfibrillen, welche hier und da schmale Spalträume zwischen sich lassen, die von den Oberflächenendothelien gedeckt werden. Die subarachnoiden Bälkchen besitzen sämtlich Endothelscheiden.

3. Pia mater.

Die Pia spinalis, die Gefässhaut des Rückenmarkes, schmiegt sich der Oberfläche des letzteren innig an, dringt in die vorhandenen Furchen des Organes ein und bildet so insbesondere das Septum longitudinale anterius des Markes.

Sie besteht aus zwei Schichten, einer äusseren und inneren. In die äussere gehen die subarachnoiden Bälkchen über. Diese äussere Lage baut sich aus dichtliegenden längsverlaufenden, von Endothelscheiden umgebenen Bindegewebsbündeln auf und ist aussen von einem dünnen endothelialen Häutchen bedeckt.

Die Innenlage, Intima pia (Key und Retzius) ist ein durch kapillare Spalträume von der äusseren geschiedenes Bindegewebsblatt, welches aus einer dünnen Schicht cirkulärer Fibrillenbündel besteht und auf beiden Flächen noch elastische Fasernetze trägt; aussen und innen ist sie ausserdem noch von Endothel bedeckt. Hier und da treten Pigmentzellen im Gewebe der Intima pia auf.

Die feineren Blutgefässe der Pia verlaufen zwischen beiden Blättern und dringen darauf, vom inneren Blatte mit adventitiellen Scheiden versehen, senkrecht in die Marksubstanz ein. Die Anfänge der genannten Scheiden münden mit trichterförmiger Erweiterung, sogenannte Pialtrichter bildend, in die Spalträume zwischen beiden Blättern der Pia. Letztere Spalträume stellen die Lymphräume der Pia dar. Sie und die Pialtrichter sind vom Subarachnoidraume aus, natürlich aber auch durch Einstich in sie selbst injicierbar.

Die Nerven der Pia spinalis stammen grösstenteils aus dem Sympathicus, führen aber auch spinale Elemente. Sie bilden in der äusseren Schicht der Pia den Plexus nervosus piae matris. Die Bestandteile dieses Geflechtes schliessen sich den kleinen Arterien der Pia an, zum Teile treten sie mit den eindringenden arteriellen Ästchen in die gröberen Septa des Markes.

h. Gefässe des Rückenmarkes.

Die Arterien des Rückenmarkes sind:

1. die Aa. spinales anteriores, Äste der Aa. vertebrales.

Die beiden kleinen Gefässe konvergieren abwärts und fliessen am oberen Markende zur unpaaren A. spinalis anterior zusammen. Letztere läuft in der vorderen Längsmitte des Markes vor dem Eingange der Fissura mediana anterior in fast gleichbleibender Stärke bis zum Filum terminale und verliert sich auf ihm. Am Conus medullaris sendet sie nach jeder Seite einen oder zwei feine Äste, welche geschlängelt unter den vorderen Wurzeln der letzten Nerven auf die Rückseite des Markes treten und vor den hinteren Nervenwurzeln aufwärts umbiegen. In dem Winkel, welchen die hinteren Nervenwurzeln mit den Seitensträngen bilden, gelangt das Gefäss jederseits zu den Aa. spinales posteriores und bildet so eine bogenförmige Anastomose zwischen den vorderen und hinteren Spinalarterien.

2. Die Aa. spinales posteriores, gleichfalls Äste der Aa. vertebrales.

Sie entspringen etwas weiter caudal, bleiben aber im Gegensatze zu den anteriores unvereinigt und verbergen sich zwischen dem Rückenmarke und den hinteren Nervenwurzeln.

3. Die Rami medullares der Aa. meningeae, d. i. der Spinaläste der Aa. vertebrales, intercostales, lumbales, ilio-lumbales, sacrales laterales.

Die Rr. spinales dieser Gefässe entsenden nämlich an Stärke wandelbare vordere, regelmässig aber feine hintere Zweige mit den vorderen und hinteren Nervenwurzeln zum Rückenmarke und seinen Häuten. Sie sind die segmentalen Gefässe des Markes, das vordere und die hinteren Längsgefässe dagegen nur Bahnen von accessorischem Charakter; die Anastomosenketten der segmentalen mit den Längsgefässen bedingen die Möglichkeit der so grossen Länge der letzteren.

Die A. spinalis anterior entsendet während ihres Verlaufes fortwährend in sagittaler Richtung feine Zweige zur Tiefe der vorderen Längsspalte, wo sie jederseits in einer Reihe durch die vordere Kommissur in die Seitenhälften des Markes eindringen. Ebenso dringen von den Aa. spinales posteriores, sowie von dem ganzen Umfange des Gefässnetzes der Pia radiale Ästchen in das Rückenmark. Ihr Verlauf ist durch das Septensystem vorgezeichnet. Von dessen Bindegewebe begleitet gelangen kleine Arterien in grosser Zahl zur grauen Substanz. Schon innerhalb der weissen zweigen sich Ästchen ab, welche ein die Nervenfaserbündel umspinnendes Kapillarnetz mit langgestreckten Maschen bilden. Weit dichter ist das Kapillarnetz der grauen Substanz, in der es enge polygonale Maschen bildet.

Venen.

Aus den Kapillarnetzen sammelt sich das venöse Blut besonders in zwei grössere Binnenvenen, Vv. centrales. Äussere Venen sind die Vena spinalis anterior und posterior.

Die beiden Centralvenen stehen vielfach unter sich und mit der V. spinalis anterior in Verbindung. Jene beiden verlaufen, von einer kleinen Arterie (A. centralis medullae spinalis) begleitet, in je einem Längsgange, welcher neben der Substantia gelatinosa centralis gelegen ist und der Längsachse des Rückenmarkes folgt (Fig. 250). Oft ist eine der beiden Venen stärker, selten fehlt die eine streckenweise ganz. Am oberen und unteren Ende des Markes lösen sich beide Centralvenen durch wiederholte Teilungen in eine Reihe feinerer Äste auf, welche schliesslich in kapillare Zweige übergehen.

Ein anderer Teil der Abzugsbahnen des Venenblutes des Markes zieht radiär durch die weisse Substanz in die Venen der Pia oder in die längs der hinteren Mittellinie verlaufende V. spinalis posteroir. Die äusseren Markvenen stehen durch segmentale Bahnen mit den inneren Plexus des Wirbelkanales in Verbindung.

Die arteriellen Äste im Rückenmarke sind sämtlich Endarterien, d. h. gehen diesseits der Kapillarität keine Verbindungen miteinander ein.

Kadyi, H., Die Blutgefässe des menschlichen Rückenmarkes, Lemberg 1889, mit 10 chrom. Tafeln.

Lymphgefässe.

Vom Lymphgefässsysteme, welches im ganzen Nervensysteme eine bedeutende Entfaltung erfährt, wurde der epidurale, subdurale, subarachnoide und interpiale Lymphraum bereits betrachtet. Was die Lymphbahnen im Inneren des Markes betrifft, so begleiten dieselben die arteriellen und venösen Gefässe in Form des zugleich dichtesten und lockersten Netzes, d. i. in Form von perivasculären Räumen, indem jene Gefässe von vollständigen Lymphscheiden umhüllt werden. Diese Bahnen liegen gewissermassen innerhalb der Gefäss-Adventitia (Robin, Virchow). Man bezeichnet sie daher auch als adventitielle Lymphwege, zum Unterschiede von einem anderen gleichausgedehnten Lückensysteme, welches zwischen der Aussenwand der adventitiellen Lymphwege und der Substanz des Markes gelegen ist. Am frischen

Objekte kaum als Gangwerk wahrnehmbar, werden jene peri-adventitiellen. epimedullaren Lücken um so klaffender und sind zuerst von His injiciert worden. Mag ihre Aussenwand von Endothel überkleidet sein oder Neuroglia sie abschliessen, für den Stoffverkehr wird ihre Gegenwart immer von Bedeutung sein.

Hier ist auch jener unzählbaren und mehr oder weniger feinen Räume und Gänge zu gedenken, welche zwischen der Aussenwand der Nervenzellen des Markes und der gegenüberliegenden Neurogliawand gelegen sind; welche ferner zwischen allen Fortsätzen der Nervenzellen und der Neurogliawand der sie aufnehmenden Kanäle gelegen sind. Die pericellulären und perifilären Räume, so klein und fein sie im frischen Zustande des Objektes auch sicherlich sind, haben dennoch für den Stoffverkehr unverkennbar eine hohe Bedeutung,

Kopsch, Fr., Das Rückenmark von Elephas indicus. Abh. d. k. preuss. Akad. d. Wiss. zu Berlin, 1897.

III. Das Gehirn. Encephalon.

Form und Lage.

Das Gehirn, der umfangreiche craniale Teil des Medullarrohres, ruht, von denselben drei Häuten umgeben, welche das Rückenmark bekleiden, innerhalb der Schädelkapsel und besitzt im allgemeinen die Gestalt der Schädelhöhle.

Die Ausfüllung der Schädelhöhle durch das Gehirn ist eine weit vollständigere, als die des Wirbelkanales durch das Rückenmark. Nur an gewissen Stellen sind die Spalträume zwischen den beiden inneren Hirnhäuten tiefer, an den meisten Stellen aber klein oder nur kapillar. Im ganzen liegt daher das Gehirn der Innenwand des Schädels so nahe an, dass nicht bloss dessen Gesamtform wiederholt wird, sondern dass auch zahlreiche Besonderheiten der Hirnoberfläche sich an der Innenwand ausprägen. Ein Ausguss der Schädelhöhle giebt die Hirnform nur um ein kleines vergrössert bis zu einem gewissen Grade wieder; es kann also von einem vorliegenden Schädel auf die Form des zugehörigen Gehirnes zurückgeschlossen werden. So wird es möglich, Formen von Gehirnen miteinander vergleichen zu können, die gar nicht mehr vorhanden sind, längst vergangene Gehirne unter sich und mit gegenwärtigen, gegenwärtige untereinander, ohne dass man sie besitzt. Dies gilt nicht allein vom Menschen, sondern auch von zahlreichen Gliedern der Tierwelt; auf Grund dieses Verhältnisses haben sich wichtige Thatsachen auf paläontologischem Gebiete feststellen lassen. Andererseits ist daran zu erinnern, dass die Anlagerung des Gehirnes an die Schädelwand, ferner deren im Verhältnisse zur Wirbelsäule geringere Stärke, sowie ihre schwächere Bedeckung mit Weichteilen leichter eine Verletzung des Gehirnes durch äussere Einwirkungen ermöglichen, als es bei dem Rückenmarke der Fall ist.

Entsprechend den Varietäten der Schädelform nähert sich das menschliche Gehirn bald mehr der Kugelgestalt, bald mehr dem langgestreckten Ellipsoide. In beiden Fällen ist seine Grund- oder ventrale Fläche abgeplattet, die dorsale gewölbt; auch am Rückenmarke zeigte sich ventrale Abplattung, stärkere dorsale Wölbung. Der sagittale Durchmesser (die Länge) des Gehirns beträgt etwa 160—170 mm, der grösste quere 140, der grösste vertikale 125 mm. Das weibliche Gehirn ist durchschnittlich etwas kürzer.

Dorsale Fläche und Basis des Gehirnes.

An der dorsalen Oberfläche des Gehirnes zeigt ein tiefgehender medianer Einschnitt, die Mantelspalte, Fissura sagittalis encephali, eine Teilung in zwei symmetrische Hälften, die beiden Hemisphären des Endhirnes an; jede Hälfte wird in einförmiger Weise von vielen Furchen durchzogen und in entsprechende Windungen gelegt.

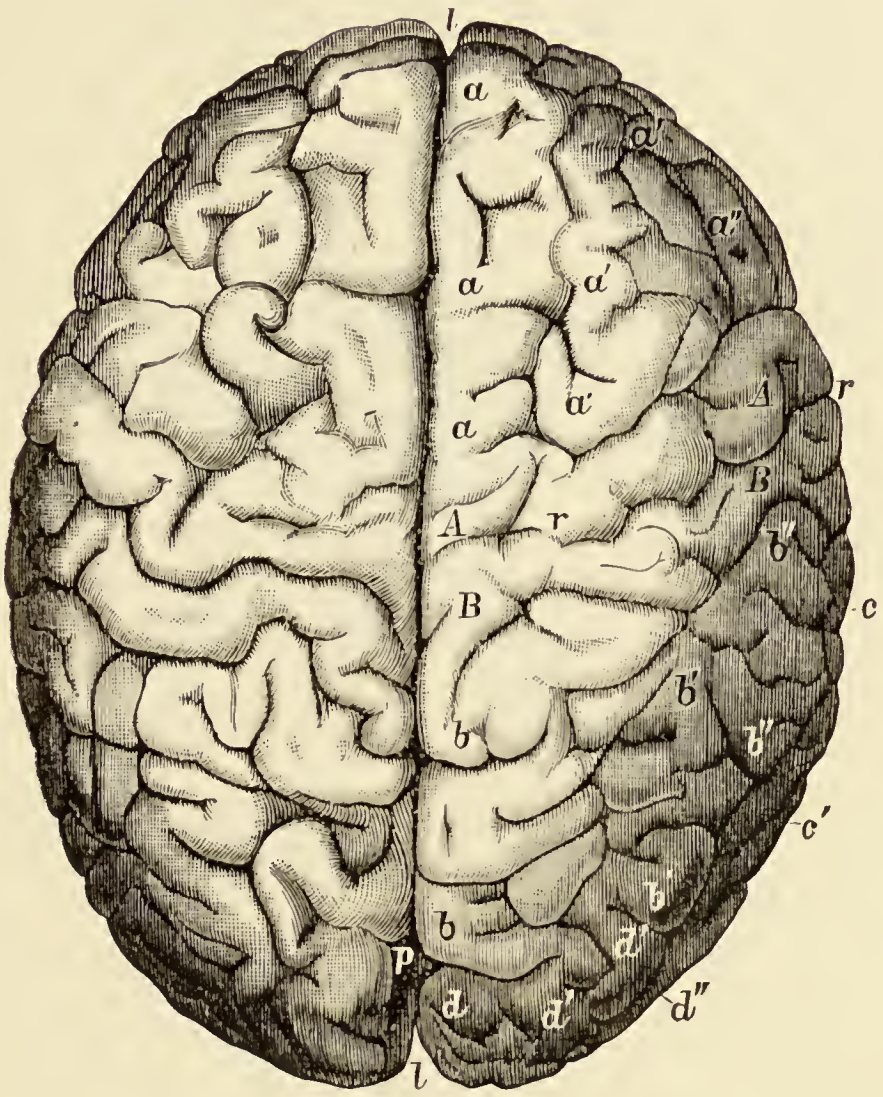

Fig. 269.

Dorsale Fläche des Gehirnes von Prof. G. F. Gauss in Göttingen. 1/2. (R. Wagner.)

a, *a*, *a* Gyrus frontalis superior; *a'*, *a'*, *a'* Gyrus frontalis medius; *a''*, *a''* Gyrus frontalis inferior; *r*, *r* Sulcus centralis; *A*, *A* Gyrus centralis anterior; *B*, *B* Gyrus centralis posterior; *b* Lobulus parietalis superior; *b'* Gyrus angularis; *b''* Gyrus supramarginalis; *c* Gyrus temporalis superior; *d* Gyrus occipitalis primus; *d'* Gyrus occipitalis secundus; *d''* Gyrus occipitalis tertius; *p* Fissura parieto-occipitalis; *l*, *l* Fissura sagittalis telencephali. Zwischen *a'* und *r* Sulcus praecentralis; zwischen *B*, *B* und *b*, *b''* Sulcus interparietalis.

Viel verwickelter ist die Oberflächengestaltung der Basis encephali. Während bei der Rückenbetrachtung des Gesamthirnes der das Rückenmark zunächst aufnehmende Teil des ersteren gar nicht gesehen wird, tritt er bei ventraler Betrachtung als ein kegelförmiger Körper von 25 mm Länge zu Tage, welcher fast unmerklich aus dem Rückenmarke hervorgeht, an seinem cranialen Ende aber scharf begrenzt ist; man nennt diesen Körper Medulla oblongata; er lässt eine Menge von Besonderheiten erkennen, welche später zu beachten sein werden. Am vorderen Ende der Oblongata liegt ein breiter, vorn und hinten scharf gerandeter Querwulst von markweisser Farbe, die Brücke, deren seitliche Enden in das Kleinhirn eintreten.

Vom Kleinhirne, Cerebellum, ist nur die untere Fläche seiner beiden Seitenhälften, der sogenannten Hemisphären des Kleinhirnes, sichtbar, wäh-

rend der Mittelteil des Kleinhirnes von der Oblongata verdeckt wird. Die Oberfläche der Kleinhirnhemisphären erscheint in grauer Farbe und in schmale Windungen gegliedert.

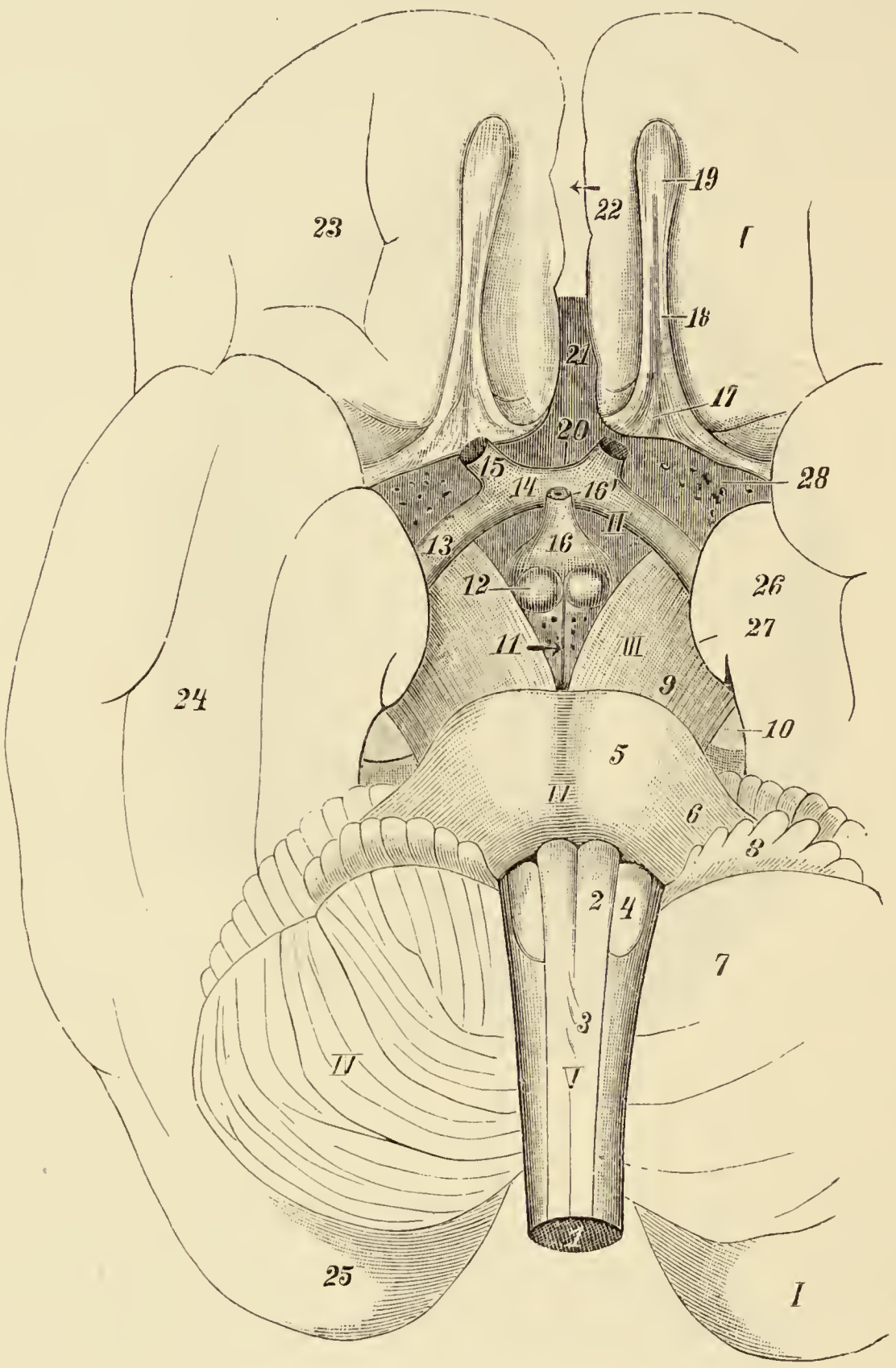

Fig. 270.

Ventrale Fläche oder Basis des Gehirnes.

I bis V die Hauptabteilungen des Gehirnes; I bis I Endhirn; II Zwischen- oder Sehhügelhirn; III Mittel- oder Vierhügelhirn; IV und IV Hinterhirn; V Nachhirn oder Medulla oblongata.

1 Querschnitt des oberen Endes des Rückenmarkes; 2 linke Pyramiden; 3 Decussatio pyramidum; 4 linke Olive; 5 Brücke; 6 Brückenarm; 7 Kleinhirn; 8 Flocke desselben; 9 Grosshirnschenkel; 10 Pulvinar thalami; 11 Sulcus medianus der Substantia perforata posterior; 12 Corpora mamillaria; 13 Tractus opticus; 14 Chiasma opticum; 15 Nervus opticus; 16 Tuber cinereum; 16' durchschnittenes Infundibulum, Hypophysis ist weggenommen; 17 Tuber olfactorium; 18 Tractus olfactorius; 19 Bulbus olfactorius; 20 Lamina terminalis; 21 ventrale Fläche des Balkens; 22 Fissura telencephali sagittalis; 23 Stirnlappen; 24 Schläfenlappen; 25 Hinterhauptlappen; 26 vorderes Ende des Gyrus hippocampi; 27 Teil des Uncus; 28 Substantia perforata anterior und Vallecula lateralis.

Am vorderen Rande der Brücke treten, als wären sie verstärkte Fortsetzungen der Oblongata, seitlich von der Mittellinie zwei mächtige, weisse Stränge hervor, welche in auseinanderweichender Richtung in das Gehirn ein-

dringen und sich bald dem Blicke entziehen. Es sind die Grosshirnstiele, Pedunculi cerebri. Sie werden, bevor sie in die Tiefe treten, vorn quer überlagert je von einem schmalen Markbande, dem Sehstreifen, Tractus opticus. Die vorderen Enden der beiden Tractus optici verbinden sich bogenförmig miteinander zur Sehnervenkreuzung, Chiasma opticum, und lassen jenseits dieser Verbindung die beiden Sehnerven, Nervi optici, hervorgehen.

Zwischen dem vorderen Brückenrande und den medialen Rändern der Hirnstiele sinkt die Hirnbasis zu einem dreiseitigen Felde ein, Trigonum interpedunculare, welches vorn vom Chiasma nervorum opticorum abgeschlossen wird. In diesem Felde treten mehrere Besonderheiten hervor, zunächst die beiden Markkügelchen, Corpora mamillaria, welche dicht neben der Mittellinie ihren Platz haben und sich berühren. Die hinter ihnen liegende dreieckige graue, von Gefässlöchern durchsetzte Substanzplatte wird Substantia perofrata posterior genannt. Vor den Markkügelchen erhebt sich der Boden in Form eines grauen Wulstes, Tuber cinereum, aus welchem ein 5 mm langer hohler Fortsatz, der Trichter, Infundibulum, hervorgeht. Wie eine Beere an ihrem Stiele, so sitzt an dem Trichter bei unversehrter Beschaffenheit des Gehirnes der ansehnliche Hirnanhang, Hypophysis cerebri, welcher in der Fossa hypophyseos des Keilbeinkörpers seine Lage hat.

Eine dünne, leicht einreissende Platte grauer Substanz erstreckt sich von dem vorderen Rande des Chiasma nervorum opticorum nach vorn. Sie legt sich der unteren Fläche des Gehirnbalkens, Corpus callosum, an, dessen vorderer ventraler Teil in der Mantelspalte des Gehirnes, durch Auseinanderziehen der Stirnteile beider Hemisphären des Endhirnes, sichtbar wird.

Jederseits von dem vorderen Ende des Tractus opticus befindet sich die graue von vielen Gefässlöchern durchsetzte Substantia perforata anterior. Die von ihr eingenommene Grube, Vallecula lateralis, führt zwischen dem Stirn- und Schläfenlappen des Endhirnes in eine an der lateralen Hirnfläche weithin sich ausdehnende tiefe Spalte, Fissura lateralis. Von der Substantia perforata anterior erhebt sich ein dreieckiger Wulst, der Riechwulst, Tuber olfactorium, welcher sich in den schmalen Tractus olfactorius und in dessen vorderen Abschluss, den Riechkolben, Bulbus olfactorius, fortsetzt. Von der ventralen Fläche des letzteren gehen die bei der Herausnahme des Gehirnes aus der Schädelhöhle abreissenden Riechfäden, Nervi olfactorii, aus.

An verschiedenen Stellen der Hirnbasis sieht man die übrigen, noch nicht erwähnten Hirnnerven hervortreten und ihren Weg nehmen; auf sie ist erst später einzugehen. Hier aber ist noch hervorzuheben, dass das im Obigen beschriebene mittlere Gebiet der Hirnbasis vorn, seitlich und hinten sich umgeben zeigt von Furchen und Windungen tragenden, basalen Teilen des Endhirnes.

Eine mediane Furche durchzieht den grössten Teil der Basis des Gesamthirnes, nur einzelne Abschnitte überspringend. Diese Mittelfurche ist die unmittelbare Fortsetzung der Fissura mediana anterior des Rückenmarkes.

Einteilung des Gehirnes.

Nach dem Gewinne einer allgemeinen Übersicht der Gehirnform ist es erforderlich, von der wichtigen Thatsache Kenntnis zu nehmen, dass das Gehirn keinen einheitlichen Körper darstellt, sondern aus mehreren, zwar zusammenhängenden, aber sehr verschiedenartigen, aufeinanderfolgenden Abteilungen besteht, welche nicht neuralen Segmenten entsprechen, sondern einem anderen Gliederungsprinzip ihr Dasein verdanken. Solcher Abteilungen giebt es auf entwickelungsgeschichtlicher Grundlage, welche von der vergleichenden Anatomie bestätigt wird, sechs. Es sind die folgenden:

I. Endhirn oder Hemisphärenhirn, Telencephalon, Hemisphaerium,
II. Zwischenhirn oder Sehhügelhirn, Diencephalon,
III. Mittelhirn oder Vierhügelhirn, Mesencephalon,
IV. Hirnenge, Isthmus,
V. Hinterhirn oder Brücken-Kleinhirn, Metencephalon,
VI. Nachhirn, Medulla oblongata, Myelencephalon.

Fig. 271.

Schematische Darstellung des Gehirnes, von der rechten Seite aus gesehen. 1/3.

A Endhirn; *B* Kleinhirn; *C* Brücke; *D* Medulla oblongata. *a* Hirnschenkel; *b* Vierhügel; *c* Brückenarm des Kleinhirnes; *d* Corpus restiforme; *e* Fissura lateralis; *f* Stirnlappen; *g* Schläfenlappen; *h* Hinterhauptlappen.

I u. II machen zusammen das Vorderhirn, Prosencephalon, aus;

IV., V. u. VI. bilden zusammen das Rhombencephalon;

I, II u. III stellen das Cerebrum, Grosshirn, dar.[1])

Diese Abteilungen gehen schon in früher Embryonalzeit aus drei primitiven Erweiterungen des Medullarrohres hervor, den drei primären Gehirnbläschen, d. i. dem vorderen, mittleren und hinteren Gehirnbläschen, in der Weise, dass das vordere und hintere primäre Hirnbläschen in zwei und drei Abteilungen sich sekundär gliedern.

In Fig. 271 sind fünf von diesen sechs Abteilungen in Seitenansicht erkennbar; nur die Abteilung II wird vom Endhirne verdeckt.

Bei dorsaler Ansicht des Gesamthirnes (Fig. 269) ist nur das Endhirn sichtbar; bei ventraler Ansicht dagegen liegen von allen Abteilungen mehr

---

[1]) Nach Beau's klangvoller Bezeichnungsweise ist das Hemisphärenhirn Bombencephalon genannt, da es kugelförmige Gestalt hat; ihm folgt caudal das Gomphencephalon, Zwischenhirn, da es wie ein Keil in das übrige Hirn eingeschoben ist. Das Mittelhirn führt den Namen Thrombencephalon, da seine Wand fast bis zum völligen Verschwinden des ursprünglichen grossen Ventrikels verdickt ist. Der Isthmus ist Omphalencephalon genannt, der starken Einschnürung wegen. Den Schluss macht das Rhombencephalon ponticum, cerebellare und oblongatum.

Wir ziehen indessen die obigen Namen entschieden vor. Überhaupt zeigt es sich in der Lehre von den Gefässen, Nerven und Sinnesorganen besonders deutlich, das die neuere Nomenklatur gegenüber der älteren auch innere Vorzüge besitzt.

oder weniger ausgedehnte Gebiete frei; sie sind mit den entsprechenden Ziffern versehen; über die genauere Abgrenzung s. unten.

Hebt man bei dorsaler Ansicht des Gesamthirnes die hinteren Teile der Endhirnhemisphären von den bedeckten Hirnteilen ab oder nimmt sie hinweg, dann eröffnet sich auch eine Ansicht der dorsalen Oberfläche der fünf hinteren Hirnabteilungen. S. Fig. 272.

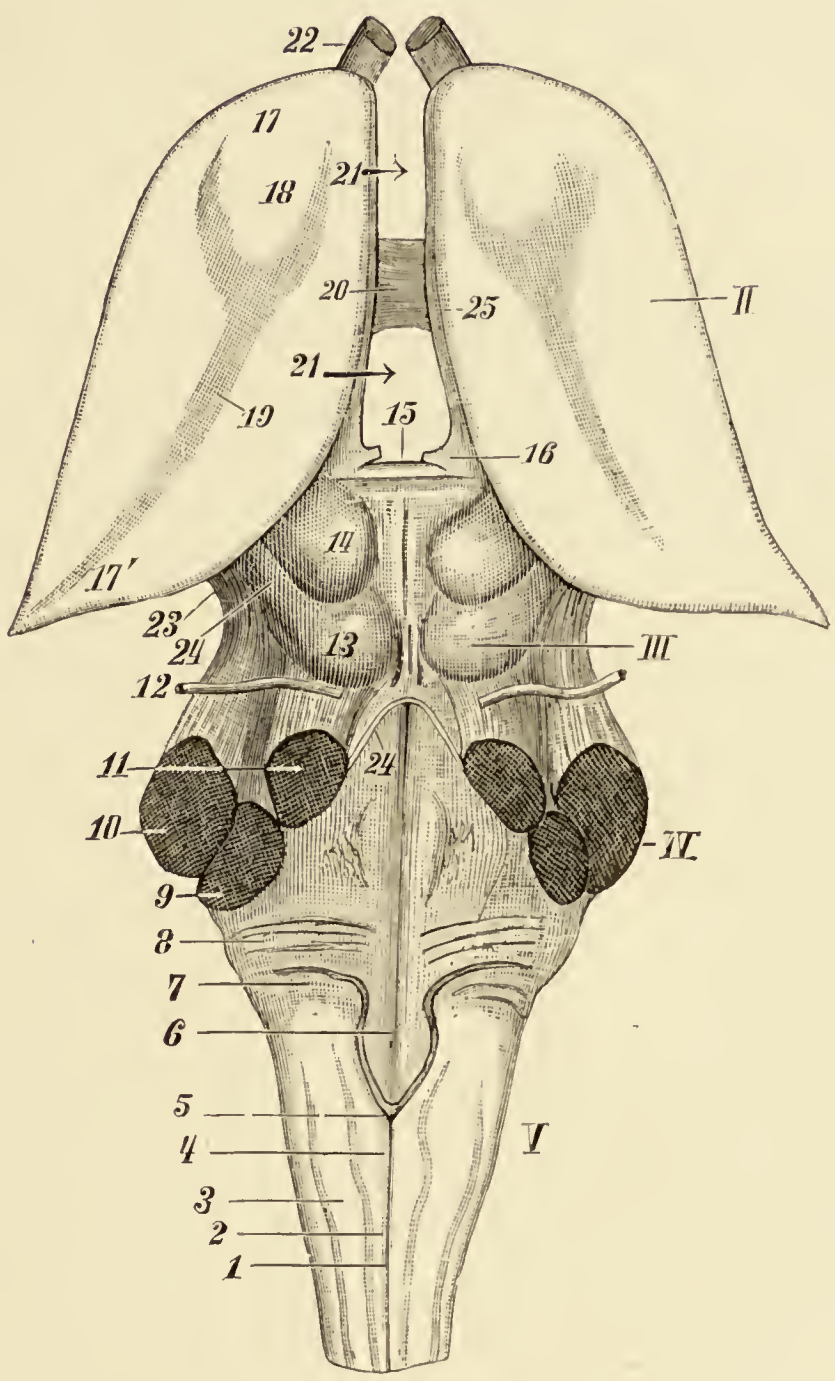

Fig. 272.

Dorsale Ansicht des Hirnstammes, nach Entfernung des Kleinhirnes.
II—V die vier hinteren Hauptabteilungen des Gehirnes; nämlich II Sehhügelhirn oder Zwischenhirn; III Vierhügelhirn oder Mittelhirn; IV Hinterhirn (Brücken-Kleinhirn); V Nachhirn oder Medulla oblongata.
1 Sulcus medianus posterior; 2 Fasciculus gracilis; 3 Fasciculus und Tuberculum cuneatum; 4 Clava; 5 Obex; 6 Sulcus longitudinalis fossae rhomboideae; 7 Taenia ventriculi IV (Oblongata-Teil derselben); 8 Striae medullares s. acusticae; 9 Querschnitt des Corpus restiforme; 10 Querschnitt des Brückenarmes; 11 Querschnitt des Vierhügelarmes des Kleinhirnes; 12 N. trochlearis; 13 Hinterer Vierhügel; 14 Vorderer Vierhügel; 15 Commissura posterior durch Wegnahme der Zirbel an den Zirbelstielen (16) freigelegt; 17—17′ Thalamus opticus; 17′ Pulvinar thalami; 18 Tuberculum anterius thalami; 19 Sulcus chorioideus; 20 Massa intermedia; 21, 21 Ventriculus tertius; 22 Columna fornicis; 23 Grosshirnschenkel; 24 Brachium quadrigeminium inferius; 25 Stria medullaris thalami.

Das vom Nachhirne bis zum Zwischenhirne (einschliesslich) sich erstreckende Hirngebiet wird auch Hirnstamm, Truncus encephali, genannt. Ihm schliesst sich jederseits das Endhirn, Telencephalon, als vorderste Abteilung an.

Von dem grossen dorsalen, median gelegenen Längseinschnitte des Endhirnes, Fissura sagittalis telencephali, war schon die Rede. Bei seit-

licher Betrachtung des Gehirnes werden noch zwei andere Fissuren sichtbar; eine, welche von hinten her zwischen Kleinhirn und Oblongata eindringt, Fissura encephali transversa inferior; und eine zweite, welche ebenfalls von hinten her zwischen Gross- und Kleinhirn eindringt, Fissura encephali transversa superior. Sie haben bereits hier Erwähnung zu finden, da sie zur Abgrenzung der Abteilungen dienen. Durch die Fissura transversa anterior ist es leicht möglich, bis zur dorsalen Fläche des Zwischenhirnes zu gelangen und sich eine Ansicht desselben zu verschaffen.

Gewicht, Volum, Oberfläche.

Das specifische Gewicht der grauen Substanz ist 1029—1039, das der weissen 1039—1043, das des gesamten Grosshirns 1035—1042.

Die graue Substanz macht 37,7—39,0%, die weisse 61,0—62,3% des Grosshirngewichtes aus. Etwa 6% der grauen fallen hiervon auf die Ganglien, 33 auf die Rinde. Zur Ausmittelung der Gewichtsverhältnisse, in welcher graue und weisse Substanz das Gehirn zusammensetzen, benutzte Forster die Thatsache, dass die grauen Massen wasserreicher sind als die weissen.

Der Wassergehalt des erwachsenen Gehirns beträgt durchschnittlich 79%. Die graue Substanz hat gegen 85, die weisse 70% Wassergehalt.

Die mittlere Dicke der grauen Substanz der Grosshirnrinde ist 2,5 mm. Direkte Messungen der Grosshirnoberfläche rühren von R. und H. Wagner her; sie fanden dieselbe zu 1867,72 bis 2195,88 qcm.

Messungen des gesamten Hirnvolums ergaben einen Durchschnittswert von 1330 ccm.

Das Gewicht des ganzen Gehirns sowie einzelner Teile desselben ist der Gegenstand zahlreicher Untersuchungen gewesen.

Als mittleres Gewicht für das Gehirn des erwachsenen Mannes ergiebt sich in runder Summe 1375 Gramm; des erwachsenen Weibes 1245 Gramm. Als Minimalgewicht des weiblichen Gehirns wurden 800, des männlichen 960 Gramm gefunden. Das Maximalgewicht ist etwas unsicher; es werden Gewichte von 1807, 1861, selbst von über 2000 Gramm angegeben. Es versteht sich von selbst, dass zahlreiche weibliche Gehirne viele männliche an absolutem Hirngewicht übertreffen können. Doch zeigen nach Rüdinger schon die Hirngewichte Neugeborener eine Geschlechtsdifferenz.

Von wesentlichem Einfluss auf das Hirngewicht ist natürlich das Alter der untersuchten Individuen. Nach den Wägungen von R. Boyd wächst das mittlere Hirngewicht bis zum 7. Lebensjahre rasch an und erreicht langsam gegen Ende des 20. Jahres in beiden Geschlechtern die für den Erwachsenen erwähnten Mittelzahlen. Vom 20.—50. Jahre pflegt das Gewicht stationär zu bleiben; von hier an tritt ein langsames Fallen ein, dessen Mittel im hohen Alter auf 1285 g beim Manne, 1130 g beim Weibe zurückgeht. Nach Weisbachs Wägungen ist das Hirngewicht am grössten zwischen dem 20. und 30. Lebensjahre; von hier an erfolgt ein langsames, nach dem 50. Jahre ein rasches Abnehmen.

Bemerkenswert ist ferner der Einfluss der Kultur. Bei Kulturvölkern nimmt im Laufe der Zeiten die Gehirnmasse wahrscheinlich etwas zu (P. Broca, nach Messungen verschiedener Generationen der Pariser Bevölkerung aus verschiedenen Jahrhunderten). Von hoher Kulturstufe herabgesunkene Völker zeigen eine etwas geringere Schädelkapazität, als zur Zeit ihrer Kulturblüte (E. Schmidt, nach Messungen an Ägypterschädeln). Die Landbevölkerung hat ein etwas geringeres Hirngewicht, als die Stadtbevölkerung (J. Ranke.)

Ein Einfluss der Schädelform macht sich darin geltend, dass bei langköpfigen Völkerschaften das mittlere Hirngewicht etwas geringer ist als bei breitköpfigen.

Über den Einfluss der Rasse liegen mehrere Untersuchungen vor. Die kaukasische

Rasse hat nach Davis ein mittleres Hirngewicht von 1335 g (1367 g Männer, 1206 g Weiber). Das Hirngewicht der Hindu ergab nur 1253 g für den Mann, 1133 g für das Weib. Ein hohes Hirngewicht bei kleiner Statur zeigen die Chinesen (1332 g). Dann folgen die Sandwich-Insulaner mit 1303 g, die Malayen mit 1266 g, die Indianer mit 1266 g, die Neger mit 1244 g, die Australier und Tasmanier mit 1185 g.

Bei allen Völkern ist das mittlere Hirngewicht (wie die Körperlänge und das Gewicht) der Weiber etwas geringer; die Differenz steigt mit dem Grade der Kultur. Die geringsten Geschlechtsdifferenzen im Hirngewicht zeigen nach Davis die Neger und Australier.

Auch innerhalb der europäischen Völker sind erhebliche Unterschiede im Hirngewichte vorhanden. Nach Weisbach stehen die Deutschösterreicher mit 1314,5 g den Czechen mit 1368,31, überhaupt den Slaven nach, ebenso den Magyaren. Die Italiener zeigten ein mittleres Hirngewicht von 1301,37 g. Nach Davis haben die Deutschen 1425, die Engländer 1346, die Franzosen 1280 g mittleres Hirngewicht.

Einen wichtigen Einfluss auf das Hirngewicht übt ferner das Körpergewicht aus. Bei schwereren Personen ist im allgemeinen ein schwereres Gehirn nachzuweisen. Andererseits lässt sich auch behaupten, dass leichtere Individuen ein relativ schwereres Gehirn besitzen als schwerere und umgekehrt. Das relative Hirngewicht ist daher auch bei Weibern etwas günstiger gestellt als bei Männern, bei jenen etwa $^1/_{45}$, bei diesen $^1/_{46}$ des Körpergewichtes (Bischoff).

Auch die Körperlänge hat einen Einfluss. Mit Zunahme der Körperlänge ist durchschnittlich auch eine Zunahme des Hirngewichtes verbunden. Aber kleinere Personen besitzen dennoch ein relativ schwereres Gehirn als grosse (Bischoff).

Der Schlüssel zu diesen scheinbaren Widersprüchen ist einmal darin zu finden, dass der Anspruch an die somatischen Funktionen des Gehirns nicht überall in geradem Verhältnisse zur Körpermasse steht, sondern relativ sogar um so grösser ist, je geringer die Masse (A. Brand); sodann darin, dass das Gehirn nicht nur Centralorgan für die somatischen Funktionen des Organismus ist, sondern auch für die psychischen. Die somatischen Anforderungen an das Gehirn können bei zwei Personen gleich oder verschieden sein; ebenso die psychischen. Hierfür giebt Bischoff ein anschauliches Beispiel an dem Gehirne des Hundes. Grosse und kleine Hunde haben ungefähr einen gleichen Grad von Intelligenz, obgleich ihre Hirne sehr verschieden gross und schwer sind; der somatische Anspruch ist bei ihnen ein verschiedener. Tiere mit gleichem Körpergewichte als der Mensch haben doch ein viel leichteres Gehirn als dieser; sein schwereres Gehirn ist auf sein psychisches Übergewicht zu beziehen. Bedeutende Unterschiede im Hirngewichte verschiedener Menschen sind vorzugsweise auf Unterschiede der psychischen Anlagen zu beziehen. Je grösser im Tierreiche das Gehirn im Verhältnisse zum Rückenmarke ist, umsomehr ist es als Seelenorgan aufzufassen; und umgekehrt, je stärker das Rückenmark im Verhältnisse zum Gehirne ist, umsomehr ist es somatisches Organ. Bei keinem Tiere besteht ein solches Verhältnis wie bei dem Menschen (Bischoff). Dasselbe gilt auch von der geringen Stärke der Hirnnerven bei dem Menschen (Sömmerring). Hiermit ist bereits der Einfluss der Intelligenz auf das Hirngewicht in Betrachtung gezogen.

Setzt man nach O. Snell (Ber. der Ges. für Morphologie u. Physiologie in München, VII, 1891) das Gewicht des ganzen Gehirnes = 1, so beträgt das Gewicht der Endhirnhemisphären bei dem

Menschen	0,78
Fuchs	0,686
Hasen	0,567
Maulwurf	0,56
Kaninchen . . .	0,538
Wiesel	0,522

S. auch Weber, M., Vorstudien über das Hirngewicht der Säugetiere: in der Festschrift für Gegenbaur, Leipzig, W. Engelmann 1896.

Nach Zusammenstellung verschiedener Autoren (R. Wagner, H. Welcker, C. Kupffer und Th. Bischoff) über das Hirn berühmter Männer betrug das Hirngewicht von

	Alter	g	
Cuvier (Anatom) . .	63	1861	
Byron (Dichter) . . .	36	1807	
Dirichlet (Mathematiker)	54	1520	
Fuchs (Mediciner) . .	52	1499	
Gauss (Mathematiker) .	78	1492	
Dupuytren (Chirurg) .	58	1437	
Hermann (Philologe) .	51	1358	
Hausmann (Mineraloge)	77	1226	
Schiller (Dichter) . .	46	1580	(berechnet)
Dante (Dichter) . . .	—	1420	„
Kant (Philosoph) . .	82	1600	„

	Alter	g
Hermann (Nationalökonom) . .	73	1590
Pfeufer (Mediciner)	60	1488
Ch. Bischoff (Mediciner) . . .	79	1452
Melchior Meyr (Dichter) . . .	61	1415
J. Huber (Philosoph)	49	1409
Fallmerayer (Historiker) . . .	74	1349
J. v. Liebig (Chemiker)	70	1352
Fr. Tiedemann (Physiolog) . . .	79	1254
E. Harless (Physiolog)	40	1238
Ignaz Döllinger (Physiolog) . .	71	1207

Die Mehrzahl der erwähnten Gehirne erhebt sich mehr oder weniger stark über das Durchschnittsmittel von 1375; einige bleiben unter ihm, wie es denn überhaupt feststeht, dass auch bei sehr intelligenten Menschen nicht allzu selten verhältnismässig niedrige Hirngwichte vorkommen. Im allgemeinen aber glaubt man sich zu der auch im Volke weit verbreiteten Ansicht berechtigt, dass bei dem Menschen ein einigermassen schwereres Gehirn zu bedeutenderen psychischen Leistungen befähigt, als ein leichteres. Ein auffallend unter dem Mittelgewicht stehendes, windungsarmes Gehirn wird keine bedeutenderen geistigen Leistungen erwarten lassen; es wird vielmehr in seinen Leistungen hinter der Durchschnittsleistung eher zurückbleiben. Ein schweres und windungsreiches Gehirn wird nicht notwendig während des Lebens bedeutende geistige Leistungen offenbaren; denn seine Anlagen können unentwickelt bleiben.

Zur weiteren Beurteilung dieser Verhältnisse ist ferner zu beachten, dass das Gehirn ein aus sechs hintereinander liegenden Abteilungen bestehender Körper ist, welche in Grösse, Bau und Funktionen sehr weit voneinander verschieden sind, obwohl sie alle wesentlich aus Nervenzellen und Nervenfasern bestehen. Hieraus erhellt, dass eine Wägung des Gesamthirnes doch nur einen sehr unvollkommenen, beiläufigen und unsicheren Ausdruck für die psychische Leistungsfähigkeit darzustellen vermag. Die verschiedenen Abteilungen müssen nicht gleichmässig miteinander an Grösse und Gewicht zu- oder abnehmen, sondern es kann eine Abteilung vergrössert sein auf Kosten einer anderen. Bessere Aussicht auf Gewährung eines richtigeren Ausdruckes wird also gegeben sein mit der Wägung der einzelnen Teile des Gehirnes, besonders derjenigen, an welche die höheren psychischen Funktionen vor allem gebunden sind, mit der Wägung der grauen Substanz des Endhirnes. Aber auch hier ist zu beachten, dass die einzelnen Gebiete der Grosshirnrinde in ihren Funktionen sehr ungleich und in ihrer Grössenentwickelung sehr verschieden sind. S. auch Allgem. Teil, S. 76.

Niemand wird ferner im Zweifel sein, dass nicht allein das Gewicht dieser grauen Massen entscheidend sein könne für die Funktion, sondern dass auch der feinere Bau und die chemischen Verhältnisse Berücksichtigung verdienen; hier können bedeutende individuelle u. s. w. Verschiedenheiten sich ausprägen. „Eine Turmuhr“, wie ein grober Vergleich lautet, „muss nicht notwendigerweise besser gehen, als eine Taschenuhr“.

Aber auch die Kehrseite ist zu beachten. Man wird nicht mit jenen übereinstimmen können, welche der Ansicht sind, dass eine Ameise oder ein Orang sehr wohl dazu befähigt seien, im stillen Walde Kubikwurzeln auszuziehen und über kosmogonische Probleme nachzudenken. Die Anhänger dieser Meinung, die nicht allzu selten sind, geben als Grund für dieselbe an, dass Niemand wissen könne, was diese Tiere denken. Dieser Grund erinnert lebhaft an die Satire eines unserer Dichter, welcher den Affen, entsprechend dem Glauben der Eingeborenen, nachsagt, dass sie sehr wohl reden könnten, wenn sie wollten, dass sie aber zu klug seien, es zu zeigen. Denn wenn die Menschen in Erfahrung bringen würden, dass die Affen reden und alles ebenso gut besorgen könnten wie die Menschen, so würden sie gezwungen werden, ebensoviel zu arbeiten wie die Menschen; was den Affen aber nicht behage.

Gewichtsbestimmungen einzelner Hauptabschnitte des Gehirnes hat schon Huschke vorgenommen; auch Weisbach führte zahlreiche Wägungen ähnlicher Art aus. Meynert trennte den Hirnstamm samt Streifenhügel vom Endhirne ab und bestimmte am Stammhirne wieder das Kleinhirn gesondert; er untersuchte ferner die Gewichte einzelner Abschnitte der Hemi-

sphären; ebenso, in etwas verschiedener Abgrenzung der Abschnitte, Bischoff. Der erstere grenzte durch einen dem Sulcus centralis folgenden Schnitt den Stirnlappen, durch einen zweiten Schnitt, welcher den hinteren Ast der Fissura lateralis mit der Fissura occipitalis verbindet, den Scheitellappen von dem Hinterhaupt-Schläfenlappen ab. Der Stirnlappen wog bei Männern 214,06, bei Weibern 195,8 g; der Scheitellappen 123,55 und 108 g; der Hinterhaupt-Schläfenlappen 177,73 und 157,4 g.

Über Hirngewicht s. ferner W. Braune, Arch. f. Anat. u. Phys. 1892; W. Krause, Internationale Monatsschrift, 1888, Bd. V; sowie H. Vierordt, Anatomische Daten und Tabellen, 2. Aufl. 1893.

Auffallend selten sind Wägungen an kindlichen Gehirnen vorgenommen worden. In der gesamten Litteratur finden sich nach Mies nicht mehr als wenig über 2000 Fälle von Hirngewichtszahlen aus den beiden ersten Jahrzehnten des Lebensalters, und unter diesen nur 627 Einzelbestimmungen. Ihnen fügt neuerdings H. Pfister (Das Hirngewicht im Kindesalter, Archiv für Kinderheilkunde, Bd. 23, 1897) die Wägungen von 156 kindlichen Gehirnen aus dem Friedrich-Kinderkrankenhause in Berlin hinzu.

Nach Mies zeigt der neugeborene Mensch folgende Mittel:

Mädchen = 330 (329,99 g), Knabe = 340 (339,25 g).

Das weibliche Gehirn nimmt im Verlaufe der weiteren Entwickelung um ca. 900 g zu (Endgewicht = 1230 g); das männliche um 1050 g (Endgewicht = 1400 g). Diese Zunahme erfolgt derart, dass die Gewichtsvermehrung um 300 bez. 350 g (= erstes Drittel der Gesamtzunahme) im 9. Monat erreicht wird. Das zweite Drittel wird vom letzten Vierteljahre des 1. bis zum 2. Viertel des 3. Jahres gewonnen. Dann wächst das Gehirn immer langsamer weiter, um jedenfalls erst nach dem 2. Jahrzehnt sein Maximalgewicht zu erreichen. (Vergl. Fr. Merkel, Altersverschiedenheiten des Schädels, Knochenlehre, Bd. I, S. 254.)

Was das gegenseitige Verhältnis von Hirn- und Körpergrösse betrifft, so ist nach Mies zu konstatieren, dass vor dem Ende der Schwangerschaft mit zunehmendem Alter der Frucht immmer weniger Körpergrösse auf 1 g Hirn entfällt. Extrauterin nimmt die Körpergrösse beim Kinde bis ins 2. und 3. Jahr langsamer zu als das Hirngewicht (bei Knaben länger dauernd als bei Mädchen). Vom 2. bez. 3. Jahre ab findet ein stetiges Wachsen der Verhältniszahl zwischen Hirngewicht und Körpergrösse bis zum Ende des 2. Jahrzehntes auf Kosten des Hirngewichtes statt.

In den ersten 3 Monaten entspricht 1 g Hirn nicht ganz 6 g Körper (♀ = 5,96 g, ♂ = 5,92 g). In den ersten 7 Jahren vermehrt sich der 1 g Hirn entsprechende Körpergewichtsteil langsam nur um ♀ $4^1/_2$ bez. ♂ $4^1/_3$ g (♀ = 10,46 g, ♂ = 10,28 g) Körpergewicht; von da ab jedoch bis zum Ende des 2. Jahrzehntes sehr schnell, noch fast um 25 Einheiten (♀ = 35,00, ♂ = 35,06 g) (citiert nach Pfister).

Nach Erfahrungen von Pfister haben stark hyperämische Gehirne eine Gewichtsvermehrung, stark anämische einen Gewichtsverlust von 7,5 g vom Hundert erlitten. Im Übrigen stimmen seine Ergebnisse gut mit den von Mies erhaltenen überein. Die weiblichen Mittelgewichte der kindlichen Gehirne halten sich stets etwas unter dem Mittelgewichte des Mannes. Der Unterschied beträgt beim Neugeborenen ca. 10 g, steigt jedoch im Laufe der Entwickelung weiter an. Was die Gewichte der beiden Hemisphären bei Kindern betrifft, findet nach Pfister eine mässige Prävalenz der linken Hemisphäre statt, ohne dass man sexuellen oder Altersunterschieden einen deutlichen Einfluss zuschreiben kann. Dagegen ist das absolute Kleinhirngewicht der Knaben durchschnittlich etwas grösser als das der Mädchen.

Die einzelnen Gehirnabteilungen.

I. Das verlängerte Mark, Medulla oblongata, Myelencephalon.

Die Medulla oblongata hat die Form eines abgestumpften Kegels, dessen Basis der Brücke zugewendet ist, während das caudale Ende in das Rückenmark übergeht.

Die untere Grenze ist durch die Austrittsstelle der oberen Wurzelbündel des 1. Cervikalnervenpaares, oder, auf der ventralen Fläche, durch das untere Ende der Pyramidenkreuzung gegeben. Als obere Grenze auf der dorsalen Fläche gelten die Striae medullares der Rautengrube. Ihre Länge beträgt 25, ihre untere Breite 10—11, die obere Breite 17—18 mm; die Dicke wächst aufwärts von 9 zu 15 mm. Vom oberen Rande des Atlas erstreckt sie sich bis zur Mitte des Clivus und liegt hier zwischen Tubercula jugularia. Ihre Richtung ist demgemäss eine schräg aufsteigende, der veränderliche Neigungswinkel gegen den Horizont beträgt etwa 45°. Der Übergang in das Rückenmark kann sich in sanfter Weise, aber auch durch eine rasche, winkelige Biegung vollziehen.

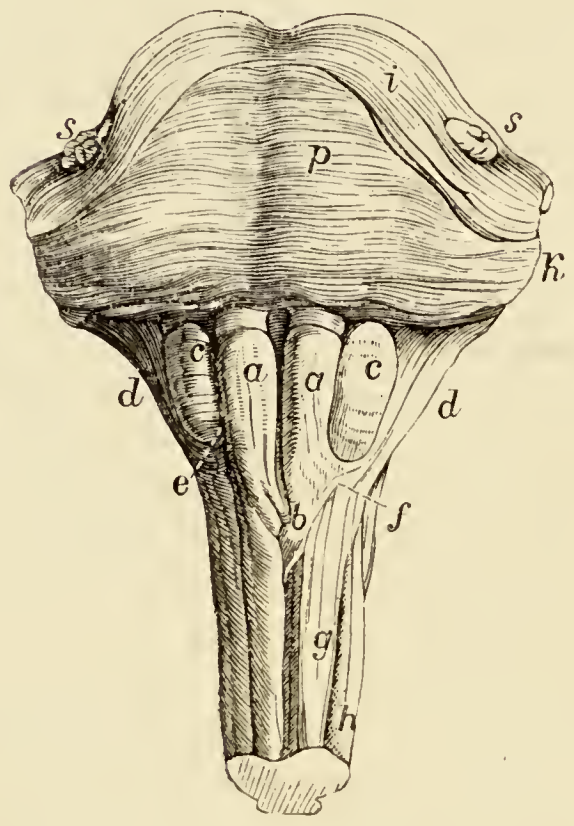

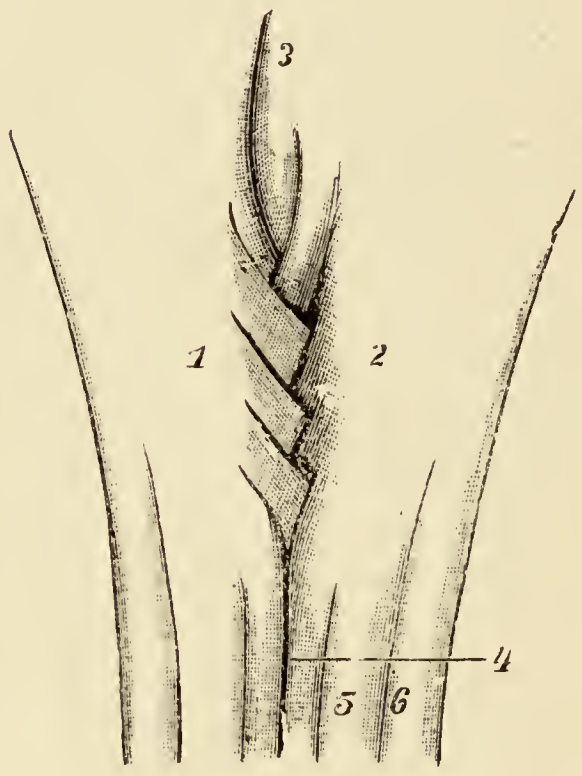

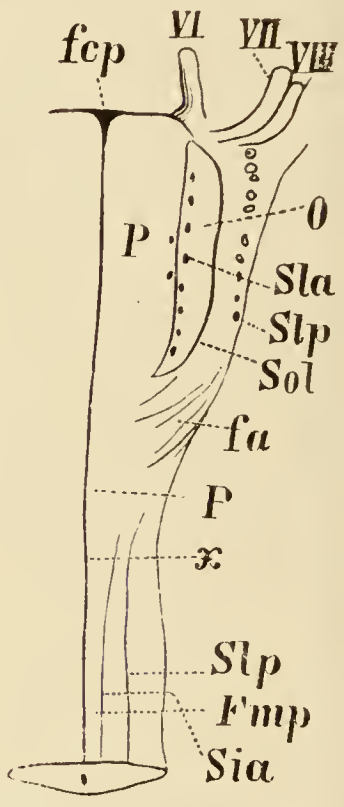

Fig. 273. Fig. 274. Fig. 275.

Fig. 273. Ansicht der ventralen Fläche der Brücke und des verlängerten Markes.

a, *a* Pyramiden; *b* ihre Kreuzung; *c*, *c* Oliven; *d*, *d* Corpora restiformia; *e* und *f* Fibrae arciformes; *g* Vorderstrang des Rückenmarkes; *h* Seitenstrang desselben; *p* Brücke; *i* vordere obere Brückenfasern. Bei *k* ist die Verbindung der Brückenarme mit dem Kleinhirne durchschnitten; *s*, *s* Austrittsstelle des Trigeminus. Das vordere Ende der Pyramiden *a*, *a* ist hinter der Brücke von Querfasern bedeckt, die den Propons bilden.

Fig. 274. Pyramidenkreuzung. $^2/_1$.

Beide Seitenhälften sind in der Gegend der Pyramidenkreuzung etwas auseinander gedrängt. 1 rechte, 2 linke Seite der Kreuzungsstelle; 3—4 Fissura mediana anterior der Oblongata; 5 Sulcus intermedius anterior; 6 Sulcus lateralis anterior.

Fig. 275. Linke Hälfte einer Medulla oblongata mit anstossendem Rückenmarks-Teil. (die M. obl. hat nur 25 mm Länge). Ventrale (vordere) Fläche.

fcp Foramen coecum; *Fmp* Sulcus medianus posterior; *x* Gegend des unteren Endes der Pyramidenkreuzung; *P* schwache seitliche Ausbiegung des Sulcus medianus durch die Pyramidenkreuzung; *Slp* Sulcus lateralis posterior des Rückenmarkes; *Sia* Sulcus intermedius anterior des Rückenmarkes; *fa* Fibrae arciformes; *Sol* Sulcus Olivae lateralis; *Slp* Sulcus lateralis posterior, mit den Löchern für die Nervenwurzeln des obersten Endes des Accessorius, des Vagus und Glossopharyngeus. VIII, VII, VI Nn. acusticus (VIII), facialis (VII) und abducens (VI); *Sla* Sulcus lateralis anterior, mit Löchern für die Wurzelfasern des Hypoglossus; einige Löcher greifen medianwärts über; *P* Pyramiden.

a) Furchen.

Die Fissura mediana anterior des Rückenmarkes wird bei ihrem Übergange auf die Oblongata meist stark beeinflusst durch die Pyramidenkreuzung. Letztere, Decussatio pyramidum, untere oder motorische Pyramidenkreuzung, ist 6—7 mm lang und liegt oberflächlicher oder tiefer: es bedarf immer des Auseinanderdrängens der beiden Seitenhälften, um sie gut zu sehen. Sie besteht darin, dass von jeder Seite 3—5 ansehnliche Kreuzungsbündel, die von den Pyramiden der Oblongata herabsteigen, unter spitzem

Winkel die Mediane überschreiten, sich verschränken und in der Tiefe verschwinden. Sie treten hier durch die grauen Säulen in den Seitenstrang des Rückenmarkes über, und stellen dessen Fasciculus cerebrospinalis lateralis dar (s. S. 279 u. 306). In der Regel bleibt ein kleiner Teil der Pyramidenfasern der Oblongata, nämlich der laterale, ungekreuzt und setzt sich in den Fasciculus cerebrospinalis anterior des Rückenmarkes fort.

Prägt sich die Kreuzung äusserlich nur schwach aus, so tritt die Medianfissur des Markes ununterbrochen, doch minder tief, auf die Oblongata über. Oft ist die Kreuzungsstelle nur an einer leichten Ausbiegung der Medianfissur kenntlich; in manchen Fällen ist letztere ganz unterbrochen; meist setzt sich die Fissur verflacht über die Kreuzungsstelle fort. Jenseits der letzteren, zwischen ihr und der Brücke, ist die Fissur von individuell wechselnder Tiefe. Unmittelbar hinter der Brücke erweitert sie sich zu einem Grübchen, Foramen coecum posterius.

Der Sulcus medianus posterior der Oblongata wird alsbald abgeschlossen durch ein queres Markblättchen, Riegel, Obex. Diese Stelle entspricht dem Übergange des Canalis centralis in den Ventriculus quartus, über dessen hinteren Abschnitt eine besondere Deckplatte, Tegmen ventriculi quarti, sich ausbreitet.

Der Sulcus intermedius posterior tritt auf die Oblongata über, weicht im oberen Teile etwas zur Seite und verstreicht darauf.

Im Sulcus lateralis anterior der Oblongata treten die Wurzelbündel des XII. Hirnnerven (des Hypoglossus, Zungenfleischnerven) zur Oberfläche; der Zusammenhang mit der gleichnamigen Rückenmarksfurche kann durch starke Gürtelfasern (Fibrae arciformes externae anteriores) unterbrochen sein.

Im Sulcus lateralis posterior der Oblongata treten in Einer Längsreihe drei Hirnnerven aus; der IX. bis XI., oder N. glossopharyngeus, N. vagus, die oberen Bündel des N. accessorius.

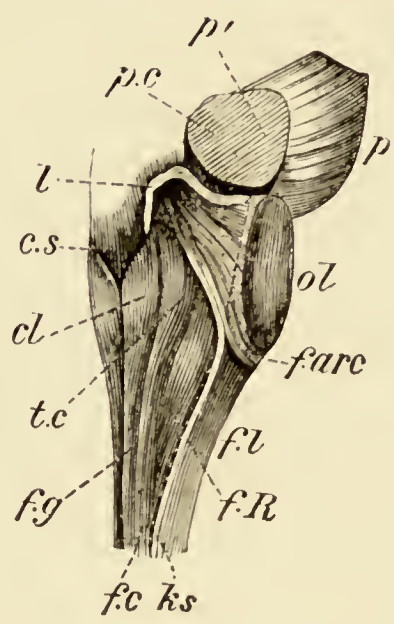

Fig. 276.

Halb-Profil-Ansicht der dorsalen Fläche der Medulla oblongata (Gehirn eines Kindes).

fg Fasciculus gracilis; *cl* dessen Clava; *f.c* Fasciculus cuneatus medialis mit *t.c* Tuberculum cuneatum; *f.R* Fasciculus cuneatus lateralis mit Tuberculum cinerum; *f.l* Seitenstrang mit *ks* Kleinhirn-Seitenstrangbahn; *ol* Olive; *f.arc* Fibrae arciformes; *c.s* Calamus scriptorius; *p.c* durchschnittene hintere Kleinhirnstiele und (*p'*) Brückenarme; *p* Brücke; *l* Taenia ventriculi IV.

b) Stränge und Querfaserzüge.

Der Vorderstrang der Oblongata liegt zwischen der Fissura mediana anterior und dem Sulcus lateralis anterior, hat 5—6 mm Breite und darf nach dem über die Pyramidenkreuzung zuvor Gesagten nicht mit dem Vorderstrange des Rückenmarkes verwechselt werden.

Der Seitenstrang der Oblongata, zwischen dem Sulcus lateralis anterior und posterior gelegen, zeigt als Besonderheit eine ansehnliche lang elliptische Erhabenheit, die Olive, deren medialer Längsrand mit dem Sulcus lateralis anterior zusammenfällt. Sie ist 14 mm lang, 7 mm breit und schliesst ein zierlich gefaltetes Blatt grauer Substanz ein, welches an die kommenden Hirnwindungen erinnert, den Olivenkern, Nucleus olivae.

Das untere, spitzere Ende der Olive liegt in gleicher Höhe mit der hinteren Spitze der Rautengrube, wenig oberhalb des Beginnes der Pyramidenkreuzung, und ist oft von starken Fibrae arciformes bedeckt; ihr oberes Ende wird durch eine tiefe Furche, Sulcus coecus, vom hinteren Brückenrande getrennt. Der hintere Olivenrand ist vom Sulcus lateralis posterior 2—3 mm weit entfernt.

Der Hinterstrang der Oblongata, Corpus restiforme, liegt anfänglich zwischen dem Sulcus lateralis posterior und dem Sulcus medianus posterior; später tritt an Stelle des letzteren der Seitenrand des IV. Ventrikels. Der Hinterstrang der Oblongata wird im Aufsteigen durch Einlagerung grauer Massen mächtiger und zerfällt durch den Sulcus intermedius posterior in zwei Teile.

α. Der mediale Strang, die Fortsetzung des Gollschen Bündels, Fasciculus gracilis, nimmt aufwärts an Breite zu und schwillt an der Seite des hinteren Teiles der Rautengrube zur Keule, Clava, an, die im Inneren einen grauen Kern, Nucleus fasciculi gracilis enthält. Jenseits der Clava spitzt sich der Strang wieder zu und verliert sich im medialen Felde des Corpus restiforme.

β. Der laterale Strang, Keilstrang, Fasciculus cuneatus, verbreitert sich im Aufsteigen beträchtlich und wird durch eine seichte Furche der Länge nach in zwei Bündel geteilt, Fasciculus cuneatus medialis und lateralis. Der laterale Keilstrang enthält die verdickte Fortsetzung des Kopfes der grauen Hintersäule des Rückenmarkes. Nähert sich dieser Kopf infolge geringer Bedeckung durch weisse Faserzüge der Oberfläche, so ist die Stelle durch dunkle Färbung bezeichnet; sie kann selbst einen Vorsprung bilden, welcher den Namen Tuberculum cinereum führt. Der mediale Keilstrang entwickelt in der Höhe der Clava ebenfalls eine, bei Kindern leichter wahrnehmbare Anschwellung, Tuberculum cuneatum, welche einen ansehnlichen grauen Kern beherbergt, den Nucleus fasciculi cuneati. Dem Fasciculus gracilis und cuneatus gesellt sich im obersten Abschnitte des Corpus restiforme noch ein dritter Strang, das S. 306 bereits bekannt gewordene Kleinhirn-Seitenstrangbündel. Im Beginne der Oblongata an die hintere Seitenfurche angrenzend überschreitet das Bündel in der Nähe des unteren Olivenendes die Accessoriuslinie, geht vor dem Tuberculum cinereum und cuneatum hinweg zur dorsalen Fläche des Corpus restiforme und verliert hier, zum Kleinhirne ziehend, seine Abgrenzung. Fig. 276.

So zusammengesetzt senkt sich das Corpus restiforme mit einem jetzt nicht näher zu untersuchenden Teile seiner Fasermassen unter rascher Krümmung in das Kleinhirn.

Ausser den genannten Längsfaserzügen kommen an der Oblongata auch Querfaserzüge vor, die in ihrer Gesamtheit den Namen Stratum zonale, Gürtelschicht, Gürtelfasern führen und wechselnde Ausprägung zeigen.

Die Querfasern entwickeln sich an der lateralen Fläche der oberen Enden der Corpora restiformia und verlaufen bogenförmig zur vorderen Fläche der Oblongata, wo sie in die vordere Medianfissur eindringen. Die das untere Ende der Oliven umgreifenden, auf die Pyramiden übertretenden Bündel haben oben bereits als Fibrae arciformes externae anteriores Erwähnung gefunden.

Besondere Querfasern umziehen in vielen Fällen das vordere Ende der Pyramiden, bevor sie in die Brücke dringen. Sie sind unter dem Namen Vorbrückchen, Propons, bekannt und verschwinden jederseits neben den Pyramiden, sowie in der Tiefe der vorderen Medianfissur.

Der IV. Ventrikel.

Die IV. Hirnkammer ist ein im Gebiete des Rhombencephalon enthaltener, ependymbekleideter Hohlraum, eine Erweiterung des Centralkanales, welche Liquor cerebro-spinalis zum Inhalte hat. Man unterscheidet an ihm einen Boden und ein Dach, zwei seitliche Begrenzungsränder, zwei seitliche

weithin gestreckte Ausbuchtungen, eine vordere in den Aquaeductus des Vierhügelhirnes führende, und eine hintere in den Centralkanal der Oblongata führende Mündung, sowie eine mediane und zwei seitliche Öffnungen in den Subarachnoidraum. Seine Länge beträgt gegen 25 mm.

Das Dach der IV. Hirnkammer besteht aus drei verschiedenen Gebilden, vorn aus dem Velum medullare anterius und den seitlich dasselbe begrenzenden Brachia conjunctiva cerebelli in der Mitte aus einem Teile des Kleinhirnes selbst, hinten aus dem Tegmen ventriculi quarti. Der gegen das Kleinhirn zugeschärft sich erhebende Teil des Daches heisst das Zelt, seine Kante die Giebelkante, Fastigium.

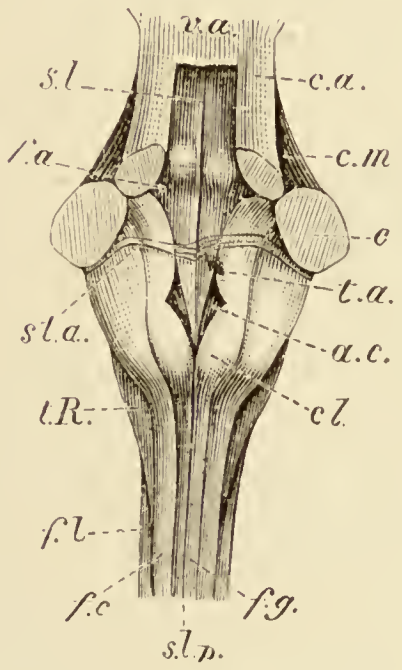

Fig. 277.

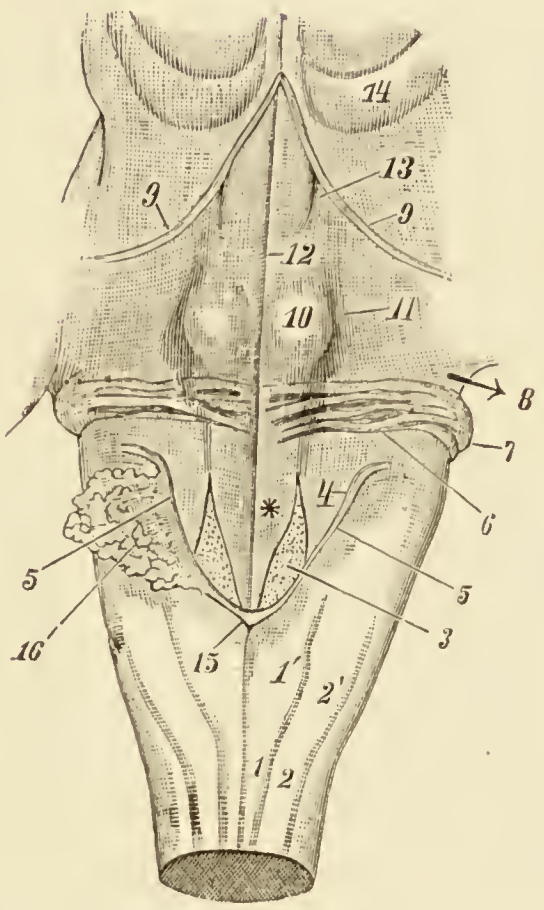

Fig. 278.

Fig. 277. Ansicht der dorsalen Seite der Medulla oblongata und der Rautengrube vom Gehirne eines Kindes.

s.l.p Sulcus longitudinalis posterior; *f.g* Fasciculus gracilis; *cl* dessen Clava; *f.c* Fasciculus cuneatus; *f.l* Funiculus lateralis; zwischen den beiden letzteren erscheint das Tuberculum cinereum, *t.R*; *a.c* Ala cinerea oder Fovea inferior; Medial von *a.c* Trigonum hypoglossi; *t.a* Area acustica; *st.a* Striae acusticae s. medullares; *f.a* Fovea superior; *s.l* Sulcus longitudinalis der Rautengrube, begleitet jederseits von der Eminentia medialis; *c* Querschnitt der Corpora restiformia und Brückenarme des Kleinhirnes; *c.m* Brückenarm; *c.a* Brachium conjunctivum; *v.a* Velum medullare anterius.

Fig. 278. Fossa rhomboidea ventriculi IV und Umgebung.

1 Fasciculus gracilis; 1′ Clava; 2 Fasciculus cuneatus; 2′ Tuberculum cuneatum; 3 Ala cinerea s. Fovea inferior; 4 Area acustica; 5 Taenia ventriculi IV; 5′ umgeklapptes Stück des Tegmen ventriculi quarti mit Teilen des Plexus chorioideus medius; 6 Striae medullares s. acusticae; 7 Tuberculum acusticum; 8 Beginn des Recessus lateralis; 9, 9 durchschnittenes und zurückgeklapptes Velum medullare anterius; 10 Colliculus facialis; 11 Fovea superior; 12 Sulcus medianus fossae rhomboideae; 13 Locus coeruleus; 14 Vierhügelpaar; 15 Obex; 16 Plexus chorioideus medius; von * bis 13 lateral von der Mediane: sogenannte Eminentia medialis; * Mitte des Trigonum hypoglossi, d. h. des Längsfeldes, in welchem nahe der Oberfläche der Nucleus hypoglossi seine Lage hat.

Das Tegmen ventriculi IV hat leichtverdickte Seitenteile, welche sich je vom Obex zum lateralen Ende des Recessus lateralis erstrecken und an der Oblongata meist haften bleiben, wenn die übrige Deckplatte entfernt wird; sie führen den Namen Taenia ventriculi IV., ein vorderer Teil der Taenia erstreckt sich von der Flocke des Kleinhirnes zum Nodulus desselben; s. unten Kleinhirn, S. 329 und Marksegel, S. 335. Über den Bau der aus Epithel und Pia bestehenden Deckplatte, ihre Durchlöcherungen, ihre Gefässplexus s. Hirnhäute.

Der Boden der IV. Kammer, seiner Form und leichten Tieflage wegen Rautengrube, Fossa rhomboidea genannt, zeigt graue Farbe und viele Besonderheiten seiner Oberflächengestaltung. Die graue Substanz der Rautengrube, Stratum cinereum fossae rhomboideae, liegt dicht unter dem Ependym und ist die breitgelegte Fortsetzung der grauen Säulen des Rückenmarkes.

Das hintere, zugespitzte Ende der Rautengrube heisst seiner Ähnlichkeit mit einer Schreibfederspitze wegen Calamus scriptorius.

Eine Längsfurche, Sulcus longitudinalis fossae rhomboideae, teilt die Rautengrube in zwei symmetrische Hälften. Ein stärkerer, oder mehrere feine markweisse Querstreifen, Striae medullares s. acusticae, ziehen von der Gegend der Recessus laterales quer gegen die Mediane und grenzen dadurch ein vorderes, mittleres und hinteres Gebiet ab. Die zwischen den Striae medullares frei liegenden Teile des Bodens führen den Namen Fasciolae cinereae. Ein am lateralen Ende der Striae gelegener grauer flacher Höcker wird Tuberculum acusticum genannt und enthält einen der Endkerne des N. cochleae. Neben der Medianfurche durchzieht jederseits ein flacher Längswulst die ganze Länge der Rautengrube, wird aber im vorderen Gebiete breiter und deutlicher, die Eminentia medialis, die das Gebiet der motorischen Hirnnervenkerne einschliesst. Im hinteren Teile der Rautengrube bemerkt man ferner eine durch tiefgraue Farbe und leicht vertiefte Lage (Fovea inferior) bestimmtes dreieckiges Feld, Ala cinerea, unter welchem einer der Endkerne des N. vagus seine Lage hat. Lateral und vor der Ala cinerea erhebt sich der Boden zu einem flachen Hügel, Area acustica, unter dessen Mittelgebiet der Nucleus vestibularis medialis (s. N. acusticus) seine Lage hat.

Vor den Striae medullares zeigt die verbreiterte Eminentia medialis einen stärkeren rundlichen Vorsprung, Colliculus facialis, welcher durch das die Oberfläche vorwölbende centrale Knie des N. facialis bedingt wird. An dem lateralen Rande des Vorsprunges sinkt die Oberfläche zu einer kleinen Grube, Fovea superior, ein. Vor der Fovea superior liegt jederseits eine von pigmentierten Nervenzellen und Gefässen bläulich gefärbte Stelle, welche sich bis zum Eingange in den Aquaedukt hinzieht, der Locus coeruleus.

Über den Sulcus limitans s. unten.

Über die Relief-Verhältnisse der Rautengrube vergl. G. Retzius, Das Menschenhirn, 1896, S. 36—49.

II. Das Hinterhirn, Metencephalon.

A. Die Brücke. Pons (Varoli). Fig. 273.

Die Brücke zeigt sich äusserlich als markweisser mächtiger Vorsprung der Hirnbasis, welcher hinten von der Oblongata, vorn von den Pedunculi cerebri scharf begrenzt wird. Dies ist aber nur die Pars basilaris der Brücke. Mit ihrer Pars dorsalis begrenzt sie den vorderen Teil des Bodens der Rautengrube. Die lateralen Grenzen der Brücke werden künstlich durch je eine Linie bestimmt, welche die Austrittsstellen der Wurzeln des N. trigeminus und facialis verbindet, d. i. durch die Trigeminus-Facialislinie. Die lateral von dieser Linie gelegene, in das Kleinhirn sich einsenkende Fortsetzung der Brücke stellen die Brückenarme, Brachia pontis, dar.

Die ventrale Oberfläche der Brücke ist in querer und sagittaler Richtung stark gewölbt und durch eine kräftig ausgesprochene Querfaserung markiert. Im allgemeinen nehmen die Querfasern ihren Weg zum Brückenarm. Die vorderen Züge neigen sich dabei lateralrückwärts. Ein mittleres Bündel zeigt diese rückwärts geneigte Bahn besonders stark, überschreitet die queren Bündel und schlägt die Richtung gegen die Austrittsstelle des N. facialis ein.

Die ventrale Brückenfläche trägt eine mediale Längsfurche, Sulcus basilaris, welche die A. basilaris aufnimmt; doch fehlt die Furche nicht, auch wenn die Arterie ungewöhnlich

verläuft. Zu beiden Seiten der Furche erheben sich zwei, vorn etwas auseinanderweichende Längswülste, Tori pyramidales, welche die Furche bedingen und den Weg bezeichnen, den die Pyramiden der Oblongata durch die Brücke hindurch zum Endhirne verfolgen.

Die Länge der ventralen Brückenoberfläche beträgt 20—30, die Breite 30—36, die Dicke gegen 25 mm. Die dorsalen Grenzen der Brücke sind hinten durch die Striae medullares, vorn durch das Ende des Ventrikelbodens gegeben.

Die Brücke hat ihre Lage auf dem vorderen Teile des Clivus und reicht aufwärts bis an den oberen Rand der Sattellehne.

Das einfache Aussehen der Brücke bei ventraler Ansicht ist sehr trügerisch, wenn man nach ihm etwa sein Urteil über ihre inneren Verhältnisse einrichten wollte. Sie verdient vielmehr in letzterer Hinsicht ganz den alten Namen Nodus cerebri. Über ihre grauen Massen, Nuclei pontis, und verschlungenen Leitungsbahnen wird an späterer Stelle die Rede sein.

B. Das Kleinhirn. Cerebellum.

Das Kleinhirn hat die Form eines liegenden, vertikal abgeplatteten Ellipsoides und ist mit seiner langen Achse (9—11 cm) quergestellt, während die kurze (4—6 cm) sagittal, die Dickenachse (gegen 3 cm) vertikal verläuft.

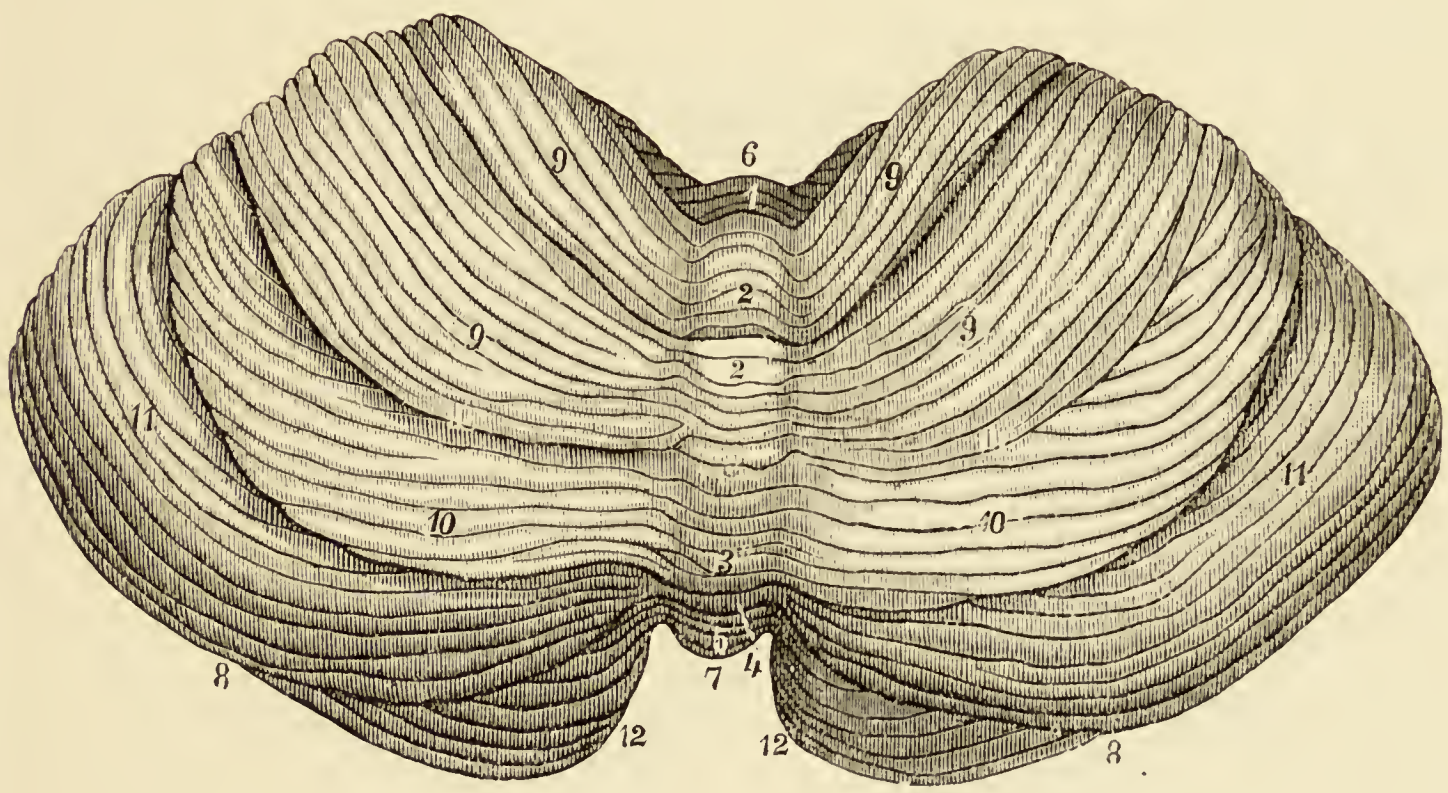

Fig. 279.

Ansicht der oberen Fläche des Kleinhirnes.

1 Lobulus centralis, seitlich in seine Alae übergehend; 2, 2, 3 Monticulus und zwar 2, 2 Culmen; 3 Declive; 4 Folium vermis; 5 Tuber vermis; 6 Incisura anterior; 7 Incisura posterior; 8 Sulcus horizontalis cerebelli; 9, 9, 10 Lobulus quadrangularis und zwar 9, 9 Pars anterior; 10 Pars posterior; 11 Lobulus semilunaris superior; 12 Lobulus semilunaris inferior.

Das Kleinhirn deckt die Oblongata, überragt sie weit nach beiden Seiten und füllt die Fossae cerebellares der Hinterhauptschuppe fast ganz aus. Oben grenzt es an das Tentorium und die Hinterlappen des Endhirnes. Sein Gewicht ist bei Männern und Weibern etwa gleich gross und beträgt 120—150 g. Man unterscheidet an ihm eine obere und untere Fläche, einen vorderen und hinteren Rand. Der vordere Rand ist durch die Incisura cerebelli anterior, der hintere Rand durch die tiefere Incisura cerebelli posterior eingeschnitten. Vorderer und hinterer Rand gehen durch die Seitenecken

Anguli laterales, ineinander über. An den Grenzen beider Einschnitte befinden sich die mehr winkeligen Anguli anteriores und die stark abgerundeten Anguli posteriores.

Der zwischen den beiden Einschnitten gelegene Mittelteil des Kleinhirnes führt den Namen Wurm, Vermis cerebelli, weil er durch zahlreiche quere Einschnitte an einen Annulaten erinnert. Dorsal wird der Oberwurm, Vermis superior, durch zwei seichte, ventral der Unterwurm, Vermis inferior, durch zwei tiefe Furchen von den Seitenmassen des Kleinhirnes getrennt, welche im Gegensatze zu dem Wurme die beiden Hemisphären, des Kleinhirnes, Hemisphaeria cerebelli darstellen.

Beide Flächen des Kleinhirnes sind gewölbt, die untere stärker als die obere. Die Gesamtwölbung der unteren Fläche aber wird unterbrochen durch eine tiefe Einsenkung, welche hinten in die Incisura posterior übergeht. Die Einsenkung heisst das Thal, Vallecula cerebelli. Der Grund des Thales wird von dem Unterwurme eingenommen.

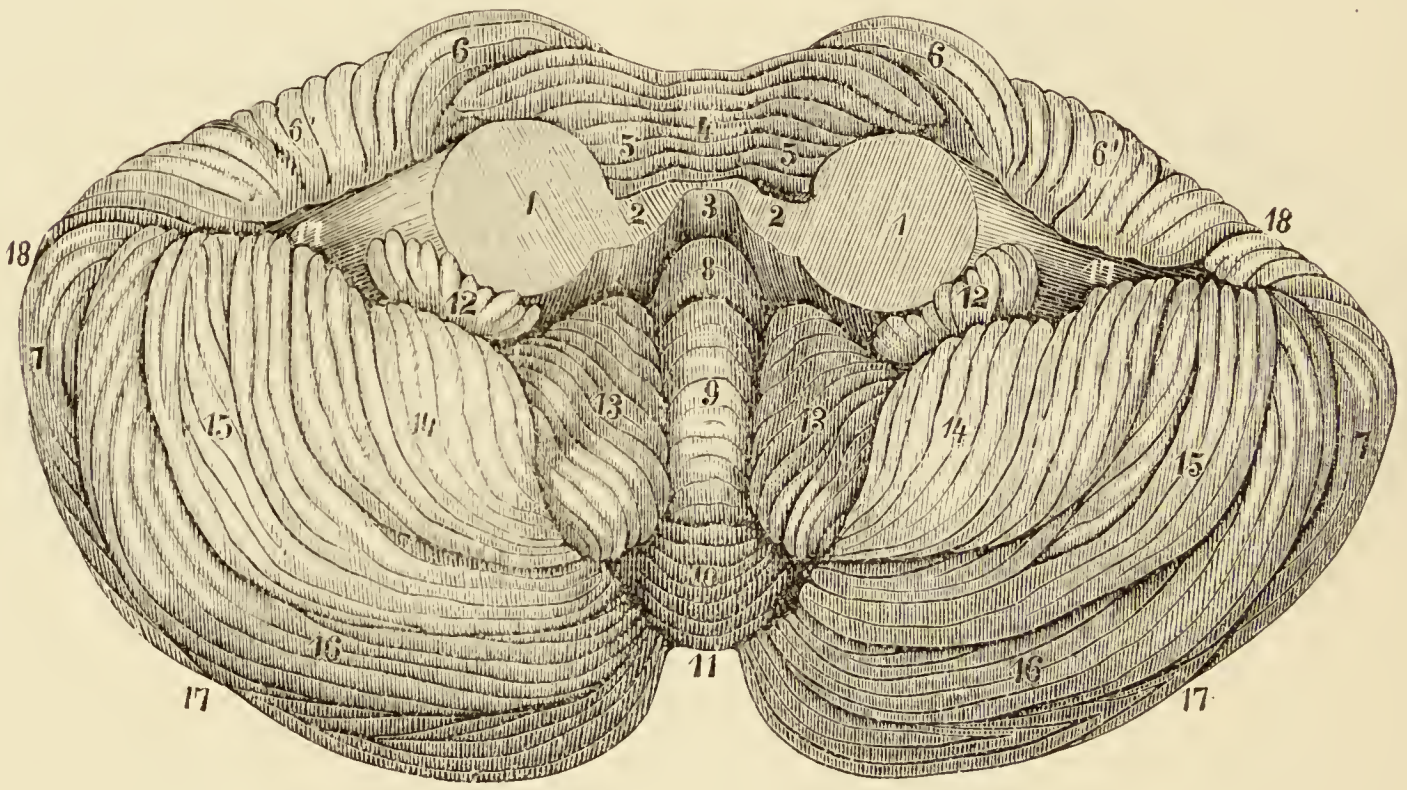

Fig. 280.

Ansicht der unteren Fläche des Kleinhirnes.

Sämtliche Markstiele sind durchschnitten. 1 Schnittfläche der Brückenarme (und unteren Kleinhirnstiele); 2 Schnittfläche der Brachia conjunctiva cerebelli; 3 Velum medullare anterius; 4 Lobulus centralis; 5 dessen Alae; 6, 6′ Lobulus quadrangularis (6 Pars anterior); 6′ Pars posterior; 7 Lobulus semilunaris superior; 8 Nodulus; 9 Uvula; 10 Pyramis; 11 Incisura posterior; 12 Flocculus; 13 Tonsilla; 14 Lobulus biventer; 15, 16 Lobulus semilunaris inferior und zwar 15 Lobulus gracilis; 16 Lobulus semilunaris inferior; 17, 17 Sulcus horizontalis, von den Brückenarmen ausgehend; 18 Sulcus cerebelli superior.

Der Bau des Kleinhirnes ist vorwiegend ein blätteriger, d. h. die Substanz ist durch eine grosse Zahl mehr oder minder tief eindringender, langgezogener Einschnitte geteilt; genauer noch: die 1—1,5 mm dicke graue Rinde des Kleinhirnes ist in eine grosse Zahl kleiner und einige grosse Falten gelegt. Jede kleine Falte enthält im Inneren eine Markleiste von 0,5 mm Dicke. Eine Kleinhirnwindung hat daher eine durchschnittliche Breite von 2—3 mm. Es giebt Furchen von 2—27 mm Tiefe; an gewissen Stellen aber ist nur eine Andeutung von Furchen vorhanden. Die Gesamtheit der Windungen ergiebt eine sehr be-

deutende Oberflächenvergrösserung der grauen und weissen Substanz in kleinem Raume. Die graue Rinde ist nicht die einzige graue Substanz, aus welcher das Kleinhirn besteht, doch ihr überwiegend grösserer Teil. Es kommen im Inneren noch mehrere paarige graue Kerne vor; der Nucleus dentatus, der Nucleus emboliformis, Nucleus globosus, Nucleus fastigii.

Die Tiefe der Furchen und die Ergebnisse der Entwickelung hat man dazu benutzt, um die Hemisphären und den Wurm in verschiedene Lappen zu zerlegen.

Lappen der Hemisphären.

An jeder Hemisphäre sind drei Lappen zu unterscheiden, ein oberer, hinterer und unterer.

Auf der oberen Hemisphärenfläche wird durch eine tiefe Furche, Sulcus superior posterior cerebelli, ein viereckiger von einem halbmondförmigen Lappen geschieden. Ersterer: Lobulus quadrangularis, zerfällt durch eine der vorigen nahezu parallele kleinere Furche, Sulcus collateralis superior, in eine Pars anterior und posterior. Beide zusammen bilden den Vorderlappen der Hemisphäre.

Hinter ihm folgt der Lobulus semilunaris superior. Er wird von dem angrenzenden, wesentlich der Unterfläche angehörigen Lobulus semilunaris inferior durch eine lange und tiefe Furche getrennt, den Sulcus horizontalis cerebelli, welcher sich noch über die Lobuli semilunares hinaus zum Brückenarme erstreckt und über diesen bis zur vorderen Mittellinie verfolgt werden kann. In ihn münden alle übrigen grossen Furchen aus.

Beide Lobuli semilunares setzen den Hinterlappen der Hemisphäre zusammen. Vom Lobulus semilunaris inferior wird sehr oft durch eine ansehnliche Furche ein vorderes schlankes Stück abgeschnitten, welches Lobulus gracilis genannt wird.

Der Unterlappen der Hemisphäre, vom Hinterlappen durch den Sulcus lateralis inferior geschieden, besteht aus drei ungleich grossen Teilen, einem lateralen, medialen und vorderen. Der laterale, Lobulus biventer, ist der grösste von ihnen und wird durch den Sulcus collateralis inferior oft in zwei Teile zerlegt; der mediale, die Mandel, Tonsilla, von dem Biventer durch den Sulcus lateralis inferior geschieden, besteht aus einer hufeisenförmig geordneten Gruppe von Windungen. Zwischen ihr und der angrenzenden Uvula des Unterwurmes zieht sich der Boden der Vallecula cerebelli in eine lateralwärts vordringende grosse Bucht aus, die beim Aufheben des medialen Schenkels der Tonsille sichtbar wird, das Nest, Nidus avis. Vor dem Biventer und der Tonsille liegt der vordere Teil des Unterlappens, die Flocke, Flocculus, durch den Sulcus inferior anterior von jenen beiden geschieden. Die Flocke ruht auf der unteren Fläche des Brückenarmes und läuft medial in den markweissen Flockenstiel, Pedunculus flocculi aus; der letztere setzt sich medial fort in ein dünes Blatt, das hintere Marksegel, Velum medullare posterius, welches selbst wieder mit dem Nodulus des Unterwurmes in Verbindung steht. Das hintere Marksegel mit dem Flockenstiele ist nichts anderes als der vordere obere Grenzstreifen der Deckplatte des IV. Ventrikels und seines Recessus lateralis und daher morphologisch ebenso leicht verständlich wie die Taenia ventriculi IV., die auch schon Velum medullare inferius genannt worden ist. Häufig liegt lateral von der Flocke, in dem Winkel zwischen Biventer und Quadrangularis, auf dem Brückenarme noch eine kleine besondere Gruppe von Windungen, die Nebenflocke, Flocculus secundarius.

Wurm.

Die Windungen (Gyri) des Wurmes hängen mit denjenigen der Hemisphären zusammen, trotz der tiefen Furchen, welche den Unterwurm von ihnen abgrenzen.

Der Oberwurm hat folgende Abteilungen:

1. Das Centralläppchen, Lobulus centralis. Es liegt über dem vorderen Marksegel und geht mit den Seitenteilen, Alae, in die vordersten Blätter des Lobulus quadrangularis über.

Vor dem Lobulus centralis erstrecken sich noch 4—6 terminale flache Gyri auf das vordere Marksegel, hängen mit diesem zusammen und bilden die Lingula. Wie in Erinnerung an einen Hemisphärenteil liegen zur Seite der hinteren Blättchen der Lingula noch einige kleine Vorsprünge, Vincula lingulae, die sich gegen den Brückenarm ausdehnen.

2. Der Berg, Monticulus, der grösste Teil des Oberwurmes. Man unterscheidet an ihm den Gipfel, Culmen, und den Abhang, Declive, deren Windungen die Lobuli quadrangulares beider Seiten verbinden. Zwischen Culmen und Declive dringt eine tiefe, bis in die Nähe des Ventrikeldaches reichende Furche vor, welche dem Sulcus collateralis superior der Hemisphäre entspricht. Der Pars anterior des Quadrangularis gehört der Monticulus, der Pars posterior das Declive an.
3. Das Wipfelblatt, Folium vermis. Es bildet die schmale Verbindungsbrücke der medialen Enden der oberen Semilunarlappen und liegt in der Incisura posterior cerebelli. Seine obere und untere Fläche ist quergefurcht.

Der Unterwurm hat folgende Teile:

1. Der Wulst, Tuber vermis. Seine Gyri verbinden die halbmondförmigen Lappen.
2. Die Pyramide, Pyramis, mit stark nach hinten konvexen Gyris, welche die Lobuli biventres verbinden.
3. Das Zäpfchen, Uvula, eine schmale langgestreckte Quergruppe von Gyris, welche die hinteren Enden der Mandeln verbinden.
4. Das Knötchen, Nodulus, ein zapfenförmiger, aus dichtgedrängten Gyris bestehender Körper, welcher mittels des hinteren Marksegels und der Flockenstiele die Flocken verbindet.

Zur Verbindung der Oberlappen der Hemisphären dienen folglich folgende Wurmteile: Lobulus centralis, Monticulus, Declive.

Zur Verbindung der Hinterlappen: Folium und Tuber vermis.

Zur Verbindung der Unterlappen: Pyramis, Uvula, Nodulus.

Marklager des Kleinhirnes.

Das Mark des Cerebellum zerfällt in dasjenige der Hemisphären und in das des Wurmes.

a) Das Marklager der Hemisphäre, Corpus medullare hemisphaerae cerebelli.

Es hat ungefähr die Form der Hemisphäre, hängt medial mit dem Marke des Wurmes zusammen und vereinigt sich durch je drei mächtige paarige Stiele mit der Oblongata, der Brücke und dem Vierhügelhirne. Der paarige Stiel zur Oblongata ist als Corpus restiforme bereits bekannt geworden (S. 324); ebenso der paarige Stiel zur Brücke: Brachia pontis. Somit ist nur noch der Stiel zum Vierhügelhirne zu erwähnen, Bindearm genannt, Brachium conjunctivum. Sie heissen auch kurzweg Crura cerebelli posteriora, lateralia und anteriora, dringen jederseits vom hinteren Rande, von der unteren und von der oberen Fläche in das Innere des Kleinhirnes, bilden so die Grundlage des Markes der Hemisphären und des Wurmes und spalten sich auf ihrem Wege zu den Randwülsten in Blätter, Laminae medullares. Ausser ihnen kommen feine Markbündel vor, welche benachbarte Gyri verbinden, Laminae arcuatae gyrorum. Die vom Markkerne ausgehenden stärkeren Laminae medullares entsenden unter meist spitzen Winkeln sekundäre und tertiäre Markblätter, welche endlich von grauer Sub-

stanz umhüllt werden und dadurch die Windungen, Gyri, Randwülste des Kleinhirnes bilden.

Der von den Laminae medullares befreite Markkern hat eine Dicke von 10—15 mm, d. i etwa ein Drittel der Hemisphärendicke. Die von seiner

Fig. 281.

Schnitt durch eine Hemisphäre des Kleinhirnes, senkrecht zur Richtung des grösseren Teiles der Randwülste.

n.d. Nucleus dentatus innerhalb der weissen Markmasse der Hemisphäre. Von letzterer gehen 13 Markblätter ab. Von diesen gehören an 1 der Tonsilla, 2 dem Lobulus biventer, 3 und 4 dem Lobulus semilunaris inferior, 5 dem Lobulus semilunaris superior, 6 bis 12 dem Lobulus quadrangularis; *b* bezeichnet die Grenze zwischen den beiden Abschnitten desselben; 6—9 Pars posterior; 10—12 Pars anterior; 13 Ala lobuli centralis. Bei *a* einige versteckte Windungen an der Grenze des Oberlappens (6—13) und Hinterlappen (3—5. 1 und 2 Unterlappen; *f* Stiel der Flocke.

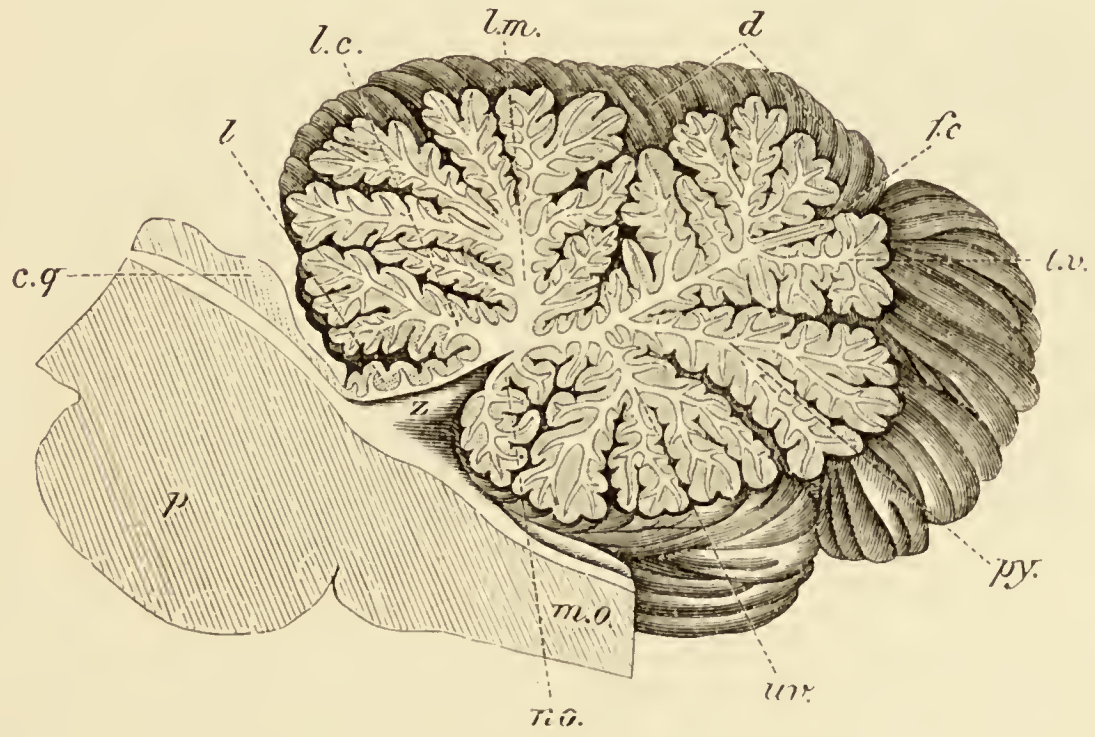

Fig. 282.

Medianschnitt durch den Wurm des Kleinhirnes.

p Brücke; *mo* Medulla oblongata; *c.q* Vierhügel; *z* Zelt des vierten Ventrikels; *l* Lingula; *l.c.* Lobulus centralis; *l.m.* Monticulus; *d* Declive; *fc* Folium; *t.v.* Tuber; *py* Pyramis; *uv* Uvula; *no* Nodulus. Die Linie bei *l.m.* bezeichnet zugleich den vertikalen, die Verbindungslinie von *z* nach *f.c* den horizontalen Ast des Arbor vitae.

Oberfläche ausstrahlenden Laminae medullares haben natürlicherweise eine bestimmte Anordnung, Reihenfolge und Anzahl, wie Fig. 281 zeigt.

Das sowohl auf dem Schnitte, als auch bei körperlicher Vorstellung des Markkernes der Hemisphäre und seiner Ausstrahlungen hervortretende, baum-

förmig verästelte Gebilde hat den Namen Arbor medullaris hemisphaerae erhalten.

Die Zahl der vom Markkerne der Hemisphäre ausgehenden primären Blätter schwankt zwischen 10 und 15; Endleisten sind auf einem grössten Schnitte durch die Hemisphäre gegen 315 zu zählen.

b) Das Marklager des Wurmes, Corpus medullare vermis.

Es ist weit kleiner als das der Hemisphären und hat 2—3 mm Dicke. Der Sagittalschnitt zeigt wiederum eine zierliche baumförmige Figur, den Lebensbaum, Arbor vitae vermis, dessen einzelne Äste in Fig. 282 nachzusehen sind.

Die Zeltspitze der IV. Hirnkammer dringt in den Markkern des Wurmes ein. Den 7 primären Markblättern des Wurmes entsprechen auf dem Medianschnitt gegen 215 Endleisten und Endläppchen, Gyri vermis.

Die Markfortsätze oder Stiele des Kleinhirnes.

Die Stiele des Kleinhirnes sind, wie oben erwähnt, in der Anzahl von drei Paaren vorhanden, welche symmetrische Anordnung zeigen.

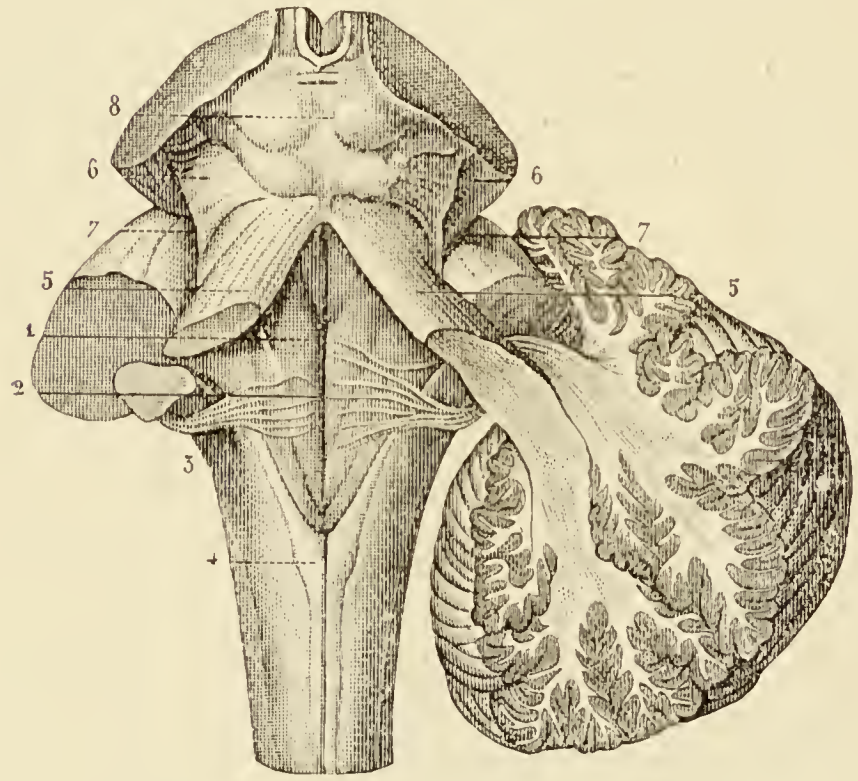

Fig. 283.

Ansicht der Rautengrube, Kleinhirnstiele und Vierhügel. (Hirschfeld u. Leveillé.)

Auf der linken Seite sind die drei Kleinhirnstiele abgeschnitten; auf der rechten Seite dagegen die vorderen und hinteren Stiele noch im Zusammenhange mit der Markmasse des Kleinhirnes, während der Brückenarm durchschnitten ist. 1 Medianfurche der Rautengrube, hinten in den Calamus scriptorius auslaufend; 2 Austrittstelle der querverlaufenden Striae medullares; 3 hinterer Kleinhirnstiel, Corpus restiforme; 4 Clavae der Fasciculi graciles; 5 vorderer Kleinhirnstiel; 6 Schleife; 7 Sulcus lateralis mesencephali; 8 Vierhügel.

1. Die Brückenarme, Brachia pontis, bilden das weitaus stärkste Paar, treten am vorderen Rande des Lobulus quadrangularis, Lobulus biventer und der Tonsilla aus dem Markkerne der Hemisphäre hervor, werden von den Flocken, Flockenstielen und Nebenflocken bedeckt, verlaufen konvergierend und an Breite gewinnend nach vorn und gehen in die Brücke über. Ihr Austritt aus dem Kleinhirne liegt von allen Stielen am meisten lateral.

2. Die Bindearme, Brachia conjunctiva, stellen plattrundliche Stränge dar und verlassen das Kleinhirn am vorderen Rande, medial von den vorigen. Um sie in oberer Ansicht zu sehen, müssen die vorderen Teile des Oberwurmes und der Hemisphären zurückgelegt werden. Bei ihrem Hervorgehen aus dem Markkerne etwa 1 cm voneinander entfernt, konvergieren sie nach vorn-oben und haben sich an der Stelle, wo sie unter die Vierhügel treten, bis zur Berührung einander genähert.

Die zwischen ihnen wie zwischen zwei Rahmen ausgespannte dünne La-

melle ist das vordere Marksegel; Velum medullare anterius, welches dorsal die Lingula des Kleinhirnes trägt.

3. Die Corpora restiformia.

Zwischen den medial austretenden Vierhügel- und lateral austretenden Brückenschenkeln verlässt in der Richtung nach hinten-unten das dritte Paar von Stielen das Kleinhirn, wovon Fig. 283 ein deutliches Bild giebt. Das Corpus restiforme verlässt das Mark unter rechtwinkeliger Umbiegung zur Oblongata und wird an der Umbiegungsstelle vom deckenden Bindearme gekreuzt. Vor derselben Stelle (Fig. 283) ist ein Teil des Brückenarmes im Querschnitte sichtbar. Beide Crura posteriora konvergieren nunmehr rückwärts, bis sie, entsprechend der hinteren Spitze des IV. Ventrikels, einander berühren.

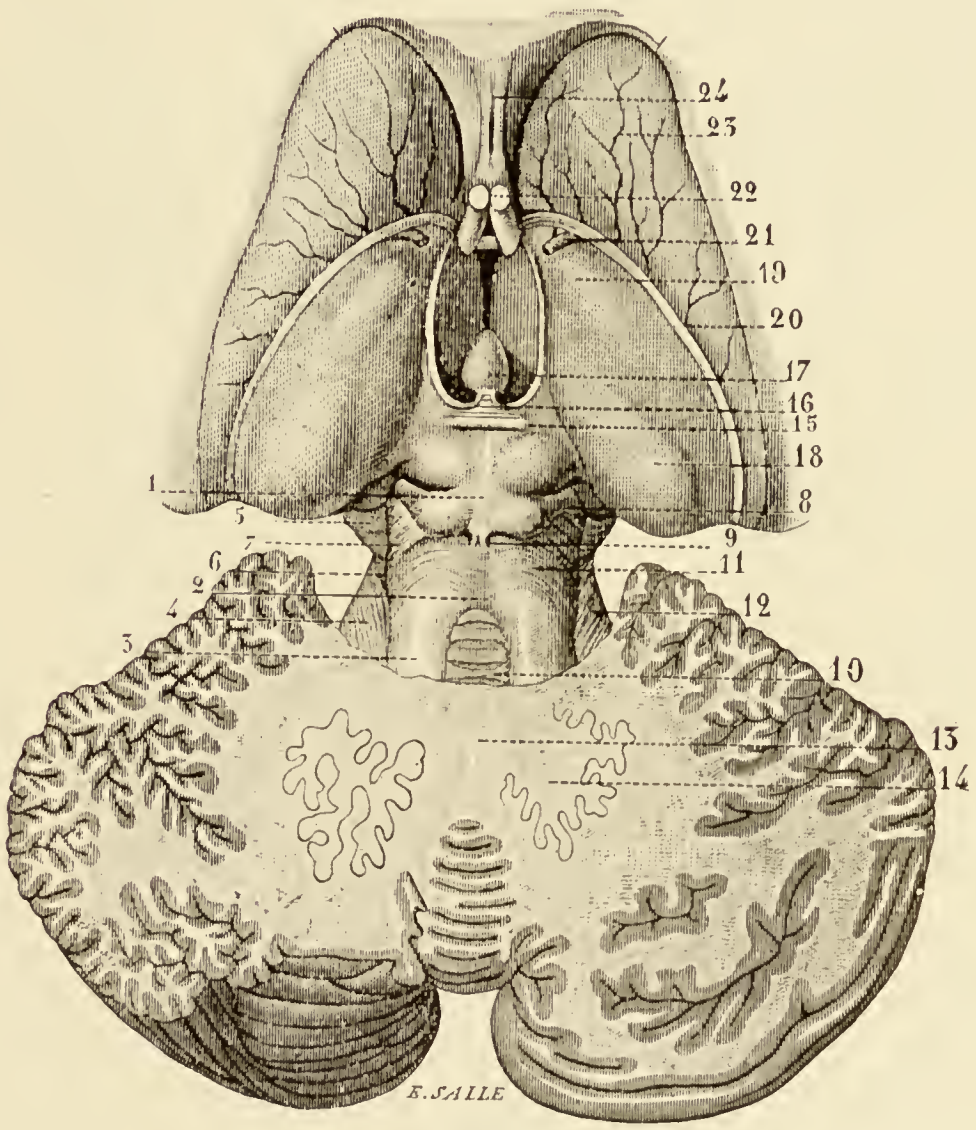

Fig. 284.

Hirnstamm, von oben gesehen, vorn in Verbindung mit dem Streifenhügel, hinten bedeckt vom horizontal halbierten Kleinhirne. ½. (Sappey.)

1 Vierhügel; 2 Velum medullare anterius, bei 10 bedeckt von den Querwülsten der Lingula; 3 vordere Kleinhirnstiele; 4 Brückenarm des Kleinhirnes; 5 Grosshirnschenkel; 6 Sulcus lateralis mesencephali; 7 Schleife; 8 Corpus geniculatum mediale; 9 Frenulum veli medullaris anterioris; 10 Lingula; 11 vorderes Ende des vorderen Kleinhirnstieles unter den Vierhügeln verschwindend; 12 Brückenarm des Kleinhirnes; 13 Markkern des Kleinhirnes, in der Mitte schmal, nach den Seiten innerhalb der Hemisphären sich erweiternd; 14 Nucleus dentatus cerebelli; 15 Commissura posterior; 16 Pedunculi conarii; 17 Zirbel, nach vorn umgeschlagen; 18 Pulvinar thalami optici; 19 Tuberculum anterius thalami; 20 Stria terminalis; 21 Vena terminalis; 22 Columnae fornicis und zwischen ihnen die Commissura anterior; 23 Corpus striatum; 24 Septum pellucidum mit spaltförmigem Cavum septi pellucidi.

Der Querschnitt der Brückenarme ist anfänglich fast kreisförmig, der des Bindearmes elliptisch, der des Corpus restiforme dreieckig mit gerundeten Winkeln.

Die grauen Kerne des Kleinhirnes.

1. Nucleus dentatus cerebelli. Er liegt im medialen vorderen Teile des Marklagers jeder Hemisphäre als längliches, plattrundes Gebilde, dessen Oberfläche wellig gebogen und medial offen ist (Hilus nuclei dentati).

Fig. 285.

Horizontalschnitt durch den Markkern des Wurmes und der Hemisphären des Kleinhirnes. $^2/_1$. (B. Stilling.)

li quergeschnittene Gyri der Lingula. Die graue Rinde der Hemisphären ist nur zum Teile ausgeführt, zum Teile sind ihre Grenzen nur skizziert; *v.i.* quergeschnittene Windungen des Vermis inferior; *a*, *a* Dachkern; *g*, g^1, g^2 Teile des Kugelkernes; *e* Pfropf (Embolus); *d*, *d* Nucleus dentatus; *c* grosse vordere Kreuzungskommissur des Wurmes.

Die Dicke der ihn bildenden grauen Platte beträgt 0,6 mm. Sein längster Durchmesser ist schräg nach vorn geneigt, das vordere Ende hakenförmig umgebogen. Seine untere mediale Fläche liegt dem Dachkerne sehr nahe.

Der Nucleus dentatus steht zu den Brachia conjunctiva cerebelli in wichtigen Beziehungen; hierauf weist schon seine Lage hin, die sich an der Stelle befindet, wo die Bindearme in den Markkern einstrahlen (Fig. 284). Die den Kern zunächst umgebende Marksubstanz, Capsula nuclei dentati, Vliesregion, lässt sich teilweise als koncentrisch gebogene Faserschicht abblättern. Die vom Kerne eingeschlossene Markmasse bildet dagegen den Markkern, Centrum medullare des Nucleus dentatus.

2. Nucleus fastigii, Dachkern (Kölliker). Er ist im Dache des IV. Ventrikels enthalten, liegt nahe über dem Ventrikelepithel, unter dem Lobulus centralis und der Lingula.

Er hat die Form eines abgeplatteten Ellipsoides, reicht nahe an die Medianebene und ist als gelblich durchscheinender Streifen in der weissen Substanz sichtbar. Seine Länge beträgt 9—10, Breite 5—6, Dicke bis 3 mm; sein hinteres Ende pflegt in mehrere Spitzen auszulaufen.

3. Der Propfkern, Nucleus emboliformis (Stilling), liegt medial neben dem Nucleus dentatus und hängt mit dessen oberem medialen Ende durch dünne Streifen zusammen.

Seine Basis ist nach vorn, die Spitze nach hinten gerichtet. Seine Länge beträgt 13—18, seine stärkste Dicke 3—4 mm.

4. Der Kugelkern, Nucleus globosus (Stilling), liegt an der lateralen Seite des Dachkernes, oberhalb des Nestes, an der medialen und unteren Seite des vorigen.

Er hat Pilzform und kehrt sein dickeres Ende nach hinten. Seine Länge beträgt 12 bis 14 mm, seine stärkste Breite gegen 4, die stärkste Dicke gegen 6 mm. An Schnitten, die ihn nicht in seiner Achse treffen, tritt er meist in mehrere Kugeln zerfallen hervor.

Die Marksegel.

1. Das Velum medullare posterius wird am leichtesten gefunden, wenn man den Flockenstielen nachgeht und diese gegen den Nodulus des Unterwurmes verfolgt. Sein Insertionsrand, der vordere Teil der Taenia ventriculi IV., stellt einen mehr oder minder breiten und dicken, meist sehr zarten vorderen Seitenteil der dünnen Deckplatte des IV. Ventrikels dar.

2. Als Velum medullare inferius ist von Henle der untere, der Oblongata angehörige Teil der Taenia ventriculi quarti beschrieben worden.

3. Das Velum medullare anterius; s. Isthmus cerebri.

III. Isthmus rhombencephali.

Der Isthmus ist ein schmaler, das obere Ende des IV. Ventrikels und der Rautengrube umfassender Gehirnteil, welchem die Bindearme, das Velum medullare anterius und die Schleife angehören. Fig. 284 gewährt eine deutliche dorsale Ansicht des Isthmus, welcher hinten vom Kleinhirne, vorn von den Vierhügeln begrenzt wird.

1. Die Bindearme, Brachia conjunctiva. Sie sind, des Zusammenhanges wegen, bereits bei den Stielen des Kleinhirnes beschrieben worden (S. 332).

2. Das Velum medullare anterius hilft den vorderen Teil des IV. Ventrikels von oben her bedecken, ist zwischen den Längsbalken der Brachia conjunctiva und dem Kleinhirne ausgespannt und wird dorsal von der mit ihm verwachsenen Lingula des Kleinhirnes bedeckt. Durch Zurücklegen des vorderen Randes des Kleinhirnes tritt es frei zu Tage. Im ganzen bildet das Velum medullare anterius eine dünne, hinten breitere und dickere Substanzplatte. Fig. 284.

Vom vorderen Ende des Velum medullare anterius zum hinteren Vier-

hügelpaare erhebt sich ein 2 mm breiter längsgefurchter Streifen, Frenulum veli medullaris anterioris. Fig. 284,9.

3. Die Schleife, Lemniscus. Fig. 288.

Die laterale Fläche des Brachium conjunctivum ist an ihrem vorderen Ende von einer flachen dreiseitigen Markplatte belegt, dem Trigonum lemnisci. Die Basis des gegen 8 mm langen Dreieckes berührt den Brückenarm und Grosshirnschenkel, der vordere Rand lehnt sich an den hinteren Hügel und das Brachium quadrigeminum posterius, der hintere Rand ist frei und steht senkrecht.

IV. Das Mittelhirn, Mesencephalon.

Das Vierhügel- oder Mittelhirn ist mit dem Isthmus die kleinste der 6 verschiedenen Hirnabteilungen und hat eine dorsale Längenausdehnung von 20, eine ventrale von 10 mm. Erstere erstreckt sich vom hinteren Rande der Vierhügelplatte bis zur Wurzel des Conarium cerebri; letztere vom vorderen Rande der Brücke zu den Corpora mamillaria. Die ventrale Fläche der Basis des Mittelhirnes liegt der Sattellehne des Keilbeines gegenüber.

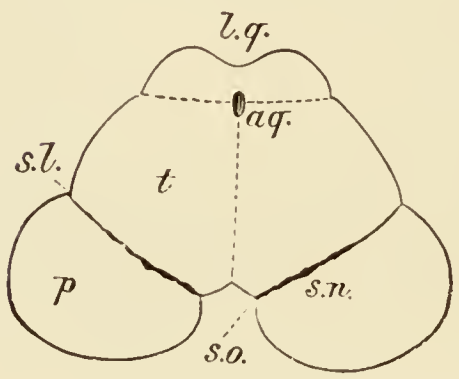

Fig. 286.

Querschnitt durch das Mittelhirn.

l q. Lamina quadrigemina; *aq.* Aquaeductus cerebri; *s.l.* Sulcus lateralis mesencephali; *s.n.* Substantia nigra; *p* Grosshirnschenkel; *t* Haube (tegmentum); *s.o.* Sulcus oculomotorii.

Das Mittelhirn besteht aus einem dorsalen, ventralen und lateralen Teile. Der dorsale Teil wird gebildet von der Vierhügelplatte, Lamina quadrigemina; der ventrale von den beiden Grosshirnschenkeln und der Substantia perforata posterior; der laterale von den beiden Brachia quadrigemina superius et inferius.

Das Mittelhirn wird ferner von einem Längskanale durchzogen, dem Aquaeductus cerebri.

1. Die Grosshirnschenkel, Pedunculi cerebri, bilden den ventralen Abschnitt des Mittelhirnes und stellen den weitaus überwiegenden Bestandteil desselben dar. Sie werden hinten von der Brücke und dem Brückenarme, vorn vom Tractus opticus begrenzt und, wie Querschnitte des Mittelhirnes deutlich zeigen, in zwei übereinander liegende Abteilungen, den Hirnschenkelfuss, Basis pedunculi, und die Hirnschenkelhaube, Tegmentum, geschieden. Zwischen Hirnschenkelfuss und -Haube liegt eine ansehnliche, mit freiem Auge leicht sichtbare Platte grauer (schwarzbrauner) Substanz, welche aus einem Lager dunkelpigmentierter Nervenzellen besteht, die Substantia nigra, Fig. 286, *sn.*

Fuss und Haube des Hirnschenkels werden äusserlich durch Furchen voneinander geschieden, den Sulcus mesencephali medialis und lateralis, wovon der erstere auch Sulcus oculomotorii genannt wird, da aus ihm der III. Hirnnerv, N. oculomotorius, an die Oberfläche tritt. Das Tegmentum ist dorsal bedeckt von der Lamina quadrigemina.

a. Fuss des Hirnschenkels.

Beide Hirnschenkelfüsse schlagen sofort bei ihrem Hervortreten aus der Brücke eine um etwa 80° divergierende, zugleich aufsteigende Richtung ein

und lassen eine schraubenförmige Drehung ihrer zahlreichen Bündel erkennen. Ihre Breite beträgt anfangs 12—15 mm; im Vordringen verbreitern sie sich auf 18—20 mm und haben eine Gesamtlänge von 10—15 mm. Am Tractus opticus angelangt entziehen sie sich dem Blicke und treten in das Innere des Gehirnes ein. Anfänglich sind sie kaum 2 mm, am Hinterrande der Tractus optici aber 15 mm voneinander entfernt.

Durch die medialen Ränder der Hirnschenkel und der Tractus optici wird eine grosse, durch die ersteren und die Corpora mamillaria eine kleine dreieckige Grube abgegrenzt, Fossa interpeduncularis major und minor. Der Boden der letzteren enthält neben und in einer medianen Längsfurche eine zerstreute Gruppe von Gefässlöchern, sowie lateral davon einen freiliegenden

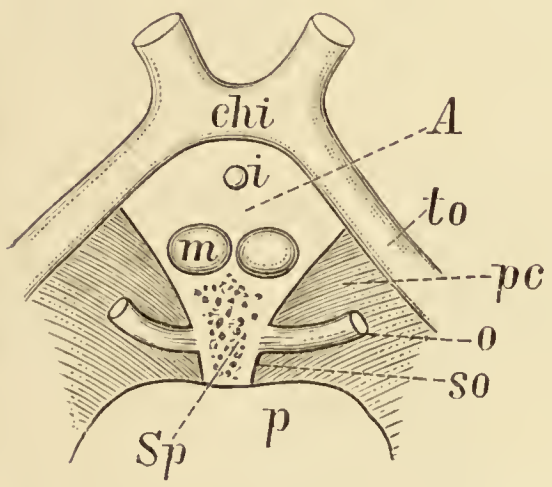

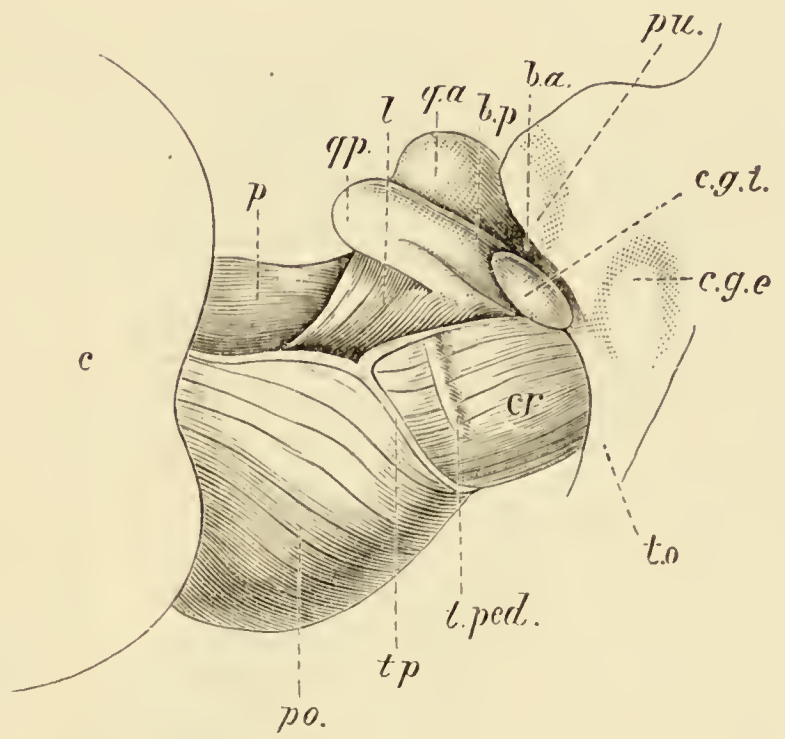

Fig. 287. Fig. 288.

Fig. 287. Basis des Mittelhirnes des Erwachsenen.

m Corpus mamillare; *Sp* Substantia perforata posterior, mit Gefässlöchern; sie zeigt häufig eine mediane Rinne: *p* Pons; *so* Sulcus oculomotorii (als mediale Grenze zwischen Basis und Haube des Hirnschenkels); *o* Nervus oculomotorius, aus dem Sulcus oculomotorii austretend; *pc* Hirnschenkelfuss; *A* Gegend des Tuber cinereum; *chi* Chiasma nervorum opticorum; *i* Schnittfläche des Infundibulum mit seiner Höhlung.

Fig. 288. Seitliche Ansicht des Mittelhirnes und der Brücke.

c Cerebellum; *po* Brücke; *p* vordere Kleinhirnstiele; *l* Schleife (Lemniscus); *cr* Grosshirnschenkel; *t.p* Fibrae pontis; *t.ped* ein wahrscheinlich dem Tractus peduncularis transversus entsprechender Wulst; *q.p.* hinterer, *q.a.* vorderer Vierhügel; *b.p.* hinterer, *b.a.* vorderer Seitenarm derselben; *c.g.i* Corpus geniculatum mediale; *pu* Pulvinar; *c.ge* Corpus geniculatum laterale; *t.o* Tractus opticus.

basalen Teil des Tegmentum, der undurchlöchert ist. Das durchlöcherte Feld führt den Namen Substantia perforata posterior (Fig. 287). Der hintere Teil des Trigonum vertieft sich rückwärts gegen die Brücke hin zum Recessus interpeduncularis.

An der freien Fläche des Hirnschenkelfusses ist wesentlich eine Längs- und Spiralrichtung der Fasern zu erkennen; mehr oder weniger beständig kommen aber auch andere Faserzüge vor, die bogenförmigen Faserbündel. Sie gehen sämtlich von der dorsalen Gegend aus, überschreiten die Seitenfläche der Hirnschenkel und gelangen zur Basis derselben. Von ihnen sind besonders zwei bemerkenswert, die Fibrae pontis laterales (Arnold) und der Tractus peduncularis (Gudden).

Die Fibrae pontis bestehen jederseits aus einem Faserstreifen, welcher den Vorderrand der Brücke umsäumt. Er entspringt aus der Furche zwischen Vierhügel- und Brücken-

schenkel, sowie aus ersterem selbst. Oft kommt ihm ein im Sulcus lateralis mesencephali laufendes Bündelchen aus der oberen Faserung des Hirnschenkels entgegen. Beide ziehen nun vereinigt am Vorderrande des Pons um den Hirnschenkelfuss zur basalen Fläche des letzteren und verlieren sich in der Gegend des Sulcus oculomotorii.

Der Tractus peduncularis zieht ebenfalls von der dorsalen zur ventralen Hirnschenkelfläche, wird aber oft nur auf kleine Strecken hin frei sichtbar gefunden, während er bei verschiedenen Säugetieren regelmässig frei zur Basis verläuft. S. Fig. 294.

b. Haube des Hirnschenkels.

Die Haube (Tegmentum) des Hirnschenkels wird durch das Stratum nigrum vom Fusse getrennt. Die medialen Flächen beider Hauben hängen miteinander zusammen (Fig. 286); ihre laterale und ein kleiner Teil ihrer unteren Fläche

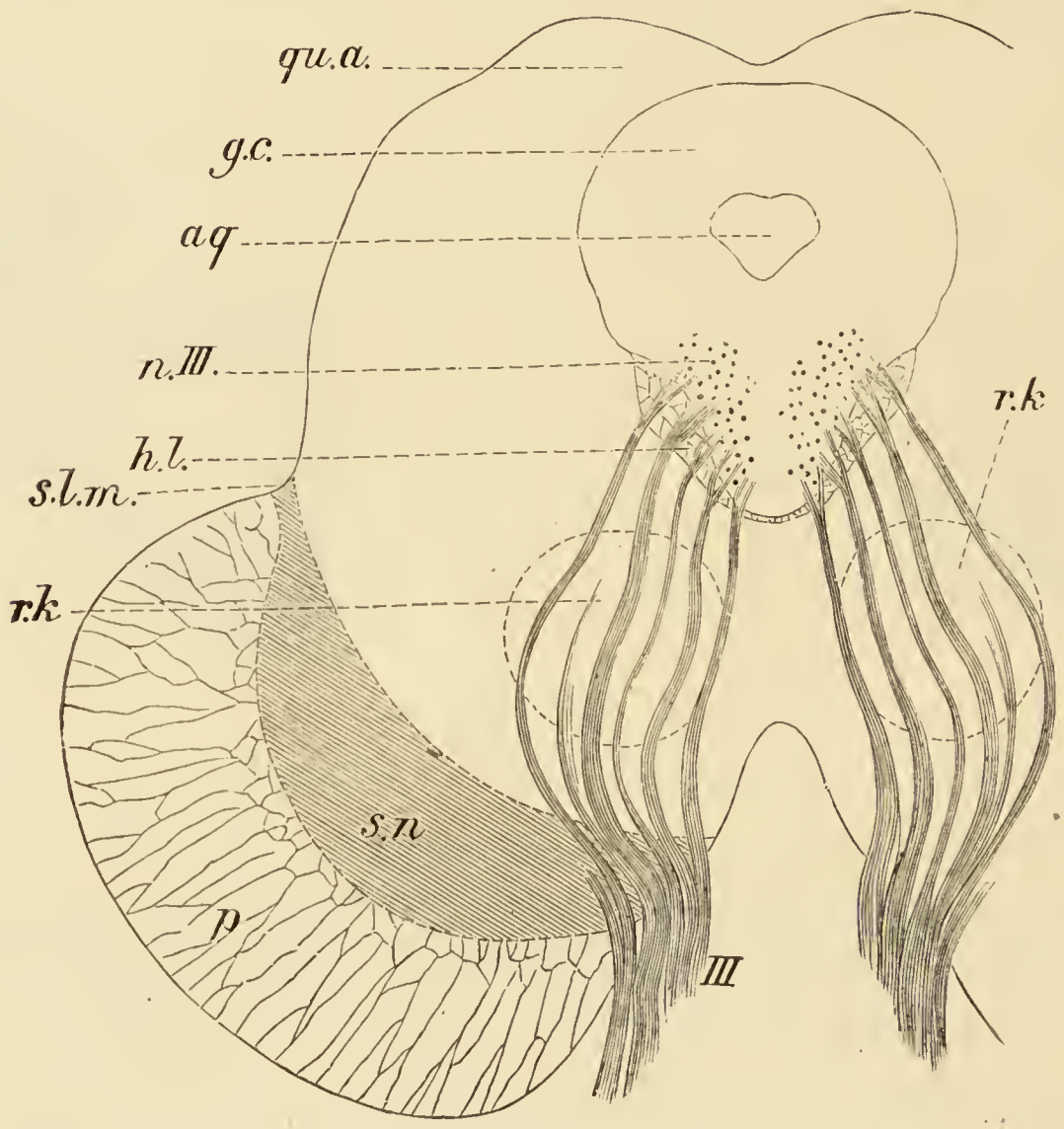

Fig. 289.

Querschnitt durch das Mittelhirn im hinteren Gebiet der vorderen Vierhügel. $^3/_1$.
(B. Stilling.)

qu.a Corpus quadrigeminum anterius; *aq* Aquaeductus cerebri; *g.c.* centrale graue Substanz mit *n.III*, dem Kerne des Oculomotorius. Die Fasern des letzteren (*III*) durchsetzen das mediale Längsbündel (Fasciculus longitudinalis medialis) *h.l.*, den roten Kern der Haube *r.k.* und zum Teile die Substantia nigra *s.n.*; *p* Basis pedunculi cerebri; *s.l.m.* Sulcus lateralis mesencephali.

liegen frei; ihre dorsale Fläche hängt mit der Lamina quadrigemina zusammen. An der Stelle, wo die Hauben beider Seiten mit der Lamina quadrigemina zusammenstossen, liegt der Aquäductus cerebri.

Die Haube besteht, wie der Fuss, aus einer Anzahl der wichtigsten Längsfaserzüge. Dazu kommen netzförmig verflochtene Längs- und Querfasern mit reichlichen Mengen grauer Substanz und besonderen grauen Kernen, unter

welchen einer, seiner rötlichen Farbe wegen, den Namen roter Kern der Haube, Nucleus ruber tegmenti, erhalten hat. Als besondere Kerne der Haube sind ferner die Ursprungskerne des III. und IV. Hirnnerven zu erwähnen. Einen zwischen Haube und Fuss gelegenen Kern des Mittelhirnes bildet die erwähnte Substantia nigra.

2. Die Vierhügelplatte. Lamina quadrigemina. Fig. 289.

Sie erstreckt sich vom Vorderende des Velum medullare anterius bis zur Wurzel des Conarium cerebri. Das Conarium selbst liegt am unveränderten Gehirne mitten auf dem vorderen Abschnitte der Vierhügelplatte, während der vordere Teil des Kleinhirnes das hintere Hügelpaar bedeckt. Die Lamina quadrigemina verdankt ihren Namen zwei Hügelpaaren, die ihre Oberfläche krönen, einem vorderen umfangreicheren flacheren, und einem hinteren kleineren stärker gewölbten Paare, Colliculus superior et inferior.

Die Hügel beider Seiten sind voneinander getrennt durch eine mediane breite Längsfurche, die vorderen von den hinteren durch eine Querfurche, so dass im Ganzen eine Kreuzfurche vorliegt. Im vorderen Teile der Längsfurche liegt ein kleiner flacher Wulst, Colliculus subpinealis (Schwalbe). Vom Velum medullare anterius zum hinteren Teile der Längsfurche erhebt sich das schon erwähnte Frenulum veli medullaris anterioris. Links und rechts von seiner Wurzel liegt die Austrittsstelle des IV. Hirnnerven, des N. trochlearis.

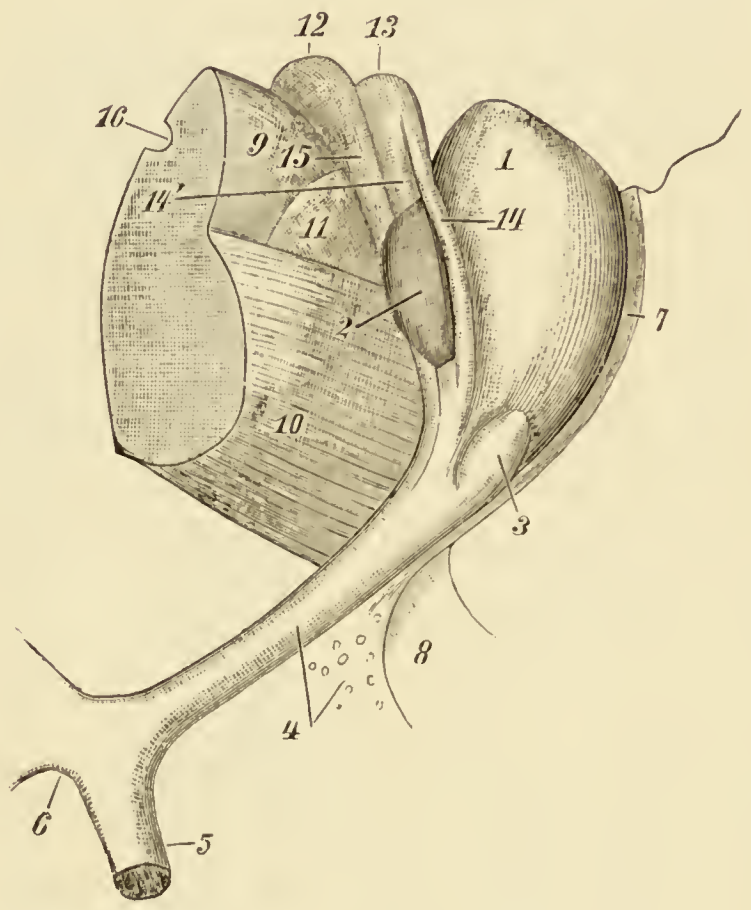

Fig. 290.

Hintere untere Fläche des Mittel- und Zwischenhirnes, rechte Hälfte.

1 Pulvinar thalami; 2 Corpus geniculatum mediale; 3 Corpus geniculatum laterale; 4 Tractus opticus und Substantia perforata anterior; 5 N. opticus; 6 Chiasma nervorum opticorum; 7 Stria terminalis; 8 Schnittfläche des Gyrus hippocampi; 9 Brachium conjunctivum; 10 Basis pedunculi cerebri; 11 Lemniscus; 12 hinterer, 13 vorderer Vierhügel; 14 Brachium quadrigeminum superius; 14′ Area interbrachialis; 15 Brachium quadrigeminum inferius; 16 Aquaeductus.

3. Die lateralen Gebilde des Mittelhirnes.

Brachia quadrigemina.

Vom lateralen Rande des vorderen und hinteren Hügels geht je ein wichtiger Strang aus, Brachium quadrigeminum, deren es somit je ein oberes und unteres giebt.

Das Brachium quadrigeminum superius zieht vom oberen Hügel als scharfgeschnittener markweisser, gegen 2 mm breiter Strang zwischen dem Polster des Sehhügels und dem medialen Kniehöcker lateral abwärts und endlich vorwärts, gelangt in die Gegend des lateralen Kniehöckers und läuft hier teils in den Sehhügel, teils in das laterale Bündel des Tractus opticus aus; es enthält somit eine aus dem vorderen Hügel stammende Wurzel des Tractus opticus. Bis zum lateralen Kniehöcker sich erstreckend, hat es eine Länge von etwa 25 mm.

Das Brachium quadrigeminum inferius ist kürzer, breiter, flacher, weniger weiss, geht vom unteren Hügel aus und verbirgt sich nach einem Laufe von 5—8 mm unter dem

medialen Kniehöcker. Jenseits dieses Hügels tritt wieder ein weisser Streifen auf, der in das mediale Bündel des Tractus opticus übergeht.

4. Aquaeductus cerebri.

Die Wasserleitung des Mittelhirnes ist 15—20 mm lang, vom Ependym ausgekleidet, stellt, selbst ursprünglich ein weiter Ventrikel, eine kanalartige Verbindung zwischen dem IV. und III. Hirnventrikel dar und mündet in letzteren unter der hinteren Kommissur des Zwischenhirnes. Sie hat dorsal die Vierhügelplatte, ventral die beiden Tegmente zur Begrenzung. Der Sulcus longitudinalis fossae rhomboideae setzt sich auf den Aquädukt fort, wie Querschnitte belehren. Letztere zeigen zugleich die wechselnden seitlichen und dorsalen Begrenzungslinien (Fig. 291).

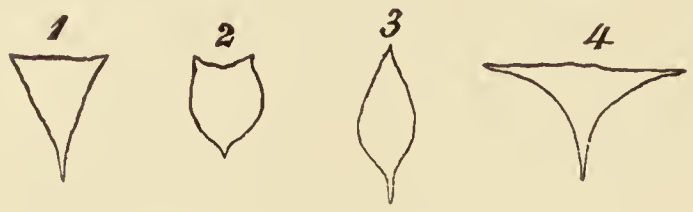

Fig. 291.

Querschnitte durch den Aquaeductus cerebri. Nach Gerlach. $^4/_1$.

1 Aus der Gegend der hinteren Kommissur; 2 aus der Mitte der vorderen Vierhügel; 3 aus dem Ende der hinteren Vierhügel; 4 unter dem Velum medullare anterius.

V. Das Zwischenhirn. Diencephalon.

Am Zwischenhirne sind 2 Gebiete auseinander zu halten:

1. Der an der Hirnbasis gelegene Hypothalamus;
2. das dorsal gelegene Thalamencephalon.

Der Hypothalamus umfasst:

1. die Pars mamillaris und
2. die Pars optica.

Die Pars mamillaris enthält die Corpora mamillaria.

Die Pars optica dagegen enthält

1. das Tuber cinereum, das Infundibulum und die Hypophysis cerebri.
2. den Tractus opticus und das Chiasma opticum und
3. die Lamina terminalis.

Das Zwischenhirn schliesst die III. Hirnkammer ein.

I. Hypothalamus.

a) Corpora mamillaria.

Die Corpora mamillaria sind an der Hirnbasis gelegene halbkugelige oder birnförmige, weisse Erhebungen von 5—6 mm D., welche durch eine mediane Spalte voneinander getrennt werden. Sie stehen zu dem Gewölbe des Grosshirnes in Beziehung und schliessen graue Substanz ein, die Nuclei corporis mamillaris.

b) Tuber cinereum und Infundibulum.

Das Tuber cinereum, der graue Höcker, liegt vor den Corpora mamillaria, hinter dem Chiasma opticum und wird lateral von den medialen Rändern der Hirnschenkel und Tractus optici umfasst. Es ist ein dünnes, graues Blatt,

welches einer vorderen Fortsetzung der Substantia perforata posterior des Mittelhirnes entspricht und den Boden der III. Hirnkammer bilden hilft.

Die vordere Lamelle des Tuber cinereum wird durch das Chiasma nervorum opticorum und zwar durch den hinteren Rand und die dorsale Fläche desselben, gegen den Ventrikelraum eingebuchtet, wie am Medianschnitte Fig. 293 zu erkennen ist. Vor dem Chiasma erhebt sich in steiler Richtung die Fortsetzung dieses grauen Blattes als Lamina cinerea terminalis, um vor der Commissura anterior cerebri in andere Wandteile des Grosshirnes, aber auch unmittelbar in das Dach des Zwischenhirnes überzugehen. Die zwischen der dor-

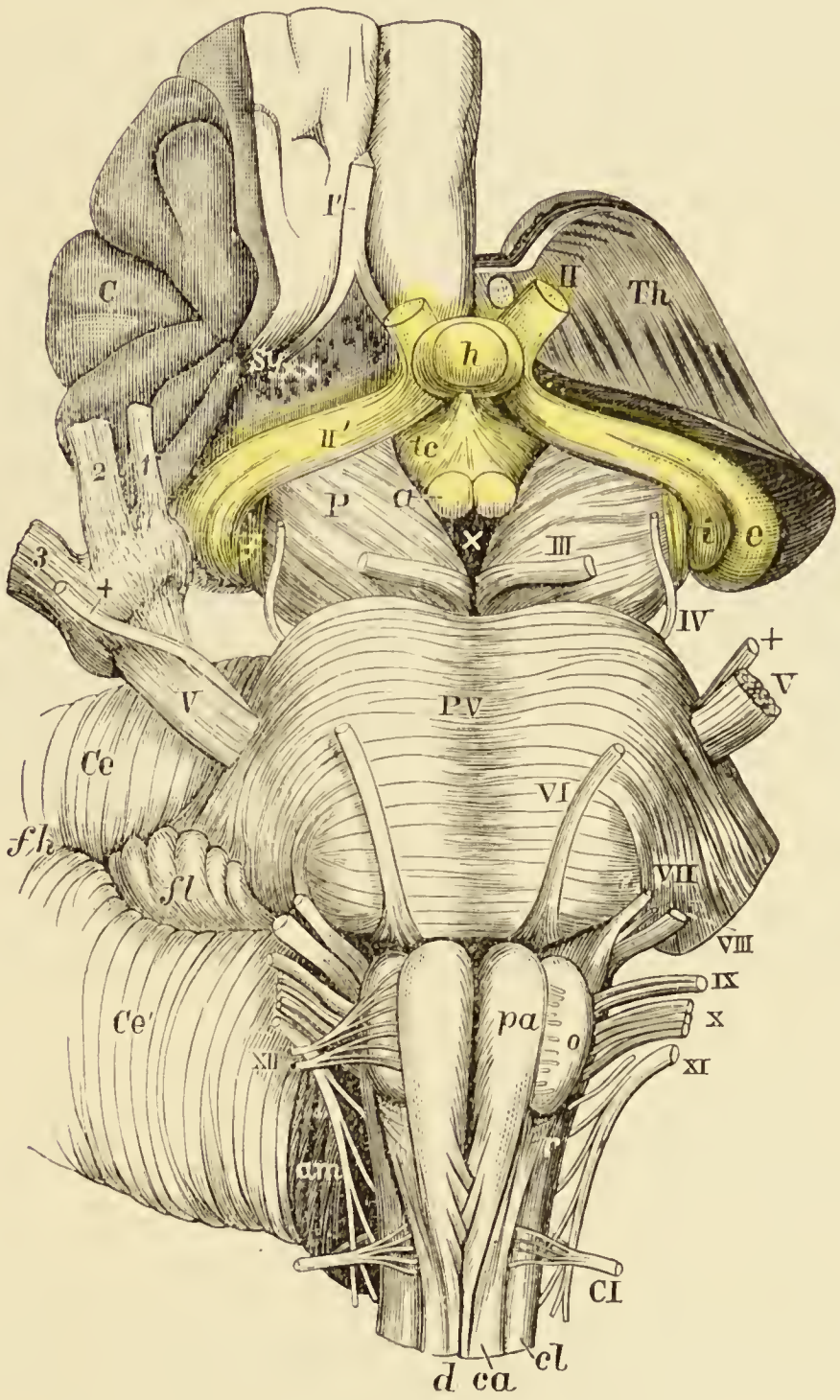

Fig. 292.

Basis des Hirnstammes.

Auf der rechten Seite ist die Insel noch erhalten, während auf der linken Seite die gesamte Hemisphäre lateral von dem Sehhügel abgetrennt ist. — I' Tractus olfactorius; II N. opticus sinister; II' Tractus opticus dexter; das zwischen beiden gelegene Chiasma opticum ist durch den Gehirnanhang (hypophysis cerebri) verdeckt. *Th* Schnittfläche des linken Sehhügels; *i* Corpus geniculatum mediale; *e* Corpus geniculatum laterale, welche sich an das Sehhügelpolster anlegen; *Sy* Gegend der rechten Sylvischen Grube; *C* Insel; ×× Substantia perforata anterior; *tc* Tuber cinereum mit dem Trichter zum Hirnanhange *h*; *a* Corpora mamillaria; × Substantia perforata posterior; *P* Gehirnstiele; III Nn. oculomotorii; IV Nn. trochleares; V grosse, † kleine Wurzel des N. trigeminus; auf der rechten Seite ist die grosse Wurzel mit dem Ganglion semilunare in Verbindung, an dessen hintere Abteilung sich die kleine Wurzel anlegt. 1 Augenast; 2 Oberkieferast; 3 Unterkieferast des N. trigeminus: *PV* Brücke mit ihrer Medianfurche; *Ce* obere, *Ce'* untere Hemisphärenhälfte; *fh* Horizontalfurche des Kleinhirnes; *fl* Flocke; *am* Amygdalus cerebelli; VI N. abducens; VII N. facialis; VIII N. acusticus; IX N. glossopharyngeus; X N. vagus; XI N. accessorius; XII N. hypoglossus; *pa* Pyramide des verlängerten Markes; *o* Olive; *r* Seitenstrang der Medulla oblongata; *d* vordere Rückenmarksfurche am Übergange in die Pyramidenkreuzung; *ca* Vorderstrang des Rückenmarkes; *cl* Seitenstrang desselben; *Cl* vordere Wurzel des ersten Cervikalnerven.

salen Fläche des Chiasma und der Lamina cinerea terminalis befindliche Ausbuchtung des III. Ventrikels hat den Namen Recessus chiasmatis.

Der gesamte graue Boden des Zwischenhirnes, der sich in sagittaler Richtung von den Corpora mamillaria bis zur Lamina cinerea terminalis erstreckt und eine Länge von 10—12 mm besitzt, führt samt der Substantia perforata posterior auch den Namen graue Bodenkommissur, Commissura baseos grisea (Henle).

Das Tuber cinereum setzt sich in einen nach unten und vorn gerichteten, trichterförmigen, sagittal abgeplatteten hohlen Zapfen fort, den Trichter, Infundibulum, an welchem die Hypophysis hängt. Die Höhlung des Trichters hat den Namen Recessus infundibuli.

Von hier aus gelingt es unschwer, durch Injektion des III. Ventrikels mit erstarrenden Massen einen Ausguss des gesamten Ventrikelsystemes darzustellen, welcher uns die Formen und den Zusammenhang der einzelnen Kammern im plastischen Bilde zeigt. Das untere, etwas verdickte, nicht hohle Ende des Infundibulum senkt sich in den Hinterlappen der Hypophysis ein.

c) Hypophysis cerebri.

Der Hirnanhang ist ein länglich-runder, an der oberen Fläche abgeplatteter, mit der Längsachse quer gestellter Körper, welcher in der Hypophysengrube des Keilbeinkörpers ruht und von einem eigenen durchbohrten Fortsatze der Dura mater, dem Diaphragma sellae, gedeckt wird. Ihre Farbe ist grauröthlich, ihre Festigkeit ansehnlich. Sie besteht aus einem hinteren kleineren, mit dem Infundibulum zusammenhängenden rundlichen, und einem vorderen grösseren hinten konkaven Lappen, welche verschiedener Abkunft, nun aber genau miteinander verbunden sind. Der vordere Lappen ist äusserlich grauroth, innen grau; der hintere ist weicher und von hellgrauer Farbe. Der grosse vordere Lappen bildet die Hypophyse im engeren Sinne. Das eigentümliche Organ wird bei niederen Wirbeltieren in relativ grösserer Ausbildung gefunden.

Mit dem Namen Eminentia saccularis bezeichnet Retzius am menschlichen Gehirne ein Gebilde, welches zwischen den Corpora mamillaria und der Wurzel des Infundibulum seine Lage hat und merkwürdige Beziehungen besitzt zu dem Saccus vasculosus der Knochen- und Knorpelfische, dem es entspricht. Andeutungen desselben sind oft noch am erwachsenen Gehirne vorhanden, deutlicher ist das Gebilde am fötalen Gehirne ausgesprochen. Die beiden seitlichen Teile (vergl. Fig. 293 mit Fig. 292) stellen die Alae laterales der Eminentia saccularis dar, der hintere schmale Fortsatz, Processus intermamillaris, zieht zur intermamillaren Spalte. Der Hohlraum der Eminentia saccularis ist eine Ausstülpung des Ventriculus tertius, Recessus saccularis.

Haller, B., Untersuchungen über die Hypophyse und die Infundibularorgane. Morphol. Jahrbuch XXV, 1896.

Kupffer, C. v., Die Deutung des Hirnanhanges. Ber. d. Ges. f. Morphol. u. Phys. in München, 1894.

Retzius, G., Über ein dem Saccus vasculosus entsprechendes Gebilde am Gehirne des Menschen. Biolog. Untersuchungen, N. F. VII, 1895.

d) Tractus opticus. Fig. 292, 293, 298.

Der Tractus opticus ist ursprünglich hohl und gleich der Netzhaut des Auges eine Ausstülpung des Zwischenhirnes. In seiner Endform entspringt der Traktus mit mehreren Wurzeln. Die laterale steht mit dem Corpus

geniculatum laterale in Zusammenhang, die mediale mit dem Corpus geniculatum mediale. Zwischen dem letzteren Gebilde und dem Pulvinar dringt ein starkes Bündel des Tractus als Brachium quadrigeminum superius zum vorderen Vierhügel; dies ist die Vierhügelwurzel des Tractus; der Rest von Tractusfasern begiebt sich teils zum Polster des Sehhügels selbst, die Thalamuswurzel des Tractus bildend, teils unmittelbar zum Endhirne (s. Sinnesorgane).

Nach Gudden besteht der Tractus opticus aus zwei wesentlich verschiedenen Bestandteilen: 1. den überwiegenden Sehnervenfasern und 2. der Commissura inferior. Letztere wird am besten zur Ansicht gebracht an Präparaten, die vivisektorisch nach Exstirpation einer oder beider Retinae gewonnen worden sind. Die Guddensche Kommissur erscheint dabei erhalten, während die Tractus degenerierten. Sie liegt am hinteren Rande des Chiasma und am Innenrande des Tractus. Der Ursprung der Kommissur scheint im Corpus geniculatum mediale gelegen.

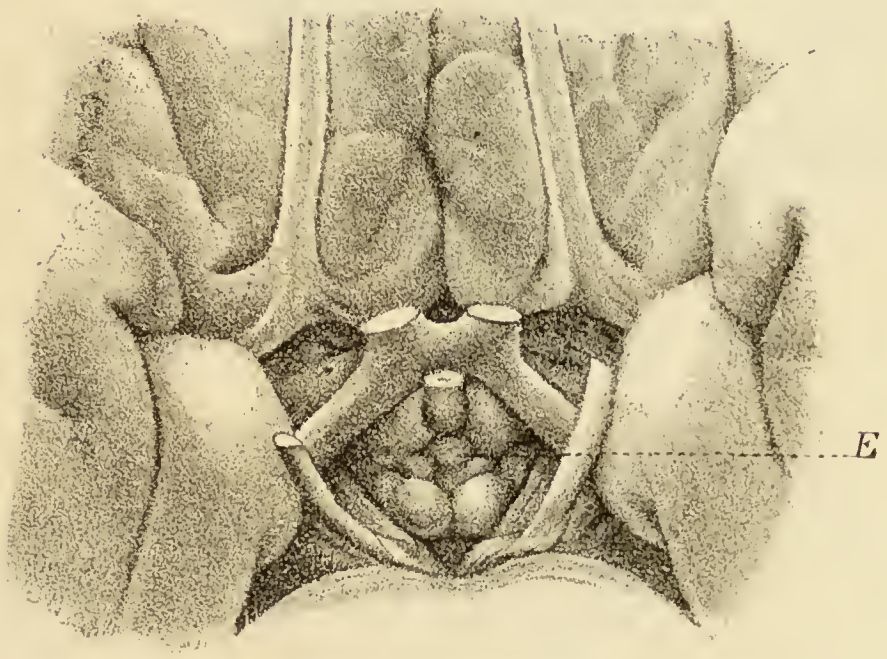

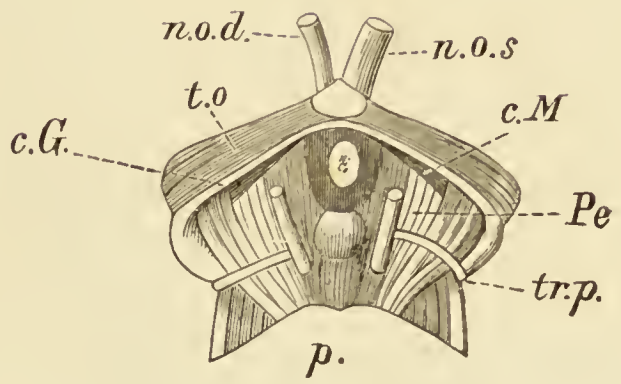

Fig. 293. Fig. 294.

Fig. 293. Teil der Basis eines menschlichen Gehirnes, mit der zwischen den Corpora mamillaria und der Wurzel des Infundibulum gelegenen Eminentia saccularis (*E*) von G. Retzius.

Fig. 294. Basis des Zwischen- und Mittelhirnes vom Kaninchen nach Entfernung des einen (rechten) Augapfels. Nach Gudden. $^2/_1$.

n.o.d. der atrophische rechte Sehnerv; *n.o.s.* der linke Sehnerv; *t.o* Tractus opticus mit *c.G.* (weiss), Guddenscher Commissura inferior; *c.M.* Meynertsche Kommissur, sich in den Pedunculus *Pe* einsenkend; *tr.p* Tractus pedunculari transversus; *p* Brücke.

Der Tractus opticus windet sich als platter Strang um das vordere Ende des freien Teiles des Hirnschenkels und ist mit letzterem verwachsen. Seine Richtung ist dabei eine median-vorwärts ziehende. Medial vom Hirnschenkel, die graue Bodenkommissur überschreitend und mit ihr verwachsen, nähern sich beide Tractus immer mehr und treffen vor dem Tuber cinereum und Infundibulum zur Bildung des Chiasma opticum zusammen. Aus letzterem, welches hinter dem Sulcus opticus der oberen Keilbeinfläche seine Lage hat, gehen die auseinanderweichenden Nervi optici hervor.

e) Lamina terminalis.

Sie ist ein dünner, morphologisch wichtiger, median gelagerter Hirnteil, welcher von der vorderen Fläche des Chiasma opticum vor der Commissura cerebri anterior und vor den Columnae fornicis aufsteigt, um in das Endhirn und in die Deckplatte des Ventriculus tertius sich fortzusetzen.

Sie wird von der Hirnbasis aus leicht gesehen, wenn die Stümpfe der Nervi optici nach hinten gezogen werden (Fig. 270). Am Medianschnitte des Gehirnes wird zugleich ihre Beziehung zum Ventriculus tertius deutlich (Fig. 293).

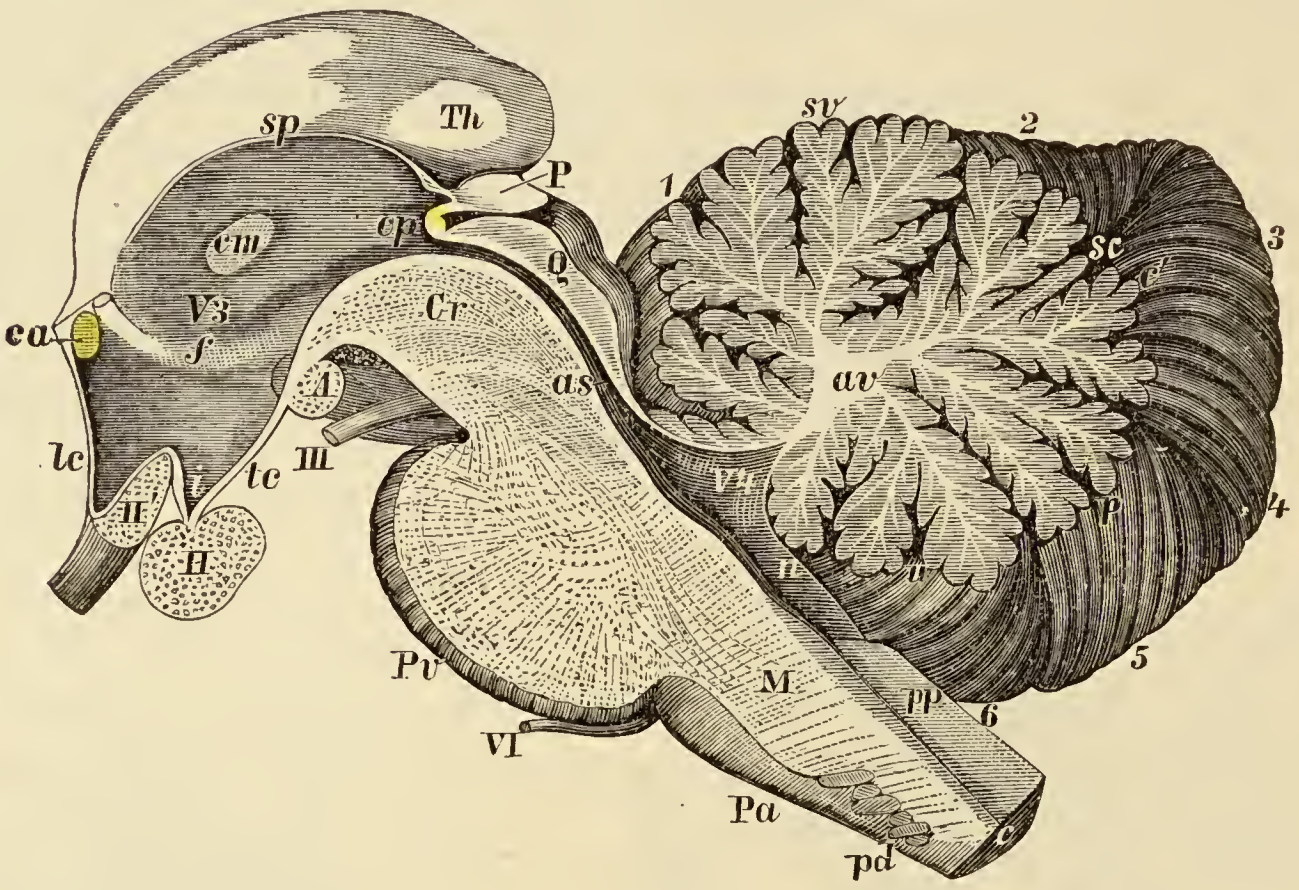

Fig. 295.

Medianschnitt durch den Hirnstamm.. Nach Reichert.

Th Thalamus; *sp* Stria medullaris thalami; *P* Corpus pineale; *cp* Commissura posterior, über derselben der Recessus pinealis; *cm* Massa intermedia; *ca* Commissura anterior; *V3* dritter Ventrikel; *f* Columna fornicis; *lc* Lamina terminalis; *A* Corpus mamillare; *tc* Tuber cinereum; *i* Infundibulum; *H* Hypophysis; *Cr* Pedunculus cerebri; *Q* Corpora quadrigemina; *as* Aquaeductus; *Pv* Pons; *n* Medulla oblongata; *pa* Pyramide; *pd* deren Kreuzung; *pp* Corpus restiforme; *V4* Ventriculus quartus; *H* Velum medullare posterius und Deckplatte des vierten Ventrikels; *c* Centralkanal des Rückenmarkes; *av* Arbor vitae cerebelli; *sv* Oberwurm; *sc* Folium; *c'* Tuber; *p* Pyramis; *u* Uvula; über *n* der Nodulus. 1 Lobulus quadrangularis; 2 Lobulus semilunaris superior; 3 und 4 Lobulus semilunaris inferior; 5 Lobulus biventer; 6 Tonsilla; II' Chiasma opticum; III N. oculomotorius; VI N. abducens.

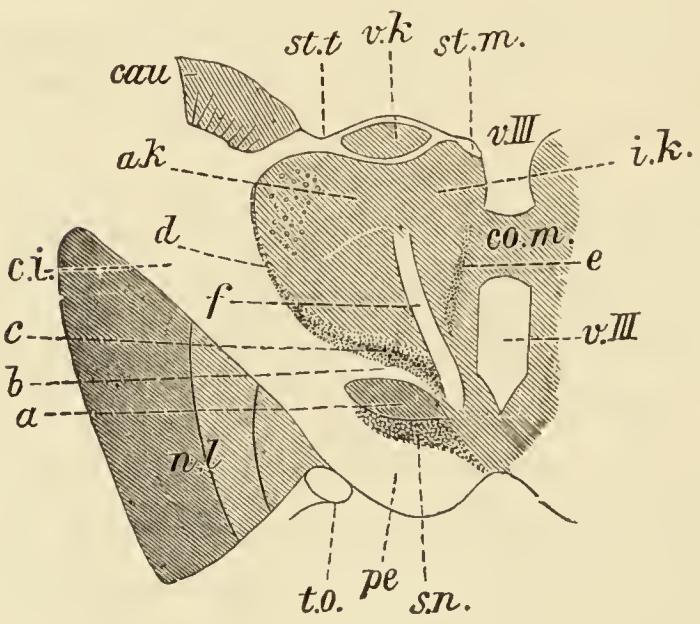

Fig. 296.

II. Thalamencephalon.

a) Der Sehhügel, Thalamus.

Der Sehhügel ist ein gebogener abgeplattet keulenförmiger Körper, an welchem man eine freie dorsale oder obere, in sagittaler Richtung konvexe; eine ventrale, untere, sagittal konkave oder Hypothalamusfläche; eine mediale, im vorderen Teile ventrikulare Fläche

Fig. 296. Skizze eines Querschnittes durch Thalamus und Hypothalamus im Gebiete der Massa intermedia. Natürliche Grösse.

cau Nucleus caudatus; *n.l.* Linsenkern; *t.o.* Tractus opticus; *pe* Pedunculus; *s.n.* Substantia nigra; *v*III, *v*III dritter Ventrikel; *co m.* Massa intermedia; *a* Nucleus hypothalamicus (sog. Luysscher Körper); *b* Zona incerta von Forel; *c* dorsale Schicht der Regio hypothalamica; in *d* die Lamina medullaris externa übergehend; *e* Bestandteile des unteren Thalamusstieles; *f* sog. Vicq d'Azyrsches Bündel (absteigender Schenkel des Fornix); *i.k.* innerer Kern; *a.k.* äusserer Kern des Thalamus; die Punkte innerhalb des letzteren deuten quergeschnittene Markbündel an; *st.m.* Stria medullaris; *v.k.* vorderer oder oberer Kern des Thalamus; *st.t.* Stria terminalis; *c.i.* Capsula interna.

und eine laterale oder kapsulare Fläche (Capsula interna) unterscheidet; hierzu gehören die entsprechenden Ränder, sowie ein vorderes und hinteres Ende (Fig. 295—297).

Die freie dorsale Fläche (Fig. 297) zeigt eine weissliche Beschaffenheit, infolge der Gegenwart eines Stratum zonale. An ihrem Aussenrande wird die dorsale Fläche begrenzt von der langgestreckten Stria terminalis, längs welcher die Vena terminalis dicht unter der Oberfläche von hinten nach vorn zieht. Der mediale Rand der oberen Fläche ist gesäumt durch eine Taenia thalami und durch einen Markstreifen, Stria medullaris, welcher hinten in die Stiele der (in Fig. 297 abgeschnittenen) Zirbel übergeht. Lateral

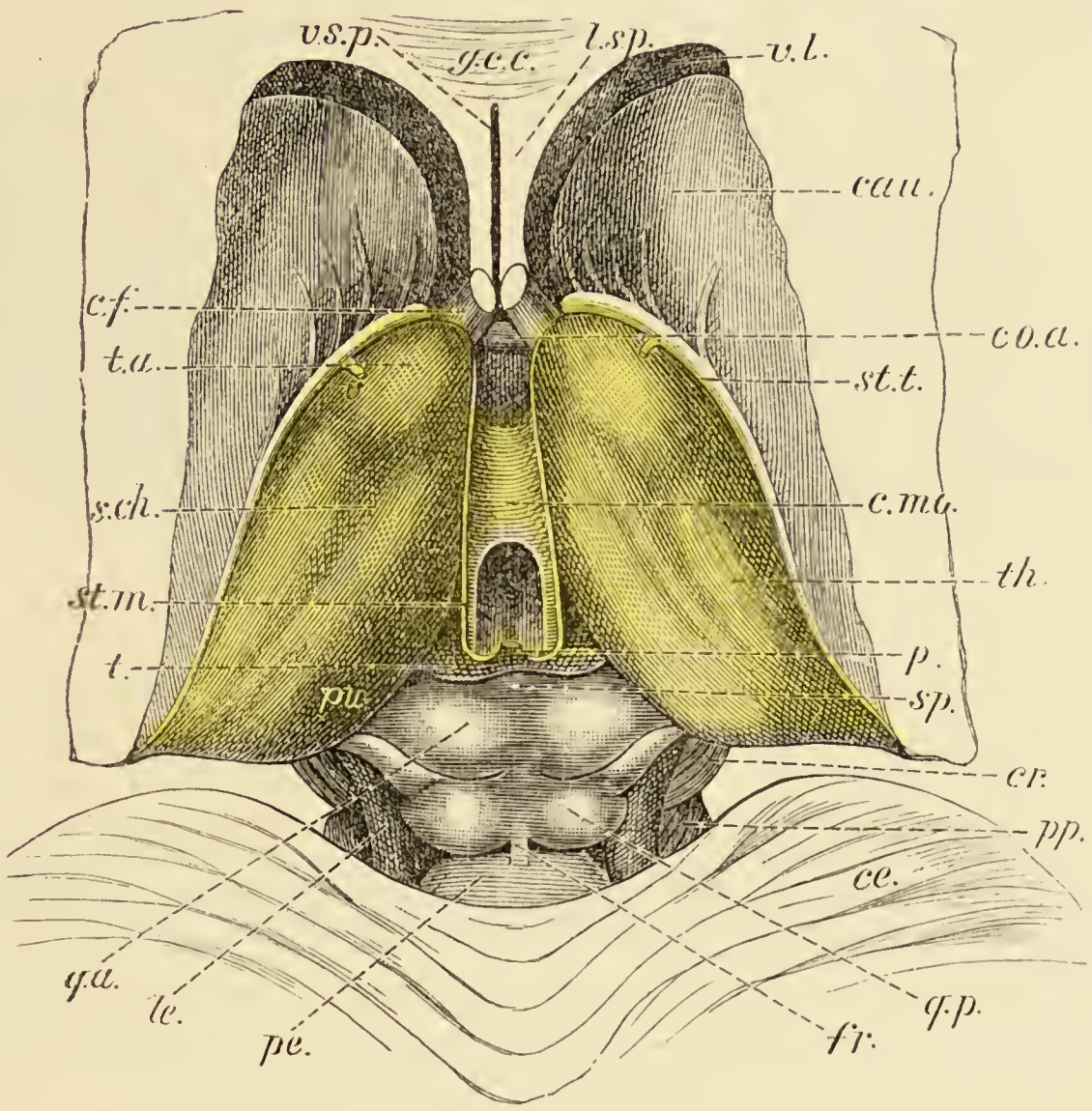

Fig. 297.

Obere Ansicht des Mittelhirnes, Zwischenhirnes und Streifenhügels.

ce Kleinhirn; *pe* vordere Kleinhirnstiele mit Velum medullare anterius; *fr* Frenulum veli medullaris anterioris; *le* Schleife; *pp* Brückenarm des Kleinhirnes; *cr* Grosshirnschenkel; *p.q.* hintere, *q.a.* vordere Vierhügel; *sp* Tuberculum subpineale; *p* Stiel der abgeschnittenen Zirbel; *t* Trigonum habenulae; *pu* Pulvinar; *th* Sehhügel; *st.m.* Stria medullaris thalami; *c.mo* Massa intermedia; *t.a.* Tuberculum anterius; *s.ch.* Sulcus chorioideus; *st.t.* Stria terminalis; *v* durchschnittene Vena terminalis; *cf* Säulchen des Fornix; *co.a.* vordere Kommissur; *cau* Streifenhügel; *v.l.* Vorderhorn des Seitenventrikels; *l.s.p.* Lamina septi pellucidi; *v.s.p.* Cavum septi pellucidi; *g.c.c.* Balkenknie.

und ventral von diesem Stiele liegt jederseits ein kleines Feld des Sehhügels, Trigonum habenulae (Schwalbe). Über die dorsale Fläche des Sehhügels streicht eine Längsfurche, Sulcus chorioideus. Vorn erhebt sich die Sehhügelfläche zu dem stumpf hervorragenden Tuberculum anterius thalami. Das entgegengesetzte hintere Ende springt nach hinten unten vor und führt den Namen Polster, Pulvinar. Ein medial an die Stria terminalis angrenzender Streifen der dorsalen Fläche des Thalamus ist vom Epithel des Seitenven-

trikels des Endhirnes bekleidet, bildet einen Teil des Bodens dieses Ventrikels und stellt anscheinend die Seitenventrikelfläche des Thalamus dar (s. unten, Seitenventrikel).

Die mediale Sehhügelfläche ist, soweit sie den III. Ventrikel begrenzt, grau, reicht von der hinteren Kommissur (*cp.* Fig. 295) bis zum Foramen interventriculare, dorsal bis zur Stria medullaris, ventral bis zum Sulcus hypothalamicus. Etwas vor ihrer Mitte (bei *cm*) stehen beide medialen Flächen der Sehhügel durch die Massa intermedia in Verbindung, eine sekundäre Brücke grauer Substanz von 12 mm Länge und 6 mm Höhe.

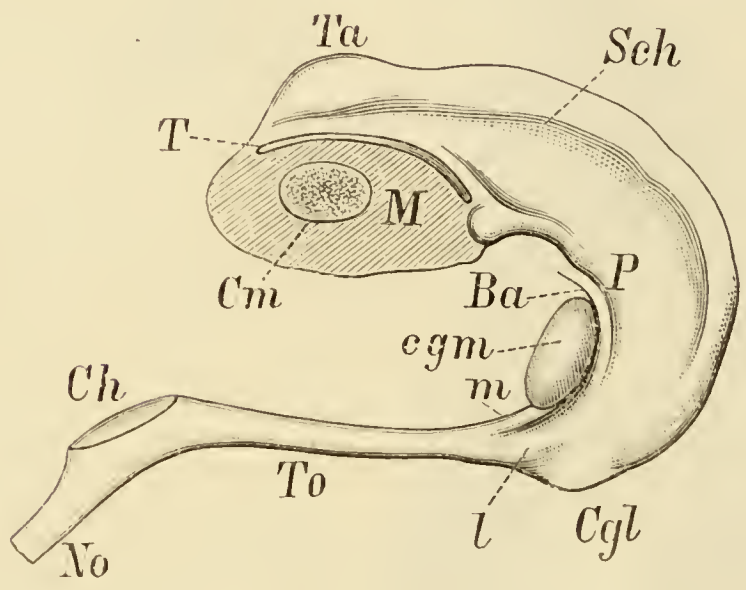

Fig. 298.

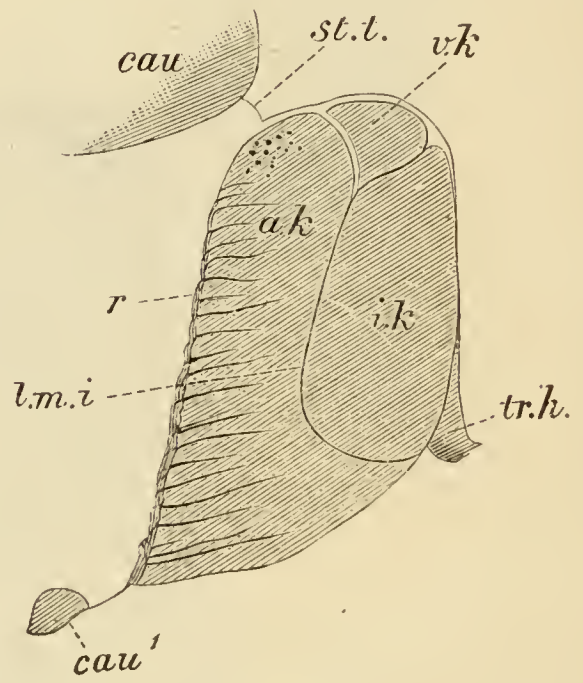

Fig. 299.

Fig. 298. Abgelöster Thalamus des rechten Zwischenhirnes von der medialen Seite gesehen mit seinem Übergange in den Tractus opticus (*TO*).

T Stria medullaris thalami; *M* mediale (Kammer-)fläche des Sehhügels; *Cm* Massa intermedia; *Ta* Tuberculum anterius des Sehhügels; *Sch* Sulcus chorioideus der dorsalen Sehhügelfläche; *P* Gegend des Pulvinar thalami; *Ba* Brachium quadrigeminum superius; *cgm* Corpus geniculatum mediale; *m* mediale Wurzel des Tractus opticus; *l* laterale Wurzel des Tractus opticus; *Cgl* Corpus geniculatum laterale; *To* Tractus opticus; *Ch* Chiasma opticum; *No* Nervus opticus.

Fig. 299. Horizontalschnitt durch den linken Thalamus opticus. Natürliche Grösse.

v.k. vorderer (oberer) Kern; *a.k.* äusserer, *i.k.* innerer Kern; *l.m.i* Lamina medullaris interna; *r* Gitterschicht und Lamina medullaris externa; *tr.h.* Trigonum habenulae; *st.t.* Stria terminalis; *cau*, *cau*[1] Nucleus caudatus.

Die ventrale Fläche des Sehhügels grenzt, wie gesagt, an den Hypothalamus; die laterale Fläche dagegen liegt der Capsula interna an, der markweissen Fortsetzung des Hirnschenkels nach oben (Fig. 296).

Über die laterale und dorsale Nachbarschaft des Sehhügels belehren vor allem Querschnitte durch das Gehirn im Gebiete des ersteren (Fig. 296).

Untersucht man den Sehhügel als Ganzes, wie er von seiner Nachbarschaft künstlich isoliert vor das Auge tritt, so ergiebt sich in Fig. 298 seine gebogene Form. Sein hinteres Ende setzt sich bei *m* und *l* in einen markweissen Strang fort, den Tractus opticus. Die Konkavität der aus dem Thalamus und Tractus opticus zusammengesetzten Platte dient zur Aufnahme des Hypothalamus. Dem nach unten umgebogenen hinteren Sehhügelteile sind die beiden Corpora geniculata (*cgm, cgl*) angefügt. Die Verschmälerung des Sehhügels gegen sein umgebogenes unteres Ende findet dadurch statt, dass der mediale Rand von der Zirbelgegend an zuerst mässig, dann rasch lateralwärts zieht (s. auch Fig. 297). Der laterale Rand der oberen Sehhügelfläche hat dagegen in ganzer Länge eine lateral-rückwärts streichende Bahn.

Der Sehhügel besteht aus grauer und weisser Substanz. Die graue Substanz bildet einen medialen, oberen und lateralen Hauptkern, welche durch Faserschichten, Laminae medullares, voneinander unvollständig getrennt, aber auch von Faserzügen durchdrungen werden; sie erscheinen daher auf Durchschnitten streifig. Der obere Kern bedingt durch seine Lage das Tuberculum anterius thalami; der mediale und laterale sind nur im hinteren Sehhügelteile voneinander geschieden.

Zu ihnen gesellt sich noch ein kleiner mittlerer Kern (Centralkern, Centre médian von Luys), sowie das Corpus patellare von Tschish, welches zwischen dem mittleren Kerne und den Fasern gelegen ist, die vom roten Kerne zum lateralen Kerne des Thalamus verlaufen.

Über die Lage der drei Kerne orientiert der Horizontalschnitt Fig. 299. Die laterale Wand des Thalamus und seines lateralen Hauptkernes, welche an die Capsula interna grenzt, ist ausgezeichnet durch eine reiche Einstrahlung von Nervenfasern aus den verschiedensten Gebieten der Grosshirnhemisphären. Man nennt diese Einstrahlung den Stabkranz des Thalamus. So dringen vom Stirnhirne Faserbündel in den vorderen Teil des lateralen Kernes ein:

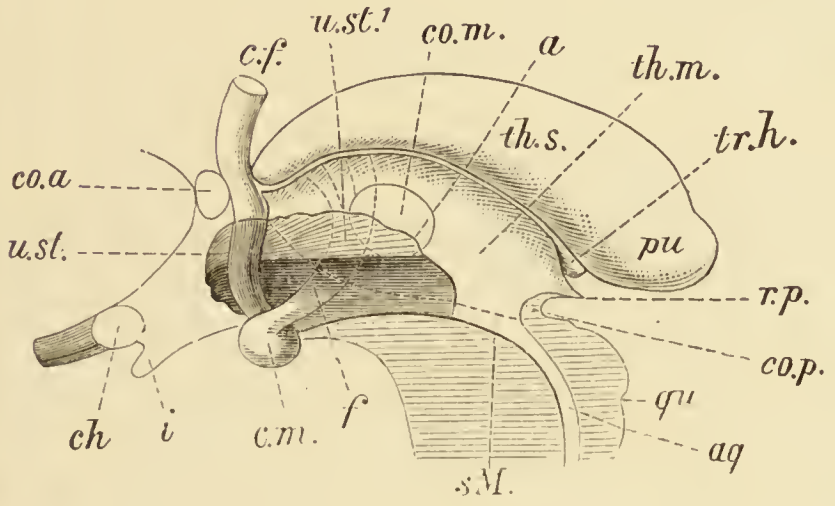

Fig. 300.

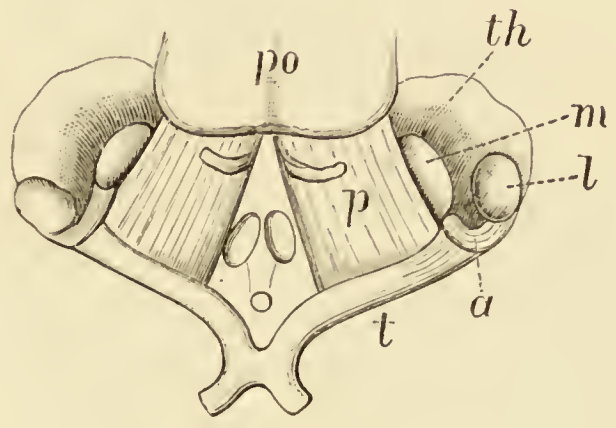

Fig. 301.

Fig. 300. Thalamus opticus, Corpus mamillare, Radix columnae fornicis und Vicq d'Azyrsches Bündel. Natürliche Grösse.

Das Gehirn ist durch einen Medianschnitt halbiert; die einzelnen Teile sind vom dritten Ventrikel aus gesehen dargestellt. *th.m.* mediale Fläche des Thalamus mit *co.m.* Massa intermedia. Im unteren vorderen Teile dieser Fläche ist das centrale Höhlengrau bis zur Linie *a* hin entfernt. Dadurch sind blossgelegt: der untere Teil von *c.f.* Radix columnae fornicis, ferner *u.st.* unterer Stiel des Thalamus, sich bei *u.st*¹ flächenhaft über dessen mediale Fläche ausbreitend, und *f* Vicq d'Azyrsches Bündel (Radix descendens fornicis). *c.m.* Corpus mamillare; *s.M.* Sulcus hypothalamicus; *th.s.* dorsale Fläche des Thalamus mit *pu* Pulvinar; *tr.h.* Trigonum habenulae; aus ihm verläuft zwischen *th.s.* und *th.m.* die Stria medullaris zur Columna fornicis; *qu* Durchschnitt der Vierhügel; *aq* Aquaeductus; *co.a* Commissura anterior; *ch* Chiasma; *i* Infundibulum.

Fig. 301. Basis des Zwischen- und Mittelhirnes eines neugebornen Menschen.

po Pons mit dem Sulcus basilaris; *p* Hirnschenkel; zwischen beiden Hirnschenkeln sind die länglichen Corpora mamillaria und das durchschnittene Infundibulum sichtbar; *t* Tractus opticus; *th* Thalamus opticus; *m* Corpus geniculatum mediale; *l* Corpus geniculatum laterale; *a* inkonstante Ansa intergenicularis.

sie werden im Besonderen vorderer Stiel des Thalamus genannt. Der hintere Teil des lateralen Kernes nimmt Faserstrahlungen auf aus dem hinteren Teile des Stirnlappens, dem Scheitel-, Schläfen- und Hinterhauptlappen, besonders aus dem letzteren; sie laufen in das Pulvinar thalami ein. Da letzteres auch einen Teil des Tractus opticus aufnimmt, so ist hier die Faserstrahlung besonders stark und hat den Namen Sehstrahlung erhalten. Die Art der Einstrahlung der Stabkranzfasern in die laterale Sehhügelfläche ist dadurch besonders gekennzeichnet, dass sie in der peripheren Zone derselben ein Geflecht von Bündeln der verschiedensten Richtung bilden, welches graue Substanz in seinen Maschenräumen enthält. Diese schmale gemischte Schicht heisst Gitterschicht, Stratum reticulatum. Nach innen hin verdichtet sich diese Schicht zu einer dünnen Marklamelle, Lamina medullaris externa des Sehhügels. Sie geht ventral in die dorsale Schicht des Hypothalamus über (Fig. 296).

An der Basis des oberen oder vorderen Kernes des Thalamus breitet sich ein von der Tiefe kommender Strang markhaltiger Fasern trichterförmig aus, das Vicq d'Azyrsche Bündel, Fasciculus thalamo-mamillaris s. Crus descendens fornicis (Fig. 300). Es kommt vom Corpus mamillare, durchdringt bogenförmig aufsteigend den Hypothalamus und die unteren Teile des Thalamus und gelangt so zu dessen oberem Kerne.

Der mediale Kern des Thalamus ist viel kürzer als der laterale und steht mit dem den III. Ventrikel umgebenden centralen Grau in Verbindung.

Die an der ventrikularen Wand des Thalamus befindliche graue Substanz, das centrale Grau oder das Höhlengrau des III. Ventrikels, liefert die sekundär entstandene Massa intermedia, ist durch den unteren Thalamusstiel (Fig. 296, *e*) von dem medialen Kerne des Thalamus abgegrenzt, und setzt sich ventral in die graue Bodenkommissur fort. Das Höhlengrau enthält ferner den unteren Teil des Vicq d'Azyrschen Bündels (Fig. 296), aber auch die Radix columnae fornicis (Fig. 300). Vor und unter der Massa intermedia nämlich ist das Höhlengrau beträchtlich verdickt. Aus dem hinter der Massa intermedia gelegenen Gebiete des Höhlengrau ist das Ganglion habenulae (Meynert) besonders zu erwähnen; aus ihm entspringt ein Bündel markhaltiger Fasern, das Meynertsche Bündel, Fasciculus retroflexus.

b) Metathalamus.

Die beiden Kniehöcker, Corpora geniculata. Fig. 290, 301.

Verfolgt man von der Hirnbasis aus den Tractus opticus in seiner Bahn um den Hirnschenkel centralwärts gegen das untere Ende des Thalamus opticus, so sieht man ein laterales Bündel des Tractus zu einer kleinen länglichen Anschwellung ziehen, welche mit dem unteren Thalamusende zusammenhängt: es ist dies das Corpus geniculatum laterale (Fig. 292, 298 und 301). Ein mediales Bündel des Tractus dagegen erreicht eine viel schärfer abgegrenzte Anschwellung an der ventralen Seite des Pulvinar, von letzterem äusserlich geschieden durch das Brachium quadrigeminum superius: dies ist das Corpus geniculatum mediale. Die Länge dieses Körpers beträgt 8, seine Breite 4 mm. Beide Kniehöcker sind als besondere Auswüchse des Thalamus zu betrachten.

Eine zwischen beiden Corpora geniculata von mir beobachtete Verbindungsschleife zeigt Fig. 301 unter der Bezeichnung Ansa intergenicularis.

c) Epithalamus.

1. Die Zirbel, Corpus pineale. Fig. 295, 303.

Die Zirbel, Conarium, ein unpaarer Körper von der Form eines Pinienzapfens, liegt am hinteren Ende der Sehhügelgegend und überragt dieselbe rückwärts, indem sie sich mehr oder weniger weit über die Vierhügelplatte erstreckt. Ihre Länge erreicht bis 12, die Breite 8, die Dicke 4 mm. Ihre Spitze ist nach hinten, ihre Basis nach vorn gerichtet.

Sie geht aus einer kleinen dorsalen Falte der dorsalen Hirnwand hervor und enthält häufig noch in ihrer Endform einen Rest des III. Ventrikels, den Ventriculus pinealis; beständig zeigt sie noch eine Ausbuchtung des III. Ventrikels gegen ihre verjüngte Basis, den Recessus pinealis, der von der oberen und unteren Lamelle der Zirbel eingeschlossen wird.

Die obere Lamelle, Lamina pedunculorum, entsendet nach rechts und links zum Thalamus einen Stiel, Zirbelstiel, Pedunculus pinealis, welcher sich in die Stria medullaris thalami fortsetzt (Fig. 295, 296, 297). Die untere Lamelle, Lamina pinealis, setzt sich dagegen fort zur hinteren Kommissur und zur Vierhügelplatte (Fig. 295).

Die Tela chorioidea superior (s. Hirnhäute) inseriert sich nicht am freien Rande der Lamina pedunculorum, sondern auf der oberen Fläche der Zirbel. So kommt eine zweite Zirbelausbuchtung des III. Ventrikels zu stande, der Recessus suprapinealis (Reicherti); seine obere Fläche wird von der Tela und ihrem Epithel, seine untere von der dorsalen Zirbelfläche gebildet.

Die obere Lamelle der Epiphysis zeigt nach Entfernung der Tela chorioidea folglich einen freien Saum; in ihm, aber auch in der Zirbel selbst und in der Tela, findet man meist gelbe sandartige Körnchen, den sogenannten Hirnsand, Acervulus, welcher aus phosphor- und kohlensaurem Kalke und einer organischen Grundlage besteht.

In der Zirbel vermutete man schon den Sitz der Seele (Descartes). In neuerer Zeit fällt sie dagegen, gleich der Hypophysis, den rudimentären Organen zu. Die Zirbel ist, wie erwähnt, das Erzeugnis einer kleinen Falte der dorsalen Hirnwand, und zwar der hintersten von mindestens drei solcher Falten, die im Reiche der Wirbeltiere vorkommen und bei ihrer

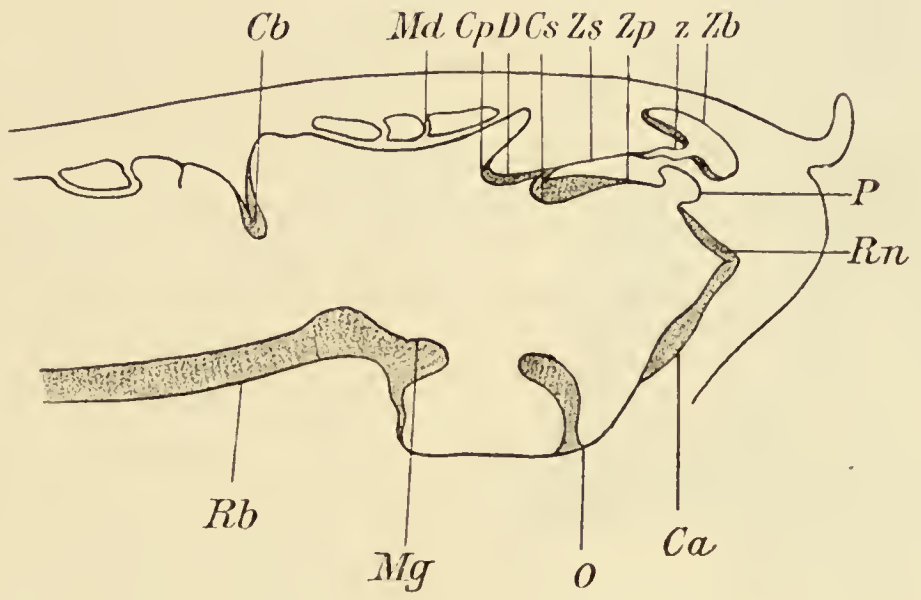

Fig. 302.

Medianschnitt durch das Hirn einer Larve von Petromyzon fluviatilis von 4,2 cm. $^{50}/_{1}$. Von R. Burckhardt.

Ca Commissura anterior; *Cb* Kleinhirn; *Cp* Commissura posterior; *Cs* Commissura superior; *D* Schaltstück; *Md* Mittelhirndach; *Mg* Grenze der Mittelhirnbasis; *O* Opticus; *P* Paraphyse; *Rb* Rautenhirnbasis; *Rn* Recessus neuroporicus (Lobus olfactorius impar); *Zb* Zirbelbläschen; *Zp* Zirbelpolster; *Zs* Zirbelstiel; *z* Ahlborns „unteres Zirbelbläschen". Velum und Falte der Plexus hemisphaerium und inferiores sind nicht bezeichnet; das erstere bildet die hintere Begrenzung der Paraphyse nach dem Zirbelpolster hin, die letzteren die vordere Begrenzung der Paraphyse.

weiteren Ausbildung zu eigenthümlichen Organen sich gestalten, den sogenannten Epiphysen des Zwischenhirnes. Eine dieser Epiphysen, das Parietalorgan genannt, ist mit guten Gründen auf ein ursprüngliches, augenähnliches Sinnesorgan zu beziehen. Über den gegenwärtigen Stand der interessanten Frage s. die Lehrbücher der Entwickelungsgeschichte und vergleichenden Anatomie sowie Fig. 302.

2. Die hintere Kommissur, Commissura cerebri posterior. Fig. 284, 295.

Sie ist ein auf dem Querschnitte halbmondförmig gestaltetes Bündel querverlaufender Nervenfasern von eigentümlichem Verlaufe. Der convexe Rand des Querschnittes ragt nach vorn. Dorsal wird sie vom Eingange in den Recessus pinealis, ventral von dem Eingange in den Aquädukt begrenzt (Fig. 295).

Man sieht ihren Mittelteil leicht vom III. Ventrikel aus, Fig. 303; aber auch durch Umklappen der Zirbel nach vorn kann sie als weisser Strang sichtbar gemacht werden (Fig. 284).

Der III. Ventrikel. Fig. 284, 295, 296, 297, 300, 303.

Die III. Hirnkammer, Ventriculus tertius cerebri, ist ein schmaler, hinten

etwas breiterer, vorn sich vertiefender Raum, welcher sich zwischen den Wänden des Zwischenhirnes befindet und vorn durch die Lamina terminalis sowie durch Teile des Endhirnes abgeschlossen wird (Columnae fornicis, Commissura cerebri anterior). Hinten geht er durch den Aditus ad aquaeductum in den Aquaeductus cerebri über, vorn und seitlich setzt er sich durch das wichtige Foramen interventriculare (Monroi), einer ovalen Pforte zwischen der Columna fornicis und dem Sehhügel, jederseits in den Seitenventrikel des Endhirnes fort.

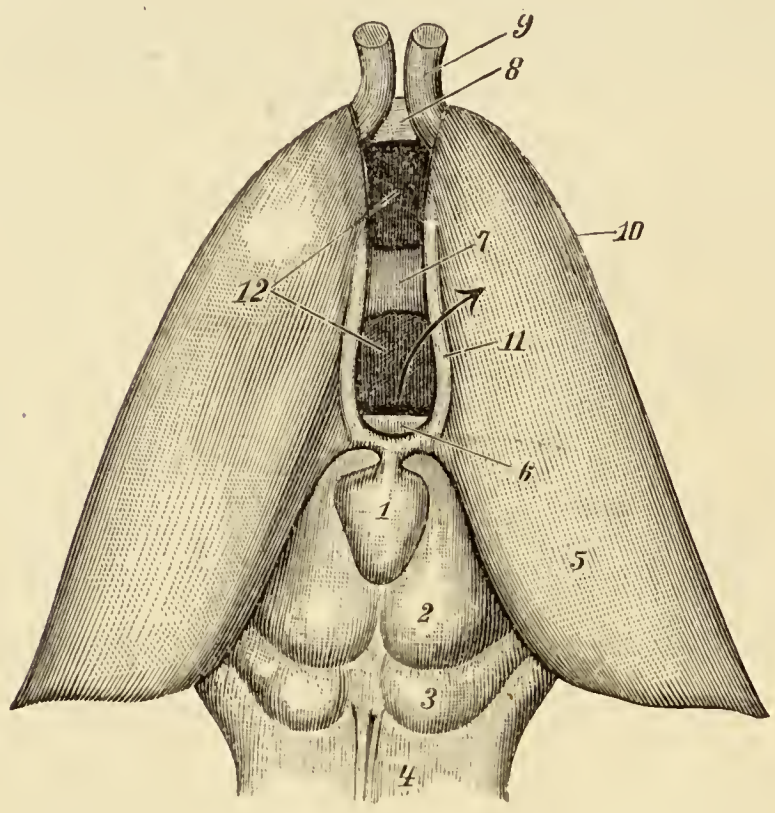

Fig. 303.

Dorsale Fläche des Zwischen- und Mittelhirnes.

1 Corpus pineale; 2 vorderer, 3 hinterer Vierhügel; 4 Frenulum veli medullaris anticeribris; 5 Thalamus; 6 Commissura cerebri posterior; 7 Massa intermedia; 8 Commissura anterior; 9 Columna fornicis; 10 Rand des Thalamus zur Stria terminalis; 11 Stria medullaris thalami; 12 Ventriculus tertius; Pfeil kommt ventral von der Commissura posterior aus dem Aquaeductus.

Besondere Ausbuchtungen des III. Ventrikels sind: der Recessus chiasmatis, Rec. infundibuli, Rec. pinealis, Rec. suprapinealis (Fig. 295, 300).

Der hintere Teil des Ventrikelbodens zeigt eine mediane Längsfurche, die Fortsetzung des Sulcus medianus des Aquäduktus. Die Seitenwände des Ventrikels zeigen den vom Foramen interventriculare zum Aquädukt ziehenden Sulcus hypothalamicus. Die Seitenwände des Ventrikels werden von den medialen Wänden des Zwischenhirnes, die vordere Wand von der Lamina terminalis, die hintere von der hinteren Kommissur und Zirbelbasis, die untere hinten vom Hirnschenkel, vorn von der grauen Bodenkommissur mit ihren verschiedenen Bestandteilen (Substantia perforata posterior, Corpora mamillaria, Tuber cinereum mit Infundibulum und Hypophysis, Chiasma opticum) gebildet. Ihre obere Wand, die Deckplatte des III. Ventrikels, ist ein Teil der Tela chorioidea ventriculi tertii; s. Hirnhäute. Dorsal von der Tela chorioidea und ihrem dem III. Ventrikel zugehörigen Gefäss-Plexus liegen als sekundäre Bedeckungen des Ventrikels Teile des Gewölbes und Balkens des Endhirnes.

V. Das Endhirn. Telencephalon.

Das Endhirn, die vorderste und grösste der 6 Hauptabteilungen des Gehirnes besteht:

1. aus den beiden symmetrisch gestalteten Halbkugeln (Hemisphäria) und

2. aus den gegenseitigen Verbindungen beider Hemisphären: Lamina terminalis (graue Schlussplatte, schon bei dem Zwischenhirne beschrieben S. 343), Corpus callosum (Balken) und der vorderen Kommissur.

Was Verbindungen mit den caudal gelegenen Hirnabteilungen betrifft, so steht das Endhirn, abgesehen von Leitungsbahnen, nur mit dem zunächst angrenzenden Zwischenhirne in Zusammenhang, obwohl es während seiner Entwickelung alle hinter ihm gelegenen Hirnabteilungen, von oben her allmählich zu bedecken bestimmt ist. Man sieht daher an einem unversehrten Gehirne bei dorsaler Betrachtung nichts anderes als das Endhirn und muss letzteres, soweit es auf den übrigen Abteilungen aufliegt, entfernen, um deren dorsale Ansicht zu gewinnen (Fig. 269, 272 und 284 zu vergleichen). Letztere Figur enthält vorn noch einige

Gebilde des Endhirnes und lässt zugleich erkennen, dass die Verbindung des Endhirnes mit dem Zwischenhirne nur an der vorderen und seitlichen Fläche des letzteren statt hat.

Lage. Beide Hemisphären bedecken mit ihrer Basis die vordere und mittlere Schädelgrube, sowie das Dach der hinteren Schädelgrube und nehmen mit ihrer Masse den bis zum Schädelgewölbe reichenden Raum fast ganz ein.

Gewicht s. S. 318.

Form. Beide Hemisphären sind durch eine tiefgreifende, im mittleren Gebiete bis auf den Balken und unter dem Balken bis auf das Gewölbe reichende, vor und hinter dem Balken aber durchdringende Spalte voneinander geschieden. Der ventral vom Balken gelegene Spaltenteil wird Cavum septi pellucidi genannt. Die bis zum Balken reichende, vor und hinter ihm durchdringende grosse Spalte wird Fissura sagittalis encephali genannt. Als Fissura cerebri transversa superior ist bereits jene grosse horizontale Spalte bekannt geworden, welche zwischen dem Gross- und Kleinhirne von hinten eindringt (S. 318).

An jeder Hemisphäre unterscheidet man 3 Flächen:

1. eine sagittal und quer gewölbte dorsolaterale Fläche, Facies convexa;

2. eine durch den Anfang der Fissura lateralis in eine vordere und hintere Abteilung zerlegte und in jeder Abteilung schwach gehöhlte basale Fläche, Basis, und

3. eine vertikale, ebene mediale Fläche oder Wand, Facies medialis.

Die mehr oder minder abgerundeten Übergangsränder der Flächen heissen Kanten der Hemisphäre; es sind zu unterscheiden:

1. eine dorsale oder Mantelkante;

2. eine basale Kante, die mediale Fortsetzung der vorigen auf die Hirnbasis;

3. eine laterale Kante, die auch Temporo-Orbitalkante genannt wird.

Aus der Schädelhöhle herausgenommen und auf eine feste Unterlage gelegt, verliert das Gehirn viel von seiner normalen Form; man muss dasselbe in geeignete Flüssigkeiten bringen oder vor der Herausnahme härten.

Jede einzelne Hemisphäre und auch die Verbindungsglieder beider Hemisphären sind nunmehr auf ihre Besonderheiten zu untersuchen.

I. Äussere Oberfläche der Hemisphären.

An jeder Hemisphäre ist zu unterscheiden:

A) ein Stammteil, welcher dem Ende des Hirnstammes anliegt, und

B) ein Mantelteil, jenseits des ersteren.

Der Stammteil der Hemisphäre besteht

1. aus der Insel,

2. aus der Substantia perforata anterior und

3. aus dem Riechlappen, Lobus olfactorius, welcher in Tuber, Tractus und Bulbus olfactorius sich gliedert.

Der Mantelteil der Hemisphäre umgiebt den Stammteil wie ein vorn unten offener Ring; er wird daher auch Ringlappen genannt. Er gliedert sich regional in verschiedene Abteilungen: Stirn-, Scheitel-, Hinterhaupt- und Schläfenlappen; gewisse Teile aller dieser Lappen scheidet man aus als Sichellappen.

Das vordere Ende des Stirnlappens heisst der Stirnpol der Hemisphäre; das hintere Ende des Hinterhauptlappens Hinterhauptpol, das vordere Ende des Schläfenlappens Schläfenpol der Hemisphäre.

Schon an einer Abteilung des Stammteiles der Hemisphäre (Insel) zeigt sich die Oberfläche in Falten gelegt; um so ausgebreiteter ist dies der Fall bei dem Mantelteile.

Untersucht man die Faltenthäler oder Furchen der Hemisphäre genauer, so ergiebt sich, dass sie sehr verschiedene Tiefen erreichen. Zieht man auch die Entwickelungsgeschichte heran, so zeigt sich, dass ursprünglich jede Hemisphäre eine glatte Oberfläche und dünne Wände, aber einen geräumigen Ventrikel besass. Die bei den Erwachsenen vorhandene Skulptur der Hemisphären ist daher eine spätere Erscheinung, veranlasst durch Wachstumsvorgänge am fötalen Gehirne, welche zu Faltungen führten. Sowohl hinsichtlich des zeitlichen Auftretens der einzelnen Furchen, als auch der Tiefe derselben machen sich bedeutende Unterschiede geltend. Furchen, welche die ganze Dicke der Hirnwand einnehmen und also Totalfalten entsprechen, nennt man Fissuren; solche, welche sich nur auf die Hirnrinde beschränken und Rindenfalten entsprechen, Furchen.

A) Stammteil der Hemisphäre.

1. Substantia perforata anterior. Fig. 270, 292, 304.

Sie liegt lateral vom Chiasma opticum, grenzt vorn an das Tuber olfactorium, lateral an den Schläfenlappen (Hakenwindung).

Ihre Oberfläche ist glatt, grau, von zahlreichen Gefässlöchern durchsetzt. Ihre graue Substanz hängt dorsal mit dem Nucleus lentiformis zusammen. Die flache Grube, in der die Substantia perforata anterior ihre Lage hat, wird Vallecula cerebri lateralis genannt.

Der mediale Teil der Substantia perforata anterior hilft den sogenannten hinteren Riechlappen bilden; s. unten.

2. Riechlappen, Lobus olfactorius, Rhinencephalon.

Sein hinterer Abschnitt, Tuber olfactorium, Riechwulst, ist ein pyramidaler kleiner Wulst, dessen ventrale Oberfläche sich dem Beschauer als Trigonum olfactorium zuwendet. Das Tuber olfactorium ist von der Substantia perforata anterior nur durch eine oberflächliche Rinne getrennt. Eine tiefe, 4 cm nach vorn sich erstreckende Furche des Stirnlappens, Sulcus olfactorius, nimmt sowohl den Körper der dreiseitigen Pyramide auf, als auch die beiden vorderen Teile des Riechlappens, den Tractus und Bulbus olfactorius. Der Bulbus olfactorius ist eine graue Anschwellung von 8—10 mm Länge, 3—4 mm Breite und 2—3 mm Dicke. Der Bulbus liegt mit seiner ventralen, freien Fläche auf der Lamina cribrosa des Siebbeines. Von ihm gehen die zahlreichen Nervi olfactorii aus, welche zur Schleimhaut der Regio olfactoria der Nasenhöhle ziehen.

Am dreikantigen Tractus olfactorius sind zwei markweisse Streifen sichtbar, Stria olfactoria medialis und lateralis. Erstere zieht entlang der medialen Kante des Trigonum olfactorium gegen den Gyrus fornicatus des Stirnhirnes; die Stria lateralis zieht entlang der lateralen Kante des Trigonum nach hinten zum Eingange der Fissura cerebri lateralis, bis in die Nähe des Schläfenlappens, und dringt vielleicht bis zum Gyrus hippocampi vor. Die zwischen beiden genannten gelegene Stria media, verliert sich in der Substanz des Tuber selbst. Der dorsalen Kante entspricht eine Stria dorsalis, deren Faserbündel in das Mark des Stirnhirnes eindringen.

Der fötale Riechlappen besitzt eine (beim Pferde z. B. dauernde) Höhlung, Ventriculus olfactorius, Rhinocoel, von welchem im Bulbus lange Zeit ein Rest erhalten bleiben kann. Der genannte Ventrikel ist ein vorderer und unterer besonderer Arm des Seitenventrikels der Hemisphäre.

Weitere Einzelheiten über den Riechwulst zeigt Fig. 304, an der auch die basalen Riechstreifen zu erkennen sind. Von dem medialen Felde des Tuber olfactorium dehnt sich zwischen den, Fissura prima und Fissura serotina bezeichneten Furchen, ein kleines Rindengebiet aus, welches noch zum Riechlappen gehört, das mit His so zu nennende Brecasche Feld des Riechlappens. Die Entwickelungsgeschichte zeigt ferner, dass der Bulbus, Traktus,

das Tuber olfactorium und die Area Brocae zusammen den vorderen Riechlappen ausmachen gegenüber dem hinteren, welcher vom medialen Teile der Substantia perforata anterior, von dem lateralen Riechstreifen und vom basalen Ende des „Pedunculus corporis callosi“ oder von dem von Zuckerkandl sogenannten Gyrus subcallosus gebildet wird.

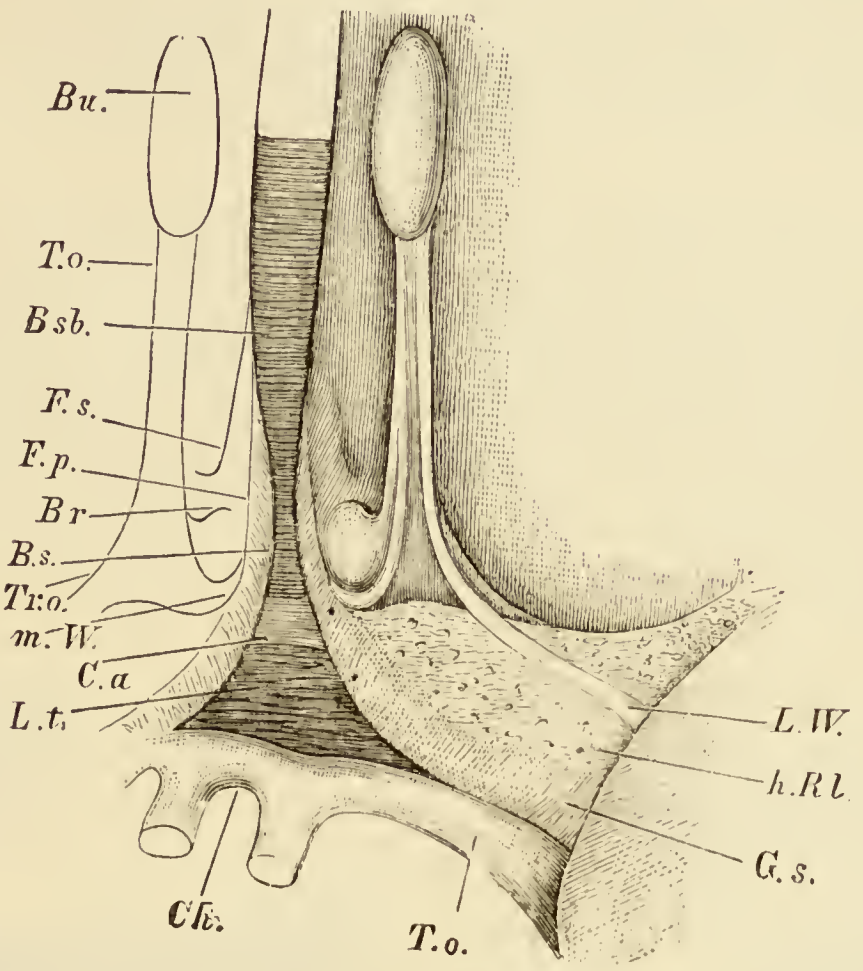

Fig. 304.

Riechlappen des menschlichen Gehirnes nach einem frischen Präparate gezeichnet. (W. His.) *Bu.* Bulbus olf.; *T.ol* Tractus; *Tr.o.* Trigonum olf.; *Bsb.* Balkenschnabel; *Bs.* Balkenstiel; *Br.* Brocasches Feld; *F.p.* Fissura prima; *F.s.* Fissura serotina; *C.a.* Ort der Comm. ant.: *L.t.* Lamina terminalis; *Ch.* Chiasma opticum: *T.o.* Tractus opticus; *G.s.* Ende des Gyrus subcallosus oder Balkenstiels: *h.Rl.* hinterer Riechlappen; (Teil der Lam. perforata anterior); *L.W.* laterale Wurzel; *m.W.* mediale Wurzel des Tractus.

Die Morphologie des Riechlappens wird wesentlich aufgehellt durch die vergleichend anatomische Untersuchung von Tiergehirnen. Hierüber orientiert beifolgende Zusammenstellung.

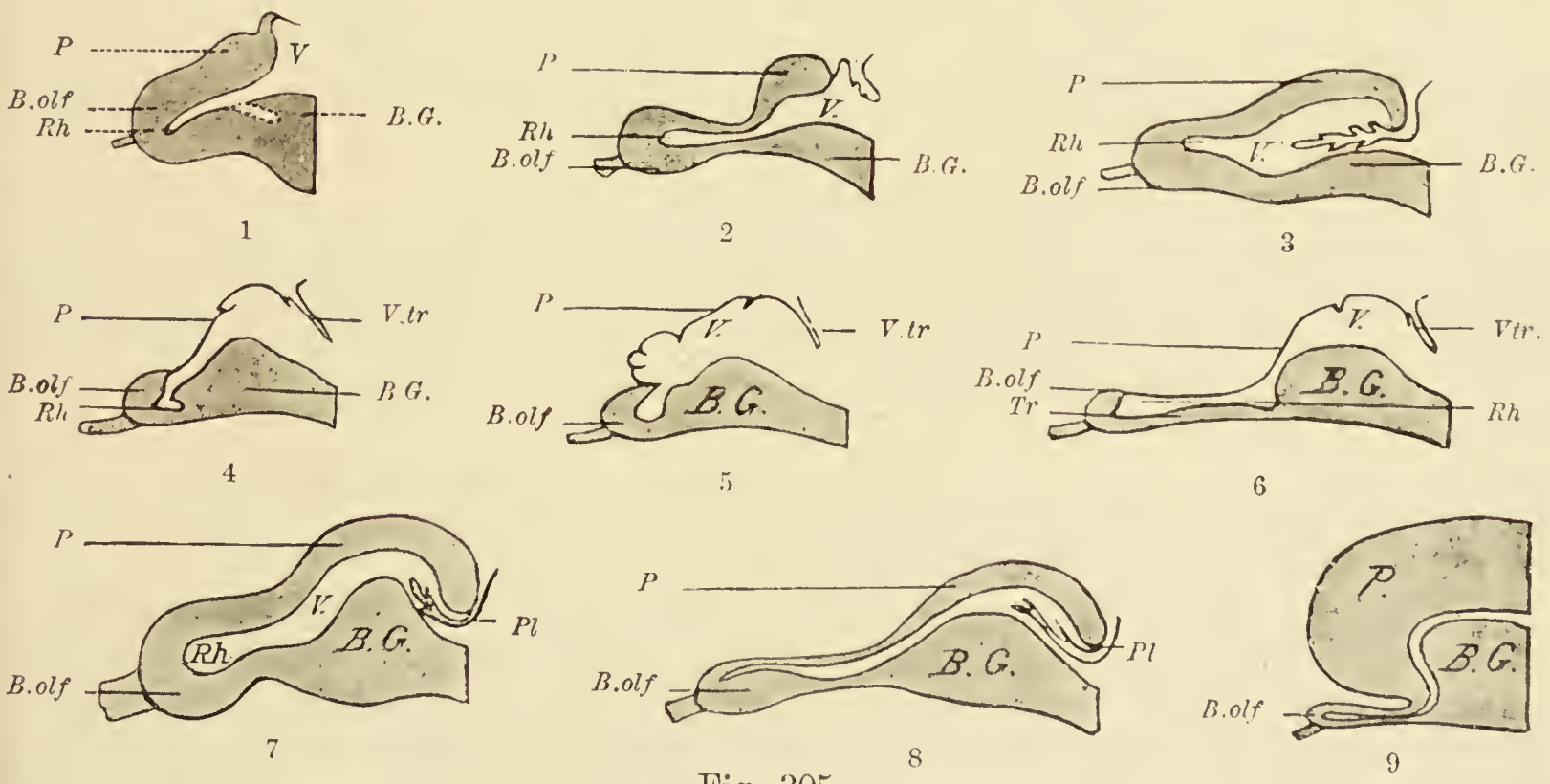

Fig. 305.

Schema der phylogenetischen Entwickelung des Endhirnes. (H. Rabl-Rückhard, 1894.) 1 Petromyzon; 2 Selachier (Akanthiasembryo); 3 Amphibien (Menopoma); 4 Teleostier (Salmonidentypus), sitzende Bulbi olfactorii; 5 Ganoiden; 6 Teleostier (Cyprinoidentypus) gestielte Bulbi olf.; 7 Reptilien (Chelonier) sitzende B. o.; 8 Desgl. (Ophidier) gestielte B. o.; 9 Mammalia, Stirnhirn mit Riechlappen.

Bezeichnungen: *B.olf.* Bulbi olf.; *B.G.* Basalganglion; *P* Pallium: *V.tr.* Velum transversum (v. Kupffer); *Tr.* Tractus olf.; *V.* Ventrikel; *Rh.* Rhinocoel: *Pl.* Plexus chorioidei.

3. Die Insel, Insula (Fig. 306, 307).

Die Insel lag ursprünglich frei zu Tage, sank aber allmählich in die Tiefe, indem die umgebenden Teile (Stirn-, Scheitel- und Schläfenlappen) durch stärkeres Flächenwachstum sich über sie hinwegwölbten. Daher heisst die Insel auch Lobus opertus. Um sie zu sehen, muss man die sie verbergenden Decklappen auseinanderziehen. Den Zugang zu ihr zeigt eine an der lateralen Fläche der Hemisphäre gelegene Fissur an, die Fissura lateralis cerebri. Die Fissur führt in eine tiefe Grube, Fossa lateralis cerebri, in welcher die Insel ihre Lage hat.

Die Insel ist ein im Grunde der Fossa lateralis cerebri gelegener Hügel, der seine drei Abhänge den Lappen zukehrt, die ihn bedecken. Es ist daher eine Facies frontalis, frontoparietalis und temporalis zu unterscheiden. Der dreigrätige Kamm ist der Fissur zugewendet und entspricht den drei Abschnitten der letzteren. Die am meisten hervorragende Stelle wird Inselpol genannt. Durch die Erhebung der Insel vom Boden der Fossa bleibt eine sie allseitig umgebende Furche zurück, Sulcus circularis (Reili). Vorn

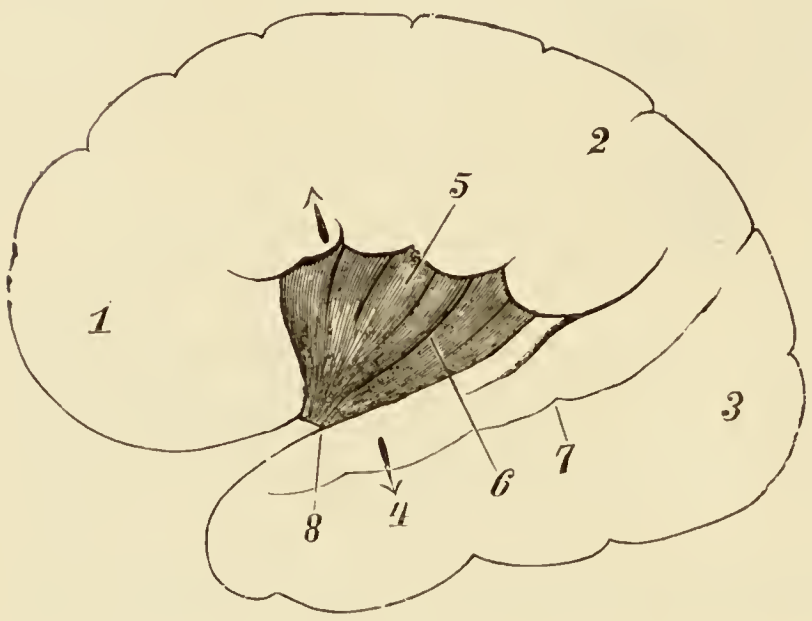

Fig. 306.

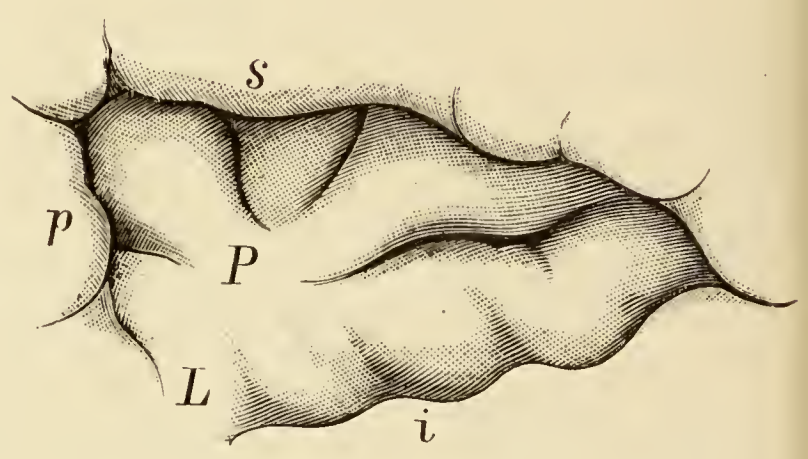

Fig. 307.

Fig. 306. Linke Hemisphäre mit aufgedeckter Fossa lateralis cerebri und Insula (5).

Die Insel (dunkel) ist umgeben vom Ringlappen (hell); der letztere zerfällt wieder in einzelne Unterabteilungen, wovon 4 sichtbar sind. (1/4)

Fig. 307. Insel der linken Hemisphäre.

P Inselpol oder Inselhöhe; *L* Limen insulae, Inselschwelle, zur Substantia perforata anterior hinführend. Die Insel besitzt drei Flächen, die von der Inselhöhe nach vorn, dorsal- und ventralwärts abfallen; jede derselben, besonders die dorsale Fläche, zeigt Furchen; diejenigen der ventralen Fläche sind seicht. Die Insel ist eingerahmt durch eine ringförmige, aus drei Abschnitten bestehende Furche, den Sulcus circularis insulae; die drei Abschnitte dieser Furche sind: Sulcus praeinsularis (*p*), Sulcus suprainsularis (*s*) und der Sulcus infrainsularis (*i*).

unten setzt sich die Insel mittels einer Schwelle, Limen insulae (Schwalbe) in die Substantia perforata anterior fort.

Von den drei Flächen ist die dorsale (frontoparietale) am bedeutendsten gefurcht; die hintere und längste dieser Furchen (Sulcus magnus insulae) greift meist über den Kamm ventralwärts hinaus und zerlegt so die Insel in eine frontoparietale und temporale Hälfte. Die Facies temporalis zeigt eine Reihe kürzerer und minder tiefer Furchen. Am wenigsten gefurcht (meist nur einmal) ist die Facies frontalis. Im ganzen werden 5—9 Inselwindungen (Gyri breves s. unciformes) gezählt, welche vom Inselpole fächerförmig über die Abhänge ausstrahlen.

Die überwölbenden Hemisphärenteile werden Decklappen der Insel genannt; am mächtigsten ist der dorsale Decklappen, welcher aus einem Teile des Stirn- und Scheitellappens

besteht und den Namen Operculum, Klappdeckel, trägt. Ihm zunächst an Ausdehnung steht der temporale Decklappen; der kürzeste ist der frontale.

Die Insel liegt in Bezug auf tiefere Hemispärenteile lateral vom Claustrum und Nucleus lentiformis.

B) Mantelteil der Hemisphäre.

I. Furchen.

a) Lappentrennende Furchen, Sulci interlobares.

Als Furchen, welche zur Gliederung des Hemisphärenmantels in einzelne grössere topographische Abteilungen benutzt werden, sind zu nennen: die Fissura lateralis, der Sulcus centralis, der Sulcus occipitalis transversus, die Fissura parieto-occipitalis, der Sulcus calloso-marginalis, die Fissura collateralis. Sie sind es, welche einen Stirn-, Scheitel-, Hinterhaupt-, Schläfen- und Sichellappen begrenzen.

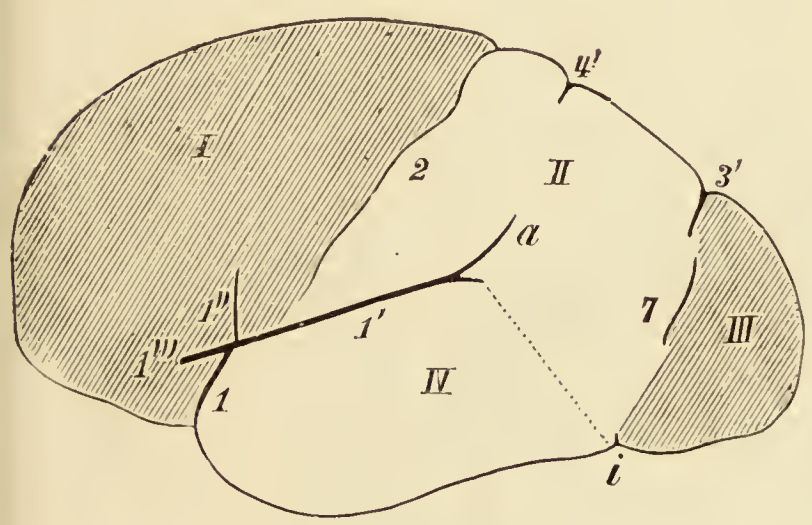

Fig. 308.

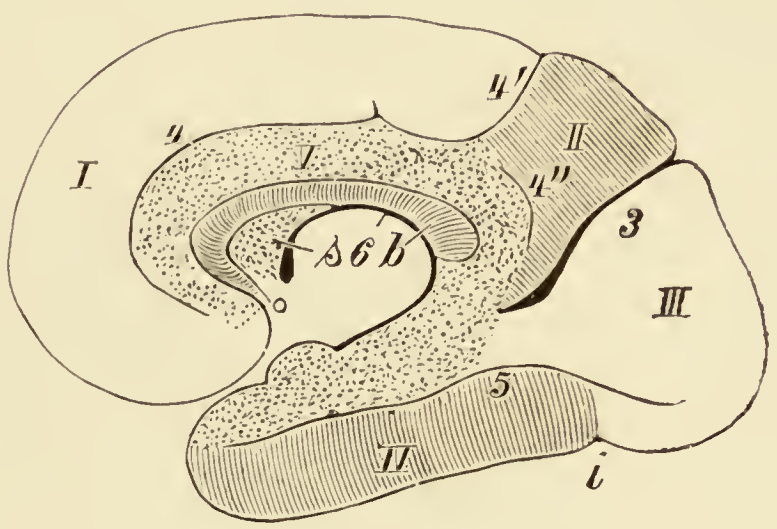

Fig. 309.

Fig. 308. Lappentrennende Furchen der convexen Fläche der linken Hemisphäre. 1/4.

I Stirn-; II Scheitel-; III Hinterhaupt-; IV Schläfenlappen.

1 Stamm der Fissura lateralis; 1' Ramus posterior s. horizontalis; 1'' Ramus superior; 1''' Ramus anterior derselben. *a* Pars ascendens des Ramus posterior fissurae lateralis; 2 Sulcus centralis; 3' dorsaler Teil der Fissura parieto-occipitalis; 4' dorsaler Teil des Sulcus calloso-marginalis; 7 Sulcus occipitalis anterior; *i* Incisura prae-occipitalis.

Fig. 309. Lappentrennende Flächen der medialen Fläche der rechten Hemisphäre. 1/4.

I Stirn-; II Scheitel-; III Hinterhaupt-; IV Schläfen-; V Sichellappen.

3 Fissura parieto-occipitalis; 4 Sulcus calloso-marginalis; 4' dessen Ramus ascendens; 4'' Sulcus subparietalis, 5 Fissura occipito-temporalis s. collateralis; 6 Fissura chorioidea; *i* Incisura praeoccipitalis; *b* Balken; *s* Septum pellucidum.

1. Fissura lateralis (Sylvii).

Sie stellt jene Furche dar, welche bei gedeckter Insel als Zugang zur Fossa lateralis cerebri äusserlich sichtbar ist und nimmt ihren Anfang vom lateralen Ende der quergestellten Vallecula lateralis[1]) der Hirnbasis.

Von der Vallecula aus steigt die Fissura lateralis eine kurze Strecke lateral-aufwärts (Truncus fissurae lateralis) und spaltet sich darauf in drei Äste:

[1]) Mit dem Namen Vallecula wird jene Grube bezeichnet, auf deren Grund die Substantia perforata anterior gelegen ist.

a) Der Ramus posterior ist der längste, streicht fast horizontal und überragt die Länge der Insel noch um die Hälfte; sein Endstück ist dorsalwärts gekrümmt: Pars ascendens.

b) Der Ramus superior s. ascendens steigt eine kurze Strecke weit fast senkrecht auf,

c) Der Ramus anterior dringt in der Richtung des hinteren Astes nach vorn.

2. Sulcus centralis (Rolandi).

Er zieht etwa von der Mitte der Mantelkante lateral-vorwärts gegen den vorderen Teil des Ramus posterior fissurae lateralis, ohne ihn ganz zu erreichen.

Das dorsale Ende kerbt häufig die Mantelkante ein und greift dadurch auf die mediale Fläche über. Selten ist der Sulcus centralis in 2 Abschnitte geteilt.

3. Fissura parieto-occipitalis.

Sie liegt im hinteren oberen Teile der medialen Hemisphärenfläche und greift (meist 1—2 cm) auf die dorsale Fläche über. Der mediale Abschnitt der Fissur fliesst ventral mit dem vorderen Ende der Fissura calcarina zusammen.

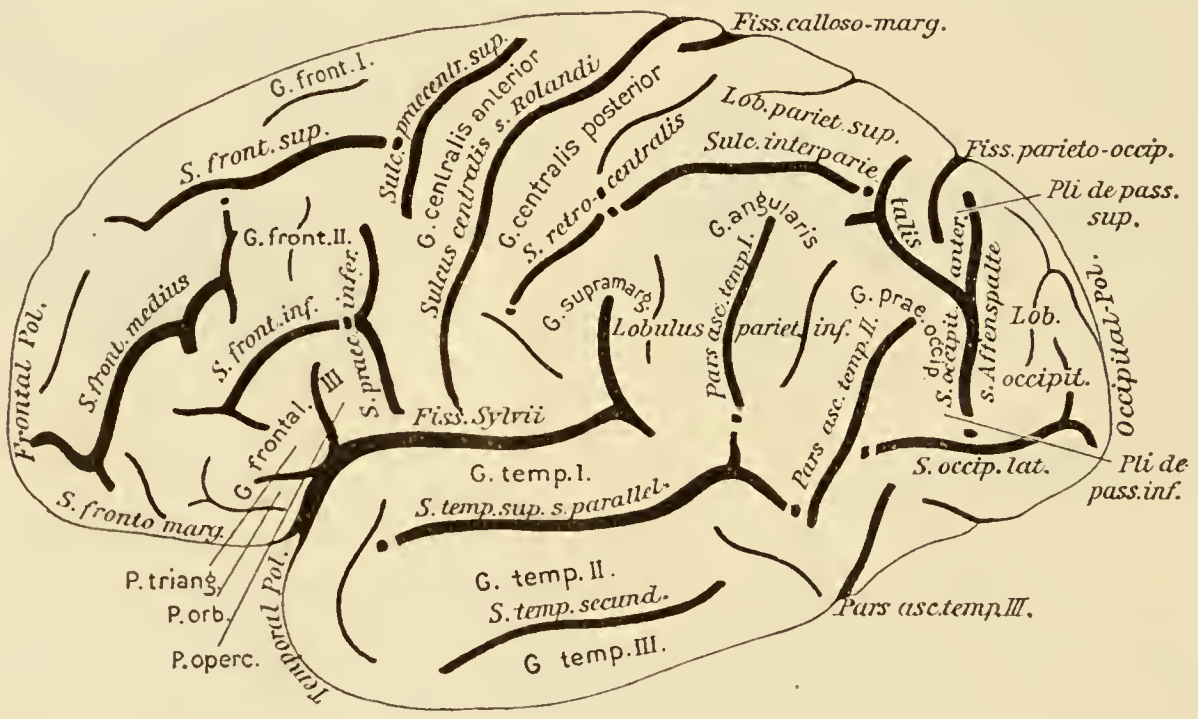

Fig. 310.

Linke Hemisphäre, von aussen. Nach Eberstaller.

4. Sulcus calloso-marginalis.

Auf der medialen Fläche gelegen, beginnt er unterhalb des Rostrum corporis callosi, umkreist in 1,5 cm Entfernung vom Balken dessen Knie und Körper und gelangt fast bis zum Splenium corporis callosi. Hier wendet er sich im Bogen zur Mantelkante und kerbt sie hinter dem dorsalen Ende des Sulcus centralis in der Regel ein.

In der hinteren Verlängerung seines horizontalen Verlaufes folgt der kurze Sulcus subparietalis; er kann mit dem ersten zusammenhängen. Der Sulcus calloso-marginalis sendet nach beiden Seiten, besonders dorsalwärts, kleinere Äste aus, von welchen einer den Namen Sulcus paracentralis führt; er liegt einige Centimeter vor dem Ramus ascendens des S. calloso-mariginalis.

5. Fissura collateralis (s. occipito-temporalis).

Der basalen Hemisphärenfläche angehörig, erstreckt sie sich von der Nähe

des Occipitalpoles, geteilt oder ungeteilt, gegen den Schläfenpol. Bloss die vordere Hälfte, Fissura collateralis anterior, wird zur Lappenscheidung benutzt.

6. Fissura chorioidea.

Sie ahmt im kleinen die Form des ganzen Ringlappens der Hemisphäre nach, liegt auf der medialen Seite und begrenzt den Sichellappen an der konkaven Seite, wie der Sulcus calloso-marginalis, subparietalis und collateralis an der konvexen.

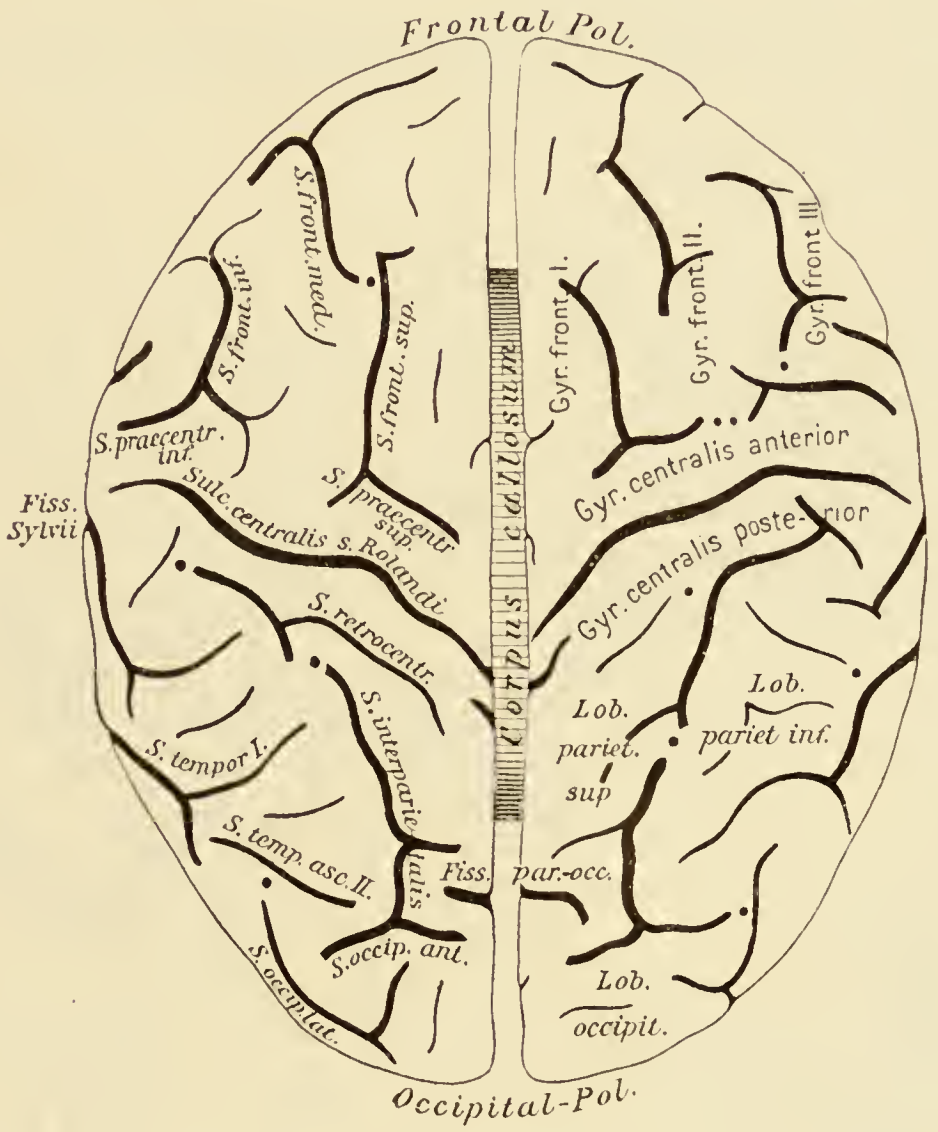

Fig. 311.

Endhirn, von oben. Nach Eberstaller.

7. Sulcus occipitalis transversus (s. anterior).

Die Furche befindet sich meist im Zusammenhange mit einer Lappenfurche, dem Sulcus interparietalis, und zieht hinter der Pars dorsalis der Fissura parieto-occipitalis in annähernd querer Richtung eine kurze Strecke über die convexe Hemisphärenfläche, ohne die Mantelkante zu kerben.

Fig. 308 und 309 orientieren über die lappentrennenden Furchen; Furchen der Lappen selbst sind nicht aufgenommen, die einzelnen Lappen durch verschiedene Behandlung kenntlicher gemacht.

b) Furchen der einzelnen Hirnlappen, Sulci intralobares.

1. Furchen des Stirnlappens (Lobus frontalis).

Der Stirnlappen umfasst das ausgedehnte Hemisphärengebiet, welches vor dem Sulcus centralis, vor und über der Fissura lateralis und dem Sulcus calloso-marginalis gelegen ist. Er hat eine konvexe dorso-laterale, eine leicht kon-

kave orbitale und eine plane mediale Fläche. Letztere ist hufeisenförmig, die orbitale dreieckig, erstere trapezförmig.

Der Stirnlappen enthält folgende Furchen:

Auf der dorso-lateralen Fläche:

α) Sulcus praecentralis inferior. Er beginnt aufsteigend nahe der Spitze des Operculum und dringt eine Strecke weit dorsalwärts vor, der Richtung des Sulcus centralis ungefähr parallel.

β) Sulcus praecentralis superior; oberhalb des vorigen der Centralfurche parallel aufend, ohne die Man telkante zu erreichen.

γ) Sulcus frontalis superior; zieht vom S. praecentralis superior vor- und medianwärts gegen den Frontalpol.

δ) Sulcus frontalis inferior; zieht vom S. praecentralis inferior bogenförmig vor-abwärts.

ε) Sulcus frontalis medius; zwischen den beiden vorigen gelegen; oft von dem Sulc. front. superior ausgehend und vor den vorderen Enden der beiden vorigen Furchen in zwei Arme sich gabelnd, einen medialen und einen lateralen, die zusammen den S. frontomarginalis ausmachen.

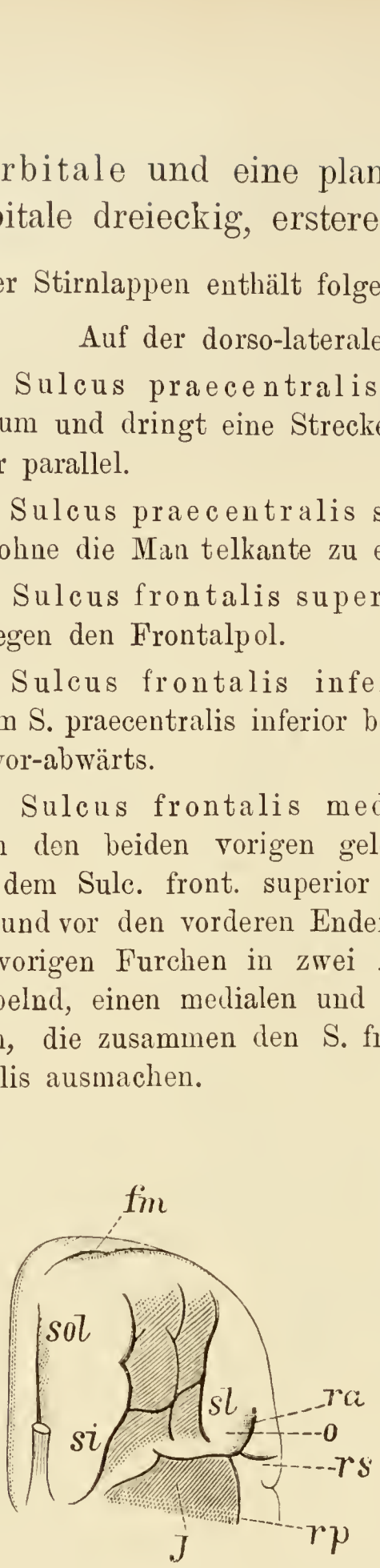

Fig. 312.

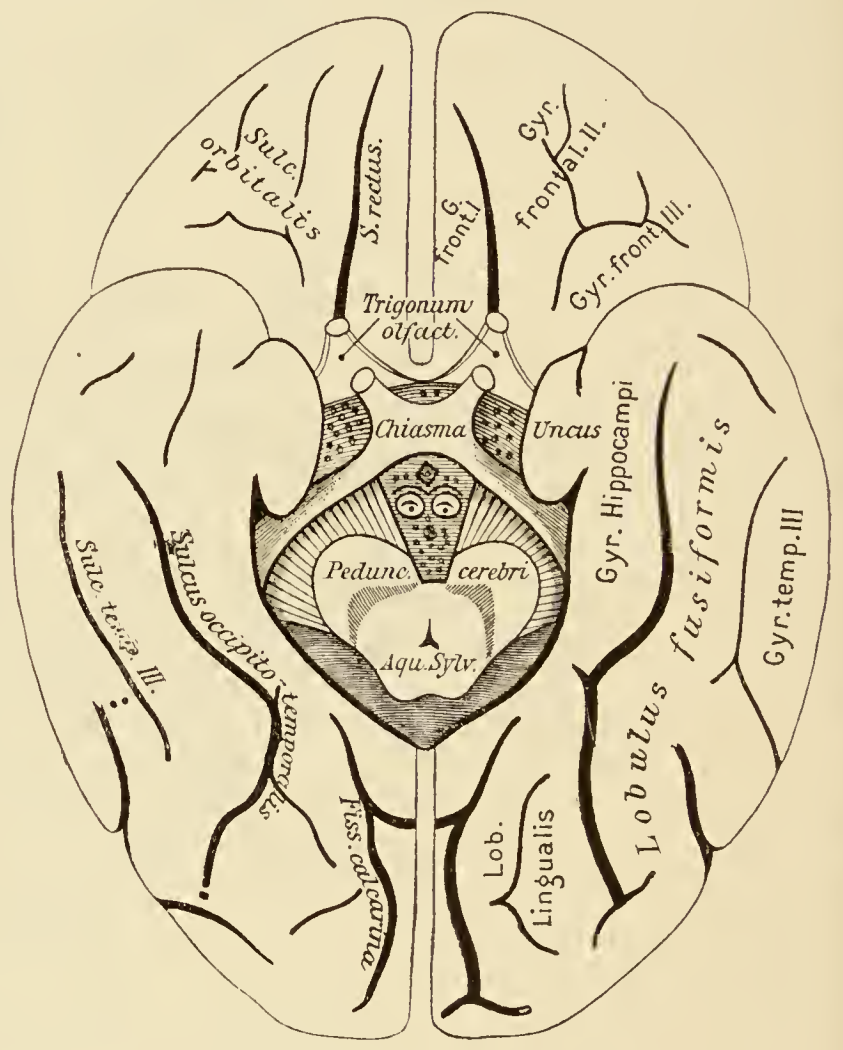

Fig. 313.

Fig. 312. Orbitale Fläche des menschlichen Stirnlappens. $^1/_2$.

fm mediales Endstück des Sulcus fronto-marginalis; *sol* Sulcus olfactorius; *si* Sulcus orbitalis medius; *sl* Sulcus orbitalis lateralis; zwischen beiden eine inconstante gleichfalls longitudinale Furche; diese Furchen sind durch einen Querarm miteinander verbunden; fehlt der hintere Teil der Furche *sl* und die inconstante Furche, so haben wir den sogenannten S. triradiatus vor uns; *ra* Ramus anterior fissurae lateralis; *rs* Ramus superior (ascendens) fissurae lateralis; *rp* Ramus posterior fissurae lateralis; *o* kleiner Orbitalteil des Gyrus frontalis III, während irrtümlich gewöhnlich der ganze Querwulst von *ra* bis *si* als Orbitalteil der dritten Stirnwindung betrachtet wird; *J* Insel.

Fig. 313. Grosshirn, von unten. Nach Eberstaller.

Auf der orbitalen Fläche (s. Fig. 312):

ζ) Sulcus olfactorius s. orbitalis medialis; in der Nähe der medialen Orbitalkante und ihr parallel laufend; er dient zur Aufnahme des Tractus olfactorius und hört hinter dem Stirnpole auf.

η) Sulcus orbitalis medius; beginnt lateral vom Trigonum olfactorium und zieht in lateralwärts leicht konvexer Biegung gegen die vordere Orbitalkante.

ϑ) Sulcus orbitalis lateralis; beginnt medial vom Ramus anterior fissurae lateralis und dringt, medianwärts leicht konvex, nach vorn bis zur Orbitalkante oder über sie hinaus.

Die orbitalen Furchen zeigen bedeutenden Wechsel; die Sulci η, ϑ werden oft zusammen S. orbitalis s. triradiatus genannt, indem eine häufige Querfurche sie verbindet; hieraus ist auch die Bezeichung von Broca verständlich: Incisure en *H*. Aus den hinteren Enden der Furchen η und ϑ in Vereinigung mit dem queren Verbindungsstücke entsteht ein Sulcus praesylvius.

Auf der medialen Fläche:

ι) Sulcus supraorbitalis; entspringt aus dem Anfangsteile des S. calloso-marginalis oder selbständig, ventral von jenem; zieht zuerst der Mantelkante parallel dorsalwärts, wendet sich in der Höhe des Balkenknies oder später nach vorn und schneidet häufig in die Mantelkante ein.

$\varkappa$) Sulcus paracentralis; entspringt vom S. calloso-marginalis, bevor dieser in sein aufsteigendes Stück übergeht.

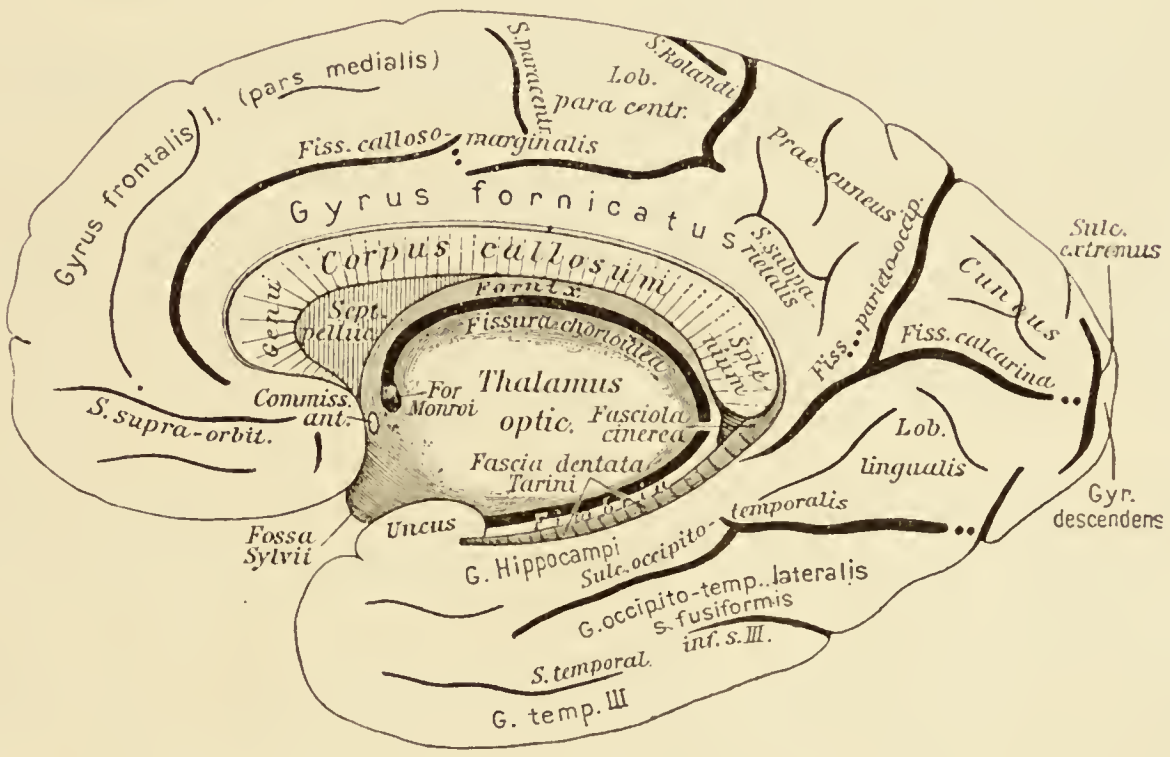

Fig. 314.

Rechte Hemisphäre, mediale Fläche. Nach Eberstaller.

2. Furchen des Scheitellappens (Lobus parietalis).

Scheitellappen wird jenes Hemisphärengebiet bezeichnet, welches hinter dem S. centralis und dem aufsteigenden Teile des S. calloso-marginalis liegt und sich bis zur Fissura parieto-occipitalis, zum S. subparietalis, sowie zum S. occipitalis transversus erstreckt. Er hat eine dorsale und mediale Fläche. Nach unten ist die dorsale Fläche vorn durch den hinteren Ast der Fissura lateralis begrenzt, hinten durch die Anfänge der aufsteigenden Äste der beiden oberen Temporalfurchen.

Der Scheitellappen enthält folgende Furchen:

α) und β) Sulcus retrocentralis inferior und superior. Der erstere beginnt hinter dem unteren Teile der Centralfurche und steigt eine kurze Strecke auf-rückwärts; der letztere beginnt nahe dem oberen Ende des vorigen, kann mit ihm zusammenfliessen und zieht gegen die Mantelkante, ohne sie zu erreichen. Zwischen ihr und dem dorsalen Ende der Centralfurche liegt das dorsale Ende des S. calloso-marginalis.

γ) Sulcus interparietalis. Er beginnt in der Nähe des oberen Endes des S. retrocentralis inferior und fliesst oft mit ihm zusammen, wendet sich darauf bogenförmig rückmedianwärts gegen den Occipitallappen, wo er sehr oft in den S. occipitalis transversus

mündet; er kann schon vor dem dorsalen Ende der Fissura parieto-occipitalis sein Ende finden, aber auch bis zum Occipitalpole fortlaufen.

3. Furchen des Hinterhauptlappens (Lobus occipitalis).

Der Hinterhauptlappen, als gemeinsame hintere Verlängerung des Scheitel- und Schläfenlappens ist gegen letzteren nicht überall scharf abgegrenzt. Er hat die Form einer dreiseitigen Pyramide, deren Spitze den Occipitalpol bildet.

Die dorso-laterale Fläche ist konvex, die mediale plan, die basale (tentoriale) leicht konkav. Auf der medialen Fläche ist die Fissura parieto-occipitalis, auf der dorso-lateralen die gleiche Fissur und der S. occipitalis transversus s. anterior zur Abgrenzung geeignet; an der lateralen Kante ist fast in der Verlängerung des S. occipitalis oft eine Kerbe sichtbar, Incisura praeoccipitalis (Schwalbe), welche zur Lappentrennung Verwendung finden kann. Die basale Fläche des Lappens geht ununterbrochen in den Schläfenlappen über.

Der Hinterhauptlappen enthält folgende Furchen:

α) Fissura calcarina, auf der medialen Fläche gelegen. Sie beginnt hinter dem Balkenwulste im Gebiete des Sichellappens, wendet sich darauf nach hinten und nimmt unter spitzem Winkel das untere Ende der Fissura parieto-occipitalis auf, die von ihr durch eine tiefliegende Windung (Gyrus profundus) geschieden wird. Unter leichter Biegung ihren Weg etwa 1 cm oberhalb der medialen Kante fortsetzend, gelangt sie in die Nähe des Occipitalpoles und hört entweder hier auf oder setzt sich in eine fast verticale Furche der medialen Polseite fort, den S. occipitalis extremus, in welchem Falle sie sich in 2 Arme zu gabeln scheint. Sie kann auch gespalten oder ungespalten auf die dorsolaterale Fläche vordringen.

Die Fissura calcarina dringt so tief ein, dass sie eine in der medialen Wand des Hinterhornes des Seitenventrikels gelegene Erhabenheit hervorwölbt, den Vogelsporn, calcar avis; daher ihr Name.

β) Fissura collateralis, auf der basalen Fläche gelegen und auch dem Schläfenlappen angehörig. Sie beginnt näher oder ferner dem Occipitalpole, kann mit der Incisura praeoccipitalis zusammenfallen und verläuft meist mit mehrfachen Knickungen oder Biegungen gegen den Schläfenpol, ohne diesen zu erreichen. Sie zerfällt oft in eine occipitale und temporale Furche. Die occipitale Furche kann mit der 3. Temporalfurche zusammenfliessen. Sie hat bedeutende Tiefe und wölbt den Boden des Hinter- und Unterhornes in verschiedener Stärke hervor als Eminentia collateralis (Meckeli); daher ihre Name.

γ) Sulcus occipitalis lateralis; liegt unterhalb der Mitte der dorso-lateralen Fläche, umzieht leicht bogenförmig das laterale Ende des S. occipitalis transversus und dringt gegen den Occipital vor, ohne ihn zu erreichen; er kann mit dem S. occipitalis transversus zusammenfliessen, aber auch mit dem aufsteigenden Aste der 2. Temporalfurche.

δ) Sulcus occipitalis superior; eine unbeständige, in der Fortsetzung des S. interparietalis liegende Furche, die mit letzteren zusammenfliessen kann; alsdann scheint der S. interparietalis bis zum Occipitalpole zu dringen.

4. Furchen des Schläfenlappens.

Der Schläfenlappen wird durch die Fissura lateralis, die Anfänge der aufsteigenden Äste der zwei oberen Temporalfurchen, den Sulcus occipitalis transversus und die Fissura collateralis begrenzt. Seine freien Flächen sind eine laterale und basale. Von Kanten ist eine dorsale, laterale und mediale vorhanden.

Der Schläfenlappen enthält folgende Furchen:

α, *β*, *γ*. Sulcus temporalis superior, medius und inferior. Von ihnen liegen die beiden ersten an der lateralen, der letzte auf der basalen Fläche. Die obere Temporalfurche heisst

auch Parallelfurche. Alle Temporalfurchen laufen dem Ramus posterior fissurae lateralis ungefähr parallel und ähneln auch darin dieser Fissur, dass sie alle einen aufsteigenden Ast an ihrem hinteren Ende entwickeln können. Die Abgangsstelle dieses Ramus ascendens liegt um so weiter hinten, je weiter die betreffende Schläfenfurche von der Fissura lateralis entfernt ist. Ja selbst die Fissura collateralis (Grenzfurche) folgt diesem Beispiele und kann ganz hinten, an der Incisura praeoccipitalis, einen aufsteigenden Ast entwickeln, der auch für sich isoliert vorzukommen vermag. Die Möglichkeit isolierten Auftretens des aufsteigenden Astes gilt für alle Temporalfurchen, an der 2. Temporalfurche ist dies sogar eine häufige Erscheinung; gabelt sich das hintere Ende der oberen Temporalfurche, so kann ein Arm derselben mit dem aufsteigenden Aste in Verbindung treten oder nicht; ebenso kann der andere, untere Arm isoliert bleiben oder mit dem benachbarten aufsteigenden Aste der zweiten Temporalfurche in Verbindung treten; s. Fig. 310.

Zwischen den hinteren aufsteigenden Enden des Ramus posterior fissurae lateralis und des Sulcus temporalis superior pflegt eine kurze, den genannten aufsteigenden Enden parallele Furche zu liegen, Sulcus intermedius (Jensen).

δ) Sulci temporales transversi (Schwalbe); 1—4 Furchen, welche an der insularen (dorsalen) Fläche des Schläfenlappens vorkommen; am tiefsten sind die der hinteren Hälfte.

5. Furchen des Sichellappens.

Am Sichellappen, Lobus falciformis, sind vier Grenzfurchen und zwei intralobäre Furchen auseinanderzuhalten. Erstere sind: der S. calloso-marginalis, S. subparietalis, Fissura collateralis und Fissura chorioidea.

Der Sichellappen enthält seinerseits folgende Furchen:

α) Sulcus corporis callosi. Er trennt den Gyrus cinguli vom Balken und folgt unmittelbar dessen äusserer, konvexer Fläche.

β) Fissura hippocampi. Sie liegt in der Fortsetzung der vorigen, zieht um das Splenium corporis callosi nach unten-vorn und liegt hier zwischen dem Gyrus hippocampi und Gyrus dentatus.

II. Windungen, Gyri.

Windungen des Stirnlappens.

1. Gyrus centralis anterior; die vordere Centralwindung.

Sie wird vom Sulcus centralis, praecentralis superior und inferior, von der Fissura lateralis, von dem hinteren Teile des Sulcus calloso-marginalis und S. paracentralis begrenzt und hat hiernach eine dorso-laterale, temporale und mediale Abtheilung. Der temporale Teil bildet ein Stück der dorsalen Wand der Fissura lateralis und deckt einen Abschnitt der dorsalen Inselfläche. Der mediale Teil heisst besonders Lobulus paracentralis.

2. Gyrus frontalis superior, obere Stirnwindung.

Seine Grenzfurchen sind der Sulcus frontalis superior, S. praecentralis superior, S. calloso-marginalis und S. paracentralis. Er besitzt eine dorsale und mediale Fläche und verschmälert sich vorn.

3. Gyrus frontalis medius, mittlere Stirnwindung.

Er liegt zwischen der oberen und unteren Stirnfurche, ist die breiteste aller Stirnwindungen und wird durch den S. frontalis medius vorn in zwei Abteilungen zerlegt.

4. Gyrus frontalis inferior, untere Stirnwindung.

Grenzfurchen: S. frontalis inferior, S. praecentralis inferior, Ramus anterior, superior und vorderes Drittel des Ramus posterior fissurae lateralis, S. orbitalis lateralis. Sein hinteres

Stück heisst Pars opercularis der 3. Stirnwindung; das zwischen dem R. superior und anterior gelegene Stück: Pars triangularis; das um den Ramus anterior fissurae lateralis herumgelegte Stück: Pars orbitalis.

Auf der orbitalen Fläche des Stirnlappens finden sich folgende Windungen (Fig. 312):

5. Gyrus rectus s. orbitalis medialis.

Er hat zwischen dem S. olfactorius und S. supraorbitalis der medialen Fläche seine Lage.

6. Gyrus orbitalis medius.

Zwischen dem S. orbitalis medialis und medius.

7. Gyrus orbitalis lateralis.

Zwischen S. orbitalis medius und lateralis gelegen. Er kann durch Längs- und Querfurchung in Unterabteilungen zersplittert werden. Bei kräftiger Ausbildung eines Sulcus orbitalis transversus (zwischen S. orbitalis medius und lateralis) nimmt das hintere Stück des Gyrus orbitalis lateralis einen selbständigeren Charakter an und ist alsdann Gyrus praesylvius zu nennen (Fig. 312).

Man kann, wenn man will, die orbitalen Windungen und Furchen als unterbrochene Fortsetzungen der Stirnwindungen und Stirnfurchen betrachten.

Windungen des Scheitellappens.

1. Gyrus centralis posterior, hintere Centralwindung.

Die hintere Centralwindung läuft der vorderen parallel und ist von ihr durch den S. centralis getrennt; weitere Grenzfurchen sind der S. postcentralis superior und inferior, die Fissura lateralis.

2. Lobulus parietalis superior, oberes Scheitelläppchen.

Grenzt vorn an den S. postcentralis superior, lateral an den S. interparietalis; hinten an den Ramus dorsalis fissurae parieto-occipitalis. Der mediale Teil des oberen Scheitelläppchens, Praecuneus, Vorzwickel, ist vorn vom aufsteigenden Aste des S. calloso-marginalis, hinten von der Fissura parieto-occipitalis, ventral vom S. subparietalis begrenzt.

3. Lobulus parietalis inferior, unteres Scheitelläppchen.

Liegt zwischen dem Sulcus postcentralis inferior, dem hinteren Ende der Fissura lateralis, dem S. intermedius, der Pars ascendens der oberen und mittleren Schläfenfurche, dem S. interparietalis, S. occipitalis transversus und lateralis. Die um den R. superior fissurae lateralis gelegte kleine Windung führt den Namen Gyrus (supra)marginalis; die um den R. ascendens sulci temporalis I gelegte kleine Windung heisst Gyrus angularis (Ecker); die um den R. ascendens sulci temporalis II gelegte kleine Windung ist Gyrus praeoccipitalis genannt (Eberstaller).

Windungen des Hinterhauptlappens.

1. Gyri occipitales superiores, oberes Hinterhauptläppchen.

Dorsolateral begrenzt vom S. occipitalis transversus und S. occipitalis lateralis. In das obere Hinterhauptläppchen gehen die hinteren Enden beider Scheitelläppchen über als Gyrus transiens superior und Gyrus transiens inferior.[1]) Die mediale Fläche des oberen Hinterhauptläppchens enthält den Cuneus, Zwickel, welcher von der Fissura parieto-occipitalis, der Fissura calcarina und dem Sulcus extremus begrenzt wird.

---

[1]) Plis de passage sup. et inf. von Gratiolet.

2. Gyri occipitales inferiores, unteres Hinterhauptläppchen.

Zwischen der Fissura calcarina, dem S. extremus, dem hinteren Abschnitte der Fissura collateralis und dem S. occipitalis lateralis. Die basale, zwischen der Fissura calcarina, dem hinteren Abschnitte der Fissura collateralis und dem S. extremus gelegene Abteilung des unteren Hinterhauptläppchens heisst im Besonderen noch Zungenläppchen, Lobulus lingualis (Ecker). Der Cuneus, Lobulus lingualis, und der dorsolaterale Teil des oberen Hinterhauptläppchens stossen am Occipitalpole zusammen in einer vertikalen kleinen Windung, welche hinter dem Sulcus extremus ihre Lage hat, Gyrus descendens (Ecker).

Windungen des Schläfenlappens.

1. Gyrus temporalis superior, obere Schläfenwindung.

Die erste Schläfenwindung erstreckt sich vom Schläfenpole bis zum Ende des Ramus posterior fissurae lateralis, wo sie sich in den Gyrus (supra)marginalis und angularis des Lobulus parietalis inferior fortsetzt. Dorsal ist sie von der Fissura lateralis, ventral vom S. temporalis superior begrenzt.

Ihre Sylvische (obere) Fläche zeigt in der vorderen Hälfte nur schwach ausgeprägte, in der hinteren Hälfte 2—3—4 deutliche Gyri temporales transversi (Heschl); der vordere der letzteren, G. tempor. transv. anterior, ist konstant vorhanden. Die obere Schläfenwindung geht bei männlichen Gehirnen linkerseits häufig unmittelbar in die vordere quere Schläfenwindung über (Heschl).

2. Gyrus temporalis medius, mittlere Schläfenwindung.

Sie liegt zwischen der oberen und der meist in mehrere Stücke zersprengten mittleren Schläfenfurche, kann vorn den Schläfenpol erreichen und geht hinten in den hinteren Teil des Lobulus parietalis inferior, oben auch in das untere Hinterhauptläppchen über.

3. Gyrus temporalis inferior, untere Schläfenwindung.

Zwischen Sulcus temporalis medius und inferior gelegen; gegen die vorige Windung meist schwer, leichter in der Regel gegen den Gyrus fusiformis abzugrenzen. Sie wird von der lateralen Temporalkante durchlaufen, hängt am Schläfenpole mit der mittleren Schläfenwindung zusammen und wendet sich mit ihrem hinteren Teile aufsteigend gegen das untere Hinterhauptläppchen.

4. Gyrus fusiformis, Spindelwindung, Spindelläppchen.

Von der Fissura collateralis und dem S. temporalis inferior begrenzt und daher der basalen Fläche des Schläfenlappens angehörig. Sie erstreckt sich von der Gegend des Temporalpoles in meist spindelförmiger Gestalt gegen das untere Hinterhauptläppchen und geht in letzteres über.

Windungen des Sichellappens.

Mit dem Namen Grand lobe limbique hatte Broca jenen Teil des Hirnmantels als besonderen Lappen ausgeschieden, welcher durch den Gyrus cinguli, Gyrus hippocampi und Lobus olfactorius dargestellt wird. Schwalbe erweiterte die Ausdehnung des Lappens zweckmässig nach innen, während er den Lobus olfactorius als besonderen Lappen bestehen lässt, Sichellappen aber jenen Mantelteil nennt, welcher den Gyrus cinguli und hippocampi, das Septum pellucidum und den Gyrus dentatus umfasst; die letzteren zwei Gebilde sind Abkömmlinge eines bestimmten bogenförmigen Teiles der embryonalen Hirnwand, des sogenannten Randbogens derselben; die getroffene Modifikation erscheint hiernach begründet.

Die Windungen des Sichellappens bestehen demgemäss aus zwei koncentrischen Zügen, einem äusseren und einem inneren, die vorn-unten offen sind und zugleich ineinander übergehen.

a) Der äussere Zug wird dargestellt durch den Gyrus fornicatus, welcher in den Gyrus cinguli und G. hippocampi zerfällt.

b) Der innere Zug, Gyrus marginalis internus, besteht aus dem Septum pellucidum und Gyrus dentatus.

1. Gyrus cinguli, Zwingenwindung.

Die Windung wird von dem Sulcus calloso-marginalis, S. subparietalis und S. corporis callosi begrenzt, geht von der Lamina terminalis durch Umbiegung aus der medialen Fläche der ersten Stirnwindung hervor, umkreist das Knie, den Stamm und den Wulst des Balkens, hängt in letzterer Gegend mit dem Praecuneus zusammen und geht unter dem Balkenwulste in ihren schmalsten Teil, Isthmus gyri fornicati, über.

Der Isthmus nimmt den versteckten Gyrus cunei auf, sowie das vordere schmale Ende des Lobulus lingualis.

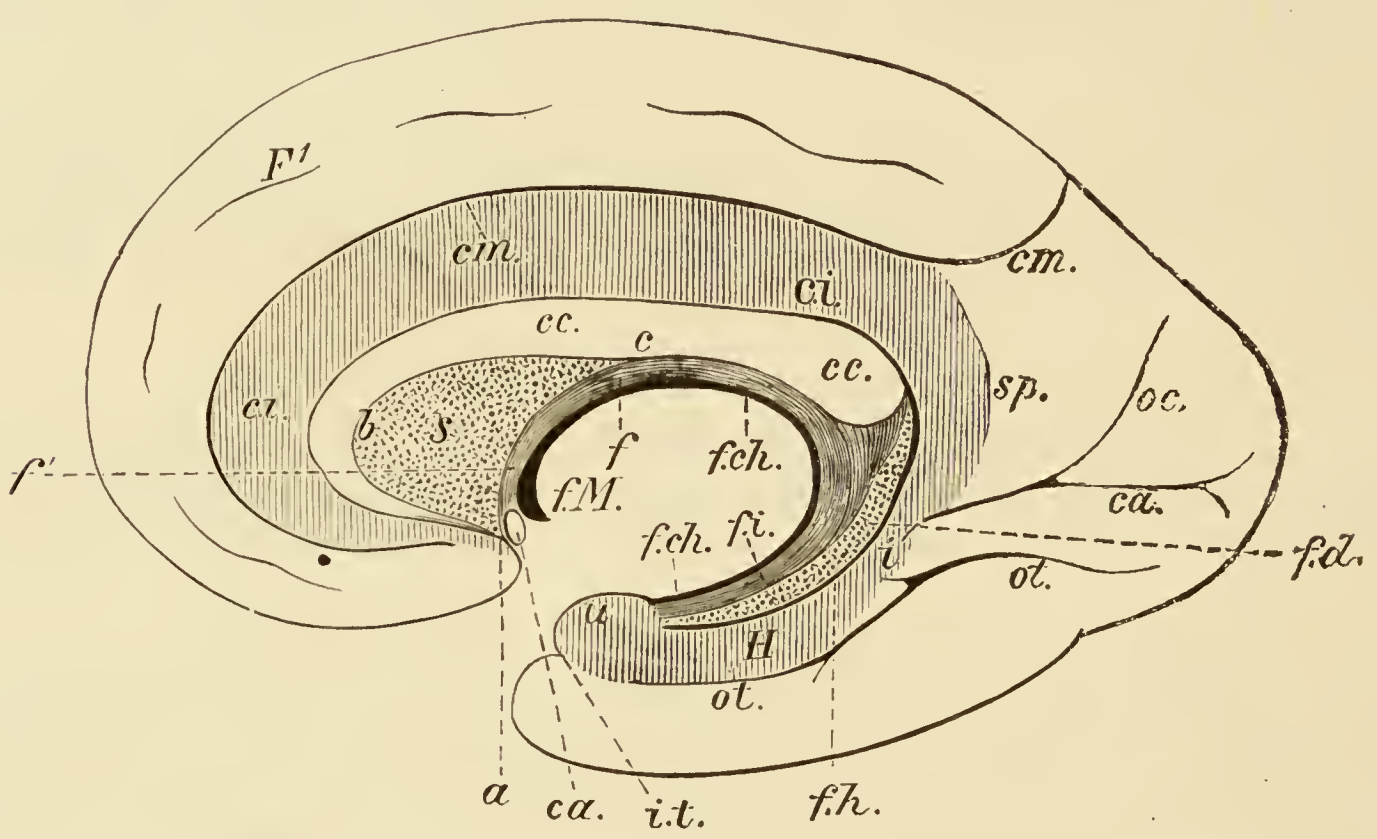

Fig. 315.

Mediale Fläche der rechten Hemisphäre eines Kindes, halbschematisch dargestellt.

Das Zwischenhirn ist innerhalb des innersten engsten Kreises der Hemisphäre nicht angedeutet, nur das Foramen interventriculare (*f.M.*) ist in seinen Grenzen dargestellt. *f.ch.* Fissura chorioidea; *f* Fornix-System, mit *f'* (vorn) Columna fornicis und *fi* (hinten und unten) Fimbria; *s* Septum pellucidum, den dreieckigen Raum *a*, *b*, *c* einnehmend; *ca* Commissura anterior; *cc* Corpus callosum (Balken). Bei *b* dessen Knie, bei *cc'* dessen splenium; *f d.* hinterer unterer unveränderter Teil des Randbogens, der zum Gyrus dentatus wird; *u* Hakenwindung; *f.h.* Fissura hippocampi; *ci*, *ci* Gyrus cinguli; *i* Isthmus des Gyrus fornicatus; *II* Gyrus hippocampi; *cm* Sulcus calloso-marginalis; *oc* Fissura parieto-occipitalis; *ca* Fissura calcarina; *ot* Fissura collateralis; *F* mediale Fläche der oberen Stirnwindung; *sp* Sulcus subparietalis; *i.t.* Incisura temporalis.

2. Gyrus hippocampi.

Den Schläfenteil des Gyrus fornicatus darstellend, geht er unter ansehnlicher Verbreiterung aus dem Isthmus gyri fornicati hervor. Seine Oberfläche ist nicht rein grau, sondern von einer netzförmig ausgebreiteten Lage weisser Substanz überzogen, der Substantia reticularis alba (Arnold), welche aus dem den Balken seitlich umkreisenden Fasersysteme des Cingulum stammt. Der Gyrus hippocampi endigt hinter dem Schläfenpole mit einer kurzen zurücklaufenden Windung, Haken, Uncus, an welchem die von hinten kommenden Gebilde des Sichellappens, Gyrus dentatus und Fimbria des Gewölbes ihr vorderes Ende finden.

3. Lamina septi pellucidi.

Sie stellt eine dünne Platte dar, welche in dem vom Balkenknie und den Säulen des

Fornix gebildeten Rahmen vertikal ausgespannt ist. Die Laminae beider Hemisphären liegen sehr nahe bei einander und machen zusammen das Septum pellucidum der älteren Anatomie aus. Die Ränder verwachsen miteinander, die medialen Flächen beider Laminae dagegen fassen einen schmalen Raum zwischen sich, das Cavum septi pellucidi, der Ventriculus septi pellucidi s. Duncani der älteren Anatomie.

4. Gyrus dentatus (Tarini).

Das eigentümliche, eine rudimentäre Windung darstellende Gebilde liegt zwischen der Fimbria des Gewölbes und dem Gyrus hippocampi eingefalzt und zeigt sich als ein schmales graues Blatt mit gekerbtem freiem Rande, welches von der Fissura hippocampi aus leicht zugängig ist. Sein dorsales dem Balkenwulste aufliegendes Ende ist ungekerbt und heisst Fasciola cinerea. Einer vorderen Fortsetzung der Fasciola cinerea auf der dorsalen Fläche des Balkens werden wir in ihrer Umbildung als Stria sagittalis lateralis des Balkens begegnen.

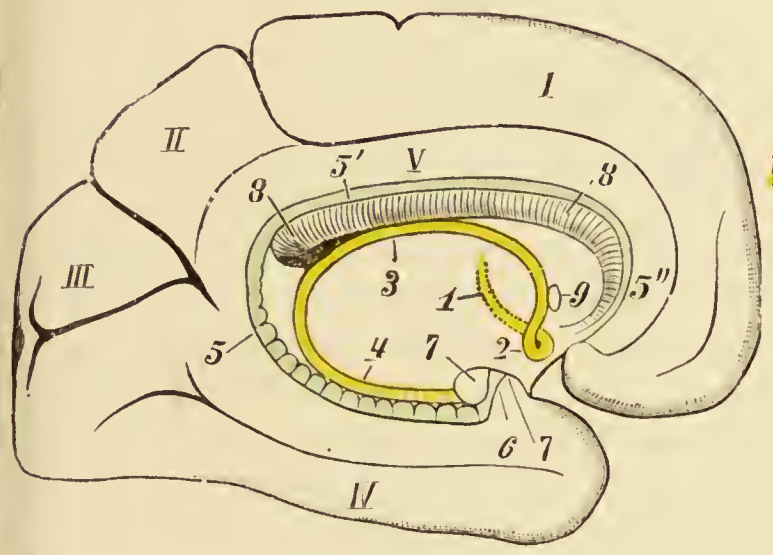

Fig. 316.

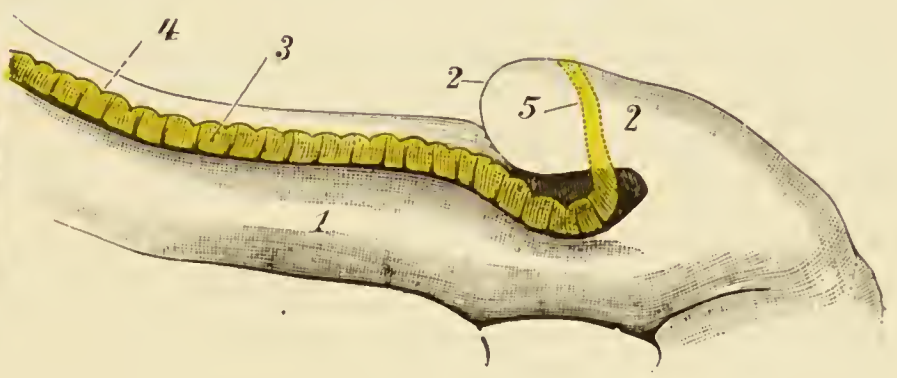

Fig. 317.

Fig. 316. Mediale Fläche der linken Hemisphäre eines Foetus.

I Stirn-; II Scheitel-; III Hinterhaupt-; IV Schläfen-; V Sichellappen.

1 Radix descendens fornicis; 2 Corpus mamillare; 3 Corpus fornicis; 4 Fimbria fornicis; 5 Gyrus dentatus, 5′—5″ seine Fortsetzung nach vorn als Fasciola cinerea, zusammen einen rudimentären Gyrus darstellend; 6 Giacominisches Bändchen; 7—7 Uncus; 8—8 Corpus callosum; 9 Commissura anterior.

Fig. 317. Gyrus dentatus der rechten Hemisphäre.

1 Gyrus hippocampi; 2—2 Uncus s. Gyrus uncinatus; 3 Gyrus dentatus; 4 Fimbria fornicis; 5 Giacominisches Bändchen.

Am hinteren Ende des Balkens kommt manchmal eine kurze rudimentäre Windung vor, welche sich in der Richtung nach dem Fornix erstreckt und mit ihm verschmilzt: Gyrus callosus, gleich dem Gyrus dentatus dem Systeme des embryonalen Randbogens zugehörig.

Vom Uncus-Ende des Gyrus dentatus setzt sich ein dünner bandförmiger Streifen, das Giacominische Bändchen, Frenulum Giacomini, über die laterale Fläche des Uncus hinweg zur medialen Seite desselben fort und verschwindet hier unter zunehmender Verdünnung.

Alle Windungen und Gebiete, die auf der medialen Fläche der Hemisphäre um deren konkaven Innenrand herumliegen: der Gyrus hippocampi, Gyrus cinguli, der Gyrus dentatus, die Stria lateralis des Balkens (s. weisse Substanz), der Hippocampus, sind bei Tieren mit sehr ausgebildeten Riechorganen stark entwickelt, bei dem Menschen, bei Tieren, die nur kleine Riechlappen haben, ziemlich atrophisch, beim Delphin, der gar keinen Riechlappen hat, höchst zurückgebildet (Broca; Zuckerkandl).

Smith, G. Ell., The Fascia dentata. Anat. Anz. XII, 4, 5, 1896.

5. Uncus s. Gyrus uncinatus, Hakenwindung, Haken.

Die kurze Hakenwindung kann ebenso als rückwärts gewendeter Teil des vorderen Endes

des Gyrus hippocampi, wie als vorwärts gewendeter, nicht rudimentärer Teil des Gyrus dentatus betrachtet werden. Sie hat bereits oben (S. 364, Gyrus hippocampi) Erwähnung gefunden.

Allgemeines über Hirnwindungen.

Schon oben wurde bemerkt, dass das Gesamthirn verschiedener Individuen mehr oder weniger bedeutende Veränderlichkeit der Form, der Grösse und des Gewichtes erkennen lässt; jede der sechs Hauptabteilungen des Gehirnes, wenn sie bei einer grossen Zahl von Individuen untereinander verglichen werden, zeigt wieder ihre besondere Variabilität. In besonderem Grade ist dies der Fall bei den Furchen und Windungen, sei es des Kleinhirnes oder des Endhirnes. Schon die rechte und die linke Seite desselben Hirnes sind einander nicht ganz gleich; sie können sogar beträchtliche Unterschiede enthalten. Um so weniger sind die Gehirne verschiedener Individuen einander gleich.

Aber auch die Gegenseite ist zu betrachten. Die Zeit ist noch nicht lange vorüber, in der man die Windungen des Gehirnes als ein durchaus unregelmässiges, ordnungsloses Gewirre mäandrischer Züge ansah und auch Abbildungen lieferte, welche einem Bündel von Darmschlingen, oder vielmehr, da auch die Darmschlingen kein ordnungsloses Gewirre bilden, wie ein Autor sich mit Grund ausdrückte, einer Schüssel voll Maccaroni ähnlicher sahen, als einem Gehirne. Man weiss jetzt, dass ein typischer Plan in der Ausbildung der Furchen und Windungen, d. i. in der Gehirnfaltung, vorhanden ist, trotz den vielen Verschiedenheiten. Man weiss ferner, dass für jede Tierspecies der Windungsplan ein besonderer, wenn auch oft sehr ähnlicher ist, sofern das betreffende Gehirn überhaupt Windungen besitzt; dass die verschiedenen Windungspläne einander näher oder entfernter liegen und dass hiernach eine begrenzte Anzahl von Haupttypen der Hirnfurchung vorliegt. Bei diesen Betrachtungen wird man es nicht umgehen können, die Frage zu stellen, wozu denn überhaupt Windungen vorhanden sind, wie sie zu stande kommen, welche Verlaufsrichtungen sich in ihnen aussprechen und ob sie zu den Hirnfunktionen in gewissen Beziehungen stehen.

1. Ursachen der Hirnwindungen.

Eine grosse Verbreitung gewann die Ansicht, der umgebende Schädel sei als Ursache der Hirnwindungen anzusprechen. Er setze den Ausdehnungsbestrebungen der Hirnwand einen Widerstand entgegen und nötige sie dadurch, sich in Falten zu legen. Andere betrachteten zwar den Schädel nicht als die nächste Ursache der Windungen, sondern schrieben ihm nur einen gewissen Einfluss zu, wie auf die Gesamtform des Gehirnes, so auf die Anlage der Furchen und Windungen. Der Schädel kann durch das Gehirn beeinflusst werden und z. B. bei Hydrocephalus des Gehirnes gewaltige Dimensionen erreichen, andererseits kann aber auch das Gehirn durch den Schädel beeinflusst werden, z. B. durch vorzeitigen Verschluss von Schädelnähten, durch künstliche Missstaltung des Schädels. Lange Schädel zeigen vorwiegend longitudinalen, breite vorwiegend queren Windungstypus.

Nach dem Vorgange von C. B. Reichert fand die Annahme verschiedene Anhänger, dass die Ursache der Furchen und Windungen in der arteriellen Gefässverästelung enthalten sei. Eingehendere Beobachtungen zeigten jedoch so zahlreiche Ausnahmen von der behaupteten Übereinstimmung der Gefässverästelung mit der Hirnfurchung, dass schon aus diesem Grunde Bedenken erwuchsen.

Endlich war es die Hirnwand selbst, in deren Wachstumsvermögen die wesentliche Ursache der Windungen gesucht wurde; die Möglichkeit eines gewissen Einflusses des umgebenden Schädels, ja des ganzen umgebenden Kopfes auf die Gestaltung der Hirnfurchung blieb dabei immer noch offen, und wurde von den Meisten mit in Rechnung gebracht.

Macht man mit Wundt die Annahme, dass die ursprünglich glatte Oberfläche eines fötalen Gehirnes in sagittaler Richtung bedeutend rascher wachse, als in querer, so erfahre die Oberfläche in querer Richtung eine stärkere Spannung, als in longitudinaler. Wenn aber die

Oberfläche in querer Richtung stärker gespannt sei, werde sie in quere Falten gelegt oder um eine quere Achse aufgerollt. Die Achse der Aufrollung habe immer dieselbe Richtung wie die grösste Spannung der Oberfläche; sie stehe zugleich senkrecht zur Richtung der grössten Wachstumsintensität. Durch aufeinanderfolgende Perioden gesteigerter Wachstumsintensität in der Längs- und Querrichtung würde es zur Ausbildung von Quer- und Längsfalten kommen. Erstere Periode geht zeitlich voran, letztere folgt nach. Bis zum Ende des 6. Fötalmonates nämlich dominiere das Längenwachstum; in späterer Zeit herrsche das quere Wachstum vor und führe zum Auftreten longitudinaler Furchen.

Einen anderen Weg zur Erklärung schlug Heschl ein, indem er die Ansicht aufstellte, dass die weisse Substanz durch örtliches Zurückbleiben und lokales Vorspringen die graue Substanz vor sich hertreibe; das Wachstum der weissen Substanz bedingt nach ihm hiernach die Hirnwindungen; noch vor Kurzem hat diese Anschauung neue Vertretung gefunden (Schnopfhagen). Endlich ist das Wachstum der grauen Substanz für die Hirnfurchung in Anspruch genommen worden. Zu einer Zeit der embryonalen Entwickelung, in welcher die weisse Substanz noch fehlt, sind es nebst der Umgebung die zelligen Elemente allein, welche in dieser Hinsicht wirksam sein können.

Später, wenn die weisse Substanz bereits sich zu bilden begonnen hat, kann auch diese in Wirkung treten. Da gegenwärtig bekannt ist, in welcher Weise die weisse Substanz sich bildet, so lassen sich die Vorgänge ziemlich genau bestimmen. Die weisse Substanz wächst von der grauen Hirnrinde teils in die Peripherie hinaus, teils wachsen Fasermassen von der grauen Substanz weiter caudal gelegener Teile des Nervensystems in die Hirnrinde hinein; hierzu gesellen sich noch die von Hirnrinde zu Hirnrinde gelangenden Faserzüge der gewaltigen Associations- und Kommissurensysteme. Wenn man auch nicht soweit wird gehen können, anzunehmen, dass die vorliegenden Fremdfasercontingente die graue Rinde vor sich hertreiben, so wird man doch zu der Annahme gedrängt, dass die Hirnrinde von der Innenseite aus in gewissem Grade festgehalten wird, wie von unzähligen Tauen, und zwar teils in caudaler, teils in querer Richtung u. s. w. Kommt nun hierzu der longitudinale und quere Wachstumsdruck der sich ausdehnenden jungen grauen Rinde, so wird es leicht zu Faltungen verschiedener Art kommen. Auch lokale Besonderheiten der Faltung sind auf diese Weise einer Erklärung zugängig. Hirnhäute und Cranium kommen dagegen nur secundär, unter Umständen aber nicht ohne bedeutende Folgen in Frage.

Hiernach sind es Druck- und Zugerscheinungen der wachsenden Wand, welche sie im Ganzen oder nur in der Rinde falten. Starker Längsdruck der wachsenden Hirnwand wird Querfalten, starkes queres Wachstum Längsfalten bedingen. Die Dicke der Wand hat auf die Breite der Windung den nächsten Einfluss; am Endhirne hat die Rinde eine Durchschnittsdicke von 4 mm, die Windung eine Breite von 10 mm; beim Kleinhirne ist die Rinde 1 bis 1,5 mm dick, die Windung 2—3 mm breit. Bei den gefalteten grauen Kernen (Nucleus olivae, N. dentatus cerebelli) kommen sehr kleine Windungen vor; bei den Plexus chorioidei, welche aus Ventrikelepithel und Pia bestehen, ist die Dünne der Wand und Schmalheit der Faltung ebenfalls in einem gewissen Zusammenhange.

Anders steht es mit der Frage nach dem nächsten Zwecke, welcher durch die Windungen erreicht wird. Das Ergebnis der Hirnfaltung ist zweifellos eine bedeutende Oberflächenvergrösserung der grauen Rinde bei gegebener Dicke der letzteren und bei begrenztem Raume. Die weisse Substanz, ein Erzeugnis der an Ort und Stelle oder an entferntem Platze gelegenen grauen, hat hierdurch um so leichter die Gelegenheit ausgedehnter Beziehungen. Man könnte daran denken, dass Furchen auch die Aufgabe zu erfüllen hätten, physiologische Rindengebiete abzugrenzen. Dies ist aber als durchgehende Erscheinung keineswegs der Fall; das gleiche physiologische Rindengebiet kann von Furchen durchschnitten werden (s. Leitungsbahnen). S. auch oben S. 318.

2. Richtung der Hirnfurchen.

Das Kleinhirn zeigt weitaus überwiegend queren Windungstypus, es ist also ein sehr bedeutendes sagittales Wachstum in der Rinde des Kleinhirnes ausgesprochen. Was das Endhirn betrifft, so hat vor Decennien insbesondere Huschke zu zeigen versucht, dass, wie es

von den Carnivoren und Ungulaten feststehe, so auch bei den Primaten und dem Menschen mehrere Bogenwindungen vorkommen, welche um die Sylvische Spalte herumgelegt sind und fast alle Windungen in sich schliessen; Huschke bezeichnete diese Windungen Urwindungen. Vom Stirnpole ausgehend und um das hintere Ende der Fissura lateralis umbiegend zieht sich bis zum Schläfenpole hin in der That ein System von Bogenwindungen. Es umfasst dorso-lateral drei grosse Züge, entsprechend der Zahl der Stirn- und Schläfenwindungen. Die I. Schläfenwindung entspricht der III. Stirnwindung; letztere wäre daher I. Stirnwindung zu nennen; die II. Schläfenwindung der II. Stirnwindung, die III. Schläfenwindung der I. Stirnwindung. Auf der medialen Fläche bietet sich ebenfalls eine gewisse Stütze für die genannte Betrachtungsweise. Der Hinterhauptlappen, als ein aus dem Ringlappen sekundär nach hinten stärker ausgewachsener Vorsprung, kommt nicht unmittelbar in Betracht. Eine Störung der Bogenwindungen wird auf der konvexen Hirnoberfläche durch die Centralwindungen gesetzt; auch auf der medialen Hemisphärenwand giebt es Windungen, welche mit Bogenfurchen nichts zu thun haben. Doch ist die Erklärung dieser Störung leicht zu geben.

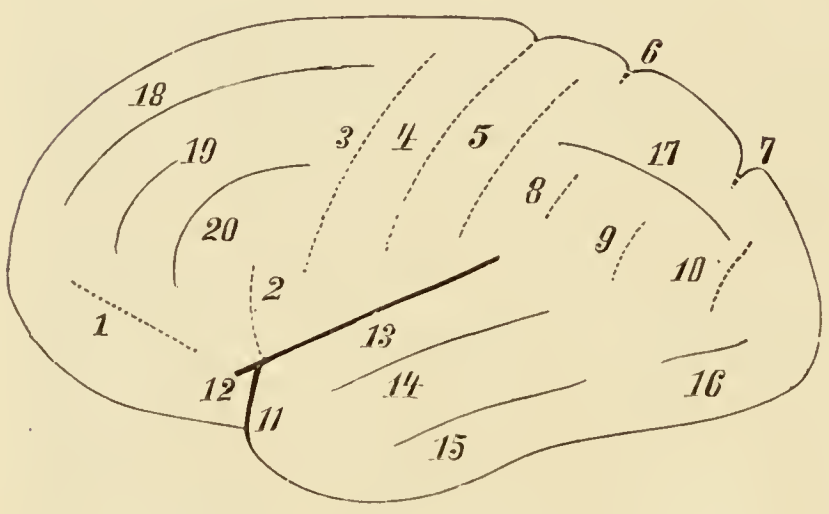

Fig. 318.

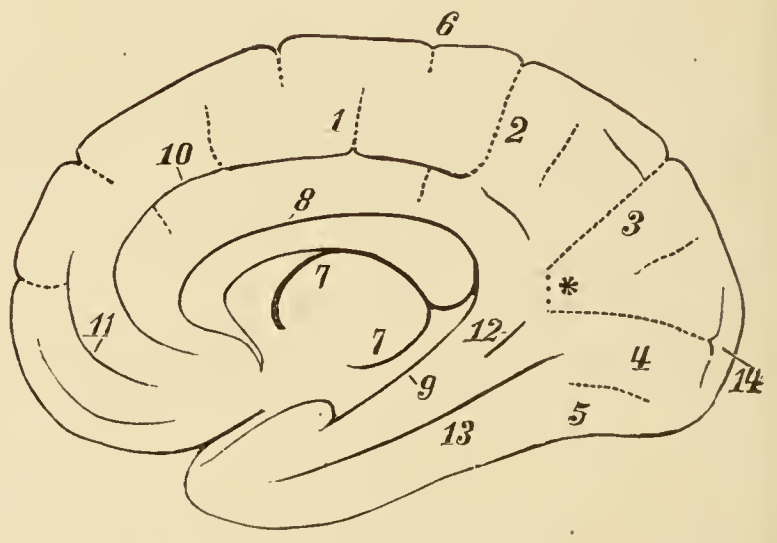

Fig. 319.

Fig. 318. Schema der Radiär- und Längs- (oder Bogen-) Furchen der dorsolateralen Fläche der linken Hemisphäre. Erstere gestrichelt. 8, 9 und 10 sind gestrichelt gehalten im Sinne der Längsrichtung zwischen Frontal- und Occipitalpol; sie können aber auch als Teile von Bogenfurchen betrachtet werden im Sinne der Bogenrichtung der Hemisphäre zwischen Frontal- und Schläfenpol.

1 Sulcus frontomarginalis; 2 Ramus superior fissurae lateralis; 3 Sulcus praecentralis; 4 Sulcus centralis; 5 Sulcus retrocentralis; 6 dorsaler Teil des Sulcus calloso-marginalis; 7 dorsaler Teil der Fissura parieto-occipitalis; 8 Pars ascendens des Ramus posterior fissurae lateralis; 9 und 10 Partes ascendentes der ersten und zweiten Temporalfurche; 11 Stamm der Fissura lateralis; 12 Ramus anterior; 13 Ramus posterior fissurae lateralis; 14, 15 erste und zweite Temporalfurche; 16 Sulcus occipitalis lateralis; 17 Sulcus interparietalis; 18—20 Sulcus frontalis superior, medius und inferior.

Fig. 319. Schema der Radiär- und Längs- (oder Bogen-) Furchen der medialen Fläche der rechten Hemisphäre. Erstere gestrichelt.

1 Sulcus paracentralis; 2 Ramus ascendens des Sulcus calloso-marginalis; 3 Fissura parieto-occipitalis; 4 Fissura calcarina, bei * die Tiefenwindung an der Übergangsstelle in den gemeinsamen Teil (12) der beiden genannten Fissuren, aus der Kollision der Richtungen erklärbar; 5 ein isoliertes Stück der Fissura collateralis (13); 6 dorsaler Teil des Sulcus centralis; 7 Fissura chorioidea; 8 Sulcus corporis callosi und 9 Fissura hippocampi; 10 Sulcus calloso-marginalis; 11 Sulcus supraorbitalis; 12 gemeinsamer Teil der Fissura calcarina und parieto-occipitalis; 13 Fissura collateralis; 14 Sulcus extremus.

Querfurchen sind ein Ausdruck für gesteigertes Längenwachstum, Längsfurchen für gesteigertes queres Wachstum. Warum sollte in einem Gehirne, das so sehr in die Länge und Breite und Höhe zu wachsen hat, bloss eine Richtung von Furchen sich ausprägen? Die Längsfurchen werden, da der Hemisphärenmantel ringförmig ist, wesentlich bogenförmig sich gestalten müssen, die Querfurchen werden leicht zu Radiärfurchen. Annähernd ergiebt sich also eine Furchung der Hirnhemisphären, wie sie eine durch Meridian- und Äquatoriallinien eingeteilte Kugel zeigt.

Stellt man die Glieder der zwei Furchenreihen, longitudinale und transversale, zusammen, so ergeben sich als Längsfurchen: drei Sulci frontales, drei oder vier

Sulci orbitales, Sulcus interparietalis, S. occipitalis lateralis, Sulci temporales, Fissura lateralis (Ramus anterior und posterior), Fissura collateralis, Sulcus callosomarginalis (ohne Ramus ascendens), Sulcus subparietalis, Sulcus corporis callosi, Fissura hippocampi, Fissura chorioidea, Sulcus supraorbitalis, Sulcus extremus.

Als Quer- und Radiärfurchen machen sich geltend der Sulcus centralis, S. praecentralis superior und inferior, S. postcentralis superior und inferior, S. fronto-marginalis, eine Reihe unbenannter kleiner Querfurchen der dorsolateralen Fläche des Stirnhirnes, S. orbitalis transversus, S. occipitalis transversus (auch als bogenförmiger Teil einer Längsfurche zu deuten), S. paracentralis, R. ascendens der Callosomarginalfurche, Fissura parieto-occipitalis, Fissura calcarina.

Nicht mit Unrecht unterscheidet neuerdings Edinger longitudinale, bogenförmige und koronale Furchen. Dies steht mit den obigen Angaben nur in scheinbarem Widerspruche; denn die longitudinalen und bogenförmigen gehören ihrem Wesen nach, entsprechend der Ringform des Hirnmantels in eine einzige Hauptgruppe. Die koronalen Furchen aber entsprechen den Querfurchen und stellen die zweite Hauptgruppe dar.

Da es sich aber darum handelt, nicht allein das Gewirre der Furchen- und Windungsrichtungen auf den kürzesten geometrischen Ausdruck zu bringen, sondern dasselbe auch auf das Wachstum zu beziehen, welches als Breitenwachstum die Längsfurchen, als Längenwachstum die Querfurchen, als Dickenwachstum den gegenseitigen Abstand der benachbarten Furchen, d. i. die Windungsbreite bestimmt (s. oben Nr. 1), so halte ich diese von mir schon in der vorigen Auflage gegebene Darstellung für die bessere; die sonst ganz unverständlichen Windungsgewirre sind auf den einfachsten Ausdruck zurückgeführt.

3. Gyrifizierung und Intelligenz.

Gyrifizierung des Gehirnes und Intelligenz stehen in keinem einfachen Verhältnisse; dies zeigt die Beobachtung am Menschen, zeigt insbesondere die Gehirnlehre der Tiere und kann nach dem Bisherigen auch nicht anders erwartet werden. In der Tierreihe und selbst bei den Primaten kommen gyrencephale (mit Hirnwindungen versehene) und lissencephale (mit glatter Hirnwand versehene) Gattungen vor. Es giebt sehr intelligente Affen mit fast glattem Gehirne, dagegen stark gyrifizierte Hirne bei wenig intelligenten Tieren, wie beim Schafe und Rinde. In dieser Hinsicht gilt der von Dareste begründete Satz: kleine Tiere haben, gleichgültig, welcher Ordnung sie angehören, im Allgemeinen glatte oder nur wenig gefurchte Hirne, grosse dagegen stark gefurchte. In einer und derselben Tierabteilung wird die Furchung um so verwickelter, je grösser die Art. Wenn bei systematisch verwandten, an Grösse aber sehr verschiedenen Tieren die Hirngrösse mit der Körpergrösse wachsen muss, damit die Intelligenz dieselbe bleibt, so würden die Hirnvolumina wie die Kuben ihrer Durchmesser wachsen; ein Gehirn von der zweifachen Länge und Breite eines anderen übertrifft letzteres achtmal an Volum. Die Oberflächen wachsen aber nur wie die Quadrate der Durchmesser und würden sich in dem gedachten Falle wie 1 : 4 verhalten. Das achtmal voluminösere Gehirn hätte nur eine viermal grössere Oberfläche. Soll letztere um ebensoviel wachsen wie das Volum, so muss sie sich in Falten legen (Baillarger). Bei gleich voluminösen Individuen derselben Art, mit gleich voluminösen Gehirnen, wird das windungsreichere, unter im Übrigen gleichen Bedingungen und auch gleicher Dicke der grauen Rinde, das intelligentere sein. S. auch oben, S. 318 und Allg. Teil S. 76.

4. Schemata der Hirnfurchung.

Nachdem schon Pansch auf Grundlage der im sechsten Monate des Fötallebens erscheinenden sogenannten primären Furchen das Gebiet der Hemisphäre in zwölf kleinere Abteilungen zerlegt hatte, die er Primärwülste oder Lobuli cerebrales bezeichnete, schlug Eberstaller ebenfalls den entwickelungsgeschichtlichen Weg ein, mit dem Bestreben, die Variationstendenz der Hemisphäre aufzuhellen. Er bezeichnete es mit Recht als einen Fehler, zu sehr zu schematisieren und hob besonders die Notwendigkeit hervor, die Tiefenwindungen voll zu berücksichtigen, indem sie die Ornamentik der Gehirnoberfläche wesentlich beeinflussen. Wo Tiefenwindungen vorkommen, zeigen sie an, dass eine bei oberflächlicher Betrachtung

einheitliche Furche aus ebenso vielen Furchenteilstücken hervorgegangen ist, als sie Tiefenwindungen birgt, oder auch, dass benachbarte Furchen hier irregulärer Weise zusammengeflossen sind. Die Kenntnis der Stellen, wo Tiefenwindungen in relativer Mehrzahl der Fälle vorkommen, giebt uns hiernach einen wichtigen Schlüssel ab für das Verständnis der innerhalb physiologischer Grenzen vorkommenden Variationen. Ein Schema der Grosshirnwindungen darf also, soll es brauchbar sein, der Angabe dieser Stellen nicht entbehren. In den Figuren (s. oben!) bezeichnen die punktierten Stellen die Lage von Übergangswindungen.

Treten Tiefenwindungen an die Oberfläche, so fixieren sie die Thatsache der fötalen Anlage einer Furche aus mehreren Teilstücken. Das Oberflächlichwerden ist also nicht als ein aktiver Vorgang aufzufassen, sondern im Gegenteil als das Ergebnis des nicht völligen Zusammentreffens von in der ersten Anlage schon getrennten Furchenteilstücken. Schon hierdurch können mannigfaltige individuelle Variationen hervorgerufen werden. Sie werden noch verwickelter, wenn ein irreguläres Zusammenfliessen sonst getrennter Furchen stattfindet. So kann die Pars ascendens der ersten Schläfenfurche mit der Pars horizontalis unvereinigt bleiben, dagegen mit der Interparietalfurche zusammenfliessen. Ebenso kann der hintere Endast der Sylvischen Fissur losgetrennt sein, um mit der Parietalfurche zusammenzufliessen u. s. w.

Was den physiologischen Wert der Übergangswindungen betrifft, so könnte man von denjenigen, die im Verlaufe einer normalen Furche vorkommen und oberflächlich bleiben, glauben, sie stellten eine Art Hemmungsbildung, ein Zurückbleiben auf niederer Stufe dar. So wird es sich auch in der That verhalten in Fällen, in welchen eine zusammengesetzte Furche einfach unterbrochen wird. In der Regel aber verlaufen die Übergangswindungen mehr oder weniger stark geschlängelt und sind als Erzeugnis eines gesteigerten Wachstums aufzufassen, welches die Enden der Teilstücke nebeneinander vorbeiführte; statt sie ineinander münden zu lassen, sind sie übereinander hinausgelangt. So sind sie beteiligt bei der Ausbildung des Windungsreichtums. Da die Primärfurchen vorherrschend sagittal verlaufen, werden die sie unterbrechenden geschlängelten Übergangswindungen dazu beitragen müssen, dem Gehirne einen mehr transversalen Typus der Windungen zu verleihen. So kann gerade der Mangel an Tiefenwindungen und der vorherrschend sagittale Windungstypus als der inferiore gegenüber dem anderen erscheinen, und kann umgekehrt die Zersprengung der typischen Furchen unter Umständen ein Zeichen weiterer Entwickelung sein.

5. Correlation der Hirnfurchen und Windungen.

Wenn eine bedeutende, schon in der Fötalzeit auftretende primäre Hirnfurche einen stärker irregulären Verlauf hat, so wird es leicht geschehen können, oft geschehen müssen, dass andere, zumal benachbarte Furchen davon beeinflusst werden und ihrerseits von der Norm abgelenkt werden. Schon jene erste ungewöhnliche Furche wird ein Zeichen sein von geänderten Wachstumsvorgängen, die nicht an Ort und Stelle liegen müssen, sondern auch aus weiterer Ferne ihre Wirkung geltend machen können. Irregularitäten kommen daher an einem Gehirne oft nicht vereinzelt, sondern gehäuft vor. Es wäre eine dankbare Aufgabe, schon von rein mechanischen Gesichtspunkten aus das Problem der Correlation der Hirnfurchen an einem Körper von gleicher Form und ähnlichen physikalischen Verhältnissen genauer zu untersuchen, als es bisher geschehen.

6. Irreguläre Hirnfurchung und Verbrechertypus.

Über diesen Gegenstand giebt es bereits eine kleine Litteratur. Man hat, was nahe lag, irregulären Windungstypus mit psychischer Störung, dabei auch mit der Anlage zu Verbrechen in Verbindung gebracht. Der Gegenstand ist, was den letzteren Punkt betrifft, noch nicht hinreichend erledigt, so dass es genügen wird, hierauf hingewiesen zu haben.

7. Variabilität der Hirnwindungen.

a) Die Windungen beider Hemisphären.

Die Anordnung der Furchen auf beiden Hemisphären eines und desselben Gehirnes ist

nur selten bis zu einem gewissen genaueren Grade symmetrisch, wie schon erwähnt wurde. Die Abweichungen können sehr beträchtlich sein. Eine etwas genauere symmetrische Anordnung hat man sogar als ein schädliches Moment und als disponierend zu Geisteskrankheiten zu betrachten Veranlassung gehabt.

b) Individuelle Verschiedenheiten der Furchen und Windungen. Der Reichtum an sekundären und besonders an tertiären Windungen kann individuell sehr verschieden sein. Dies ist schon bei gleichgrossen Gehirnen der Fall und kann bei grösseren sich noch wesentlich steigern.

Die wichtigsten individuellen Variationen wurden bereits im Vorausgehenden hervorgehoben. Im Allgemeinen ist noch hinzuzufügen, dass die Fissuren zwar konstant vorkommen, dennoch aber selbst bei ihnen Verschiedenheiten in Richtung, Länge und Tiefe gefunden werden. Was die Primärfurchen betrifft, so können von ihnen einzelne sogar fehlen. Sernoff stellte an 100 Gehirnen, die auf die Konstanz der Furchen untersucht wurden, fest, dass der Sulcus frontalis superior und inferior, ebenso der S. interparietalis zwar in der Mehrzahl der Fälle, aber nicht konstant vorkommen. Der Sulcus centralis, praecentralis inferior, temporalis superior, occipito-temporalis, calloso-marginalis und olfactorius fehlten in keinem Falle. Was den Sulcus olfactorius betrifft, so ist sein Vorkommen vielleicht durch die Konstanz des Riechlappens bedingt, und es ist fraglich, ob er bei mangelndem Riechlappen zur Ausbildung käme. Er kann, da besondere Verhältnisse bei seiner Entstehung mitwirken, nicht unmittelbar mit den übrigen verglichen werden. In der Mehrzahl der Fälle fand Sernoff ausser den genannten noch den Sulcus praecentralis superior, postcentralis, temporalis inferior und orbitalis entwickelt.

c) Einfluss des Alters. Die Entwickelung der Fissuren und primären Furchen vollzieht sich schon innerhalb des intrauterinen Lebens. Die Entwickelung der sekundären und tertiären Furchen ist dagegen mit der Geburt noch nicht abgeschlossen, sondern dauert noch einige Zeit nach derselben (nach Sernoff nur einen Monat) fort. Engel stellte fest, dass auffallend breite Gyri besonders in der Blüte der Jahre (bei Männern) vorkommen, bei jüngeren und älteren Personen aber fehlen. Die Stellung des Sulcus centralis erfährt im Laufe des Wachstums eine Änderung (Hamy), indem diese Furche bei Kindern schiefer gestellt ist als bei Erwachsenen; der nach vorn offene Winkel, welchen sie mit der Medianlinie bildet, nimmt von 52 bis 70 Grad zu. Hieran ist die stärkere Ausbildung der dritten Stirnwindung beim Erwachsenen beteiligt.

d) Einfluss der Schädelform. Das dolichocephale Gehirn zeichnet sich aus durch überwiegend longitudinale Ausbildung der Windungen, das brachycephale durch die Neigung zur Bildung transversaler Windungen. Die typischen sagittalen Windungen entwickeln zahlreiche quere Seitenbrücken, die schräg gestellten werden der transversalen Stellung genähert. Dies gilt besonders von den Centralwindungen und Scheitelwindungen.

e) Einfluss der Rasse. Die typischen Furchen und Windungen kehren bei den Gehirnen aller Rassen wieder, was Tiedemann zuerst am Gehirne des Negers und Buschmannes nachwies. Neuere Untersuchungen an Negergehirnen weisen nach, dass im Windungscharakter sich eine grössere Einfachheit ausspreche, als beim Weissen. In 9 von 13 Fällen war die Insel nicht ganz bedeckt. In einem Falle lag die sonst versteckte Zwickelwindung oberflächlich, wie bei den Affen. Von neueren Arbeiten auf diesem Gebiete seien folgende erwähnt:

Weinberg, R., Das Gehirn der Esten, mit 12 Tafeln. Cassel, Fischer u. Co., 1895.
—, Das Gehirn der Letten, mit Atlas von 20 Tafeln. Cassel, Fischer u. Co., 1896.
Retzius, G., Das Menschenhirn, mit Atlas v. 96 Tafeln. Stockholm 1896.

f) Einfluss des Geschlechtes. Nach Huschkes und Wagners Beobachtungen hat der Stirnlappen im männlichen Geschlechte eine bedeutendere Entwickelung, als im weiblichen, In der neueren Zeit ist Rüdinger zu dem gleichen Ergebnisse gelangt. Er findet, dass schon im siebenten oder achten Monate des fötalen Lebens derartige Geschlechtsverschiedenheiten bestehen. Beim männlichen Fötus ist der Stirnlappen massiger entwickelt und früher mit sekundären Windungen versehen. Auch dem Scheitellappen des Mannes kommt nach den Beobachtungen desselben Autors eine bevorzugte Ausbildung zu.

g) Einfluss der Erziehung. Ausgehend von dem Satze, dass ein Organ, welches stärker funktioniert und besser geübt wird, eine ansehnlichere Entwickelung erfährt, werden wir den Satz nicht unannehmbar finden, dass das Gehirn und seine Windungen durch Erziehung und Unterricht in seiner Entfaltung individuell beeinflusst werden. Neuerdings ist Rüdinger für die Richtigkeit dieses Satzes eingetreten. S. auch Allg. Teil S. 76.

8. Craniale Lage der Windungen.

Um die gegenseitigen Lageverhältnisse bestimmter Punkte oder Linien auf der äusseren Oberfläche des Schädels oder Kopfes und der Hauptfurchen der Gehirnoberfläche zu ermitteln, trieb Broca an geeigneter Stelle Stifte oder Nadeln von 2—3 cm Länge durch die Nähte und die Dura in das Gehirn und untersuchte darauf die Abstände der die Nahtlinien veranschaulichenden Stifte von den wichtigsten Nachbarfurchen. Nach Broca und Ecker sind zu diesem Zwecke 6 Stifte ausreichend.

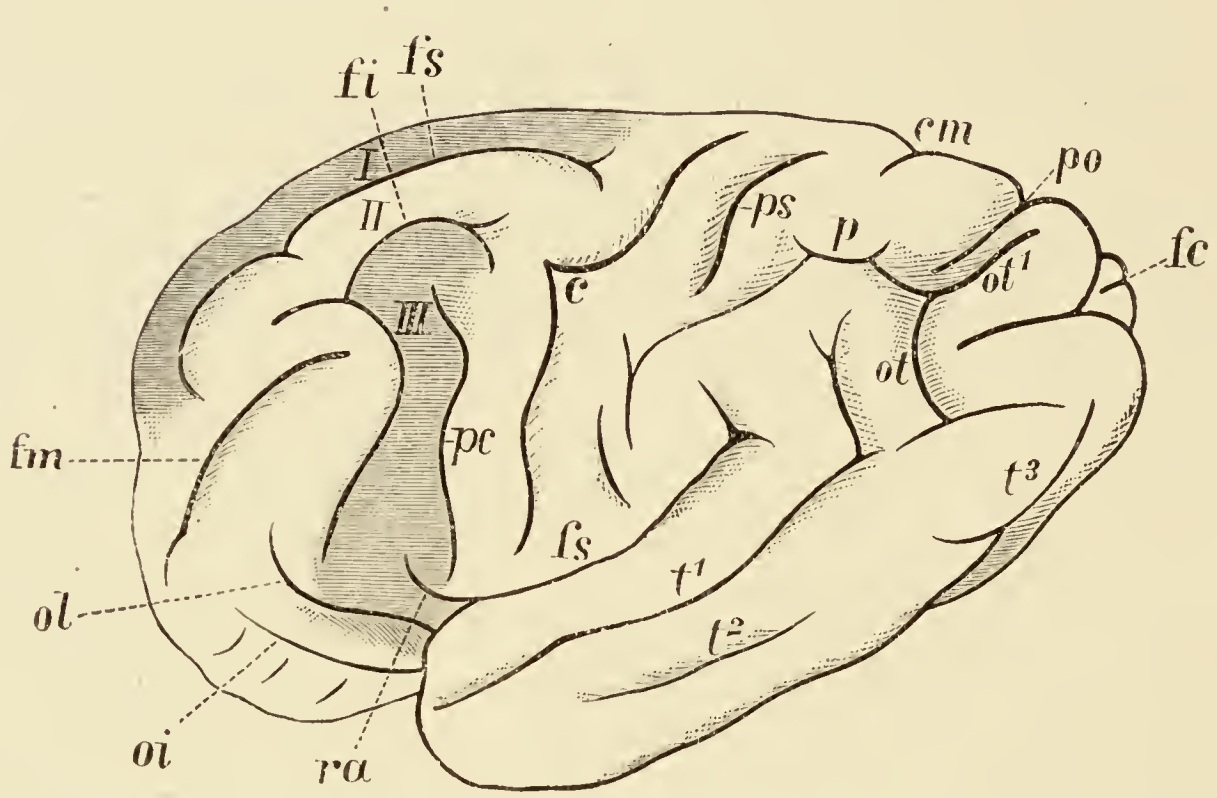

Fig. 320.

Laterale Fläche der linken Grosshirn-Hemisphäre eines Orang Utang.
(aus der Sammlung des zoologischen Institutes zu Leipzig).

fm Sulcus frontomarginalis; *ol* Sulcus orbitalis lateralis; *oi* Sulcus orbitalis medius; *ra* Ramus anterior fissurae lateralis; *fs* Fissura lateralis; t^1 Sulcus temporalis superior; t^2 Sulcus temporalis medius; t^3 hinteres Ende des Sulcus temporalis tertius; *fs* Sulcus frontalis superior; *fi* Sulcus frontalis inferior; *pc* Sulcus praecentralis inferior; *c* Sulcus centralis; *ps* Sulcus praecentralis superior; *p* Sulcus interparietalis; *ot*—ot^1 Sulcus occipitalis transversus (Affenspalte); *cm* dorsaler Einschnitt des Sulcus calloso-marginalis; *po* Fissura parieto-occipitalis; *fc* Endstück der Fissura calcarina. I Gyrus frontalis superior; II Gyrus frontalis medius; III Gyrus frontalis inferior s. tertius.

Eine zweite Methode, die graphische, wendete Turner an: Er teilte die Oberfläche jeder Schädelhälfte in fünf Regionen (präcoronale, postcoronale, postparietale, postlambdoidale und squamoso-sphenoidale), entfernte den bedeckenden Knochen jeder Region für sich, zeichnete das Bild der vorliegenden Furchen und Windungen und konnte so die ganze Hirnoberfläche richtig in den Schädelumriss mit den Nähten eintragen. Hefftler erweiterte die Methode noch dahin, dass er an Köpfen, die in verschiedener Stellung eingegypst waren, die Umrisse der Weichteile, der Knochen sowie Furchen und Windungen ineinander zeichnete. Neuerdings beschäftigen sich Adamkiewicz, Altuchoff, Feré, Symington, Turner, Sernoff und Stieda mit dem interessanten Gegenstande. Es liegt auf der Hand, dass diesen Bestimmungen besonders auch ein chirurgischer Wert beiwohnt.

Es ergab sich u. a., dass die Teilungsstelle der Fissura lateralis in den Ramus posterior und ascendens fast immer der Vereinigung der hinteren oberen Spitze des grossen Keilbeinflügels mit der Sutura squamosa entspricht. Der Ramus ascendens steigt der Kranznaht entsprechend aufwärts, der Ramus posterior folgt ungefähr der Sutura squamosa.

Der Sulcus centralis liegt mit seinem dorsalen Ende 48, mit seinem ventralen Ende 28 mm hinter der Kranznaht.

Die Fissura occipitalis liegt fast immer genau in der Höhe der Vereinigung der Pfeilnaht mit der Lambdanaht.

Die Insel wird durch die Schuppennaht in eine obere und untere Hälfte geschieden. Weiteres über diesen Gegenstand gehört der topographischen Anatomie an.

Adamkiewicz, A., Tafeln zur Orientierung an der Gehirnoberfläche des lebenden Menschen u. s. w. Wien und Leipzig, 1894.

Altuchoff, N., Encephalometrische Untersuchungen des Gehirnes unter Berücksichtigung des Geschlechtes, des Alters und des Schädelindex. Moskau 1891.

Sernoff, D., Der Encephalometer. Ein Apparat zur Bestimmung der Lage der Gehirnteile beim lebenden Menschen. (Arbeiten der physik. med. Ges. in Moskau, 1889).

9. Windungen von Tiergehirnen.

Die vergleichende Anatomie der Hirnwindungen ist zur Zeit ein umfangreiches Kapitel der vergleichenden Hirnlehre, auf das hier nur kurz verwiesen werden kann. Es wurde schon erwähnt, dass in allgemeiner Hinsicht lissencephale und gyrencephale Tiere unterschieden

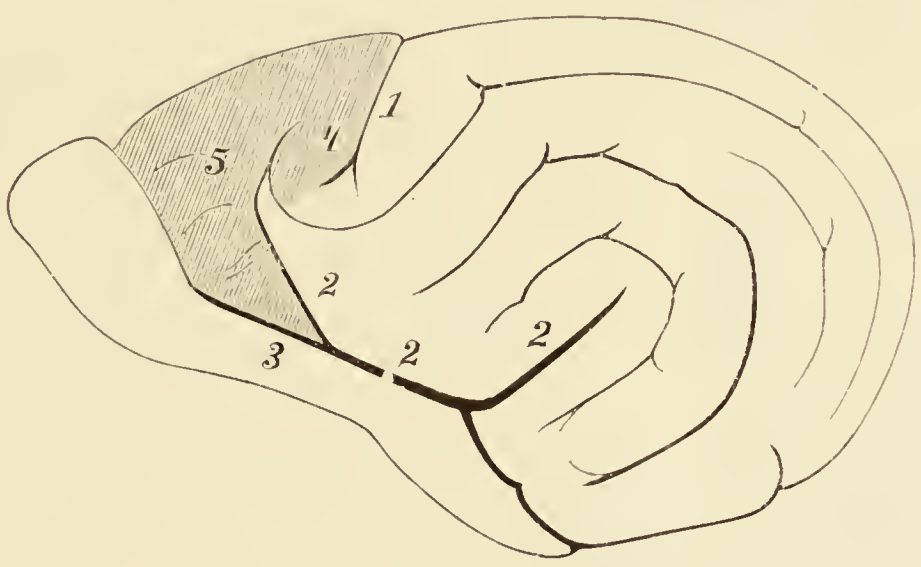

Fig. 321.

Linke Hemisphäre des Gehirnes eines Hundes.

1 Sulcus cruciatus (Sulcus centralis); 2, 2, 2 Fissura lateralis; 3 Lobus olfactorius; 4 Gyrus praecentralis; 5 vorderer Teil des Stirnlappens; der Stirnlappen schraffiert.

werden; doch beziehen sich diese Ausdrücke nur auf das Endhirn; die Gyrifizierung des Kleinhirnes ist von der des Endhirnes ganz unabhängig und ist in einem sehr viel grösseren Tierkreise anzutreffen.

Von dem Verhältnisse der Endhirnfurchung zur Tiergrösse ist bereits unter Nr. 3 die Rede gewesen. Ebenso wurde schon hervorgehoben, dass jeder Tiergattung, wofern sie überhaupt Endhirnfurchung besitzt, ein besonderer Windungsplan zukommt. Alle diese gruppieren sich um mehrere Hauptwindungspläne mit vielen Unterabteilungen.

Dem menschlichen Typus der Endhirnwindungen steht derjenige der Anthropoiden begreiflicherweise sehr nahe; beide sind Unterabteilungen desselben Hauptplanes. Es fehlt nicht an Unterschieden gegenüber dem menschlichen Typus; sie prägen sich insbesondere im Stirn- und Hinterlappen aus. Welches Anthropoidengehirn dem menschlichen am meisten benachbart sei, unterliegt noch gewissen Zweifeln; ich selbst halte dafür dasjenige des Orang-Utan. Wie sehr verschieden manche Fragen der Furchung des Anthropoidengehirnes noch beantwortet werden, darüber belehrt neuerdings die sorgfältige Arbeit von Marchand „über die Morphologie des Stirnlappens und der Insel der Anthropomorphen“. Aus einer von mir selbst schon vor Jahren ausgeführten, bisher aber nicht veröffentlichten Untersuchungsreihe, welcher auch die von Marchand empfohlenen Gypsabgüsse von Anthropoidengehirnen ihren Ursprung verdanken, füge ich hier nur eine dorsolaterale Ansicht des Oranghirnes bei,

um eine Vergleichung mit dem menschlichen anzuregen. Gegenüber anderen Deutungen der Furchen des Oranghirnes, als sie hier gegeben sind, bemerke ich, die vorliegende Bezeichnung der Furchen und Windungen als die zutreffende festhalten zu müssen. Fig. 320.

Einem entfernten Windungsplane gehört das Endhirn des Hundes an, worüber Fig. 321 zu vergleichen ist.

Fish, P. A., Cerebral Fissuration of the Seal (Phoca vit.) Journ. of Comp. Neurol., vol. VI, 1896.

Kükenthal, W., u. Th. Ziehen, Untersuchungen über die Grosshirnfurchen der Primaten. Jenaische Zeitschrift f. Naturwissenschaft, Bd. 29, 1895.

Waldeyer, W., Sylvische Furche und Reilsche Insel des Genus Hylobates. Ber. d. k. preuss. Akd. d. Wiss. zu Berlin, XVI, 1891.

Waldeyer, W., Hirnfurchen und Hirnwindungen, in: Ergebnisse der Anatomie und Entwickelungsgeschichte, herausgeg. von Merkel u. Bonnet, Wiesbaden, 1896.

Ziehen, Th., Die Grosshirnfurchen des Hylobaks- und Semnopithekusgehirnes, Anat. Anzeiger XI, 15.

II. Ventrikuläre Oberfläche der Hemisphären.

Die innere oder ventriculäre Oberfläche des Endhirnes liegt in den Wänden eines in der Hemisphäre enthaltenen flachen, langgestreckten Hohlraumes zu tage, der die äussere Form der Hemisphäre nachahmt und als Seitenventrikel schon oft Erwähnung gefunden hat. Wie das Endhirn je einen nach vorn, unten und hinten vorspringenden Lappen besitzt und einen Verbindungsteil derselben, so hat auch die Höhle drei Fortsätze oder Hörner, nebst einem mittleren Verbindungsraume: Vorder-, Unter-, Hinterhorn Cornu anterius, inferius und posterius, nebst einer verbindenden Pars centralis.

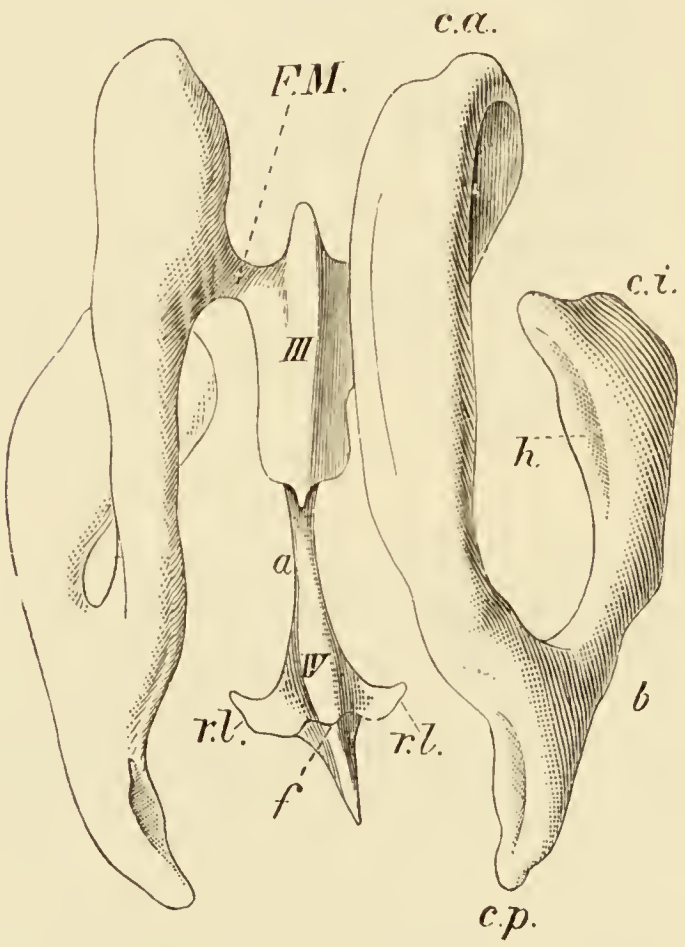

Fig. 322.

Ausguss des Ventrikelsystemes. (Nach Rauber und Welcker.)

IV. Vierter Ventrikel mit dem Zelte *f* (Fastigium) und den Recessus laterales (*r.l*); *a* Aquaeductus; III dritter Ventrikel; *F.M.* Verbindung des dritten Ventrikels durch das Foramen interventriculare mit dem linken Seitenventrikel. Am Ausgusse des rechten Seitenventrikels bedeutet *c.a.* das Cornu anterius; *c p.* das Cornu dosterius; *b* Trigonum ventriculi lateralis; *c.i.* Cornu inferius mit *h*, Abdruck des Hippocampus.

Der Ventriculus lateralis jeder Hemisphäre ist mit Ausnahme einer einzigen Stelle, des ihn mit dem Ventriculus tertius verbindenden wichtigen Foramen interventriculare (Monroi) allseitig geschlossen.

Die Anschauung, die man von dem Seitenventrikel und überhaupt vom Ventrikelsysteme des Gehirnes durch die künstliche Eröffnung seiner Wände erhält, wird wesentlich ergänzt durch Ausgüsse des Ventrikels mit erstarrenden Massen, wie sie zuerst von mir und von Welcker hergestellt worden sind und wie sie sich auch durch andere Methoden (Platten-Modelliermethode u. a,) selbst in vergrössertem Massstabe herstellen lassen.

So bezeichnet in Fig. 322, welche einen solchen Ausguss wiedergiebt, die Ziffer III den III. Ventrikel, der vorn seitlich durch einen dünnen Stiel, das ausgefüllte Foramen interventriculare, in den Ventriculus lateralis übergeht. Rückwärts setzt sich der III. Ventrikel in

den Aquaeductus (*a*) fort, dieser in den IV. Ventrikel (IV), welcher seitliche Ausbuchtungen trägt, die nur zu einem kleinen Teile gefüllt sind, die bekannten Recessus laterales (*r. l.*); bei *f* befindet sich der Giebel des IV. Ventrikels. Betrachtet man den rechtsseitigen Seitenventrikel, so macht sich das Cornu anterius als stärkerer vorderer Vorsprung (*c. a.*), das Cornu inferius (*c. i.*) als ausgedehnter unterer Vorsprung, das Cornu posterius als kleiner hinterer Vorsprung geltend. An letzterem ist ein medialer Eindruck sichtbar, der dem Vogelsporne des Hinterhornes entspricht; ein stärkerer medialer Eindruck liegt auch im Unterhorn (*h*); er entspricht der Wölbung des Hippocampus; der vom Foramen interventriculare bis zur Verbindungsstelle des Unter- und Hinterhornes reichende Mittelteil stellt die Pars centralis dar. Deutlich tritt am ganzen Seitenventrikel ferner dessen Ringform hervor, welche der Form des Ringlappens folgt und eine vordere untere Lücke besitzt. Das Cornu anterius, vom Foramen interventriculare bis zum Vorderende reichend, hat etwa 20, das Cornu posterius 12—20, das Cornu inferius 30—40, die Pars centralis 40 mm Länge. Vorder- und Hinterhornspitzen sind in gerader Linie 75—80 mm entfernt. Die dorsal gelegenen Teile des Ventrikels divergieren rückwärts; zugleich zeigen sie eine S-förmige Krümmung; der vordere Teil kehrt seine Konvexität medianwärts, der hintere lateralwärts.

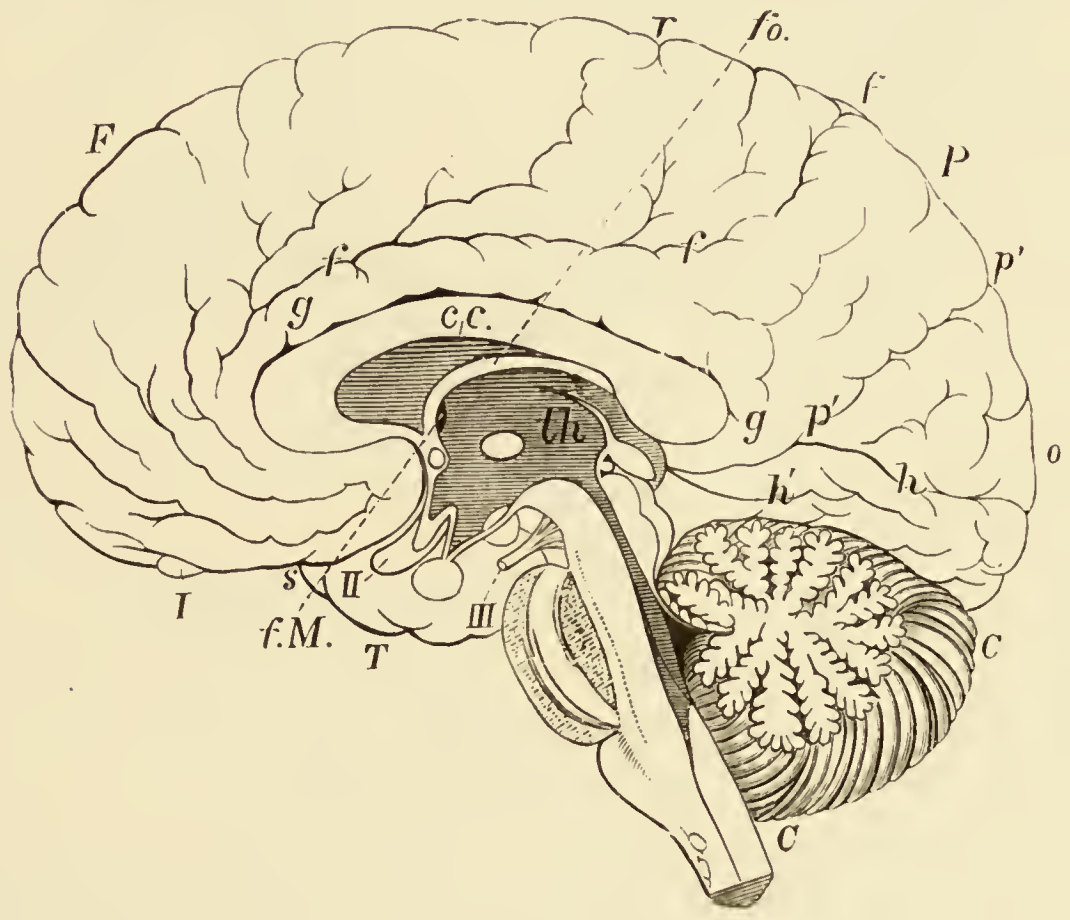

Fig. 323.

Medianschnitt durch das gesamte Gehirn. ½.

F Stirnlappen; *P* Scheitellappen; *O* Hinterhauptlappen; *T* Schläfenlappen; *C*, *C* Kleinhirn; *r* oberes Ende des Sulcus centralis; *f* Sulcus callosomarginalis; *p'* Fissura parieto-occipitalis; *h* Fissura calcarina; *s* Fissura lateralis; *g*, *g* Gyrus fornicatus; I Bulbus olfactorius; II N. opticus; III N. oculomotorius; *th* Thalamus opticus; *cc* Balken; *fo* Fornix; *f.M* Foramen interventriculare.

Fig. 323 dagegen zeigt das Ventrikelsystem im Medianschnitte des Gesamthirnes. Vom Seitenventrikel ist hier natürlich nichts wahrzunehmen. Man sieht in Hinsicht des letzteren nichts als zwischen Gewölbe und Sehhügel die kleine Pforte des III. Ventrikels, welche in den Seitenventrikel führt, das Foramen interventriculare.

Wände des Seitenventrikels.

a) Cornu anterius. Fig. 284, 297.

1. Corpus striatum. Als ein Teil des Bodens und der lateralen Wand des Ventrikels fällt vor allem ein grauer Hügel auf, Corpus striatum, Streifenhügel, welcher aus einem im Vorderhorne gelegenen dicken Kopfe oder Körper

und einer dünnen, nach hinten und in das Unterhorn ziehenden Verlängerung, Schweif, Cauda corporis striati, bestest. Im Unterhorne bildet der langgestreckte Schweif einen Teil des Daches des Unterhornes und endigt als schmaler Streifen am Vorderende desselben.

Das Corpus striatum ist also ein vorn-unten offener Ring, ähnlich dem Thalamus opticus, an dessen lateraler Seite er rück-ab-vorwärts zieht. Der Kopf hat 2 cm grösste Breite und endet vorn abgerundet. Seine Konvexität ist median-aufwärts gerichtet. An der Umbiegungsstelle in das Unterhorn hat der Schweif eine Breite von etwa 3 mm, die sich ab-vorwärts vermindert. Die freie Fläche ist vom Ependym bekleidet.

2. Corpus callosum. Das Dach des Vorderhornes wird vom Corpus callosum gebildet. Das Knie des Balkens schliesst den Seitenventrikel vorn ab, bildet also die vordere Wand und noch einen Teil der unteren Wand desselben. Fig. 297, 326.

3. Septum pellucidum. Es bildet die mediale Wand des Vorderhornes und des vorderen Teiles der Pars centralis des Ventrikels. (Fig. 284, 297, 323, 326).

b) Pars centralis. Fig. 327.

Die Pars centralis ist eine bis 15 mm breite Spalte, deren vom Balken gebildetes Dach jederseits unter sehr spitzem Winkel an den Boden grenzt, wie Fig. 327 deutlich zeigt. Der Boden wird lateral vom Corpus striatum gebildet; medial folgt die Stria terminalis, die lateral-ventrikuläre Fläche des Sehhügels (Lamina affixa, s. unten!), der Plexus chorioideus lateralis mit seiner Epithelbekleidung, die dorsale Fläche des freien, mit dem Balken nicht verwachsenen Teiles des Fornix.

1. Stria terminalis. Der Grenzstreif ist ein schmaler, zwischen Thalamus und Corpus striatum hinziehender Streifen, welcher infolge einer dicht unter der Oberfläche gelegenen, seiner Bahn folgenden Vene, V. terminalis, oft ein bläuliches oder bräunliches Aussehen besitzt.

Der Grenzstreif ist seinem Wesen nach ein wichtiges Gebilde, indem er den dorsalen Rand einer Markplatte darstellt, welche zwischen Seh- und Streifenhügel liegt und mit der Capsula interna zusammenhängt. Er beginnt dicht vor dem Foramen interventriculare auf der lateralen Fläche der Columna fornicis, am Boden des Vorderhornes, ist hier gegen 4 mm, weiterhin 2—1½ mm breit. Im Unterhorne folgt die Stria terminalis dem medialen Rande des Unterhorndaches (Fig. 322 bei *b*) und nimmt den dorsalen Insertionsrand des Plexus chorioideus lateralis des Unterhornes auf.

2. Pars ventricularis thalami. Medial von der Stria terminalis liegt ein schmaler Streifen der dorsalen Fläche des Sehhügels, welcher dem Seitenventrikel angehört, während der grosse übrige Teil dieser dorsalen Fläche weiter medial gelegen und dem Bereiche des Seitenventrikels ganz entrückt ist. Auch die Pars ventricularis thalami gehört nur scheinbar dem Seitenventrikel an, s. Hirnhäute.

3. Plexus chorioideus lateralis, s. Hirnhäute

4. Fornix, s. Weisse Substanz des Endhirnes.

c) Cornu posterius. Fig. 325.

Das Hinterhorn ist eine lateral konvexe, medial konkave Spalte, deren

Spitze dem Occipitalpole sich zuwendet. Der Querschnitt ist ungefähr dreiseitig. Die dorsale Wand wird von der Balkenstrahlung gebildet. Die ventrale Fläche wird von Markteilen des Hinterhauptlappens getragen. Die mediale Wand zeigt meist zwei übereinander liegende Längswülste, von welchen der konstante untere, Calcar avis, Vogelsporn, durch das tiefe Eindringen der Fissura calcarina, der obere, Bulbus cornu posterioris, durch die hintere Grenze der Balkenstrahlung erzeugt wird. Der Boden des Hinterhornes ist meist mehr oder weniger stark gewölbt.

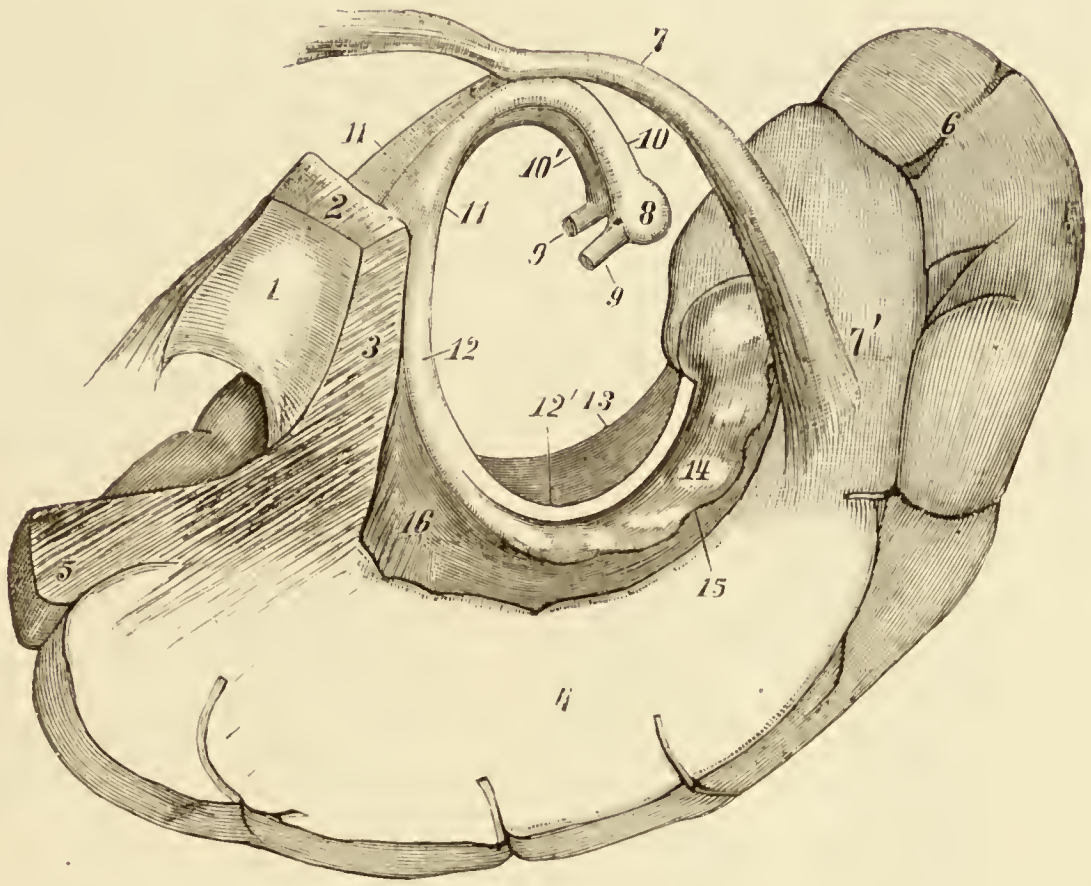

Fig. 324.

Gewölbe, Hippocampus und vordere Kommissur. ½. Vom rechten Hinterhaupt- und Schläfenlappen ist ein dorsaler Teil entfernt.

1 dorsale Fläche der hinteren Hälfte des Balkens, dessen vordere Hälfte durch einen Querschnitt (2) entfernt wurde. 3 seitliche Schnittfläche des Balkens; 4—5 horizontale Schnittfläche des Schläfen- und Hinterhauptlappens; 6 Schläfenpol; 7—7′ rechte Hälfte der vorderen Kommissur; 8 Corpus mamillare dextrum; 9—9 Hirnschenkelbündel zum Corpus mamillare; 10 Columna fornicis; 10′ dasselbe der linken Seite; 11 Corpus fornicis; 12 Crus fornicis; 12′ Fimbria fornicis; 13 Gyrus hippocampi; 14 Hippocampus s. Cornu Ammonis; 15 lateral von letzterem gelegener Teil des Unterhornes und Bahn der Eminentia collateralis; 16 Grenze des Unter- und Hinterhornes des Ventriculus lateralis.

d) Cornu inferius. Fig. 324, 325.

Das Unterhorn erstreckt sich bis auf 12 mm Entfernung vom Vorderende des Gyrus uncinatus und hat dreiseitigen Querschnitt. Der Boden des Unterhornes ist die Fortsetzung des Bodens des Hinterhornes nach unten-vorn und zeigt lateral einen mehr oder weniger starken Längswulst, Eminentia collateralis, der schon im Hinterhorne beginnen kann und von dem tiefen Eindringen der Fissura collateralis erzeugt wird. Das Dach des Unterhornes wird wie das Dach des Hinterhornes vor allem durch die Strahlung des Balkens gebildet. Dieses Dach der beiden Hörner heisst noch insbesondere Tapetum, die Strahlung selbst Tapetumstrahlung des Balkens. Das Dach des Unterhornes besteht aber ferner noch aus dem medial gelegenen Schweife des

Corpus striatum und aus dem an seiner medialen Seite dahinziehenden Teile der Stria terminalis (Fig. 325).

Die grösste Merkwürdigkeit besitzt das Unterhorn aber in dem Hippocampus s. Cornu Ammonis.

An der unteren und medialen Wand des Unterhornes gelegen, stellt dieser einen halbmondförmig gekrümmten, 50 mm langen Wulst dar, welcher vor dem Bulbus cornu posterioris beginnt und mit lateral gerichteter Konvexität nach vorn verläuft. Auf diesem Wege nimmt er an Breite und Höhe zu und zeigt sich im vorderen breiteren Teile durch 2—4 seichte Eindrücke in eine wechselnde Anzahl nebeneinander liegender Klauen, Digitationes, gegliedert.

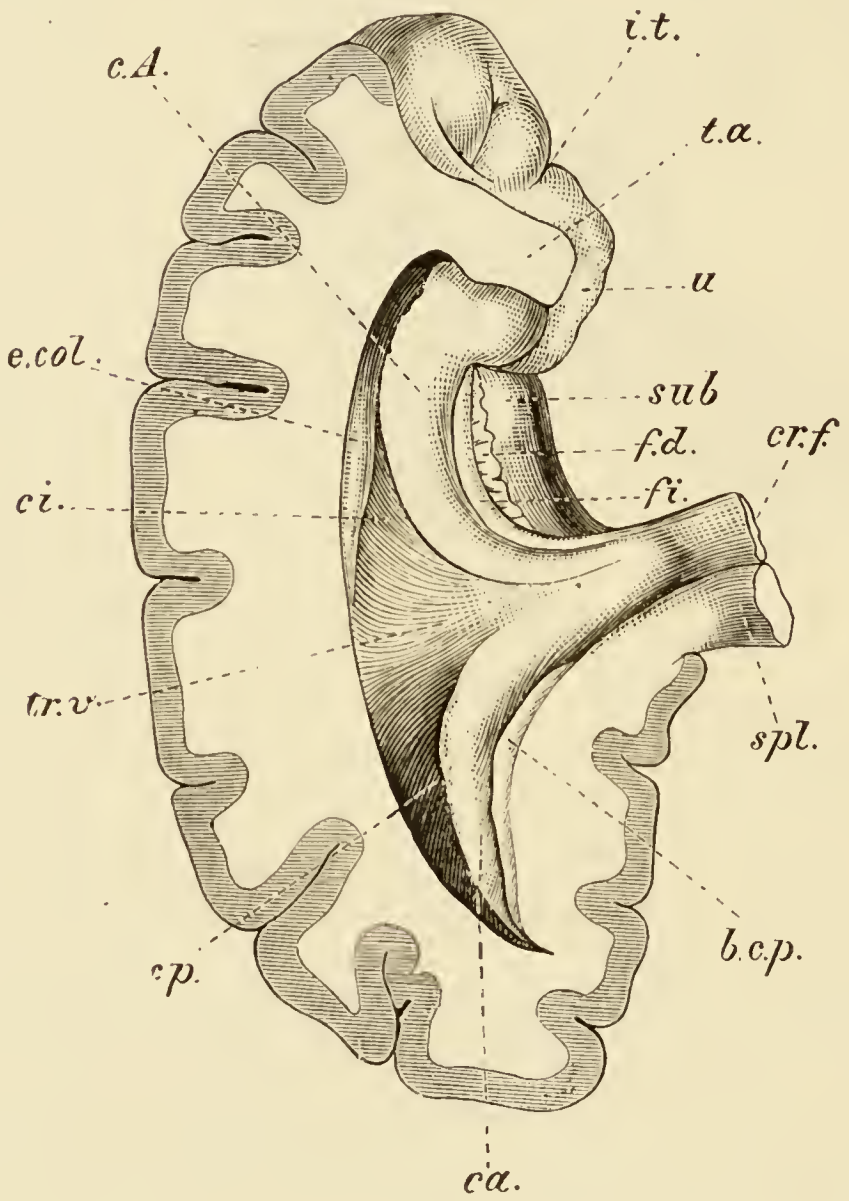

Fig. 325.

Unterhorn und Hinterhorn des Seitenventrikels, von oben her eröffnet.

cr.f. durchschnittenes Crus fornicis; *spl.* durchschnittenes Splenium corporis callosi; *fi* Fimbria; *f.d.* Fascia dentata hippocampi (Gyrus dentatus); *c.A.* Hippocampus; *sub* Subiculum hippocampi; *u* Hakenwindung; *t.a.* Tuberculum amygdalae; *i.t.* Incisura temporalis; *b.c.p.* Bulbus cornu posterioris; *ca* Calcar avis; *ci* Unterhorn; *cp.* Hinterhorn; *tr.v.* Trigonum ventriculi lateralis; *e.col.* Eminentia collateralis.

Besonders deutlich und konstant ist einer dieser Wülste, der mediale, der sich in das hintere Ende des Gyrus uncinatus fortsetzt. Von den Crura fornicis ist hier vorgreifend zu erwähnen, dass sie als Fimbria dem Hippocampus in das Unterhorn folgen, zwischen ersterem und dem Gyrus dentatus (s. Fascia dentata hippocampi) ihre Lage haben und an den Hippocampus befestigt sind, in welches ein Teil ihrer Faserung ausstrahlt.

Die mediale Wand des Unterhornes wird aber nicht allein vom Hippocampus gebildet, sondern auch vom Plexus chorioideus.

Der letztere setzt sich von der Pars centralis aus in dasUnterhorn fort, ohne in das Hinterhorn einzudringen, oder letzteres nur mit einem stumpfen Fortsatze beteiligend. Über die Hauptverhältnisse der verschiedenen Teile des Unterhornes orientieren Querschnitte besonders leicht; s. Hirnhäute. In Fig. 325 trägt der Hippocampus (*c. A.*) die Fimbria (*fi*). Von letzterer geht der Plexus chorioideus mit seinem Epithel aus; dessen Zotten springen in den Ventrikelraum vor. Dorsal ist der Plexus (die Adergeflechtsfalte) am medialen Rande des Schweifes des Streifenhügels, d. i. an der Stria terminalis, angeheftet s. Hirnhäute.

Jene Hirnwindung des Sichellappens, welche den Hippocampus trägt und durch Umrollung sich in dasselbe fortsetzt, hat den Namen Subiculum hippocampi s. cornu Ammonis; es ist der Gyrus hippocampi. Basal von der Fimbria, medial vom Hippocampus liegt der freie Vorsprung der Fascia dentata hippocampi s. Gyrus dentatus; man erkennt, dass sowohl der Hippocampus als auch die Fascia dentata nichts anderes sind, als modifizierte Gyri; dies zeigt auch die mikroskopische Untersuchung (s. Embryonaler Randbogen).

III. Die grauen Kerne des Endhirnes.

Ausser der grauen Rinde besitzen die Hemisphären noch andere graue Massen, die in ihrem Inneren gelegen sind und daher graue Kerne oder Ganglien des Endhirnes genannt werden. Es sind ihrer jederseits vier vorhanden: Nucleus caudatus, lentiformis, taeniaeformis und amygdalae; man sieht, dass die Namen ihrer Form entlehnt sind.

Sie stellen zusammen nur einen kleinen Bruchteil der grauen Substanz der Hemisphäre dar und man erkennt, dass die überwiegenden Funktionen notwendigerweise nicht im Inneren des Hirnes sich abspielen, wie es der Anfänger sich vorzustellen pflegt, sondern in der Peripherie desselben. Immerhin aber sind die grauen Kerne bedeutungsvolle Gebilde und bedürfen ebenso genauer Erforschung, wie die übrigen Teile des Gehirnes.

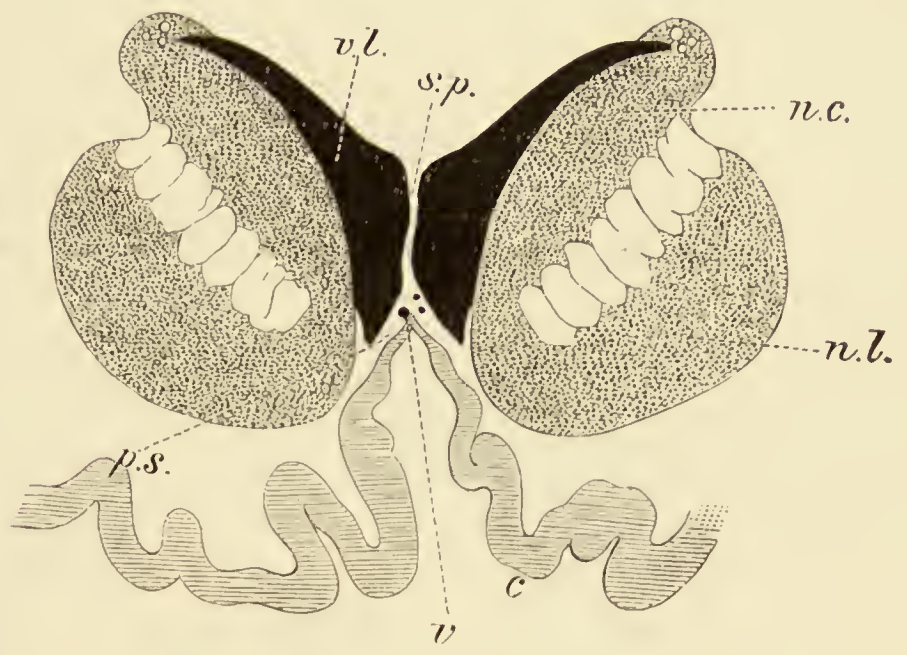

Fig. 326.

Frontalschnitt durch den Basalteil des Grosshirnes im Gebiete des Septum pellucidum.

Das Cavum septi ist hier (im hinteren Abschnitte desselben) obliteriert; *s.p.* Septum pellucidum, über ihm Balkenkörper; an der Basis des Septum links der Querschnitt einer (*v*), rechts zweier Venen. Unterhalb dieser geht das Septum durch Vermittelung des Pedunculus septi (*p.s.*) in die weisse Substanz an der Orbitalfläche des Stirnlappens über, *c* graue Rinde; *n.c.* Nucleus caudatus, mehrfach verbunden mit dem Nucleus lentiformis *n.l.*; *v.l.* Vorderhorn des Seitenventrikels.

1. Nucleus caudatus, geschwänzter Kern, Schweifkern. Fig. 326, 327, 296.

Er bildet die Grundlage des bei dem Seitenventrikel bereits erwähnten Corpus striatum, folgt ganz dem Verlaufe des letzteren und hat dessen Breite.

Im vorderen Teile ist er zugleich am dicksten und nimmt nach dem Schwanzende immer mehr an Masse ab. Mit der medialen Kante seiner dorsalen Fläche stösst er an die Stria terminalis, mit der lateralen erreicht er den lateralen Rand des Seitenventrikels und sendet im mittleren Gebiete selbst noch eine hakenförmige Verlängerung auf den lateralen Abschnitt des Ventrikeldaches. Da der Schweif des Schweifkernes neben dem Thalamus zum Dache des Unterhornes umbiegt, so wird der Kern durch Frontal- und Horizontalschnitte zweimal getroffen werden können. Die laterale Fläche des Nucleus caudatus ist der Capsula interna zugewendet und im Gebiete des Schweifes konvex; im Gebiete des Kopfes ist sie dagegen schwach konkav; zugleich tritt hier der ventrale Rand mit dem gegenüberliegenden ventralen Rande des Nucleus lentiformis in unmittelbare Substanzverbindung. Ausser dieser grossen ventralen Brücke kommen weiter dorsal graue Verbindungsstreifen zwischen den beiden Kernen vor. Diese Streifen insbesondere gaben Veranlassung zu der alten Bezeichnung Corpus striatum für beide Kerne und ihre Verbindungsstreifen, während zur Zeit der Name Streifenhügel blos für die Ventrikelfläche des Schweifkernes verwendet wird.

2. Nucleus lentiformis, Linsenkern. Fig. 326, 327, 296.

Der Linsenkern liegt lateral vom Schweifkerne und ist von ihm durch eine breite Spalte geschieden, welche von weisser Substanz, der Capsula interna, eingenommen wird. Vorn ventral hängt er mit dem Schweifkerne zusammen; einen ferneren Zusammenhang bewirken die vorhin erwähnten Verbindungsstreifen.

Während die mediale Fläche des Linsenkernes an die Capsula interna grenzt und eine geneigte, auf-medianwärts sehende Lage besitzt, steht die laterale Fläche vertikal, ist leicht gewölbt, der Inselrinde parallel und grenzt an die Capsula externa. Die ventrale Fläche liegt horizontal und hängt in ihrem mittleren Teile mit der grauen Substanz der Substantia perforata anterior zusammen. Der Querschnitt ist hiernach dreiseitig und die Schneide des Keiles gegen den Hirnschenkel gerichtet.

Am frischen Präparate lassen sich durch Farbenunterschiede drei in Querrichtung nebeneinander liegende Teile, die Glieder des Linsenkernes wahrnehmen. Das äussere Glied ist das längste und überragt die beiden anderen vorn und hinten; es ist von rotbrauner Farbe und mit feinen weissen Streifen durchsetzt. Man nennt es seit Burdach Schale, Putamen.

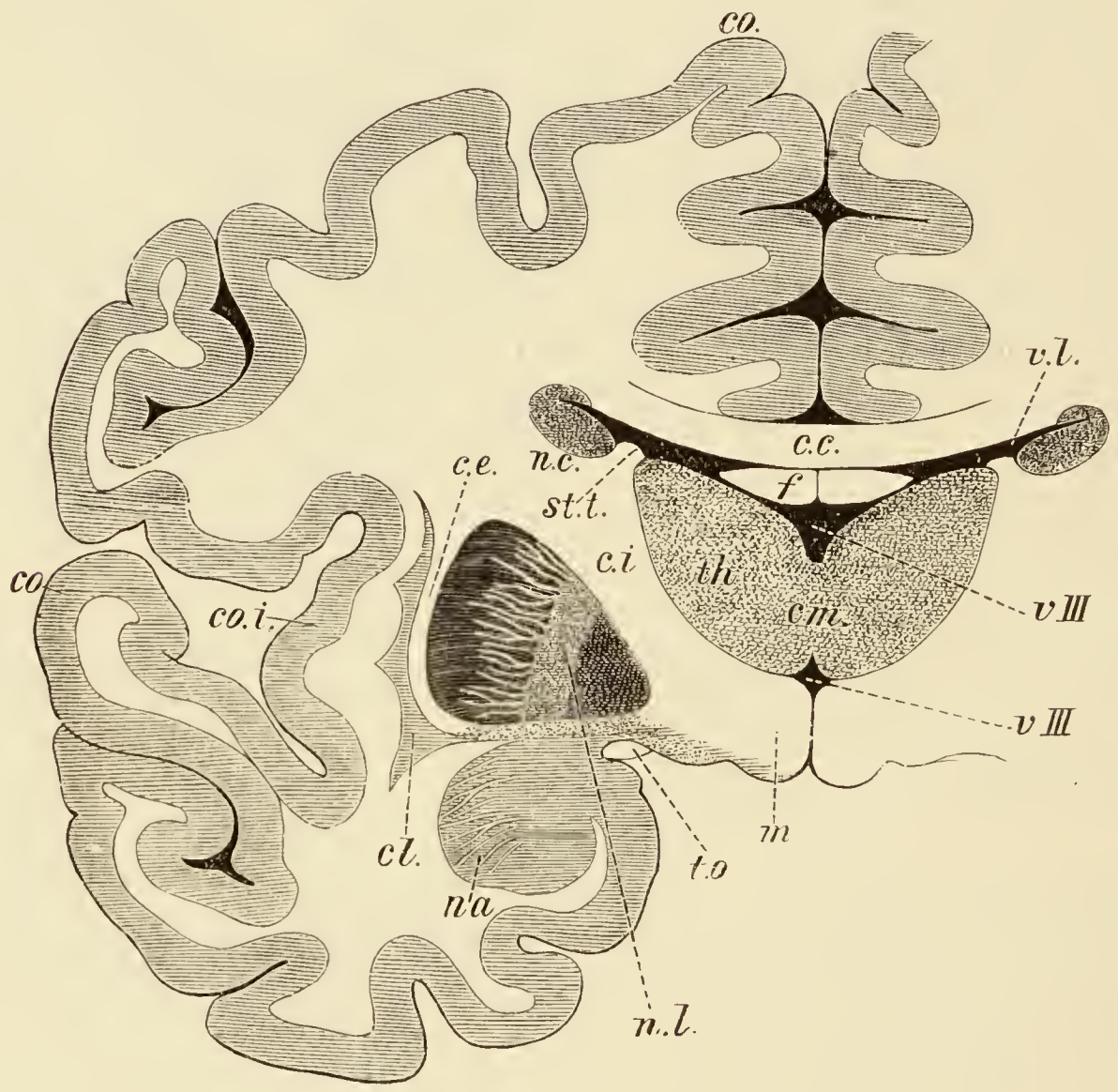

Fig. 327.

Frontalschnitt durch Grosshirn und Zwischenhirn im Gebiete der Commissura mollis.

co graue Rinde der Hemisphäre; *co.i* graue Rinde der Insel; *cl* Claustrum oder Vormauer; *c.c.* Balken; *f* Körper des Fornix; *n.c.* Nucleus caudatus; *st.t.* Stria terminalis; *th* Sehhügel; *cm* Massa intermedia; *v.l.* Seitenventrikel; *v* III dritter Ventrikel; *m* Corpus mamillare; *t.o.* Tractus opticus; *c.i.* Capsula interna; *c.e.* Capsula externa; *n.l.* Nucleus lentiformis (Linsenkern) mit seinen drei Gliedern; *n.a.* Nucleus amygdalae (Mandelkern).

Die beiden inneren Glieder sind blass und gelbgrau, thalamusfarbig; sie bilden zusammen den Globus pallidus. Der vordere Teil der ventralen Fläche oder der Basis des Linsenkernes wird von der Commissura anterior cerebri gekreuzt und erhält von ihr eine Furche. Der vordere Teil des Linsenkernes, der allein aus dem Putamen besteht, ist gegenüber dem Querschnitte des Kopfes des geschwänzten Kernes sehr klein; er erstreckt sich auch nicht so weit nach vorn, als der Kopf des Nucleus caudatus, welcher von allen Ganglien am weitesten nach vorn reicht. Sehr instruktive Bilder gewähren auch Horizontalschnitte, die besten aber plastische Konstruktionen nach Schnittserien. Ein Horizontalschnitt zeigt die schwach konvexe Aussen- und die stark konvexe, aus zwei Teilen bestehende Innenwand des Linsenkernes, so dass man auch hier drei Seiten unterscheiden kann. Die grössere äussere Seite sieht zur Capsula externa, die vordere zum Nucleus caudatus, die hintere zum Sehhügel. Dem Übergange der vorderen in die hintere Seite entspricht das wichtige Knie der inneren

Kapsel und die Stria terminalis. Auch auf Sagittalschnitten hat der Linsenkern die Form einer bikonvexen Linse. Vorn und hinten ist der ventrale Rand frei, in der Mitte aber mit der Substantia perforata anterior verbunden (Fig. 296, 327).

3. Claustrum, Vormauer, s. Nucleus taeniaeformis, Bandkern. Fig. 327.

Dieser flächenhaft ausgebreitete Kern liegt an der äusseren Seite der Capsula externa und stellt eine schmale, 1—2 mm dicke Platte grauer Substanz dar, die sich ventralwärts auf das Doppelte verdickt und hier medial mit der Substantia perforata anterior zusammenhängt. Die mediale Fläche ist glatt, die laterale springt von Strecke zu Strecke in graue Leisten vor. Von der grauen Rinde der Insel ist die Vormauer durch ein ansehnliches Marklager getrennt, welches dem Marke der übrigen grauen Rinde entspricht.

4. Nucleus amygdalae, Mandelkern. Fig. 327.

Ein verdickter Teil der Rinde des Sichellappens. In der Nähe des Schläfenpoles der Hemisphäre, vor der Spitze des Unterhornes, springt er in Form eines vor dem Ende des Hippocampus gelegenen Wulstes gegen die Höhle des Unterhornes und gegen das Marklager der Hemisphäre vor und hängt mit der Rinde des Gyrus hippocampi sowie mit der Substantia perforata anterior zusammen.

IV. Die weisse Substanz des Endhirnes.

Die bedeutende Entfaltung grauer Substanz in der Rinde und den Kernen des Endhirnes lässt schon für sich allein entsprechende Mengen von weisser Substanz, d. i. von Leitungsbahnen erwarten. In der That nimmt die weisse Substanz einen beträchtlichen Raumteil im Endhirne ein; sie bildet überall die Ausfüllungsmasse zwischen der Rinde, den Ganglien und dem Ventrikelependym.

Am breitesten erscheint das Marklager an einem Horizontalschnitte, welcher die dorsale Fläche des Balkens streift. Es stellt hier ein grosses weisses Feld von ovaler Form dar, welches den Namen Centrum semiovale (Fig. 332) erhalten hat. Sein Aussenrand ist reichlich mit Vorsprüngen besetzt, welche als Markleisten in die Höhlungen der Rindenwülste passen. Am medialen Rande geht das Centrum semiovale in der Ausdehnung des Balkens unmittelbar in dessen Fasermassen über. An der Zusammensetzung des ganzen Markkörpers sind drei verschiedene Arten von Faserstrahlungen beteiligt:

1. Associationssysteme.

Associationssysteme sind kleinere oder grössere Faserzüge verschiedener Lagerung, welche Verbindungen herstellen zwischen näheren und entfernteren Gebieten der grauen Substanz derselben Hemisphäre und eine ausserordentliche Bedeutung besitzen.

An jeder Hemisphäre unterscheidet man:

a) Fibrae arcuatae cerebri.

Sie wenden sich von einer Windung bogenförmig zur benachbarten anderen.

b) Die äussere Tangentialfaserschicht (s. d. Abschnitt: Feinerer Bau).

c) den Gennarischen Streifen (s. d. Abschnitt: Feinerer Bau).

d) das super- und interradiäre Flechtwerk (s. d. Abschnitt: Feinerer Bau).

e) Fasciculi longi. Unter diesem Namen sind acht lange, schon makroskopisch darstellbare Associationssysteme vereinigt, nämlich:

1. Cingulum, Zwinge (Burdach).

Zwischen Gyrus cinguli und Balken gelegen, der Stria lateralis des Balkens entsprechend; darauf der Bahn des Gyrus hippocampi folgend und bis zum Uncus gelangend. Das Bündel giebt fortwährend Fasern an die benachbarten Windungen ab und empfängt neue. Es hilft die Substantia reticularis alba des Gyrus hippocampi bilden.

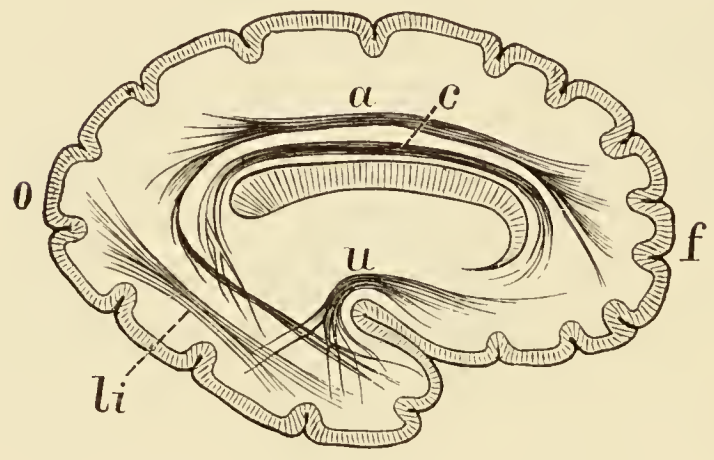

Fig. 328.

Hemisphäre des menschlichen Endhirnes zur Kennzeichnung der langen Associationssysteme. 1/4.

a Fasciculus arcuatus; *c* Cingulum; *u* Fasciculus uncinatus; *li* Fasciculus longitudinalis inferior; *o* Occipitalpol; *f* Stirnpol der Hemisphäre.

2. Fasciculus longitudinalis superior, oberes Längsbündel (Burdach). Es verbindet wesentlich Stirn- und Hinterhauptlappen, von ersterem besonders die mittlere Stirnwindung.

3. Fasciculus subcallosus (Onufrowitsch-Kaufmann), ebenfalls ein fronto-occipitales Bündel. Es liegt mit dem grössten Teile seiner Fasern unmittelbar unter dem Balken und hilft hinten das Tapetum des Seitenventrikels bilden.

4. Fasciculus longitudinalis inferior, unteres Längsbündel (Arnold). Es verbindet das Endstück des Hinterhauptlappens mit dem des Schläfenlappens, indem es dabei an der lateralen Seite des Hinterhornes vorbeizieht.

5. Fasciculus uncinatus, Hakenbündel. Es zieht von der unteren Stirnwindung über die Inselschwelle zum Gyrus uncinatus und den angrenzenden Teilen des Sichel- und Schläfenlappens.

6. Fasciculus verticalis (Wernicke). Vom unteren Scheitelläppchen zum Gyrus fusiformis.

7. Das Brocasche Bündel. Von der Spitze des Hippocampus durch die Substantia perforata anterior zum Gyrus cinguli.

8. Das Gewölbe, Fornix. Ein Teil der Fornixfasern geht nicht bis zum Corpus mamillare herab, sondern endet im Septum pellucidum. Der Fornix ist ein gemischtes System.

f) Die Verbindungen des N. lentiformis mit dem Nucleus caudatus.

g) Die Verbindungen dieser beiden und der zwei übrigen Kerne des Endhirnes mit der grauen Rinde.

Vom Gewölbe.

Das Gewölbe hat seinen passenden Namen von dem Umstande, dass es in langem, an der Ventralseite des Balkens grossenteils angeschmiegtem, dorsal konvexem Bogen sich von den Corpora mamillaria aus bis zum Haken des Gyrus hippocampi jeder Seite erstreckt, welche beiden Stellen als die Fusspunkte des Gewölbes betrachtet werden können.

Das Gewölbe, ein paariges Gebilde, besteht aus einem verborgenen und einem freien Teile und beginnt als sogenannte Columna fornicis. Der verborgene Teil, Pars tecta columnae fornicis, liegt im Boden und in der Seitenwand des III. Ventrikels, im Höhlengrau des letzteren, und lässt sich bis zum Corpus mamillare derselben Seite verfolgen. Dicht hinter der vorderen Kommissur beginnt der freie Teil des Gewölbes und steigt als Pars libera

volumnae fornicis vom Boden des III. Ventrikels in die Höhe, begrenzt das Foramen intercentriculare (s. Ventrikelsystem) von vorn und durchzieht gewölbeförmig in einem unten-vorn offenen Bogen die ganze Länge des konkaven, inneren Randes der medialen Hemisphärenfläche bis zum vorderen Ende des Schläfenlappens. In der vorderen und hinteren Abteilung des Verlaufes sind die Gewölbehälften beider Seiten voneinander getrennt, s. Fig. 324, 329 u. 330; im mittleren Teile aber legen sie sich an der ventralen Balkenfläche innig aneinander und bilden hier das Corpus fornicis; es geht aus der Aneinanderlagerung der beiden Columnae fornicis hervor. Weiter hinten weichen die beiden Hälften des Corpus fornicis wieder auseinander und

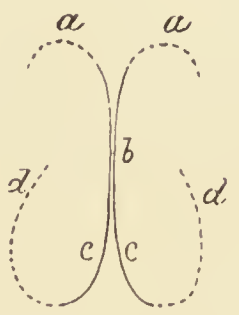

Fig. 330.

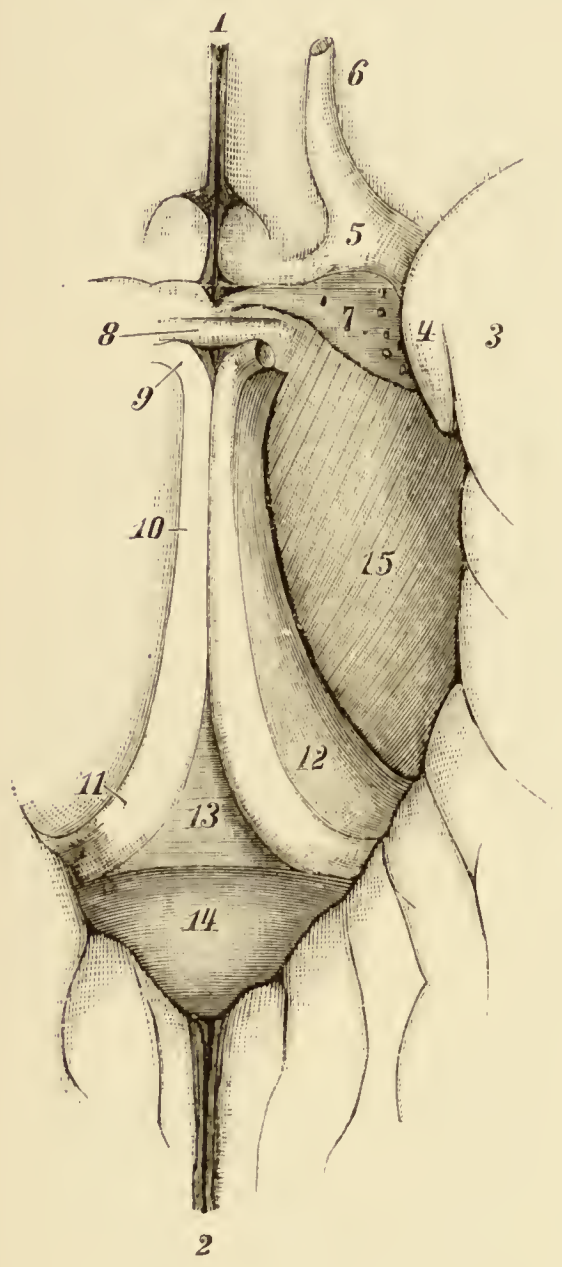

Fig. 329.

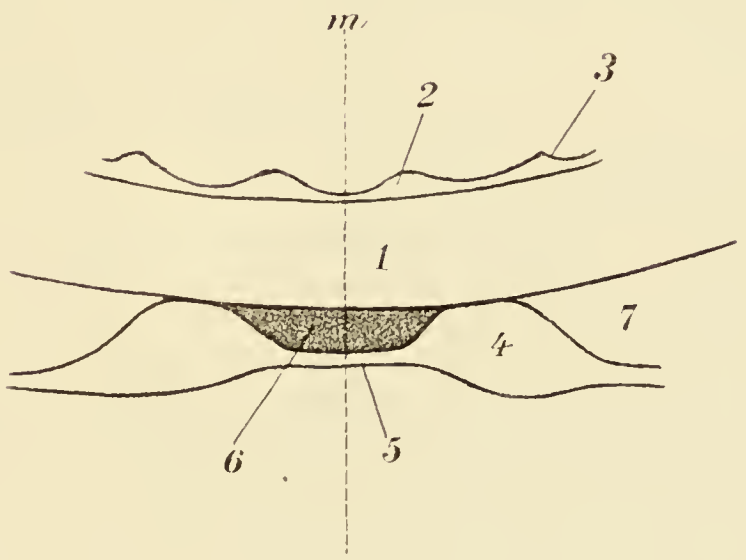

Fig. 331.

Fig. 329. Ventrale Fläche des Gewölbes und Balkens und ihrer nächsten Umgebung. Von der Hirnbasis aus ist der Hirnstamm entfernt; Schnittfläche des Hirnstammes gegen die linke Hemisphäre.

1 Incisura pallii anterior; 2 Incisura pallii posterior; 3 vorderer Teil des Gyrus hippocampi; 4 basale Ansicht des Uncus; 5 Trigonum olfactorium; 6 Tractus olfactorius; 7 Lamina perforata anterior; 8 Commissura anterior; 9 Columna fornicis; 10 Corpus fornicis; 11 Crus fornicis; 12 Teil der ventralen Fläche des Balkens; 13 freigelegte Querfaserung des Balkens; 14 ventrale Fläche des Splenium corporis callosi; 10, 11 und 13 oberes Psalterium.

Fig. 330. Schematische Darstellung der Anordnung des Fornix.

a, *a* die Columnae fornicis; *b* der Körper des Fornix; *c*, *c* die Crura fornicis; *d*, *d* die Fimbriae. Die punktierten Linien heben die in einer tieferen Ebene als *b* gelegenen Teile hervor.

Fig. 331. Querschnitt des Balkens (1), der Crura fornicis (4) und des Fornix transversus oder des Psalterium i. e. S. (5).

2 und 3 Stria longitudinalis medialis und lateralis; 6 Cavum psalterii = Vergascher Ventrikel; 7 Ventriculus lateralis; *m* Mediane.

heissen alsdann Crura fornicis, Gewölbeschenkel. Letztere biegen hinter dem Pulvinar thalami in das Unterhorn des Seitenventrikels um, gehen zum Teile in den Hippocampus über, zum Teile werden sie zu einem Saume, Fimbria, welcher, mit dem Hippocampus verbunden,

letzteres in das Unterhorn bis zum Haken begleitet. So hat die Fimbria ihre Lage zwischen dem Hippocampus und seiner Fascia dentata.

Der Körper des Gewölbes liegt auf der den III. Ventrikel und die dorsale Fläche des Thalamus deckenden Tela chorioidea superior und erstreckt sich auf letzterer lateralwärts bis zum Sulcus chorioideus thalami. S. Hirnhäute.

Das Gewölbe ist durch seine Säulen mit dem Septum pellucidum, durch seinen Körper und seine Schenkel mit der unteren Fläche des Balkens verbunden, indem letzterer die genannten Teile bedeckt. Die Vereinigung des Gewölbes mit dem Balken ist am Anfange des Corpus fornicis am innigsten. Die auseinanderweichenden Crura fornicis umschreiben mit der unteren Fläche des Balkenwulstes ein zierliches gleichschenkeliges Dreieck, dessen Spitze nach vorn gerichtet ist. Zwischen den seitlich begrenzenden Fornixschenkeln liegt eine dünne Markplatte mit deutlicher transversaler Faserung zu Tage, welche die ventrale Fläche des Balkens bedeckt. Sie ist mit dem Balken häufig nicht vollständig verwachsen, sondern durch einen kleinen Spaltraum von ihm getrennt, dem Vergaschen Ventrikel, Cavum psalterii. Die ganze gleichschenkelige Figur mit den quer ausgespannten Fäden führt den Namen Psalterium, Lyra; der quere Faserzug für sich allein heisst Fornix transversus, Lamina triangularis oder Commissura hippocampi, Ammonskommissur (Fig. 329 und 331).

Die Columnae fornicis sind leicht komprimierte Stränge, der Körper aber eine deprimierte Platte, in zunehmendem Grade die Crura mit den Fimbriae. Die Länge des freien Gewölbes bis zum fimbrialen Ende beträgt gegen 9 cm. Fig. 327.

Von den Wurzeln des Gewölbes ist zusammenzufassen, dass vom Tuberculum anterius thalami das Vicq d'Azyrsche Bündel (Fasciculus thalamo-maxillaris) ausgeht und durch den Thalamus und das Höhlengrau des III. Ventrikels zum Corpus mamillare gelangt (S. 348); das Vicq d'Azyrsche Bündel heisst daher auch Radix descendens fornicis; vom Corpus mamillare steigt andererseits die Columna auf, ebenfalls im Höhlengrau des III. Ventrikels, als erster unmittelbarer Bestandteil des Gewölbes; die Columna wird daher auch Radix ascendens fornicis genannt.

Über den sogenannten Fornix longus (Forel) s. unten!

2. Kommissurensysteme.

Während die Associationssysteme das Gebiet ihrer Hemisphäre nicht verlassen, also in dieser Hemisphäre liegende Verbindungen darstellen, bilden die Kommissurensysteme im Gegensatze zu ihnen Verbindungen zwischen beiden Hemisphären. Ob sie ausschliesslich oder nur teilweise Verbindungen zwischen identischen Gebieten beider Hemisphären darstellen, steht dahin. Das Endhirn enthält zwei grosse Kommissurensysteme, den Balken und die vordere Kommissur. Verglichen mit den Verhältnissen des Rückenmarkes sind beide als dorsale Kommissuren zu betrachten.

1. Der Balken, Corpus callosum, Commissura maxima.

Man unterscheidet an ihm einen freien mittleren Teil und eine seitliche Ausstrahlung: den Balkenstamm und die Balkenstrahlung (Burdach).

a) Der Balkenstamm, Truncus corporis callosi zeigt sich beim Auseinanderziehen der dorsalen Ränder beider Hemisphären als eine in der Tiefe der Fissura sagittalis liegende starke, 7—9 cm lange Markbrücke, welche vom Vorderrande der Hemisphäre 3, vom Hinterrande 5—6 cm entfernt ist; 3 cm beträgt auch sein Abstand von der Mantelkante. Die dorsale Fläche des Balkens ist jederseits von der überliegenden Hemisphärenwand durch den Sulcus corporis callosi abgegrenzt, welcher bis 5 mm tief eindringt. So kommt es, dass die freie Fläche des Balkens eine Breite von 15 mm erreicht. Nahe der Mittellinie laufen zwei weisse Längsstreifen, die vorn und hinten etwas auseinanderweichen: Striae longitudinales mediales. Die zwischen ihnen meist vorhandene Längsfurche heisst Raphe corporis

callosi. Die Striae biegen vorn und hinten auf die ventrale Fläche um. Zwei andere Längsstreifen, Striae tectae s. longitudinales laterales, liegen verdeckt vom Gyrus fornicatus und werden nach Ablösung desselben sichtbar; sie gehören ursprünglich einem rudimentären Gyrus, der sich hinten unten in den Gyrus dentatus fortsetzt (s. Sichellappen), sowie späterhin dem Cingulum (s. Associationssysteme) an.

Die ventrale Fläche des Balkens, etwa 1 cm von der dorsalen entfernt, läuft im Ganzen, abgesehen von beiden Enden, der dorsalen parallel. Die ventrale Fläche ist in ihrer vorderen Hälfte entlang der Mittellinie mit dem Septum pellucidum verwachsen, hinter letzterem mit dem Corpus und den Crura fornicis. Seitlich vom Septum pellucidum bildet der Balken das Dach der Vorderhörner sowie der Pars centralis und ist von deren Ependym bedeckt. Der vordere Rand des Balkenkörpers biegt sich, (s. d. Medianschnitt Fig. 323), in starker Krümmung nach vorn-unten um und gestaltet sich so zum Balkenknie, Genu corporis callosi. Infolge dieser Umbiegung entsteht ein 2 cm langes ventrales Horizontalstück welches auf dem Medianschnitte keilförmig zugeschärft erscheint und Rostrum corporis callosi genannt wird. Das Rostrum läuft seinerseits in ein sehr dünnes Markblatt aus, welches

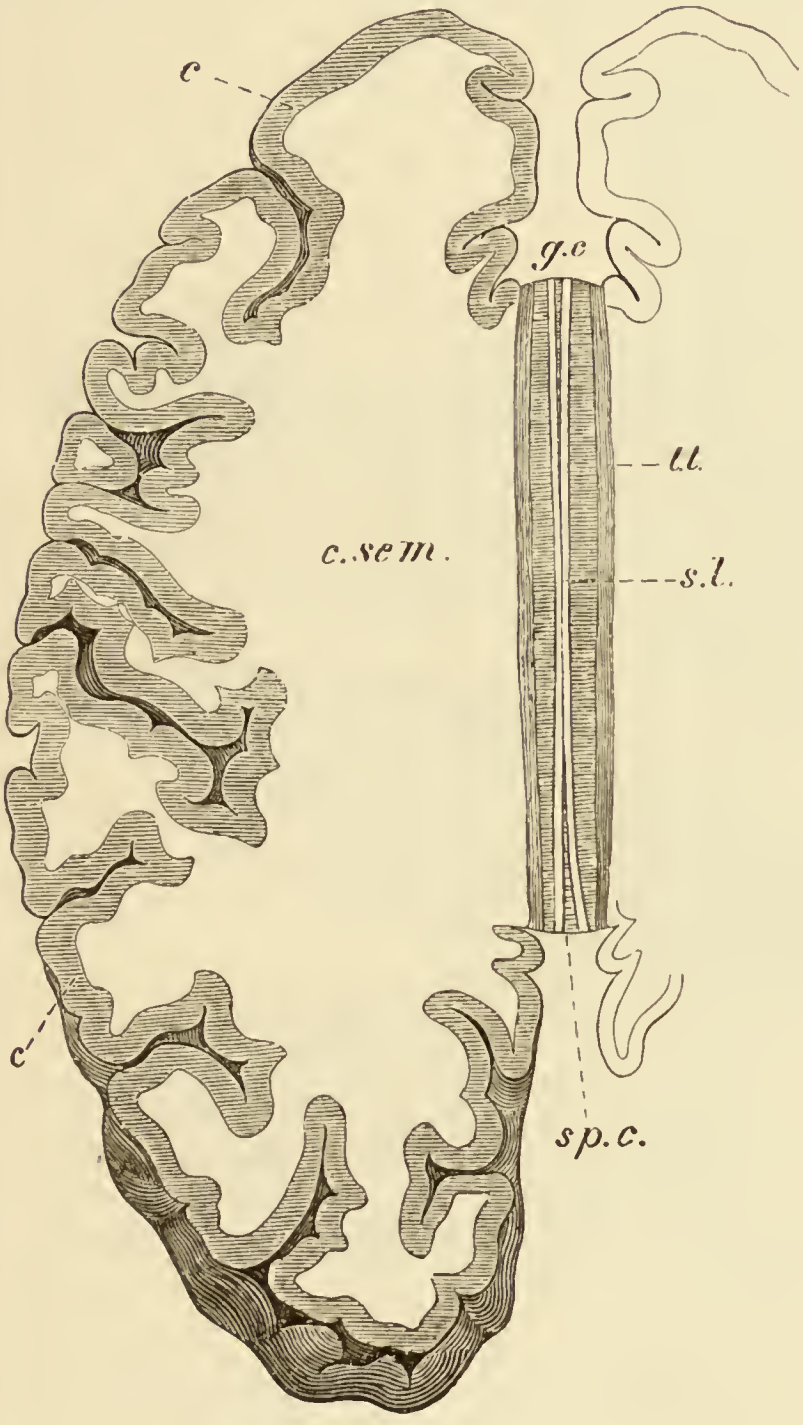

Fig. 332.

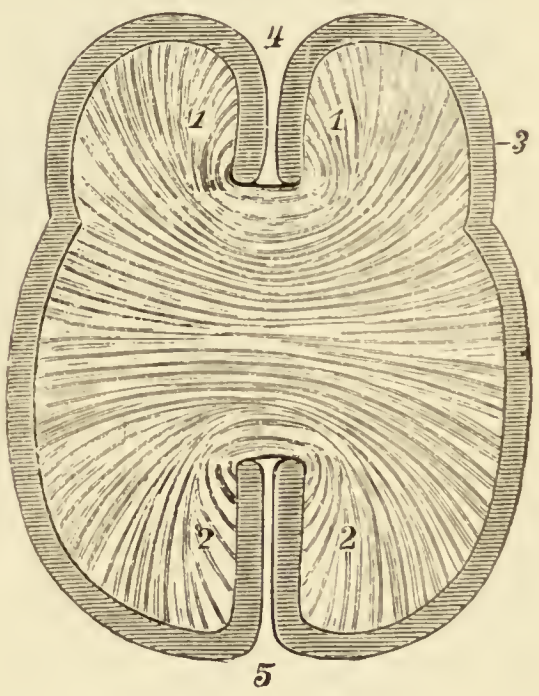

Fig. 333.

Fig. 332. Horizontalschnitt durch die linke Hemisphäre des Endhirnes unmittelbar über der oberen Fläche des Balkenkörpers. $^2/_3$.

Auf dem Durchschnitte durch die Hemisphäre erkennt man die graue Rinde *c*, *c* und die weisse Markmasse (*c.sem.*), das Centrum semiovale. Rechts von letzterem ist die etwas schematisch gehaltene dorsale Fläche des Balkenstammes sichtbar, den Balkenstamm enthaltend, bei *g.c.* in das Balkenknie, bei *sp.c* in das Splenium corporis callosi übergehend; *s.l.* Striae longitudinales mediales; *t*, *t* Striae laterales.

Fig. 333. Schema der Balkenstrahlung.

1 Forceps anterior; 2 Forceps posterior; 3 Hemisphärenrinde; 4 und 5 Fissura sagittalis cerebri.

sich nach hinten-unten bis zur Lamina terminalis erstreckt und hier endigt. Dieses 1 cm lange dünne Markblatt führt den Namen Lamina rostralis. Der vordere und untere Rand des Septum pellucidum ist entlang der Mittellinie am Balkenknie und Balkenschnabel befestigt. Auf der vorderen Fläche des Balkenknies dagegen ist die Fortsetzung der Striae mediales

sichtbar, die auf dem Rostrum divergierend weiterziehen und jederseits als kleine Wülste bis zur Substantia perforata anterior gelangen; man nannte sie früher Pedunculi corporis callosi, gegenwärtig dagegen richtig Gyrus subcallosus.

Das hintere Ende des Balkens zeigt sich verdickt und bildet so den Balkenwulst, Splenium corporis callosi. Bei genauerem Zusehen jedoch findet etwas ähnliches statt, wie vorn; auch hier rollt sich der Balken um, doch plötzlicher, so dass der umgerollte Teil sich inniger an die ventrale Fläche anlegt (Fig. 334). Der infolge dieser Verdoppelung verdickte hintere Balkenteil, Splenium corporis callosi, ist 1,5—1,8 cm dick und deckt bei natürlicher Lage der Teile von oben her das Corpus pineale und den Vierhügel. Zwischen dem Splenium und Vierhügel dringt die sogenannte Fissura cerebri transversa (anterior) ein, durch welche die Pia zum Dache des Ventriculus tertius gelangt, um die Tela chorioidea superior zu bilden.

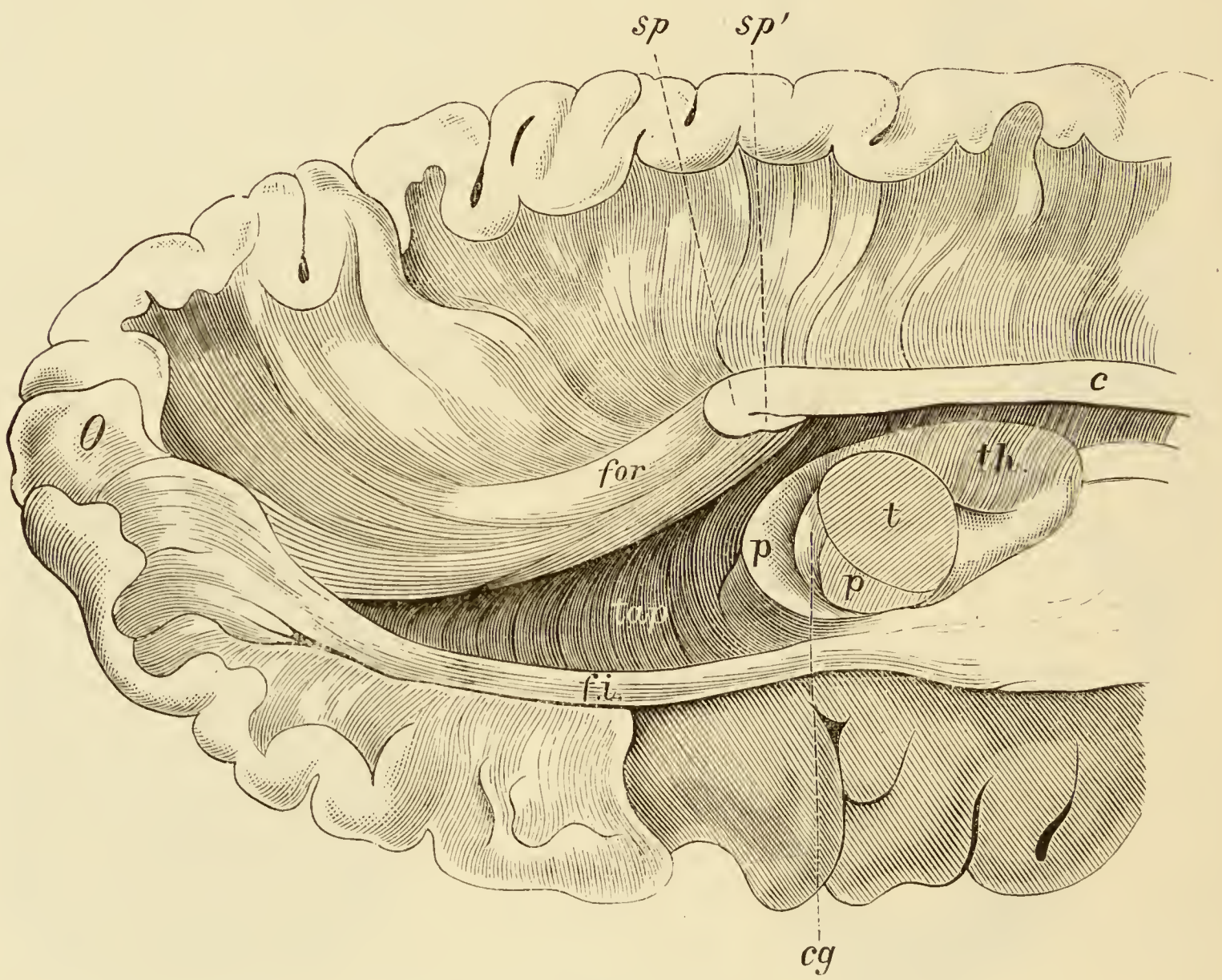

Fig. 334.

Hinterer Teil der Balkenstrahlung der linken Hemisphäre, von innen gesehen.

c Durchschnitt des Balkenkörpers; *sp* der obere; *sp'* der umgeklappte Teil des Splenium corporis callosi; *for* die Forceps-Strahlung des Splenium; *tap* die Tapetum-Strahlung; *th* mediale Wand des Thalamus; *t.p* Durchschnitt des Hirnschenkels; *c g.* Corpus geniculatum mediale; *p* Pulvinar thalami; *f.i.* Fasciculus longitudinalis inferior; *O* Spitze des Hinterhauptlappens.

Abgesehen von den genannten zarten Längsstreifen und dem Ventrikelependym besteht der Balken wesentlich nur aus Querfasern, welche in die Hemisphärenwand eindringen und zur Balkenstrahlung werden. Medianschnitte zeigen, dass diese Querfasern zu frontal gestellten Blättern von etwa 1 mm Dicke vereinigt sind. An dem vorderen und hinteren Knie neigen sich die zugehörigen Blätter radienartig.

Über das Psalterium s. S. 383.

b) Die Balkenstrahlung, Radiatio corporis callosi, zerfällt in einen mittleren, dem Balkenstamme angehörigen, in einen vorderen, dem Balkenknie, und in einen hinteren, dem Balkenwulste angehörigen Teil. Die Strahlung des Balkenkörpers versorgt den hinteren Teil der Stirnlappen und den gesammten Scheitellappen. Das Balkenknie versorgt den vorderen grösseren Teil des Stirnhirnes. Da das Stirnhirn den vorderen Teil des Balkens weit überragt, müssen die Kniefasern jederseits weit nach vorn ausgreifen; so entsteht die vordere oder kleine Zange, Forceps anterior.

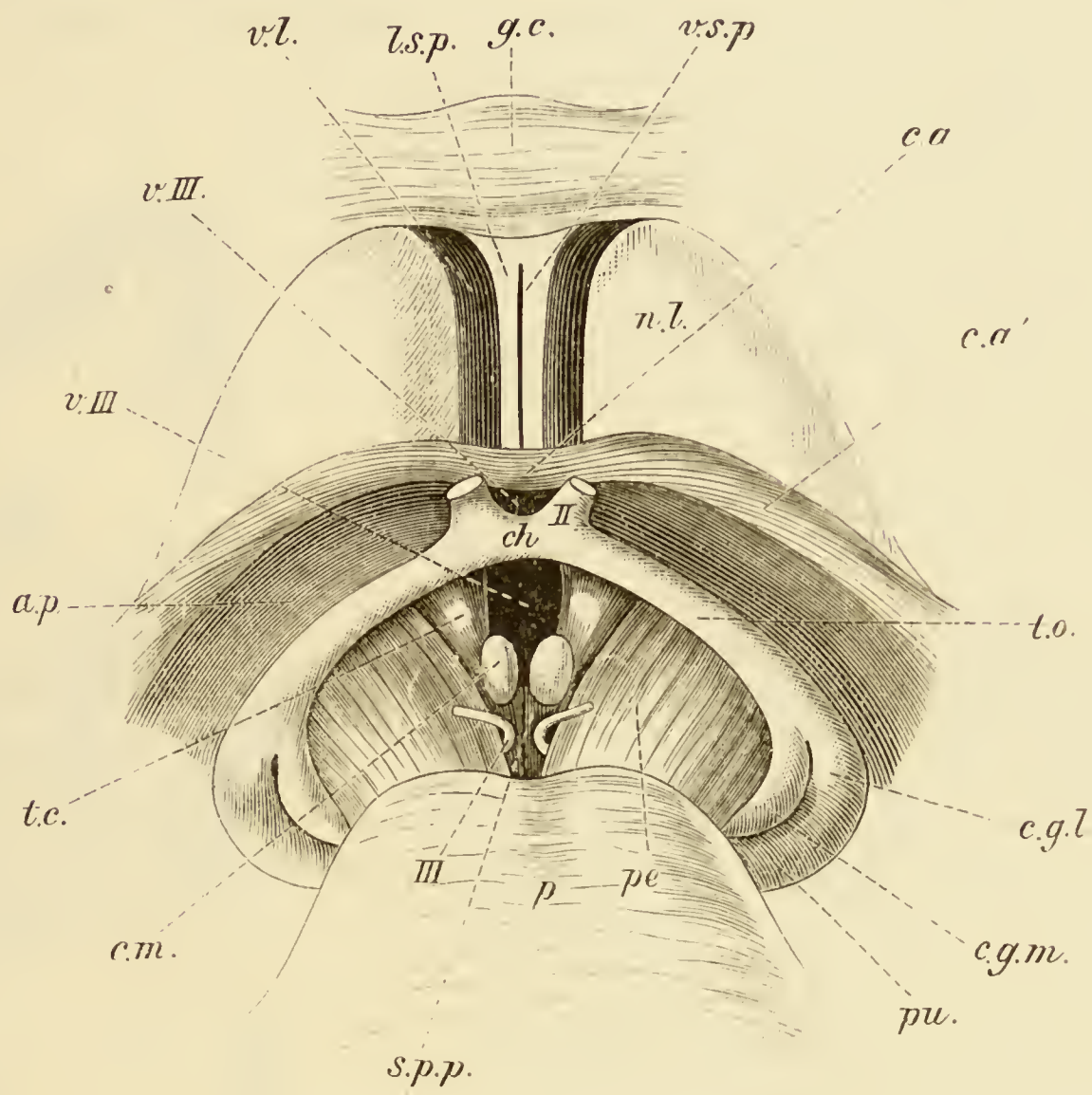

Fig. 335.

Vordere Kommissur von der Hirnbasis aus in ihrem Verlaufe dargestellt.

Es ist die basale Balkenfaserung (Rostrum corporis callosi), ferner die Substantia perforata anterior und ihre Nachbarschaft, sowie der Boden des dritten Ventrikels entfernt. Dadurch werden folgende Teile sichtbar; *l.s.p* Lamina septi pellucidi; *r.s.p* Cavum septi pellucidi; *v.l.* Vorderhorn des Seitenventrikels; *n.l.* Nucleus lentiformis; *c.a* mittlerer Teil; *ca'* seitliches Stück der Commissura anterior; *v*III dritter Ventrikel; *a.p.* Ansa peduncularis. Ausserdem sind zu erkennen; *g.c.* Genu corporis callosi; *ch* Chiasma; *t.o.* Tractus opticus; *c.g.m.* Corpus geniculatum mediale: *c.g.l.* Corpus geniculatum laterale; *pu* Pulvinar thalami; *t.c.* Rest des Tuber cinereum; *c.m.* Corpus mamillare: *pe* Grosshirnschenkel; *s.p.p.* Substantia perforata posterior; III N. oculomotorius; *p* Brücke.

Der hintere Teil des Balkenkörpers und der Balkenwulst ist für den Hinterhaupt- und Schläfenlappen bestimmt. Der an das Splenium grenzende Teil des Balkenkörpers sendet seine Fasermassen in einem lateral konvexen Bogen lateral- und ventralwärts und verläuft in der dorsalen Wand des Hinter- und Unterhornes als eine ausgedehnte, ependymbekleidete Platte, welche Tapetum genannt wird (Fig. 334 *tab*). [1]) Die Tapete enthält die Fasern für den Schläfen- und den unteren Teil des Hinterhauptlappens. Die Fasern des Splenium selbst ziehen besonders zu den hinteren und dorsalen Teilen des Hinterhauptlappens; zu dem hinteren

[1]) Nach Onufrowitsch-Kaufmann gehört die unmittelbar über dem Dache des Unter- und Hinterhornes liegende Faserausbreitung nicht dem Balken an, da sie auch bei Balkenmangel vorhanden ist. Sie gehört vielmehr der kaudalen Ausbreitung des Fasciculus subcallosus an.

Teile laufen gerade die ventralwärts umgerollten Bündel des Splenium, die eben den hintersten Teil des Balkens darstellen. Die in Folge der grossen Entfernung des Hinterhauptpoles weit ausgreifenden beiderseitigen Faserzüge des Splenium bilden den Forceps posterior.

2. Die vordere Kommissur, Commissura cerebri anterior.

Sie bildet eine Ergänzung des Balkens, liegt in der vorderen Wand des III. Ventrikels und wird als kurzer weisser Querbalken zwischen beiden Columnae fornicis sichtbar, wenn letztere nach eröffnetem Ventriculus tertius auseinander gedrängt werden (Fig. 284, 297, 303).

Auf dem Medianschnitte des Gehirnes hat sie elliptischen Querschnitt (5 : 4 mm) Fig. 295. Der mittlere Teil setzt sich in einem leicht vorwärts konvexen Bogen, welcher der Bahn des hinter ihm liegenden Tractus opticus nahezu parallel läuft, seitlich fort. (Fig. 335.)

Innerhalb der Substantia perforata anterior und an der Basis des Linsenkernes, welcher von ihr eine Furche erhält, bogenförmig lateral-rück-abwärts dahinziehend, versorgt die Commissura anterior Teile der Rinde, die vom Balken unberücksichtigt geblieben sind, nämlich einen beträchtlichen Teil des Schläfenlappens, das basale Gebiet des Hinterhauptlappens und den Riechlappen. Der letztere, bei dem Menschen kleine, bei vielen Tieren starke Anteil der vorderen Kommissur verbindet die Wurzelgebiete der Tractus olfactorii miteinander. Man unterscheidet daher eine Pars anterior und eine Pars posterior der vorderen Kommissur.

Ob die Fasern der Pars olfactoria sich kreuzen und ein Riechchiasma darstellen (Meynert), ist zweifelhaft. Nach Exstirpation des Bulbus olfactorius

Fig. 336.

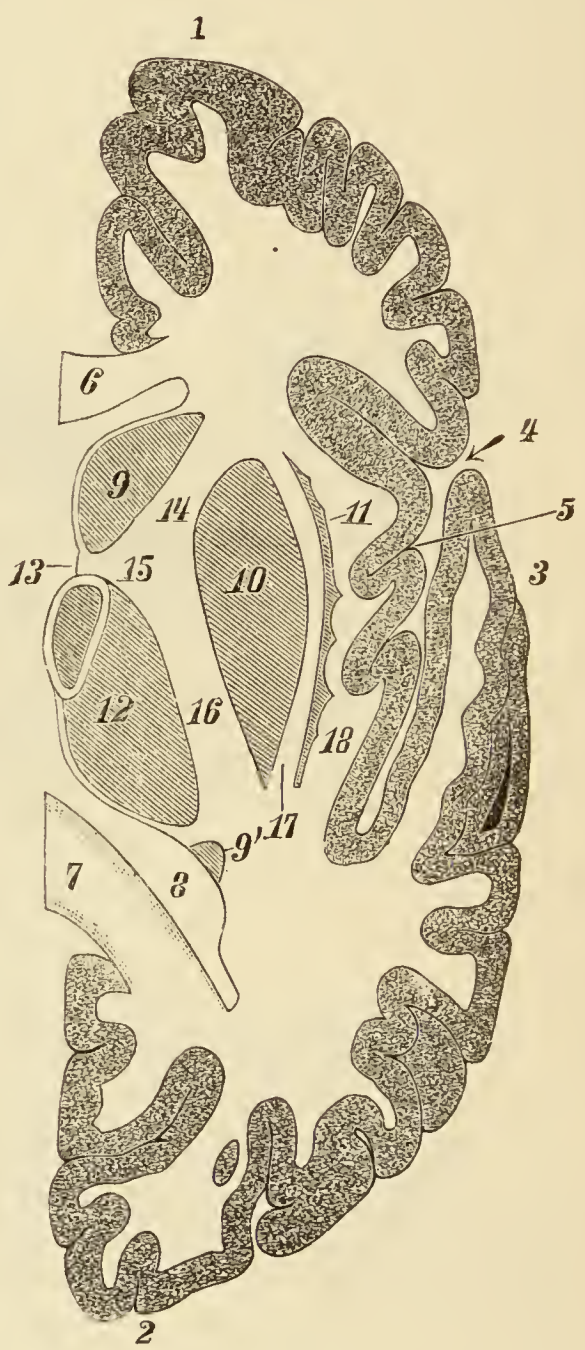

Fig. 337.

Fig. 336. Schema der vorderen Kommissur.
p.t. Pars posterior; *p.o.* Pars anterior.

Fig. 337. Horizontalschnitt durch eine in chromsaurem Kali gehärtete Hemisphäre. 1/2.
1 Stirnpol; 2 Hinterhauptpol; 3 Schläfenlappen; 4 Fissura lateralis; 5 Insel; 6 und 7 Balken; 8 Seitenventrikel 9 und 9′ Nucleus caudatus; 10 Nucleus lentiformis; 11 Claustrum; 12 Thalamus; 13 Stria terminalis; 14 Pars frontalis; 16 Pars occipitalis capsulae internae; 15 Genu capsulae internae; 17 Capsula externa; 18 Teil des Marklagers.

einer Seite beim Kaninchen atrophiert der Riechteil der Kommissur im Ganzen, nicht partiell, wie es bei einer Kreuzung vorausgesetzt werden müsste (Ganser).

Die Commissura anterior, wenigstens ihre Pars posterior, steht in inneren Beziehungen zum umgerollten ventralen Blatte des Splenium corporis callosi; s. Entwickelungsgeschichte. So ist sie eigentlich eine Commissura posterior; und es begreift sich leicht, dass sie die Balkenstrahlung von hinten her ergänzt.

Die vorderen Fasern des Mittelstückes der Kommissur gelangen in ihrem weiteren Verlaufe über die obere Fläche der Seitenteile zum hinteren Rande; die hinteren über die untere Fläche zum oberen Rande der Kommissur; die Fasern erfahren hiernach eine spiralige Drehung.

3. Das Hirnschenkelsystem, Systema pedunculare cerebri.

Verbindungen verschiedener Gebiete grauer Substanz der gleichseitigen Hemisphäre traten uns als Associationssysteme entgegen; Verbindungen der grauen Masse einer Hemisphäre mit derjenigen der anderen als Kommissuren-Systeme. Es bleiben jetzt noch Verbindungen übrig, welche die grauen Massen beider Hemisphären mit den caudal liegenden Abteilungen des Gehirnes und Rückenmarkes in Zusammenhang bringen. Sie bilden das Hirnschenkelsystem im allgemeinsten Sinne und begreifen auch einige Bahnen in sich, die nicht unmittelbar im eigentlichen Hirnschenkel enthalten sind. Das Hirnschenkelsystem ist begreiflicherweise das am meisten ver-

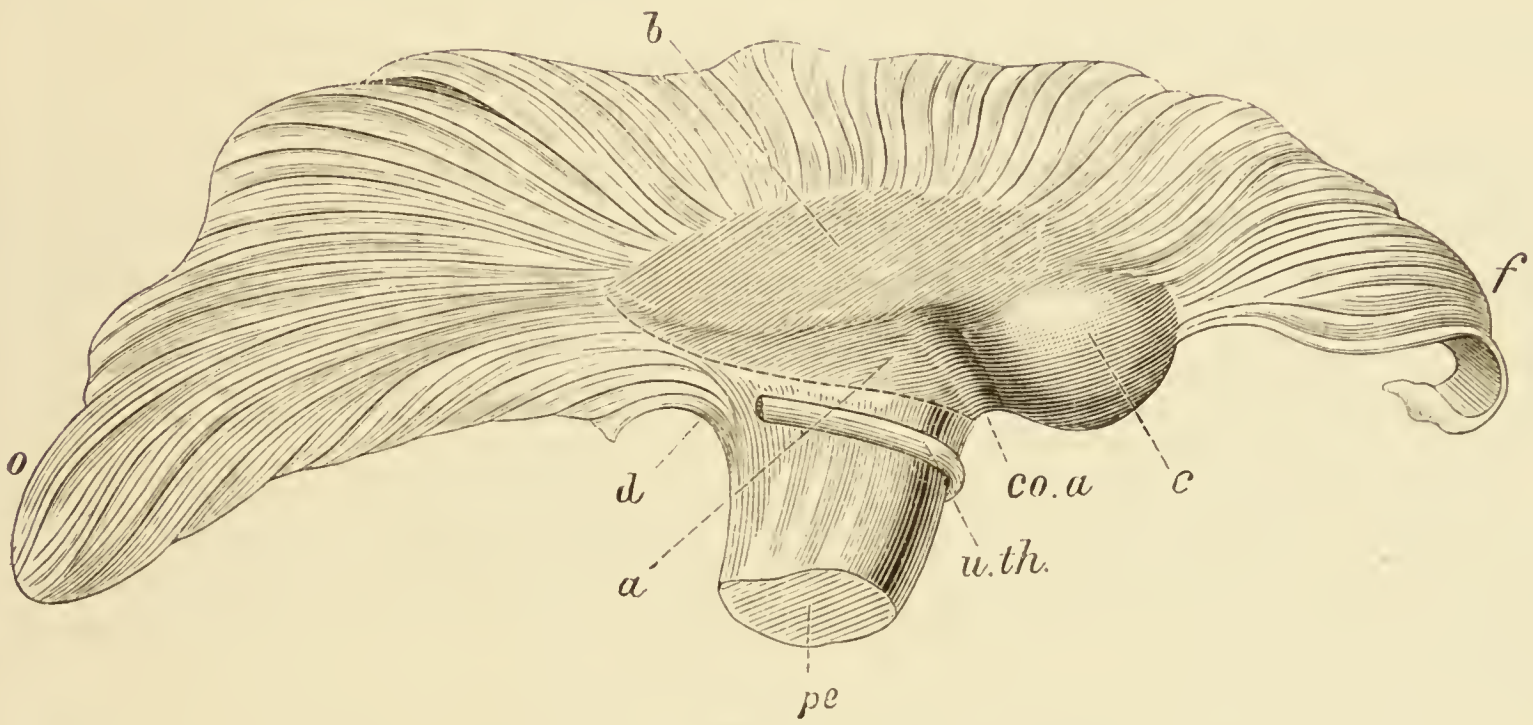

Fig. 338.

Stabkranzfaserung. Faserungspräparat. Natürliche Grösse.
a ventrale, *b* laterale Fläche des Linsenkernes, erstere bei *co.a* mit dem Abdrucke der herausgeschälten vorderen Kommissur; *c* Kopf des Nucleus caudatus, hier an der Basis mit dem Linsenkerne kontinuierlich; *u.th.* unterer Stiel des Thalamus, schematisch dargestellt. Von *f* bis *o* Ausbreitung des Stabkranzes; *pe* Pedunculus cerebri; bei *b* direkte Verbindung desselben mit dem zum Occipitallappen gerichteten Anteile des Stabkranzes (*o*).

wickelte von allen Fasersystemen. Dieses System wird im Zusammenhange mit den übrigen Leitungsbahnen des centralen Nervensystemes in einem besonderen Abschnitte nach den Sinnesorganen dargestellt werden. Hier ist über dieses System das Folgende zu bemerken.

Die beiden Hirnschenkel treten an der ventralen Fläche des Thalamus gedeckt vom Nucleus caudatus in das Endhirn ein, bilden hier die Hauptbestandteile der inneren Capsel, Capsula interna, und strahlen durch diese in dorso-lateraler Richtung in das Marklager des Centrum semiovale ein, welches sie bilden helfen. Diese Strahlung der Hirnschenkel zur ganzen Ausdehnung der Hirnrinde wird seit Reil der Stabkranz, Corona radiata, genannt. Im unteren Teile der inneren Kapsel sind die Fasermassen der Hirnschenkel noch dicht gedrängt. Allmählich aber treten sie in zahlreiche sagittal ab-

geplattete Blätter auseinander, welche beim Aufsteigen sich deutlich sondern, ähnliche frontal gestellte Blätter der Balkenstrahlung zwischen sich durchtreten lassen und so ein ausserordentlich zierliches Bild gewähren. Die Seitenansicht der Ausstrahlung zeigt die Kanten oder Schmalseiten der Blätter und lässt dieselben als Stäbe erscheinen, daher der Name Stabkranz. In der Nähe des Stabkranzes stehen die Blätter vertikal, in der Richtung nach vorn und hinten aber gehen sie in zunehmend geneigte Lagen über, so dass sie schliesslich fast horizontal liegen. (S. Leitungsbahnen).

Der Austritt der Fasermassen der inneren Kapsel erfolgt in der ganzen Länge der lateralen Kante des Schweifkernes. Entsprechend der Bogenform des letzteren ist die Ausgangslinie der Ausstrahlung, der Fuss des Stabkranzes, ebenfalls bogenförmig gekrümmt. Die Ausstrahlung im Gebiete des Stirnlappens erfolgt nach vorn und oben, im Gebiete des Scheitellappens nach oben, für den Hinterhauptlappen nach hinten, für den Schläfenlappen nach hinten und unten.

VI. Die Wurzeln der Hirnnerven.

Hirnnerven werden jene Faserstränge genannt, welche in symmetrischer Reihenfolge im Gehirne oder in besonderen Hirnnervenganglien entspringen, an bestimmten Stellen an die Gehirnoberfläche treten und zu einem weit ausgedehnten, vom Kopfe bis zu den Abdominalorganen reichenden peripheren Gebiete verlaufen, um letzteres mit dem Gehirne in funktionelle Beziehungen zu setzen.

Wie an allen peripheren Nerven, so ist auch an den Hirnnerven eine innere und eine äussere Bahn zu unterscheiden. Nicht die innere, intracerebrale Bahn, mit welcher sie einen gewissen Teil der weissen Substanz des Gehirnes ausmachen, ist für jetzt zu untersuchen, auch nicht die periphere Ausbreitung, sondern nur ihre Zahl, Reihenfolge, Austritt an der Oberfläche des Gehirnes.

Seit Sömmerring zählt man in Deutschland und Frankreich allgemein zwölf Hirnnervenpaare, nicht sowohl aus wissenschaftlichen Gründen, als aus Gründen des Herkommens; dasselbe gilt für England, wo man nach der Einteilung von Willis nur neun Hirnnerven kennt; Olfactorius und Opticus werden in beiden Einteilungen als die beiden ersten Hirnnerven aufgezählt.

Die Hirnnervenzählung gehört zu den schwierigen Problemen; die sichere wissenschaftliche Durchführung des Unternehmens ist zur Zeit nicht einmal möglich, obwohl schon eine umfangreiche Grundlage vorliegt; aber sie setzt nichts weniger voraus, als die gesamte vergleichende Anatomie und gesamte vergleichende Entwickelungsgeschichte, wie an späterer Stelle erhellen wird.

Fürs Erste ist es also geraten, mit Sömmerring folgende Hirnnerven zu zählen: 1. N. olfactorius, 2. N. opticus, 3. N. oculomotorius, 4. N. trochlearis s. patheticus, 5. N. trigeminus, 6. N. abducens, 7. N. facialis, 8. N. acusticus, 9. N. glossopharyngeus, 10. N. vagus s. pneumo-gastricus, 11. N. accessorius s. recurrens, 12. N. hypoglossus.

Drei von diesen Nerven sind specifische Sinnesnerven (I, II u. VIII) für Geruch, Sehen und Hören; sechs sind beim Erwachsenen motorischer Natur (III, IV, VI, VII, XI u. XII); drei sind gemischte Nerven (V, IX u. X); der IX. ist mit dem grösseren Teile seiner Fasermasse wiederum specifischer Sinnesnerv für den Geschmack.

Austrittstellen der Hirnnerven[1]).

Der Hypoglossus (XII) verlässt die Medulla oblongata mit 10—15 Wurzelfäden (Fila radicularia), welche in einer Längsreihe aus dem Sulcus lateralis anterior derselben hervortreten.

Der Accessorius (XI) zerfällt in einen cerebralen und spinalen Teil, d. i. in einen Accessorius vagi und Accessorius spinalis.

Der letztere setzt sich aus 6—7 Wurzelbündeln zusammen, welche in weiten Abständen aus dem Halsmarke austreten, so dass der letzte Wurzelfaden in der Höhe des VI. Halsnerven zur Oberfläche gelangt. Nach und nach laufen sie zu einem Stämmchen zusammen. Schon im Beginne treten die Bündel hinter dem Ligamentum denticulatum aus. Bis zum I. Halsnerven rücken die Austrittstellen der Wurzelbündel immer näher zu den hinteren Spinalnervenwurzeln heran und fallen am I. Halsnerven so mit der hinteren Wurzel zusammen, dass ein Bündel sich auf beide verteilen kann. Der cerebrale Teil des Accessorius, Accessorius vagi, verlässt die Oblongata mit 4—5 Bündeln im caudalen Anschlusse an die Vaguswurzeln im Sulcus lateralis posterior.

Der Vagus (X) tritt aus der Oblongata mit 10—15 Bündeln aus dem Sulcus lateralis posterior hervor.

Der Glossopharyngeus (IX) verlässt die Oblongata ebenfalls im Sulcus lateralis posterior und zwar am oberen Ende desselben.

Aus 5—6 Wurzelbündeln entwickeln sich zuerst zwei Stämmchen. Die oberste Wurzel tritt hinten und zwischen den Wurzelbündeln des Facialis und Acusticus zur Oberfläche. Die Wurzelbündel des Vagus und Glossopharyngeus schliessen sich so unmittelbar aneinander an, dass sie nur von den Stämmen aus gesondert werden können.

Der Acusticus (VIII) tritt mit der Hauptmasse seiner Fasern hinter der Brücke, lateral vom Facialis, aus dem Corpus restiforme hervor, zur Seite der Furche, welche letzteren Strang vom Seitenstrange der Oblongata trennt.

Mit der unteren Fläche dieses Bündels verschmelzen andere, welche am dorso-lateralen Rande der Oblongata austreten, scheinbar aus den Striae medullares hervorgehen, sich um die Seitenfläche des Corpus restiforme lateralwärts krümmen und dabei mit diesem Strange und mit dem Flockenstiele durch Bindegewebe oft fest verbunden sind.

Der Facialis (VII) verlässt das Hinterhirn am hinteren Rande der Brücke, an der Grenze der letzteren gegen den Brückenarm, d. i. am hinteren Ende der Trigeminus-Facialislinie, in der Furche zwischen dem Brückenarme und der Olive, medial vom Acusticus. Er wird alsbald in eine mediale Rinne des Acusticus aufgenommen.

Der Abducens (VI) tritt medial vom Facialis in der lateralen Querfurche zur Oberfläche, welche die Brücke von der Pyramide trennt.

Der Trigeminus (V) kommt mit etwa 50 sensibeln Wurzelbündeln an der Grenze zwischen Brücke und Brückenarm, d. i. in der Trigeminus-Facialislinie zur Oberfläche, und zwar an der Grenze des vorderen und mittleren Drittels dieser Längslinie; also die Austrittsstelle ist vom hinteren Rande des Brückenarmes etwa doppelt so weit entfernt, als vom vorderen. Die motorische Portion tritt neben oder vor der sensiblen aus und legt sich

---

[1]) Über den Ursprung der Hirnnerven s. unten: Feinerer Bau des Gehirnes.

darauf naturgemäss an die mediale Fläche der sensiblen, wie der Facialis an den Acusticus, wie die motorischen Wurzeln der Spinalnerven an die sensiblen.

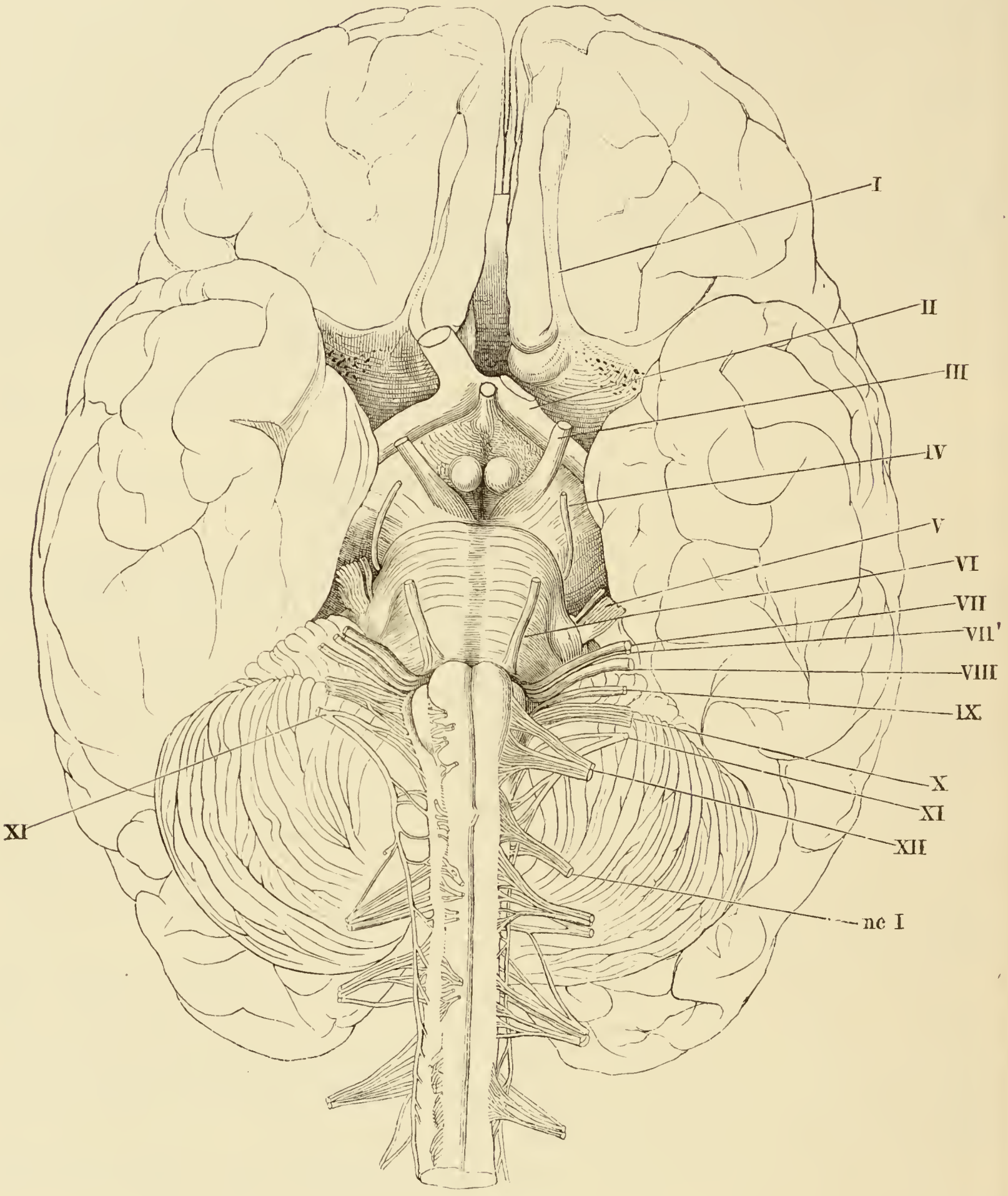

Fig. 339.

Gehirn mit dem angrenzenden Teile des Rückenmarkes, von der ventralen (basalen) Fläche. Rechterseits sind die vorderen Wurzeln kurz abgeschnitten und medianwärts umgeschlagen. Nach Rüdinger und Henle.

VII' N. intermedius; *n.c.I.* N. cervicalis primus.

Der Trochlearis (IV) gelangt mit zwei oder mehreren Fäden, die sogleich zusammentreten, als einziger der Hirnnerven an der dorsalen Oberfläche des Gehirnes zur Oberfläche und zwar am Seitenrande des vorderen Marksegels, lateral vom Frenulum veli medullaris anterioris, dicht hinter der Vierhügelplatte (Fig. 272,[12], S. 317).

Er verläuft sodann zuerst seitwärts, dann abwärts um den vorderen Kleinhirnstiel und den Grosshirnschenkel und kommt nunmehr an der Gehirnbasis zum Vorschein, um weiterhin unter der ventralen Fläche des Hirnschenkels vorwärts zu ziehen. So eigentümlich sein Austritt, sein Ursprungskern ist ganz regelmässig gelagert.

Der Oculomotorius (III) verlässt das Mittelhirn mit 9—12 Bündeln an der ventralen Fläche des Hirnschenkels, im Sulcus oculomotorii, an der Grenze zwischen Fuss und Haube des Hirnschenkels.

Der N. opticus (II) geht in lateral-vorwärts gerichteter Bahn aus dem Chiasma nervorum opticorum hervor.

Der N. olfactorius (I) wird jederseits durch die Summe der Nervi olfactorii dargestellt, welche am Bulbus olfactorius die Gehirnoberfläche verlassen.

Hüllen des Gehirnes, Meninges.

1. Dura mater encephali.

Die harte Hirnhaut ist zugleich äussere Gehirnhülle und inneres Periost der Schädelknochen (Endocranium).

Bei Kindern der Innenfläche des Schädels fester anhaftend, steht sie beim Erwachsenen an vielen Stellen nur in lockerer Verbindung mit ihm. Im Bereiche der Schädelnähte und insbesondere des Körpers des Keilbeines und Hinterhauptbeines ist jedoch auch beim Erwachsenen die Verbindung eine innige. Die äussere Oberfläche ist der Verbindungsfäden wegen rauh, die Innenfläche glatt und glänzend. Letztere ist vollständig, erstere nur zwischen den Verbindungsfäden von Endothel bekleidet.

Die innere glatte Oberfläche der Dura steht mit den tiefer gelegenen Häuten in Verbindung:

1. durch die verschiedenen Hirnvenen, welche zu den Sinus venosi der Dura gelangen;
2. durch die sogenannten Arachnoidzotten oder arachnoidalen Granulationen.

Eine Spaltung der Dura in zwei Blätter tritt an vielen Orten zu Tage:

1. im Bereiche der Sinus venosi;
2. im Bereiche des Cavum ganglii semilunaris, welches auf der oberen Fläche des Felsenbeines seine Lage hat;
3. im Bereiche des Saccus endolymphaticus des häutigen Labyrinthes, an der hinteren Fläche des Felsenbeines.

Fortsätze der Dura:

a) äussere: Die Duralscheiden der Hirnnerven. Wie die Dura spinalis die Spinalnerven, so giebt die Dura cerebri an die Hirnnernen starke Scheiden ab.

b) innere: Durch die inneren Fortsätze wird das Cavum cranii unvollständig in einige den Hauptteilen des Gehirnes entsprechende Kammern zerlegt. Solcher Fortsätze sind zwei sagittale und zwei transversale vorhanden. Die sagittalen werden Hirnsicheln, Falx cerebri und Falx cerebelli genannt,

die queren Fortsätze sind das Kleinhirnzelt, Tentorium cerebelli, und das Hypophysendach, Diaphragma sellae. Das Tentorium bildet keinen vollständigen Abschluss des von ihm bedeckten unteren Raumes gegen den oberen Schädelraum; beide Räume stehen vielmehr miteinander in Verbindung. Die vordere Begrenzung dieser Pforte wird durch die Sattellehne, die seitlich-hintere durch einen tiefen Ausschnitt des vorderen Randes des Tentorium gebildet, durch die Incisura tentorii. Die beiden Sicheln und das Zelt stossen an der Protuberantia occipitalis interna unter Bildung einer Kreuzfigur, Processus cruciatus, zusammen.

1. Tentorium.

Das Kleinhirnzelt bildet eine straffgespannte, dorsal gewölbte quere Scheidewand zwischen der basalen Fläche der Hinterhauptlappen des Endhirnes und der dorsalen Fläche des Kleinhirnes. Durch die Incisura tentorii wird die Form des Zeltes halbmondförmig, mit hinterer Konvexität, vorderer Konkavität. Man unterscheidet am Zelte eine dorsale oder cerebrale und eine ventrale oder cerebellare Fläche; einen vorderen, freien konkaven und einen hinteren befestigten konvexen Rand. Der letztere inseriert 1. an den Lineae transversae des Occipitale und Parietale, in deren Bereich er den Sinus transversus einschliesst; 2. an der dorsalen Kante des Felsenbeines, wo er den Sinus petrosus superior einschliesst.

An der Spitze des Felsenbeines trifft der äussere mit dem inneren Rande zusammen. Eine von der Felsenbeinspitze zum Processus clinoideus anterior gespannte Fortsetzung dieses Randes wird Plica petro-clinoidea lateralis genannt; die von der Felsenbeinspitze zum Processus clinoideus posterior gespannte Fortsetzung heisst Plica petro-clinoidea medialis (s. unten, Hirnnerven).

An der Vereinigungsstelle des Tentorium mit der Falx cerebri befindet sich der Sinus rectus, welcher hinten im sogenannten Confluens sinuum mündet, während er vorn durch eine dreieckige Lücke, Foramen tentorii, die V. cerebri magna (Galeni) aufnimmt.

2. Falx cerebri.

Die Grosshirnsichel erstreckt sich von der Crista galli bis zur Protuberantia occipitalis interna, ist median gestellt und dringt zwischen beiden Hemisphären des Endhirnes, entsprechend der Fissura sagittalis des letzteren, fast 3 cm tief ein, so dass sie vom Balken nur noch 2 mm entfernt bleibt. Der Fortsatz ist sichelförmig, hat zwei sagittal stehende Flächen, welche den medialen Rändern der Hemisphären zugewendet sind, sowie einen konvexen äusseren (oberen) befestigten, und einen konkaven inneren (unteren) freien Rand.

Der konvexe Rand haftet an der Crista frontalis und an den Seitenrändern des Sulcus sagittalis des Schädeldaches bis zur Protuberantia occipitalis interna. Der zwischen der äusseren und inneren Durallamelle eingeschlossene Raum, Sinus sagittalis superior, hat dreieckigen Querschnitt und ist von Endothel ausgekleidet. Der konkave Rand ist stärker gekrümmt und viel kürzer, da er weiter hinten entspringt und weiter vorn, d. i. im hinteren Winkel der Incisura tentorii endet. Er schliesst den schwachen Sinus sagittalis inferior ein. Derjenige Rand endlich, mit welchem die Sichel entlang dem Sinus rectus in das Tentorium übergeht, stellt den Zeltrand, der gegenüberliegende, welcher am Hahnenkamme befestigt ist, den Kammrand der Sichel dar.

3. Falx cerebelli.

Die Kleinhirnsichel macht sich als eine sagittale kleine Fortsetzung der Grosshirnsichel im hinteren unteren Teile des Schädelgewölbes geltend. Sie besitzt eine Basis, welche die kleine Sichel mit dem Zelte verbindet, einen konvexen äusseren und einen konkaven inneren Rand. Der konvexe Rand befestigt sich, den Sinus occipitalis bergend, an der Crista occipitalis interna. Entsprechend den beiden terminalen Schenkeln der letzteren läuft auch die kleine Sichel in zwei niedrige auseinanderweichende Falten aus, welche seitliche Fortsetzungen des Sinus occipitalis einschliessen können.

4. Diaphragma sellae.

Das die freie (innere) Wand des Sinus cavernosus bildende Duralblatt brückt sich quer über den Türkensattel hinweg zu dem entgegenkommenden der anderen Seite und lässt nur eine kleine mittlere Pforte frei, das Foramen diaphragmatis für den Durchtritt des Infundibulum. Zwischen dem basalen und dorsalen Duralblatte der Sella liegt die Hypophysis eingesargt.

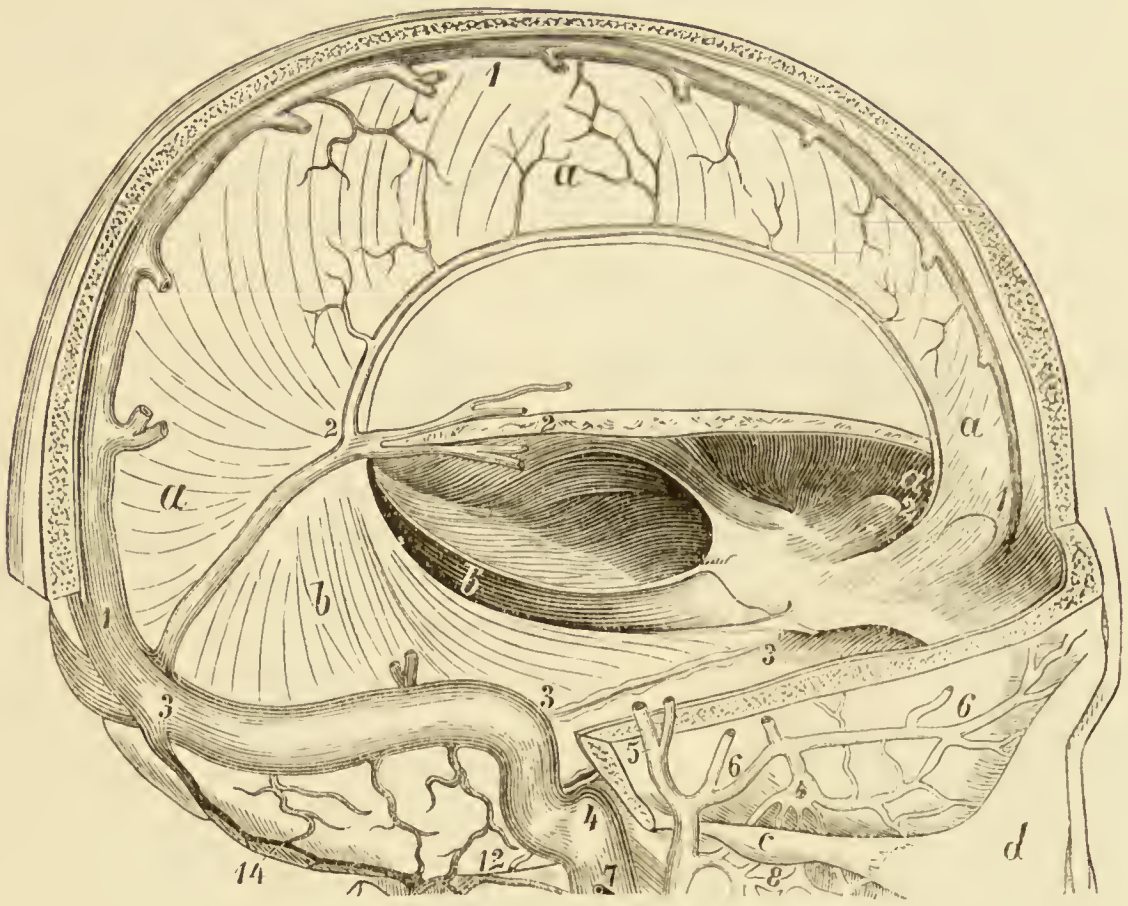

Fig. 340.

Tentorium und Falx cerebri der Dura mater. $^1/_2$.

Der grössere Teil des Schädeldaches ist entfernt, nur das mittlere Bogenstück längs des Sulcus sagittalis ist in Verbindung mit dem unteren Stücke des Stirnbeines erhalten; das Hinterhauptbein ist ziemlich vollständig entfernt und dadurch die hintere Ansatzstelle des Kleinhirnzeltes mit dem in sie eingeschlossenen Sinus transversus blosgelegt.

a, *a*, *a* Falx cerebri: vorn zwischen 1 und 2 an der Crista galli befestigt; *b*, *b'* Tentorium cerebelli; bei *b'* die Incisura tentorii und der Raum, durch welchen das Mittelhirn die Verbindung zwischen Hinterhirn und Zwischenhirn herstellt; *c* Jochbogen; *d* Jochbein; 1, 1, 1 Sinus sagittalis superior; von 2 bis 2 Sinus sagittalia inferior; 3 bis 3' Sinus petrosus superior; 3, 3 Sinus transversus; 2 bis 9 Sinus rectus, von vorn die Vena cerebri magna aufnehmend; 4 Vena jugularis interna; 5 Vena temporalis superficialis; 6 Vena temporalis media; 14 Sinus occipitalis.

Feinerer Bau. Der feinere Bau der Dura cerebri stimmt mit demjenigen der Dura spinalis im wesentlichen überein. Sie besteht vor allem aus dicht verflochtenen Bindegewebsbündeln. Der endocraniale Teil der Dura zeigt eine andere Faserung, als der innere, cerebrale (Key, Retzius und Michel). Die Hauptrichtung in der inneren Lage geht von vorn-median nach hinten-lateral; in der äusseren Lage von vorn-lateral nach hinten-medial. Dazu kommen pinselförmige Ausstrahlungen in querer Richtung, die dem Ursprunge der Sichel entsprechen. Infolge der Wucherung der Arachnoidzotten kann die Dura stellenweise so verdünnt sein, dass sie siebförmig durchbrochen erscheint. An der Sichel strahlen die Fasern vom vorderen Ende der Basis radienartig zum konvexen Rande aus; am Tentorium ziehen sie von derselben Stelle aus lateralwärts.

Die Dura cerebri erhält arterielle Blutgefässe von verschiedenen Seiten; insbesondere sind die Aa. meningeae mediae, meningeae anteriores, sowie die meningeae posteriores externae und internae zu nennen. Sie verlaufen im äusseren Blatte, sind nur durch weniges Bindegewebe vom Knochen getrennt und hinterlassen, wie aus der Knochenlehre bekannt ist, zum Teile bestimmte Furchen an den Knochen. Sie werden in der Regel von zwei Venen begleitet.

Was Lymphgefässe betrifft, so ist in der Dura ein Saftbahnsystem enthalten. Zwischen den verflochtenen Bindegewebsbündeln bleiben nämlich feine kapilläre Spalten frei, die wenigstens einerseits von flachen Endothelzellen begrenzt sind. Durch Einstich in das Gewebe der Dura kann dieses Saftbahnsystem injiziert werden, wobei die Masse an der cerebralen Fläche der Dura (in den Subduralraum) leicht ausfliesst (Michel).

Die Nerven der Dura bestehen aus feinen Zweigen des Trigeminus, Vagus, Hypoglossus und Sympathikus. Sie zerfallen in vasomotorische und in eigene Nerven der Dura (Rüdinger, Alexander). In der neuesten Zeit gelangten Acquisto, V., und E. Pusateri, (Über Nervenendigungen in der Dura mater, 1896) zu folgenden Ergebnissen:

Ausser Vasomotoren sind auch Nn. proprii vorhanden. Letztere bilden mit ihren feinen Verzweigungen ein reiches Netzwerk, aus welchem freie Endästchen hervorgehen, die mit einer knopfförmigen Anschwellung zwischen den Endothelzellen der inneren Fläche der Dura endigen.

2. Arachnoidea encephali.

Die äussere, glatte, endothelbekleidete Fläche dieser zarten gefässlosen Haut ist der Dura zugewendet und umschliesst mit ihr den capillaren Subduralraum. Die innere Fläche ist rauh und flockig durch die Gegenwart zahlreicher endothelbekleideter Bälkchen und Häutchen, welche die Arachnoidea mit der Pia verbinden und subarachnoides Gewebe genannt werden. Durch dieses wird der zwischen beiden Häuten befindliche Raum in ein System zusammenhängender kleinerer und grösserer Räume verwandelt, welche den Namen subarachnoide Räume haben und den Liquor subarachnoideus, einen Teil des Liquor encephalo-spinalis enthalten.

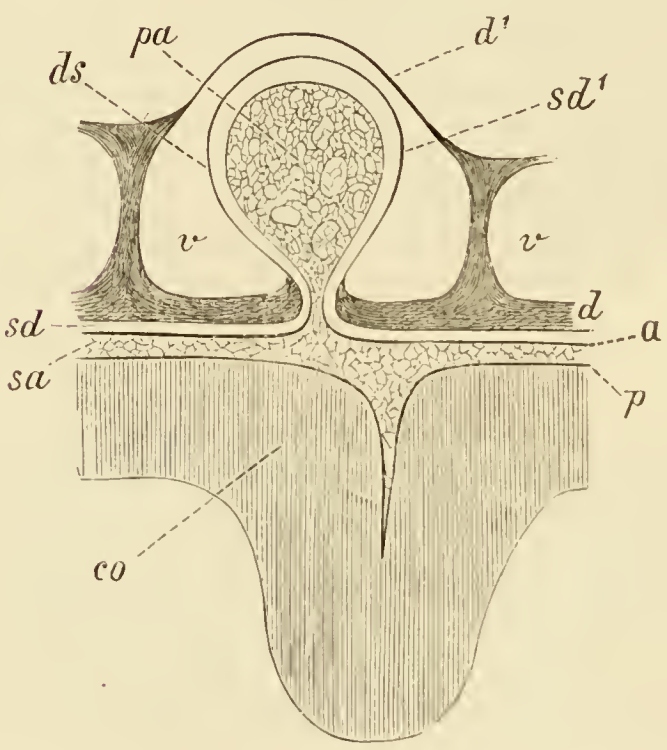

Fig. 341.

Schematische Darstellung einer Arachnoidalzotte und ihrer Hüllen.

co graue Rinde der Endhirn-Hemisphäre; *p* Intima pia; *sa* Subarachnoidalraum mit den subarachnoidalen Bälkchen, sich in die Arachnoidalzotte *pa* kontinuierlich fortsetzend; *a* Arachnoidea; *sd* Subduralraum; *sd'* Subduralraum der Arachnoidalzotte, in der Umgebung des dünnen Stieles der letzteren mit *sd* kommunizierend; *d* inneres Blatt der Dura mater, durch den Venenraum *v* vom äusseren Blatte *d'* getrennt; *ds* Duralscheide der Arachnoidalzotte.

Während im Gebiete des Rückenmarkes die Arachnoidea durch einen weiten subarachnoiden Raum von der Pia getrennt ist, verhält sich die Arachnoidea cerebri in dieser Hinsicht örtlich sehr verschieden. Über den Windungen der konvexen und planen Oberflächen des Endhirnes sind die subarachnoiden Bälkchen so kurz und straff, dass beide Häute als eine betrachtet werden können (Lepto-meninx), die aus zwei festen Grenzplatten besteht und im Inneren Bälkchen und Zwischenräume enthält. Über den Furchen ändert sich schon das Bild. Die Pia dringt in die Furchen ein, die Arachnoidea brückt sich darüber hinweg. So ist Raum für längere Bälkchen und Häutchen und grössere Spalten. Im Gebiete der Hirnbasis und beim Übergange ins Rückenmark ist die Arachnoidea am freiesten, erhebt sich an bestimmten Stellen weit von der Pia und bildet grosse subarachnoide Höhlen, Cisternae subarachnoidales.

Die grösste dieser Cisternen, Cisterna magna cerebello-medullaris, ist eine Fortsetzung des hinteren Subarachnoidraumes des Rückenmarkes. Die Arachnoidea dringt nämlich nicht in den Raum zwischen dem Unterwurme und der Tela chorioidea des IV. Ventrikels (Spatium cerebello-medullare) hinein, sondern brückt sich von der ventralen Fläche des Kleinhirnes zur dorsalen Fläche der Oblonganta hinüber. Auch der vordere Subarachnoid-

raum des Rückenmarkes setzt sich hirnwärts fort. Er fliesst mit dem hinteren Raume im Gebiete der Oblongata um so freier zusammen, als das Ligamentum denticulatum hier noch in Wegfall kommt. Die ganze Oblongata ist somit von einem weiten Subarachnoidraume umgeben. An der ventralen Fläche der Brücke setzt sich dieser Raum in einen mittleren und zwei seitliche Räume fort, Cisterna pontis media und lateralis, von welchen der mittlere die A. basilaris einschliesst. Vom Vorderrande der Brücke springt die Arachnoidea zum Vorderrande des Chiasma opticum hinüber. In diesem grossen Raume sind mehrere Unterabteilungen zu unterscheiden. Eine vom Infundibulum zu den Austrittstellen der Nn. oculomotorii verlaufende unvollständige Scheidewand trennt einen vorderen, Cisterna chiasmatis, von einem hinteren Teile, Cisterna interpeduncularis. Vorn und dorsal vom Chiasma liegt die Cisterna laminae terminalis. Ihr folgt dorsal längs der konvexen Fläche des Balkens die Cisterna corporis callosi. Im Gebiete der Vallecula und Fissura

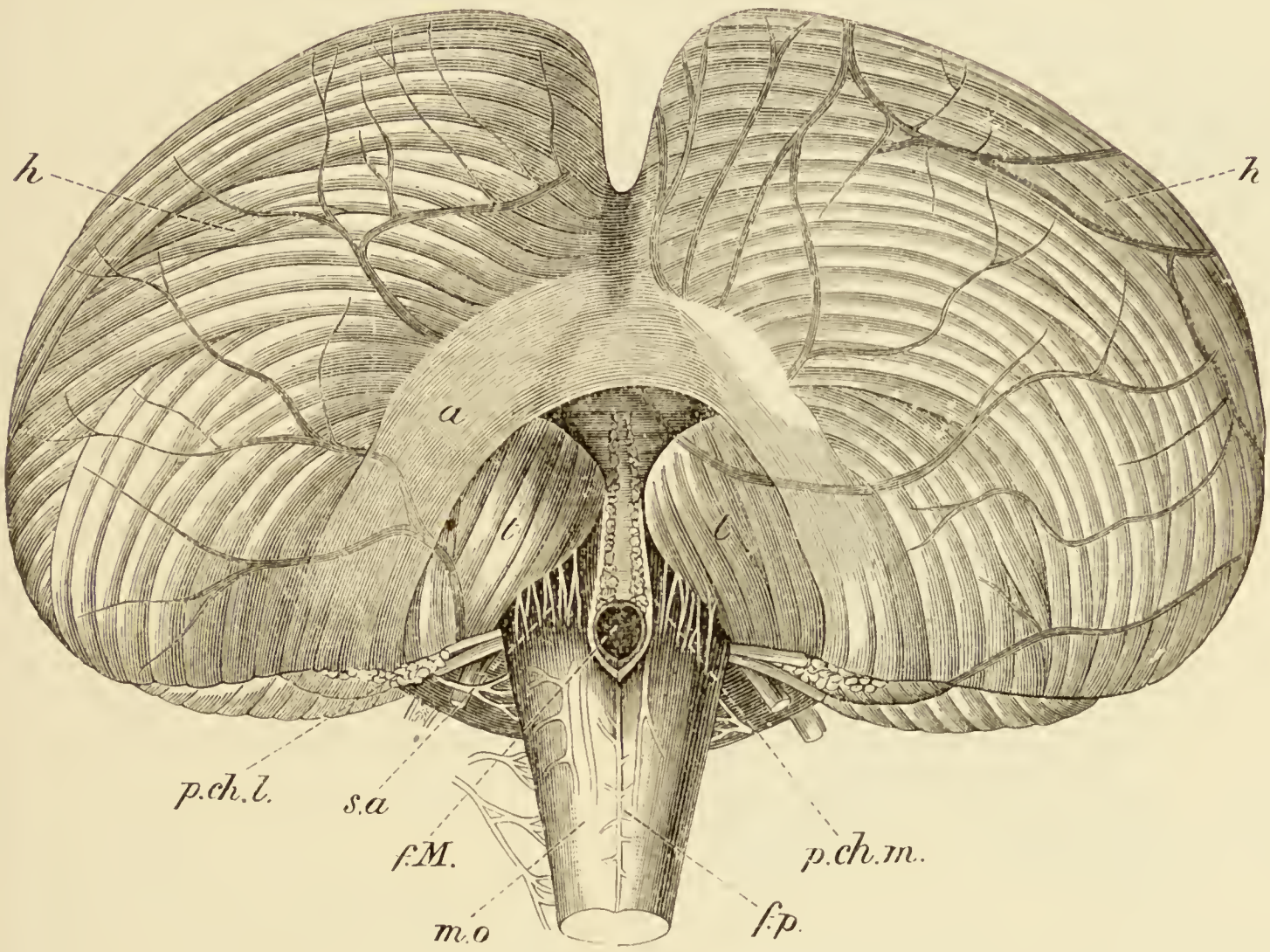

Fig. 342.

Untere Fläche des Kleinhirnes und obere der Medulla oblongata, nach Spaltung der Arachnoidea auseinandergebogen, um die Apertura mediana zu zeigen. (Key und Retzius.)

h, *h* Hemisphären des Kleinhirnes, noch von der Arachnoidea *a* überzogen, deren Sack unterhalb *a* eröffnet ist; *t*, *t* Tonsillen des Kleinhirnes; *s a.* Subarachnoidale Balken; *m.o* Medulla oblongata; *f.p.* deren Sulcus posterior; *f.M.* Apertura mediana ventriculi IV. (Magendii). Man sieht, wie aus ihr der mittlere Teil der beiden Plexus chorioidei ventriculi IV. hervorkommt (*p.ch.m.*) und sich eine Strecke weit an der unteren Fläche des Unterwurmes entlang zieht; *p.ch.l.* seitlicher Teil des Plexus chorioideus ventriculi quarti.

lateralis cerebri treffen wir auf die Cisterna fissurae lateralis. Um die Hirnschenkel herum steigt zur dorsalen Fläche des Hirnstammes die Cisterna ambiens empor, welche auch die Vierhügel einschliesst und sich auf den Balken fortsetzt. Werden alle grossen und kleinen subarachnoiden Räume künstlich mit gefärbten und festeren Massen gefüllt, so versinkt die Hirnoberfläche mehr oder weniger vollständig in den umgebenden Massen und wird in ihren Einzelheiten nicht mehr gesehen.

Die grösseren Blutgefässe des Gehirnes verlaufen innerhalb der subarachnoiden Räume. Die feineren Zweige dringen zur äusseren Oberfläche der Pia, sind an sie befestigt und heissen nunmehr Pialgefässe. Fig. 343.

Die Arachnoidea encephali besteht aus einem mehr oder weniger dichten Flechtwerke von Bindegewebsbündeln, welche zu einer, an beiden Flächen endothelbelegten dünnen Haut ausgebreitet sind.

Granulationes arachnoidales.

Besondere Gebilde der Arachnoidea stellen kolbige gefässlose Wucherungen dar: man nennt sie arachnoide Zotten oder Pacchionische Granulationen. Sie ragen im ausgebildeten Zustande verschieden tief in das Duralgewebe hinein, welches so verdünnt werden kann, dass die Zotten scheinbar frei der Knochenwand anliegen und in Lücken derselben sitzen. Eine dünne Schicht zwischenliegender Dura fehlt indessen nie. Besonders beliebte Stellen für das Einwuchern der Granulationen sind die Sinus venosi oder ihre nächsten Umgebungen. Denkt man sich einen duralen Venenraum, die Innenwand des letzteren durch eine gewucherte Zotte in den Venenraum eingestülpt, so ist hiermit alles wesentliche bereits gesagt und auch das Verhältnis der Lymphbahnen zu den Gebilden deutlich erkennbar. Der perigranuläre Lymphraum (Fig. 341) ist ein ausgestülpter Teil des subduralen Lymphraumes und steht mit diesem in offener Verbindung. Die Zotte ist aus einem Netzwerke subarachnoider Bälkchen zusammengesetzt und entbehrt der Blutgefässe; ihre Aussenfläche hat eine Endothelbekleidung. Vom duralen Blutraume wird die Zotte getrennt durch den perigranulären Raum und das Innenblatt der Dura. Der Stiel der Zotten kann schmäler oder breiter sein. Bevorzugt für ihr Vorkommen ist der Sinus sagittalis superior und seine Umgebung; sie fehlen aber auch im Gebiete des Sinus transversus nicht. Sie bedürfen ferner für ihr Zustandekommen nicht der Nähe einer Knochenwand; denn sie kommen auch am Sinus rectus vor. Nach den Untersuchungen von Key und Retzius wird durch die Zotten der Übertritt seröser Flüssigkeit aus den subarachnoiden Räumen in die Venenräume der Dura erleichtert. Ihr Vorkommen bei Erwachsenen ist eine so gewöhnliche Erscheinung, dass sie kaum mehr als anormale Gebilde bezeichnet werden können. Ihre Bedeutung hat man auch in einer einfach mechanischen Bedeutung gesucht und sie als knopfartige Befestigungsmittel der Arachnoidea, Pia und Hirnoberfläche an die Dura und das Schädelgewölbe angesehen.

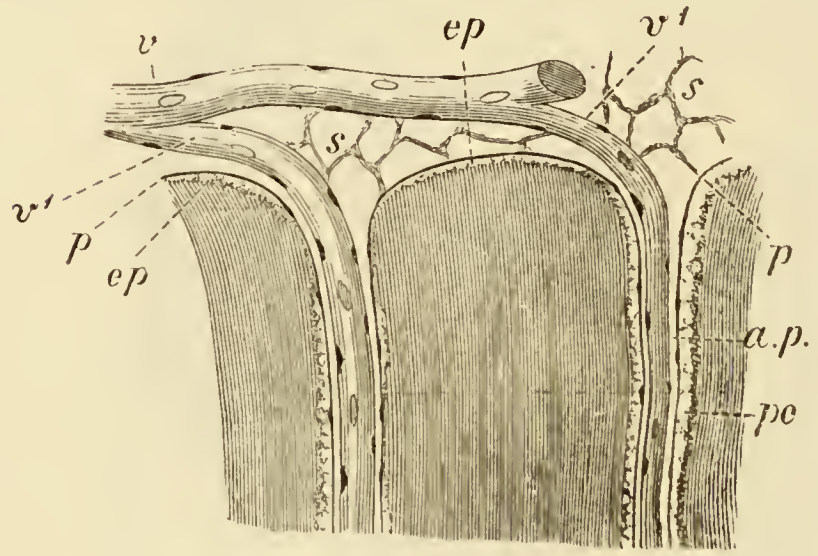

Fig. 343.

Durchschnitt durch die Hirnrinde mit eintretenden Blutgefässen. Halbschematisch. Mit Benutzung einer Figur von Key und Retzius entworfen.

v. v'. v' capillare Gefässe; *v* noch innerhalb der Subarachnoidalräume; *s* subarachnoidale Bälkchen und Häutchen; *p* Intima pia, sich trichterförmig in die Adventitialscheide der in die Hirnsubstanz eindringenden Gefässe fortsetzend; *a p.* adventitieller perivasculärer Raum; *pe* Hisscher perivasculärer Raum; *ep. ep* sogenannter epicerebraler Raum.

Wie die Dura, so sendet auch die Arachnoidea einen scheidenartigen Fortsatz, Arachnoidscheide, zu den Nervenwurzeln. Dadurch wird es begreiflich, dass die Subarachnoidräume des Gehirnes und Rückenmarkes mit den Lymphbahnen der Nerven und durch diese mit anderen Lymphbahnen in Verbindung stehen. So können vom Subarachnoidraume des Gehirnes aus z. B. die Lymphgefässe der Nasenschleimhaut, ein Raum um den Sehnerven, der perilymphatische Raum des Gehörlabyrinthes künstlich gefüllt werden.

Die subarachnoiden Räume des Gehirnes und Rückenmarkes kommunizieren an drei Stellen mit dem Ventrikelsysteme des Gehirnes:

1. durch die Apertura mediana ventriculi quarti (Magendii).

2. und 3. durch die paarige Apertura lateralis ventriculi quarti (Key-Retzii); s. Pia.

3. Pia encephali.

Innig der Gehirnoberfläche angeschmiegt, dringt die Pia in die Tiefe aller Furchen und Fissuren ein, nie jedoch in die Ventrikel des Gehirnes selbst, wie man es früher von den Plexus chorioidei annahm; auch bei ihnen bekleidet sie nur die Aussenfläche der epithelial gebliebenen Wandteile des Gehirnes, die Laminae chorioideae.

Die Pia cerebri besteht in grösster Ausdehnung nur aus einer Intima pia (S. 310), auf deren Aussenseite die kleineren Blutgefässe fest angeheftet sind. Im Gebiete der Cisternae subarachnoidales liegen ähnliche Verhältnisse vor, wie am Rückenmarke. Die Blutgefässe verhalten sich in ihrem weiteren Verlaufe, wie bereits S. 310 beschrieben, d. h. es kommen Pialtrichter und adventielle Scheiden vor. Die zwischen diesen Scheiden und der Gefässwand vorhandenen Kanalräume hängen mit den subarachnoiden Räumen unmittelbar zusammen.

Als besondere Gebilde der Pia cerebri und des Ventrikelepithels sind die Telae chorioideae und Plexus chorioidei hervorzuheben.

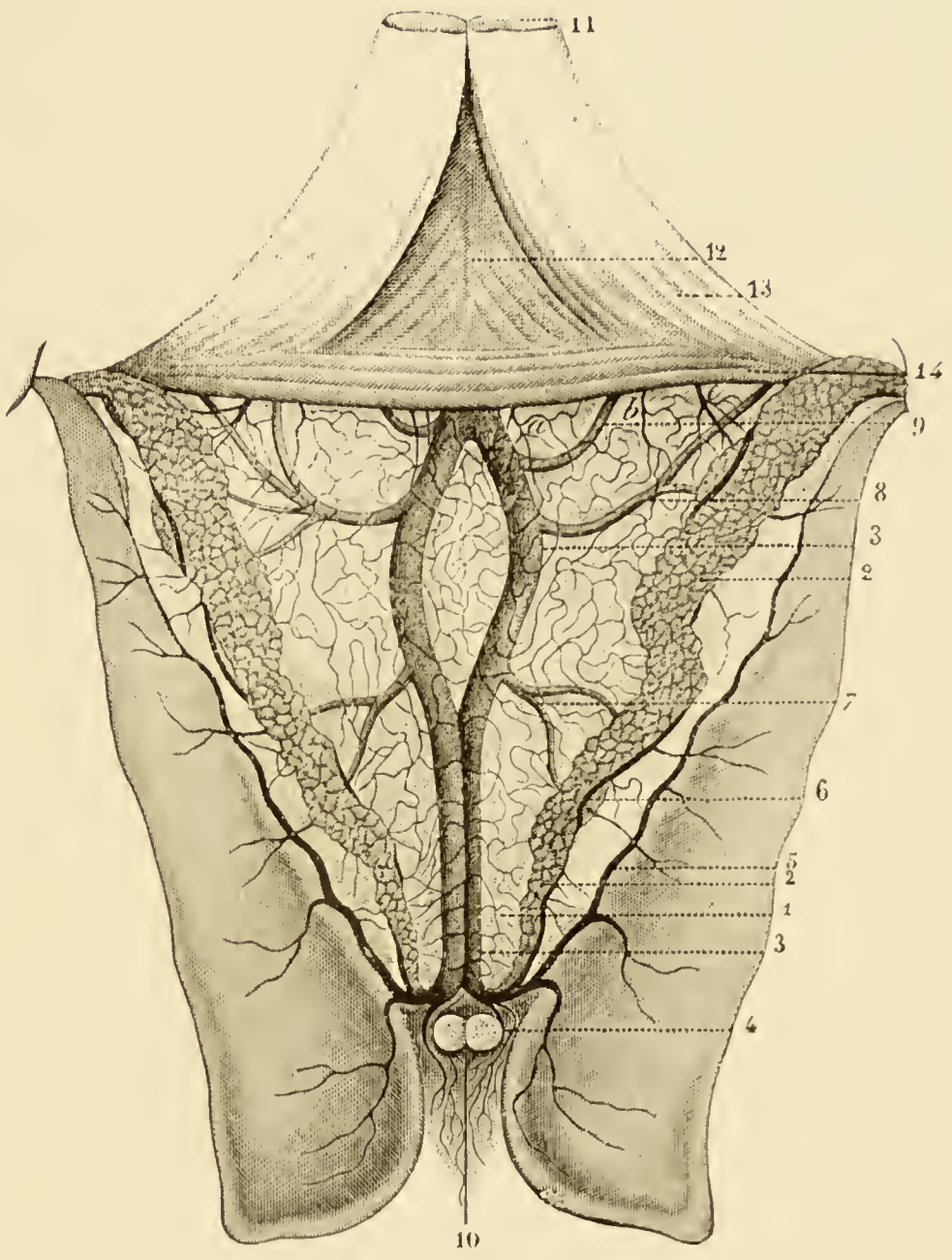

Fig. 344.

Tela chorioidea ventriculi tertii und Plexus chorioidei laterales. Nach Vicq d'Azyr. $^3/_2$.

Fornix (11) und Balken sind durchschnitten und nach hinten zurückgeklappt; 12 Psalterium; 13 Crura fornicis; 14 umgeklappter Teil des Splenium corporis callosi. — 1 dorsale Fläche der Tela chorioidea: 2, 2 Plexus chorioideus ventriculi lateralis; 3 Venae magnae cerebri; 4 Venae corporis callosi inferiores; 5 Vena terminalis; 6 Vena chorioidea: 7 Venae thalami; 8 Vena basilaris: 9 Vena cerebri posterior; 10 Columnae fornicis. Bei *a* Bildung der Vena cerebri magna (Galeni).

Man unterscheidet zwei Telae chorioideae, Aderhautausbreitungen, eine obere und eine untere, welche den beiden queren Gehirnspalten (S. 318) und ihrer Lage entsprechen. Die Tela chorioidea ventriculi tertii ist zwischen die ventrale Fläche des Balkens und Gewölbes einerseits, und die dorsale Fläche des Zwischenhirnes andererseits nach vorn vorgeschoben. Die Tela chorioidea ventriculi quarti dagegen dringt zwischen der ventralen Fläche des Kleinhirnes und der dorsalen Fläche der Medulla oblongata vor.

1. Tela chorioidea ventriculi tertii.

Sie hat die Form eines gleichschenkeligen Dreieckes mit vorderer, an die Columnae fornicis reichender Spitze, und hinterer, dem Balkenwulste entsprechender Basis und besteht aus einem dorsalen und ventralen Blatte, welche durch subarachnoides Gewebe miteinander verbunden werden. Seitlich schlägt sich das dorsale in das ventrale Blatt um. Der Um-

schlagsrand ist durch den in den Seitenventrikel des Endhirnes vorspringenden Plexus chorioideus ventriculi lateralis ausgezeichnet, welcher sich vom Foramen interventriculare durch die Pars centralis ventriculi bis zum Ende des Unterhornes erstreckt. Die beiden Plexus laterales gehen vorn, in dem zwischen beiden Foramina interventricularia liegenden schmalen Raume, in dem sie ventralwärts umbiegen, in einander über und entsenden nach hinten die beiden schmalen, dicht nebeneinandergelagerten Plexus chorioidei ventriculi tertii, mittlere Adergeflechte, deren Verhältnisse ebenfalls aus Fig. 345 ersichtlich sind. Während im Plexus ventriculi lateralis das dorsale Blatt die dem Plexus angehörigen gefässtragenden Zotten entwickelt, ist es im Plexus ventriculi tertii das ventrale.

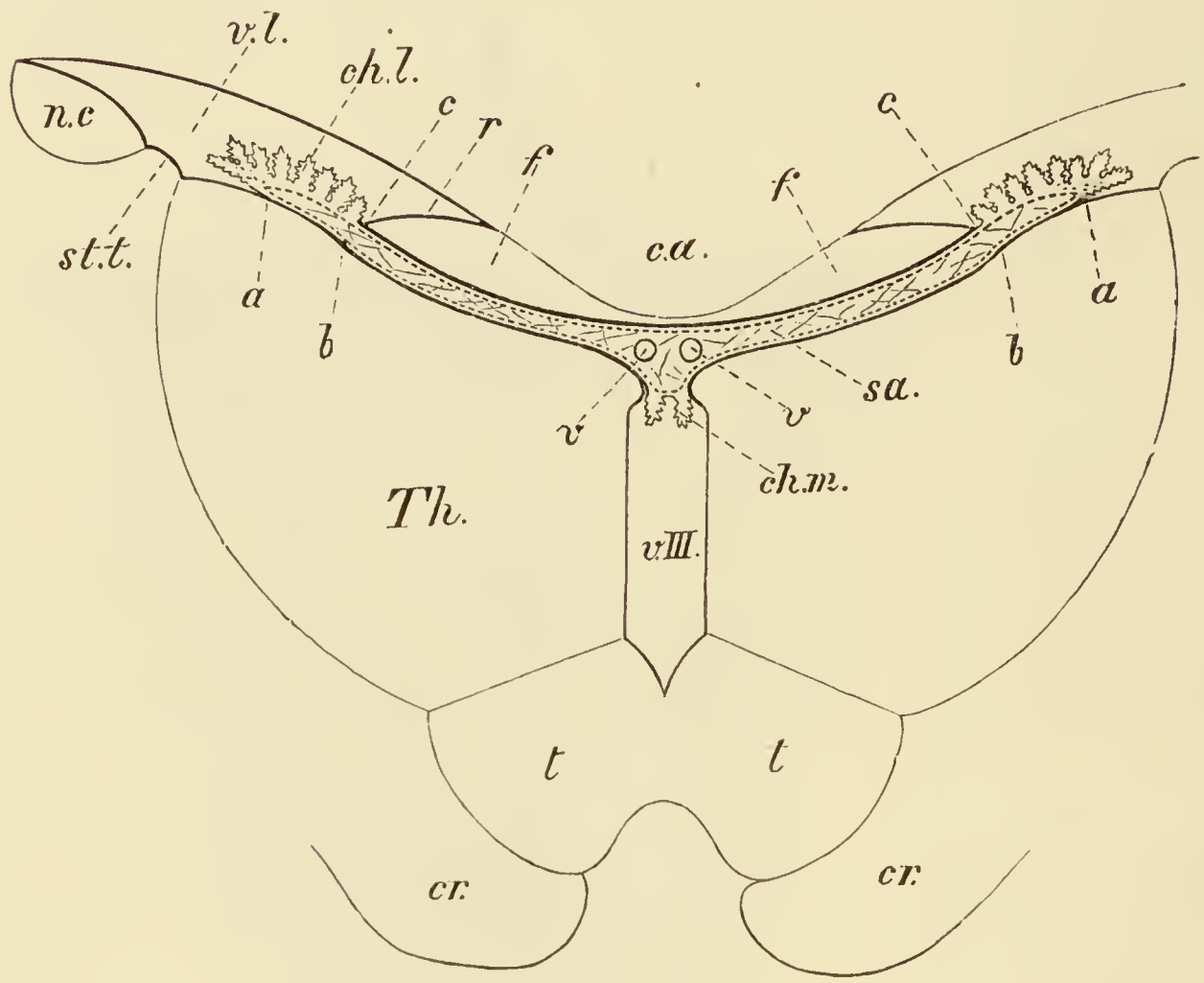

Fig. 345.

Das laterale Ende des Plexus chorioideus lateralis ist auf der dorsalen Fläche des Thalamus, das mediale am lateralen freien Rande des Fornix befestigt. Das Epithel des Plexus setzt sich, entsprechend den Anheftungslinien, in die Bekleidung der bezüglichen Organe fort. Die beiden Plexus ventriculi tertii sind seitlich an der Stria medullaris thalami optici befestigt. Weiter hinten geht die Befestigung auf die Pedunculi pineales und auf die Vorderfläche des Corpus

Fig. 345. Frontalschnitt durch das Zwischenhirn und die Seitenventrikel. Halbschematisch. $^2/_1$.

Th Sehhügel; *t* Haube; *cr* Grosshirnschenkel; *v*III dritter Ventrikel; *v l.* Seitenventrikel; *r* dessen Recessus zwischen oberer Fläche des Fornix (*f*) und unterer Fläche des Balkens (*ca*); *n.c.* Nucleus caudatus; *st.t.* Stria terminalis. Von der lateralen Kante des Fornix *c* brückt sich ein den Plexus chorioideus lateralis (*ch.l.*) tragendes Pialblatt nach *a* auf der oberen Fläche des Sehhügels hinüber. Die Pialblätter hier, sowie an der unteren Seite des Fornix und auf der oberen Fläche des Thalamus und dritten Ventrikels sind durch punktierte Linien angedeutet, das Epithel der Plexus chorioidei schematisch durch eine ausgezogene vielfach eingebuchtete Linie. Zwischen beiden Pialblättern befindet sich lockeres subarachnoidales Gewebe (*sa*) und die Querschnitte zweier grösserer Venen (*r*, *v*); *ch.m.* Plexus chorioidei des dritten Ventrikels; *b* bezeichnet die Stelle des Sulcus chorioideus auf der Oberfläche des Sehhügels.

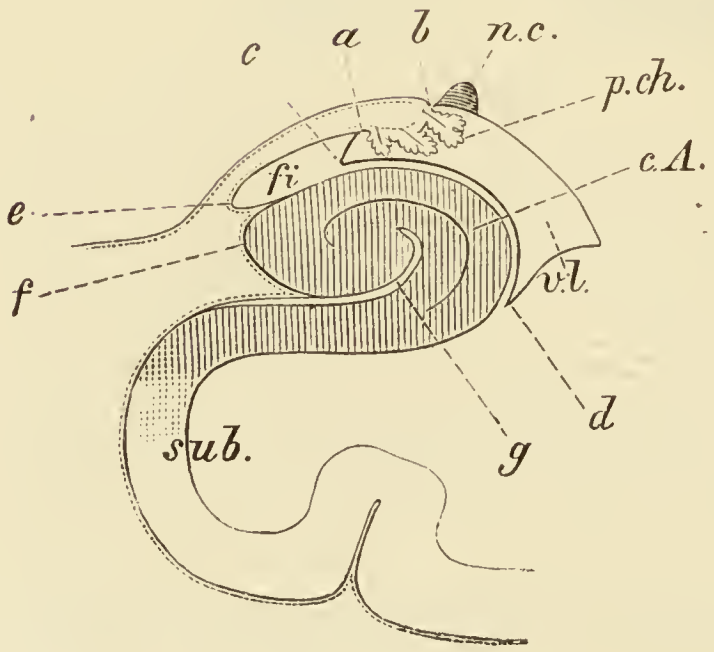

Fig. 345 b.

Fig. 345 b. Frontalschnitt durch Hippocampus und Unterhorn des Seitenventrikels. $^2/_1$.

v.l. Unterhorn des Seitenventrikels; *sub.* Subiculum Hippocampi; *c.A.* Hippocampus, auf der Ventrikelseite von *d* bis *c* mit weisser Marklamelle bedeckt, die bei *c* in die Fimbria *fi* übergeht. Zwischen *a* und *b* spannt sich die das Adergeflecht *p.ch.* tragende Piallamelle aus; die Fortsetzung der Pia mater auf der freien Oberfläche ist punktiert dargestellt; *n.c* Schweif des Nucleus caudatus; *f* Fascia dentata *g* Lamina medullaris involuta, aus der Substantia reticularis alba hervorgehend.

pineale über. In dem subarachnoiden Gewebe, welches zwischen den Pialblättern der Tela chorioidea superior enthalten ist, verlaufen zwei grössere Venen, die Venae cerebri internae; sie vereinigen sich am hinteren Ende der Tela zur Vena cerebri magna (Galeni). Jede V. cerebri interna nimmt am vorderen Ende der Tela die V. chorioidea und die V. terminalis auf.

2. Tela chorioidea ventriculi quarti.

Sie besteht aus der epithelialen, seitlich zur Taenia ventriculi quarti und vorn zum Velum medullare posterius ziehenden Decke des IV. Ventrikels und der ihr aufliegenden Piallamelle. Das Pialblatt, welches der gegenüberliegenden Kleinhirnfläche angehört, kann, wenn man will, als dorsales Blatt der Tela chorioidea betrachtet werden. Die Basis dieser Tela liegt vorn und zieht entlang dem Velum posterius zu den Flockenstielen; sie ist folglich breit zwischen den beiderseitigen Flockenstielen gelegen und hat als mittleren Befestigungspunkt den Nodulus des Unterwurmes; die Spitze liegt am hinteren Ende des IV. Ventrikels, am Calamus scriptorius.

Auch hier gelangt jederseits ein Plexus lateralis und ein scheinbar unpaarer Plexus medius zur Ausbildung. Die ersteren erstrecken sich vom Nodulus seitlich zu den Recessus laterales ventriculi quarti; der letztere, aus zwei nebeneinander liegenden Streifen bestehend, zieht vom Nodulus rückwärts, tritt aus der Apertura mediana ventriculi quarti hervor und zieht sich noch eine Strecke weit am Unterwurme hinauf. Im Recessus lateralis hat der Plexus mit seiner seitlichen Umschliessung durch die Taenia ventriculi quarti die Form eines mit Beeren beladenen Füllhornes und wird auch Füllhorn oder Blumenkörbchen, Bochdalek'sches Blumenkörbchen genannt.

Während die Tela chorioidea ventriculi tertii völlig geschlossen ist, kommen, wie schon erwähnt, an der Tela ventriculi quarti zweierlei sekundäre Durchbrechungen vor, eine mittlere, die Apertura mediana ventriculi quarti (Magendii) und zwei seitliche, die in den Recessus laterales sich ausgebildet haben, Aperturae laterales ventriculi quarti (Key-Retzii).

Die Apertura mediana befindet sich im hinteren Bereiche des Ventrikeldaches, unmittelbar vor dem Obex. Die beiden anderen nehmen die Enden der Recessus laterales ein. Key und Retzius haben diese Öffnungen des IV. Ventrikels ausführlich beschrieben und ihr wirkliches Vorhandensein früheren abweichenden Meinungen gegenüber sicher gestellt. Vor mehreren Jahren haben ihre Angaben durch erneuerte Untersuchung von in Müllerscher Flüssigkeit gehärteten Gehirnen volle Bestätigung gefunden. So untersuchte Hess zu diesem Zwecke 30 Gehirne von Erwachsenen, 10 von Neugeborenen, 7 von Föten. Das Magendiesche Loch, seit 1842 bekannt geworden, stellt meist nicht eine Durchbrechung einer Membran dar, sondern erscheint als die Endmündung eines kurzen, mehr oder weniger cylindrischen Rohres, dessen Wandungen vielfach durchlöchert sind. Im Übrigen kommen bedeutende individuelle Schwankungen vor, so dass ausnahmsweise selbst die Öffnung fehlt und die Pia mit dem Ventrikel geschlossen bleibt. Bei Neugeborenen, ja schon bei Föten von 15 cm Länge pflegte die Öffnung vorhanden zu sein. In der Regel wurden auch in den Recessus laterales Öffnungen gefunden.

Die Funktion dieser Öffnungen kann wohl in nichts Anderem erblickt werden, als in der leichteren Ermöglichung einer Druckregulierung des in den Hirnhöhlen enthaltenen Liquor encephalicus, welcher sich die Öffnungen hindurch mit der subarachnoiden Lymphe zum Liquor encephalo-spinalis mischt. Die Funktion der Plexus chorioidei aber ist von der Zeit ihrer ersten Ausbildung an keine andere, als Liquor encephalicus abzusondern. Dessen Mengenschwankungen spielen bei den Schwankungen des Blutgehaltes des Gehirnes und Schädelinnenraumes notwendigerweise eine gewisse Rolle.

Was den Bau der Adergeflechtszotten, Glomeruli chorioidei, betrifft, so bestehen dieselben aus einem fibrillenarmen Bindegewebe, deckendem Epithel und eingeschlossenen Blutgefässen. Eine zuführende Arterie und eine abführende Vene bilden innerhalb des Glomerulus chorioideus ein reiches Kapillarnetz. Die Glo-

meruli haben eine Länge von 1—2 mm und sind in zierlicher Weise mit mehreren sekundären Erhebungen von 0,4 mm, diese wieder mit kleinen tertiären Läppchen von 0,07 mm Länge besetzt.

Hier ist auch der Ort, über die mehrfach erwähnten Taenien des Gehirnes (S. 325, 345) Folgendes hervorzuheben. Man bezeichnet nach dem Vorgange von Reichert mit jenem Namen alle jene Säume, längs welcher die Substanz des Gehirnes in das Epithel der betreffenden Tela chorioidea sich fortsetzt. Zum Verständnisse ist aus der Entwickelungsgeschichte zu erwähnen, dass von der ursprünglichen Wand des embryonalen Gehirnrohres ein grösserer Teil sich verdickt und zu Nervensubstanz gestaltet, ein kleinerer Teil dagegen auf epithelialer Stufe verharrt und dünne Platten bildet (Fig. 349, 364). So geschieht es an der Decke des IV. und III. Ventrikels und in einem Längsstreifen der medialen Wand des Endhirnes. Längs der Grenze der compakten gegen die dünne Platte haben alle jene Taenien ihre Lage. Die Pia mater geht von der compakten auch auf die dünne Platte über, welche stellenweise verwickelte Emfaltungen erfährt und dadurch die Telae und Plexus chorioidei veranlasst. Beim

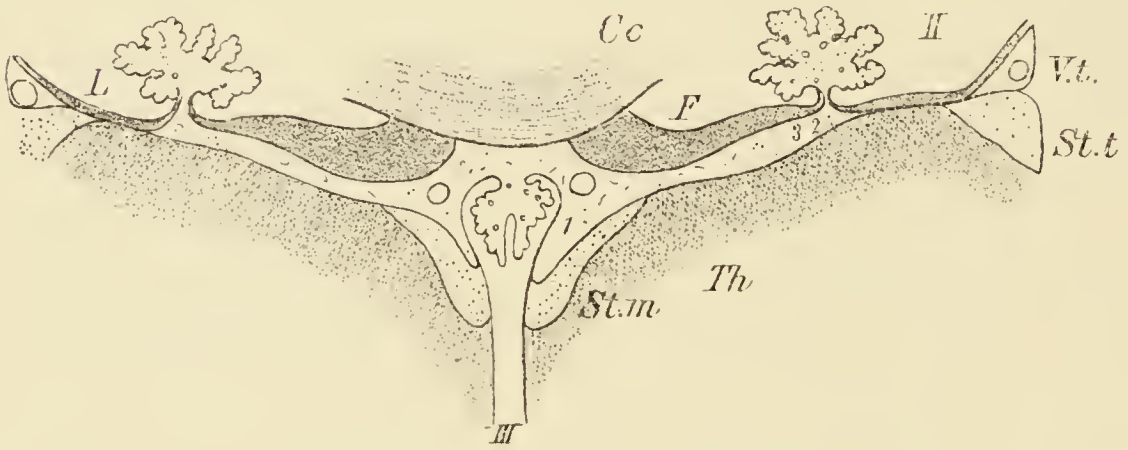

Fig. 346.

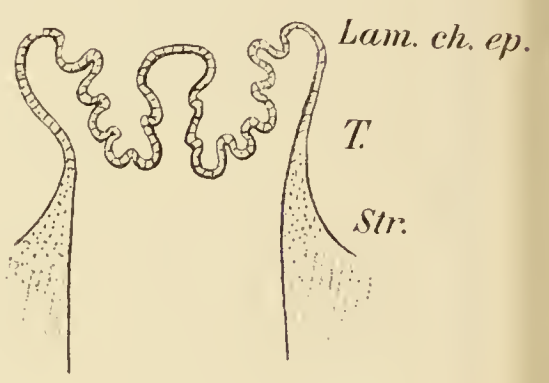

Fig. 347.

Fig. 346. Querschnitt durch die Tela chorioidea ventriculi tertii und deren Umgebung.

II Ventriculus lateralis; III Ventriculus tertius; *C.c* Corpus callosum; *F* Fornix; *Th* Thalamus; *St.m.* Stria medullaris; *St.t.* Stria terminalis; *V.t.* Vena terminalis; *L* Lamina affixa; 1 Taenia thalami; 2 Taenia chorioidea; 3 Taenia fornicis.

Die Figur zeigt den Übergang der Taenien in das Epithelblatt der Plexus chorioidei.

Fig. 347. Schema zur Demonstration des Verhaltens der Striae, Taeniae und der Lamina chorioidea epithelialis. (W. His.)

Ablösen der Pia mater von der Hirnwand zerreisst der Zusammenhang zwischen compakter und dünner Platte und die Taenien bleiben als feine Säume zurück. In der Nähe der Taenien haben zich nervöse Markstreifen ausgebildet, sogenannte Striae medullares (s. Figur 346 und 347).

1. Taenia ventriculi quarti.

Sie beginnt am Obex (S. 323) geht vor dem Ende des Fasciculus gracilis und cuneatus schräg auf das Corpus restiforme über (Fig. 278), umsäumt den Recessus lateralis und schliesst sich darauf dem Kleinhirne an, indem sie dem Pedunculus flocculi und dem Velum medullare posterius zum Nodulus folgt (S. 329). Sie ist folglich, im Zusammenhange mit derjenigen der anderen Seite, ringförmig gestaltet.

2. Taenia ventriculi tertii.

Die Taenie des dritten Ventrikels bildet mit der Taenie des Ventriculus lateralis einen zusammenhängenden Streifen, an welchem wir mit His drei Hauptabschnitte unterscheiden können: die Taenia thalami, die Taenia chorioidea und die Taenia fornicis et fimbriae (s. Fig. 346).

„Die Taenia thalami beginnt mit dem Corpus pineale und folgt nun jederseits dem freien Rande der Stria medullaris, sie setzt sich in die schmale Epithelplatte fort, welche den Plexus chorioideus medius an seiner unteren Fläche bekleidet. Am Foramen interventriculare angelangt, biegt die Taenia thalami rückwärts in die Taenia chorioidea um.

„Die Substanzschicht, welche die V. terminalis zudeckt, setzt sich als dünnes Blatt über den anstossenden Teil des Sehhügels weg, als Lamina affixa. Dann aber geht sie mit einem frei hervortretenden Rande, der Taenia chorioidea, in das Epithel des Plexus chorioideus lateralis über. Die Breite der Lamina affixa nimmt von vorn nach rückwärts erst zu und dann wieder ab, sie erreicht im Maximum 5—6 mm. Im Unterhorne kommt die Taenia chorioidea dicht an die Stria terminalis zu liegen.

„Die Taenia chorioidea steigt neben der Cauda corporis striati in das Unterhorn herab bis zu dessen vorderem Ende. Hier biegt sie in den Saum der Fimbria hippocampi um und so in die Taenia fornicis über. Die beiden Fornixtaenien verbinden sich schliesslich über dem Monroschen Loche in der Mittellinie.

„Die Lamina affixa ist, wie dies neuerdings auch Hochstetter betont, gleich dem Epithel des lateralen Adergeflechtes und gleich dem Fornix und dem Septum pellucidum ein Rest der medialen Hemisphärenwand."

Die Blutgefässe der Pia sind zum überwiegenden Teile für das Centralorgan, nicht für sie selbst bestimmt. Die Quellen der arteriellen Gefässe sind die A. carotis cerebralis und A. vertebralis (s. Gefässlehre). Von den Lymphgefässen der Pia war schon oben (S. 396, 399) die Rede.

Die Nerven der Pia stammen zum grössten Teile aus dem Sympathikus und dessen Geflechten für die A. carotis cerebralis und A. vertebralis.

Gefässe des Gehirnes.

I. Arterien.

Der in der Angiologie enthaltenen Darstellung der Hirnarterien ist nach Untersuchungen von Duret und Heubner das Folgende hinzuzufügen:

A. Arterien des verlängerten Markes und des Kleinhirnes.

1. Aa. radiculares (Duret). Sie stammen aus den Aa. vertebrales, der A. basilaris, oder aus den Aa. cerebelli inferiores, verlaufen zu den Nervenwurzeln, erreichen sie kurz vor ihrem Austritte und teilen sich in einen peripheren R. descendens und einen centralen R. ascendens, der die Nervenwurzel bis zum Kerne begleitet.

2. Aa. medianae s. nucleorum, zahlreiche feine Arterien, die innerhalb der Raphe zum Boden des vierten Ventrikels aufsteigen. Duret unterscheidet 4 Gruppen: Die der einen Gruppe stammen aus der A. spinalis anterior und ziehen zu den Kernen des Hypoglossus und Accessorius; die der zweiten Gruppe (3—4) stammen aus der Vereinigungsstelle der Vertebrales zur Basilaris und versorgen die Kerne des Vagus, Glossopharyngeus und Akustikus; die der dritten Gruppe (4—6) stammen aus der Basilaris und versorgen besonders die Kerne des Facialis, Abducens und Trigeminus; die der vierten Gruppe endlich (einige feine Äste) stammen aus der Teilungsstelle der Basilaris und ziehen durch Löcher der Substantia perforata posterior zur Haube und den Kernen des Mittelhirnes. Das Kapillarnetz aller dieser Gefässe hängt zusammen mit der Endverästelung der centralen Äste der Aa. radiculares.

3. Zweige zu den Oliven, Pyramiden und Corpora restiformia, zur Tela und zu den Plexus chorioidei des vierten Ventrikels. Letztere stammen aus der A. cerebelli inferior posterior.

Die drei Arterien für jede Kleinhirnhälfte gehen untereinander starke Anastomosen ein. Der Verlauf der Hauptzweige dieser Gefässe ist ferner nahezu rechtwinkelig zur Richtung der Furchen und Randwülste. Das dichteste Kapillarnetz besitzt, wie sich erwarten lässt, die Körnerschicht (Gerlach, Oegg).

B. Arterien des Mittelhirnes.

1. Zweige für die Substantia perforata posterior und die Haube aus der A. cerebri

posterior. Zu ihnen gehören auch die aus der Teilungsstelle der Basilaris entspringenden (unter 2, vierte Gruppe erwähnten) Zweige.

2. Zweige für die Pedunculi cerebri. Sie zerfallen in Aa. pedunculares mediales und laterales. Von den medialen Zweigen stammen die vorderen aus der Communicans posterior, die hinteren aus dem Anfangsteile der A. profunda; einige von ihnen dringen zur Substantia nigra. Die lateralen Zweige stammen besonders aus der Profunda, zum Teile aus der A. chorioidea.

3. Zweige für die Vierhügel. Für das Velum medullare anterius und die Bindearme sind feinere Arterien aus der A. cerebelli superior bestimmt. Das Hauptgefäss für die Vierhügelplatte selbst (A. collicularis lateralis) stammt aus der A. profunda, umschlingt den Pedunculus, gelangt zum Sulcus intercollicularis transversus und verbreitet sich von hier aus. Von der A. profunda oder einem ihrer Thalamuszweige entspringt häufig ein für die vordere Abdachung des Vierhügels bestimmtes Gefäss (A. collicularis anterior). Sie alle anastomosieren untereinander und bilden in der Vierhügelplatte ein reiches Kapillarnetz.

C. Arterien des Zwischenhirnes.

1. Für die Zirbel, die Tela chorioidea ventriculi tertii, und die Plexus chorioidei ventriculi tertii ist jederseits ein aus der A. profunda entspringendes Gefäss bestimmt, die A. chorioidea posterior medialis, die sich in einen medialen, zur Tela, und einen lateralen zum Plexus ziehenden Zweig teilt.

2. Für den Thalamus sind mehrere Gefässe bestimmt, die sämtlich Endarterien (s. Gefässlehre) im Sinne von Cohnheim sind. Man unterscheidet

a) die Aa. thalamicae mediales, eine anterior und eine posterior. Letztere entspringt aus der A. profunda oder aus der Communicans posterior. Die anterior stammt aus der Communicans posterior; sie durchbohrt die graue Bodenkommissur zwischen dem Tuber cinereum und Corpus mamillare und gelangt zum vorderen Teile der Wand des Ventriculus III. und zum Tuberculum anterius thalami. Die posterior durchbohrt die Substantia perforata posterior und gelangt zur medialen Fläche des Thalamus und zur Massa intermedia.

b) Die Aa. thalamicae dorsales. Sie stammen aus der A. chorioidea posterior lateralis, einem Aste der Profunda, welcher das Velum triangulare und den Plexus chorioideus lateralis versorgen hilft.

c) Die Aa. thalamicae laterales (2—3) stammen aus der A. profunda und versorgen die Corpora geniculata und das Pulvinar.

3. Die Corpora mamillaria, das Tuber cinereum, der Trichter und Hirnanhang werden von Zweigen aus der A. communicans posterior versorgt.

4. Der Tractus opticus erhält in der Reihe von hinten nach vorn Zweige von der A. chorioidea anterior, der Communicans posterior und der Carotis interna.

5. Das Chiasma erhält an seiner hinteren Fläche Zweige der Communicans posterior: an der vorderen: Zweige der Communicans anterior und A. corporis callosi; an der lateralen; Zweige aus der Carotis interna.

6. Die Lamina terminalis wird von der Communicans anterior versorgt.

D. Arterien des Endhirnes.

Sie zerfallen a) in Arterien der Grosshirnganglien und der Capsula interna,
b) in Arterien der Grosshirnrinde und des übrigen Markes.

a) Die Arterien der Endhirnganglien (Nucleus caudatus und lentiformis) sind sämtlich Endarterien (Heubner, Duret) und stammen: 1. aus der A. cerebri anterior (s. corporis callosi). Meist ist nur ein Zweig vorhanden, welcher durch eine mediale Öffnung der Substantia perforata anterior zum basalen Teile des Kopfes des Nucleus caudatus zieht; 2. aus der A. chorioidea lateralis, einem Zweige der Profunda; feine Zweige, die in den dorsalen Teil des genannten Kopfes eindringen; 3. aus der A. fossae lateralis (s. cerebri media); eine grössere

Zahl von Zweigen, welche die Löcher der Substantia perforata anterior durchbohren und zum Linsenkerne (seinen drei Gliedern), zum mittleren Teile des Nucleus caudatus, zur Capsula interna bis zum Thalamus gelangen.

b) Arterien der Rinde.

Die aus den Ästen der Pialarterien hervorgegangenen Hirngefässe verlaufen zunächst noch eine Strecke parallel der Oberfläche und dringen dann rechtwinkelig zur Oberfläche in die Rinde ein. Man unterscheidet a) Aa. medullares (Duret), gröbere Zweige, welche durch die Rinde 3—4 cm tief eindringen, somit auch die tiefsten Teile der Marksubstanz erreichen und innerhalb derselben in langgestreckte Kapillarnetze übergehen. Schon innerhalb der Rinde geben sie einige feinere Zweige ab. Auf einem Schnitte, der eine Windung quer durchschneidet, werden 10—15 Aa. medullares wahrgenommen; b) Aa. corticales. Sie sind feiner, viel zahlreicher und bilden hauptsächlich das Kapillarnetz der grauen Rinde. Dieses ist in der äusseren zellenarmen Schicht weitmaschig, in der Hauptmasse der Rinde dagegen sehr dicht. Aus der Grenzschicht gegen das Mark entwickeln sich insbesondere die Venen der Hirnrinde. Im Übrigen zerfallen auch die Venen in Vv. medullares und Vv. corticales.

1. A. cerebri anterior.

Sie giebt zunächst feine Zweige zum Septum pellucidum und zum Rostrum corporis callosi ab und versorgt darauf den grösseren Teil des Stirnlappens, einen Teil des Scheitellappens und den Balken, indem sie in folgende Zweige zerfällt:

a) Die Aa. frontales inferiores mediales, für den Sulcus olfactorius und die an ihn grenzenden Orbitalwindungen.

b), c) und d) Die A. frontalis medialis anterior, media und posterior. Die anterior ist für die mediale und dorsale Fläche der ersten Stirnwindung und für die dorsale Fläche der zweiten Stirnwindung bestimmt; die media versorgt den hinteren Teil der ersten Stirnwindung, den Gyrus cinguli und die oberen Enden der beiden Centralwindungen; die posterior versorgt den Praecuneus, das Corpus callosum und das dorsale Ependym der Seitenventrikel.

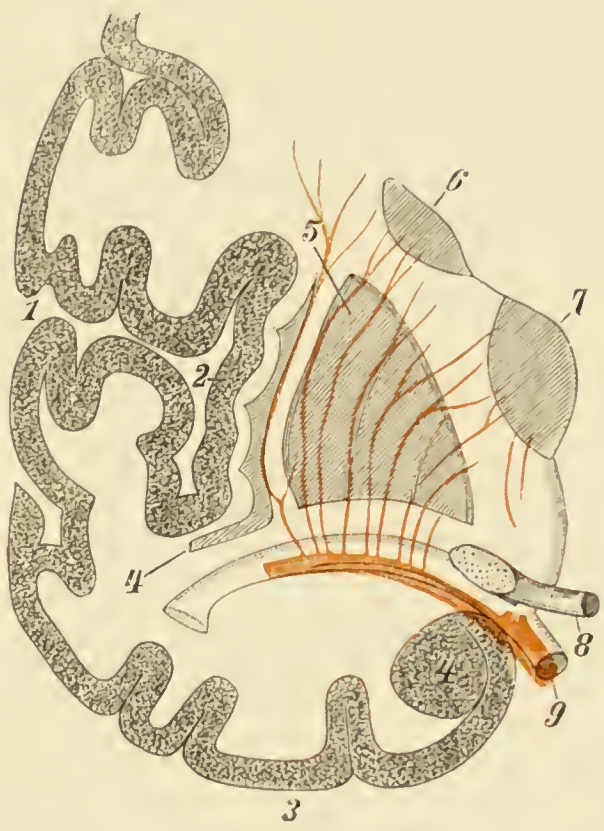

Fig. 348.

Frontenschnitt der linken Hemisphäre hinter dem Chiasma nervorum opticorum.

1 Fissura lateralis cerebri; 2 Insel; 3 Schläfenlappen; 4 Nucleus amygdalae; 5 Nucleus lentiformis; 6 Nucleus caudatus; 7 Thalamus; 8 Chiasma opticum; 9 Carotis cerebralis und ihre Teilung in die A. cerebri media und A. cerebri anterior.

2. A. cerebri media.

Nachdem die A. fossae lateralis ihre Zweige für die Grosshirnganglien abgegeben hat, teilt sie sich auf der Aussenfläche der Insel in folgende 4 Endzweige:

a) Die A. frontalis inferior lateralis, für die dritte Stirnwindung.

b), c) und d) Die A. parietalis anterior, media und posterior. Die anterior versorgt das hintere Ende der zweiten Stirnwindung und die vordere Centralwindung; die media breitet sich im Gebiete der Centralwindungen und des Lobulus parietalis superior aus, die posterior begiebt sich zum Lobulus parietalis inferior, zur dorsalen Fläche des Schläfenlappens, sowie zur ersten und zweiten Schläfenwindung.

Die A. cerebri media giebt ferner eine Reihe von Rami insulares ab, von welchen Reiser bis zum Claustrum vordringen.

3. A. cerebri posterior.

Von ihrer medialen Seite die erwähnten Zweige zum Mittel- und Zwischenhirne entsendend, giebt sie von ihrer lateralen Seite folgende Zweige zur Hirnrinde:

a) und b) A. temporalis anterior und posterior und c) A. occipitalis. Die anterior versorgt den Gyrus uncinatus, hippocampi und die Spitze des Schläfenlappens; die posterior den Gyrus hippocampi, die dritte Temporalwindung und den Gyrus occipito-temporalis; die occipitalis den grössten Teil des Hinterhauptlappens; sie verläuft zum Teile in der Tiefe der Fissura calcarina zum Occipitalpole.

II. Venen.

Der in der Angiologie gegebenen Darstellung ist das Folgende beizufügen. Über die cerebralen Sinus handelt eine neuere Arbeit von J. F. Knott. Nach seinen Ermittelungen ist der rechte Sinus transversus meist der stärkere, zweimal indessen fehlte er gänzlich. Der Confluens sinuum befand sich unter 44 Fällen 27 mal rechts, 9 mal links, 8 mal in der Mitte. Viermal ging der Sinus sagittalis superior direkt in den rechten Sinus transversus über. Einigemal wurde ein Sinus ophthalmo-petrosus (Hyrtl), häufig ein Sinus squamoso-petrosus (C. Krause) beobachtet. 26 mal mündete der Sinus rectus in den linken Sinus transversus ein, 12 mal median, 6 mal rechts. Der Sinus spheno-parietalis zeigte sich sehr variabel; fehlte aber nie ganz. Der Sinus cavernosus war 5 mal sehr klein. Ein Sinus sphenoidalis inferior war 25 mal anwesend. Der Sinus intercavernosus posterior fehlte 26 mal; beide waren gleichzeitig nur 15 mal vorhanden; der Sinus circularis Ridleyi zeigte sich nur 6 mal. Sehr selten (3 mal) fehlte der Sinus petrosus superior. Anastomotische Venen von der V. ophthalmica zum Sinus petrosus superior kamen 3 mal (links) vor. Der Plexus basilaris bot keine nennenswerten Verschiedenheiten dar. Dagegen fehlte der Sinus occipitalis 2 mal ganz, 9 mal war er bilateral entwickelt, 2 mal verband er als Sinus marginalis den S. transversus und das For. jugulare.

Vergl. ferner die Beobachtungen von S. Dumont; Angiologie S. 181.

III. Lymphbahnen.

S. hierüber den Abschnitt Hüllen des Gehirnes, sowie Gefässlehre.

Cavazzani, E., Weiteres über die Cerebrospinalflüssigkeit. Centr.-Bl. f. Physiologie, 1896, X, No. 6.

Grashey, H., Experim. Beiträge zur Lehre von der Blutcirculation in der Schädel-Rückgrathöhle. München 1892, J. F. Lehmann.

Blick auf die Entwickelungsgeschichte des Medullarrohres.

Das Medullarrohr, welches dem Rückenmarke und Gehirne den Ursprung giebt, geht aus einer langen und breiten, aus zwei symmetrischen Hälften zusammengesetzten zelligen Platte des Ektoderma hervor, die den Namen Medullarplatte erhalten hat. Ringsum setzt sich die Medullarplatte in den peripheren Teil des Ektoderm fort, welcher Hornblatt genannt wird. An der Grenze zwischen beiden gliedert sich jederseits ein besonderer Strang ab, die Ganglienleiste, die Ursprungsstätte der Ganglia communia, welche sekundär in Ganglia spinalia und Ganglia sympathica sich gliedern.

Wenn auch natürlicherweise das Massgebende des ganzen centralen Nervensystemes immer die Substanzplatte selbst ist und in der frühzeitig sich ausbildenden Rohrform nichts Geheimnisvolles gesucht werden darf, so hat die Medullarplatte doch nicht umsonst die Rohrform angenommen; es leitet sich aus dieser Modifikation der Urform die Leichtigkeit der Oberflächenentfaltung und eine grosse Anzahl anderer morphologischer Momente ab. Geht man dem Gegenstande weiter auf den Grund, so zeigt gerade die Endform des centralen Nervensystemes am deutlichsten, dass von dem ganzen Querschnitte des Medullarrohres

nicht jeder Teil eine gleich grosse morphologische Bedeutung besitzt, sondern dass die Seitenwände des Rohres es sind, welchen die Hauptbedeutung in der ganzen Länge der Anlage zukommt. Zwei gebogene starke seitliche Platten also sind es, in welche der wesentliche Begriff des Medullarrohres sich auflöst, zwei neurale Balken, welche je durch eine schwache dorsale und ventrale Brücke oder Kommissur miteinander zusammenhängen. Von diesen beiden neuralen Balken gehört je einer einer Körperhälfte an, der Lage nach der gleichseitigen, der Funktion nach der gegenseitigen. Jeder neurale Balken zerfällt in zwei verschiedene Zonen, in eine mehr ventral, in eine mehr dorsal gelegene; sie führen den Namen Grundplatte und Seiten- oder Flügelplatte. Was der Grund- und Flügelplatte jederseits in der ganzen Länge des Medullarrohres an morphologischer Leistung zukommt, wird alsbald gezeigt werden.

Vorerst ist von der Rohrform noch hervorzuheben, dass dieselbe auch in der Endform des Centralnervensystemes immer noch erkennbar bleibt. Die Lichtung erweitert sich an einigen Stellen zu mehr oder weniger geräumigen

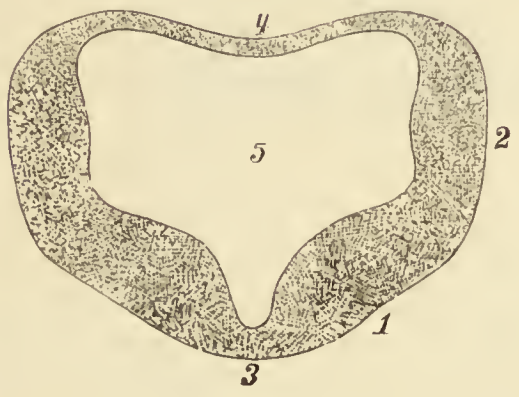

Fig. 349.

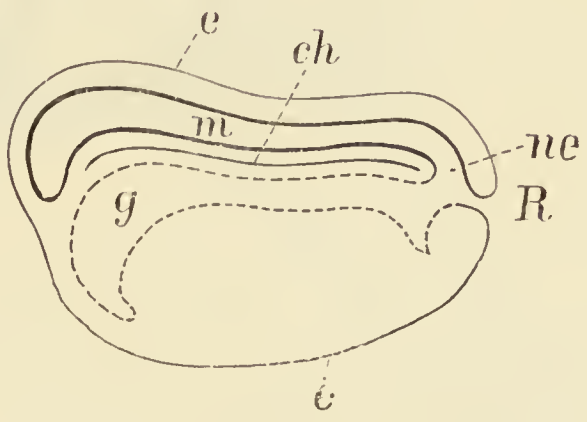

Fig. 350.

Fig. 349. Querschnitt der embryonalen Oblongata, zur Kennzeichnung der Löwe-Hisschen Längszonen des Medullarrohres.

1 Grundplatte; 2 Seiten- oder Flügelplatte; 3 Bodenplatte; 4 Deckplatte; 5 Ventriculus quartus.

Fig. 350. Schema eines Batrachierembryo im Längsschnitte.

e, *e* Ectoderm (Hornblatt als äusseres Rohr des Körpers); *m* Medullarrohr mit dem Centralkanale und der (mit starker Linie gekennzeichneten) Wand; *ne* Canalis neurentericus; *R* Rusconische Pforte; *g* Gastral- oder Darmrohr (mit gestrichelter Linie gekennzeichnet). An der vorderen Wand wird später der Mund gebildet, der jetzt noch fehlt. *ch* Linie zur Andeutung der Lage der Chorda dorsalis.

Kammern, die selbst sekundäre Durchbrechungen erfahren können; aber hierin liegt kein Hindernis für jene Vorstellung. Dass das Rückenmark in seiner Endform als ein dickwandiges Rohr erscheint, ist bekannt; die Medulla oblongata, die Brücke und das Kleinhirn setzen die Rohrform unter Ausbildung der IV. Hirnkammer fort; das Mittelhirn, in Form zweier symmetrischer Massen um den Aquädukt gelegt, ist ein kurzes, dickwandiges Rohrstück; bedeutendere Umbildungen erfuhr das Zwischenhirngebiet, aber im ganzen zeigt es ebenfalls zwei symmetrische Seitenmassen, die um die III. Hirnkammer gelegt sind. Bringt man endlich jede Hemisphäre auf ihren kürzesten Ausdruck, lässt man Furchen und Windungen verstreichen und die Region der Hemisphärenkerne sich verdünnen, so zeigt sich jede Hemisphäre als eine Blase, welche vorn-seitlich dem Zwischenhirne aufgesetzt ist; das Foramen interventriculare ist jederseits die Übergangsstelle des Zwischenhirnlumen in den Blasenhohlraum.

Über die Einzelheiten der vielen Umbildungen liegen zahlreiche Untersuchungen vor, welche, wenn sie auch nicht überall zu völlig abschliessenden Ergebnissen geführt haben, doch alle grundlegenden Vorgänge zu überschauen gestatten.

Während soeben versucht worden ist, die Endformen der Hauptabteilungen des Gehirnes in Gedanken rückwärts auf die einfacheren Verhältnisse eines gegliederten Rohres zu verfolgen und zu zeigen, dass auch das fertige Gehirn die Rohrform noch durchblicken lasse, sind nunmehr die vorschreitenden Bahnen der Entwickelung des Medullarrohres objektiv zu untersuchen.

Das Medullar- oder Neuralrohr steht in früher Zeit sowohl mit dem den ganzen Körper abschliessenden epidermalen Rohre, als auch mit dem gastralen Rohre in der Gegend des hinteren Leibesendes in offener Verbindung. Der bezügliche Kanal führt den Namen Canalis neurentericus.

Beifolgende Fig. 350, welche den Medianschnitt eines Batrachier-Embryo wiedergiebt, erläutert das Angegebene in den für uns wichtigsten Teilen; die lateralen Nebenröhren der Körperanlage sind auf dem Medianschnitte natürlich nicht sichtbar. Dagegen zeigt sich, dass das epidermale Rohr *e* am hinteren

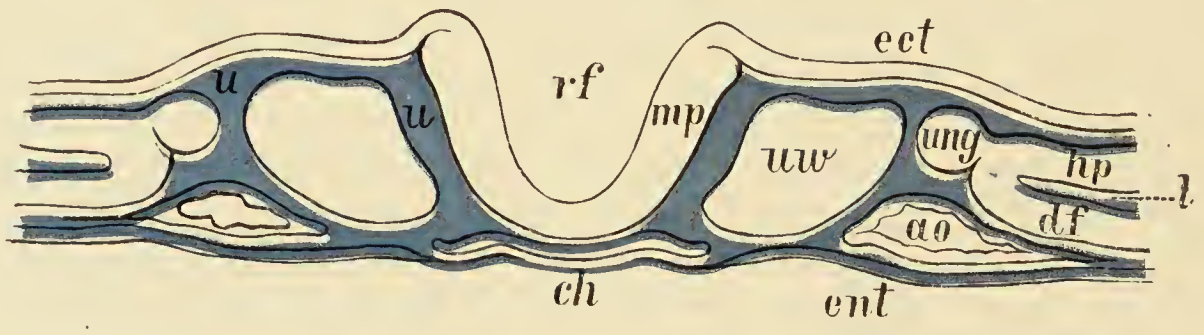

Fig. 351.

Querschnitt durch die Embryonalanlage eines Kaninchens von acht Tagen.

rf Rückenfurche; *mp* Medullarplatte, gebogen, die Rückenfurche einschliessend und zum Medullarrohre sich umgestaltend; *ect* Hornblatt des Ektoderm; *ch* Chorda dorsalis; *ent* Entoderm; *uw* Urwirbel; *ung* Urnierengang; *hp* Hautplatte; *df* Darmfaserplatte des Mesoderm, die Leibeshöhle (*l*) zwischen sich fassend; *ao* absteigende primitive Aorta mit Wand und Lichtung; *u*, *u* Teile des Ur-Lymphsystemes, zwischen den Ausbreitungen und Gebilden des mittleren, äusseren und inneren Keimblattes sich hinziehend.

Leibesende, bei *R*, der Rusconischen Pforte, die äussere Mündung eines inneren Gangwerkes enthält, von welchem *m* das dorsal bereits geschlossene Medullarrohr, *g* das Gastralrohr darstellt; bei *ne* führt der Canalis neurentericus vom Medullarrohre in das Gastralrohr und zur Rusconischee Pforte. Der Canalis neurentericus vermittelt die beiderseitige Verbindung nur während kurzer Zeit; er schliesst sich darauf ab, der merkwürdige Zusammenhang mit dem Darmapparate ist von hier an aufgehoben.

Während Fig. 350 das Medullarrohr dorsal bereits überall geschlossen zeigt, führt Fig. 351 ein Stadium der Kaninchenentwickelung vor, in welchem die Medullarplatte zwar symmetrisch gebogen ist und daher eine Rückenfurche (*rf*) einschliesst, die lateralen Ränder der Platte aber noch weit voneinander entfernt sind; sie nähern sich darauf immer mehr, verwachsen miteinander und schnüren sich vom anstossenden Hornblatte der Länge nach ab.

Aus der Wand des Medullarrohres geht die graue und weisse Substanz des Rückenmarkes und Gehirnes hervor, das Ependym des Centralkanales und der Ventrikel, die Neuroglia.

Hat sich einmal ein primitiver Wirbelkanal gebildet, füllt das Rückenmark den Wirbelkanal fast ganz aus und erstreckt sich bis an dessen caudales Ende. Späterhin überholt die Wirbelsäule das Rückenmark im Wachstum; es füllt alsdann den Wirbelkanal weder im Querschnitte, noch in der Längsrichtung mehr ganz aus, sondern es bleiben ansehnliche Räume frei. Der steile Verlauf der Lenden- und Kreuznerven weist auf letztere Beziehung noch hin. Die Wirbelsäule macht gegenüber dem Rückenmarke einen Descensus durch; nur dem Scheine nach liegt alsdann ein Ascensus medullae spinalis vor.

Das Medullarrohr gliedert sich schon frühzeitig deutlich in einen cerebralen und einen spinalen Teil, die an der Grenze unmittelbar ineinander übergehen; jeder der beiden grossen Abschnitte aber gliedert sich wieder in Unterabteilungen, wie Fig. 352 zeigt, welche den cerebralen Abschnitt des Medullarrohres d. i. das Hirnrohr eines zweitägig bebrüteten Hühnchens in dorsaler Ansicht wiedergiebt.

Das Hirnrohr gliedert sich zunächst in die drei der Länge nach aufeinanderfolgenden primären Hirnblasen, in das primäre Vorderhirnbläschen (I), Mittelhirnbläschen (II) und Hinterhirnbläschen (III).

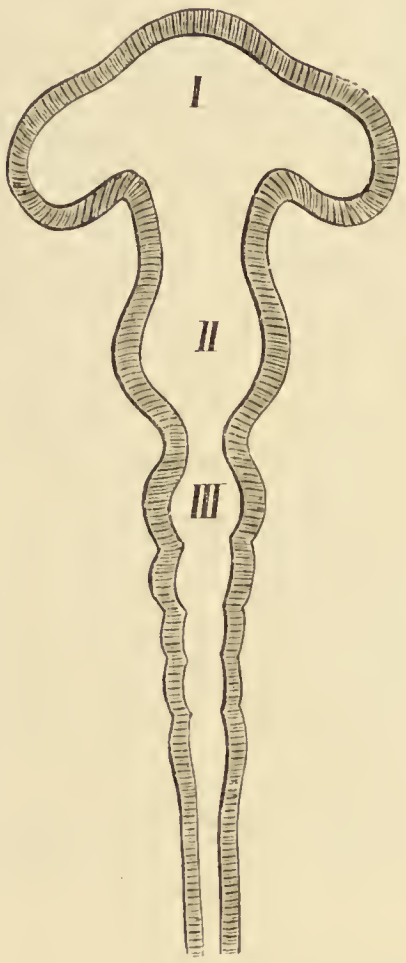

Fig. 352.

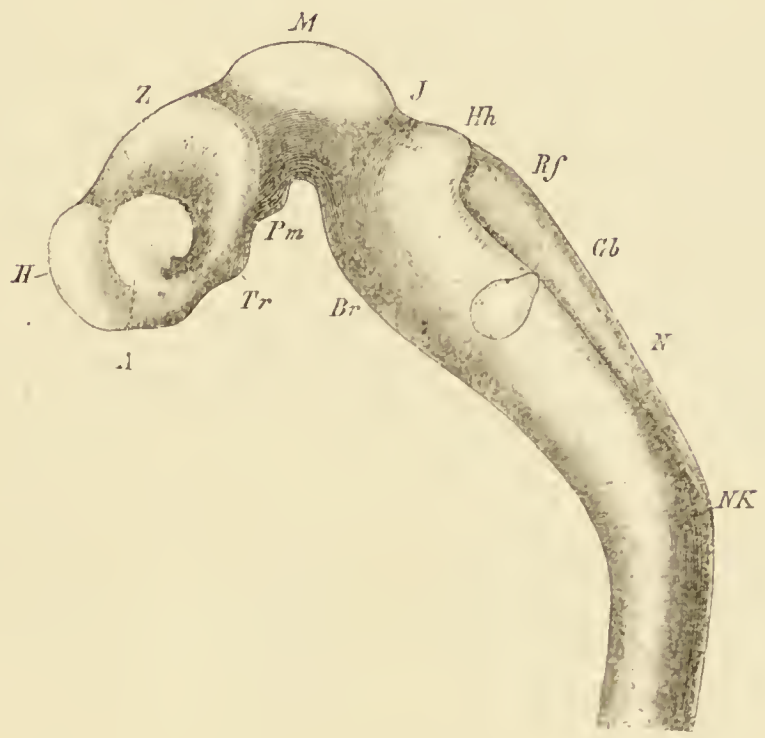

Fig. 353.

Fig. 352. Optischer Horizontalschnitt des Cerebralrohres eines Hühnchens von zwei Brüttagen. I vorderes Hirnbläschen mit den primitiven Augenblasen als seitlichen Erweiterungen. II mittleres Hirnbläschen; III lang gestrecktes hinteres Hirnbläschen mit fünf Unterabteilungen, an welche sich der Spinalteil des Medullarrohres anschliesst. Die Höhlungen sind die Anlagen des Ventrikelsystemes.

Fig. 353. Gehirn eines menschlichen Embryo der dritten Woche. (W. His.)

A Augenblase; *H* Hemisphären- oder Endhirn; *Z* Zwischenhirn; *M* Mittelhirn; *J* Isthmus; *Hh* Hinterhirn; *N* Nachhirn; *Gb* Gehörblase; *Rf* Rautengrubenfeld; *Hh* Hinterhirn (Kleinhirnfeld); *Br* Brückenfeld und Brückenkrümmung; N Nachhirn (Oblongata); *Gb* Gehörbläschen; *Nk* Nackenkrümmung; *Pm* Mamillarwulst; *Tr* Trichterwulst.

Am primären Vorderhirnbläschen stülpen sich die Seitenwände zu den primären Augenblasen aus, welche sich allmählich mehr von ihrem Mutterboden abschnüren, so dass schliesslich nur mehr ein hohler epithelialer Stiel die Verbindung festhält. Weiterhin geht aus dem primären Vorderhirnbläschen durch Ausstülpung seiner Vorderwand das sekundäre Vorderhirn oder Endhirn hervor, während sich der Rest des primären Vorderhirnbläschens zum Zwischenhirne umgestaltet. Dies alles ist die Leistung des Bläschens I. Das mittlere Hirnbläschen (II), durch je eine Einschnürung von dem vorderen und langgestreckten hinteren Hirnbläschen getrennt, lässt aus sich das Mittelhirn hervorgehen. Das hintere Hirnbläschen (III) zerfällt durch Einschnürung in das Hinterhirn- und das Nachhirnbläschen; jenes liefert an der Grenze zum Mittelhirne den Isthmus, darauf die Brücke und das Kleinhirn, dieses die Medulla oblongata. Das Nachhirnbläschen zeigt vorübergehend eine Reihe von aufeinanderfolgenden Einschnürungen und Anschwellungen. Der Spinalteil des Nervenrohres entwickelt

eine ähnliche Gliederung, welche mit der Urwirbelgliederung in Zusammenhang steht; sie deutet eine Sonderung in einzelne Unterabteilungen an.

Im spinalen Teile des Neuralrohres nennt man die einzelnen Glieder Medullarsegmente, Neuromeren. Ob die im Gebiete der Oblongata sichtbaren Abteilungen, wie es den Anschein hat, gleichwertige Gebilde sind, oder nicht, wird verschieden beurteilt. Ob gar die vor der Oblongata gelegenen vier cerebralen Glieder ebenfalls Neuromeren gleichwertiger Art darstellen, diese Frage muss man sich vorlegen, wenn man auch nicht sofort im stande ist, sie zu entscheiden. Eine gewisse Neuromerie spricht sich natürlich unverkennbar in dieser Zerlegung aus, aber sie könnte ja ganz fremdartigen Grundlagen ihr Dasein verdanken.

Über die Vorgänge am primären Vorderhirnbläschen ist noch folgendes zu bemerken: Fig. 353 zeigt die Augenblase (*A*) als umfangreichen hohlen Fortsatz der Seitenwand. Die Abschnürung des Fortsatzes ist schon weit vorgeschritten, so dass man von der dorsalen und hinteren Seite her tief zwischen Hirnwand und Augenblase eindringen kann; der Augenblasenstiel inseriert hiernach vorn, seitlich, ventral. Aber nicht blos die Augenblase ist am primären vorderen Hirnbläschen zur Entwickelung gelangt, sondern auch das Endhirn oder Hemisphärenhirn (*H*) ist bereits angelegt und zeigt sich als eine vor der Augenblase liegende hohle vordere Ausstülpung jenes Bläschens, als eine hohle Knospe, welche alsbald durch eine an der Seitenwand von oben-hinten nach unten-vorn verlaufende Einschnürung vom primären vorderen Hirnbläschen abgegrenzt wird. Eine von vorn her eindringende mediane Furche teilt die Knospe in zwei symmetrische Hälften, in die beiden Hemisphärenbläschen, welche durch einen breiten hohlen Stiel mit dem Reste des primären Vorderhirnbläschens zusammenhängen. Dieser Rest ist nunmehr zur Anlage des Zwischenhirnes geworden und die beiden Hemisphärenbläschen stellen das sekundäre Vorderhirn, das Endhirn, dar. Es sind dies, oberflächlich betrachtet und dem ersten Eindrucke nach, merkwürdig einfach erscheinende Grundlagen, wenn man bedenkt, welche fernere Umgestaltungen sich an sie knüpfen werden.

Für die genauere Vorstellung der Entstehung der Hemisphärenknospe und ihrer Zweiteilung giebt Fig. 354 die nötige Erläuterung. In Fig. 1 liegt bei *b* das Mittelhirnbläschen vor; der vorn sich ihm anschliessende Abschnitt *a* ist das primäre Vorderhirnbläschen, welches die Hemisphärenknospe *h* aus seiner vorderen Wand schon hat hervorgehen lassen; eine seichte Furche (bei *c*) deutet die symmetrische Teilung an. Die beiden Augenblasen sind nicht gezeichnet; sie sind bereits ventral gerückt und bis auf den Stiel abgeschnürt als laterale, hinter *h* gelegene Fortsätze von *a* zu denken. In Fig. 2 hat die Abscheidung der beiden Hemisphärenknospen (*h*, *h*) vom Zwischenhirne (*a*) bedeutende Fortschritte gemacht. Die beiden Hemisphären kommunizieren mit ihrer weiten Höhle, dem Ventriculus lateralis, durch eine noch ansehnliche Pforte (*fM*) mit der Höhle des Zwischenhirnes, dem Ventriculus tertius. Die Verbindungspforte (*fM*) wird später noch enger, schwindet aber nie vollständig; es ist das vielgenannte Foramen interventriculare. Die Höhle des Mittelhirnes (*b*), auch zuerst ein Ventrikel, wird durch Verdickung der Wände zum Aquaeductus. Die vordere Substanzbrücke zwischen den beiden Hemisphärenbläschen stellt die wichtige Lamina terminalis des fertigen Gehirnes, die embryonale Schlussplatte der Hemisphärenbläschen dar.

Unterdessen führt das anfänglich fast gerade gestreckte Cerebralrohr, zusammenhängend mit starkem Längenwachstum, auch Krümmungen in sagittaler Ebene aus, die folglich um eine Querachse sich aufreihen.

So zeigt Fig. 355 I das Gehirn eines 7 Wochen alten menschlichen Embryo von der Seite, II von oben betrachtet. 1*a* und 1*b* sind die aus dem primären Vorderhirnbläschen hervorgegangenen Abschnitte, die Hemisphäre (1*b*) und das Zwischenhirn (1*a*). Eine von vorn, oben und hinten eindringende Einschnürung,

die sichelförmige Falte, grenzt beide Abschnitte voneinander ab. Bei 2 befindet sich das stark dorsalwärts vorspringende Mittelhirn, welches bei $3a$ in das sekundäre Hinterhirn (Brücke — Kleinhirn) übergeht; an dieses schliesst sich unter starker Krümmung bei *p* das Nachhirn ($3b$) an, die Anlage der Medulla oblongata, welche ihrerseits bei *sp* in den Spinalteil des Medullarrohres, in das Rückenmark sich fortsetzt. Bei *o* ist der Tractus opticus angedeutet. Die bei *o* liegende ventrale Ausbuchtung des Zwischenhirnbodens entspricht der späteren Trichtergegend.

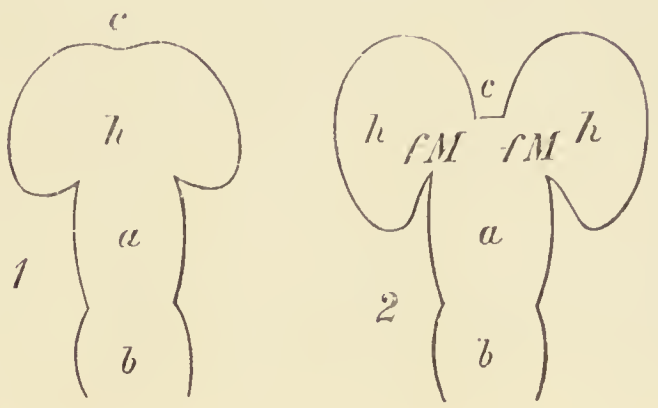

Fig. 354.

Schematische Darstellung der Umbildungen des Vorderhirnes.

a Zwischenhirn; *b* Mittelhirn. In 1 ist das Endhirn *h* noch einfach, nur durch eine seichte Furche bei *c* die Teilung angedeutet. In 2 sind Hemisphären *h*, *h* und Schlussplatte *c* gesondert. Der Hohlraum der Hemisphärenblase (Seitenventrikel) kommuniziert jederseits durch das Foramen interventriculare (*fM*) mit dem dritten Ventrikel *a*.

Was nun die Krümmungen betrifft, so liegt an der Übergangsstelle des Mittelhirnes zum Zwischenhirne die sogenannte vordere Scheitelkrümmung; das Mittelhirn setzt sich gegen das Hinterhirn durch die hintere Scheitelkrümmung (bei $3a$) ab. Beide Scheitelkrümmungen werden auch Kopfbeuge genannt. An sie reiht sich die ventralkonvexe Brückenkrümmung (bei *p*). Am Übergange der Oblongata in das Rückenmark findet sich eine dritte dorsal-konvexe Krümmung, die Nackenkrümmung. Der Kopfbeuge und Nackenbeuge entsprechen an der Oberfläche des embryonalen Körpers der Kopf- oder Scheitelhöcker und der Nackenhöcker.

Zur Ergänzung der seitlichen Ansicht dient Fig. 355 II, welche dasselbe Gehirn von oben betrachtet darstellt. Sehr deutlich zeigt sich das Verhältnis der

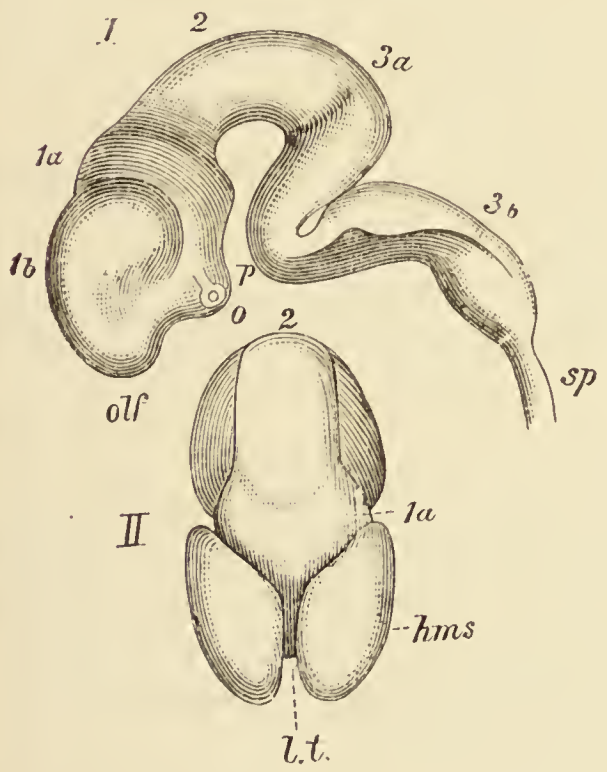

Fig. 355.

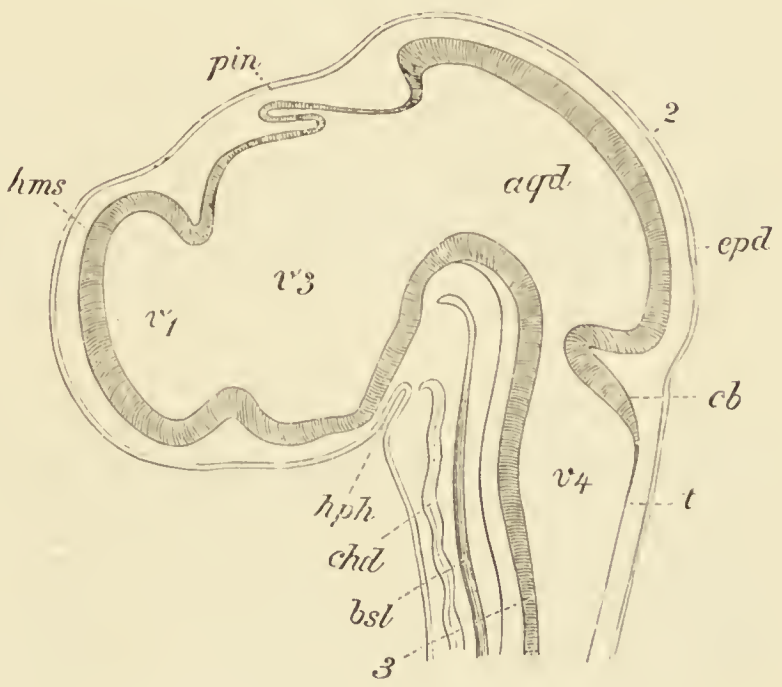

Fig. 356.

Fig. 355. Gehirn eines sieben Wochen alten menschlichen Embryo. Vergrösserung $^{3}/_{1}$.

I von der Seite; II von oben betrachtet, 1*a* Zwischenhirn oder primäres Vorderhirn; 1*b* Grosshirn; *o* Sehnerv; *hms* Hemisphärenblase; *lt* Schlussplatte; 2 Mittelhirn; 3*a* sekundäres Hinterhirn (Cerebellum); *p* Brücke und Brückenkrümmung; 3*b* Nachhirn (Medulla oblongata); *sp* Rückenmark; *olf* Riechlappen.

Fig. 356. Medianschnitt durch den Kopf eines $4^{1}/_{2}$ Tage alten Hühnerembryo. (V. v. Mihalkovics.) Vergrösserung $^{14}/_{1}$.

hms Hemisphärenblase; *v*1 ihr Hohlraum; *v*3 dritter Ventrikel; *aqd* Aquaeductus Sylvii; *v*4 vierter Ventrikel; *pin* Anlage des Corpus pineale; *hph* Hypophysentasche; 2 Mittelhirn; *cb* Kleinhirnplatte; *t* Deckplatte des vierten Ventrikels; 3 Basis des Nachhirnes; *bsl* Basilararterie; *chd* Chorda dorsalis; *epd* Epidermis.

Hemisphärenanlage (*hms*) zum Zwischenhirne (1*a*), sowie die Beziehung der Schlussplatte (*lt*) zu beiden.

Ein Medianschnitt durch den Kopf eines Hühnchens vom 5. Brüttage zeigt folgende Verhältnisse. Bei *epd* liegt die Epidermis vor, welche den Kopf allseitig umhüllt. Hinter der Stelle *hph* (Hypophysenanlage, Rathkesche Tasche) hört die Epidermis auf, ihre Fortsetzung auf die nicht gezeichnete Unterkieferanlage ist durchrissen; hinter *hph*, entsprechend dem kleinen hier liegenden Vorsprunge, beginnt das Epithel des Kopfteiles des Darmes. *chd* zeigt das Vorderende der Chorda dorsalis, welches sich gegen den Grund der Rathkeschen Tasche ventralwärts krümmt, *bsl* die Arteria basilaris. Die Höhlen *v*1, *v*3, *aqd* und *v*4 stellen das weite serumerfüllte Ventrikelsystem des Gehirnes dar, um welches die Hirnwand wie eine dünne, umfangreiche Schale gelegt ist. Die Wand *hms* gehört der Hemisphärenblase an, die Wand um *v*3 entspricht dem Zwischenhirne; der dorsale Teil dieser Wand entwickelt im hinteren Gebiete eine zunächst vorwärts

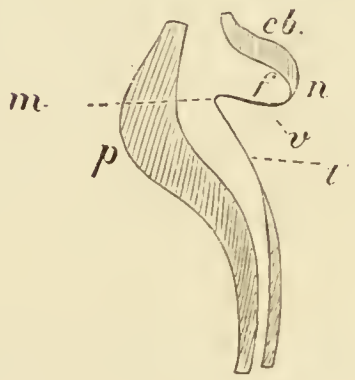

Fig. 357.

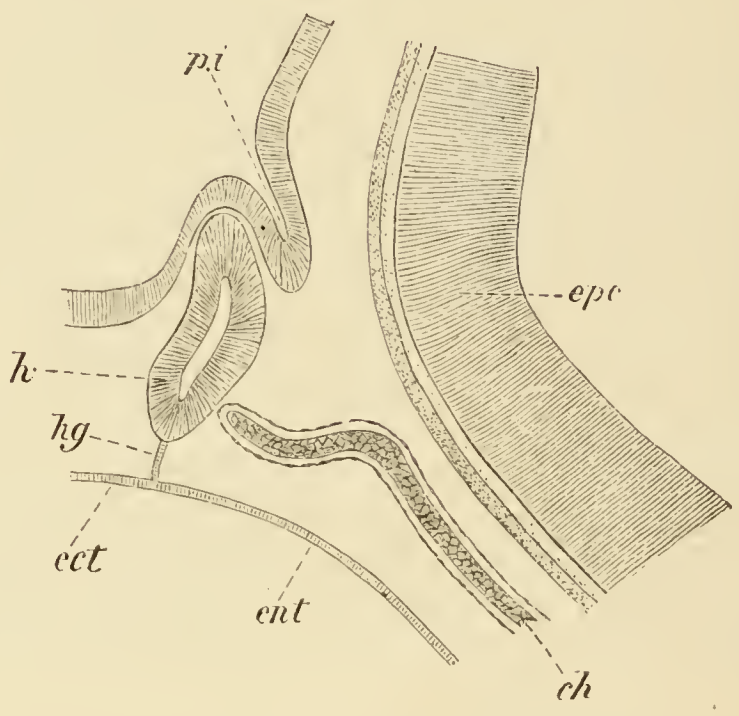

Fig. 358.

Fig. 357. Schematische Darstellung der Umwandlung des Daches vom vierten Ventrikel.

cb Kleinhirnplatte; *v* Velum medullare posterius; *t* Deckplatte des vierten Ventrikels; *f* Giebelkante; *m* Umbiegungskante von *v* in *t*; *p* Brücke.

Fig. 358. Entwickelung der Hypophysis beim Kaninchen. (V. v. Mihalkovics.) $^{50}/_{1}$.

Medialer Sagittalschnitt durch den Boden des Zwischen- und Hinterhirnes, der Gegend um *hph* Fig. 356 entsprechend. *ect* Ectoderm; *ent* Entoderm; *hg* Hypophysengang; *h* Hypophysenblase; *ch* Chorda dorsalis; *pi* Processus infundibuli; *epc* Boden des Hinterhirnes.

gerichtete Schleife, die Faltenanlage der Epiphysis cerebri. Bei 2 liegt die längere dorsale und gegenüber die kürzere ventrale Wand des Mittelhirnes vor, welche das Ende der primitiven Sattellehne bedeckt. Bei *cb* befindet sich die Anlage des Kleinhirnes, ihr gegenüber die nur schwach angedeutete Anlage der Brücke; 3 zeigt die Basis des Nachhirnes, welches eine dünne Deckplatte als dorsale Wand besitzt. Hinter- und Nachhirn schliessen den 4. Ventrikel ein.

Bei kräftiger Entwickelung der Brückenkrümmung wird auch die Deckplatte des Ventriculus quartus gefaltet. Für das Nachhirn liegen alsdann folgende Verhältnisse vor, die das Schema Fig. 357 erläutert. Die gefaltete Deckplatte zeigt bei *m* eine in den Ventrikelraum vorspringende Einbiegung, durch welche ein vorderer Teil der Deckplatte, *v*, von einem hinteren Teile, *t*, gesondert wird. So hat das Dach des 4. Ventrikels nunmehr drei Abteilungen, eine vordere, Cerebellum, eine mittlere (*v*), welche den Durchschnitt des Velum medullare posterius enthält, und eine hintere, das Tegmen ventriculi quarti, innerhalb deren durch sekundäre Auflösung die Apenturae ventriculi quarti entstehen werden.

Während die Epiphysis cerebri als eine Falte der dorsalen Zwischenhirnwand entsteht, verhält es sich mit der Hypophysis folgendermassen. Fig. 356 lässt die Hypophysenanlage als eine dorsalwärts gerichtete Falte der Epidermis der primitiven Mundbucht erkennen. In Fig. 358 hat sich die Anlage zu einer ansehnlichen Hypophysenblase (*h*) weiter entwickelt, welche allseitig geschlossen ist und nur durch den Hypophysengang (*hg*) mit der Mundbucht einstweilen noch zusammenhängt; der Hypophysengang wird später schwinden, die epitheliale Hypophysenblase gänzlich abgeschnitten sein und als solche ihre fernere Entwickelung durchmachen. Hinter dem Hypophysengange folgt das Darmepithel (*ent*). Hinter der Hypophysenanlage aber ist eine ventrale Ausstülpung der Zwischenhirnwand zur Ausbildung gelangt, der Processus infundibuli, Trichterfortsatz, welcher dem Infundibulum und dem Hinterlappen der Hypophysis den Ursprung giebt, während ihr vorderer, grosser Lappen aus der Hypophysenblase (*h*) hervorgeht. Fig. 359 enthält die Endform der Entwickelungsgeschichte der

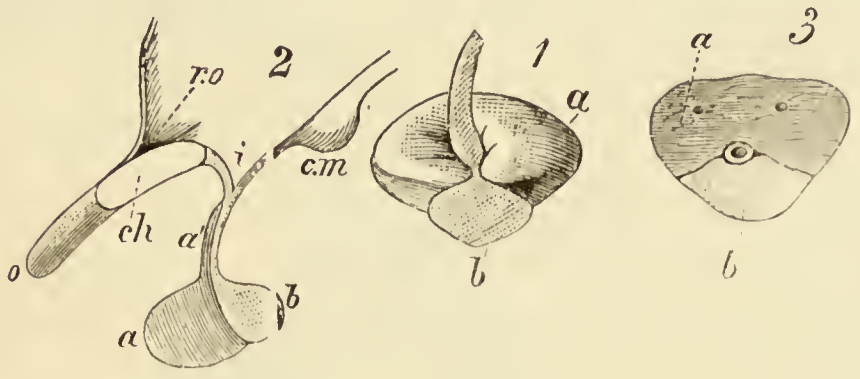

Fig. 359.

Ansichten der Hypophysis cerebri und des Infundibulum.

1 Hypophysis von hinten gesehen; 2 Sagittalschnitt durch den vorderen Teil des Bodens vom dritten Ventrikel, Chiasma (*ch*) und Hypophysis (*a*, *b*); 3 Horizontalschnitt durch die Hypophysis. In allen Figuren bedeutet *a* den sog. vorderen Lappen, *b* den sog. hinteren Lappen der Hypophysis. Ersterer sendet bei *a'* in 2 einen Fortsatz an der vorderen Seite des Infundibulum (*i*) in die Höhe, während *b* hinter diesem Fortsatz durch einen soliden Stiel mit *i* in Verbindung steht. In 3 ist an der Grenze beider Abteilungen ein schon makroskopisch sichtbarer, mit Colloidmasse erfüllter epithelialer Schlauch getroffen, während in derselben Figur in der Abteilung *a* jederseits der Querschnitt einer Vene dargestellt ist. Ferner bedeuten: *o* N. opticus; *ro* Recessus opticus; *c.m* Corpus mamillare.

Hypophysis. Der Hypophysengang ist geschwunden, der vordere Lappen ist bei *a*, der kleine hintere Lappen bei *b* sichtbar; der letztere allein enthält die bleibende Verbindung mit dem Infundibulum. In pathologischen Zuständen, oder auch bei manchen Tieren, kann der Hypophysengang erhalten bleiben.

Für das Verständnis der Vorderhirn-Hemisphären ist Folgendes von Wichtigkeit.

Das Gehirn eines menschlichen Embryo von $2^1/_2$ Monaten zeigt die in Fig. 360 wiedergegebene äussere Form, während ein solches von 4 Monaten zu dem ahnsehnlichen Körper von Fig. 361 herangewachsen ist.

An dem jüngeren Gehirne, dessen Hemisphären schon mächtig entwickelt sind, ist gleichwohl das Mittelhirn und natürlich auch das weiter hinten liegende Hirngebiet noch unbedeckt; *c* zeigt das Kleinhirn, *a* das verlängerte Mark. Bei *s* deutet eine leichte Einsenkung die Stelle der späteren Sylvischen Grube und die noch unbedeckte Insel an. Ein Occipitalteil der Hemisphäre ist noch nicht entwickelt, wohl aber sind die Gegenden des Stirn-, Scheitel- und Schläfenlappens (*F*, *P*, *T*) erkennbar. Ventral erscheint (dunkel gehalten) das Trichtergebiet und der Opticus. Am ventralen Rande des Stirnlappens tritt der Riechlappen zu Tage.

Das viermonatige Gehirn lässt einen besonderen Occipitallappen unterscheiden, doch ist mit Ausnahme der deutlich begrenzten Fossa lateralis die dorso-laterale Hemisphärenfläche noch glatt. Der Riechlappen steht zu der Insel in deutlicher

Beziehung. Um die Insel zieht sich der vorn-unten offene Ringlappen der Hemisphäre. Das Mittelhirn ist bedeckt. Die mediale Wand der Hemisphäre trägt zu dieser Zeit schon eine Reihe tiefer Einschnitte, nämlich die Fissura parieto-occipitalis, calcarina, hippocampi und chorioidea.

An der Hemisphäre eines sechsmonatigen menschlichen Fötus sind auf der dorso-lateralen Fläche folgende Furchen bemerkbar: die Fossa lateralis cerebri (*s*), der Sulcus centralis (*c*), der Sulcus praecentralis inferior und S. frontalis inferior (f^2) der Sulcus interparietalis (*p*), der Sulcus temporalis superior (t^1), sowie eine bei *io* befindliche Furche, welche als hinteres Ende des Sulcus temporalis inferior sich geltend macht.

Die mediale Fläche der Hemisphäre eines fünfmonatigen Fötus (Fig. 363) enthält den Sulcus calloso-marginalis (*cm*), den Sulcus corporis callosi und dessen hintere untere Fortsetzung, die Fissura hippocampi, die Fissura parieto-occipitalis (*po*), die Fissura calcarina (*ca*), die Fissura occipito-temporalis im Zusammenhange mit dem Anfangsteile der beiden vorhergenannten Fissuren, die Fissura chorioidea.

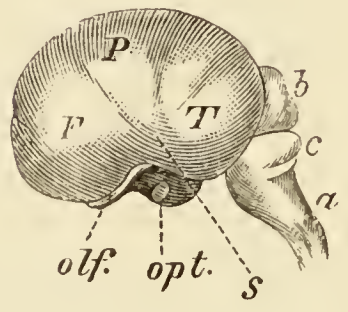

Fig. 360.

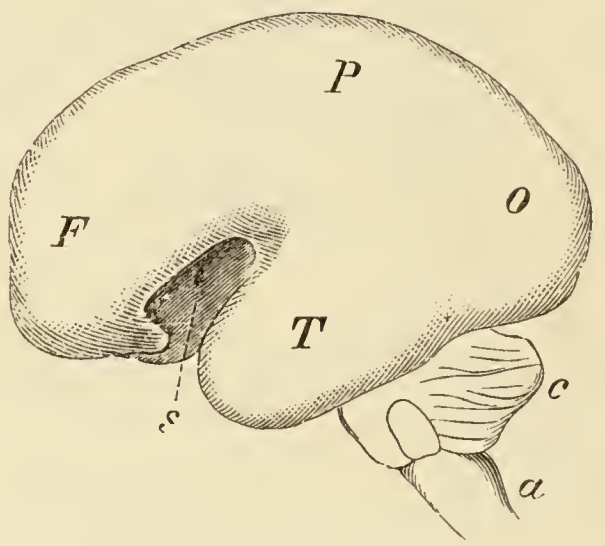

Fig. 361.

Fig. 360. Gehirn eines menschlichen Embryo aus der Mitte des dritten Monates, von der linken Seite gesehen. Natürliche Grösse. (Nach Mihalkovics.)

F Stirnlappen; *P* Scheitellappen; *T* Schläfenlappen; *a* Medulla oblongata; *b* Mittelhirn (Vierhügel); c Cerebellum; *olf* Lobus olfactorius (Riechlappen); *opt* abgeschnittener Sehnerv; *s* Depression der Sylvischen Grube, die Gegend der Insel bezeichnend.

Fig. 361. Gehirn eines viermonatigen menschlichen Fötus, von der linken Seite gesehen. (Nach Ecker.)

F Stirnlappen; *P* Scheitellappen; *T* Schläfenlappen; *O* Hinterhauptlappen; *a* Medulla oblongata; *c* Cerebellum: *s* Sylvische Grube, in deren Tiefe die Insel (schraffiert) gelegen ist.

Die mediale Wand der Hemisphäre reicht, worauf besonders aufmerksam zu machen ist, von der Mantelkante nicht bloss bis zum Balken und bis zur Fissura hippocampi, sondern über diese Grenzen concentrisch weiter hinaus, bis zur Fissura chorioidea, deren Konkavität die mediale Wand der Hemisphäre abschliesst. Demgemäss stellen die Abschnitte Septum pellucidum, Fornix und Fascia dentata Teile der medialen Hemisphärenwand dar. Der Balken begrenzt die mediale Hemisphärenwand nicht, sondern er hat sie zur Zeit seiner Entwickelung durchbrochen, nachdem an der Durchbruchsstelle die Hemisphärenwände vorher miteinander verwachsen waren. Der den Balken dorsal deckende Saum (*t*), Taeniola cinerea genannt (s. S. 385), setzt sich am Balkenknie seitlich von der Mitte auch auf dessen ventrale Fläche fort und endigt als sogenannter Pedunculus corporis callosi oder Gyrus subcallosus an der medialen Seite des Tuber olfactorium (Fig. 386); auf der entgegengesetzten Seite, hinter dem Balkenwulste, zieht sich derselbe Streifen dem Gyrus hippocampi entlang zum Uncus und stellt hier die Fascia dentata oder den Gyrus dentatus dar. Der Gesamtstreifen, vom Tuber

olfactorium über den Balken zum Uncus sich erstreckend, ist nichts anderes als ein rudimentärer Gyrus. Er ist zugleich der äussere Zug einer grösseren Abteilung der medialen Hemisphärenfläche, nämlich des embryonalen Randbogens, dessen innerer Zug durch das Septum pellucidum und das Gewölbe gebildet wird. Zwischen dem äusseren und inneren Zuge hat im grossen vorderen Gebiete der Balken seine Lagerstätte gefunden, während hinter dem Balkenwulste der äussere und innere Zug sich berühren.

Wie man erkennt, sind im sechsten Monate der Fötalzeit nicht allein sämtliche Fissuren, sondern auch die meisten Furchen bereits angelegt.

Schon früher wurde erwähnt, dass Fissuren totale Einfaltungen der Hirnwand darstellen und sich also auch auf der ventrikulären Oberfläche der Hemisphäre ausprägen. Hierher gehören die Fissura chorioidea, Fissura hippocampi, Fissura calcarina, Fossa lateralis, Fissura parieto-occipitalis. Ihre zuge-

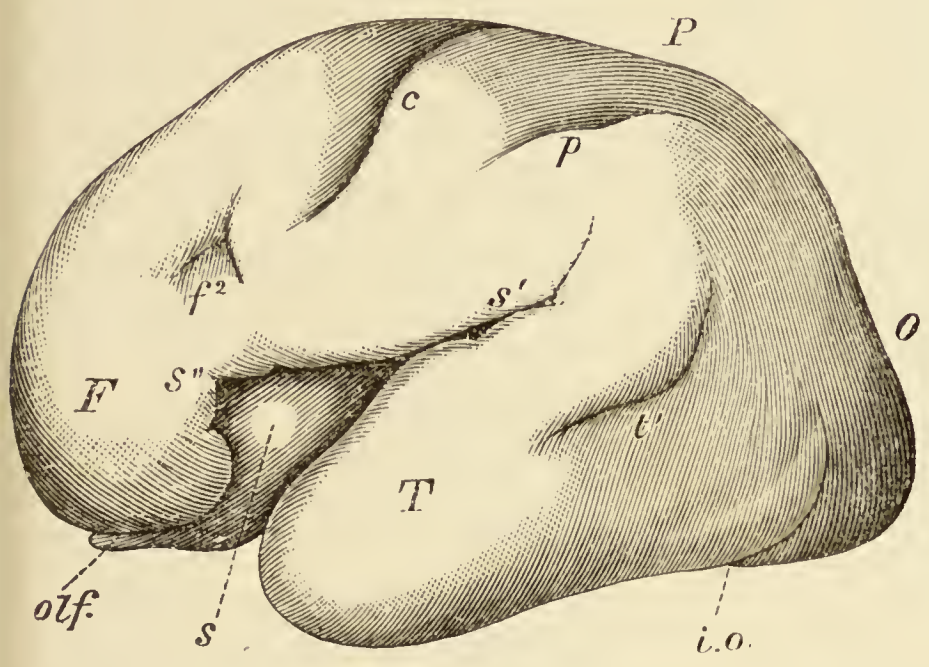

Fig. 362.

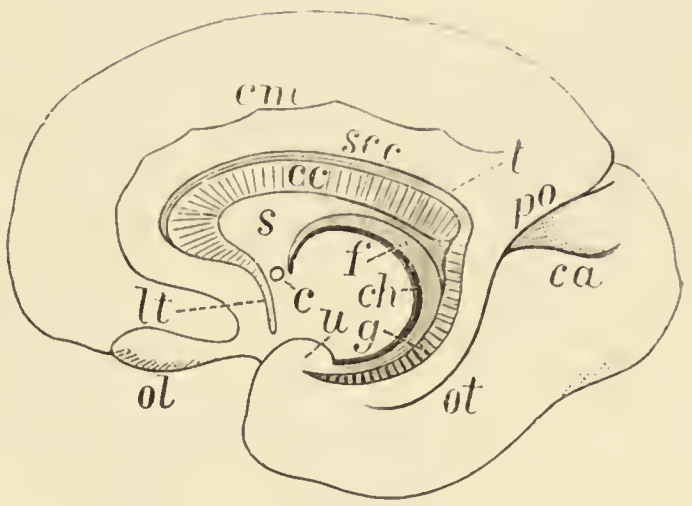

Fig. 363.

Fig. 362. Primärfurchen auf der konvexen Fläche der Grosshirn-Hemisphäre eines sechsmonatigen menschlichen Fötus. (Nach Ecker.)

F Stirnlappen; *P* Scheitellappen; *T* Schläfenlappen; *O* Hinterhauptlappen; *s* Fossa lateralis; in ihrer Tiefe die Insel: *s'* Ramus posterior fissurae lateralis; *s''* deren Ramus ascendens; *olf* Lobus olfactorius; *c* Sulcus centralis; *p* Sulcus interparietalis; t^1 Sulcus temporalis superior; *i.o.* Incisura praeoccipitalis; f^2 Sulcus frontalis inferior und praecentralis inferior.

Fig. 363. Mediale Fläche des rechten Grosshirnes eines fünfmonatigen menschlichen Fötus.

lt Lamina terminalis; *ol* Tractus und Bulbus olfactorius; *cm* Sulcus calloso-marginalis; *scc* S. corporis callosi; *c* Corpus callosum; *s* Septum pellucidum; *t* dorsaler Teil des Randbogens (Taeniola cinerea, später die Stria lateralis des Balkens); *po* F. parieto-occipitalis; *ca* Fissura calcarina; *ot* Fissura collateralis; *c* Commissura anterior; *f* Fornix; *ch* Fissura chorioidea; *d* Fascia dentata; *u* Uncus mit Übergang in den Fornix.

hörigen ventrikularen Vorsprünge sind, in der entsprechenden Reihenfolge aufgezählt: die Plica chorioidea (Adergeflechtsfalte), der Hippocampus, der Calcar avis, das Corpus striatum; die Fissura parieto-occipitalis allein hat keinen bleibenden inneren Vorsprung im Gefolge. Wohl aber gehört der Sulcus collateralis zu den Fissuren, indem er die Eminentia collateralis im Hinter- und Unterhorne erzeugt.

Sulci wurden jene Einfaltungen genannt, welche auf die Hirnrinde beschränkt bleiben. Sie sind je nach der Zeit ihrer Entstehung tiefer oder oberflächlicher und werden in primäre, sekundäre und tertiäre Furchen geteilt.

Im Zwischenhirne, Vorderhirne und Hinterhirne kommt es an den früher beschriebenen Stellen zur Ausbildung von sogenannten Adergeflechten, Plexus chorioidei. Es sind dies Gebilde, welche aus gewissen Teilen der Hirnwand und aus der sie deckenden gefässhaltigen Pia mater hervorgehen, mit anderen Worten aus einer cerebralen und pialen Lamelle bestehen.

Die im Bereiche des vierten und dritten Ventrikels vorhandenen Adergeflechte setzen dem morphologischen Verständnisse keine Schwierigkeiten, wohl aber ist dies der Fall mit den Adergeflechten der beiden Endhirnhemisphären. Deren Entstehung wird nun eingeleitet durch eine von der medialen Hemisphärenwand im Gebiete der Fissura chorioidea gegen den Hohlraum vordringende Falte, Adergeflechtsfalte, Plica chorioidea genannt. Zur Erläuterung dient Fig. 364, welche einen Querschnitt durch das Gehirn eines menschlichen Embryo vom Ende des 2. Monates darstellt.

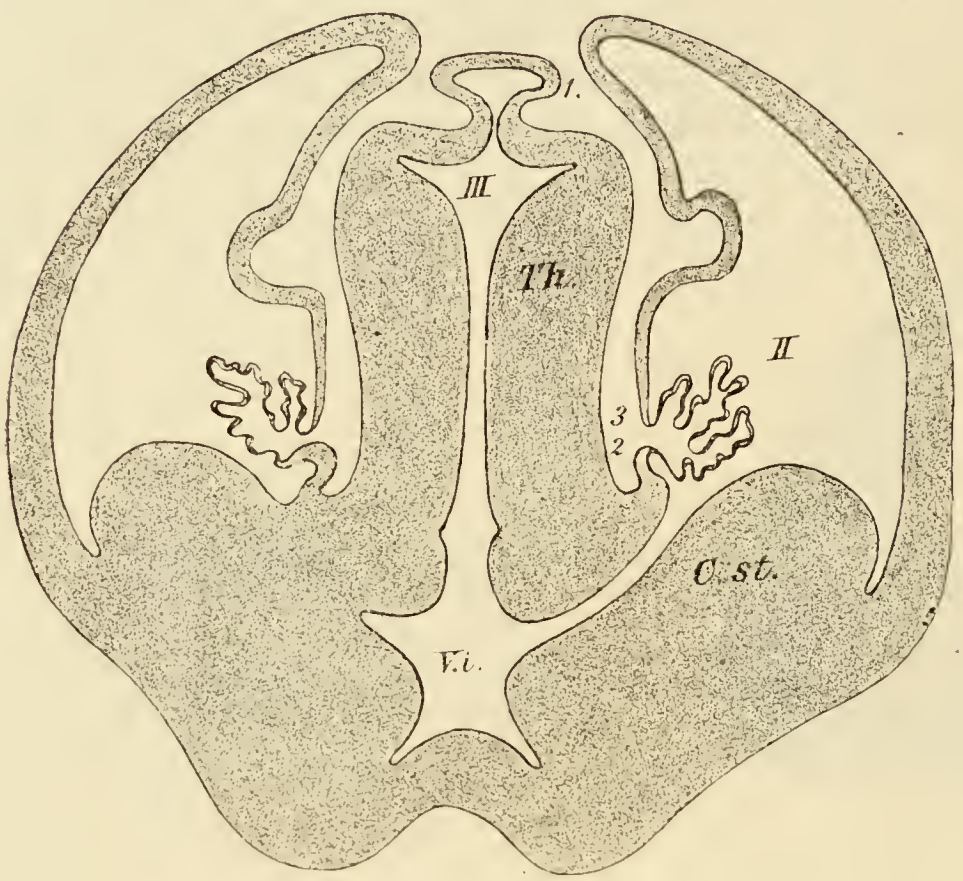

Fig. 364.

Querschnitt durch das Gehirn eines menschlichen Embryo am Ende des 2. Monates. (W. His.)

II Ventriculus lateralis; III Ventriculus tertius; *Th* Thalamus; *C.st.* Corpus striatum; *V.i.* Ventriculus impar. 1 Taenia thalami; 2 Taenia chorioidea; 3 Taenia fornicis.

Auf der einen Seite des Schnittes sind Thalamus und Corpus striatum noch voneinander getrennt, auf der anderen dagegen verbunden.

Sieht man zu, welche Vorgänge die Umbildungen der verschiedenen Hirnbläschen herbeiführen, so wird man bald gewahr, dass es dieselben Vorgänge sind, welche die Hirnbläschen selbst zur Entstehung brachten: in erster Linie also örtlich und zeitlich, quantitativ und qualitativ geregelte Wachstumsvorgänge. Die den merkwürdigen Wachstumsvorgängen vorstehenden Kräfte aber fallen zusammen mit denjenigen Kräften, welche die Entwickelung des ganzen Individuum beherrschen. Es bleibt übrig, zusammenzufassen, welche Teile der Hauptabschnitte des Gehirnes je aus der Bodenplatte, der Grund-, Flügel- und Deckplatte des Hirnrohres hervorgehen.

Was die wichtigsten Bestandteile der Wand, die Grund- und Flügelplatte betrifft, so orientiert hierüber nachstehende Figur (365), in welcher die Grundplatte von der Flügelplatte durch eine gestrichelte Bogenlinie geschieden ist.

Zwei seitliche Längsfurchen bezeichnen, wie His hervorhebt, frühzeitig die Grenze der ventralen und der dorsalen Hälfte des Gehirnrohres: es sind dies die Sulci limitantes. Alle motorischen Kerne der Hirnnerven liegen medial von den Grenzfurchen, die sensiblen Endkerne dagegen lateral davon. Im ausgebildeten Gehirne haben sich die Grenzfurchen grösstenteils erhalten, stellenweise verloren. Im Calamus scriptorius verläuft die Grenzfurche jederseits zunächst dem medialen Rande der Ala cinerea entlang zur Fovea superior, die nach Henle ein Stückchen unausgefüllten Bodens vorstellt. Im Mittelhirne sind die Grenzfurchen der ganzen Länge nach vorhanden. Sie setzen sich dann als Sulci hypothalamici (s. Monroi) fort, die jederseits im Recessus opticus auslaufen. Auf diese Grenzfurche also bezieht sich die gestrichelte Bogenlinie der Fig. 365. S. auch S. 326.

Der Nucleus olivae und seine Verwandten (s. unten), im ausgebildeten Gehirne tief ventral gelegen, geht jedoch aus einer in die Tiefe dringenden Wucherung der Flügelplatte hervor (His).

Endlich ist hier noch der Hirnachse und der Stammverwandtschaft des Hirnbaues zu gedenken.

1. Hirnachse. Man kann sie mit v. Baer im Trichter, mit W. His in der Lamina terminalis oder mit v. Kupffer im Recessus neuroporicus enden lassen, da sie eine conventionelle Linie ist. Burckhardt giebt aus ontogenetischen und vergleichend-anat. Gründen der Kupfferschen Auffassung den Vorzug.

2. Hirnbau und Stammverwandtschaft. Bei Amphioxus, der so viele Spuren der Reduction zeigt, ist das primitive Hirn der Vertebraten wohl nicht zu suchen. R. Burckhardt hebt hervor, dass die Dicke des Hirnrohres hier nur mässigen Schwankungen unterliegt; dass es zwar stellenweise einschichtig bleibt, nirgends aber zu Gefässplexus umgebildet wird.

Das Gehirn der Notidaniden und Ganoiden lässt sich einander sehr nahe bringen; auch die Holocephalen und Ceratodus schliessen sich an.

Dem Petromyzongehirne sind manche primitive Charaktere verloren gegangen; die Wandverdickungen sind beträchtlicher, sein Medianschnitt aber ist dem Selachierhirne frappant ähnlich.

Je höher spezialisiert ein Gehirn ist, umso ungleichmässiger werden seine einzelnen Abschnitte ausgebildet, umso stärker und differenzierter seine Lateralzonen, umso eher werden auch die Medianzonen in Mitleidenschaft gezogen, umso eher wird sich die Hirnachse krümmen.

Mittel- und Hinterhirn prävalieren bei manchen Ganoiden und den Teleostiern. Vorder- und Hinterhirn dominieren bei Vögeln und Säugern. Unter den Säugern scheinen die mikrosmatischen den makrosmatischen den Rang abzulaufen. In den Medianzonen liegt das conservative, in den Lateralzonen das fortschrittliche Element; jene verraten uns den Bauplan, diese seine Modifikationen. (R. Burckhardt, 1894).

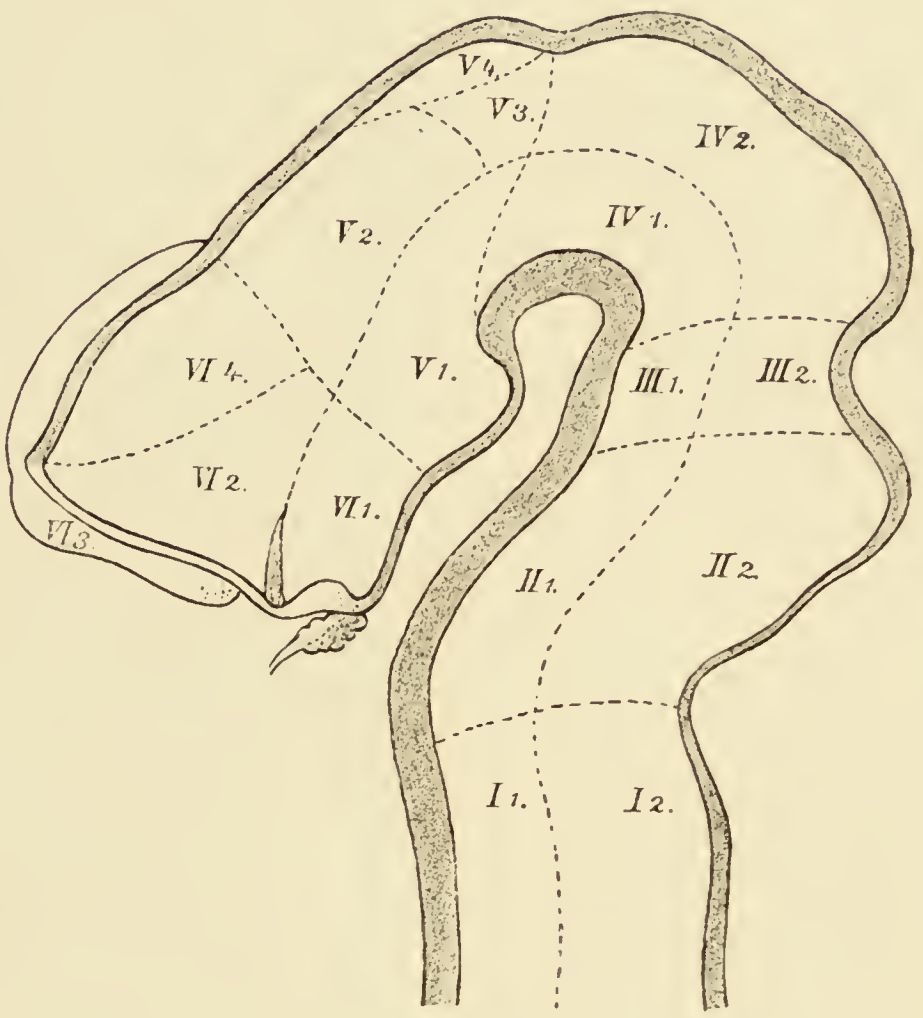

Fig. 365.

Medianschnitt durch ein menschliches Embryonenhirn vom Ende des 1. Monates mit eingezeichneten Feldern. (W. His.)

I. Myelencephalon: 1 Pars ventralis; 2 Pars dorsalis.
II. Metencephalon: 1 Pons; 2 Cerebellum.
III. Isthmus: 1 Pedunculi cerebri; 2 Brachia conjuntiva, Vel. med. ant.
IV. Mesencephalon: 1 Pedunculi cerebri; 2 Corpora quadrigemina.
V. Diencephalon: 1 Pars mamillaris hypothalami; 2 Thalamus; 3 Metathalamus; 4 Epithalamus.
VI. Telencephalon: 1 Pars optica hypothalami; 2 Corpus striatum; 3 Rhinoncephalon; 4 Pallium.

Über die Histogenese der Nervenelemente s. d. Allgemeinen Teil S. 75—79.

Feinerer Bau des Gehirnes.

1. Die Rinde des Endhirnes.

An feinen Durchschnitten ergiebt sich in weitester Verbreitung folgendes

Bild. Eine äussere Hauptzone (I) ist von der inneren (II) durch eine Grenzschicht (*x*) geschieden, welche ein Geflecht markhaltiger Nervenfasern enthält und Gennarischer Streifen oder innerer Nervenplexus genannt wird. Die innere Hauptzone wird durchsetzt von regelmässig geordneten, aus der Markleiste sich ablösenden radiär aufsteigenden Bündeln von Nervenfasern, den Mark-

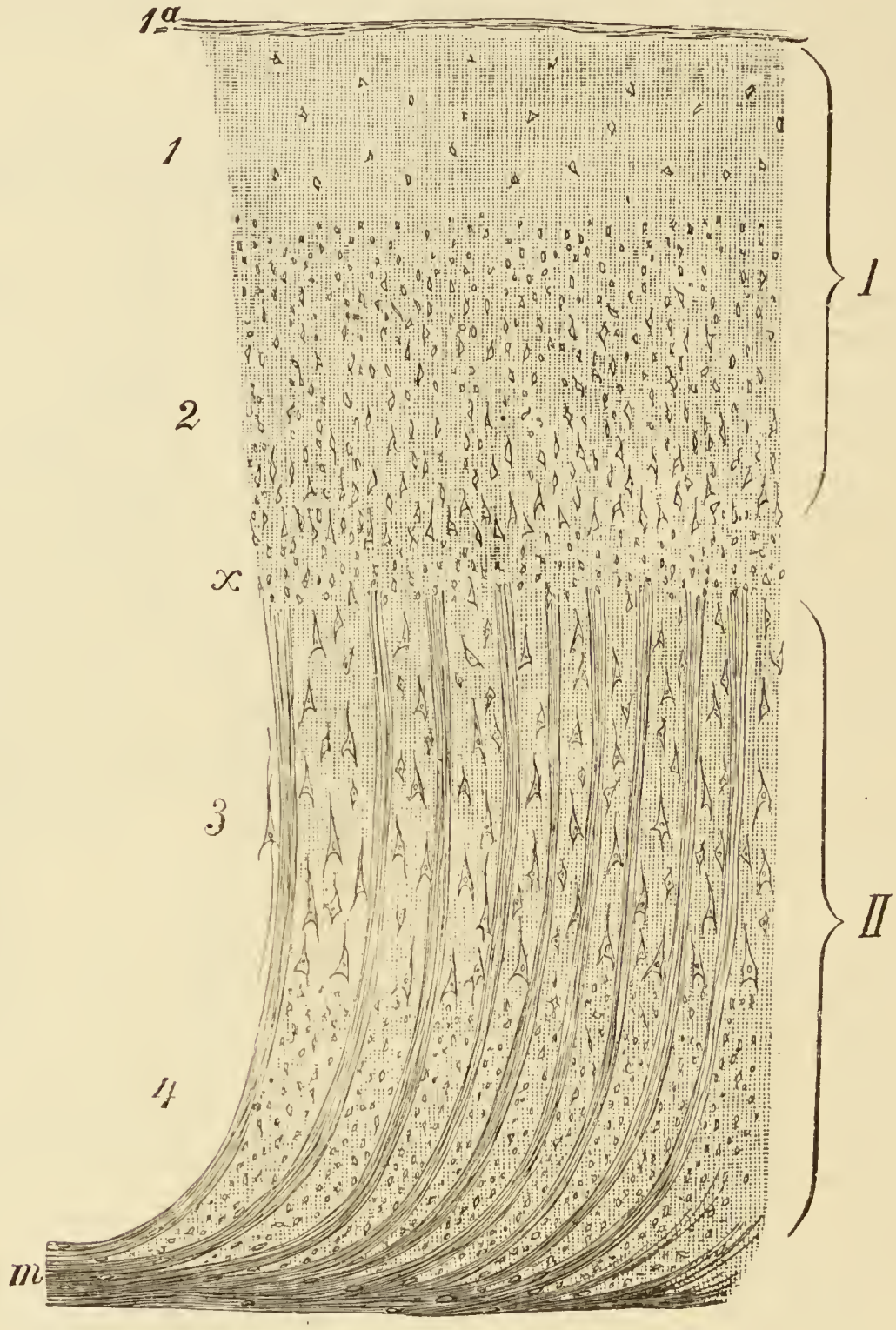

Fig. 366.

Durchschnitt durch die Grosshirnrinde des Menschen. Mit Benutzung eines Osmiumsäure-Präparates entworfen. $^{45}/_{1}$.

I äussere, II innere Hauptschicht der grauen Rinde. *x* Grenzschicht beider, dem Gennarischen Streifen entsprechend, an Osmiumsäure-Präparaten dunkler erscheinend, als I und II; *m* Marksubstanz, radiäre dunkel gefärbte Bündel von Nervenfasern in II entsendend. 1 zellenarme Schicht; 1*a* ihr feiner äusserer Nervenplexus; 2 Schicht der kleinen Pyramiden; 3 Schicht der grossen Pyramiden; 4 Schicht der kleinen Nervenzellen.

strahlen, und zeigt zwei Schichten, die Schicht der kleinen Nervenzellen (4) und die Schicht der grossen Pyramidenzellen (3). Die äussere Hauptzone enthält die Schicht der kleinen Pyramiden, die zellenarme Schicht und den äusseren Nervenplexus oder die äussere Tangentialfaserschicht. Dicht unter der Pia nämlich liegt zunächst eine Schicht Neuroglia mit zahlreichen Gliazellen; unter ihr liegt der genannte äussere Nervenplexus. Einwärts von letzterem fehlen in der äusseren Hauptzone radiäre Nervenfasern nicht, doch die fehlt bündelweisse Gruppierung zu Markstrahlen, wie sie in der Hauptzone

vorkommt, bis zum Gennarischen Streifen reicht oder ihn nur wenig überschreitet. Abgesehen von den radiären Nervenfasern ist die ganze äussere Zone noch durchsetzt von Fasern, die sich in den verschiedensten Richtungen durchkreuzen und mit Edinger im Ganzen superradiäres Flechtwerk genannt werden können. Auch die innere Hauptzone ist von einem ähnlichen Geflechte durchsetzt, welches das interradiäre Flechtwerk darstellt. Der Gennarische Streifen kann als ein stark verdichteter äusserer Teil des interradiären Flechtwerkes betrachtet werden. Zahlreiche Bemühungen, die Rätsel der Hirnrinde in einer grösseren Anzahl von Schichten bergen zu können, sind nicht von Erfolg begleitet gewesen. Die neueren Untersuchungsmethoden haben jedoch nach anderen wichtigen Richtungen hin die Kenntnis des feineren Baues der Hirnrinde wesentlich erweitert.

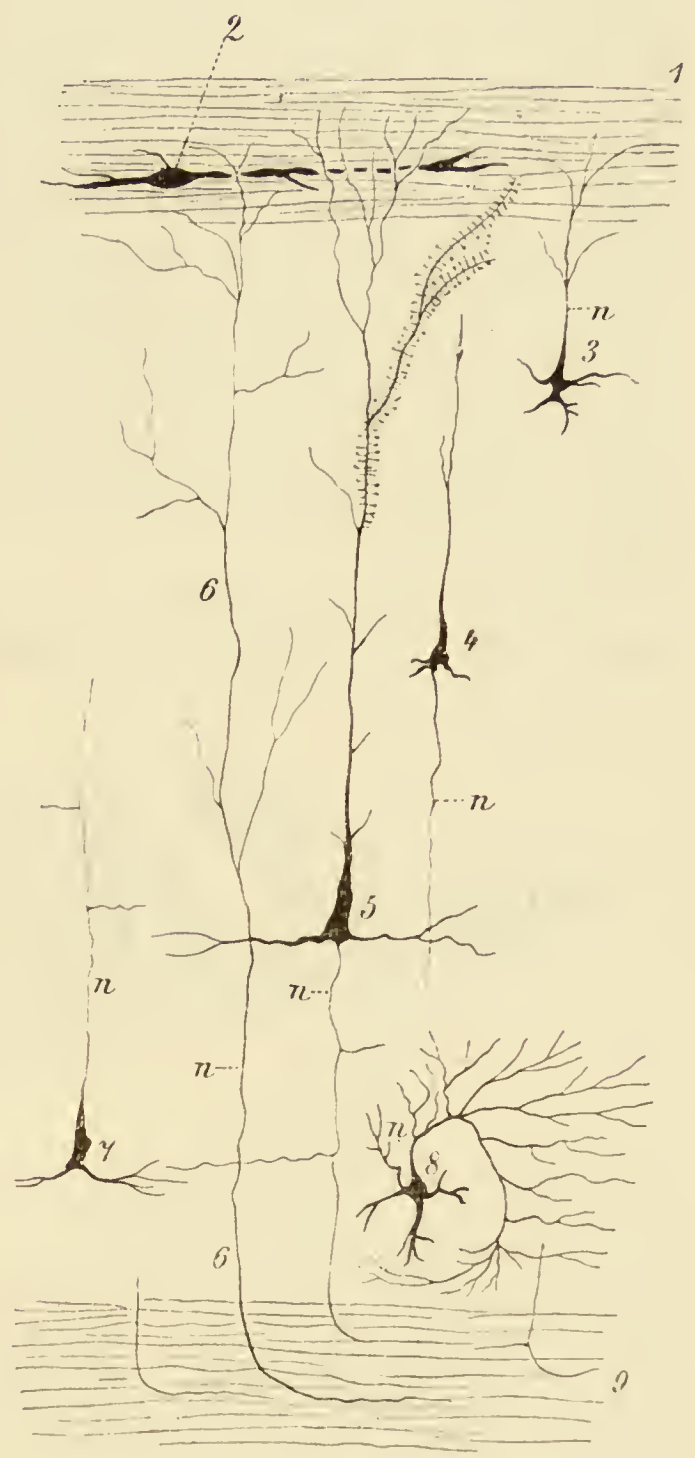

Fig. 367.

Schema des elementaren Baues der Endhirnrinde.

1 äusserer tangentialer Nervenplexus; 2 Ramónsche Nervenzelle desselben; 3 kleine Pyramidenzelle, die ihren Neuriten (*n*) in jenen Plexus sendet; 4 kleine Pyramidenzelle, die ihren Neuriten (3) einwärts sendet; 5 grosse Pyramidenzelle mit ihrem Spitzenfortsatze, den lateralen und dem mittleren Basalfortsatze; der letztere zieht zur Markleiste und giebt Kollateralen ab; 6, 6 verzweigter Neurit einer Fernzelle; 7 kurze Pyramide, die ihren Neuriten gegen die freie Fläche schickt; 8 Cellula axi-ramificata oder Golgische Zelle des II. Typus mit vielverästeltem, aufgelöstem Neuriten; 9 Markleiste. (Ramón y Cajal.)

Die Nervenzellen der Hirnrinde besitzen zum weitaus überwiegenden Teile eine mehr oder weniger ausgesprochene Pyramidenform; dieselben werden daher Pyramidenzellen genannt; sie bilden den am meisten charakteristischen Bestandteil der Rinde. Ihre Grösse ist verschieden. Die kleinsten haben einen Basisdurchmesser von 7, die grössten (Riesenpyramiden) einen solchen von 40—50 μ. Sie haben drei und mehr Seitenflächen, eine dem Marke zugewendete Basis und eine lang ausgezogene Spitze, Spitzen- oder Hauptfortsatz genannt, welcher gegen die äussere Oberfläche verläuft. Der Spitzenfortsatz giebt seitlich feine Äste ab, verschmälert sich und löst sich endlich selbst in feine Reiser auf. Von den Ecken der Basis entspringen ebenfalls 3—5 verästelte Fortsätze, seitliche Basalfortsätze; von der Mitte der Basis geht dagegen der Nervenfortsatz, mittlerer Basalfortsatz, aus; er wird zum Achsencylinder einer radiär zur Markleiste ziehenden Nervenfaser, während die übrigen Fortsätze Dendritenfortsätze darstellen. Der Spitzenfortsatz zeichnet sich noch dadurch aus, dass er selbst, sowie seine Nebenästchen, von unzähligen dicht aufeinander folgenden feinen und kurzen Stäbchen besetzt ist, die in ein Kölbchen endigen. Der Nervenfortsatz giebt Seitenzweige ab, welche in Nervenfasern übergehen können. Der Kern der Pyramidenzellen ist ellipsoidisch und hat ein deutliches Kernkörperchen. Der Körper, besonders der grösseren Zellen, ist gelblich pigmentiert. Jede Zelle mit ihrem gesamten Astwerke stellt eine Einheit dar, eine Neura, welche mit anderen Neurae nicht durch Netzbildung verbunden ist, sondern durch innige Berührung. Von ferneren Einzelheiten ist das Folgende hervorzuheben:

Der äussere Nervenplexus oder die äussere Tangentialfaserschicht enthält zwar zahlreiche, zumal tangential verlaufende Nervenfasern, aber auch Nervenzellen. Letztere besitzen alle mehrere Neuriten, welche in Fasern der genannten Tangentialfaserschicht auslaufen. In dieselbe Schicht treten zweitens Fasern, welche aus den Neuriten tiefer gelegener, mehr spindelförmiger Nervenzellen der äusseren Hauptzone hervorgehen; drittens ziehen dicke, meist von Markscheiden umgebene Nervenfasern ein, welche aus dem Marklager stammen und auf ihrem Wege Äste abgeben, auch in der Tangentialfaserschicht selbst sich noch verzweigen. Sie stammen aus Fernzellen. Viertens endigen hier die am meisten peripheren dichten Endausbreitungen der Pyramidenzellen der inneren Hauptzone. Die Gelegenheit zu Contaktwirkungen zwischen Zellen verschiedener Lagerplätze ist bei dem Zusammenströmen so vieler Äste also eine sehr günstige.

Die untere, der Tangentialfaserschicht folgende Lage kleiner Pyramiden geht allmählich in die Schicht der grossen Pyramiden über. Ihre Neuriten geben zahlreiche Nebenästchen ab und ziehen gegen die Markleiste. In der Nähe der letzteren teilen sich viele Neuriten in einen horizontalen und einen caudalen oder absteigenden Ast.

In der jetzt folgenden Schicht der kleinen Nervenzellen (4) finden sich zahlreiche Zellen von dreieckiger und kurzpyramidaler Form vor, welche sich bezüglich ihrer weniger zahlreichen Ausläufer den vorigen anschliessen. In derselben Schicht kommen ferner zahlreiche multipolare Zellen vor, welche dem Golgischen II. Typus entsprechen und oben Cellulae axi-ramificatae genannt worden sind; ihre Neuriten können nach den verschiedensten Richtungen sich wenden, zerfallen aber bald in ein reiches Geäst von Fäserchen, die alle frei endigen. In geringerer Zahl kommen Zellen derselben Art in allen übrigen Schichten vor; sie scheinen, wo immer sie auftreten, besonders geeignet, verschiedene Zellgebiete in besonderer Weise physiologisch miteinander zu verknüpfen.

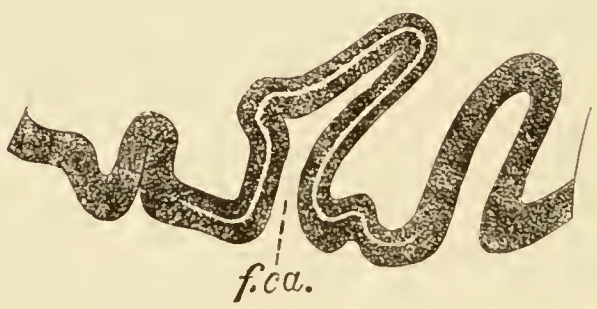

Fig. 368.

Durchschnitt durch die graue Rinde des Endhirnes in der Umgebung der Fissura calcarina. Natürliche Grösse.

f ca. Fissura calcarina. Die graue Rinde ist durch einen weissen Streifen, den Vicq d'Azyrschen Streifen ausgezeichnet, der der inneren Oberfläche der grauen Rinde näher liegt, als der äusseren.

Bezieht man das superradiäre, das interradiäre Flechtwerk und den Gennarischen Streifen auf bestimmte Zellen, so scheinen die in ersterem enthaltenen markhaltigen Nervenfasern von Fernzellen zu stammen, mag diese Ferne eine mehr oder weniger entlegene sein. Der Gennarische Streifen scheint grösstenteils von Kollateralen der Pyramiden-Neuriten gebildet zu werden. Das Gleiche gilt von dem interradiären Plexus, wobei auch die Beimischuug der Neuritenäste der Cellulae axi-ramificatae eine Rolle spielt.

Veratti E., Über einige Structureigentümlichkeiten der Hirnrinde bei den Säugetieren. Anatom. Anz. XIII, Nr. 14, 1897.

Örtliche Verschiedenheiten.

Dem Vorkommen von örtlichen Verschiedenheiten im Bau der Endhirnrinde hat man begreiflicherweise ein besonderes Interesse zugewendet; indessen sind dieselben seltener, als man von vornherein annehmen zu dürfen glauben konnte. Nur an wenigen Orten kommen ansehnliche Unterschiede vor. Sie sind nachgewiesen im Lobulus paracentralis, in der Umgebung der Fissura calcarina, im Septum pellucidum, im Gyrus hippocampi, im Hippocampus, im Gyrus dentatus, im Lobus olfactorius, in der teilweise zu ihm gehörigen Substantia perforata anterior, in der Inselrinde.

Der Lobulus paracentralis ist durch das Vorkommen der grössten Pyramidenzellen ausgezeichnet, die hier gruppenweise beisammen liegen (Betz).

In der Umgebung der Fissura calcarina ist der Gennarische Streifen so stark ausgebildet, dass er leicht mit freiem Auge gesehen werden kann; er ist hier unter dem Namen Vicq d'Azyrscher Streifen bekannt. Überwiegend finden sich an diesem Orte kleinere Nervenzellen, zwischen welchen einzelne sehr grosse (Solitärzellen Meynert) sich um so schärfer abheben.

Das Septum pellucidum hat drei Schichten; eine dünne Markschicht, eine dünne Rinden- und eine ependymale Schicht. In der Rindenschicht kommen Pyramiden- und Spindelzellen vor.

Im Gyrus hippocampi ist das äussere Nervenfasergeflecht sehr stark ausgebildet und als Substantia reticularis alba bereits erwähnt worden. Dieselbe stammt vor allem aus Fasern der Markleiste, welche in feinen Bündeln bis zur Oberfläche gelangen und hier zumeist der Länge nach verlaufen.

Auch die Hippocampus-Formation besteht aus grauer und weisser Substanz. Die Substantia reticularis alba des Gyrus hippocampi setzt sich, indem sie

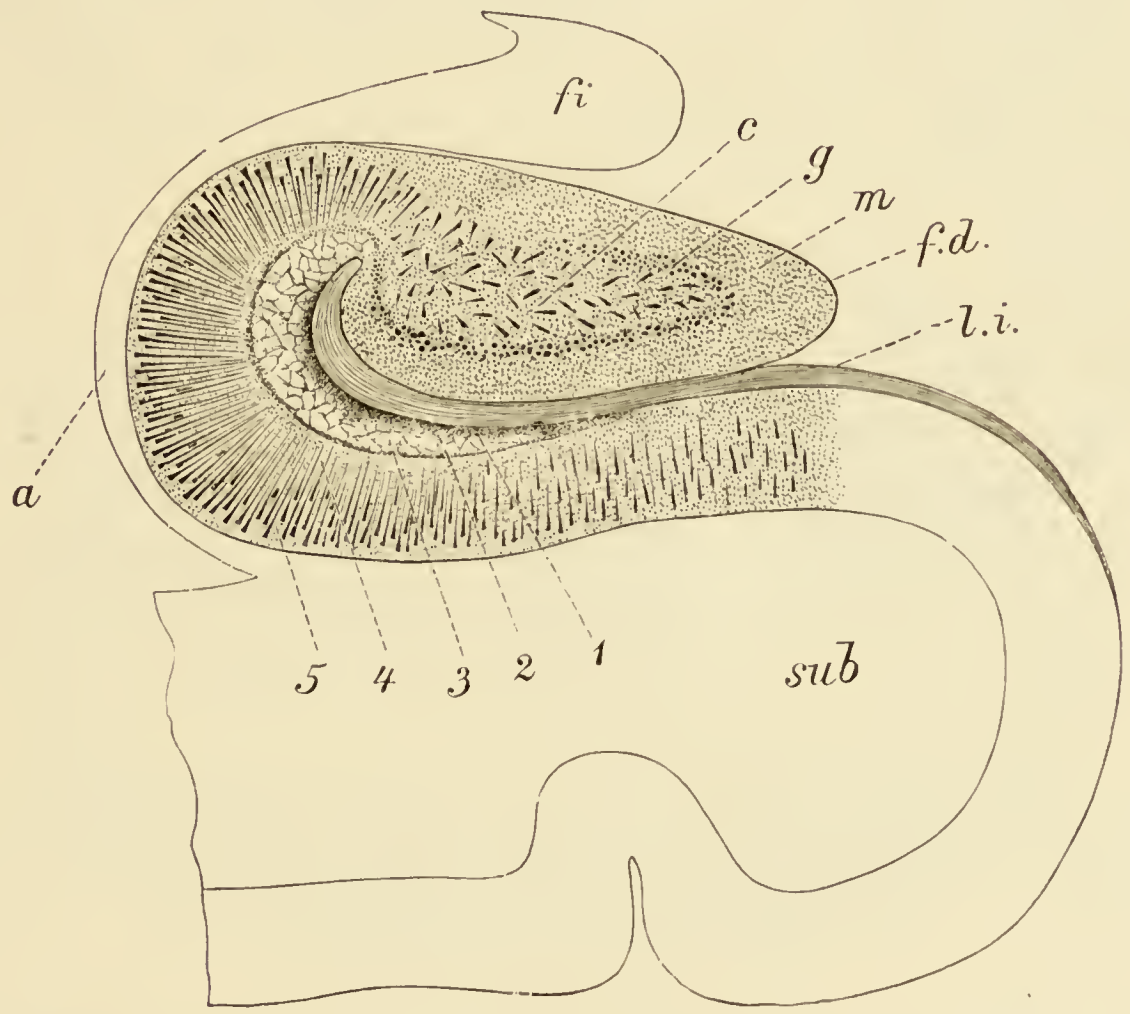

Fig. 369.

Querschnitt durch den Hippocampus und seine Fascia dentata. Schematisch. $^4/_1$.
sub Subiculum; *f.d.* Gyrus dentatus; *fi* Fimbria, mit dem Alveus *a* continuierlich; *l.i.* Kernblatt. 1 Stratum moleculare; 2 Stratum lacunosum; 3 Stratum granulosum; 4 Stratum radiatum; 5 Pyramidenzellenschicht. Innerhalb der Fascia dentata bedeutet *m*: Stratum modeculare; *g* Stratum granulosum und *c* Pyramidenzellen.

teilweise eine tiefere Lage einnimmt, auf die Konkavität des Ammonshornes fort und wird hier Lamina medullaris involuta oder Kernblatt genannt. Vom Kernblatte zum gegenüberliegenden Blatte der Konvexität des Ammonshornes zeigt das letztere folgende Schichten: 1. Kernblatt, 2. Stratum moleculare, eine Lage feinretikulierter Grundsubstanz, 3. Stratum lacunosum, eine Schicht von lockerer weichmaschiger Hornspongiosa, 4. Stratum granulosum (mit kleinen Nervenzellen), 5. Stratum radiatum, radiärstreifig infolge der Gegenwart der Spitzenfortsätze der folgenden Schicht; 6. Stratum pyramidum, Pyramidenzellenschicht, mehrreihig; 7. das Muldenblatt. Letzteres geht aus der Ausbreitung der Fimbriafaserung über die Konvexität des Ammonshornes hervor.

Der Gyrus dentatus zeigt 1. ein Stratum marginale, ein dünnes Markblatt an der freien Oberfläche, welches in die Fimbria übergeht; 2. das Stratum mole-

culare oder die zellenarme Schicht; 3. das Stratum granulosum (Schicht der kleinen Pyramiden) und 4. das Stratum pyramidum (Schicht der grossen Pyramiden).

Einen Einblick in die elementare Beschaffenheit des Hippocampus und des Gyrus dentatus haben jedoch erst die mit den neuen Methoden ausgeführten Untersuchungen angebahnt.

Von den ersten Ergebnissen Ramóns weichen die auf den gleichen Hirnteil gerichteten Beobachtungen von L. Sala teilweise ab, indem derselbe, in Anlehnung an Golgi, den Hippocampus aus folgenden vier Schichten bestehen lässt:

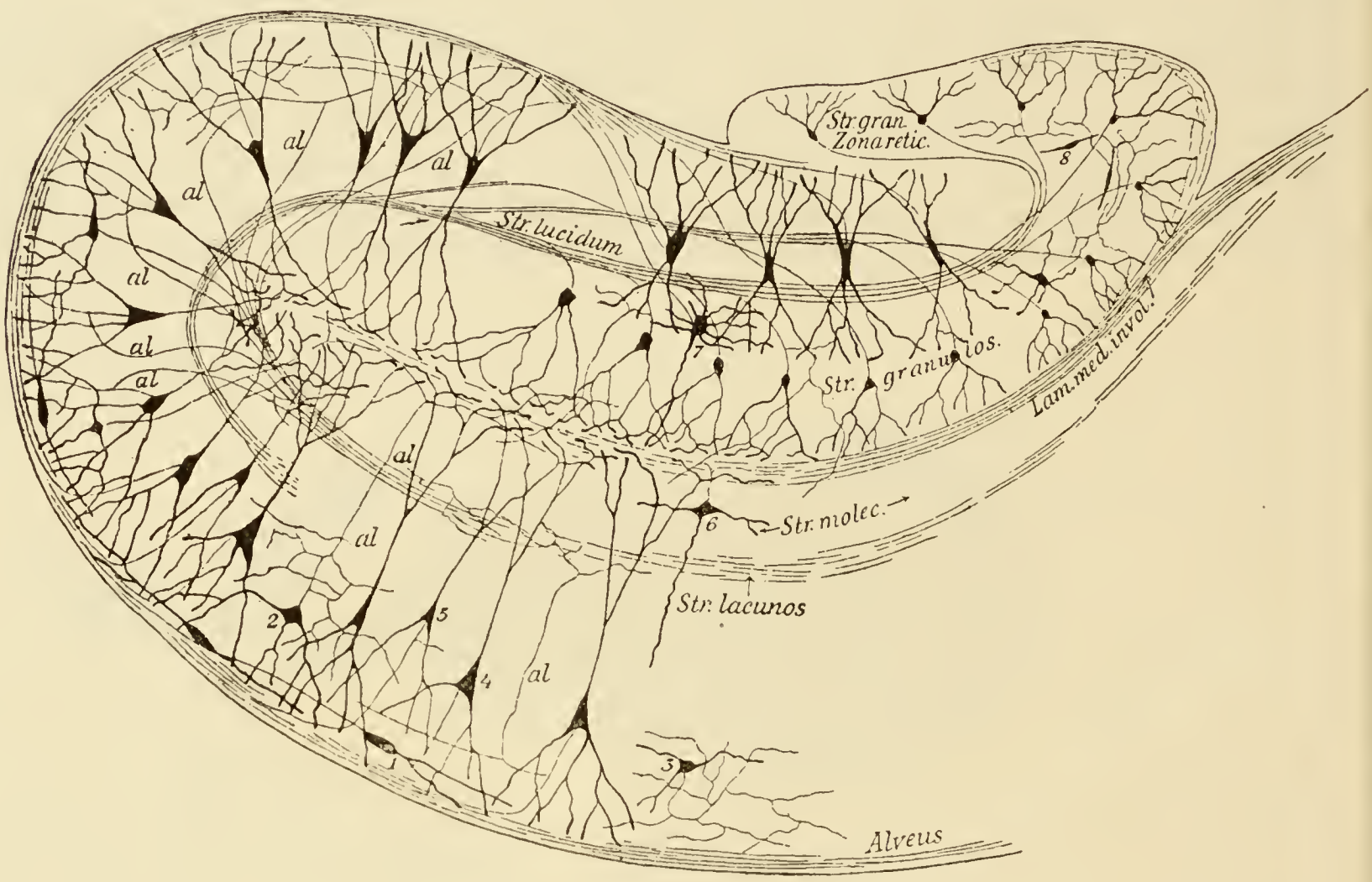

Fig. 370.

Schema des Hippocampus. (K. Schaffer.)

C Stelle der Rindeneinrollung; 1 fusiforme, 2 polymorphe, 3 Golgische Nervenzelle; 4 Riesenpyramide; 5 kleine Pyramide; 6 Nervenzelle der molekulären Schicht; *al* aufsteigende Kollateralen der Pyramiden, welche (zum Teil auch jene der polymorphen Zellen) sämtlich in das Stratum lacunosum übergehen; 7 polygonale Nervenzellen des Gyrus dentatus; 8 Fusiforme Zellen derselben.

1. innere Schicht oder Alveus; 2. graue Windungsschicht oder Schicht der grossen Ganglienzellen, welche in sich enthält: a) Stratum moleculare; b) Stratum cellulosum; c) Stratum radiatum; d) Stratum lacunosum; 3. Lamina medullaris involuta s. nuclearis; 4. Schicht der kleinen Ganglienzellen (Gyrus dentatus).

Ein neuerer Autor auf diesem Felde hingegen, K. Schaffer, unterscheidet am Hippocampus der Säugetiere (Kaninchen und Schwein) folgende Schichten:

1. Alveus; 2. Schicht der polymorphen Zellen, a) fusiforme Zellen, b) polygonale Zellen; 3. Schicht der grossen Pyramidenzellen; 4. Schicht der kleinen Pyramidenzellen; 5. Zellenarme Schicht — kugelige und spindelförmige Elemente.

Gleich Ramón fand Schaffer ferner Nervenzellen mit aufsteigendem Neuriten und Cellulae axi-ramificatae, d. i. Zellen des II. Typus von Golgi. Hieraus ergiebt sich eine wesentliche Analogie der Ammonshornformation mit der typischen Hirnrinde, wie es kaum anders erwartet werden kann, wenn man bedenkt, dass das Ammonshorn eine Fortsetzung der Rinde des Gyrus hippocampi darstellt. Der einzige Unterschied besteht darin, dass im Ammonshorne beide Arten von Pyramidenzellen hart aneinandergerückt, die Schicht der kleinen Pyramiden vielmehr in jene der grossen hinabgedrückt erscheint; dadurch kam

ein ausgesprochenes Stratum radiatum zu stande. Das Ammonshorn ist daher einer typisch gebauten, gleichsam comprimirten Rinde zu vergleichen.

Hirnrinde und Ammonshornrinde zeigen hiernach folgende einander entsprechende Schichten (Schaffer):

1. Die Zellenarme oder molekuläre Schicht fasst in sich die Tangentialfasern, d. h. die Lamina medullaris involuta, die kugeligen und spindeligen Nervenzellen. 2. Schicht der kleinen Pyramiden, über welcher das dem Gennarischen Streifen entsprechende Stratum lacunosum liegt. 3. Schicht der grossen Pyramiden. Dadurch, dass im Ammonshorne die kleinen Pyramiden auf die grossen hinabgerückt sind, entsteht eine zellenarme Zwischenschicht, das Stratum radiatum. 4. Körnerschicht oder Schicht der kleinen unregelmässigen Nervenzellen; ihr entsprechen die polymorphen subpyramidalen Zellen. 5. Schicht der Spindelzellen; ihr entsprechen jene gestreckten Zellen, welche unmittelbar über dem Alveus liegen. 6. Das Marklager aber (Windungsmark, Markleiste) und der Alveus bilden als entsprechende Teile den inneren Abschluss.

Hiermit sind zu vergleichen die Angaben von Ramón y Cajal über denselben Gegenstand in: Neue Darstellungen vom histolog. Bau des Centralnervensystemes. Arch. f. Anat. u. Phys. 1893.

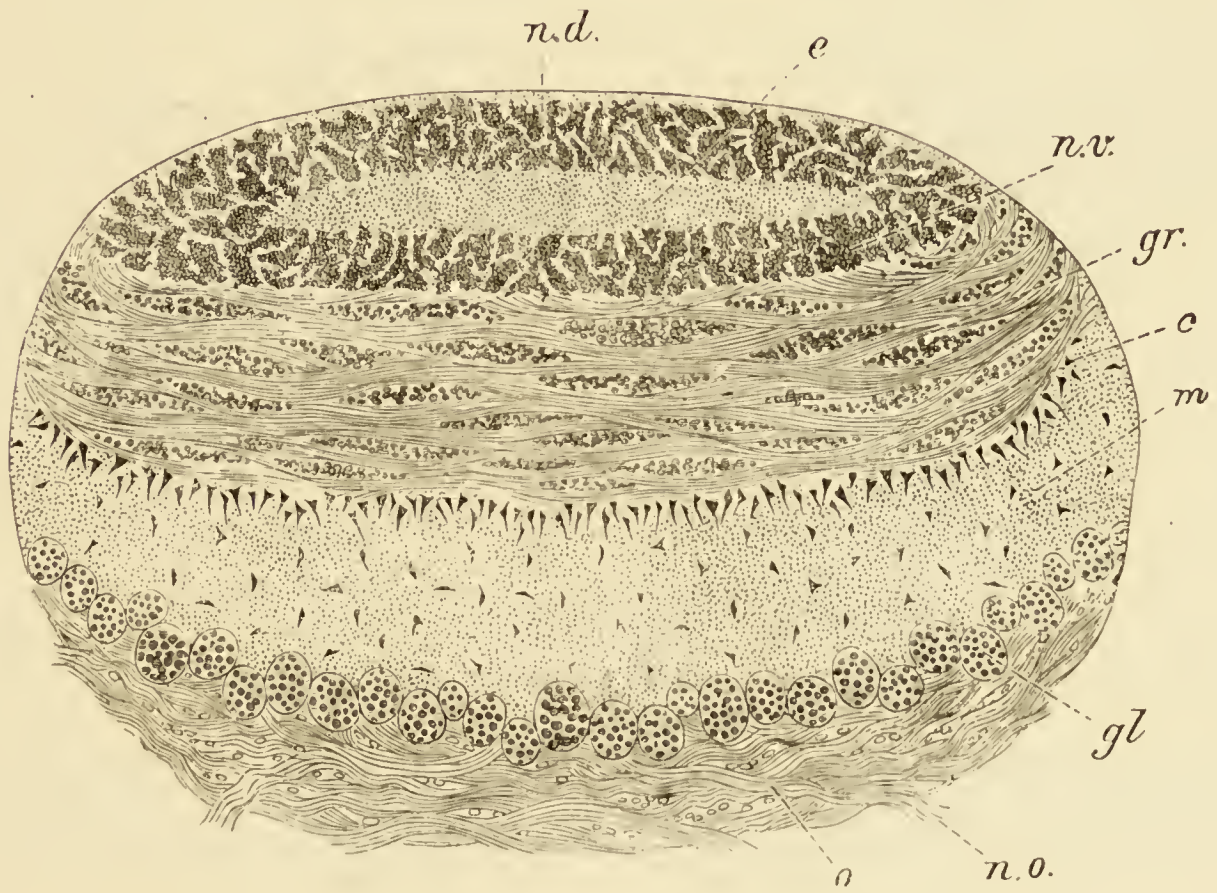

Fig. 371.

Querschnitt durch den Bulbus olfactorius. Nach Figuren von Henle, Meynert und eigenen Präparaten halb schematisch entworfen. $^{20}/_{1}$. (G. Schwalbe.)

n.d. dorsale, *n.v.* ventrale Marksubstanz des Bulbus olfactorius; *e* centrale graue Substanz, der ursprünglichen Höhle entsprechend; *gr* Schicht der Nervenfaserplexus und Körner; *c* Ganglienzellenschicht; *m* gelatinöse Schicht; *gl* Schicht der Glomeruli olfactorii; *o* Olfactoriusschicht mit *n.o.* abtretenden Olfactoriusfäden.

In der Inselrinde fehlt nach Major der Gennarische Streifen, an dessen Stelle kleine eckige Nervenzellen vorhanden sind.

Die Substantia perforata anterior ist ähnlich gebaut, wie der Globus pallidus des Linsenkernes, doch enthält sie weniger Nervenfasern als letzterer.

Der Lobus olfactorius zeigt bauliche Verschiedenheiten, die seinen drei Abschnitten entsprechen.

a) Das Tuber olfactorium besitzt auf seiner ventralen Fläche einen Überzug gelbgrauer, mit der Substantia perforata anterior übereinstimmenden Masse

welche sich gegen den Traktus stark verdünnt. Der dorsale Teil des Tuber enthält eine Fortsetzung der Rinde des Stirnhirnes, die ebenfalls verdünnt auf den Traktus übergeht.

b) Der Tractus olfactorius besteht teils aus den Fortsetzungen der Schichten des Tuber, teils aus Nervenfasern, welche besonders an der ventralen Fläche und ihren Rändern angehäuft sind. Die dorsale Kante besteht zumeist aus grauer Substanz. Eine Lage grauer Substanz befindet sich auch im Centrum, an Stelle des früheren Ventriculus olfactorius. Die Faserbündel ziehen zum Stirnlappen, zum Gyrus fornicatus und gehören teilweise der vorderen Kommissur an.

c) Der Bulbus olfactorius. Das Mark des Bulbus liegt excentrisch, besteht aber ebenfalls aus einer dorsalen und ventralen Platte, welche randwärts ineinander übergehen und eine dünne Lage grauer Substanz zwischen sich fassen. Die dorsale Rinde ist äusserst dünn, um so dicker dagegen die ventrale, welche folgende Schichten entwickelt:

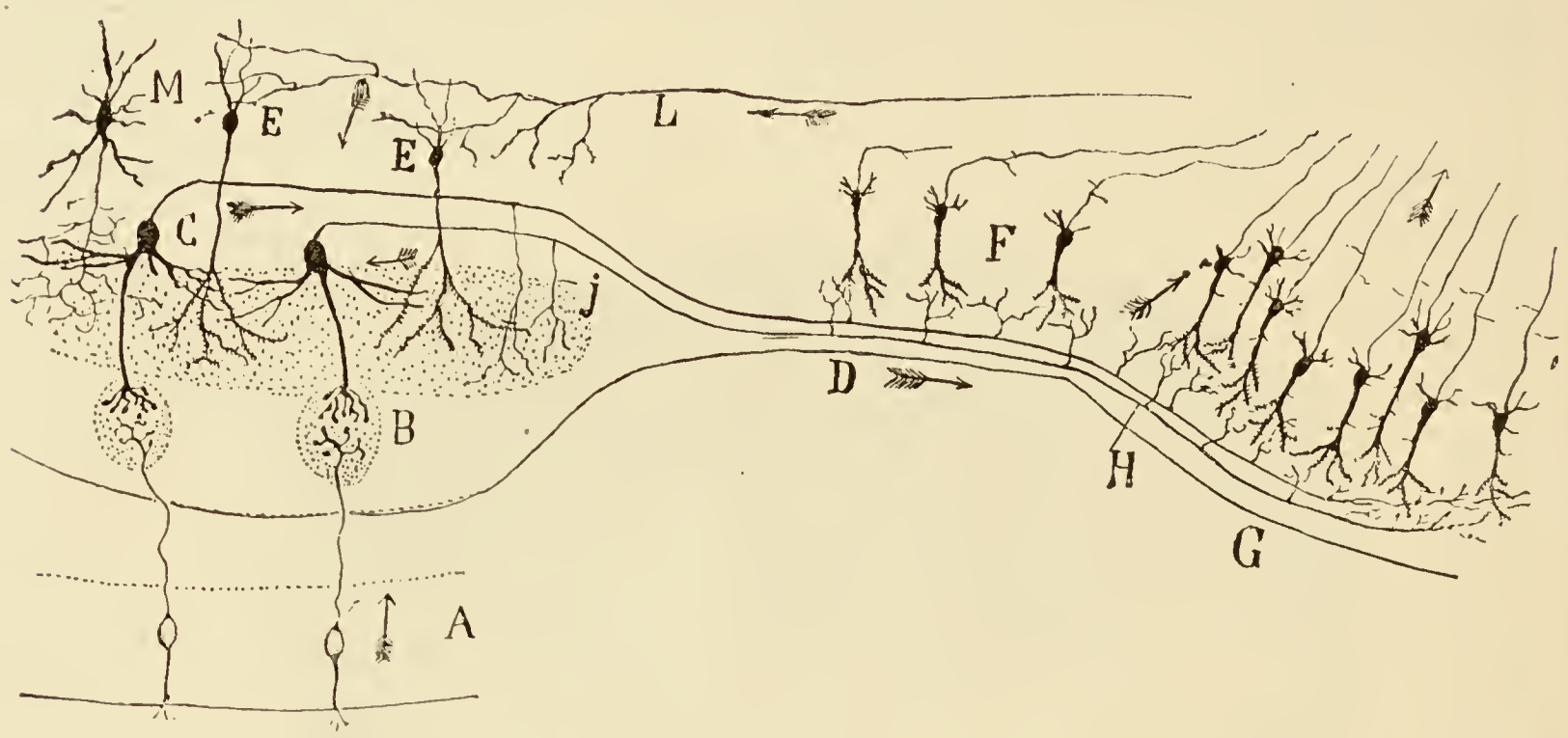

Fig. 352.

Schema des Verlaufes der Nervenreize im Olfactoriusapparate der Säugetiere.
(Ramón y Cajal.)

A Riechschleimhaut; *B* Glomeruli olfactorii des Bulbus olf.; *C* Mitralzellen; *D* Tractus olf.; *E* Körnerzellen; *G* Region des äusseren Riechstreifens; *F* Pyramidenzellen des Tractus olf.; *M* Zelle mit kurzem Achsencylinderfortsatze; *J* Kollateralen des Bulbus olf.; *K* Kollateralen des äusseren Riechstreifens; *L* centrifugale Fasern.

α) Stratum granulosum, Körnerschicht. Sie besteht aus einem Geflechte markhaltiger Nervenfasern, in dessen Maschenräumen Ansammlungen kleiner Nervenzellen liegen.

β) Pyramiden- oder Mitralzellenschicht. Sie enthält eine Reihe grosser multipolarer Nerzenzellen von kurzer Pyramidenform. Sie entsenden mehrere Dendritenstämmchen in die nächstfolgende Schicht, während der Neurit zu dem Plexus der vorhergenannten Schicht gelangt (Golgi).

γ) Stratum gelatinosum. Sie entspricht der äusseren Hauptzone der Endhirnrinde und enthält zerstreute kleine Nervenzellen.

δ) Stratum glomerulosum, Knäuelschicht. Sie besteht aus zahlreichen kugeligen oder ovalen Gebilden von 0,1 mm Durchmesser, welche meist in doppelter Reihe liegen und je zweierlei Endbäumchen enthalten: das centrale Endbäumchen der Riechzellenfasern und das periphere Endbäumchen der Neure nächst höherer Ordnung. Dazwischen kommen kleine Zellen vor, deren Zugehörigkeit zum nervösen Apparate oder zur Neuroglia noch nicht ganz sicher gestellt ist.

Schicht der Olfactorius-Fasern. Auf der ventralen Fläche der Glomeruli bilden sie dichte Geflechte markloser Fasern besonderer Art (s. Geruchsorgan).

Aus dem Verlaufe der in Fig. 372 dargestellten Bahnen lässt sich entnehmen, dass die Fortleitung eines Riecheindruckes nicht individuell ist, d. h. dass nicht eine Olfactoriusfaser, sondern eine Anzahl von ihnen auf die Nervenzellen wirkt. Hieraus erklärt sich nach einer gewissen Richtung hin die Unbestimmtheit von Geruchswahrnehmungen.

S. auch G. E. Smith, The connection between the Olfactory Bulb and the Hippocampus. Anat. Anz. X, 15.

Weisse Substanz des Endhirnes.

Sie enthält folgende Arten von Nervenfasern: Motorische (oder centrifugale oder Projektionsfasern), Kommissuren-, Associations- und centrieptale Fasern.

a) Die centrifugalen Fasern stammen (nach Untersuchungen an Gehirnen kleiner Säugetiere) aus sämtlichen Rindenbezirken, convergieren und ziehen durch das Corpus striatum hindurch in die Hirnschenkel. In der Höhe des

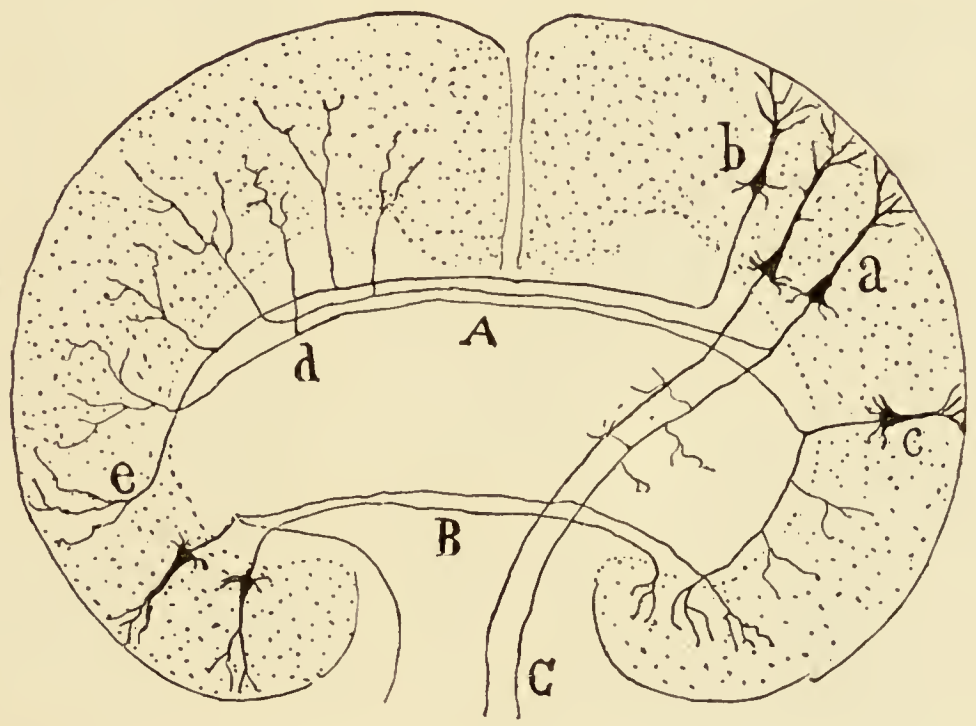

Fig. 373.

Schema eines Querschnittes durch das Gehirn, um die wahrscheinliche Anordnung der Kommissuren- und Centrifugalfasern zu zeigen (Ramón y Cajal).

A Corpus callosum; *B* Commissura anterior; *C* Pyramidenbahn (motorische Willkürbahn).

Balkens geben sie eine starke Kollaterale zu diesem ab (s. Fig. 373); dann ziehen sie in getrennten Bündeln durch Anhäufungen grauer Substanz hindurch und senden dieser äusserst feine Kollateralen zu. Auch giebt es Achsencylinder, welche weder an den Balken Kollateralen abgeben, noch im Gebiete des Corpus striatum, sondern ihre Individualität behalten. Alle die genannten centrifugalen Fasern stammen von den grossen und kleinen Pyramidenzellen der Hirnrinde, vielleicht auch von einzelnen polymorphen Zellen derselben. Daher erklärt sich ihr verschiedenes Kaliber. Ein grosser Teil dieser Fasern endigt als motorische Willkürbahn (Pyramidenbahn, Fasciculus cerebrospinalis lateralis und anterior, Fig. 257 u. 263).

b) Die Associationsfasern. Sie entspringen in den Rindenschichten der grossen und kleinen Pyramidenzellen und in den polymorphen Zellen. Der Übergang des Achsencylinders dieser Zellen in die Associationsbündel der weissen Substanz ist meist ein einfacher; doch kommen auch T-förmige Teilungen mit gleichen oder ungleichen Ästen vor (Fig. 374); im letzteren Falle geht der innere

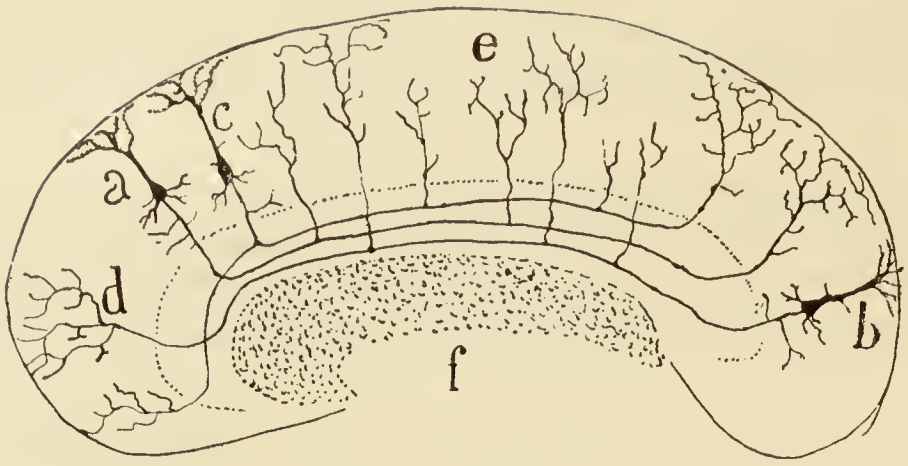

Fig. 374.

Schema eines sagittalen Gehirnschnittes, um die Anordnung der Associationsfasern zwischen Vorder- und Hinterlappen zu zeigen. (Ramón y Cajal).

a mittelgrosse Pyramidenzelle; *d* nervöse Endverzweigung; *e* aufsteigende Endverzweigungen der Kollateralen; *f* Corpus callosum quer getroffen.

Fig. 375.

Schema zur Demonstration des wahrscheinlichen Verlaufes von Nervenreizen und der Verbindungsweise zwischen den Nervenfasern und den Rindenzellen. (Ramón y Cajal.)

A kleine Pyramidenzelle; *B* grosse Pyramidenzelle; *C*, *D* polymorphe Zellen; *E* Endigung einer aus anderen Centren kommenden Fernfaser; *F* Collateralen der weissen Substanz; *G* Achsencylinder, der in der weissen Substanz sich teilt (Bifurkation).

Teilast in eine Balkenfaser über. Überall jedoch lässt sich feststellen, dass viele Associationsfasern eine Zelle eines bestimmten Rindenpunktes mit vielen anderen Zellen verbinden, die in anderen Rindenbezirken und vielleicht gar in verschiedenen Lappen einer Hemisphäre liegen (Ramón y Cajal). Die Summe der Associationsfasern steht in gleichem Verhältnisse zur grauen Rindensubstanz. Beim Menschen und den grösseren Säugetieren bilden die Associationsfasern die Hauptmasse der weissen Substanz.

Bei vielen Associationsfasern sind sehr feine Kollateralen vorhanden, die aufsteigen und sich in den verschiedenen darüberliegenden grauen Rindenschichten bis in die Molekularzone hinein verzweigen. Ausser diesen radiären Kollateralen finden sich solche, die in der weissen Substanz, oder in der Grenzschicht zwischen grauer und weisser Substanz zu endigen scheinen: Collateralen zur weissen Substanz, welche an den zahlreichen absteigenden Protoplasmafortsätzen hierselbst zu endigen scheinen.

c) Die Balkenfasern (Fig. 373) liegen unterhalb der Associationsfasern und sind von grosser Feinheit, als wären sie nur Kollateralen von Achsencylindern. Sie entspringen in der ganzen Rinde einer Hemisphäre und endigen in der anderen, mit Ausnahme jener Gegenden, welche zur Commissura anterior gehören. Viele der Balkenfasern geben einige sehr feine Kollateralen ab, die sich wie diejenigen der Associationsfasern verhalten. Balkenfasern scheinen nicht zwei symmetrische Punkte der Hemisphären miteinander zu verbinden; der Balken ist vielmehr ein verwickeltes Quersystem, durch welches die in irgend einem Rindenpunkte ent-

sprungene Nervenfaser nicht nur symmetrische Zellen der anderen Hemisphäre beeinflusst, sondern durch ihre Collateralen noch viele andere Zellen der verschiedenen Rindenschichten und Bezirke beeinflusst (Ramón y Cajal).

d) Verzweigte Fasern der grauen Substanz. Ausser den Associationsfasern verzweigen sich in der grauen Rinde noch Fasern von viel stärkerem Kaliber, die vielleicht aus dem Rückenmarke, Kleinhirne u. s. w. kommen. Sie durchsetzen die graue Substanz mit gewaltigen Endverzweigungen, welche besonders um die kleinen Pyramidenzellen herumliegen. Diese Verzweigungen sind anzusprechen als das letzte Ende der sensiblen Nerven im Gehirne, oder vielmehr ihrer sekundären Systeme (s. Fig. 375 u. Rm. 263).

Fornix longus.

Von Forel 1872 bei Cavia cobaya aufgefunden, neuerdings von A. v. Kölliker auch beim Menschen nachgewiesen. Er durchbohrt wie bei Tieren den Balken und kommt sicher von Teilen, die mit dem Gyrus fornicatus eine Vergleichung zulassen. Durch die Ausstrahlung dieser Fasern im Septum, durch ihre

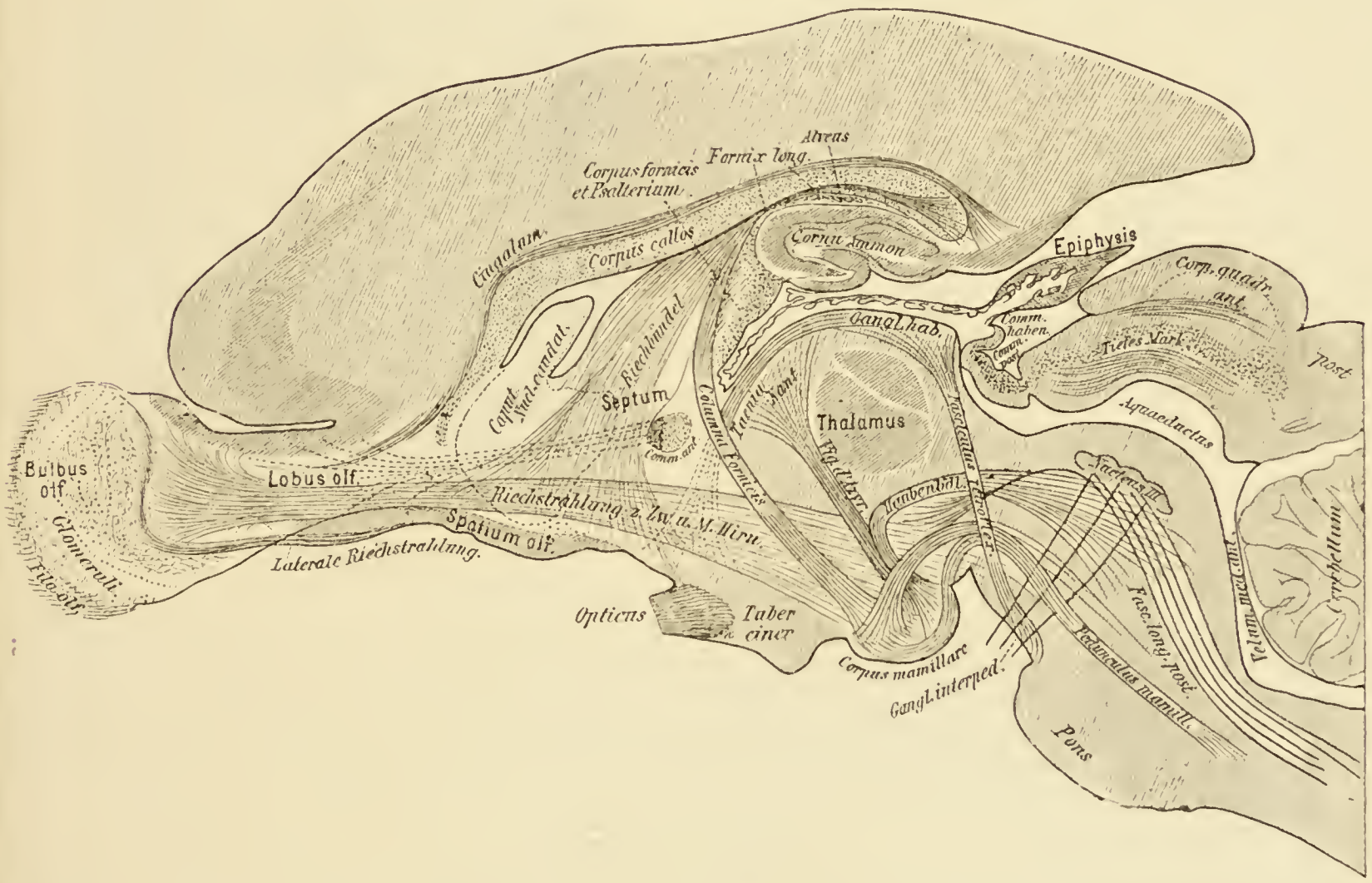

Fig. 376.

Sagittalschnitt vom Kaninchenhirne etwas lateral von der Mittellinie.

Eine grosse Anzahl der abgebildeten Fasern fällt in die Schnittebene und ist hier nach dem Präparate eingezeichnet. Ein kleiner Teil — Fornixsäule u. a. — ist nach weiter seitlich liegenden Schnitten in die gleiche Ebene eingezeichnet. Zur Erläuterung eines Teiles des Riechapparates u. s. w. (v. Kölliker und Edinger).

Beziehungen zum Fornix (inferior) und vermittelst der Striae longitudinales mediales des Balkens zum Gyrus dentatus ergeben sich diese Fasern auch hier als Teile der Riechbahn, wenn dieselben auch wohl beim Menschen, der geringeren Entwickelung seines Geruchshirnes entsprechend, nicht diese Entwickelung erlangen, wie bei den makrosmatischen Geschöpfen“ (v. Kölliker, 1896). Zur Orientierung vergl. Fig. 376, die zugleich einige andere Bahnen enthält.

2. Kleinhirnrinde.

An Durchschnitten durch die frische Rinde des Kleinhirnes erkennt das freie Auge zwei Schichten, eine äussere graue und eine innere gelbe oder rostfarbige. An der Grenze beider zeigt das Mikroskop noch eine besondere Lage, die Schicht der Purkinjeschen Nervenzellen.

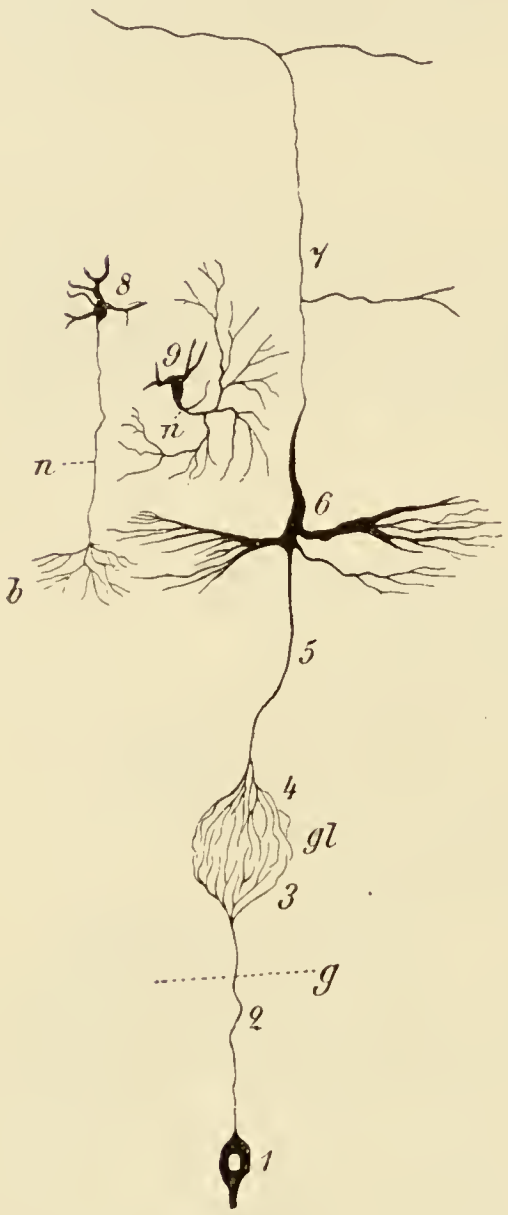

Fig. 377.

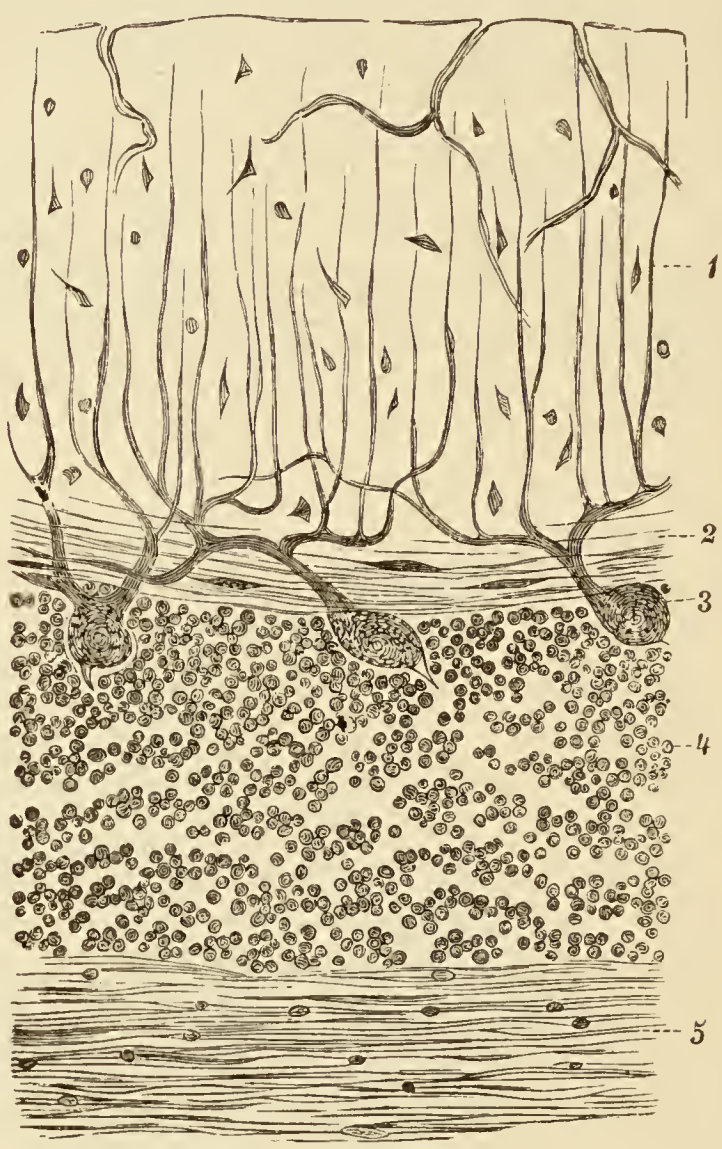

Fig. 378.

Fig. 377. Schema des elementaren Baues des Bulbus olfactorius und der Riechschleimhaut.

g Grenze zwischen beiden Gebieten. 1 Riechzelle; 2 ihr Neurit; 3 Riechzellenteil eines Glomerulus olfactorius *gl*; 4 Mitral- oder Pyramidenzellenteil des Glomerulus; 5 basaler Dendrit einer Mitral- oder Pyramidenzelle des Bulbus olfactorius; 6 Körper- und Seitenfortsätze einer Mitral- oder Pyramidenzelle des Bulbus olfactorius; 7 Neurit der letzteren Zelle mit Kollateralen; 8 Nervenzelle des Bulbus mit peripher ziehenden, in ein Endbäumchen auslaufenden Neuriten; 9 Cellula axi-ramificata des Bulbus. (Ramón y Cajal.)

Fig. 378. Durchschnitt durch die Rinde des menschlichen Kleinhirnes. (Th. Meynert.) Vergrösserung etwa $^{150}/_{1}$.

1 Graue Schicht der Kleinhirnrinde, mit 2, querverlaufenden feinsten markhaltigen Nervenfasern; 3 Purkinjesche Zellen; 4 Körnerschicht; 5 Substanz der Markleiste.

Die an die Markleiste angrenzende rostfarbene oder Körnerschicht besteht aus dicht gedrängten, in Gruppen zusammengestellten kleinen Zellen mit grossem Kerne und geringem Zellkörper von 6—7 μ Durchmesser. Dennoch entsenden die kleinen Zellen mehrere kleine Dendritenstämmchen und einen in die (graue) Molekularschicht eintretenden Neuriten, welcher sich innerhalb derselben in zwei nach entgegengesetzten Seiten ziehende Zweige teilt. Von einer zweiten Zellenart der rostfarbenen Schicht wird alsbald die Rede sein. Zunächst ist noch zu bemerken, dass sie ausserdem ein reiches Geflecht markhaltiger Nervenfasern enthält, welches sich einwärts in die Faserung der Markleiste fortsetzt.

Die Schicht der Purkinjeschen Zellen besteht aus einer einfachen Reihe grosser Nervenzellen von birn- oder keulenförmiger Gestalt, welche mit ihrem längsten Durchmesser senkrecht oder schief zur Körnerschicht gestellt sind. Das

Fig. 379.

Schema des elementaren Baues der Kleinhirnrinde. (Ramón y Cajal.)

M äussere Grenze der Molekularschicht; *pl* tangentialer Nervenplexus an der Grenze zwischen Molekular- und Körnerschicht; *g* durch Kreislinien angedeutete Elemente der Körnerschicht; *ma* Markleiste. 1, 1, 1 Körper von drei Purkinjeschen Zellen; *n* Neuriten derselben mit Kollateralen; 2 eine der vielen Tausende von Zellen der Körnerschicht, welche ihren Neuriten in die Molekularis schicken, wo er sich in zwei Äste von tangentialem Verlaufe teilt, *t* Teilungsstelle dieses Neuriten; 3 Nervenzelle der Molekularis mit tangential ziehendem Neuriten, welcher in kurzen Abständen Kollateralen entlässt, deren starke Endbäumchen die Körper der Purkinjeschen Zellen korbartig umgeben und so Nester für die Zellenkörper bilden; 4 Neurit einer Fernzelle, welcher mit einer Kollateralen ein Korbgerüste um den Körper einer Purkinjeschen Zelle bildet, während die Hauptfortsetzung als Ramónsche Kletterfaser (*k*) sich verästelt und die Dendritenfortsätze der Purkinjeschen Zellen umrankt; das Klettergerüst ist also an das Dendritengerüst der Zelle 1 zu verschieben, während in der Abbildung beide Gerüste getrennt erscheinen. 5 Faser einer Fernzelle, welche in der Körnerschicht ihre Endverästelung eingeht; 6 Zelle der Körnerschicht mit aufgelöstem Neuriten (Cellula axi-ramificata von Golgi).

dicke Ende ragt etwas in die Körnerschicht hinein und entsendet hier einen durch die Körnerschicht dringenden Neuriten, der sich sehr bald mit Mark umhüllt und in die Markleiste eintritt. Der Aussenpol der Zelle geht in einen oder zwei mächtige Dendritenstämme über, welche sich überaus reichlich teilen und mit den Endästen radiär in die Molekularschicht vordringen. Die Hauptverästelung findet in quer zur Gyruslänge gerichteter Ebene statt. Die grösseren

Fortsätze laufen dabei sehr gewöhnlich eine Strecke weit wagrecht oder schräg, bis sie sich allmählich durch Abgabe radiärer Zweige erschöpft haben und dann selbst in die Radiärrichtung umbiegen. Dieses Verhalten hängt zusammen mit den Abständen der Zellen voneinander, welche häufig das drei- und vierfache der Zellendurchmesser betragen, aber auch auf weniger als einen einzigen sich verringern können. Auf der Höhe der Randwülste pflegen nämlich die Zellen dichter zu stehen als im Grunde der Furchen. Es kommt hinzu, dass das Astgebiet der einen Zelle in das der benachbarten übergreift. Randwärts erstrecken sich feine End-Ästchen bis nahe zur Oberfläche. Feine End-Ästchen gehen teils aus fortgesetzter Teilung hervor, können aber auch unmittelbar aus den kriechenden oder aufgerichteten Dendritenstämmen entspringen. Der Neurit giebt Seitenästchen ab, welche in die Körnerschicht dringen; nicht selten laufen solche Kollateralen gegen die Zellkörper zurück und gehen in Endbäumchen über.

Die graue oder molekuläre Schicht, feinkörnige Schicht, wird durch stärkere Vergrösserung in ein dichtes Gerüste aufgelöst, welches teils aus Dendriten- und Neuritenverästelungen besteht, teils aus einer Grundlage von zellenhaltiger Neuroglia. Sie enthält ferner auch Nervenzellen. Ein horizontal ausgebreiteter flacher Plexus markhaltiger Nervenfasern liegt an der Grenze gegen die Zellen- und Körnerschicht.

Die neueren Untersuchungsmethoden haben nicht allein von dem feineren Verhalten der Äste der Purkinjeschen Zellen und der Zellen der Körnerschicht Kunde verschafft, sondern auch nach anderen Richtungen unerwartetes Licht gebracht. So kommen in der Molekulärschicht zerstreute Nervenzellen vor, die nach allen Seiten Dendriten, in mehr horizontaler Hauptrichtung aber einen Neuriten entsenden; dieser entlässt von Strecke zu Strecke eine Kollaterale, welche sich gegen die Purkinjeschen Zellen wendet und um dieselben ihre Endstämmchen entwickelt (Fig. 379, 3); so kann von der Zelle 3 ein Einfluss auf eine ganze Reihe von Purkinjeschen Zellen stattfinden, sofern nicht der entgegengesetzte Weg die Bahn bezeichnet. In der Körnerschicht kommt eine zweite grössere Zellenart vor, welche mit den Cellulae axi-ramificatae die nächste Verwandtschaft bezitzt; denn ihr in die Körnerschicht entsendeter Neurit oder deren mehrere spalten sich in ein feines überaus reiches, weit ausgedehntes Geäste feinster Reiser.

Von der Markleiste steigt ferner eine Anzahl kräftiger Fasern auf (5), welche von Fernzellen stammen und in der Körnerschicht unter Astbildung ihr Ende finden. Eine andere Anzahl von Fernzellfasern (4) durchdringt die Körnerschicht und gelangt in die Molekulärschicht; von ihnen abgehende Kollateralen treten zu den Purkinjeschen Zellen und umgeben deren Körper in einem korb- oder nestähnlich gestalteten dichten Endbäumchen, während die weiter gegen die Oberfläche ziehenden Teile der Faser an den Dendritenstämmen der Purkinjeschen Zellen emporklettern, sie und deren Zweige umranken und daher von Ramón Kletterfasern genannt worden sind.

Man erkennt, dass der Bau der Kleinhirnrinde ein sehr verwickelter ist; gelungene Präparate, die nach der Golgischen Methode angefertigt sind, gewähren, ob nun dieser oder jener Teil der Elemente besser hervortritt, einen überaus prachtvollen Anblick.

Neuroglia der Kleinhirnrinde.

In allen Schichten des Kleinhirnes kommen natürlich Neurogliaelemente vor. Am zierlichsten sind jene Neurogliazellen angeordnet, welche ihre radiären Ausläufer gegen die Pia entsenden. Jene Ausläufer, unter dem Namen Bergmannsche Fasern oder Radiärfasern bekannt, gehen, wie Ramón und Retzius gezeigt haben, bündelweise von Zellkörpern aus, welche in der Körnerlage ihre Stätte

haben, steigen von hier aus in fast parallelem, senkrechtem Verlaufe bis zum äussersten Rande auf und endigen mit kegelförmigen Ansatzstücken, die sich zu einer unter der Pia gelegenen Membrana limitans verbinden. Zwischen der Membrana limitans und der äusseren Oberfläche bleibt ein feiner, bei Schrumpfung erweiterter, von den Radiärfasern durchsetzter Raum übrig, ein epicerebellarer Lymphraum, in welchem auch Lymphkörperchen beobachtet werden können.

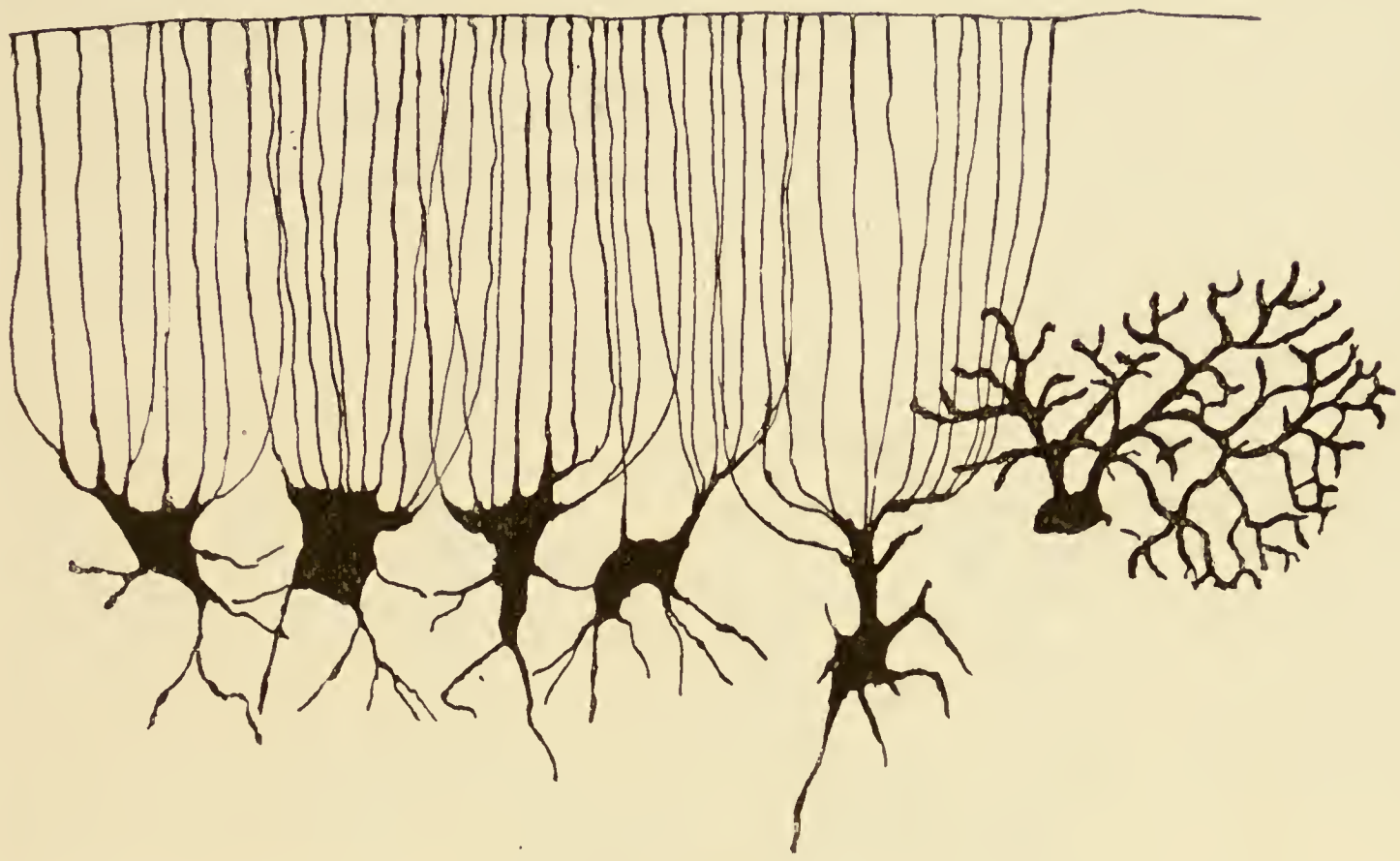

Fig. 380.

Aus einem Vertikalschnitt der Rinde einer Kleinhirnwindung eines 7 monatigen menschlichen Fötus.

5 Neurogliazellen mit Bergmannschen Fasern, eine Purkinjesche Zelle. Gez. bei Vericks S. 7 und Ocul 3 (ausgez. Tubus). In der Phototypie auf $^3/_4$ verkleinert. (G. Retzius.)

Da ausser den Dendriten der Purkinjeschen Zellen, den Radiärfasern der Neurogliazellen auch die Blutgefässe in radiärer Richtung die Molekulärschicht durchdringen, erfährt deren Substanz eine feine radiäre Zerklüftung.

Schaper, A., Die morphologische und histologische Entwickelung des Kleinhirnes der Teleostier. Morphologisches Jahrbuch, Bd. XXI, 1894.

Popoff, S., Über die Histogenese der Kleinhirnrinde. Biolog. Centralblatt, Bd. 17, No. 13 u. s. w., 1897.

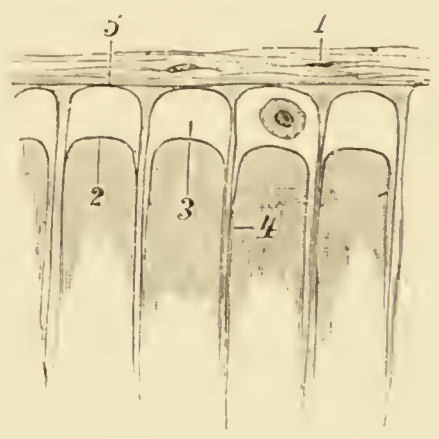

Fig. 381.

Aussenteil der Molekularis des Kleinhirnes mit den Bergmannschen Fasern (4), der Membrana limitans der Neuroglia (5), der Grenze der Molekularis (2), dem epimedullaren Lymphraume (3), in welchem eine Lymphzelle liegt.

3. Die Endhirnganglien.

Der Nucleus caudatus ist von einem dicken Ependym bedeckt und enthält ausser Nervenfasern und den accessorischen Gebilden besonders zwei Arten von Nervenzellen: 1. grössere multipolare (von 30 μ), 2. viel zahlreichere kleine multipolare (von 15 μ). Dazu kommen noch eigentümliche rundliche in Lücken gelagerte Zellen (Henle).

Der Nucleus lentiformis. Der Bau des Putamen stimmt mit dem des Nucleus caudatus überein, wie er ja auch vorn mit demselben ununterbrochen

zusammenhängt. Die blassere Farbe der beiden Innenglieder (Globus pallidus), von welchen das innerste wieder etwas dunkler, rührt von einem grösseren Reichtume an Nervenfasern, aber auch von zahlreichen gelb pigmentierten Nervenzellen her. Die drei Glieder des Linsenkernes sind voneinander abgesetzt durch dünne Markplatten, Laminae medullares externa et interna, welche Ausläufer in die Substanz der einzelnen Glieder entsenden, durch die innere Kapsel hindurch mit dem Nucleus caudatus in Verbindung stehen, aufwärts aber in das Hemisphärenmark und in die graue Rinde ausstrahlen. Auf der ventralen Seite des Linsenkernes hingegen treten beide Laminae medullares zu einem kräftigen und wichtigen Faserbündel zusammen, welches längs der ventralen Seite medianwärts verläuft und so auf nächstem Wege den medialen Rand des Hirnschenkels erreicht. Dies Bündel führt den Namen Linsenkernschlinge, Ansa lenticularis.

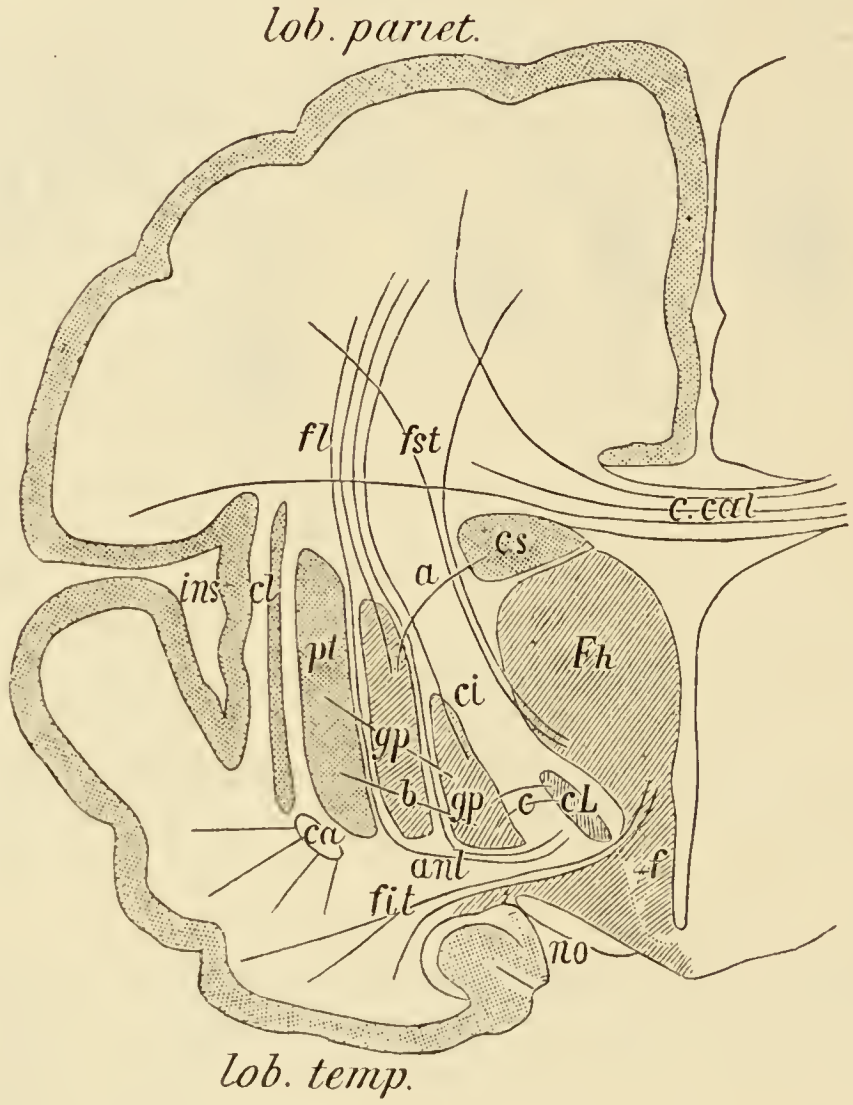

Fig. 382.

Schematische Darstellung der Fasern, welche aus dem Linsenkerne und dem Sehhügel zur Rinde verlaufen. (W. v. Bechterew).

c.cal Corpus callosum; *cs* Nucleus caudatus; *Th* Thalamus opticus; *cL* Nucleus hypothalamicus (Luysi) *gp* Globus pallidus nuclei lenticularis; *pt* Putamen nuclei lenticularis; *cl* Claustrum; *fst* mittlerer Thalamusstiel; *fl* Faserbündel, welches aus dem Globus pallidus und den Laminae medullares des Linsenkernes zur Rinde zieht und wahrscheinlich auch Fasern der aus den Hinterstrangskernen entspringenden Rindenschleife enthält; *ansl* Ansa nuclei lenticularis; *fit* unterer Thalamusstiel; *f* Fornix; *no* Nervus opticus; *ca* vordere Kommissur; *ins* Insula telencephali; *lob. pariet.* Rinde des Parietallappens; *lob. temp.* Rinde des Temporallappens; *ci* Capsula interna; *a* Fasern zur Verbindung des Nucleus caudatus mit dem Globus pallidus; *b* Fasern zur Verbindung des Putamen mit dem Globus pallidus; *c* Fasern, welche vom Luysschen Kerne zum Globus pallidus verlaufen.

Das Claustrum, jener eigentümliche bandförmige Kern, welcher lateral vom Nucleus lentiformis gelegen ist und ventral mit der Lamina perforata anterior zusammenhängt, verdankt seinen Ursprung entweder einem Aufwachsen grauer Substanz von der Substantia perforata anterior aus, oder jenen epithelialen Zellenlagern, welche noch im vierten Fötalmonate zwischen der lateralen Fläche der Linsenkernanlage und der durch eine Fortsetzung des Seitenventrikels vom

Linsenkerne getrennten, noch dünnen Hemisphärenwand gelegen sind, die an ihrer Innenfläche natürlich auch vom Ventrikelepithel überkleidet wird.

Meynert dagegen betrachtet das Claustrum als eine von der Inselrinde gewissermassen abgetrennte innere Lage.

Die zelligen Elemente des Claustrum sind vorzugsweise Spindelzellen, welche mit ihrer Längsachse parallel der Oberfläche gestellt sind. Meynert hat deshalb auch die an anderen Orten vorkommenden, an Spindelzellen reichen tiefen Lagen (gewöhnliche Rinde, Mandelkern) als „Vormauerformation" bezeichnet.

4. Das Zwischenhirn.

Die centrale graue Substanz des dritten Ventrikels setzt sich caudal in die den Aquaeductus des Mittelhirnes umgebende graue Substanz, letztere aber in das Bodengrau des vierten Ventrikels fort. Nach einer von Meynert eingeführten Unterscheidung der verschiedenen Lagen grauer Substanz im Gehirne wird die centrale graue Substanz der genannten Hirnabteilungen auch Höhlengrau genannt. Das Höhlengrau des dritten Ventrikels setzt sich ventral ununterbrochen in die graue Bodenkommissur (S. 342) fort, hängt lateral mit dem medialen Kerne des Thalamus (S. 344) zusammen und bildet auch die Substanz der Massa intermedia; das Höhlengrau des dritten Ventrikels enthält zahlreiche Nervenzellen. Eine besondere keulenförmige Ansammlung multipolarer kleiner Nervenzellen im Trigonum habenulae (S. 345) stellt das Ganglion habenulae von Meynert dar, aus ihm zieht ein Bündel markhaltiger Fasern abwärts, das Meynertsche Bündel oder der Fasciculus retroflexus (s. Fig. 376 und Leitungsbahnen). Über das Vicq d'Azyrsche Bündel, die Pars tecta columnae fornicis und ihre Lagerung im Höhlengrau s. S. 382 und Fig. 300.

Begriff des Höhlengrau, der grauen Rinde und der Kerne.

Untersucht man mit dem Gewinne der neueren Erfahrungen über die Herkunft der grauen Substanz den Begriff des Höhlengrau und seine Berechtigung, so ist schon im Allgemeinen Teile auseinandergesetzt worden, dass alle graue Substanz in ihrem Ursprunge auf das Epithel des Centralkanales zurückführt oder der inneren Zellenlage des Medullarrohres den Ursprung verdankt. Diese Zellenlage entwickelt längere Zeit hindurch fortwährend Mitosen und Zellteilungen, welche darum ventrikulare Mitosen genannt worden sind, während die Teilungen liefernde Zellenlage Proliferationsschicht oder Prädilektionsschicht heisst. Die neugebildeten Zellen sammeln sich an der Aussenfläche der Prädilektionsschicht und bilden durch weitergehenden Nachschub von innen her allmählich ansehnliche Zellenlager. Schon gleich von Anfang an tritt auch eine Differenzierung der Zellen zu tage, indem ein Teil sich zu jugendlichen Nervenzellen (Neuroblasten), ein anderer zu Ependymzellen gestaltet. Jene bilden die Grundlage aller grauen Substanz; an gewissen Orten, in den Endhirnganglien, ebenso auch in den Kernen des Zwischenhirnes, des Kleinhirnes u. s. w. vermehren sich die jungen Nervenzellen durch eigene mitotische Zellteilung; diese Mitosen wurden ultraventrikulare Mitosen genannt; auch die ventrikulare Mitosenbildung liefert immer noch neue Zellen. Die Zellen der Endhirnrinde stammen von ventrikularen mitotischen Zellteilungen ab, während gerade die Endhirnganglien teils aus ventrikularen, teils aus ultraventrikularen mitotischen Zellteilungen herstammen. Wo bleibt nun der Begriff des Höhlengrau? Alles Grau ist ursprünglich Höhlengrau. Aber ein Teil dieser grauen Massen tritt in entferntere Peripherie und wird durch allmählich gelieferte weisse Substanz von dem Mutterboden abgedrängt. Dies ist das Rindengrau. Ein anderer Teil der grauen Substanz aber bleibt mit dem Mutterboden in Verbindung und ist dann Höhlengrau. Natürlich gehört damit der Nucleus caudatus und lenti-

formis auch zum Höhlengrau. Immer aber kann man noch Unterschiede machen, insofern man ersteren Namen für die um das Ventrikelependym gelagerten diffusen grauen Massen beibehält, für die mehr isolierten, selbständigeren Lagen gehäufter grauer Substanz den Namen grauer Kerne festhält; wobei man aber wissen muss, dass der Nucleus caudatus und lentiformis, wie oben angegeben vielleicht auch das Claustrum, von dem ihnen zugehörigen ventrikularen Epithel abstammen.

Altmann, R., Über embrynonales Wachstum; Leipzig 1881,

Burckhardt, K. R., Histolog. Untersuchungen am Rückenmarke der Tritonen; Arch. f. mikr. Anat., Bd. 34.

Merk, L., Mitosen im Centralnervensysteme. Denkschr. d. Wiener Akad., math. nat. wiss. Klasse, Bd. 53, 1887.

Rauber, A., Die Mitosen des Medullarrohres. Arch. f. mikr. Anat., Bd. 26.

Das Corpus mamillare beherbergt in seinem Inneren zwei graue Kerne, Nuclei mamillares s. bulbi fornicis (S. 340 und Leitungsbahnen), mit spindelförmigen, 20—30 μ langen Nervenzellen.

Die Hypophysis cerebri besteht in ihrem kleinen hinteren, cerebralen Lappen aus spärlichen Nervenfasern, vielen Zellen, welche mit bipolaren oder multipolaren Nervenzellen eine gewisse Ähnlichkeit haben, aus Bindegewebe und vielen Blutgefässen. Ihr grösserer kutaner oder epidermaler Lappen besteht wesentlich aus epithelialen, meist soliden, teils hohlen Strängen, die Drüsenschläuche darstellen und von helleren oder dunkleren kubischen Zellen zusammengesetzt werden. Die Schläuche sind in lockeres gefässführendes Gewebe eingehüllt.

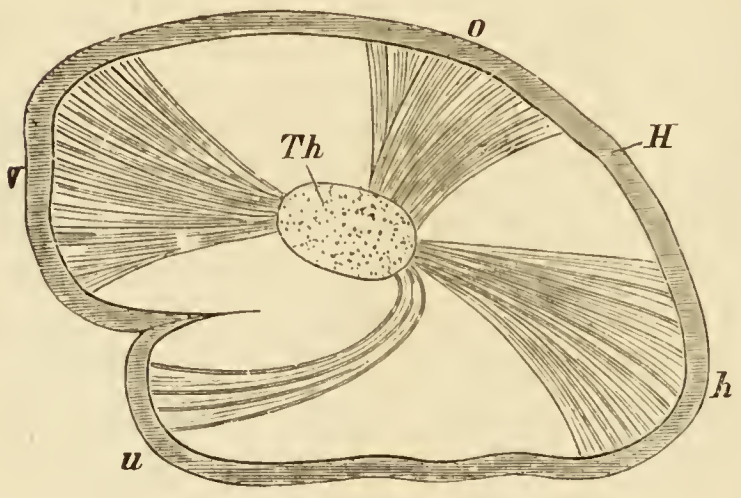

Fig. 383.

Teil des Stabkranzes des Thalamus.

H Hemisphärenrinde; *Th* Thalamus; *v* vorderer Stiel; *o* oberer, h hinterer (der Sehstrahlung angehörender), *u* unterer Stiel des Thalamus.

Das Corpus pineale (Zirbel) besteht in seinen beiden Platten aus Epithelzellen und einer pialen Hülle, von welcher Fortsätze ins Innere dringen. Über den Hirnsand s. S. 349. Die Körner des Hirnsandes erinnern an verwandte Dinge, die besonders in höherem Alter in den Wänden der Hirnkammern, aber auch in der grauen und weissen Substanz, selbst in peripheren Nerven gefunden werden. Man nennt sie Corpora amylacea; sie sind rund oder eingeschnürt, deutlich geschichtet und färben sich mit Jod und Schwefelsäure violett, wie Stärkekörner.

Über Nervenzellen in der Epiphysis der Maus s. Ramón y Cajal, Beitrag zum Studium der Medulla oblongata u. s. w., deutsch von J. Bresler, Leipzig 1896.

Der Thalamus ist an seiner dorsalen Oberfläche von einem kräftigen Stratum zonaler markhaltiger Nervenfasern bekleidet und erinnert hierdurch an die Grosshirnrinde, noch mehr an die Lamina quadrigemina. Über seine drei Hauptkerne und das sie mehr oder weniger trennende dünne Markblatt, Lamina medullaris interna, s. S. 346; ebenda ist auch der Ursprung des Vicq d'Azyrschen Bündels vom vorderen Kerne geschildert. Die Nervenzellen aller Kerne sind zahlreich und klein, am grössten (40 μ) die des vorderen Kernes und des Pulvinar.

Zum Thalamus gelangen fast aus allen Gebieten der Grosshirnrinde Fasern, welche sich in seiner Nähe zum Teile in dichteren Bündeln sammeln und alsdann

Stiele des Thalamus genannt werden, während die Gesamtstrahlung der Endhirnrinde zum Thalamus mit dem Namen Stabkranz des Thalamus bezeichnet wird. So bedeutet in Fig. 383: das Sehhügelende der aus dem Stirnlappen kommenden Fasern *v* den vorderen Stiel des Thalamus; der aus dem hinteren Teile des Stirnlappens und dem Scheitellappen kommenden Fasern *o* den oberen Stiel; der aus dem Schläfenlappen und der Insel kommenden Fasern *u* den unteren Stiel; der aus dem Hinterhauptlappen kommenden Fasern *h* den hinteren Stiel des Thalamus, der zur sogenannten Sehstrahlung gehört.

Der Thalamus hat ferner wichtige Verbindungen mit dem Tractus opticus. Sie sind zweierlei Art, indem ein Teil der Thalamusfasern des Tractus opticus zum Stratum zonale zieht, ein anderer aber zu dem tiefen Zellenlager des Pulvinar. Über andere Verbindungen des Thalamus s. Leitungsbahnen.

Das Corpus geniculatum laterale schliesst sich an das laterale Ende des Pulvinar an und hebt sich durch seine dunklere Farbe von der Umgebung deutlicher ab. Seine Substanz ist eigentümlich gestreift, indem schmale weisse und breitere graue Lagen abwechseln. Dies rührt her von der Einstrahlung bestimmter lateraler Faserbündel des Tractus opticus. Seine Ganglienzellen sind zahlreich, multipolar, meist pigmentiert.

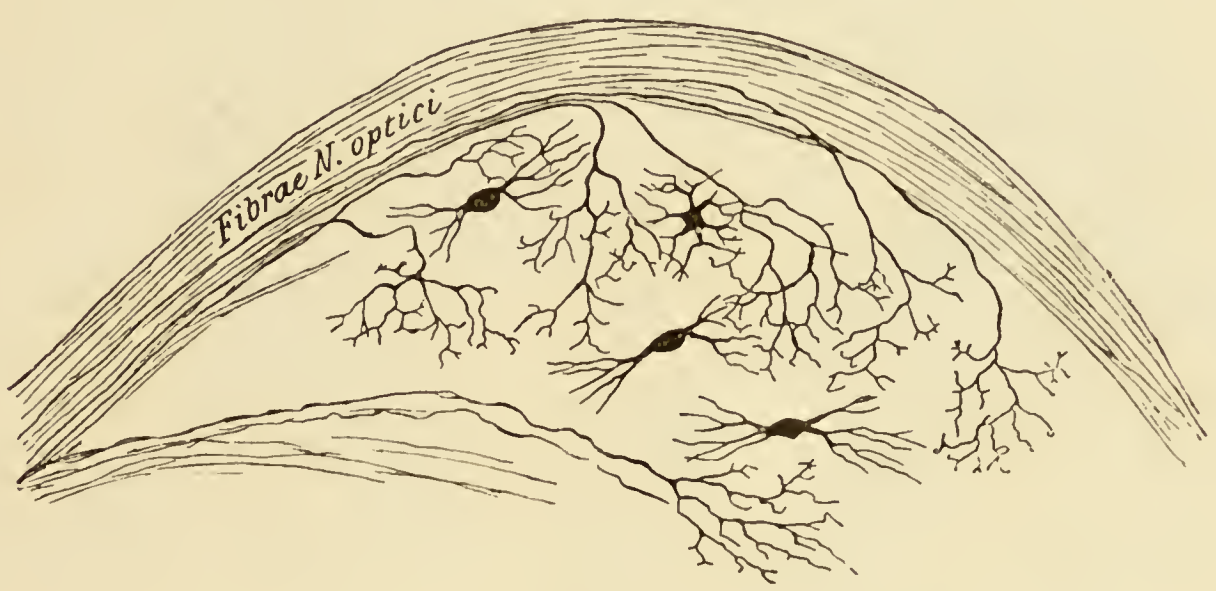

Fig. 384.

Schnitt durch das Corpus geniculatum laterale der Katze.

Versilberung. Einstrahlung von Optikusfasern und Auflösung derselben in Endbäumchen. (Pedro Ramón.)

Über das Verhalten der im äusseren Kniehöcker endigenden Optikusfasern hat erst die jüngste Zeit ergiebigeren Aufschluss gebracht. Die Optikusfasern haben ihren Ursprung zum Teile in der Retina des Auges, wo sie aus Neuriten der dort befindlichen Nervenzellen hervorgehen, teils ausserhalb der Retina, in den tieferen Centren des N. opticus. Ein Teil dieser Fasern endigt unter Bildung starker Endbäumchen um die Nervenzellen des äusseren Kniehöckers, ein anderer im Thalamus, wahrscheinlich in gleicher Weise. S. Sinnesorgane.

Corpus geniculatum mediale. Seine graue Substanz geht dorsal und central in die graue Substanz des Thalamus über. Seine zahlreichen Nervenzellen haben etwa 25 μ grössten Durchmesser. In ihm haben wahrscheinlich die Fasern der Commissura inferior des Chiasma nervorum opticum ihren Ursprung; anderweitige innere Beziehungen sind bis jetzt unbekannt.

Der Nucleus hypothalamicus (Fig. 296*a*) oder das Corpus Luysi besteht aus gelbbraun pigmentierten Nervenzellen, welche von Nervenfasern in den verschiedensten Richtungen durchkreuzt werden. Dorsal und ventral ist das linsenförmige Gebilde von einer dünnen Markkapsel mit unentwirrbar scheinender Faserung umgeben.

Die Zona incerta setzt sich caudal in die Formatio reticularis der Mittelhirnhaube fort und besteht aus Längsfaserbündeln, welche durch graue Substanz

mit spärlichen Nervenfasern zerklüftet werden; sie geht medial in das Höhlengrau des III. Ventrikels, lateral in die Gitterschicht des Thalamus über.

Lotheisen, G., Über die Striae medullares thalami optici. Anat. Hefte, herausgeg. von Merkel und Bonnet, No. XII. Die Stria medullaris hat zahlreiche Verbindungen (mit dem Hippocampus, der Substantia perf. anterior, dem Tuber cinereum, dem Ganglion habenulae, dem Corpus pineale); sie dienen vielleicht der Verknüpfung der Centren des Geruches und Gesichtes.

5. Mittelhirn.

Im Mittelhirngebiete, und zwar in der Haube desselben, haben zwei Hirnnerven ihren Ursprung, der N. oculomotorius und N. trochlearis; s. unten: Ursprung der Hirnnerven.

Die vom Tractus opticus durch Vermittelung des Brachium quadrigeminum anterius zum vorderen Vierhügel gelangenden Fasermassen breiten sich auf der Oberfläche desselben aus, bilden sein Stratum zonale und dringen von da zu dem in der Tiefe befindlichen grauen Lager des vorderen Hügels. Aus demselben grauen Lager, das bei vielen Säugern als graue Kappe oberflächlich zu tage tritt (siehe Fig. 385), gehen andererseits Fasermassen hervor, welche ihren Weg centralwärts zum Hinterlappen der Grosshirnrinde nehmen und einen Teil der Sehstrahlung bilden. Seine Nervenzellen sind klein, sternförmig, sehr zahlreich.

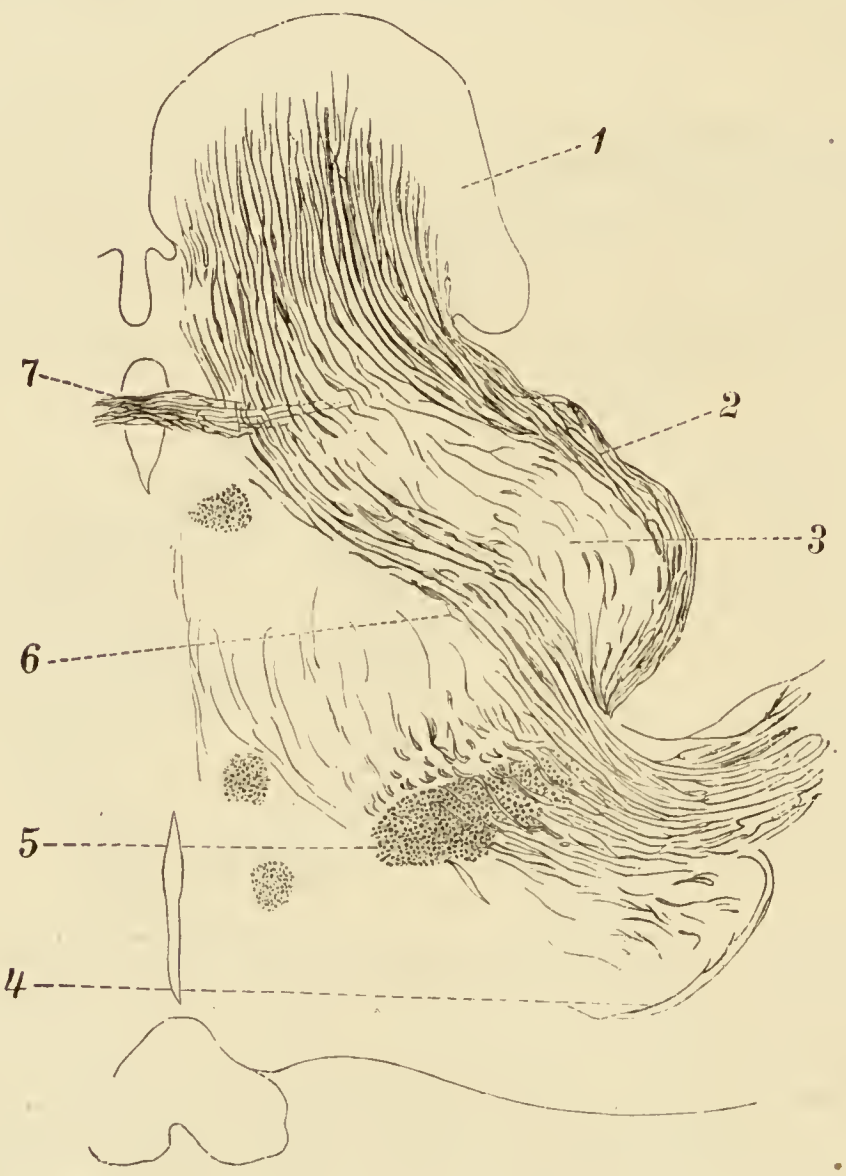

Fig. 385.

Frontalschnitt durch den vorderen Vierhügel des Kaninchens.

1 vorderer Vierhügel; 2 Tractus opticus; 3 Corpus geniculatum laterale; 4 Linsenkern; 5 Hirnschenkelfuss; 6 Fasern des Vierhügels zur Grosshirnrinde; 7 hintere Kommissur (des Zwischenhirnes). (v. Darkschewitsch.)

Auch die hinteren Vierhügel sind von einem Stratum zonale bedeckt. Die im Inneren gelegenen grauen Massen, Ganglien des hinteren Vierhügels, hängen unter sich und mit dem Höhlengrau des Aquaeductus cerebri zusammen. Innerhalb dieses Lagers grauer Substanz sind zahlreiche multipolare Nervenzellen von etwa 18 μ Durchmesser enthalten.

Das Höhlengrau der Lamina quadrigemina setzt sich ventral in das Höhlengrau der Haube des Mittelhirnes unmittelbar fort.

Neben bedeutenden Fasermassen verschiedener Art, welche bei den Leitungsbahnen zu betrachten sein werden, ist in der Haube des Mittelhirnes teils diffuse graue Substanz vorhanden, welche von Bündeln weisser Substanz durchsetzt und Formatio reticularis genannt wird, teils dichter gehäufte. Ein solcher grauer Kern ist der paarige rote Kern, Nucleus ruber der Mittelhirnhaube, sowie die an der Grenze gegen den Fuss des Hirnschenkels angesammelte Substantia nigra. Von ihnen ist Folgendes hervorzuheben:

a) Die Formatio reticularis ist aus Bogenfasern, Längsfasern und multipolaren, dazwischen gelagerten Nervenzellen zusammengesetzt.

b) Die in der Mittelhirnhaube zur Kreuzung gelangenden Brachia conjunctiva schwellen unmittelbar nach geschehener Kreuzung im Gebiete des vorderen Vierhügels durch Einlagerung zahlreicher pigmentierter Multipolarzellen zu einem rundlichen Gebilde an, welches im frischen Zustande rotgraue Farbe besitzt und die Fasermassen entweder unterbricht oder neuen den Ursprung giebt und darum roter Kern der Haube genannt wird. Jenseits der Kernes ziehen die Fortsetzungen des vorderen Kleinhirnarmes als sogenannte Haubenstrahlung centralwärts teils zur Capsula interna, teils zum Thalamus. So kommt an Horizontalschnitten das Bild der Stillingschen halbgeöffneten Schere zum Ausdruck. Fig. 387.

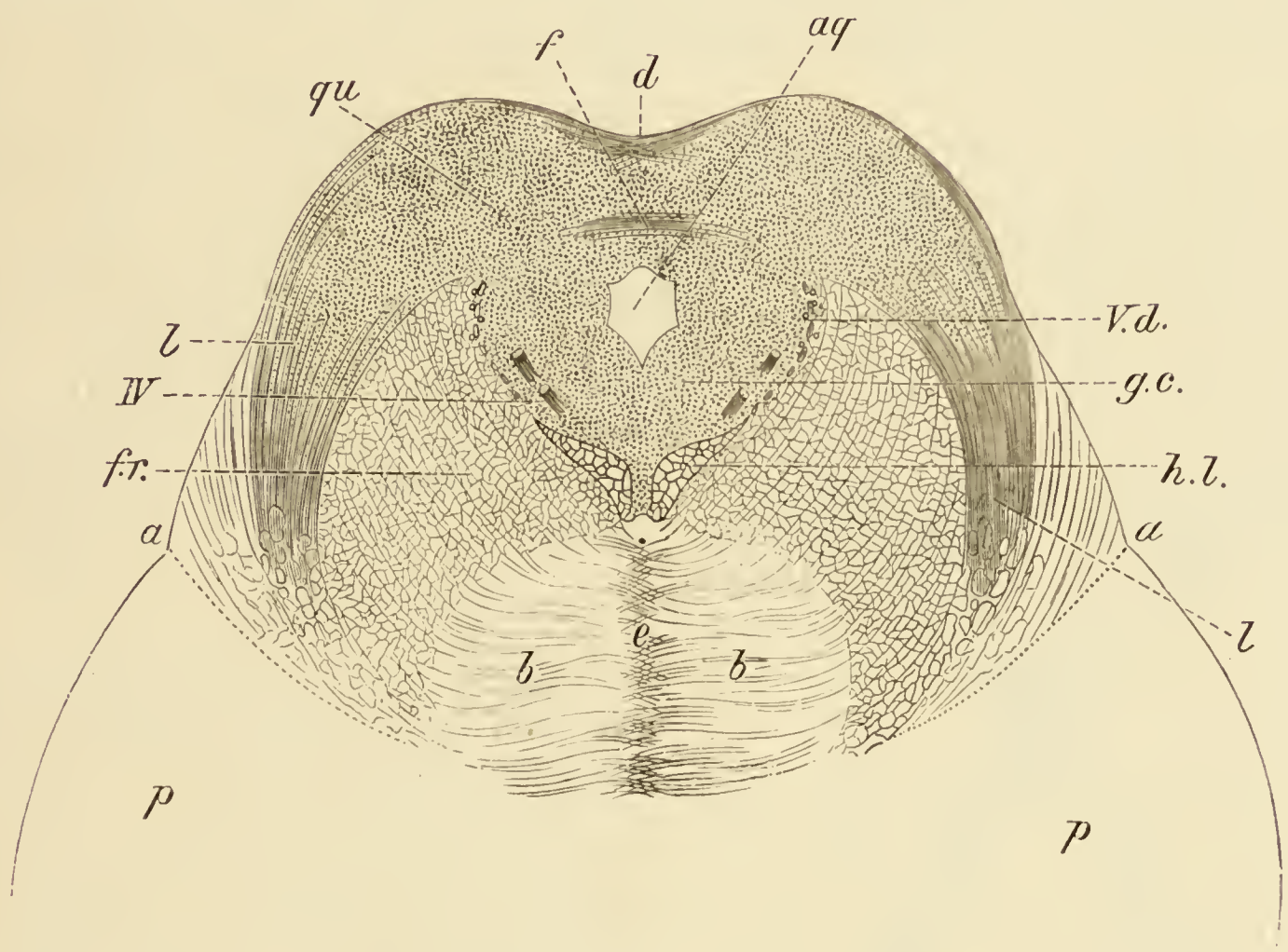

Fig. 386.

Querschnitt der Haubenregion und Lamina quadrigemina im Gebiete der hinteren Vierhügel $^3/_1$.

aq Aquaeductus cerebri; *qu* hintere Vierhügel; *d* Kreuzung der dieselben oberflächlich überziehenden Fasern (Stratum zonale); *f* tiefe Fasern der hinteren Vierhügel; *l* untere Schleife; *g.c* centrale graue Substanz; *V.d.* Wurzelbündel der aufsteigenden Trigeminuswurzel; IV Wurzelbündel des Trochlearis; *h.l.* Fasc. long. medialis; *f.r.* Formatio reticularis; *b*, *b* Bindearme in Kreuzung (bei *e*); *a* Grenze der Haubenregion gegen die Basis pedunculi (*p*).

c) Zwischen Fuss und Haube des Mittelhirnes lagert sich die merkwürdige, dünne, aber breite und langgestreckte Platte der Substantia nigra, welche aus schwarzbraun pigmentierten Nervenzellen in mehr oder minder dichter Häufung und dazwischen durchziehenden Nervenfasern besteht. Das Stratum nigrum, ein stark ventralwärts vorgeschobener Posten grauer Substanz, welcher dorsal mit der Formatio reticularis zusammenhängt, steht an seinem medialen Rande in Verbindung mit der

Substantia perforata posterior. Sie enthält beim Menschen diffus verteilte Nervenzellen, bei vielen Tieren aber ein unpaares, median gelagertes Ganglion, das Ganglion interpedunculare, welches spindelförmige Nervenzellen und glomerulus-olfactorius-ähnliche Endbäumchen enthält. Fig. 376.

Begriff der Raphe. Fig. 386 und 388.

Die Raphe, Naht, Septum medianum, ist ein eigentümlich gestaltetes Verbindungsglied der beiden symmetrischen Hälften der hinteren Hirnhälfte und hat ihr Vorbild in der Commissura anterior medullae spinalis, welche gewisse Umgestaltungen erfährt. Sie erstreckt sich als besondere Erscheinung von dem oberen Ende der Pyramidenkreuzung der Medulla oblongata bis in das Mittelhirn hinein. Ihre Grundlage bildet Neuroglia. Aber sie enthält auch äusserst viele Nervenfasern, von welchen die Mehrzahl in ihr der Kreuzung unterliegt. Sie enthält ferner zerstreute Nervenzellen. Eine auffallende Anordnung zeigen die Blutgefässe. In der ganzen Ausdehnung der Raphe treten, worauf Henle und Duret besonders aufmerksam gemacht haben, unregelmässig paarweise Blutgefässe in die ventrale Kante der Raphe ein und ziehen dorsalwärts zu den daselbst befindlichen grauen Lagern. Ihre ventro-dorsale Ausdehnung wechselt nach den verschiedenen Gebieten. Bei der Eröffnung des Centralkanales in den IV. Ventrikel hat sie ihre grösste Tiefe mit 1 cm, verkürzt sich in der Brücke allmählich, um endlich im Mittelhirne an Breite zuzunehmen. In der Oblongata reicht sie von der Tiefe der vorderen Medianfissur bis zum centralen Höhlengrau; dieses bildet auch fernerhin ihre dorsale Grenze, während ihre ventrale Grenze in der Brücke bis zu den tiefen Brückenfasern, im Mittelhirne bis zum Sulcus medianus reicht.

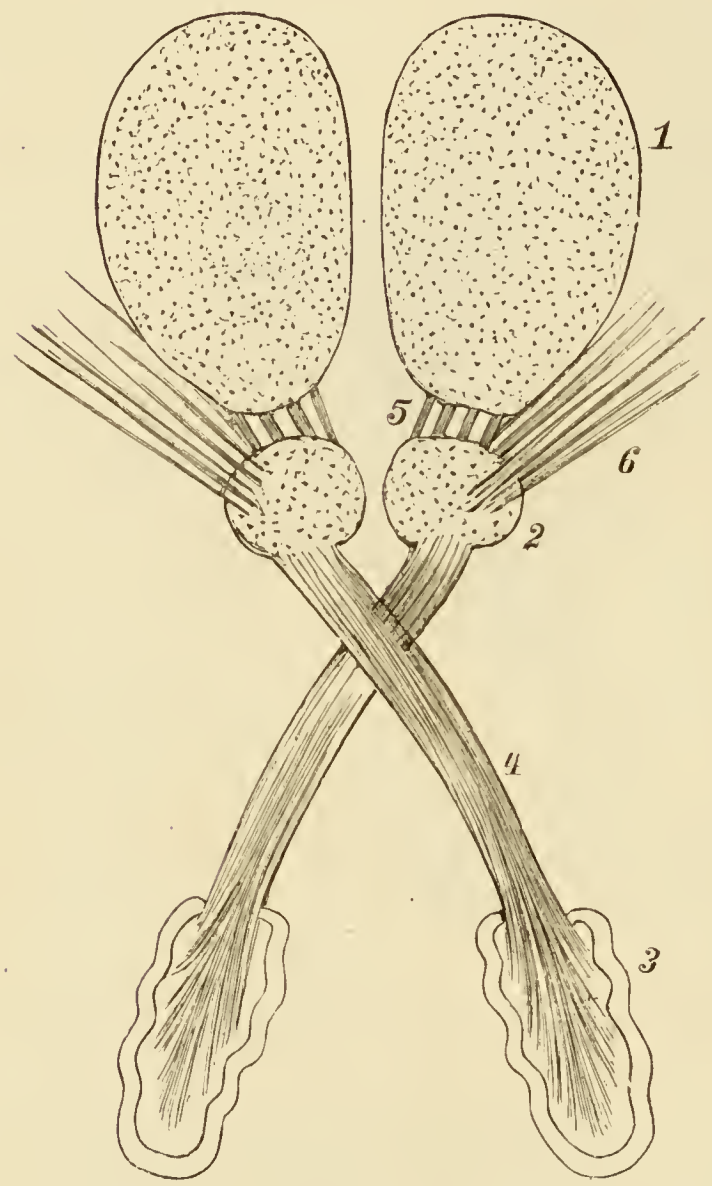

Fig. 387.

Stillingsche grosse und kleine Schere des Gehirnes.

1 Thalamus; 2 roter Kern der Haube des Mittelhirnes; 3 Nucleus dentatus cerebelli; 4 Brachium conjunctivum; 5 Bündel zum Sehhügel vom roten Kerne; 6 Strahlung zur Capsula interna.

6. Kleinhirn.

Die Kleinhirnrinde ist bereits oben (S. 429) im Anschlusse an die Endhirnrinde betrachtet worden.

Von den Kernen des Kleinhirnes stellt der Nucleus dentatus ein in der hinteren Verlängerung der Brachia conjunctiva gelegenes taschenförmiges, mit Nebenfalten versehenes graues Blatt dar, welches eine Dicke von 0,3—0,5 mm besitzt, während die ganze, vorn-medial offene Tasche 15—20 mm lang, 8—10 mm breit und 10—12 mm hoch ist. Der feinere Bau stimmt auffallend mit dem des Nucleus olivae überein, dessen äussere Form ebenfalls eine ähnliche. In dem grauen Blatte nämlich sind in mehreren Lagen zahlreiche, 30—36 μ lange, gelblich pigmentierte Multipolarzellen enthalten, während zwischen den Zellen zahlreiche Nervenfasern durchziehen. Das Innere des Nucleus dentatus ist mit markhaltigen Nervenfasern erfüllt, welche den Markkern des Nucleus dentatus bilden. Die untere Wand des Nucleus liegt in der Gegend des Vogelnestes und befindet sich damit in grosser Nähe des Ependyms des IV. Ventrikels, von welchem nur eine 0,1 mm dicke Markschicht sie trennt. Die den Nucleus dentatus umhüllende Markkapsel stellt einen Filz starker markhaltiger Nervenfasern dar und wird das Vlies oder die Capsula nuclei dentati genannt.

Der feinere Bau des Pfropfkernes stimmt mit dem des Nucleus dentatus überein, während der Kugelkern mehr dem Baue des Dachkernes ähnlich ist. Der letztere besitzt pigmentierte multipolare Nervenzellen von bis 60 μ Durchmesser. Der Pfropf verhält sich zum Nucleus dentatus ähnlich, wie die Nebenoliven zum Olivenkerne.

7. Die Brücke.

An der Brücke unterscheidet man einen basilaren und dorsalen Teil, von welchen der letztere auch Tegmentum pontis, Haube der Brücke, genannt wird. Die Grenze beider Gebiete entspricht der dorsalen Fläche der tiefen Quer-

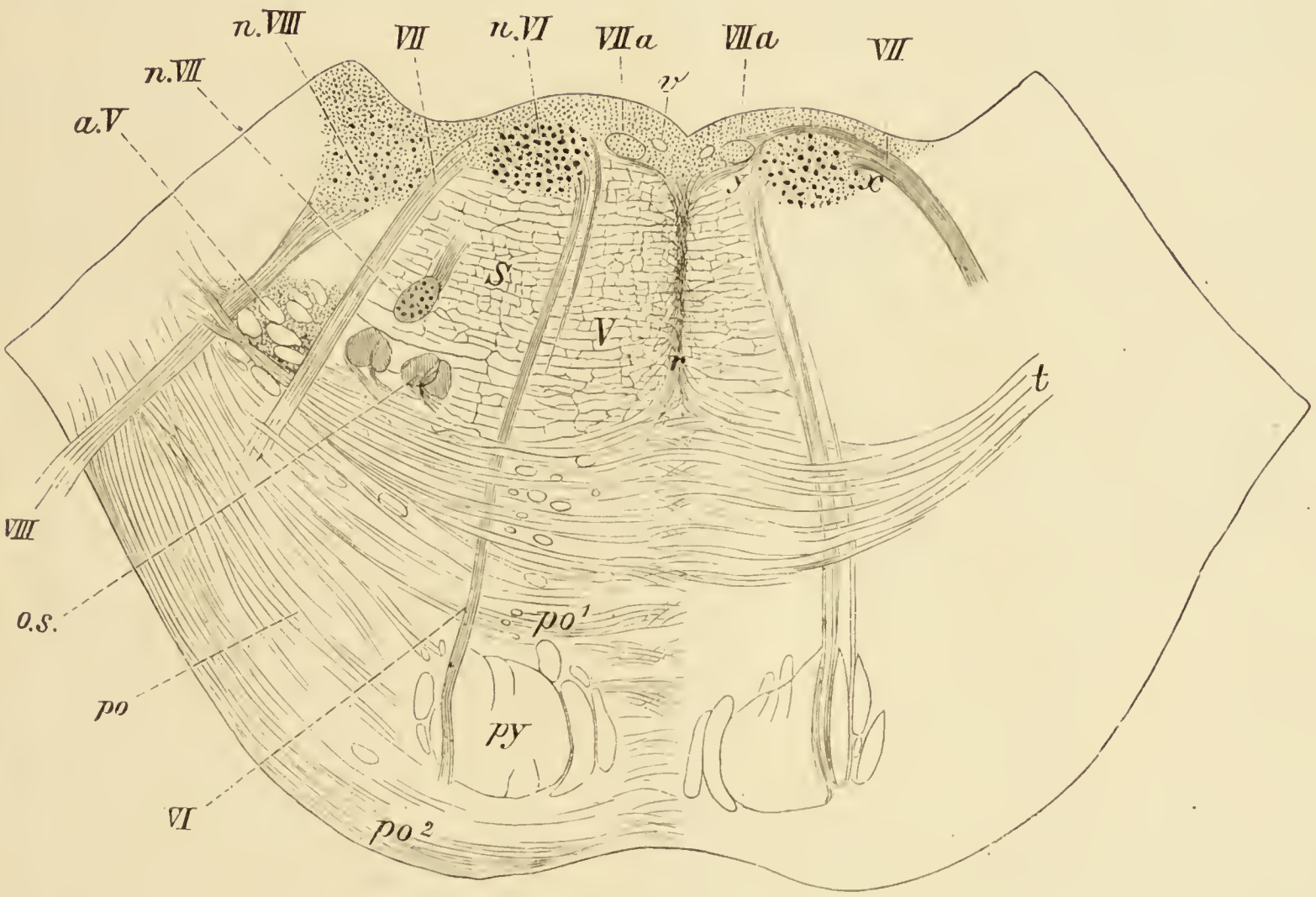

Fig. 388.

Querschnitt durch die Brücke, etwa der Mitte der Rautengrube entsprechend. $^4/_1$.

po aus dem Kleinhirne stammende Querfasern der Brücke, in dorsale oder tiefe Brückenfasern (*po*^{1}) und ventrale oder oberflächliche (*po*^{2}) sich teilend; *py* Pyramidenbahnen; *t* Querfasern, die zu der oberen Olive *o.s.* in Beziehung stehen (homolog dem Corpus trapezoideum bei Säugetieren). *r* Raphe; VI N. abducens; VII N. facialis, Austrittsschenkel; VII *a* Facialis-Zwischenstück quergeschnitten; VIII vordere Wurzel des Akustikus; *a.*V absteigende Wurzel des Trigeminus; *n.*VIII Kern der vorderen Akustikuswurzel; *n.*VI Kern des Abducens; *n.*VII eigener Facialiskern. Zum Austrittsschenkel des Facialis (VII) begeben sich bei *y* Fasern aus der Raphe, bei *x* anscheinend Fasern aus dem Kerne des Abducens; *v* Venenquerschnitt.

faserung der Brücke und der ventralen Fläche der Formatio reticularis, welche der Haube der Brücke angehört. Die Grenze beider Abschnitte wird ferner bezeichnet durch die Querfaserzüge des Corpus trapezoideum, sowie durch die Längsbündel der Schleifenschicht, Lamina lemnisci; beide sind noch der Pars dorsalis pontis zuzurechnen.

Zu der Brücke stehen von grossen Marksträngen vor allem die Grosshirnschenkel und seitlichen Kleinhirnarme in innigem, bei der Betrachtung der Leitungsbahnen sich aufklärenden Beziehungen. Sie ist aber nicht bloss Durchgangspunkt für weisse Stränge, sondern enthält eine Menge grauer Substanz sowohl im dorsalen als auch im ventralen Gebiete.

Das dorsale Gebiet enthält den vorderen Teil des Bodens des IV. Ventrikels, die Ursprungs- und Endkerne mehrerer Hirnnerven (des VII., VI., eines Teiles des V. und VIII.), die Formatio reticularis, die obere Olive und eine Reihe anderer Kerne; s. unten.

Die obere Olive, Nucleus olivaris superior, liegt im caudalen Teile der Brücke, lateral von den Wurzelfasern des N. abducens, an der ventralen Seite des Facialiskernes, den sie vorn überragt, ohne sich so weit caudalwärts zu erstrecken. Sie stellt eine meist in zwei Hälften zerfallende gebogene Platte grauer Substanz dar, welche multipolare kleine Nervenzellen enthält. Bei vielen Säugetieren, z. B. bei Karnivoren, ist sie weit stärker ausgebildet und der unteren Olive ähnlicher. Mit der unteren Olive steht sie in keiner Verbindung und ist gegen die Formatio reticularis nur unbestimmt abgegrenzt.

Alle jene besonderen Ansammlungen grauer Substanz im Tegmentum pontis können als Nuclei tegmenti pontis oder Nuclei pontis dorsales zusammengefasst werden.

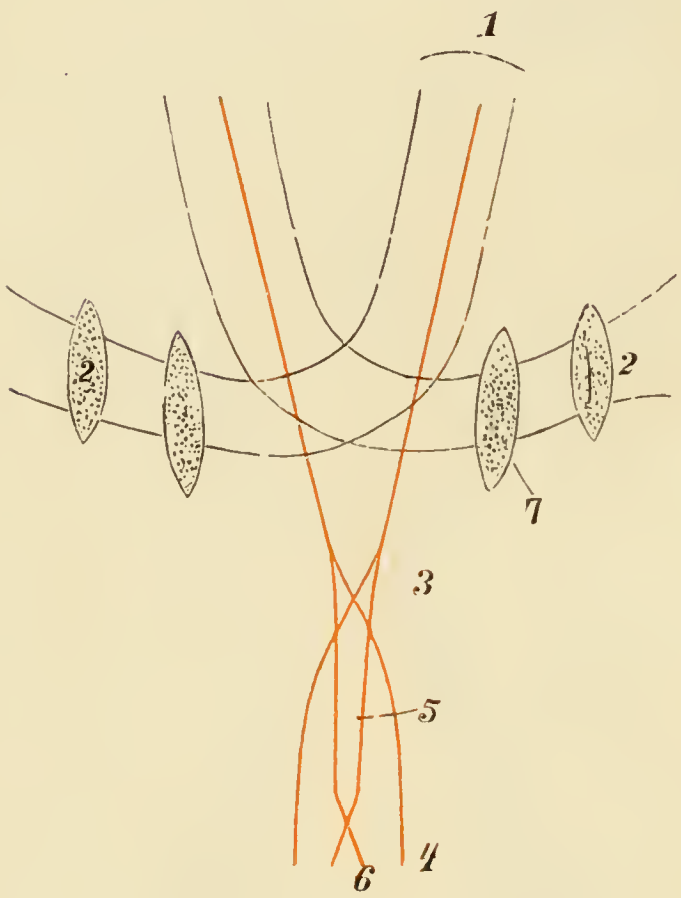

Fig. 389.

Schema der Hauptfaserstränge der Brücke.

1 Grosshirnschenkel, darunter rot Pyramidenbahn bis zum Rückenmarke; 2 Brachium pontis (Brückenarm); 3 Decussatio pyramidum; 4 gekreuzter Pyramidenteil, Fasciculus cerebrospinalis lateralis; 5 ungekreuzter Pyramidenteil, Fasciculus cerebrospinalis anterior; 6 Schema der Commissura anterior alba hinsichtlich der Vorderstrangpyramidenbahn, die in langer Linie ihre Kreuzung durchmacht (von M. v. Lenhossék bestrittene Annahme, s. oben S. 302); 7 Nuclei pontis.

Aber auch der ventrale Teil der Brücke enthält bedeutende Ansammlungen grauer Substanz in grösseren und kleineren Lücken, welche zwischen den Quer- und Längsbündeln des Brückenmarkes übrig bleiben. Diese Ansammlungen stellen in ihrer Gesamtheit die Nuclei pontis ventrales dar.

Die im Pons vorwärts ziehenden Pyramiden der Oblongata sind bei ihrem Eintritte in die Brücke kompakte Stränge, im weiteren Verlaufe aber werden sie durch querziehende Brückenbündel zerklüftet. Auch dorsal von den Pyramiden sind noch reichlich querziehende Brückenbündel vorhanden.

Beachtet man das Verhältnis des Hirnschenkelfusses zur Brücke, so nimmt man wahr, dass die vom Kleinhirne kommenden mächtigen Crura lateralia oder Brückenarme des Kleinhirnes den Hirnschenkelfuss ventral in dichten Massen bedecken und umgreifen. Nur ein Teil von ihnen bedeckt jedoch den Fuss von aussen; die Mehrzahl hingegen dringt von beiden Seiten zwischen die Fussfaserung ein, drängt sie in einzelne Bündel auseinander und wird dadurch selbst in Bündel zerlegt. Man unterscheidet daher an den Brückenfasern ein Stratum superficiale, complexum und profundum pontis.

Nicht der ganze Hirnschenkelfuss durchsetzt jedoch die Brücke in Längsrichtung; es ist im Gegenteile nur ein kleinerer Teil, welcher durch die Brücke hindurch in die Oblongata gelangt; er wird dargestellt durch die Pyramiden. Der andere, grössere Teil des Hirnschenkelfusses, nämlich das laterale und fast das ganze mediale Drittel desselben, bleibt in der Brücke, gelangt unter Kreuzung mit den Bündeln der anderen Seite zu den ventralen Brückenkernen und zieht jenseits derselben im Brückenarme der anderen Seite zum Kleinhirne. Die beiden Brückenarme sind hiernach keine Commissura cerebelli im eigentlichen Sinne, sondern mächtige Kreuzungsbündel von Bahnen zwischen Gross- und Klein-

hirn, wie bei den Leitungsbahnen weiter zu erörtern sein wird. Was die Nuclei pontis ventrales betrifft, so ist von ihnen noch zu sagen, dass in jeder Seitenhälfte der Brücke Ansammlungen grauer Substanz sowohl ventral von den Pyramiden vorhanden sind, als dorsal von ihnen und selbst zwischen ihren zersprengten Bündeln.

8. Medulla oblongata.

Die vorbereitenden Änderungen, welche den Bau des Rückenmarkes in denjenigen der Medulla oblongata überführen, beginnen bereits im Gebiete des II. Halsnerven.

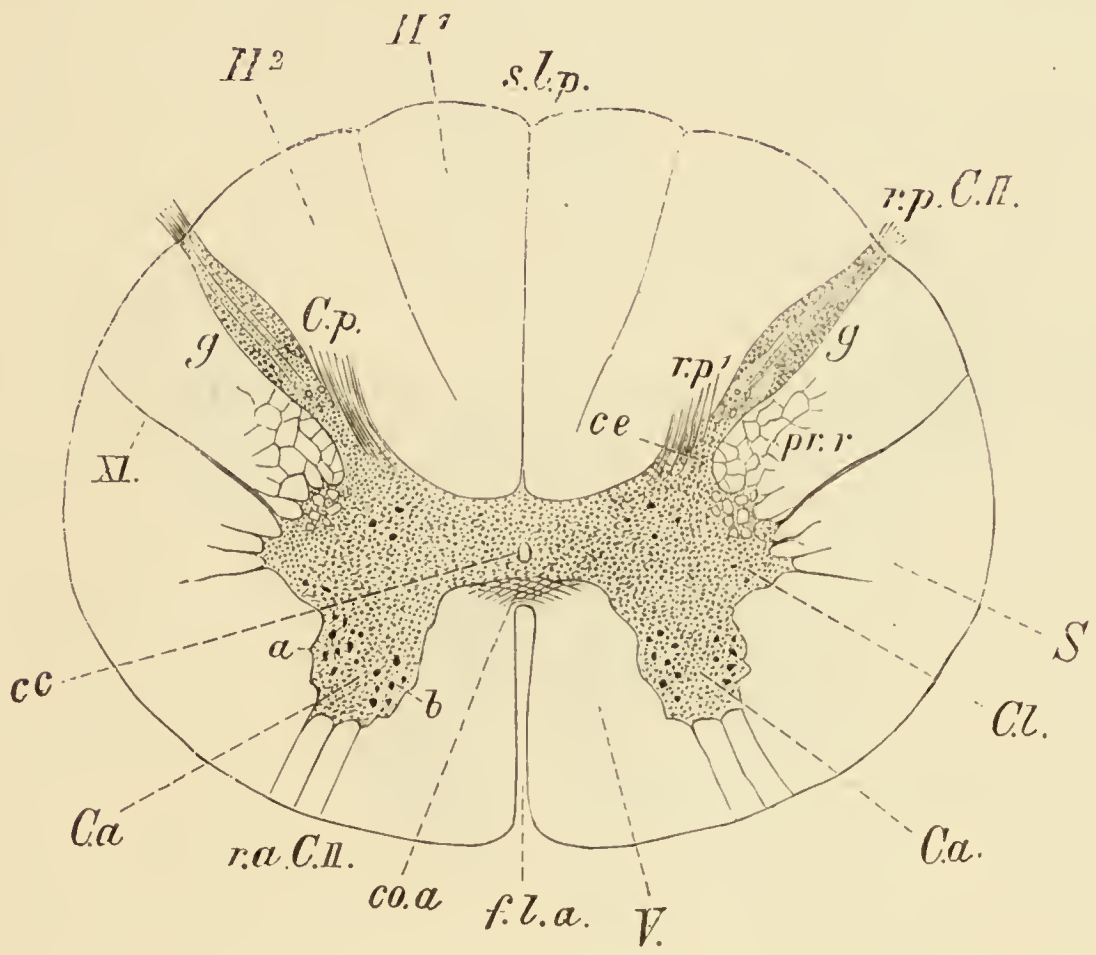

Fig. 390.

Querschnitt durch das Halsmark im Gebiete des zweiten Cervikalnerven. $^6/_1$.

f.l.a. Fissura longitudinalis anterior; *s l p.* Sulcus longitudinalis posterior; *V* Vorderstrang; S Seitenstrang; H^1 Gollscher Strang (Fasciculus gracilis); H^2 laterale Abteilung des Hinterstranges (Fasciculus cuneatus); *cc* Centralkanal; *co.a.* vordere Kommissur; *r.a.C.*II. vordere, *r p.C.*II. hintere Wurzel des II. Cervikalnerven; XI Fasern der N. accessorius, die indessen nicht in der Seitensäule, sondern bei *a* entspringen; *C.a.* Vordersäule; *a*, *b* Ganglienzellengruppen derselben; *C.l.* Seitensäule; *pr.r.* Formatio reticularis; *C.p.* Hintersäule; *ce* deren Hals; *g* deren Substantia gelatinosa.

Im unteren Teile des letzteren Gebietes ähnelt der Querschnitt des Halsmarkes im allgemeinen dem Querschnitte des Brustmarkes; die Seitensäule tritt wieder deutlich hervor. Die Formatio reticularis ist stark ausgebildet, der Hals der Hintersäule lang ausgezogen. Aus der Spitze der Hintersäule, die von gelatinöser Substanz umsäumt wird, treten hintere Wurzelfasern hervor. Der Centralkanal ist elliptisch mit sagittaler Längsachse. Die Gollschen und Burdachschen Bündel sind deutlich abgegrenzt. Aus der Seitensäule tritt ein Wurzelbündel des N. accessorius, das bei *a* entspringt; aus der Vordersäule treten Bündel der motorischen Wurzel des II. Halsnervenpaares hervor (Fig. 390).

Im oberen Teile des Gebietes des II. Halsnerven sind die Veränderungen bereits beträchtlicher geworden. Der Kopf der Hintersäule, vorher spindelförmig zugespitzt, zeigt sich zu einer rundlichen Anschwellung umgebildet, der Hals stielförmig ausgezogen, die Basis der Hintersäule verstärkt. Infolge der letzteren Veränderung liegt an Stelle der hinteren Kommissur hinter dem Centralkanale

ein breiter grauer, zellenreicher Querbalken, der schon im unteren Teile des II. Halsnerven vorgebildet ist. Der angeschwollene Kopf der Hintersäule bedingt durch sein Hervortreten das früher erwähnte Tuberculum cinereum (S. 324).

Nicht allein die Form, sondern auch die Lage der Hintersäule ist verändert. Schon in Fig. 390 macht sich eine stärkere laterale Neigung der Längsachsen der Hintersäulen bemerklich. In Fig. 391 ist die laterale Umlegung schon so bedeutend, dass die Längsachsen beider Hintersäulen, die vorher noch einen hinten offenen Winkel von etwa 80° bildeten, nunmehr einen solchen von 140° zwischen sich lassen, d. h. die Hintersäulen haben eine fast horizontale Lage angenommen. Im übrigen Halsmarke und im Dorsalmarke laufen jene Achsen fast einander parallel.

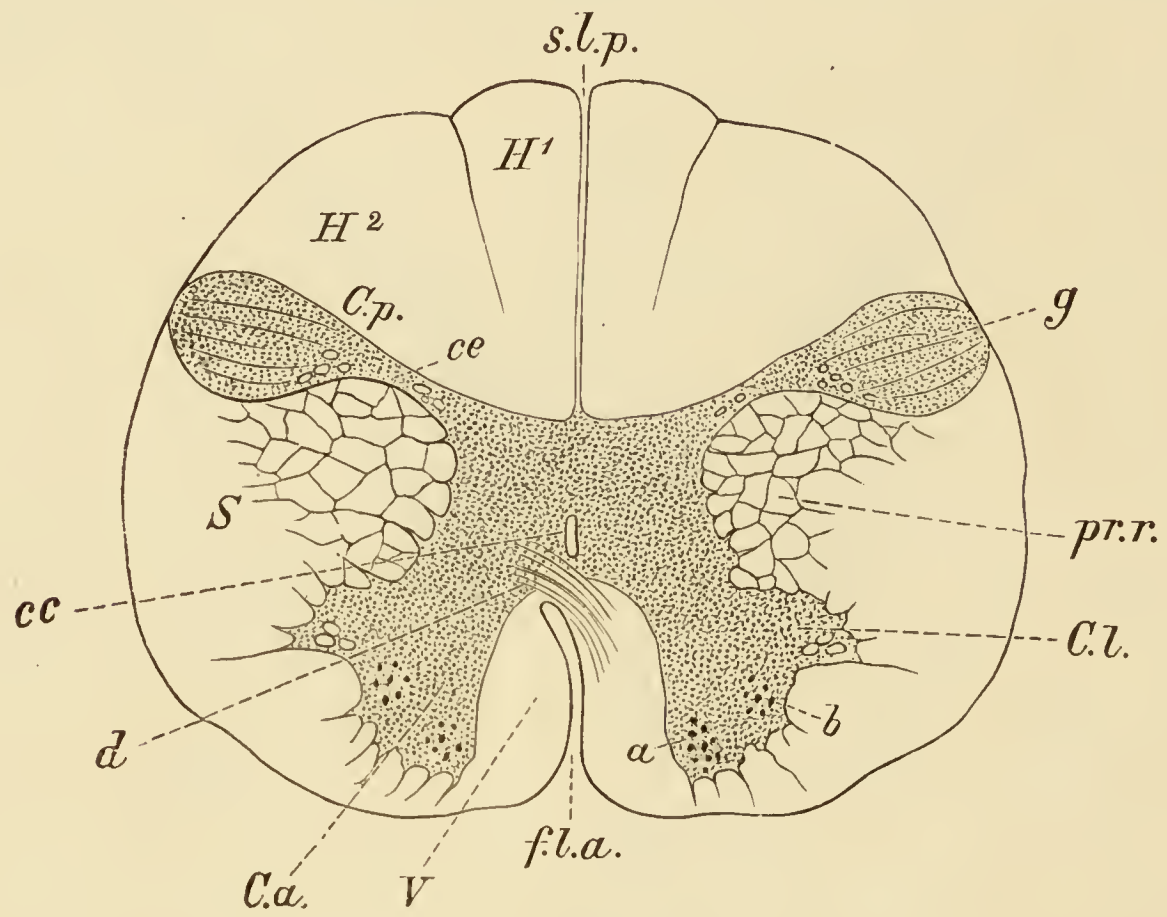

Fig. 391.

Querschnitt des Halsmarkes im Gebiete des Anfanges der Pyramidenkreuzung. 6/1.

f.l.a. Fissura longitudinalis anterior, durch die Kreuzungsfasern *d* schief gestellt; *s.l.p.* Sulcus longitudinalis posterior; *V* Vorderstrang; *S* Seitenstrang; H^1 und H^2 die beiden Abteilungen der Hinterstränge; *cc* Centralkanal; *C.a.* Vordersäule; *a* mediale, *b* laterale Ganglienzellengruppe der Vordersäule; *C.l.* Seitensäule; *pr.r.* Formatio reticularis; *C.p.* Hintersäule; *ce* deren Hals; *g* deren Kopf (Substantia gelatinosa).

Mit dieser Umlegung geht Hand in Hand eine veränderte Form und Grösse der Fasciculi graciles und cuneati; sie haben an Breitenausdehnung zu-, an Tiefe etwas abgenommen. Die Breitenausdehnung der Hintersäulen nimmt alsbald einen noch stärkeren Grad an, infolge der Einlagerung grauer Substanz in dieselben. Diese Einlagerung grauer Substanz geht von der Basis der Hintersäulen aus, welche jederseits zwei, anfangs niedrige und schmale, bald aber hohe und breite Fortsätze, hintere Nebensäulen, dorsalwärts in die Hinterstränge entsendet. Diese Fortsätze kann man auch als besondere Kerne betrachten; in der That werden sie Nucleus fasciculi gracilis und Nucleus fasciculi cuneati genannt. Der letztere trägt an seinem konvexen Kopfe noch einen kleinen Nebenkern, den Nucleus fasciculi cuneati externus s. accessorius. Die Zunahme ist noch beträchtlicher, als sie bei der Vergleichung der Figuren 393 und 392 erscheint; denn der letztere Querschnitt ist 6 mal, der erstere nur 4 mal vergrössert. Der Kopf der Hintersäule ist infolge der Ausdehnung dieser dorsalen Nebenkerne unter die Horizontale herabgedrückt worden. Derselbe Kopf zeigt

einen ansehnlichen halbmondförmigen Beleg von weisser Substanz, welcher weiter caudal sehr schmal begann. In diesem Belege liegt der quergeschnittene intramedullare Teil der absteigenden Wurzel des N. trigeminus vor, die in diesem Kopfe ihren Endkern hat (s. hintere Wurzeln der Rückenmarksnerven, S. 306). Was die Höhe des Auftretens der wichtigen hinteren Nebensäulen betrifft, so findet dasselbe bereits im Gebiete der Pyramidenkreuzung statt; aufwärts von letzterer erreichen sie jedoch ihre grösste Entfaltung. Äusserlich ist die mediale Nebensäule durch die Clava, die laterale durch das Tuberculum cuneatum ausgesprochen (S. 324).

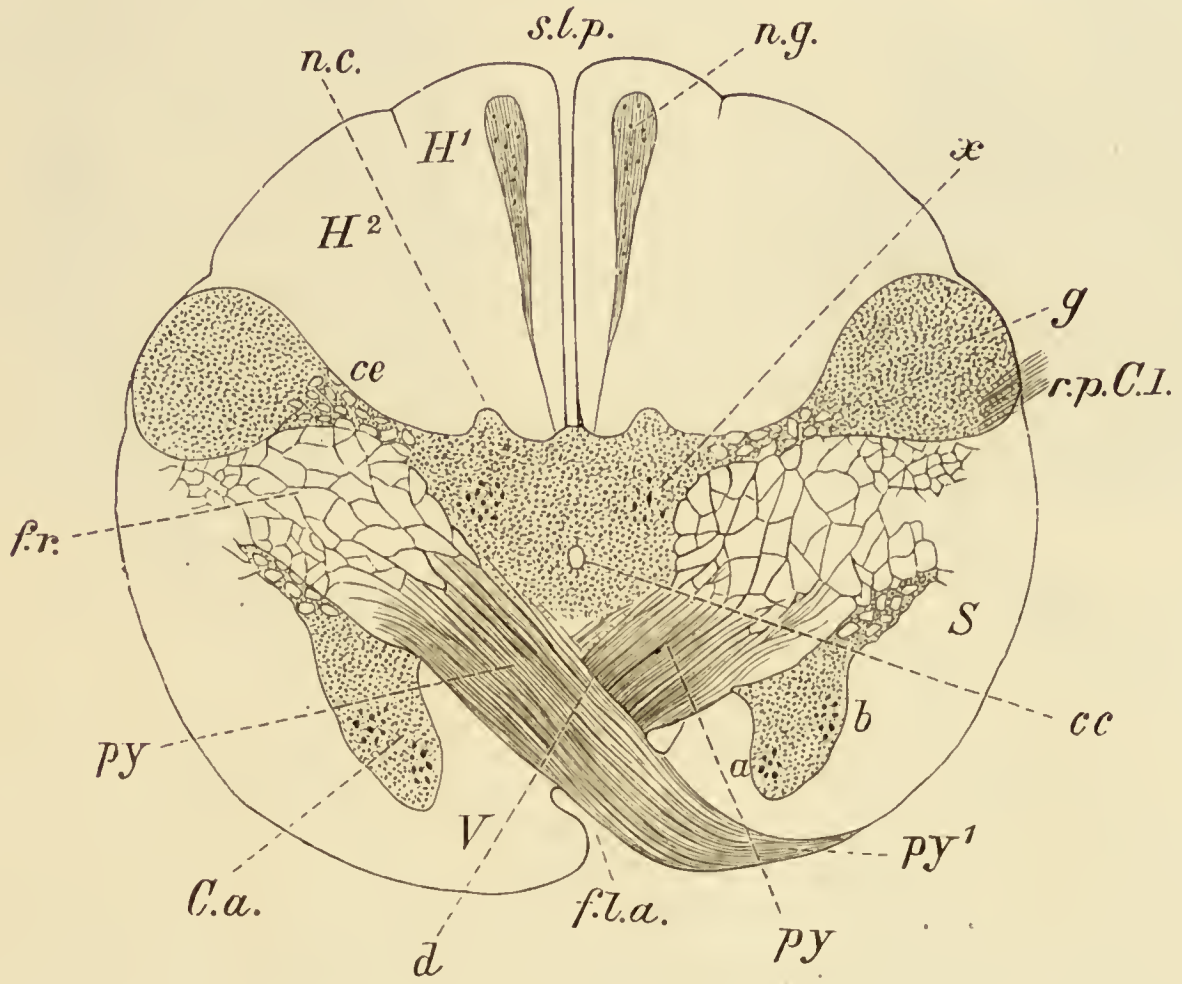

Fig. 392.

Querschnitt durch das Übergangsgebiet der Medulla spinalis in die Medulla oblongata innerhalb der Pyramidenkreuzung.

f.l.a. Fissura longitudinalis anterior, durch die sich kreuzenden Pyramidenbündel (*py*, *py*¹) seitlich verschoben; *d* Pyramidenkreuzung; *V* Vorderstrang; *C.a.* Vordersäule mit ihren Ganglienzellengruppen *a* und *b*; *cc* Centralkanal; *S* Seitenstrang; *f.r* Formatio reticularis; *ce* Hals; *g* Kopf der Hintersäule; *r.p.C.*I hintere Wurzel des ersten Cervikalnerven; *n.c* erste Andeutung des Nucleus fasciculi cuneati; *n.g* Nucleus fasciculi gracilis; *H*¹ Fasciculus gracilis; *H*² Fasciculus cuneatus; *s.l.p* Sulcus long. posterior; *x* Ganglienzellengruppe in der Basis der Hintersäule.

Als eine sehr auffallende Erscheinung macht sich bei der Vergleichung der Figuren 393 und 392 ferner die bedeutende Verringerung des Querschnittes der weissen Substanz geltend, welche im Bereiche des Hinter- und des Seitenstranges statt hat.

Was den Hinterstrang betrifft, so ist die mediale Nebensäule nur mit einer sehr dünnen Markschale bedeckt, während die laterale Nebensäule immer noch ein ansehnlicheres Marklager über sich hat.

Beide Nebensäulen enthalten zahlreiche Nervenzellen, die mediale mehr zerstreute grössere, die laterale zahlreichere kleine.

Die in weiter oben gelegenen Gebieten der Oblongata auftretenden bezüglichen Verhältnisse lassen sich aus dem Vorhergehenden sehr wohl verstehen. Der Querschnitt Fig. 394 zeigt die Oblongata mit eröffnetem Centralkanale, im hinteren Bezirke des 4. Ventrikels (Calamus scriptorius). Den Boden des vierten

Ventrikels nimmt die Lamina cinerea fossae rhomboideae ein. Als besondere Bestandteile enthält die letztere neben dem Sulcus medianus den kleinen Nucleus eminentiae medialis, ventro-lateral in geringem Abstande von diesem den stärkeren Nucleus hypoglossi, d. i. den Ursprungskern des XII. Hirnnerven. Lateral von letzterem liegt der Endkern des X. Hirnnerven, des N. vagus,

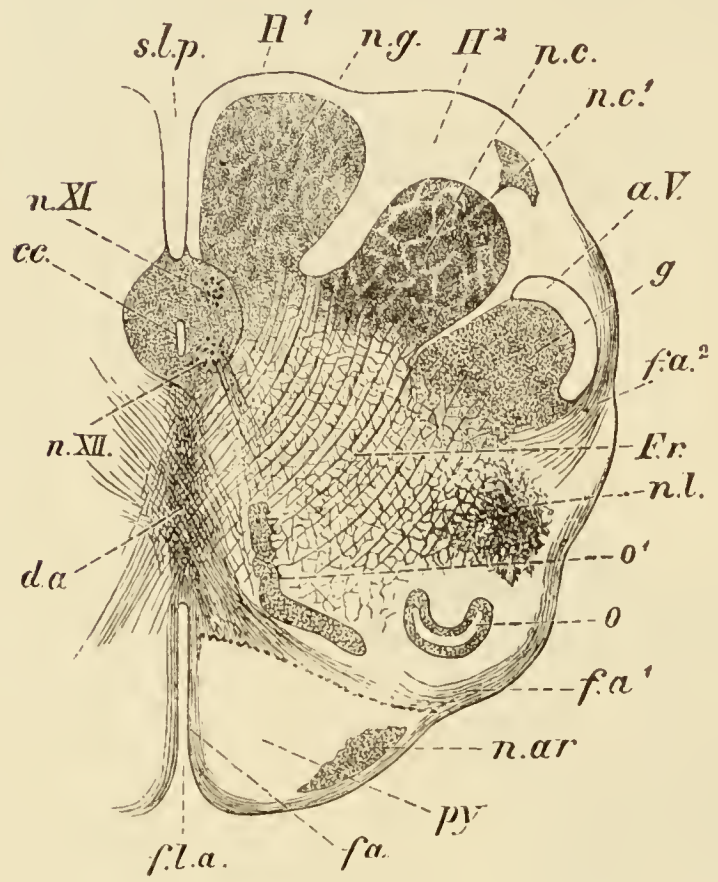

Fig. 393.

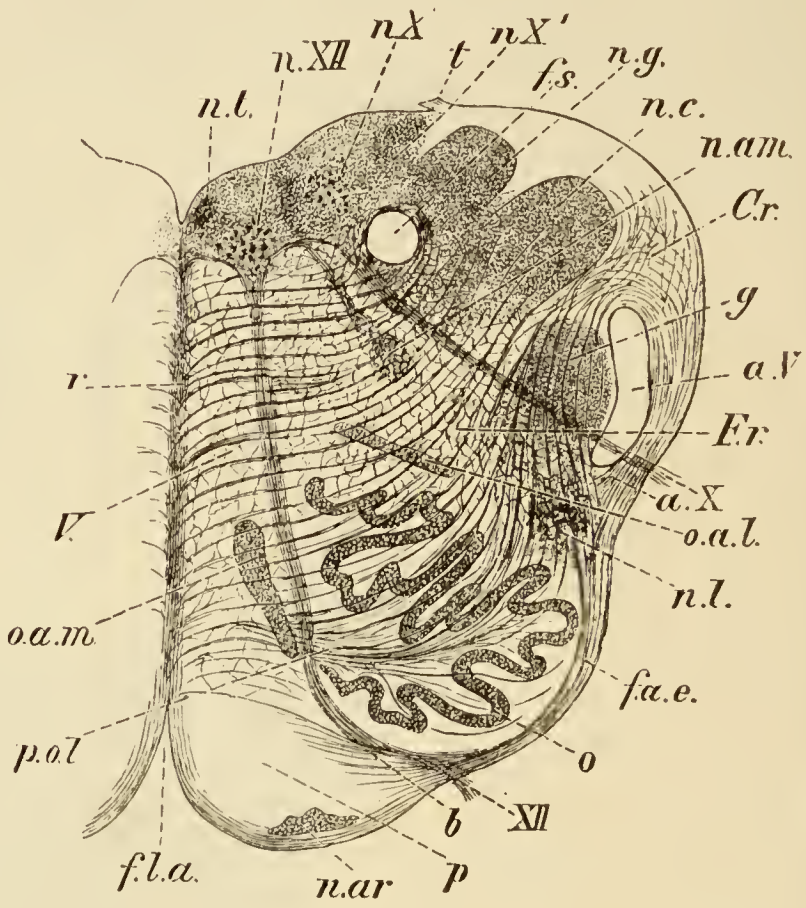

Fig. 394.

Fig. 393. Querschnitt der Medulla oblongata in der Gegend der sog. oberen Pyramidenkreuzung. $^4/_1$.

f.l.a. Fissura longit. anterior; *s.l.p.* Sulcus longit. posterior; *n.*XI. Kern des Accessorius vagi; *n.*XII. Kern des Hypoglossus mit sich entwickelnden Nervenfasern; *d a.* sog. obere oder sensible Pyramidenkreuzung; *py* Pyramidenstrang, Fasciculus cerebrospinalis pyramidalis; *n.ar.* Nucleus arcuatus; *o*¹ mediale } Nebenolive; *o* Anfang des Olivenkernes; *n.l.* Kern des Seitenstranges; *F.r.* Formatio reticularis; *g* Substantia gelatinosa mit *a. V.* der absteigenden Wurzel des Trigeminus; *n.c.* Kern des Keilstranges; *n.c.*¹ Nucleus externus fasciculi cuneati; *n.g.* Kern des zarten Stranges; *H*¹ zarter Strang; *H*² Keilstrang; *cc* Centralkanal; *f.a*, *f.a*¹, *f.a*² Fibrae arciformes externae (genauere Erklärung derselben im Texte).

Fig. 394. Querschnitt durch die Medulla oblongata etwa in der Mitte der Olive. $^4/_1$.

*n.*XII Kern des Hypoglossus; *n*X zellenreicher; *n*X¹ zellenarmer Teil des Vagus-Endkernes; *n.t.* Kern der Eminentia medialis; XII N. hypoglossus; X N. vagus; *n.am.* Nucleus ambiguus; *n.l.* Kern des Seitenstranges; *o* Olivenkern; *o.a.l.* äussere oder dorsale Nebenolive; *n.g.* Kern des Fasciculus gracilis; *n.c.* Kern des Fasciculus cuneatus; *g* Substantia gelatinosa; *a. V.* absteigende Wurzel des Trigeminus; *f.s.* Tractus solitarius (Bündel von Lenhossék); *t* Abgangsstelle der Taenia fossae rhomboid.; *C.r.* Corpus restiforme; *p* Pyramiden; dieselben werden umgürtet von Fibrae arciformes externae (*f.a.e.*), die zum Teile bei *b* sich in die Tiefe senken, bei *a* aus Fasern hervorgehen, welche einerseits auf der Aussenseite des Corpus restiforme verlaufen, andererseits die gelatinöse Substanz *g* durchsetzen; letztere werden auch zum Teile zu inneren Bogenfasern; andere innere Bogenfasern sieht man aus *n.g.* und *n.c.* hervorgehen. Viele der inneren Bogenfasern dringen in die Olive ein; aus dem Hilus der letzteren entwickelt sich ein mächtigeres zur Raphe ziehendes Bündel; *p o l.* Pedunculus olivae; *r* Raphe; *F.r.* Formatio reticularis, von den inneren Bogenfasern durchzogen; *f.l.a.* Fissura longitudinalis anterior; *n.ar.* Nucleus arcuatus.

Nucleus terminalis n. vagi; ventral von diesem Endkerne ist eine kleine Ansammlung grauer Substanz gelegen, Nucleus ambiguus, d. i. der Ursprungskern der motorischen Teile des Vagus. Lateral vom Endkerne des Vagus folgen die mächtigen Nebenkerne der Hintersäule, d. i. der Nucleus fasciculi gracilis und Nucleus fasciculi cuneati; ferner der gelatinöse Kopf der Hintersäule selbst, mit der ihn aussen umsäumenden Radix descendens n. trigemini. Ventral vom Kopfe der Hintersäule befindet sich der Querschnitt einer benachbarten grauen Säule, welche Kern des Seitenstranges der Oblon-

gata genannt wird und eine neue Erscheinung darstellt. Ventral von diesem fällt vor Allem ein gefaltetes Blatt grauer Substanz auf, der Nucleus olivaris inferior, welcher dorsal und medial von zwei kleineren Kernen flankiert wird, Nucleus olivaris accessorius medialis und dorsalis. Der mediale heisst mit Unrecht auch grosser Pyramidenkern, zum Unterschiede von kleineren Pyramidenkernen oder Nuclei arcuati, von welchen einer (*n. ar.*) am ventralen Pyramidenrande, umsäumt von Bogenfasern, gelegen ist. Fig. 394.

Schon in weiter abwärts gelegenen Querschnitten (Fig. 393) sind mehrere der erwähnten neuen grauen Lager zu finden, so der Kern des Seitenstranges, die mediale Nebenolive, der Anfang des Nucleus olivaris selbst, als kleiner geschlossener Doppelhalbmond, gleich einer embryonalen Gastrula. Die Pyramide zeigt einen kräftigen, von Fibrae arciformes umgebenen Nucleus arciformis.

Vergleicht man die Fig. 394 und 393, so lässt sich erkennen, dass mit der Eröffnung des IV. Ventrikels eine weitere Umlegung der dorsalen grauen Lager stattgefunden hat; denn auch die beiden grossen dorsalen Nebenkerne sind jetzt der lateralen Umlegung anheimgefallen. Die Olivenkerne und ihre grauen Nachbarn stellen, wie schon oben bemerkt, neue Erscheinungen dar, welche ihren Ausgangspunkt in Einwucherungen von der dorsalen Fläche her besitzen (S. 416). Statt Vorder- und Hintersäulen liegen nunmehr mediale nnd laterale Säulen vor, um so mehr, als die Vordersäulen durch andere Vorgänge ganz in die Gegend des Centralkanales zurückgedrängt wurden und in die Nähe der Medianebene zu liegen kamen.

Ausser den genannten kompakten grauen Massen kommt in der Medulla oblongata die auch im Mittelhirne und in der Brücke vorhandene Formatio reticularis vor und nimmt hier bedeutende Gebiete ein. Sie beruht auf einer netzförmigen Auflösung der grauen Substanz, welche schon in der Formatio reticularis des Rückenmarkes ihr Vorbild hat, in der Gegend der Pyramidenkreuzung eine grosse Entfaltung erreicht und sich durch ihr Übergreifen aus dem seitlichen in das hintere Gebiet der Medulla oblongata noch bedeutend weiter ausdehnt. Man kann sie geradezu betrachten als diffuse Ausbreitung grauer Substanz, welche von Längsfaserzügen und Bogenfaserzügen reichlich durchsetzt wird. Gitterwerke von sich kreuzenden Längs- und Bogenfaserzügen kommen aber auch ausserhalb der grauen Substanz vor. Man unterscheidet daher mit Henle eine Formatio reticularis grisea und alba. Letztere liegt oberhalb der Pyramidenkreuzung zwischen der Raphe und den durchziehenden Hypoglossuswurzeln (Fig. 393, 394), also im Vorderstrange der Oblongata, dorsal von den Pyramiden; die grisea dagegen hat lateral von jener ihre Lage und breitet sich dorsal von der Olive, zwischen den durchziehenden Hypoglossus- und Vaguswurzeln aus, greift noch über letztere hinweg und steht mit der grauen Substanz der dorsalen Nebensäulen und des Kopfes der Hintersäule in Zusammenhang.

Während die Pyramiden den ventralen, basilaren Teil oder Fuss der Oblongata ausmachen, gehört das übrige Gebiet der letzteren dem dorsalen Teile oder der Haube der Oblongata an.

Über die Nervenursprungs- und Endkerne s. Ursprung der Hirnnerven.

Der Nucleus olivaris inferior, untere Olive, erscheint auf dem Querschnitte als wellig gebogener Streifen grauer Substanz von 0,3—0,4 mm Breite, welcher medial offen, mit der Konvexität lateralwärts gerichtet ist. Als Ganzes aber ist der Olivenkern ein taschenförmig gestaltetes graues Blatt mit Nebenbiegungen, dessen Eingang Hilus genannt wird und dessen Ähnlichkeit mit dem gezahnten Kerne des Kleinhirnes schon hervorgehoben worden ist. Am oberen und unteren Ende ist der Kern ringförmig geschlossen. Er besteht aus feingranulierter gelatinöser Substanz mit zahlreichen kleinen, häufig gelb pigmentierten Multipolarzellen von 18—26 μ Durchmesser. Das graue Blatt wird reichlich

durchsetzt und zerschnitten von kleinen Bündeln markhaltiger Nervenfasern. Aus einer zwischen beiden Oliven gelegenen Schicht, der Olivenzwischenschicht, Stratum interolivare lemnisci, tritt ein grösseres Bündel als Pedunculus olivae in den Hilus ein, zerfällt hier in kleinere Teile und strahlt gegen die konkave Innenfläche des Kernes aus. Ein Teil der den Markkern der Olive darstellenden Innenfasern entspringt von den Neuriten der Nervenzellen des Olivenkernes, ein anderer aber tritt durch und entspringt von den Zellen der gegenseitigen Olive; so beiderseitig. Die in dem Olivenkerne der einen Seite entsprungenen Faserbündel treten hiernach durch die Raphe zur Olive der anderen Seite, durchsetzen sie und bilden darauf den Hauptbestandteil des Corpus restiforme als Fibrae cerebello-olivares (s. Leitungsbahnen). Es findet also in der Mittellinie eine Kreuzung der beiderseitigen Olivenfasern statt.

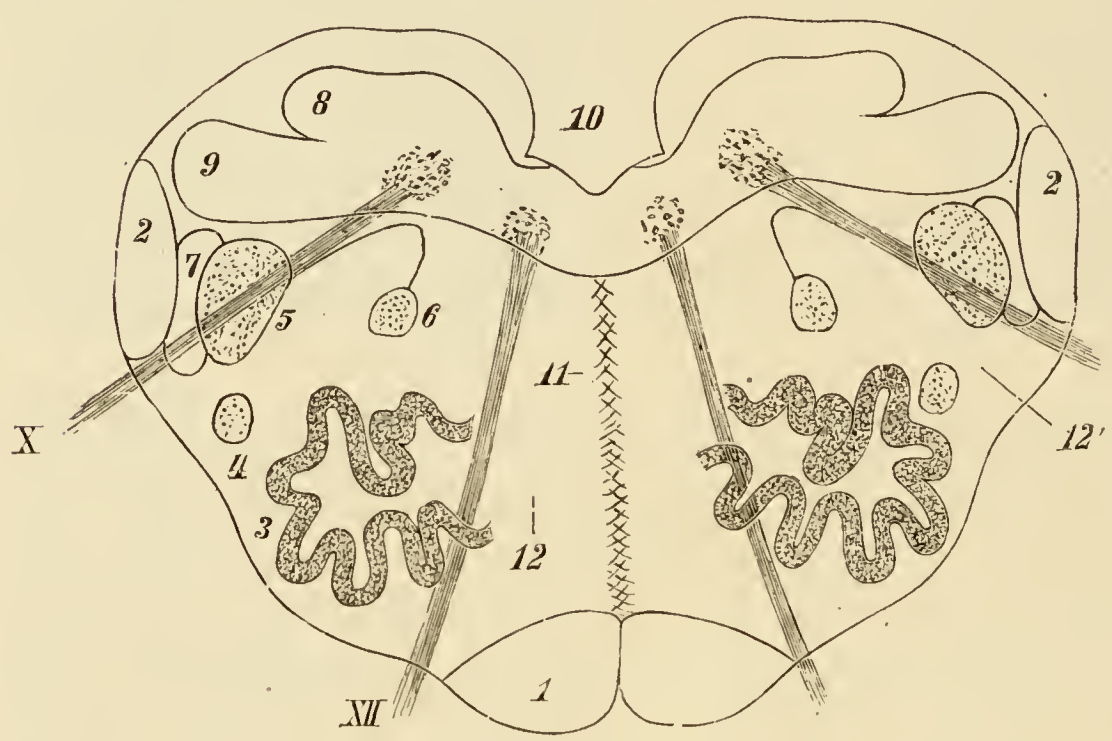

Fig. 395.

Schema der Olivenkleinhirnbahn.

X N. vagus; XII N. glossopharyngeus. 1 Pyramide (Fasciculus pyramidalis; 2 Corpus restiforme; 3 Nucleus olivaris inferior; 4 Nucleus lateralis; 5 gelatinöser Kopf der Hintersäule; 6 Nucleus ambiguus; 7 absteigende Wurzel des Trigeminus; 8 Nucleus fasciculi gracilis; 9 Nucleus fasciculi cuneati; 10 unterer Teil des ventriculus quartus; 11 Raphe; 12, 12¹ Olivenkleinhirnbahn.

Die äussere (dorsale) und innere Nebenolive, Nucleus olivaris accessorius dorsalis und medialis stimmen im feineren Bau mit der grossen Olive überein.

Bei den meisten Säugetieren liegt die grosse Olive auf der medialen Seite der Hypoglossuswurzeln, während sich bei Vögeln an entsprechender Stelle zerstreute Zellen vorfinden.

In den dorsalen Nebensäulen, in dem Kopfe der Hintersäule, in dem Kerne des Seitenstranges, in der Formatio reticularis, in den Nuclei arciformes sind überall multipolare Nervenzellen von kleinerer Form vorhanden.

Nachdem hiermit eine Kenntnis der Verteilung der grauen Substanz der Medulla oblongata gewonnen worden ist, handelt es sich darum, auch die weisse Substanz derselben kennen zu lernen.

Pyramidenkreuzung, Decussatio pyramidum.

Die Pyramidenkreuzung, auch untere oder motorische Pyramidenkreuzung genannt, besteht darin, dass die beiden Pyramiden der Oblongata an der c. 6 mm langen Decussationsstelle mit dem grössten Teile ihrer Faserbündel in median-ab- und rückwärtsgekehrter Richtung vor dem Centralkanale sich kreuzen und in den Seitenstrang des Rückenmarkes gelangen (Fig. 392). Ein wechselnd kleiner lateraler Teil der Pyramidenfasern gelangt infolge der Kreuzung des weit stärkeren medialen Teiles gegen die Mediane zu liegen und steigt ungekreuzt im gleichseitigen Vorderstrange des Rückenmarkes abwärts, wo er das mediale oder fissurale Feld einnimmt. Die Fasern dieser Vorderstrangpyramidenbahn kreuzen sich jedoch, wie man anzunehmen pflegte, durch Abgabe von Kollateralen und Endfasern längs der ganzen Ausdehnung der Commissura anterior ebenfalls, nicht

massenweise, sondern in feinen Bündeln und einzelnen Fasern (s. v. Lenhosséks Einwand, S. 302). Die Commissura anterior alba enthält jedoch ausser diesen bestrittenen Kreuzungsfasern noch Fasern anderer Qualität (s. oben S. 304).

Verfolgt man die Pyramidenseitenstrangbahn, Fasciculus cerebrospinalis lateralis, vom Rückenmarke aus nach oben, so sind ihre Bündel im Gebiete der ersten Halsnerven bereits hart an die laterale Seite der Hintersäule getreten, von der sie vorher durch die „seitliche Grenzschicht" getrennt waren. Sie durchbrechen nunmehr denjenigen Teil der grauen Substanz, welcher die Basis der Vordersäule darstellt, in ventro-lateraler Richtung, überschreiten die Fissura mediana anterior, sammeln sich im ventralen Gebiete des ursprünglichen Vorderstranges, der von ihnen dorsalwärts gedrängt wird, und gehen jetzt in aufsteigende Längsrichtung über (Fig. 392 und 393).

Die Vordersäule wird, wie Fig. 392 zeigt, von der centralen grauen Substanz durch die sich kreuzenden Pyramidenbündel vollständig abgeschnürt. Dies geschieht durch eine immer mächtiger werdende, immer tiefer in die graue Substanz eindringende Ausbildung der Formatio reticularis, welche die Pyramidenbündel in die Maschen ihres Netzes aufnimmt. Durch die Pyramidenkreuzung kommt es auf diese Weise zu einer netzförmigen Anordnung grauer und weisser Substanz, zur Massen-Ausbildung der merkwürdigen Formatio reticularis. Anfänglich mindestens breitet sich also diese Formatio reticularis in einem Felde, welches vorwiegend sensible Zellen enthält, während es von motorischen Fasern zerklüftet wird.

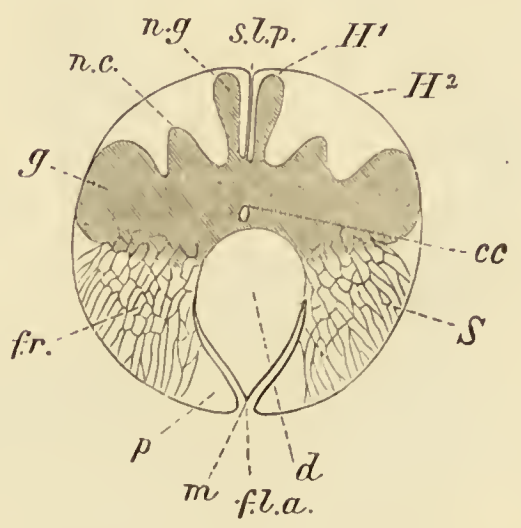

Fig. 396.

Querschnitt durch die Pyramidenkreuzung. Nach Stilling. 2/1.

f.l.a. Fissura longitudinalis anterior, durch den sog. Processus mamillaris *m* in zwei Spalten zerlegt; *p* sich bildender Pyramidenstrang; *S* Seitenstrang mit Formatio reticularis; die Reste der Vordersäulen sind dargestellt; *cc* Centralkanal; *g* Gelatinöse Substanz der Hintersäule; *n.g* Kern des zarten Stranges H^1: *n.c.* Kern des Keilstranges H^2; *s.l.p.* Sulcus longitudinalis posterior.

Die Richtung der Kreuzungsbündel ist nicht bloss eine ventro-laterale, sondern auch zur Längsachse spitzwinkelig geneigte. Querschnitte treffen folglich ein Pyramidenbündel nicht in dessen Längsachse, wie in Fig. 392 schematisch gezeichnet, sondern in schräger Richtung; entweder kann nun ein Kreuzungsbündel in seiner Ausdehnung vom Seitenstrange zum Vorderstrange der anderen Seite schräg getroffen werden, oder es erreicht den Vorderstrang nicht mehr. In letzterem Falle tritt ein zapfenförmiges Gebilde zu Tage, welches jederseits von einer Spalte (Fissura mediana anterior) begrenzt wird, der Processus mamillaris von Stilling; er ist nichts anderes als ein in der Fissura mediana anterior schräg geschnittenes Kreuzungsbündel. (Fig. 369.)

Schleifenkreuzung, Decussatio lemniscorum.

Am oberen Ende der Pyramidenkreuzung, die man auch die untere, grobbündelige, motorische nennt, folgt eine in grösserer Tiefe sich vollziehende, nur mikroskopisch als solche wahrnehmbare obere, sensible Kreuzung von ansehnlichen Fasermengen, welche aus der Gegend der Basis der Hintersäule und der mächtigen Nebensäulen der Hintersäule, d. h. aus der Gegend des starken Nucleus fasciculi gracilis und Nucleus fasciculi cuneati stammen, steil ventro-lateral-aufwärts zur Mittellinie ziehen, diese überschreiten und auf der anderen Seite der dorsalen Fläche der Pyramide in zunehmender Stärke sich auflegen. Es sind dies Fasern, welche in den Hintersträngen des Rückenmarkes aufwärts geführt wurden, um mit Endbäumchen, wie es als wahrscheinlich er-

achtet werden muss, die Nervenzellen jener beiden grossen Kerne zu umgittern, während die Neuriten dieser Nervenzellen aus den beiden Kernen hervortreten, die genannte Kreuzung eingehen und sich an der dorsalen Fläche der Pyramiden zu einer Schicht sammeln, welche die Schleifenschicht, Stratum lemnisci, genannt wird. Diese Schleifenschicht hat ihren Platz in einem Felde der Medulla oblongata, welches Olivenzwischenschicht, Area interolivaris, heisst. Wie am genauesten von Edinger gezeigt wurde, liegen jenem Stratum lemnisci zahlreiche Fasern an der lateralen und dorsalen Seite an, welche im Vorder-Seitenstrange der gleichen Seite enthalten waren; sie stellen sensible Fasern aus allen Höhen dar, welche im Rückenmarke sich bereits gekreuzt hatten; denn ein Teil der sensiblen Fasern der Hinterwurzeln kreuzt sich, wie S. 298 gezeigt wurde, unter Ausbildung von Kollateralen und Endfasern, sowie unter Weiterführung durch sensible Neurae II. Ordnung bereits im Rückenmarke und gelangt in den Vorder-Seitenstrang. Wie Edinger betont, findet in dieser sensiblen Kreuzung im Rückenmarke (s. Lenhossék), sowie in jener anderen grossen, im Gebiete der dorsalen Nebensäulen der Oblongata stattfindenden Kreuzung etwas ganz Analoges statt, wie es in der motorischen Pyramidenkreuzung vorliegt (Fig. 397).

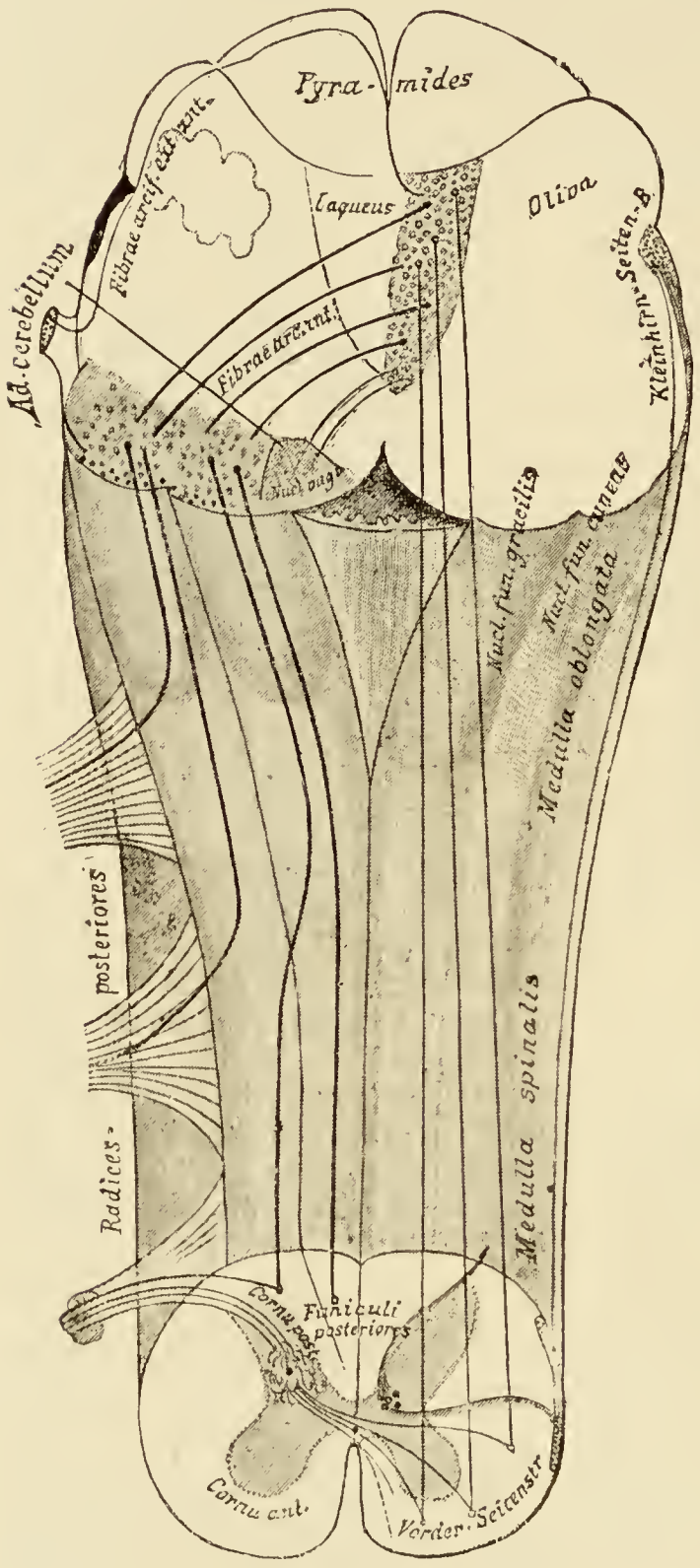

Fig. 397.

Schema des Verlaufes der sensiblen Bahn von den Hinterwurzeln in die Medulla oblongata. (L. Edinger.)

Die ganze Schleife hat hiernach einen Rückenmarksteil und einen Oblongatateil; jener kreuzte sich schon im Rückenmarke, dieser kreuzt sich erst in der Oblongata und zeigt hier die Decussatio lemniscorum. Spinaler und Oblongatateil, in der Olivenzwischenschicht zu einem Ganzen vereinigt, ziehen nun als Schleife weiter cerebralwärts und sind später weiter zu verfolgen.

Jene bogenförmig das Innere der Oblongata durchziehenden Bündel, welche aus dem Nucleus fasciculi gracilis und cuneatus sich sammeln und in der Raphe die Schleifenkreuzung eingehen, haben in dieser Ausdehnung einen bestimmten Namen erhalten; es sind die Fibrae arciformes internae posteriores.

Eine andere Gruppe von Fibrae arciformes internae wurde bereits bei den Olivenkernen kennen gelernt; es sind die Fibrae arciformes internae olivares. Andere Gruppen von Bogenfasern liegen frei an der Oberfläche und zerfallen in Fibrae arciformes externae posteriores und anteriores.

Die ersteren sind Faserzüge, welche von den Hintersträngen kommen, um den hinteren äusseren Umfang der Oblongata ziehen und sich dem Kleinhirnseitenstrangbündel (s. S. 324) sowie den Oliven-Kleinhirnbündeln zugesellen, um als Corpus restiforme die Bahn zum Kleinhirne einzuschlagen.

Mit dem Namen Fibrae arciformes externae anteriores werden jene Faserzüge bezeichnet, welche von den Hintersträngen der Oblongata ihren Weg an der äusseren Oberfläche ventralwärts nehmen, die Olive und Pyramide umgürten und im Grunde der Fissura mediana anterior zur Raphe gelangen. Ein Teil von ihnen gelangt auch zwischen Olive und Pyramide zur Raphe, von dieser aber zur Schleifenschicht. Man hat sich dabei vorzustellen, als ob die Hinterstrangfasern, vor oder nach der Unterbrechung in den Kernen nicht alle Platz gefunden hätten, den Weg durch die Fibrae arciformes internae zu nehmen; so nehmen sie den äusseren Weg in etwas stärkerem Bogen. Damit würde sich auch der Nucleus arcuatus erklären. In diese Fasern sind, wie gesagt, in der ventralen Gegend der Pyramiden ein oder einige kleine Kerne eingelagert, Nuclei arcuati.

Die Stränge der Oblongata.

Noch ist eine Felderung des Querschnittes der Oblongata zu beachten, welche von den sie durchziehenden Wurzeln des Hypoglossus und Vagus bewirkt wird.

Die Wurzelbündel des N. hypoglossus ziehen von ihrem Ursprungskerne ventral durch die Oblongata, mit geringer Neigung zur Seite, und gelangen, indem sie teils die mediale Nebenolive und selbst Abschnitte des Nucleus olivaris inferior durchsetzen, teils zwischen Nucleus olivaris und medialer Nebenolive, im Sulcus lateralis anterior der Oblongata an die Oberfläche. Die ventrale Hälfte der intramedullären Bahn der Wurzel hat nicht selten wellenförmige Biegungen und strebt zugleich stärker lateralwärts.

Die Wurzelbündel des N. vagus schlagen, indem sie von ihrem sensiblen Endkerne aus den Sulcus lateralis posterior aufsuchen, einen ventro-lateralen Weg ein, lassen den Nucleus ambiguus und Nucleus lateralis medial liegen, durchbrechen den gelatinösen Kopf der Hintersäule mit den Gürtelfasern und treten zur Oberfläche.

Durch die Hypoglossus- und Vaguswurzeln wird nun, wie Figg. 394, 395, 408 zeigen, der Raum jeder Seitenhälfte der Oblongata bis hinauf zur Lamina cinerea (Stratum nucleare) in drei Felder abgeteilt, ein mediales, laterales und hinteres. Der Inhalt der einzelnen Felder ist aus den betreffenden Figuren leicht zusammenzustellen. Was aber die mit den Nervenaustrittstellen zusammenhängende Unterscheidung von Strängen der Oblongata betrifft, so liegt der Vorderstrang der Medulla oblongata beispielsweise in Fig. 395 zwischen der Mediane und den Hypoglossusbündeln; seine dorsale Grenze ist die Lamina cinerea. Der Hinterstrang der Oblongata hat dorsal von dem Vaguswurzelbündel seine Lage; er umfasst die noch vorhandenen weissen Massen jenseits der grauen Kerne. Was aber den Seitenstrang der Oblongata betrifft, so ist in dieser Höhe nur jenes spärliche Marklager so zu nennen, welches ausserhalb der Olivenkerne gelegen ist. Die Formatio reticularis des lateralen Feldes der Oblongata ist diffuse graue Substanz und kann nicht zu den Strängen der Oblongata gerechnet werden.

9. Besondere Kerne des Hirnstammes.

Vom Hirnstamme sind hier noch mehrere graue Kerne aufzuzählen, die bisher keine Erwähnung gefunden haben und zum überwiegenden Teile der Formatio reticularis angehören.

Dorsolateral vom Seitenstrangkerne (Fig. 398a) liegt noch eine kleine Ansammlung von grauer Substanz, welche bis an die aufsteigende Trigeminuswurzel heranreicht und Nucleus lateralis posterior genannt wird, während der grössere ventrale Kern alsdann die Bezeichnung Nucl. lateralis anterior erhält.

In den medialen Bezirken der Formatio reticularis, zwischen der Raphe und den Hypoglossuswurzeln hat der Nucleus respiratorius, auch Vorderstrangkern und Misslawskyscher Kern genannt, seine Lage.

In der Ebene des oberen Bereiches der unteren Oliven liegen zu beiden Seiten der Raphe ansehnliche, unbestimmt abgegrenzte Anhäufungen grauer Sub-

stanz, welche zahlreiche Multipolarzellen enthalten, die Rollerschen Kerne oder Nucleus centralis inferior.

In nächster Nachbarschaft der oberen Olive liegen innerhalb des Corpus trapezoideum kleine graue Herde, die Nuclei trapezoidei.

Zu beiden Seiten der Raphe haben in dem ventralen Bezirke des Haubenteiles der Brücke ansehnliche graue Massen ihren Platz, welche mit den grauen Massen der Schleife und Brücke zusammenhängen, der Nucleus reticularis (v. Bechterew).

Innerhalb der lateralen Schleife, im Haubenteile der Brücke, begegnet man einer besonderen Anhäufung grauer Substanz, welche unter dem Namen Kern

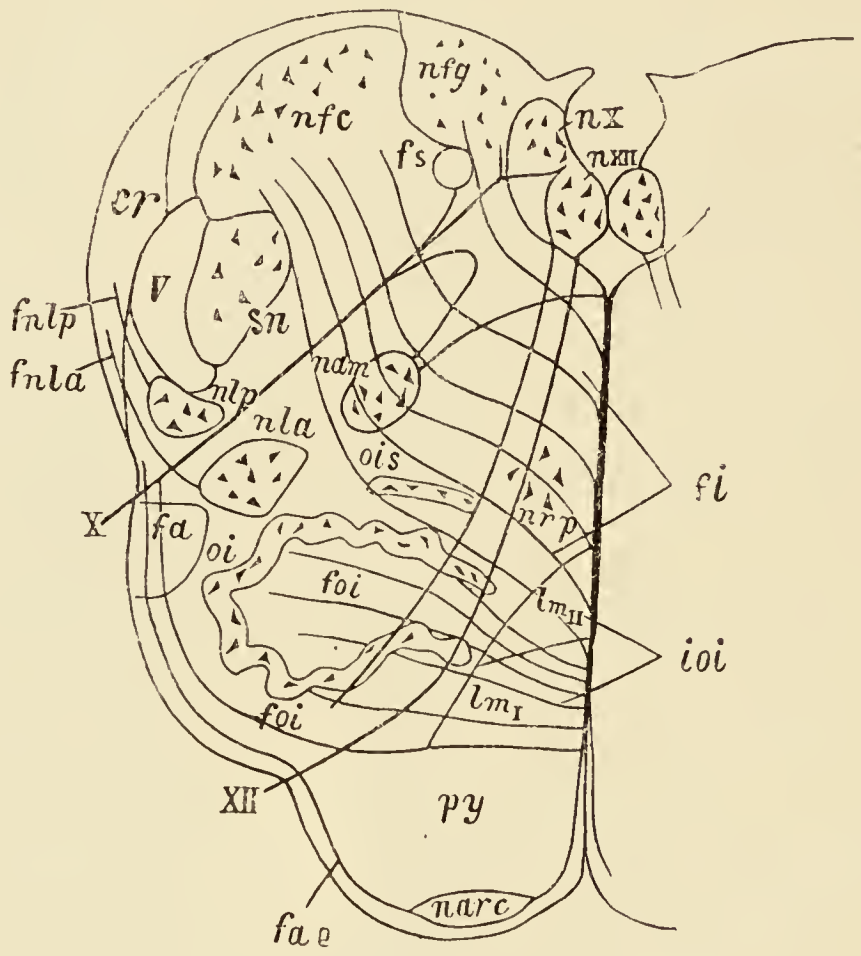

Fig. 398a.

Schema der Wurzeln des Vagus und Hypoglossus und der Olivenzwischenschicht.

X Wurzeln des N. vagus; XII Wurzeln des N. hypoglossus; *n*X Endkern des Vagus; *n*XII Hypoglossuskern; *fs* Tractus solitarius; *nam* Nucleus ambiguus; *nla* vorderer Seitenstrangkern; *n'p* hinterer Seitenstrangkern; *fnla*, *fnlp* Fasern, welche aus den Seitenstrangkernen zum Corpus restiforme verlaufen; *V* aufsteigende Wurzel des Trigeminus; *sn* Substantia gelatinosa; *cr* Corpus restiforme; *nfc* Nucleus fasciculi cuneati; *nfg* Rest des Nucleus fasciculi gracilis: *oi* untere Oliven; *ois* Nebenolive; *nrp* Vorderstrangkern (respiratorischer Kern Misslawskys); *py* Pyramide; *ioi* Olivenzwischenschicht; *lm*I Fasern der Olivenzwischenschicht, welche vom Nucleus fasciculi cuneati der entgegengesetzten Seite ausgehen und höher oben den lateralen Teil der Schleife bilden; *lm*II Fasern der Olivenzwischenschicht, welche vom Nucleus fasciculi gracilis der anderen Seite ausgehen und höher oben den medialen Teil der Schleife bilden; *narc* Nucleus arcuatus; *fae* Fibrae arcuatae externae aus den Fasern der oberen Kreuzung sich herleitend, welche den Kernen der zarten Stränge angehören; *fi* Fibrae arcuatae internae; *fa* Lage des aberrierenden oder lateralen Bündels des verlängerten Markes, welches aus dem hinteren Abschnitte des Seitenstranggrundbündels hervorgeht; *foi* von der Olive zum Corpus restiforme verlaufende Fasern. (W. v. Bechterew.)

der lateralen Schleife bekannt ist. Ungefähr in gleicher Höhe liegt im centralen Bereiche der Formatio reticularis der obere seitliche Centralkern (Nucleus centralis superior lateralis, v. Bechterew).

Unmittelbar hinter dem hinteren Vierhügel hat zu beiden Seiten der Raphe der Nucleus centralis superior medialis seine Lage.

Proximal von der Brücke liegt das bei Tieren stärker entwickelte, bei dem Menschen nur wenig ausgeprägte Ganglion interpedunculare (Gudden). Fig. 376.

In der Ebene zwischen dem hinteren und vorderen Vierhügel, im lateralen

Gebiete der Mittelhirnhaube, befindet sich das Corpus parabigeminum (v. Bechterew).

In der Tiefe der Hirnschenkel, zwischen der Substantia nigra und dem roten Kerne liegt eine kleine, längliche, konisch geformte Ansammlung grauer Substanz, welche die Fasern des Tractus peduncularis transversus (Gudden) aufnimmt und daher Nucleus tractus peduncularis transversi genannt worden ist.

Annähernd in derselben Ebene, zwischen dem roten Kerne einerseits und der an die laterale Oberfläche des verlängerten Markes hinausrückenden Schleifenschicht andererseits, hat eine ziemlich umfangreiche graue Masse ihre Lage, der Nucleus innominatus (v. Bechterew).

Dem Trigonum habenulae entspricht der Nucleus habenulae.

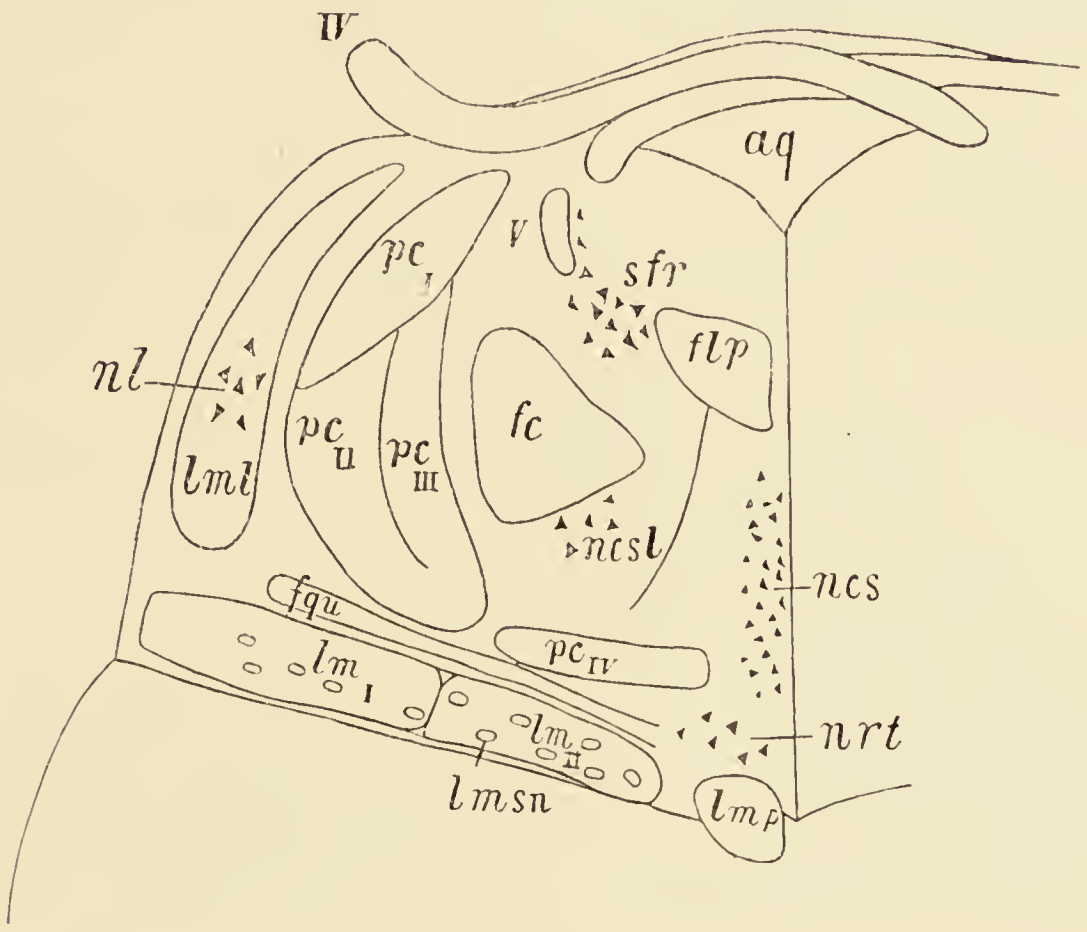

Fig. 398b.

Schematisches Querschnittsbild der Faserung der Schleifenschicht und des Brachium conjunctivum. (W. v. Bechterew.)

lm I Fasern der Schleife, welche aus dem Kerne des Keilstranges hervorgehen; *lm* II Fasern der Schleife, aus dem Kerne des zarten Stranges hervorgehend; *lmp* Fasern des medialen accessorischen Bündels der Schleife; *lmsn* zerstreute Bündel der Schleifenschicht; *lml* laterale Schleife; *nrt* vorderer Teil des Nucleus reticularis; *ncs* Nucleus centralis superior; *ncsl* Nucleus centralis superior lateralis; *flp* hinteres Längsbündel; *aq* Aquaeductus cerebri; IV Wurzeln des Trochlearis; *V* absteigende Trigeminuswurzel; *sfr* Substantia ferruginea; *fc* laterales Bündel der Haube; *pc* I dorsales Bündel des Brachium conjunctivum; *pc* III mediales Bündel des Brachium conjunctivum; *pc* IV ventrales Bündel des Brachium conjunctivum, welches zwischen beiden Kernen des N. vestibularis eine Kommissur bildet; *fqu* Fasern, welche aus dem Bereiche des hinteren Vierhügels zum Nucleus reticularis ziehen.

Das Tuber cinereum schliesst mehrere ziemlich gesonderte Kerne ein. Nach v. Lenhossék sind in demselben drei mehr oder weniger gut abgegrenzte Kerne zu unterscheiden: unmittelbar vor und über dem Tractus opticus liegt der Nucleus supraopticus; hinter diesem hat ein vorderer und ein hinterer lateraler Kern des Tuber cinereum seinen Platz.

10. Ursprung der Hirnnerven.

Über die Austrittsstellen der Hirnnerven an der Hirnoberfläche s. S. 391. Was aber den Ursprung der Hirnnerven betrifft, so liegt dieser teils in der Tiefe des Gehirnes, in bestimmten Teilen seiner grauen Substanz, die darum

Kerne dieser Nerven heissen; so verhält es sich mit den motorischen Hirnnerven und motorischen Hirnnerventeilen. Teils liegt der Ursprung ausserhalb des Gehirnes, in den spinalartigen Hirnnervenganglien[1]); so verhält es sich mit den sensiblen Hirnnerven und sensiblen Hirnnerventeilen. Beiderlei Kerne stellen Ursprungs- oder Wurzelkerne dar, Nuclei originis. Sie entsprechen den Zellenanhäufungen peripherer Neurae oder den Neurae primi ordinis. Jene Kerne dagegen, welche Neurae sec. ordinis angehören und in den Leitungsbahnen das nächst höher gelegene Glied darstellen, sind Endkerne, Nuclei terminales (vergl. hierüber S. 298—301).

Für das leichtere Verständnis der Anordnung und des Bauplanes der Hirnnervenkerne ist zunächst an die bereits bekannten Verhältnisse des Ursprunges der Nerven des Rückenmarkes zu erinnern und dabei folgende schon im All-

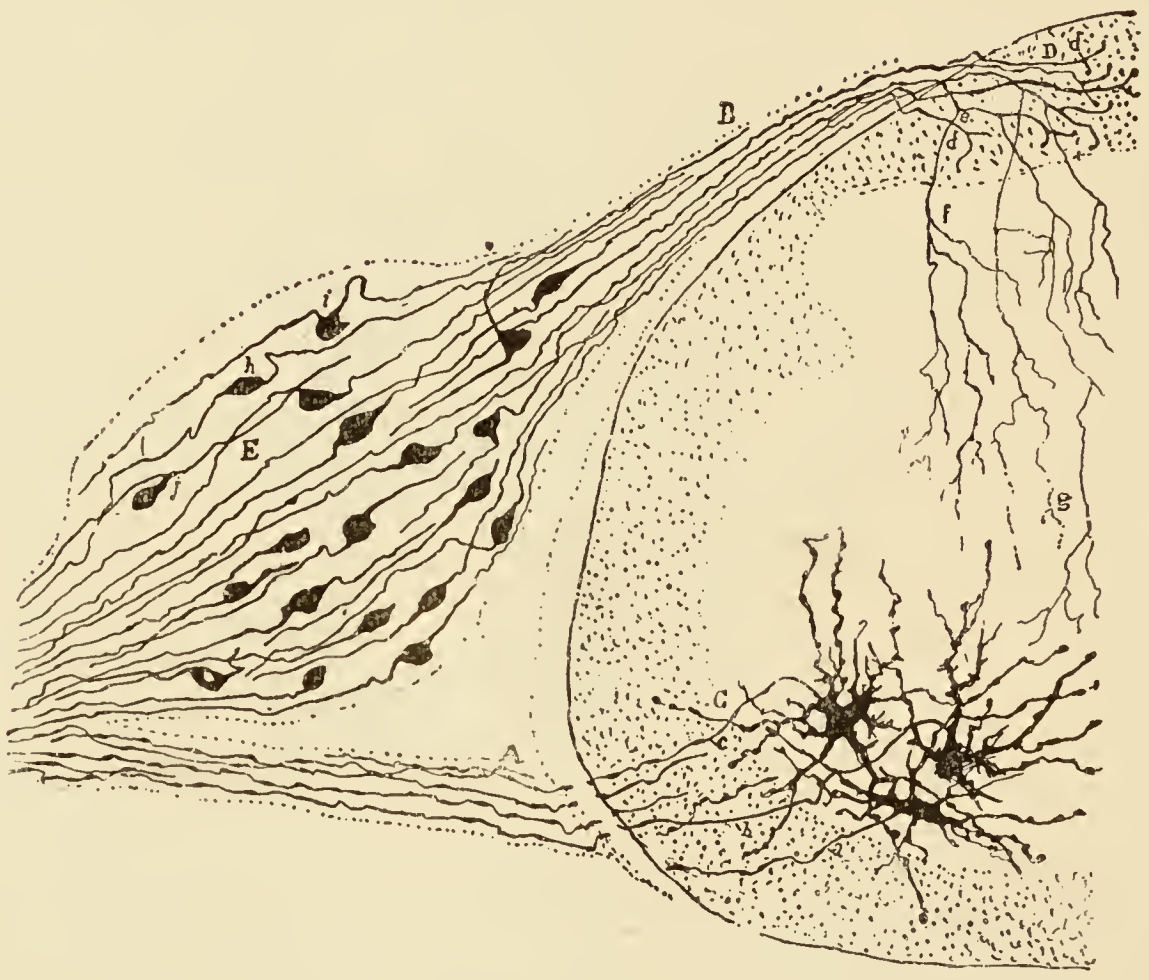

Fig. 399.

Querschnitt des Thorakalmarkes eines Hühnerembryo vom neunten Bruttage.

A Radix anterior; *B* Radix posterior; *C* motorische Nervenzellen; *c* Neurit einer motorischen Nervenzelle; *D* intramedullärer Teil der hinteren Wurzel; *e* Ursprung einer Kollateralen, die sich nach *f* verzweigt; *g* letzte Reiser der radikulären Kollateralen; *d* Bifurkationsstellen; *E* Ganglion spinale; *h* bipolare Ganglienzelle; *i* eine andere bipolare Ganglienzelle, welche der Säugetierform ähnlich ist. (Ramón y Cajal.)

gemeinen Teile vorgeführte Figur zu Grunde zu legen. Wie im Rückenmarke die vordere Wurzel in den motorischen Zellen der Vordersäule ihren Ursprungskern besitzt, so verhält es sich im Gehirne mit den Ursprungskernen der motorischen Hirnnerven und motorischen Hirnnerventeile. Die Neuriten der motorischen Zellen setzen sich in die motorischen Wurzelfasern fort. Wie am Rückenmarke die Ursprungskerne der hinteren Wurzeln ausserhalb des Rückenmarkes, in den Spinalganglien gelegen sind, so verhält es sich auch mit den sensiblen oder hinteren Wurzeln der Hirnnerven; ihr Ursprungskern liegt in entsprechenden, ausserhalb des Gehirnes gelegenen Ganglien, den spinal-

[1]) Möglicherweise rückt der Ursprung gewisser Hirnnervenfasern auch in sympathische Ganglien hinaus, da diese mit jenen gemeinsamen Ursprung haben.

artigen Hirnnervenganglien. Selbst die Zellen dieser Ganglien zeigen ganz übereinstimmende Verhältnisse; es sind pseudo-unipolare, ihrem Wesen nach bipolare Zellen, deren peripherer Ausläufer wohl einem Dendritenfortsatze entspricht, während der centrale Ausläufer einen Neuriten darstellt und in die hintere Wurzelfaser übergeht. Die hinteren Wurzelfasern der Hirnneren verhalten sich in ihrem weiteren Verlaufe wie die hinteren Wurzelfasern der Rückenmarksnerven, d. h. sie teilen sich, zum Gehirne gelangt, in einen aufsteigenden und absteigenden Arm, um Raum zu gewinnen; jeder derselben löst sich endlich in Kollateralen und Endfasern auf, welche unter Ausbildung von Endbäumchen den Zellkörper einer Neura II. Ordnung umgeben. Diese Zellkörper in grössere Gruppen geordnet, machen alsdann den Endkern, Nucleus terminalis, der sensiblen oder hinteren Wurzel aus.

Während im Rückenmarke die motorischen Ursprungskerne und die sensiblen Endkerne je zusammenhängende Säulen bilden, ist dies bei den Gehirnnerven nicht durchgehends der Fall; die einzelnen Kerngebiete können von einander räumlich gesondert sein.

Wie die motorischen Ursprungskerne der Rückenmarksnerven mit Neurae höherer Ordnung in Verbindung gesetzt sind, so verhält es sich auch bei den Hirnnerven. Wie die Endkerne der sensiblen Rückenmarksnerven ihre Neuriten zu höheren Centren senden, so folgen auch die Endkerne der sensiblen Hirnnerven dieser Regel.

Auf gewisse wesentliche und unwesentliche Unterschiede im Einzelnen ist bei den einzelnen Hirnnerven die Aufmerksamkeit zu richten.

I. N. olfactorius. Fig. 352.

Die Fasern der Nervi olfactorii entsprechen mit ihren Riechzellen Neurae I. Ordnung und nehmen von den Riechzellen ihren Ursprung. Ihr Endkern liegt im Bulbus olfactorius; an dessen Glomerulis haben die blassen Fasern der Nervi olfactorii unter Entwickelung starker Endbäumchen ihren Abschluss gefunden (s. S. 424 u. Sinnesorgane).

II. N. opticus. Fig. 384, 385.

Er nimmt wie der N. olfactorius, doch in anderer Weise, eine Sonderstellung ein und hat die Bedeutung einer teilweise gekreuzten intercentralen Bahn.

Seine primären Centren liegen im Thalamus, im Corpus geniculatum laterale und im vorderen Vierhügel. Das sekundäre Centrum befindet sich im Cuneus des Hinterhauptlappens des Endhirnes (s. Sinnesorgane).

III. Nucleus n. oculomotorii. Fig. 289, 400.

Der Ursprungskern des Nervus oculomotorius liegt im centralen Höhlengrau, unter den Vierhügeln, ventral vom Aquaeductus cerebri, nahe der Mittellinie. Er gliedert sich in mehrere Teile, was mit der Versorgung mehrerer verschieden wirkender Muskeln des Auges und Augenlides (querstreifiger und glatter) zusammenzuhängen scheint.

Aus den Neuriten der multipolaren Nervenzellen gehen die Wurzelfasern hervor, verlaufen in meridianal angeordneten Zügen und in ventraler Richtung (wie schon Fig. 289 zeigte) durch die Haube des Mittelhirnes und treten vor der Brücke, im Sulcus oculomotorii, zu 10—15 dicken Bündeln geeint aus.

Die Einzelkerne sind:

a) der Nucleus anterior, er sendet seine nicht zahlreichen, etwas caudalwärts gerichteten Fasern zum Hauptstamme des Nerven. Hinter ihm liegt

β) der Nucleus posterior. Er erstreckt sich fast über die ganze Länge des Aquaeductus und setzt sich caudal in den Nucleus trochlearis fort. Seine grossen Multipolarzellen zeigen die erwähnte Gruppenanordnung. Besonders deutlich ist eine dorsale Gruppe abgegrenzt, Pars dorsalis genannt. Sie zeichnet sich dadurch aus, dass ihre Fasern alsbald über die Mittellinie hinwegziehen und sich mit den entsprechenden der Gegenseite kreuzen.

Ein anderer Teil von Zellen hat mediane Lage: Pars media. Sie entsendet Wurzelfasern nach links und nach rechts zu den Stämmen beider Nerven.

Vorn medial liegen jederzeit noch zwei zusammenhängende kleine Kerne (a, b), die zuerst von Edinger beschrieben worden sind und daher Edingersche Kerne oder Pars medialis genannt werden. Ihre Bedeutung ist ungewiss.

Eine nach klinischen Erfahrungen, Sektionsbefunden und Vivisektionsversuchen verschiedener Autoren entworfene Tabelle von Starr verteilt die Einzelkerne in folgender, von vorn nach hinten gehenden Weise:

Sphincter iridis	M. ciliaris	
Levator palpebrae	Rectus internus	Mediane.
Rectus superior	Rectus inferior	
Obliquus inferior		

Hierbei ist zu beachten, wie die betreffenden Augenmuskeln sich bezüglich ihrer Entwickelung verhalten:

Das erste Muskelsegment lässt den M. rectus superior, rectus inferior und Obliquus inferior hervorgehen. Das zweite Segment giebt dem Obliquus superior den Ursprung (Marshall und Wijhe an Haien). Der Levator palpebrae superioris darf in seinem Ursprunge dem Rectus superior mit Wahrscheinlichkeit gleichgestellt werden.

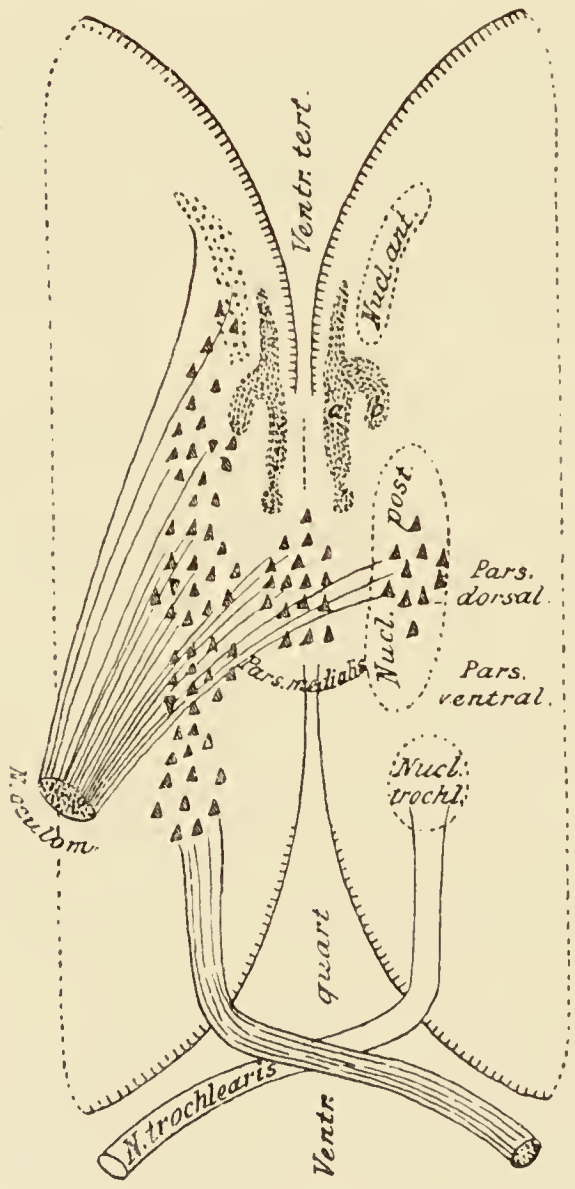

Fig. 400.

Der Boden des Aquaeductus cerebri. Aufsicht. Die Kerne des Oculomotorius und Trochlearis. Halbschema. (L. Edinger.)

Vom Vierhügel bis zu dem Anfangsteile des Rückenmarkes erstreckt sich ein wichtiges Längsbündel von dreiseitigem Querschnitte, welches verschiedene Kerne miteinander in Verbindung setzt und mediales Längsbündel, Fasciculus longitudinalis medialis, genannt wird (Fig. 289). Auch der Kern des Oculomotorius wird durch ansehnliche Fasermassen, welche dem medialen Längsbündel angehören und parallel dem Aquaedukt rückwärts ziehen, mit anderen Kernen, zunächst mit den Kernen der übrigen Augenmuskelnerven, d. i. mit dem Nucleus n. trochlearis, n. abducentis, aber auch mit dem Nucleus n. hypoglossi in Verbindung gesetzt.

Ob im Bereiche der hinteren Vierhügel zwischen beiden medialen Längsbündeln ein Faseraustausch stattfindet, durch welchen der Oculomotorius und Trochlearis der einen Seite mit dem Abducens der anderen Seite verbunden wird, ist ungewiss (s. Leitungsbahnen).

Neue Untersuchungen v. Köllikers[1]) an älteren menschlichen Embryonen bestätigen eine teilweise Kreu-

[1]) v. Kölliker, Über den Ursprung des Oculomotorius beim Menschen. Sitz.-Ber. der Würzburger phys.-med. Ges. 1892. S. ferner A. van Gehuchten, De l'origine du nerf oculomoteur commun. In La Cellule 1892, Tome VIII.

zung der im Nucleus oculomotorii entspringenden Fasern. Doch sind es nur die caudalsten und lateralen Wurzelfasern, welche die Kreuzung eingehen. Nach v. Kölliker ist der sogenannte „obere Kern“ des Okulomotorius von Darkschewitsch kein Kern des letzteren Nerven, sondern ein tiefer Kern der hinteren Kommissur. In diesem Kerne enden einerseits die obersten Faserzüge des medialen Längsbündels; andererseits entspringen daraus die Fasern des tiefen Abschnittes der Commissura posterior.

Was centrale Verbindungen der Oculomotoriuskerne mit dem Endhirne betrifft, so geht aus pathologischen Beobachtungen unzweifelhaft hervor, dass ein gekreuzter Zusammenhang des Oculomotoriuskernes mit dem Endhirne vorhanden ist. Es sind Neuriten II. Ordnung anzunehmen, deren periphere Enden in der Nähe des Oculomotoriuskernes die Mediane überschreiten, um mit Endbäumchen in den Zellen des Oculomotoriuskernes zu enden.

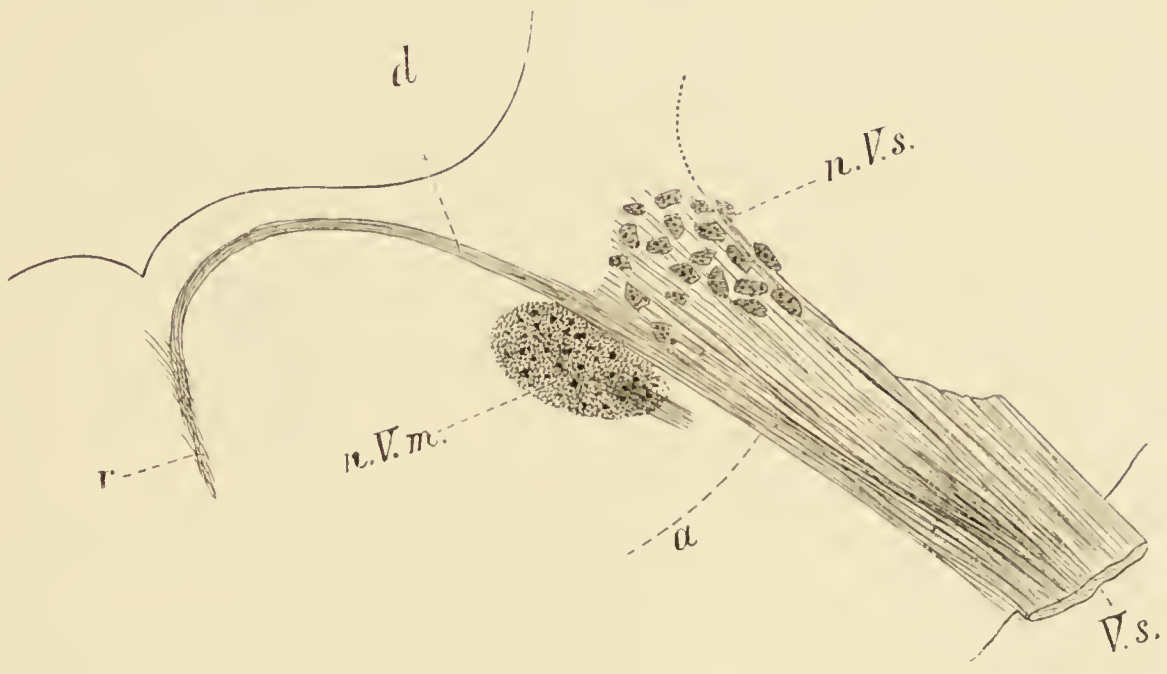

Fig. 401.

Kerne des Trigeminus in seiner Eintrittsebene. $^4/_1$.

V.s. sensible Wurzel des Trigeminus; *n.V.s.* Endkern der sensiblen Wurzel; *d* Faserbündel zur Raphe *r*; *n.V.m* Kern der motorischen Wurzel des Trigeminus. Die Linie bei *a* deutet die Grenze der Haubenregion gegen die Querfasern der Brücke an.

Nach St. Bernheimer (Das Wurzelgebiet des Oculomotorius beim Menschen. Wiesbaden 1894) besteht das Oculomotoriuscentrum aus je einem paarigen lateralen Hauptkerne (mit einem kleineren unteren und einem grösseren oberen Abschnitte, mit den besonders in ersterem vorhandenen Lateralzellen und den spärlichen verbindenden Medianzellen); dann aus einem vorderen, paarigen, kleinzelligen Mediankerne und endlich aus einem vorderen, unpaarigen, grosszelligen Mediankerne.

IV. Nucleus n. trochlearis. Fig. 400.

Verfolgt man die Wurzeln des Nerven centralwärts, so ergiebt sich, dass der rechte Trochlearis mit dem linken in der Substanz des Velum medullare anterius sich kreuzt, unmittelbar vor der Austrittsstelle (Decussatio nervorum trochlearium), Fig. 398 b, 400. Die auf die Gegenseite gelangten intramedullaren Bündel ziehen nun nach vorn unter die Vierhügel, durchsetzen die graue, lateral vom Aquaedukte gelegene Substanz und gelangen darauf zu ihrem Kerne, welcher mit dem des Oculomotorius zusammenhängt und aus multipolaren Zellen von 40—50 μ Durchmesser besteht.

V. Nuclei n. trigemini. Fig. 401 u. 402.

Der N. trigeminus hat eine kleinere motorische (Portio minor) und eine sehr starke sensible Wurzel (Portio major). Der motorische Kern des Trige-

minus liegt medial vom Endkerne der sensiblen Wurzel, etwa 1 mm tief im vorderen Teile des Bodens des vierten Ventrikels, im lateralen Winkel des letzteren und in geringer Entfernung vom vorderen Ende des Facialiskernes. Er hat eine Länge von 3, eine Dicke von 1 mm und besteht aus multipolaren, gelblich pigmentierten Nervenzellen von 60—70 μ Länge, die ihren Neuriten in die motorische Wurzel senden. Etwas höher liegt ein linearer Herd sphärischer Zellen, der Nucleus motorius accessorius.

Der sensible Ursprungskern ist das später zu schildernde Ganglion semilunare (Gasseri), welches ausserhalb des Gehirnes, im extramedullaren Teile der sensiblen Wurzel seine Lage hat. Die Zellen dieses Ganglion entsenden den N. trigeminus (abgesehen von der motorischen Wurzel) zur Peripherie, die sensible Wurzel aber zum Centrum. Intramedullar verhält sich die Wurzel wie die hintere Wurzel eines Rückenmarksnerven, d. h. ein Teil der Faserbündel

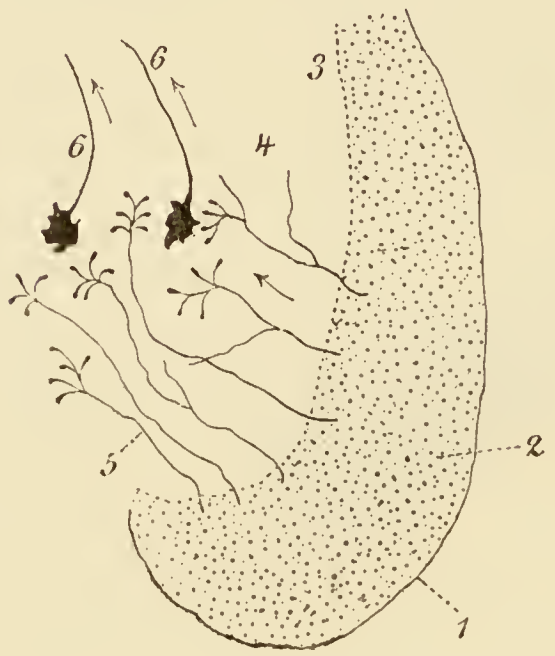

Fig. 402.

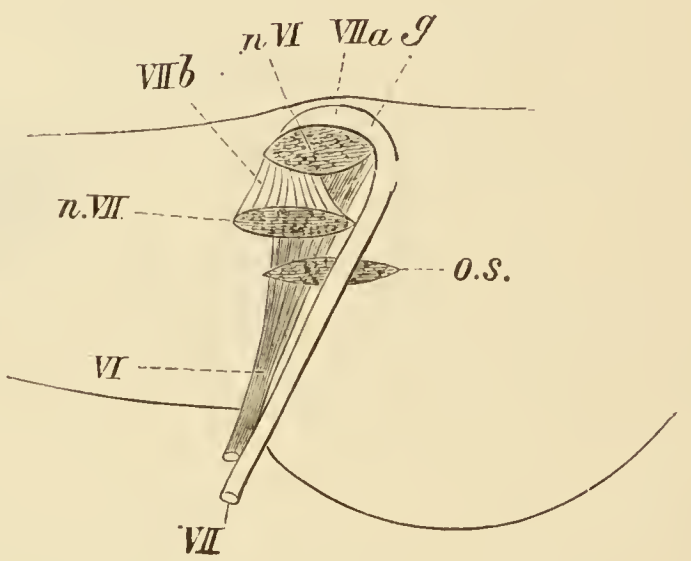

Fig. 403.

Fig. 402. Querschnitt der absteigenden Wurzel des Trigeminus in der Medulla oblongata nach H. Held.

1 lateraler Rand der absteigenden Wurzel; 2 Faserquerschnitt der absteigenden Wurzel; 3 konkaver Rand der absteigenden Wurzel; 4 gelatinöser Kopf der Hintersäule; 5 vom konkaven Rande sich ablösende Kollateralen und Endfasern der absteigenden Wurzel mit Endbäumchen um die Zellen der Hintersäule, die ihren Neuriten bei 6 zeigen.

Fig. 403. Schematische Darstellung des Verlaufes der Facialiswurzel in seitlicher Ansicht. Schematisch; die Brücke durchsichtig gedacht.

VI N. abducens; *n.*VI Kern des Abducens; *o.s.* obere Olive; *n.*VII Kern des Facialis; VII Austrittschenkel; VII*a* Zwischenstück; VII*b* Ursprungschenkel der Facialiswurzel. Bei *g* inneres Knie des Facialis.

steigt auf-, ein anderer abwärts, so dass im ganzen, entsprechend dem mächtigen Nerven, eine sehr ausgedehnte fächerförmige Ausstrahlung der Wurzelfasern zu stande kommt, die ihren Fuss an der Austrittsstelle der sensiblen Wurzel in der Brücke hat. Die Endgebiete der Ausstrahlung liegen vorn im Mittelhirne, hinten in den oberen Teilen des Rückenmarkes. Überall ist es der gelatinöse Kopf der Hintersäule und ihrer oberen Fortsetzung, deren Zellen (teilweise) den Endkern der sensiblen Trigeminuswurzel darstellen. An diese Zellen schickt die Radix ascendens und Radix descendens in der ganzen Linie Kollateralen und Endfasern ab, welche mit den Zellen des Endkernes nicht unmittelbar, sondern in Form von Endbäumchen in Verbindung treten, wie es vom Rückenmarke her bereits bekannt ist. Vergl. Fig. 393 bis 395, in welchen der Querschnitt der Radix descendens den gelatinösen Kopf der Hintersäule umsäumt. Bezüglich der Radix ascendens[1]) s. Fig. 386, V*d*. In Fig. 401 dagegen ist der

[1]) Man gebraucht die Namen Radix ascendens und descendens auch in umgekehrtem Sinne. Die Radix descendens heisst auch Tractus spinalis trigemini.

mittlere Teil des sensiblen Endkernes sichtbar, welcher in der Höhe der Eintrittsstellen der Wurzelbündel seine Lage hat.

Viele einzelne sensible Wurzelfasern teilen sich, nachdem sie vom Ursprungsganglion zum Gehirne (Brücke) gelangt sind, je in einen auf- und absteigenden Arm, andere biegen zunächst unmittelbar um, in Längsverlauf übergehend und so mit jenen die auf- und absteigende Wurzel darstellend. Wichtig ist ferner, dass die Neuriten der um die Endbäumchen der sensiblen Trigeminusfasern gelegenen Nervenzellen, die der Neurae II. Ordnung also, teils auf-, teils absteigend in dem Vorderseitenstrange weiter centralwärts ziehen. (H. Held.)

VI. Nucleus n. abducentis. (Fig. 403, 404, 388.)

Seine Länge entspricht der Ausdehnung des centralen Kniees des Facialis, von dem er dorsal umgriffen wird; seine Breite beträgt 1—2 mm, die Dicke etwas weniger. Die Nervenzellen messen bis 45 μ und senden ihren Neuriten in die Abducenswurzel. Letztere zieht fast senkrecht, parallel der Raphe, ventralwärts und gelangt an der lateralen Seite der Pyramidenbahn vorüber zu ihrer Austrittsstelle am hinteren Rande der Brücke. Der Abducenskern liegt nahe der Mediane, in der hinteren Verlängerung des Oculomotorius- und Trochleariskernes, im vorderen Gebiete des Bodens der Rautengrube, nahe der Oberfläche, unter dem Colliculus facialis.

VII. Nucleus n. facialis. Fig. 403.

Der Kern der motorischen Portio dura des Facialis liegt ventral und lateral vom Abducenskerne, etwa 5 mm vom Boden des vierten Ventrikels entfernt, im lateralen Gebiete der Formatio reticularis, lateral von den Wurzelfasern des Abducens, dorsal von der oberen Olive. Das untere Ende des Kernes ist nur durch einen kleinen Zwischenraum vom Nucleus ambiguus getrennt (d. i. vom motorischen Kerne des Vagus und Glossopharyngeus), das obere dagegen liegt dem motorischen Kerne des Trigeminus nahe. Vielleicht entspringt ein Teil der Facialisfasern einer Seite aus dem Kerne der anderen Seite.

Die Breite des Kernes beträgt 1 mm, seine Länge 4—4,5 mm. Die aus dem Kerne sich entwickelnden Fasern sammeln sich allmählich zu einem ansehnlichen Strange, dem Ursprungsschenkel des Facialis; dieser dringt dorsalwärts, erreicht den Colliculus facialis und zieht als „Zwischenstück“ neben dem Sulcus medianus unter dem Ventrikelependym nach vorn; am vorderen Ende des Colliculus facialis geht das Zwischenstück unter rechtwinkeliger Umbiegung (als centrales Knie des Facialis) in den Austrittsschenkel über, welcher sich über das vordere Ende des Abducenskernes hinweg ventro-lateral-abwärts wendet, um in der Trigeminus-Facialislinie, am hinteren Rande der Brücke seine Austrittsstelle zu erreichen. Auf diesem Wege geht er an der medialen Seite der Substantia gelatinosa (Rolandi) vorüber.

So verhält es sich mit dem Ursprunge des eigentlichen Facialis, der Portio dura.

Was aber die sensible Portio mollis s. N. intermedius betrifft, so ist ihr Ursprungskern das Ganglion geniculi des Facialisstammes. Ihr Endkern liegt in der vorderen Fortsetzung des Endkernes des N. glossopharyngeus, d. i. des IX. Hirnnerven; vielleicht geht selbst ein Teil des Tractus solitarius in den N. intermedius als absteigendes Bündel über.

VIII. Nuclei n. acustici. Fig. 404, 405.

Der Nervus acusticus besteht aus zwei starken Wurzelbündeln:

a) einem lateralen (hinteren, dorsalen), welches den Ramus cochlearis des Nervus acusticus bildet, und
b) einem medialen (vorderen, ventralen).

Der Ursprungskern des N. acusticus verhält sich einfach genug und ist gegeben durch die in den Ästen des Acusticus enthaltenen Ganglien, deren Gesamtheit Ganglion acusticum genannt wird, im Schläfenbeine seine Lage hat und in das Ganglion spirale, sowie in die Ganglia vestibularia zerfällt (s. periphere Nerven und Sinnesorgane). Das Ganglion acusticum ist das Homologon eines Spinalganglion und enthält bipolare Nervenzellen.

Endkerne des Acusticus. Die Endkerne des Acusticus verhalten sich viel verwickelter.

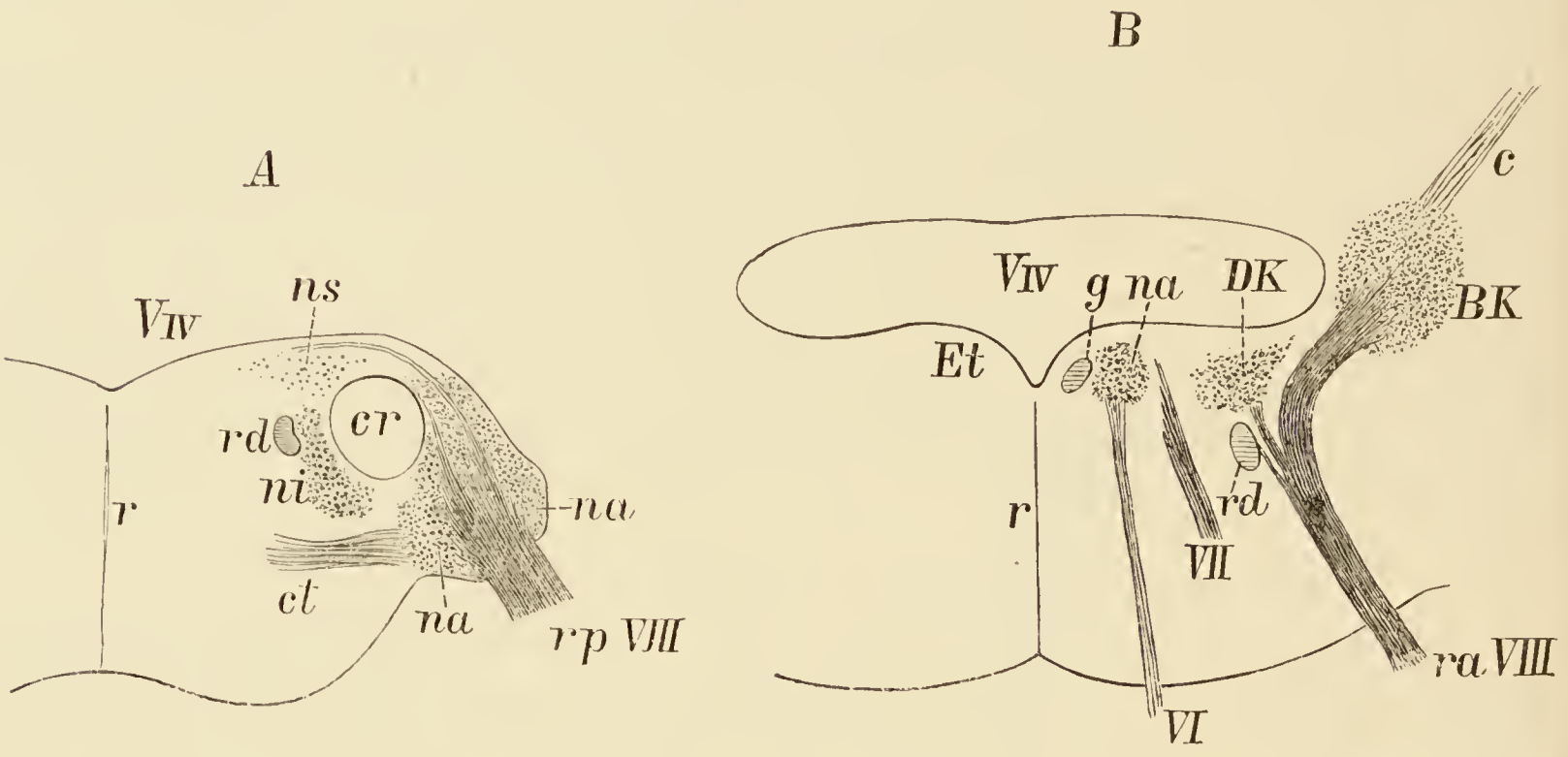

Fig. 404.

A und B. Endkerne des Acusticus, nach Präparaten von W. v. Bechterew.

A. Endkerne der lateralen Wurzel (Ramus cochlearis) des N. acusticus; VIV Ventriculus quartus; *r* Raphe; *cr* Corpus restiforme; *rp*VIII Radix lateralis s. posterior = Ramus cochlearis n. acustici; *na* Nucleus ventralis s. lateralis s. anterior, zu welchem der überwiegende Teil der Fasern der lateralen Wurzeln gelangt; ein Teil der Fasern scheint zum Nucleus acusticus dorsalis s. superior zu ziehen, doch liegen vielleicht durchtretende Fasern vor; *rd* Rollerscher absteigender Teil der Radix medialis auf dem Querschnitte; *ct* Corpus trapezoideum, welches sich in querer Richtung durch die Raphe zum Nucleus ventralis der Gegenseite erstreckt und neben der Raphe einen Kern, den Trapezkern enthält; *ni* Nucleus innominatus zwischen Corpus restiforme, Nucleus ventralis und Corpus trapezoideum.

B. Endkerne der medialen Wurzel (Ramus vestibularis) des N. acusticus. Schnitt aus der Gegend des Colliculus facialis der Rautengrube, aufwärts vom vorhergehenden; VIV Ventriculus quartus; *r* Raphe; *g* Schnittfläche des centralen Kniees des N. facialis; VII Austrittsschenkel des N. facialis; *na* Nucleus n. abducentis; VI N. abducens; *ra*VIII Radix medialis s. anterior s. Ramus vestibularis n. acustici; *BK* Bechterewscher Kern oder Nucleus angularis Nucleus vestibularis; *c* Kleinhirnbündel aus dem Bechterewschen Kerne; *DK* Deitersscher Kern oder Nucleus dorsalis s. medialis, zu welchem ebenfalls ein Teil der Wurzelfasern gelangt; Deitersscher Kern und Nucleus superior hängen zusammen und sind im Texte als Ein Kern bezeichnet; *rd* Querschnitt der absteigenden Rollerschen Acusticuswurzel, welche weiter unten ebenfalls im Nucleus medialis endigt; *Et* Colliculus facialis der Rautengrube. Beide Präparate stammen von älteren menschlichen Föten her.

a) Endkerne der lateralen Wurzel, d. i. des Ramus cochlearis, welcher selbst reichlich zellige Elemente enthält, sind der mächtige Nucleus n. cochlearis ventralis und der Nucleus n. cochlearis dorsalis s. Nucleus Tuberculi acustici.

Der Nucleus ventralis n. cochlearis liegt weit lateral, ventral vom Corpus restiforme. Von der medialen Seite dieses Kernes geht eine starke quere Faserplatte aus, welche sich zu dem gleichen Kerne der Gegenseite hinüberspannt und Trapezkörper, Corpus trapezoideum, genannt wird. Der Trapezkörper steht in wichtigen inneren Beziehungen zu den Oberoliven beider Seiten, enthält ferner jederseits einen ihm selbst angehörigen Kern, den Trapezkern, Nucleus trapezoideus.

Das Tuberculum acusticum, der zweite Endkern der lateralen Wurzel, liegt lateral und dorsal vom Corpus restiforme und schliesst sich aufwärts an den Nucleus ventralis an.

Sowohl im Nucleus ventralis als auch im Nucleus dorsalis endigt ein grosser Teil der Fasermassen der lateralen Wurzel (Ramus cochlearis) unter Entwickelung von Endbäumchen um die in beiden Kernen gelegenen zahlreichen Ganglienzellen. Ein anderer Teil der Fasern aber tritt durch den Nucleus ventralis hindurch und findet sein

Fig. 405.

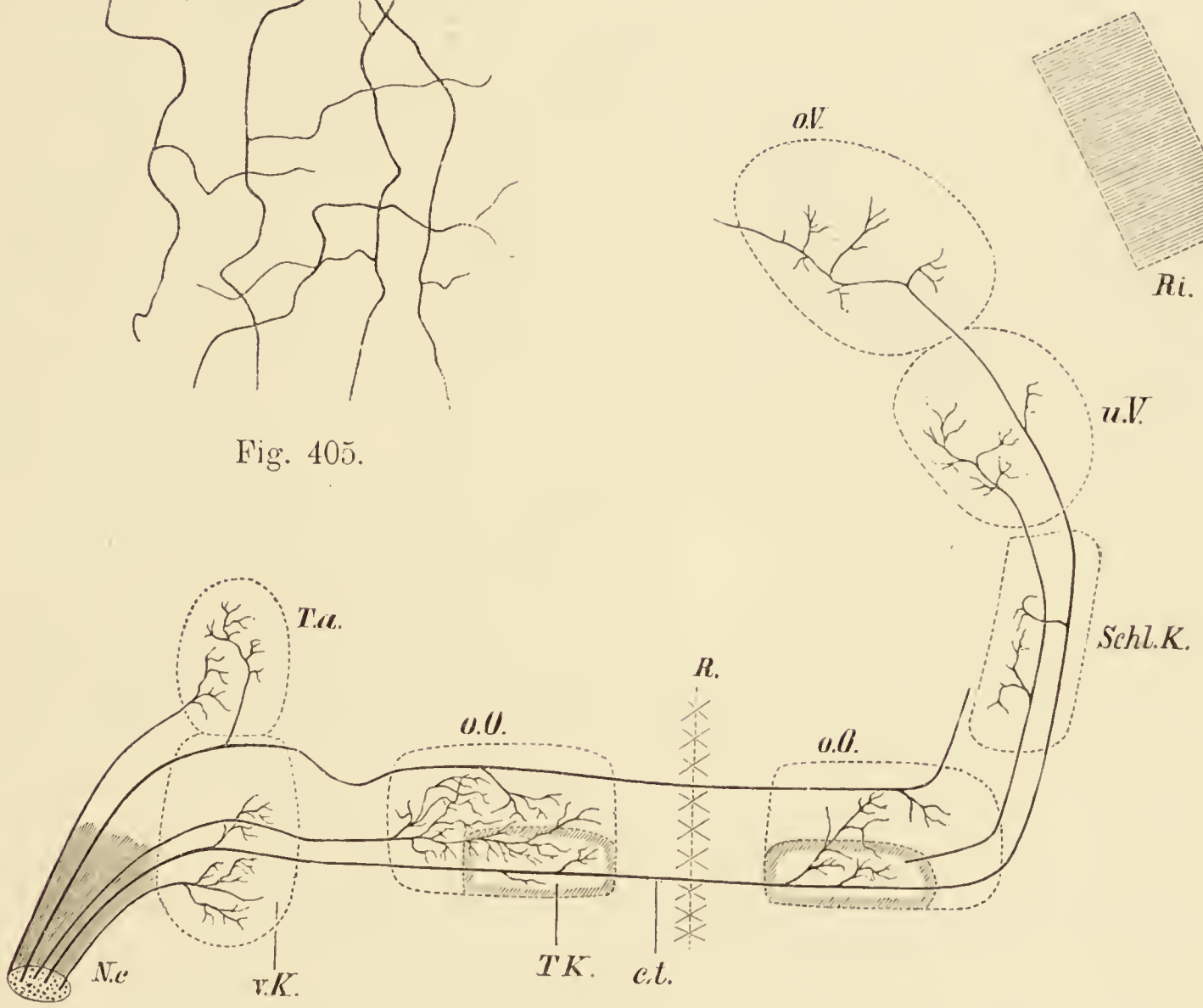

Fig. 406.

Fig. 405. Details der Endigungsweise der Fasern des Cochlearis im Ventralganglion. Neugeborene Katze.

a mit einem konischen Kolben endigende Faser; *b* Faser, welche eine Zelle umgiebt; *c* drei Endkolben, welche sich mit einer Zelle in Contact setzen. (Ramón y Cajal.)

Fig. 406. Schema der centralen Gehörleitung. Direkte Systeme (Wurzelfasersysteme). (H. Held.)

Nc Nervus cochlearis; *ta* Tuberculum acusticum; *vk* vorderer oder ventraler Kern; *TK* Trapezkern; *ct* Trapezkörper; *oO*,*oO* obere Olive; *R* Raphe; *SchlK* Schleifenkern; *uV* unterer Vierhügel; *oV* oberer Vierhügel; *Ri* Rinde.

Ende unter Absendung von Kollateralen und Endfasern, sowie unter Ausbildung von Endbäumchen, in der Oberolive und dem Trapezkerne der gleichen und gegenüberliegenden Seite, in dem lateralen Schleifenkerne, in dem unteren Vierhügel, in dem oberen Vierhügel, und wahrscheinlich selbst, ohne unterbrochen worden zu sein, in der Rinde des Schläfenlappens der Gegenseite.[1])

[1]) H. Held, Die centrale Gehörleitung. Arch. f. Anatomie u. Phys. 1893.

Über die sich an die Endbäumchenlager der lateralen Wurzel anschliessenden Bahnen zweiter Ordnung, über die in jüngster Zeit genauer nachgewiesenen rückläufigen und reflektorischen Systeme s. auch Sinnesorgane.

b) Endkerne der medialen Wurzel, d. i. des Ramus vestibularis nervi acustici, sind die Nucleus acusticus dorsalis (Deitersscher Kern) und der Nucleus angularis (Bechterewscher Kern).

Der Nucleus dorsalis liegt in breiter Fläche medial vom Corpus restiforme, im Boden des vierten Ventrikels und wird auch Nucl. medialis genannt. Er nimmt vielleicht auch einen kleinen Teil der Fasern der Radix lateralis auf und enthält viele kleine Nervenzellen.

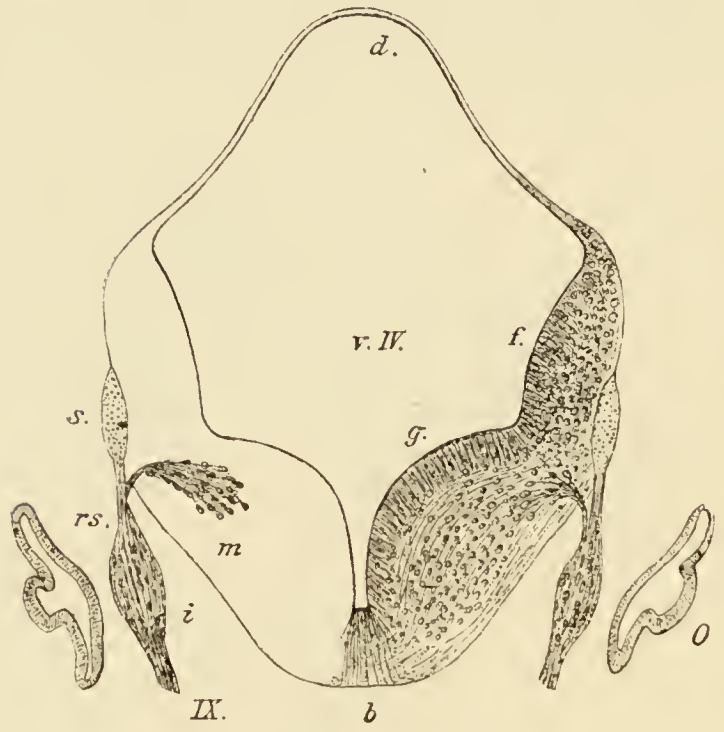

Fig. 407.

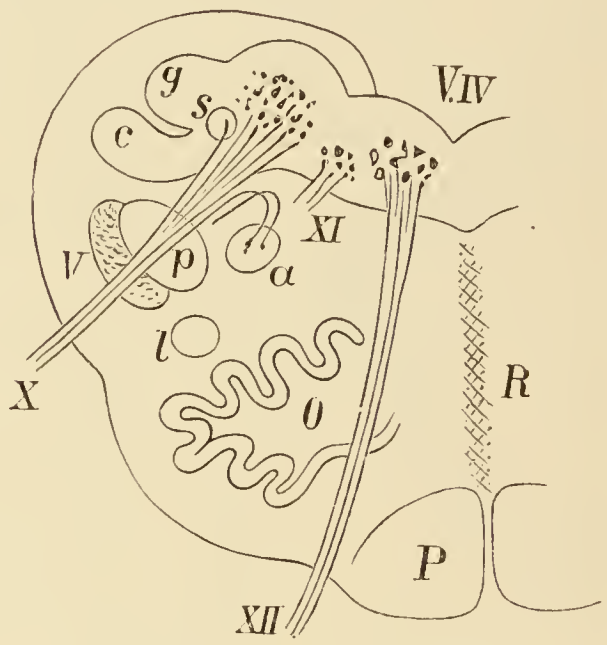

Fig. 408.

Fig. 407. Querschnitt durch die Oblongata eines 10 mm langen menschlichen Embryo in der Gegend des Glossopharyngeus-Ursprunges. $^{26}/_{1}$. (W. His.)

IX Stamm des N. glossopharyngeus; *i* Ganglion (Ursprungskern des sensiblen Teiles des N. glossopharyngeus); *m* Ursprungskern des motorischen Teiles des N. glossopharyngeus; *rs* Radix sensitiva; *s* absteigende Wurzel = Tractus solitarius; *b* Bodenplatte (ventrale Kommissur); *d* Deckplatte; *g* Grundplatte; *f* Seiten- oder Flügelplatte der Längszonen der Oblongata; *v* IV Ventriculus quartus; *o* Gehörbläschen.

Fig. 408. Von einem Querschnitte der Medulla oblongata in der Gegend der hinteren Ventrikelspitze.

V.IV Ventriculus quartus; *R* Raphe; *P* Pyramide; *V* absteigende Quintuswurzel; X Vagus; XI Accessorius; XII Hypoglossus; *O* grosse Olive; *a* Nucleus ambiguus; *l* Kern des Seitenstranges; *c* Nucleus fasc. cuneati; *g* Nucleus fasc. gracilis; *s* solitäres Bündel; *p* Kopf der Hintersäule.

Die Hauptmasse der Fasern der Radix medialis aber zieht zum Nucleus angularis, der auch Nucleus vestibularis genannt wird. Die von ihm ausgehenden centralen Fasern gelangen zu den Kernen des Kleinhirnes. Die centralen Bahnen des Ramus cochlearis und diejenigen des Ramus vestibularis nervi acustici sind, wie sich schon aus dem Angegebenen entnehmen lässt, äusserst verschieden voneinander.

Von den Striae acusticae s. medullares ist hier zu bemerken, dass sie eine Bahn zweiter Ordnung darstellen, welche zum Teile das Tuberculum acusticum mit dem hinteren Vierhügel der Gegenseite verbindet (Held).

IX. Nuclei n. glossopharyngei. Fig. 407.

Der Ursprungskern des sensiblen Teiles des N. glossopharyngeus ist das Ganglion jugulare, vielleicht auch das Ganglion petrosum. Der Endkern dieses sensiblen Teiles des Glossopharyngeus liegt in der vorderen Fortsetzung des grösseren sensiblen Endkernes des Vagus, im Boden der Rautengrube. Der

N. glossopharyngeus hat auch eine absteigende Wurzel; sie besteht aus einem gewissen Faseranteile des Tractus solitarius, dessen oberes Ende in den Glossopharyngeus übergeht.

Der Ursprungskern des motorischen Teiles des N. glossopharyngeus ist ein vorderer Abschnitt des Nucleus ambiguus, im Boden der Rautengrube (Fig. 407, *m*).

X. Nuclei n. vagi. Fig. 408.

Der Ursprungskern des sensiblen Teiles des N. vagus ist dessen oberes Stammganglion, das Ganglion jugulare, vielleicht auch das Ganglion nodosum dieses Nerven.

Der Vagus entwickelt eine starke absteigende Wurzel; sie wird dargestellt durch den Tractus solitarius, dessen grösserer Faseranteil sich dem Vagus zugesellt, während sein oberes Ende in den Glossopharyngeus und vielleicht auch Intermedius übergeht. Der Tractus solitarius (Fig. 394 und 408) hat unterhalb des Hauptendkernes des Vagus 1 mm Durchmesser, besteht aus starken markhaltigen Nervenfasern, die zu einem Längsstrange verbunden sind und sich bis in das untere Halsmark (bis zum VIII. Halsnerven, W. Krause) verfolgen lassen Er hat im oberen Gebiete seine Lage in der Formatio reticularis, an der Basis der medialen dorsalen Nebensäule und des Hauptendkernes des Vagus, an der lateralen Seite der durchtretenden Vagusbündel. Während seines ganzen Längsverlaufes entsendet er fortwährend Kollateralen und Endfasern und wird infolgedessen immer schwächer, bis er ganz aufhört. Die Kollateralen und Endfasern enden sämmtlich unter Entwickelung von Endbäumchen um die benachbarten Zellen der Hintersäule.

Wie Held gezeigt hat, gehen die vom Ursprungsganglion zur Oblongata gelangten und in sie eingetretenen Wurzelfasern des Glossopharyngeo-Vagus zum Teile wiederholte, zahlreiche Teilungen ein; andere biegen unmittelbar in den Tractus solitarius um.

Der Hauptendkern des Vagus entspricht in seiner Lage im Wesentlichen der Ala cinerea der Rautengrube. Er liegt demgemäss lateral vom Hypoglossuskerne und erstreckt sich mit dem entsprechenden Endkerne des Glossopharyngeus bis an die Striae acusticae hin. Das solitäre Bündel berührt seine ventrale Fläche und teilt den breiten Kern unvollständig in eine grössere mediale und kleinere laterale Abteilung. Letztere enthält spärliche, erstere sehr zahlreiche Nervenzellen von 30—45 μ Länge.

Der motorische Teil des Vagus hat seinen Ursprungskern in einer Zellensäule, welche Nucleus ambiguus genannt wird und weiter oben auch die motorischen Wurzelfasern des N. glossopharyngeus entsendet. Die bezüglichen motorischen Fasern gelangen in dorsal-konvexem Bogen zu den übrigen Vagusfasern und legen sich ihnen an (Fig. 408).

XI. Nucleus n. accessorii. Fig. 408, 393.

Der Ursprungskern des Accessorius ist nach den Untersuchungen von Darkschewitsch, welche die vorhergehenden von Roller im Wesentlichen bestätigt haben, eine, entsprechend der langen Austrittslinie der Wurzelbündel, langgestreckte ununterbrochene Zellensäule, welche dorso-lateral von der medialen Zellengruppe der Vordersäule des Halsmarkes und ihrer Fortsetzung zum Hypoglossuskerne ihre Lage hat. Abwärts lässt sich der Kern bis zum Ursprunge des V. Halsnerven, aufwärts bis zum unteren Drittel der unteren Oliven verfolgen. Die Beschaffenheit der multipolaren Zellen ist überall die gleiche. Die Accessoriuswurzeln begeben sich, nachdem sie den Kern verlassen haben, nie geradlinig zur Peripherie, sondern bilden immer einen scharfgeknickten Bogen, dessen konvexe Seite ventro-lateral gerichtet ist. Je einem Spinalnervenpaare entsprechen nur einzelne oder wenige Accessoriuswurzelbündel. In der Höhe der Kerne der

Hinterstränge sollen sich Fasern aus dem Burdachschen Strange den Wurzeln des Accessorius beigesellen und mit ihnen zur Peripherie begeben.

XII. Nucleus n. hypoglossi. Fig. 408, 398, 396, 395.

Der Hypoglossuskern bildet einen langgestreckten Zellenstrang, welcher sich als Fortsetzung der vorderen medialen Teile der Vordersäule des Rückenmarkes geltend macht. Sein unterer Teil liegt an der ventralen Seite des Canalis centralis der Oblongata, der längere obere Teil durchzieht neben dem Sulcus medianus

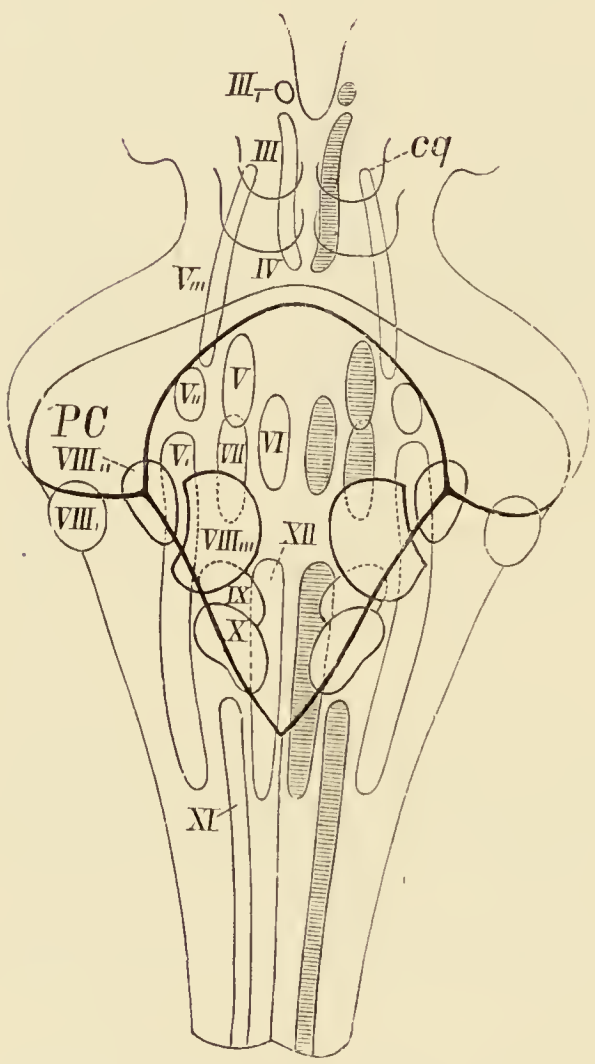

Fig. 409.

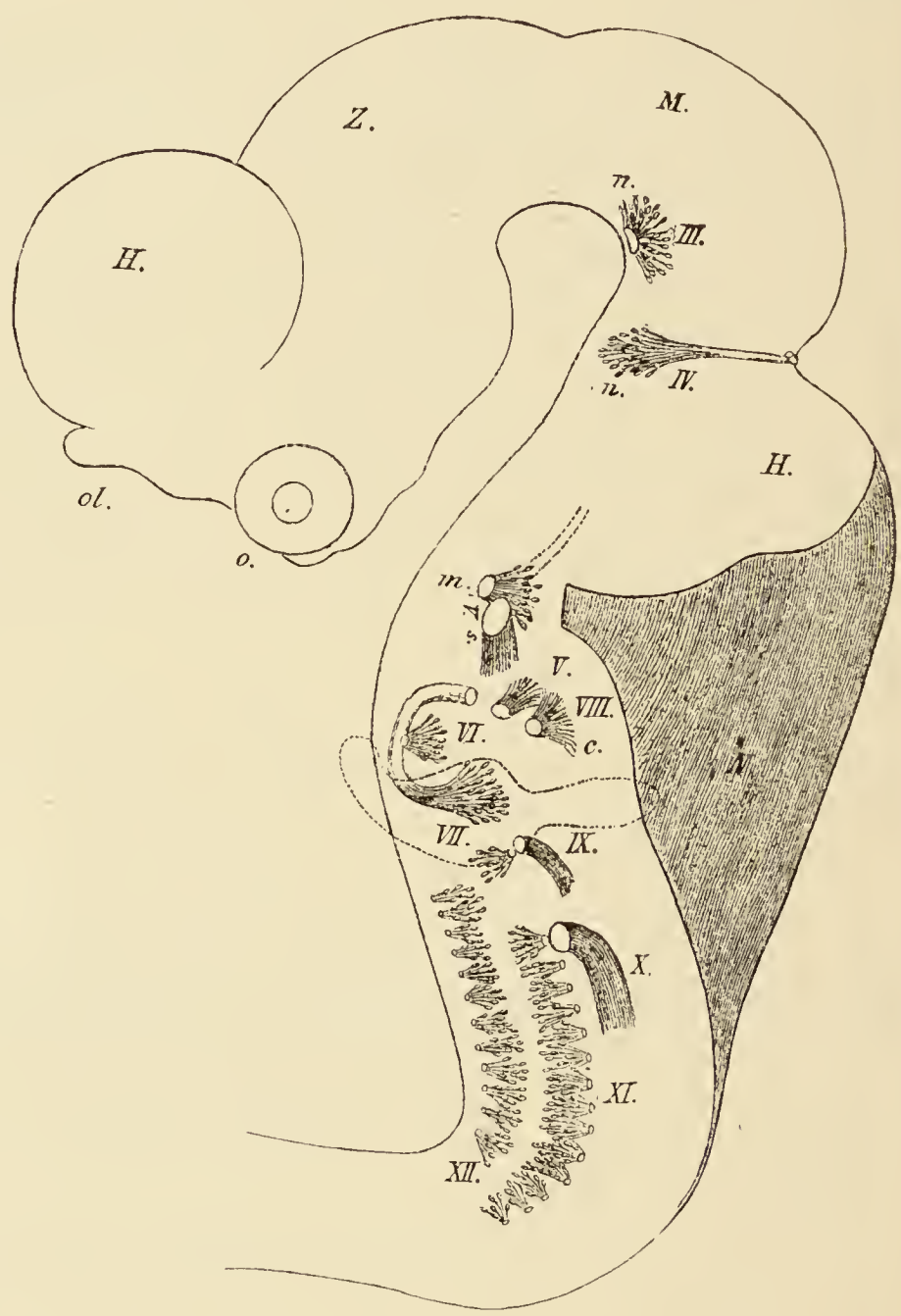

Fig. 410.

Fig. 409. Übersicht der mot. Ursprungs- und sens. Endkerne der Hirnnerven III—XII, bei dorsaler Betrachtung.

cq Vierhügel; *PC* Brückenarm des Kleinhirnes. Durch die starke rhombische Linie ist der Boden des Ventriculus IV begrenzt; III Nucleus oculomotorii; IV Nucleus trochlearis, in der hinteren Fortsetzung des vorhergehenden; V motorischer Kern des Trigeminus; $V_{,,,}$ oberer sensibler Endkern des Trigeminus; $V_{,,}$ mittlerer sensibler Endkern des Trigeminus: V langer unterer sensibler Endkern des Trigeminus; VI Nucleus abducentis; VII Nucleus facialis; VIII, u. $VIII_{,,}$ lateraler und angularer Endkern des Acusticus; $VIII_{,,,}$ dorsaler oder medialer Endkern des Acusticus; IX Endkern des Glossopharyngeus; X Endkern des Vagus; XI Nucleus accessorii; XII Nucleus hypoglossi.

Fig. 410. Gehirnprofil eines menschlichen Embryo von 10,2 mm natürlicher Länge. $^{20}/_{1}$. (W. His.)

Die motorischen Nervenkerne und absteigenden sensiblen Wurzeln sind eingezeichnet. Die Austrittstellen der Nerven aus dem Gehirne sind durch helle Ovale angedeutet. Bei den Nerven X und XII ist die Zahl der Austrittstellen nur annähernd angegeben. Die Ausdehnung des Gehörbläschens ist durch eine punktierte, in sich zurücklaufende Linie, der Weg der aufsteigenden Trigeminuswurzel durch zwei punktierte Linien markiert: *H* Hemisphären- oder Endhirn; *Z* Zwischenhirn; *M* Mittelhirn; *H* Hinterhirn; *N* Nachhirn (Oblongata); *o* Auge; *ol* Riechlappen; III—XII dritter bis zwölfter Hirnnerv; *n*, *n* Nucleus; *m. V. s.* motorischer Kern des Trigeminus und absteigende Wurzel (*s*) des sensiblen Teiles des Trigeminus; *v*VIII. *c.* Ramus vestibularis und cochlearis oder Ramus medialis und lateralis des N. acusticus.

die Rautengrube bis in die Gegend der Striae acusticae, um hinter ihnen abgerundet zu endigen. Seine Länge beträgt 18, seine Breite 1—2, seine Dicke 1 mm. Durch Züge von Längsfasern steht er mit dem in derselben Zone weiter oben gelegenen Nucleus abducentis in Verbindung. Die Zellen des Kernes haben bis 60 μ Durchmesser und entsenden ihren Neuriten in die Wurzelbündel des Hypoglossus. Vielleicht tritt ein Teil der Neuriten unter Kreuzung über die Mittellinie hinaus und geht in die Wurzel der Gegenseite über. Die Wurzelbündel des Hypoglossus treten an die ventrale Seite des Kernes heran und zerstreuen sich in ihm nach allen Richtungen, indem sie pinselförmig auseinanderfahren. An der ventralen Seite des Kernes sammeln sich die Fasern zu 10—15 Wurzelbündeln, welche in ventraler und leicht lateraler Richtung die Oblongata durchziehen und im Sulcus lateralis anterior derselben zur Oberfläche gelangen.

Die graue Substanz des Kernes grenzt nicht unmittelbar an das Ventrikelependym; es schiebt sich vielmehr noch eine graue Substanzlage zwischen beide ein, welche quere, zur Raphe ziehende markhaltige Fasern enthält und dem Trigonum hypoglossi das weissliche Ansehen giebt. Medial-dorsal vom Nucleus hypoglossi, unter der weisslichen Lage, befindet sich eine besondere Ansammlung kleiner Multipolarzellen, Nucleus eminentiae medialis von Roller.

Dem Hypoglossus gesellen sich in früher Embryonalzeit interessanterweise einige dorsale Wurzelfäden bei, die selbst kleine Ganglien enthalten, später aber mit letzteren untergehen (Froriep); nach anderer Ansicht würden diese Ganglien eher dem Accessorius angehören (His).

11. Morphologische Stellung der Hirnnervenkerne.

Schon jetzt, bevor noch die Peripherie der in ihren Kernen und Wurzeln untersuchten Hirnnerven bekannt geworden ist, lassen sich gewisse allgemeine Erwägungen anstellen.

A) Die motorischen Kerne zerfallen in zwei Systeme, ein mediales und ein laterales.

1. Das mediale motorische System umfasst den Nucleus n. hypoglossi, n. abducentis, n. trochlearis und n. oculomotorii;

2. das laterale motorische System enthält den Nucleus n. accessorii, n. facialis, aber auch die Kerne der motorischen Teile des Vagus, Glossopharyngeus und Trigeminus, also den Nucleus motorius trigemini und den Nucleus ambiguus. Der letztere ist nichts weiter, als der fortgesetzte Accessoriuskern. Alle diese Kerne sind Ursprungskerne. Während das mediale und laterale System der motorischen Ursprungskerne bei den Hirnnerven gesondert auftritt und gesonderte Nervenwurzeln hervorgehen lässt, ist dies bei den Rückenmarksnerven nicht der Fall. Doch entspricht am Rückenmarke die laterale Gruppe der motorischen Zellen der Vordersäule der lateralen Gruppe der motorischen Hirnnervenkerne. Gesonderte laterale Nerven sind im Rückenmarke nicht vorhanden; ihre Vertreter ziehen mit den vorderen Wurzeln der Rückenmarksnerven in die Peripherie.

B) die Ursprungskerne aller sensiblen Hirnnerven und Hirnnerventeile, mit Ausnahme der beiden ersten Hirnnerven, welche besondere Erscheinungen darstellen, werden durch ein einziges System gebildet, durch das System der spinalartigen Hirnnervenganglien.

Auch die Endkerne der sensiblen und sensoriellen Hirnnerven (wobei

wieder der Olfactorius und Opticus zur Seite bleiben) bilden zusammen ein ausgedehntes System morphologisch gleichwertiger Glieder.

Da eine gewisse Bekanntschaft mit embryologischen Dingen bereits erworben worden ist, so gewährt es grossen Nutzen, die Gruppierung der motorischen Hirnnervenkerne an einem embryonalen Kopfe zu überschauen. Die sensiblen Ursprungskerne sind nicht dargestellt, ebenso nicht die sensiblen Endkerne. (Fig. 410.)

Über die Vergleichung von Hirn- und Rückenmarksnerven s. auch unten, Schluss der Rückenmarksnerven.

v. Bechterew, W. Die Leitungsbahnen im Gehirn und Rückenmark. 2. Aufl. Leipzig, Arthur Georgi, 1898.

Dexter, Fr., A Contribution to the morphology of the Med. oblongata of the Rabbit. Arch. f. Anat. u. Phys. 1896.

Dejérine, J., Anatomie des Centres nerveux. Paris 1894.

Edinger, L., Vorlesungen über den Bau der nervösen Centralorgane. Leipzig 1896.

His, W., Zur allgem. Morphologie des Gehirnes. Arch. f. Anat. 1892.

v. Kölliker, A., Handbuch der Gewebelehre. II, 2. Leipzig 1896.

v. Lenhossék, M., Der feinere Bau des Nervensystemes im Lichte neuester Forschungen. Berlin 1895.

Obersteiner, H., Anleitung beim Studium des Baues der nervösen Centralorgane im gesunden und kranken Zustande. 3. Aufl. Leipzig 1896.

S. Ramón y Cajal, Beitrag zum Studium der medulla oblongata, des Kleinhirnes und des Ursprunges der Hirnnerven. Ins Deutsche übertragen von J. Bresler. Leipzig 1896.

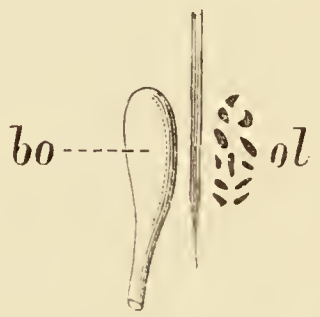

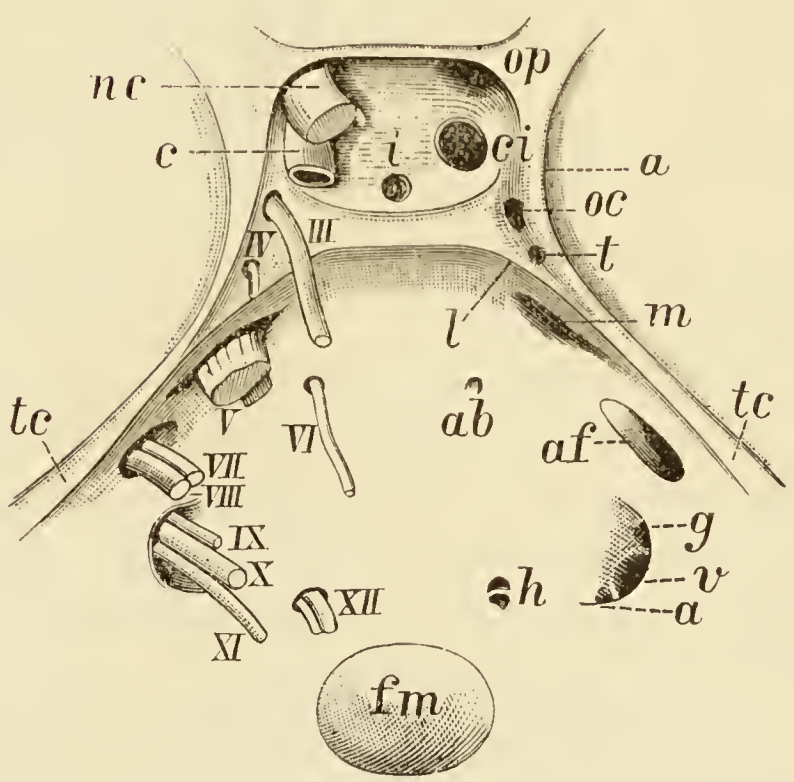

Fig. 411.

Teil der Schädelbasis mit den Eintrittsstellen der Nerven.

bo Bulbus olfactorius. *ol* Foramina cribrosa. *nc* N. opticus. *c* Carotis cerebralis. *tc* Tentorium cerebelli. *fm* Foramen occipitale magnum. *i* Foramen diaphragmatis. *op* Foramen opticum. *ci* Foramen caroticum durae matris. *oc* Porus oculomotorii. *t* Porus trochlearis. *m* Porus trigemini, in das Cavum semilunare führend. *ab* Porus abducentis. *af* Porus acustico-facialis. *g* Porus glossopharyngei. *va* Porus vagi et accessorii. *h* Porus hypoglossi. *l* Plica petroclinoidea posterior (medialis); *a* Plica petroclinoidea anterior (lateralis). III—XII die bezüglichen Hirnnervenwurzeln.

IV. Die Hirnnerven. Nervi cerebrales.

Der Ursprung der Hirnnerven und ihre Austrittstellen an der Hirnoberfläche sind schon S. 391 und S. 451 in Betrachtung gezogen worden. Im Anschlusse hieran sind nunmehr die Eintrittsstellen in die mit der Dura bekleidete Schädelbasis kennen zu lernen.

Eintrittstellen der Hirnnerven in die Schädelbasis.

I. Die Nervi olfactorii treten vom Bulbus olfactorius aus durch die Löcher der Lamina

cribrosa des Siebbeines mit Duralscheiden versehen zu der medialen und lateralen Wand der Nasenhöhle.

II. Der N. opticus tritt, die A. ophthalmica deckend, durch das Foramen opticum zur Augenhöhle.

III. Der Oculomotorius begiebt sich zum Seitenrande des Processus clinoideus posterior und betritt den Porus oculomotorii der Dura; letzterer liegt in der medialen Wand der Plica petroclinoidea lateralis der Dura und führt den Nerven durch die Fissura orbitalis superior zur Orbita.

IV. 1 cm hinter dem Porus oculomotorii liegt der enge, von der Plica petro-clinoidea lateralis etwas überdachte Porus trochlearis der Dura, welcher den N. trochlearis aufnimmt und zur Orbita geleitet.

V. 1 cm hinter dem Porus trochlearis folgt der weite Porus trigemini, welcher in das Cavum semilunare führt; ersterer nimmt beide Wurzeln des Trigeminus, letzteres das Ganglion semilunare auf. Der Porus trigemini hat seine Lage unter der Plica clinoidea medialis und dem beginnenden Zeltrande.

VI. 5 mm median-rückwärts vom Porus trigemini liegt der kleine Porus abducentis; er befindet sich hinter der Spitze der Schläfenpyramide und näher der Medianebene als die drei vorhergehenden.

VII und VIII. Der Facialis und Acusticus betreten den von der Dura ausgekleideten Porus und Meatus acusticus internus.

IX, X und XI. Der Glossopharyngeus, Vagus und Accessorius ziehen zur vorderen oder Nerven-Abteilung des Foramen jugulare. Jener erhält dabei eine besondere, die beiden letzteren eine gemeinsame Duralscheide.

XII. Der Hypoglossus betritt gewöhnlich in zwei grössere Bündel gesondert den Porus hypoglossi, welcher demgemäss häufig doppelt ist. Er entspricht der inneren Mündung des Canalis hypoglossi des Occipitale.

Das periphere System der einzelnen Hirnnerven.

I. Nervi olfactorii.

Die vom Bulbus olfactorius ausgehenden blassen Riechfäden, etwa 20 an Zahl, bilden keinen gemeinsamen Stamm, sondern treten, je in eine mediale und in eine laterale Reihe gesondert und von scheidenartigen Fortsätzen der Hirnhäute umgeben, einzeln durch die Foramina cribrosa zur Riechschleimhaut.

a) Die Nn. olfactorii mediales breiten sich in den oberen Teilen der Schleimhaut der Nasenscheidewand aus, indem sie zunächst in Furchen der perpendiculären Platte des Siebbeines verlaufen und untereinander in geflechtartige Verbindung treten.

b) Die Nn. olfactorii laterales suchen die Schleimhaut der oberen Muschel auf und bilden auf ihrem Wege ein reichlicheres Geflecht als die mediales. Über ihre Endigung s. Sinnesorgane.

II. N. opticus.

Über den Tractus opticus, das Chiasma opticum s. S. 342.

Der N. opticus dringt als cylindrischer Stamm von 4 mm Stärke, mit der

A. ophthalmica an seiner unteren Seite, durch das Foramen opticum in die Augenhöhle, erhält beim Eintritte in jenes Loch zu seiner pialen und arachnoiden Scheide noch eine Duralscheide und inseriert an der hinteren Peripherie des Augapfels, 4 mm medial vom hinteren Pole desselben. 15—20 mm vom Augapfel entfernt tritt ein wichtiger Ast der A. ophthalmica, A. centralis

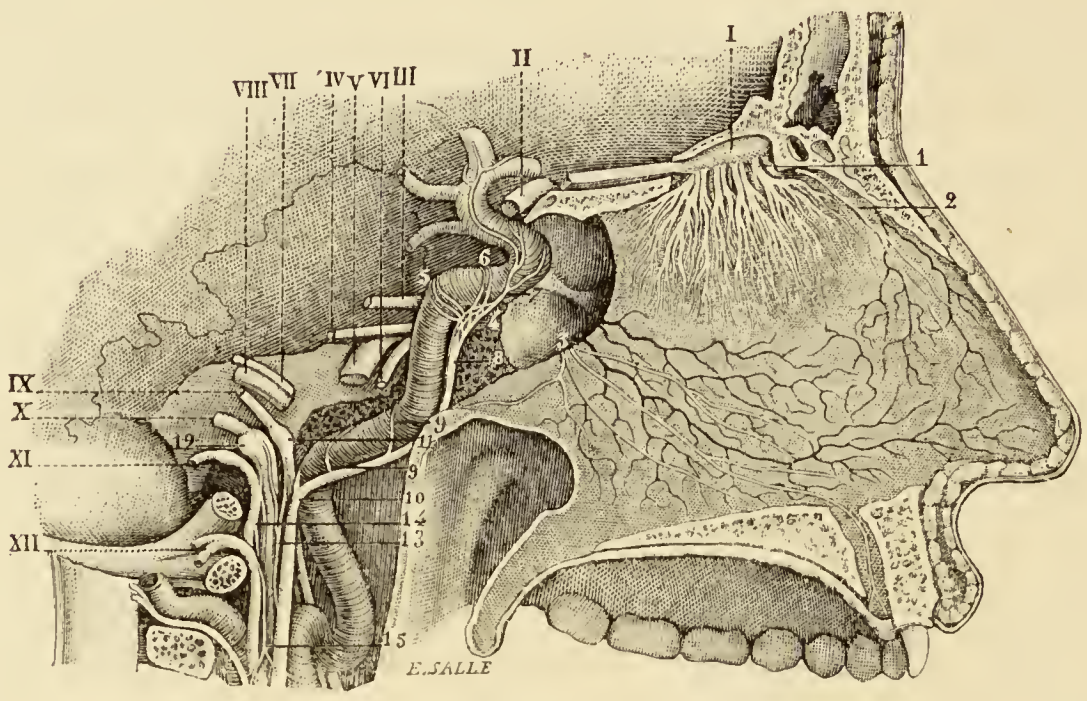

Fig. 412.

Verbreitung der Geruchsnerven an der Nasenscheidewand. (Von Hirschfeld und Leveillé.) 2/3.
Die rechte Seite der Nasenscheidewand liegt vor. Canalis caroticus und Foramen jugulare eröffnet. I Bulbus olfactorius. 1 Nervi olfactorii mediales; 2 Scheidewandzweig des N. ethmoidalis anterior; II N. opticus; III N. oculomotorius; IV N. trochlearis; V N. trigeminus; 3 N. nasopalatinus; 4 Plexus caroticus internus des Sympathicus; 5, 6, 7 Zweige desselben; 8 N. caroticus int.; 9 N. carotico-tympanicus; 10 oberes Ende des Ganglion cervicale superius. VI N. abducens; VII N. facialis; VIII N. acusticus; IX N. glossopharyngeus; 11 sein Ganglion petrosum; X N. vagus 12 sein Ganglion jugulare; 13 Verbindung der Nn. vagus und glossopharyngeus mit dem Ganglion cervicale superius n. sympathici; XI N. accessorius; 14 sein Ramus internus; XII N. hypoglossus; 15 sein Verbindungsast zum Ganglion superius n. sympathici.

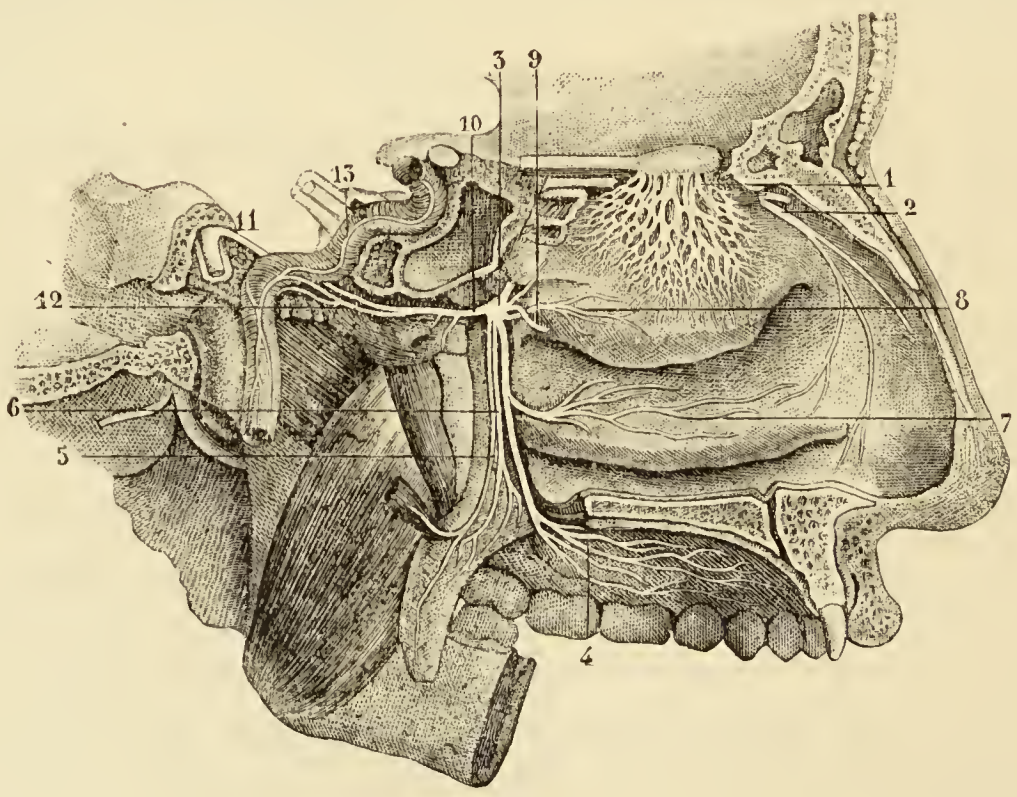

Fig. 413.

Nerven der lateralen Wand der Nasenhöhle und des Gaumens. (Von Hirschfeld und Leveillé.) 3/5.
1 Nervi olfactorii laterales, Plexus bildend in der Schleimhaut der oberen Muschel; 2 N. ethmoidalis anterior; 3 Ganglion sphenopalatinum; 4 N. palatinus anterior; 5 N. palatinus posterior; 6 N. palatinus lateralis; 7 Rami nasales posteriores inferiores (laterales); 8 Rami nasales posteriores superiores; 9 N. nasopalatinus, kurz abgeschnitten; 10 N. canalis pterygoidei; 11 N. petrosus superficialis major; 12 N. petrosus profundus; 13 N. caroticus internus.

retinae, in den Sehnerven ein und verläuft mit der gleichnamigen Vene in der Achse des Sehnerven zur Retina. Über den feineren Bau und die Ausbreitung des Opticus in der Retina s. Sinnesorgane.

Zander, R., Über die Lage des Chiasma opticum. Anat. Anz. 1896, 19. 20.

Der in der Medianebene gemessene Abstand des vorderen Randes des Chiasma vom Limbus sphenoidalis schwankt zwischen 5 und 17 mm und betrug im Mittel 10,34 mm. Siehe Fig. 414.

III. N. oculomotorius.

Vom Nucleus oculomotorii des Mittelhirnes entsprungen und im Sulcus oculomotorius desselben mit 10—15 Wurzeln an die Hirnoberfläche getreten, verläuft er zwischen den Aa. cerebelli superior und cerebri posterior lateral-vorwärts zum Seitenrande des Processus clinoideus posterior, be-

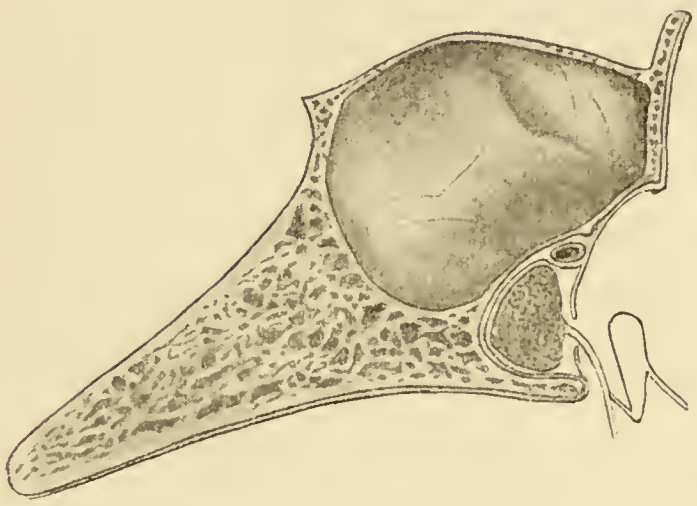

Fig. 414.

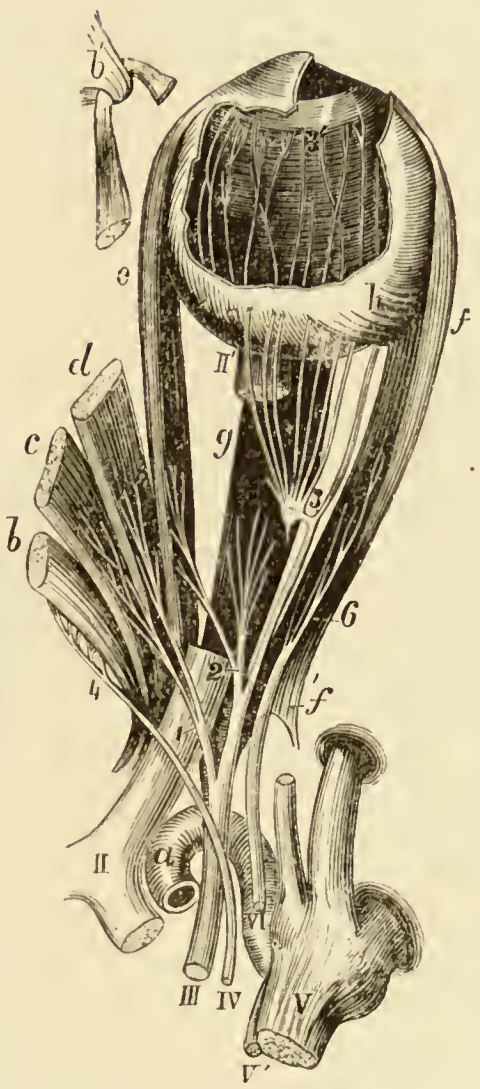

Fig. 415.

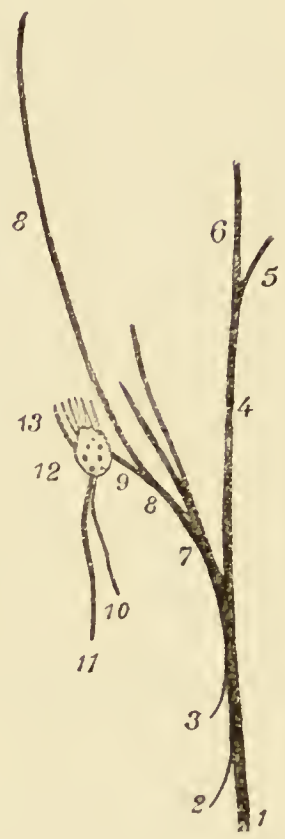

Fig. 416.

Fig. 414. Medianschnitt durch die Basis cranii, mit Hypophysis, Infundibulum, Diaphragma sellae und Chiasma opticum: Lage des Chiasma. (R. Zander, 1896.)

Fig. 415. Ansicht der Augenmuskelnerven von oben. (Von Hirschfeld und Leveillé.) 1/1.

Der N. ophthalmicus trigemini ist kurz abgeschnitten; der Ring, an welchem die Augenmuskeln rings um die Eintrittstelle des Sehnerven in die Augenhöhle entspringen, ist eingeschnitten und auseinander gelegt, wobei zugleich ihre vorderen Abteilungen entfernt sind. Ein Teil des Sehnerven ist hinweggeschnitten, um den Musc. rectus inferior sichtbar zu machen. An dem Augapfel selbst ist ein Teil der Sklera und Cornea entfernt, wodurch der Verlauf der Ciliarnerven hervortritt. *a* oberer Teil der Carotis interna an der Stelle, wo sie aus dem Sinus cavernosus hervortritt und die A. ophthalmica abgiebt; *b* Musc. obliquus superior; *b'* sein vorderer durch die Rolle gehender Teil: *c* M. levator palpebrae superioris; *d* Musc. rectus superior; *e* Musc. rectus medialis; *f* Musc. rectus lateralis; *f'* seine zurückgebogene Ursprungssehne; *g* M. rectus inferior; *h* Ansatzstelle des M. obliquus inferior. II Sehnervenkreuzung; II' Eintrittstelle des Sehnerven in den Augapfel; III N. oculomotorius; 1 oberer Ast desselben; 2 unterer Ast; 3 langer Ast desselben zum M. obliquus inferior, mit Abgabe eines Verbindungszweiges zum Ganglion ciliare; von diesem Ganglion gehen kurze Ciliarnerven aus, welche die Sklera durchbohren; einige derselben gelangen bei 3' zu dem Ciliarmuskel; IV N. trochlearis; 4 Verzweigung desselben am M. obliquus superior; V grosse sensible; V' kleine motorische Wurzel des Trigeminus, nach vorn der Gassersche Knoten und die drei Äste des Nerven; VI N. abducens; 6 seine Verteilung am M. rectus lateralis.

Fig. 416. Astfolge des N. oculomotorius.

1 Stamm; 2 Verbindung mit dem Sympathicus; 3 Verbindung mit dem R. I. trigemini; 4 Ramus superior; 5 Zweig für den Levator palpebrae superioris; 6 Zweig für den N. rectus superior; 7 Ramus inferior; 8 Zweig für den Obliquus inferior; 9 Radix motoria des Ganglion ciliare; 10 Radix sympathica; 11 Radix sensitiva; 12 Ganglion ciliare; 13 Nn. ciliares breves; 14 Zweig für den Rectus inferior; 15 Zweig für den Rectus medialis.

tritt den Porus oculomotorii und zieht in der oberen Wand des Sinus cavernosus zur Fissura orbitalis superior und zur Orbita.

Er führt gegen 15 000 meist starke markhaltige Nervenfasern, welche zu einer Gruppe sekundärer Bündel vereinigt sind. Im Stamme des Nerven sind auch vereinzelte Nervenzellen, kugelige und ästige, zwischen den Fasern gefunden worden.

Schon intrakranial giebt der Nerv feine Fäden zu den pialen Arterien. In der oberen Wand des Sinus cavernosus empfängt er feine Fäden aus dem die A. carotis interna umstrickenden Plexus caroticus internus; in der Fissura orbitalis superior erhält er ferner feine sensible Fäden vom nahen Ramus I trigemini.

In der Fissura orbitalis superior nimmt er die mediale Ecke ein, hat den N. trochlearis lateral neben sich, tritt zwischen den beiden Ursprungsköpfen des M. rectus oculi lateralis durch und zerfällt dabei in einen oberen dünneren und unteren stärkeren Ast.

Fig. 417.

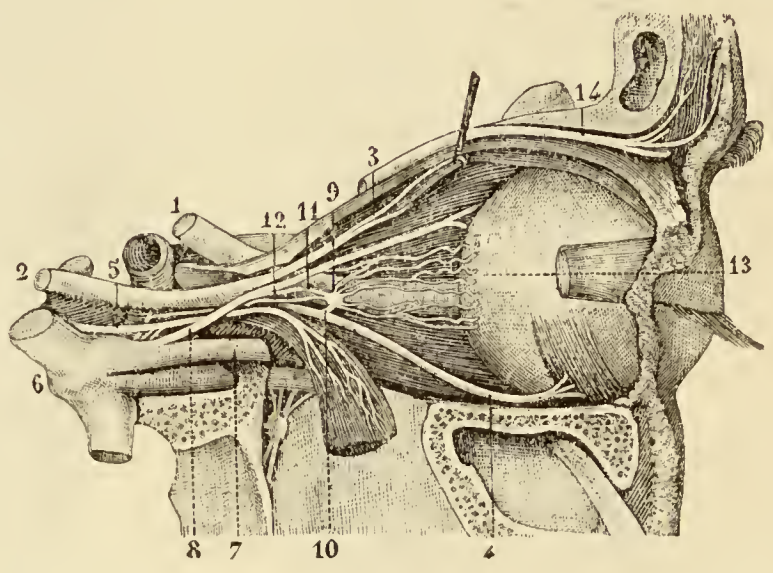

Fig. 418.

Fig. 417. Ganglion ciliare.

1 N. oculomotorius; 2 Ast für den Obliquus inferior; 3 Radix motoria; 4 Radix sympathica; 5 Radix sensitiva ganglii ciliaris; 6 Ganglion ciliare; 7 Nn. ciliares breves; 8 Nn. ciliares longi; 9 N. nasociliaris.

Fig. 418. Nerven der Augenhöhle, von der lateralen Seite betrachtet. (Von Hirschfeld und Leveillé.) 3/4.

Der Musc. rectus lateralis ist durchschnitten und mit seinem hinteren Ende abwärts gebogen. Die laterale Wand der Orbita ist entfernt. 1 Sehnerv; 2 Stamm des N. oculomotorius; 3 dessen Ramus superior; 4 sein Ast zum Musc. obliquus inferior; 5 Nervus abducens und seine Verzweigungen am Musc. rectus lateralis; 6 Ganglion semilunare; 7 N. ophthalmicus trigemini, darunter dessen Nervus maxillaris; 8 N. nasociliaris; 9 Ganglion ciliare; 10 dessen Radix motoria; 11 seine sensible Wurzel aus dem N. nasociliaris; 12 sympathischer Faden aus dem Plexus caroticus internus; 13 Nn. ciliares; 14 N. supraorbitalis.

Der Ramus superior versorgt den M. rectus oculi superior und den M. levator palpebrae superioris.

Der Ramus inferior teilt sich in drei Zweige für den M. rectus medialis, rectus inferior und obliquus inferior.

Von letzterem Zweige geht auch ein kurzer Faden zum Ciliarganglion ab, die Radix brevis s. motoria des Ganglion ciliare.

Symanski, W. u. Zander, R., Über den Austritt der Wurzelfasern des N. oculomotorius. Königsberg, Hartog, 1896.

Der N. oculomotorius tritt mit einer medialen und lateralen Gruppe von Wurzelbündeln aus dem Hirnschenkel hervor. Die medialen kommen aus dem Sulcus oculomotorii, die lateralen lateral und caudal von ersterem.

Ganglion ciliare.

Das Ciliarganglion ist ein plattes, vierseitiges Gebilde von etwa 2 mm

Länge, welches im hinteren Abschnitte der Orbita, an der lateralen Seite des Opticus, zwischen diesem und dem M. rectus oculi lateralis liegt.

An den hinteren unteren Rande des Ganglion treten dessen sogenannte Wurzeln heran. Die Radix brevis s. motoria stammt aus dem Oculomotorius, ist stärker als die übrigen und zuweilen in 2 Fäden geteilt. Die Radix longa s. sensitiva kommt aus dem N. nasociliaris des Trigeminus und besteht oft aus mehreren feinen Fäden. Die Radix media s. sympathica wird von mehreren feinen Fäden gebildet, welche aus dem Plexus cavernosus des Sympathicus stammen, sich zum Teile den anderen Wurzeln anlegen, zum Teile am Ganglion vorbei ziehen und sich den Ciliarnerven beimischen.

Das Ganglion besteht aus multipolaren Nervenzellen mit vielen Dendriten, einem Neuriten (Retzius). Vom vorderen Rande, besonders von den vorderen Ecken des Ganglion entspringen 3—6 Nervi ciliares breves, welche sich durch Teilung bis auf etwa 20 vermehren und neben dem N. opticus zum Augapfel gelangen. Gewöhnlich lässt sich eine obere und eine untere Gruppe dieser Nerven unterscheiden. Zur unteren Gruppe gesellen sich die beiden ebenso verlaufenden Nervi ciliares longi aus dem I. Aste des Trigeminus.

Sämtliche Nn. ciliares dringen in der Umgebung des Sehnerven schräg durch die Sklera bulbi und ziehen zwischen ihr und der Chorioidea in Meridianrichtung nach vorn, indem sie unterdessen Ästchen an die Chorioidea abgeben. Am Anfange des Corpus ciliare teilen sie sich wiederholt und bilden im Inneren des Musculus ciliaris ein Ganglienzellen enthaltendes Geflecht, aus welchem die Nerven für den Musculus ciliaris, für die Iris und die Hornhaut des Auges hervorgehen. Die sympathische Wurzel führt dem Augapfel Gefässnerven zu, die sich besonders in der Chorioidea und Iris verbreiten. Dieselbe Wurzel enthält ferner Fasern, deren Reizung Pupillenerweiterung bedingt. Die kurze Wurzel bringt dem Ganglion Fasern zu, welche den M. sphincter pupillae und den M. ciliaris versorgen. Die lange Wurzel enthält sensible Fasern. Selbst jene sympathischen Bewegungsfasern haben übrigens ihren letzten Ursprung im cerebro-spinalen Systeme und zwar im unteren Hals- und oberen Brustmarke. Von diesem ausgehende Rami communicantes übermitteln sie dem Hals-Sympathikus, dieser aber dem Plexus caroticus und seinen bezüglichen Ästen.

Das Ganglion ciliare nimmt seinen entwickelungsgeschichtlichen Ursprung vom embryonalen Ganglion semilunare commune, von dem sich verschiedene Teile abgliedern, um sich zu sympathischen (motorischen) Ganglien zu gestalten. Ein vorderer abgegliederter Teil ist das Ganglion ciliare, welches darauf mit dem N. oculomotorius in nächste Beziehungen tritt. Bei niedereren Wirbeltieren (Amphibien) ist das Ganglion durch Nervenzellen vertreten, welche sich über grössere Bahnstrecken des Oculomotorius verteilen. Bei Ungulaten, Nagern, Carnivoren sitzt das Ganglion unmittelbar dem Oculomotorius an (Schwalbe). Dies Verhalten des Ganglion weist auf die morphologische Zugehörigkeit des N. oculomotorius zum Trigeminusgebiete hin.

Apolant, H., Über das Ganglion ciliare. Verh. d. anat. Ges. 1896.

A. durchschnitt an Katzen den Stamm des Oculomotorius und fand in der Folge die mot. Wurzel des Ganglion degeneriert; die Ciliarnerven dagegen blieben intakt. Hieraus folgt: 1. Alle Oculomotoriusfasern endigen im Ganglion. 2. Das G. ist ein sympathisches; wäre es spinal, so dürfte man keine Degeneration in der mot. Wurzel finden.

Retzius, G., Über das Ganglion ciliare. Anat. Anz. IX, 21, und Biologische Untersuchungen, N. F., Bd. VI, 1894.

IV. N. trochlearis.

Nachdem er in den Porus trochlearis der Dura mater gelangt ist, verläuft er in einem kleinen Kanale der Dura längs des Ramus I trigemini zur Fissura orbitalis superior. In der Augenhöhle angelangt, wendet er sich über

den Ursprung des M. levator palpebrae superioris zum M. obliquus oculi superior und tritt in denselben ein.

Er ist der dünnste der Hirnnerven mit gegen 1200 Fasern, nimmt einen sympathischen Faden vom Plexus cavernosus und einen sensiblen vom Ramus I trigemini auf.

V. N. trigeminus.

Er verlässt das Gehirn in der Trigeminus-Facialislinie der Brücke mit einer stärkeren, 50 Bündel umfassenden sensiblen und einer schwächeren motorischen Wurzel. Darauf betritt er den Porus trigemini und das Cavum semilunare der Dura mater. In letzterem schwillt die sensible Wurzel zu dem mächtigen, einem spinalen Ganglion entsprechenden Ganglion semilunare (Gasseri) an und hat die motorische Wurzel an ihrer medialen Seite, ganz wie es bei den Spinalnerven der Fall ist.

Das Ganglion bringt (s. Knochenlehre, S. 210) auf der dorsalen Fläche des Felsenbeines die Impressio trigemini hervor und erstreckt sich von dem Processus clinoideus anterior bis zum Porus caroticus internus. Der konkave Rand des Ganglion ist nach hinten, zur sensiblen Wurzel, der konvexe Rand nach vorn gewendet. Vom konvexen Rande gehen die drei grossen Äste ab, der Ramus primus, secundus und tertius. In letzteren Ast, der ausserdem viele sensible Elemente enthält und der stärkste der drei Äste ist, geht die ganze motorische Wurzel (Radix masticatoria) über. Das Ganglion semilunare ist seinem morphologischen Wesen nach das spinalartige Ursprungsganglion der sensiblen Wurzel und der sensiblen Astfolge des Trigeminus.

I. N. ophthalmicus.

Der Augenast des Trigeminus ist der schwächste der drei Äste, zieht lateral vom Sinus cavernosus und N. abducens zur Fissura orbitalis superior und hat hier den N. trochlearis über sich.

Während seines Verlaufes am Sinus cavernosus nimmt er einige Fädchen vom Plexus caroticus auf, entsendet je einen Faden zum Oculomotorius, Trochlearis, Abducens und versorgt dadurch letztere mit sensiblen Fasern. Noch intracranial entsendet er einen feinen Ramus meningeus, den N. tentorii, welcher sich nach hinten wendet und sogleich an den Trochlearis anlegt, um mit langgestreckten feinen Fäden im Zelte sich zu verbreiten und die Wandungen des Sinus petrosus superior, Sinus transversus und Sinus rectus zu versorgen.

Vor dem Eintritte in die Fissur teilt sich der N. ophthalmicus in seine drei Endäste, den medial gelegenen N. naso-ciliaris, den in der Mitte befindlichen N. frontalis und den lateralen N. lacrimalis.

1. N. lacrimalis.

Der Thränennerv zieht längs des lateralen oberen Randes der Orbita über dem M. rectus lateralis zur oberen Thränendrüse und teilt sich hinter dieser in einen oberen und unteren Ast. Der obere Ast giebt feine Fäden an die Thränendrüse (Rami lacrimales), dringt durch sie hindurch und verästelt sich darauf in der Konjunktiva und Haut des äusseren Augenwinkels, sowie im oberen Augenlide (Ramus palpebralis).

Der untere Ast begiebt sich an der Orbitalwand abwärts und verbindet sich mit dem N. zygomaticus des Ramus II trigemini: Ramus anastomaticus cum nervo zygomatico. Von der vorn konvexen Seite dieser Anastomose entspringen mehrere aus beiden Nerven stammende Fädchen, welche in die Thränendrüse eintreten (E. Bischoff).

2. N. frontalis.

Der Stirnast, der grösste der drei Endäste, läuft unmittelbar unter dem Dache der

Orbita und der Periorbita, als weisser Strang hindurchschimmernd, auf dem M. palpebralis superior vorwärts. Hinter der Augenhöhlenmitte teilt er sich in den dünnen, medianwärts ziehenden N. supratrochlearis und den starken N. supraorbitalis, welcher in der Richtung des Stammes zur Incisura supraorbitalis zieht.

a) Der N. supratrochlearis folgt dem oberen Rande des M. obliquus superior und teilt sich an der medialen Seite der Trochlea in einen oberen und unteren Endzweig.

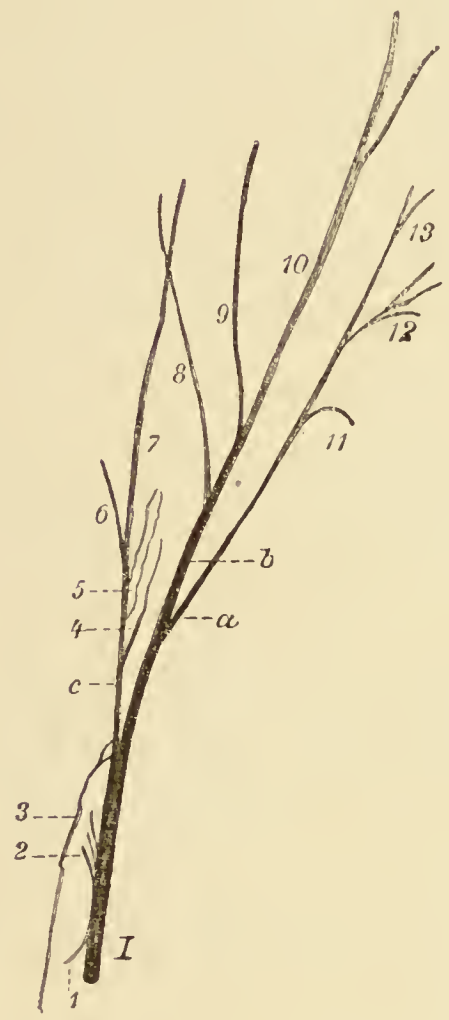

Fig. 419.

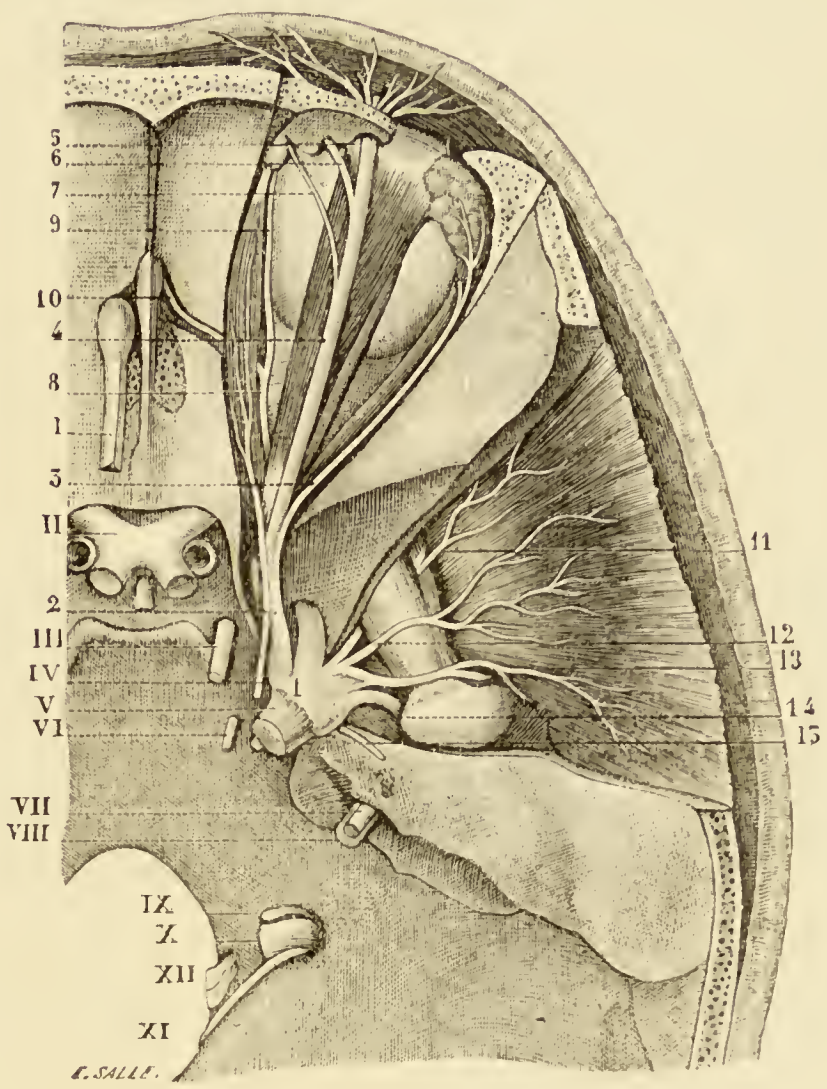

Fig. 420.

Fig. 419. Astfolge des Ramus I trigemini.

I Ramus I trigemini; 1 Verbindung mit dem Sympathicus; 2 sensible Zweige für die motorischen Augennerven; 3 N. tentorii; 4 Radix sensitiva des Ganglion ciliare; 5 Nn. ciliares longi; 6 N. ethmoidalis; 7 N. infratrochlearis; 8 N. supratrochlearis; 9 R. frontalis; 10 N. supraorbitalis; 11 Verbindung mit dem N. zygomaticus; 12 Rami lacrimales; 13 Ramus palpebralis; *a* N. lacrimalis; *b* N. frontalis; *c* N. nasociliaris.

Fig. 420. Obere Ansicht der Nerven der Augenhöhle. (Von Hirschfeld und Levoillé.) $^2/_3$.

I Tractus und Bulbus olfactorius; II Sehnervenkreuzung; III N. oculomotorius; IV N. trochlearis mit seiner Verzweigung am oberen schiefen Augenmuskel; V grosse Wurzel des Trigeminus, dessen kleinere Wurzel von der ersteren verdeckt ist. 1 Ganglion semilunare; 2 N. ophthalmicus; 3 N. lacrimalis; 4 N. frontalis; 5 N. supraorbitalis; 6 Ramus frontalis; 7 N. supratrochlearis; 8 N. nasociliaris; 9 N. infratrochlearis; 10 N. othmoidalis anterior; 11 N. temporal. profund. anterior aus dem N. buccinatorius; 12 N. temporalis medius; 13 N. temporalis profundus posterior aus dem N. massetericus; 14 N. auriculo-temporalis; 15 N. potrosus superficialis major; VI N. abducens; VII Facialis; VIII Acusticus; IX Glossopharyngeus; X Vagus; XI Accessorius; 12 Hypoglossus.

Der obere Zweig verlässt die Orbita über der Trochlea, durchbohrt den M. orbicularis palpebrarum und den M. frontalis und endigt mit Zweigen zum oberen Augenlide (Rr. palpebrales superiores), zur Nasenwurzel und angrenzenden Stirnhaut.

Der untere Zweig zieht von der Trochlea abwärts und verbindet sich konstant mit dem N. infratrochlearis aus dem N. naso-ciliaris. Von dem vorn konvexen anastomotischen Bogen entspringen feine Fäden für die Haut und die Konjunktiva des medialen Augenwinkels.

b) Der N. supraorbitalis setzt die Richtung des Stammes fort, giebt hinter dem Margo supraorbitalis den Ramus frontalis ab und gelangt darauf durch die Incisura supraorbitalis (oder das Foramen), der Ramus frontalis im Sulcus frontalis, zur Stirngegend. Beide

durchbohren den M. orbicularis palpebrarum, M. corrugator supercilii und M. frontalis und breiten sich als Rami frontales in der Stirnhaut bis zur Scheitelgegend aus. Mit je einem lateralwärts absteigenden Aste versorgen sie auch als Nn. palpebrales superiores die Haut und Konjunktiva des oberen Augenlides. An der Incisur sendet der Nerv dem Stirnbeine und Perioste Zweige zu.

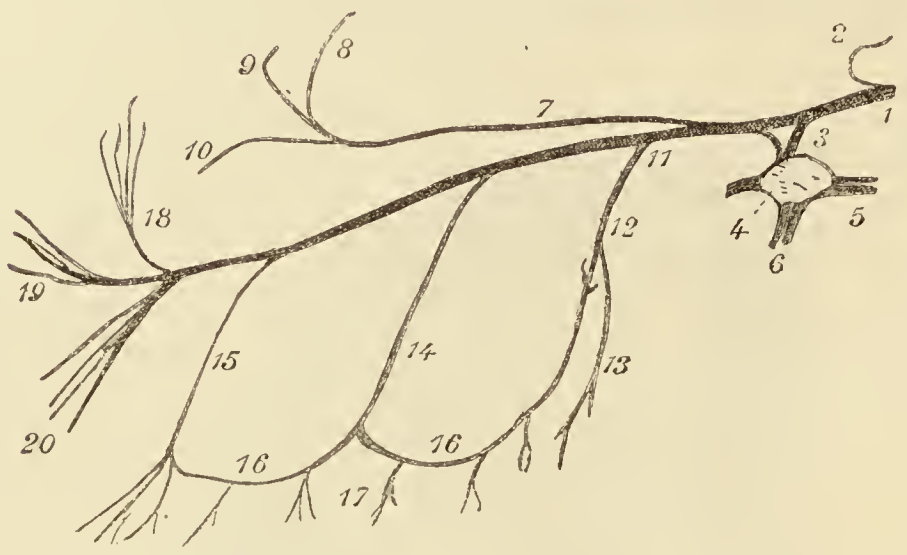

Fig. 421.

Astfolge des II. Trigeminusastes.

1 Stamm des Ramus II s. maxillaris; 2 N. meningeus; 3 Nn. sphenopalatini; 4 Ganglion sphenopalatinum; 5 N. canalis pterygoidei; 6 Nn. palatini; 7 N. zygomaticus; 8 Verbindung mit dem N. lacrimalis; 9 Ramus zygomatico-temporalis; 10 Ramus zygomatico-facialis; 11 N. infraorbitalis; 12 Ramus alveolaris superior posterior; 13 R. maxillaris externus; 14 Ramus alveolaris superior medius; 15 N. alveolaris superior anterior; 16—16 Plexus dentalis superior; 17 Rami dentales et gingivales superiores; 18 Rr. palpebrales inferiores; 19 Rr. nasales externi; 20 Rr. labiales superiores des N. infraorbitalis.

3. N. naso-ciliaris.

Der N. naso-ciliaris gelangt zusammen mit dem Oculomotorius und Abducens zwischen den beiden Ursprungsbündeln des M. rectus lateralis in die Orbita und begiebt sich über dem Sehnerven und unter dem M. rectus superior zur medialen Orbitalwand. In der Gegend des Foramen ethmoidale anterius spaltet er sich in seine beiden Endäste, den N. infratrochlearis und den N. ethmoidalis anterior. Hinter der Spaltung entsendet er die lange oder sensitive Wurzel des Ganglion ciliare, Radix longa ganglii ciliaris, sowie einen oder zwei Nn. ciliares longi, die an der medialen Seite des N. opticus zum Augapfel ziehen. Von beiden Endästen des N. nasociliaris verläuft:

a) der N. infratrochlearis unter dem M. obliquus superior an der medialen Orbitalwand nach vorn zur Trochlea und teilt sich in einen oberen und einen unteren Zweig. Der

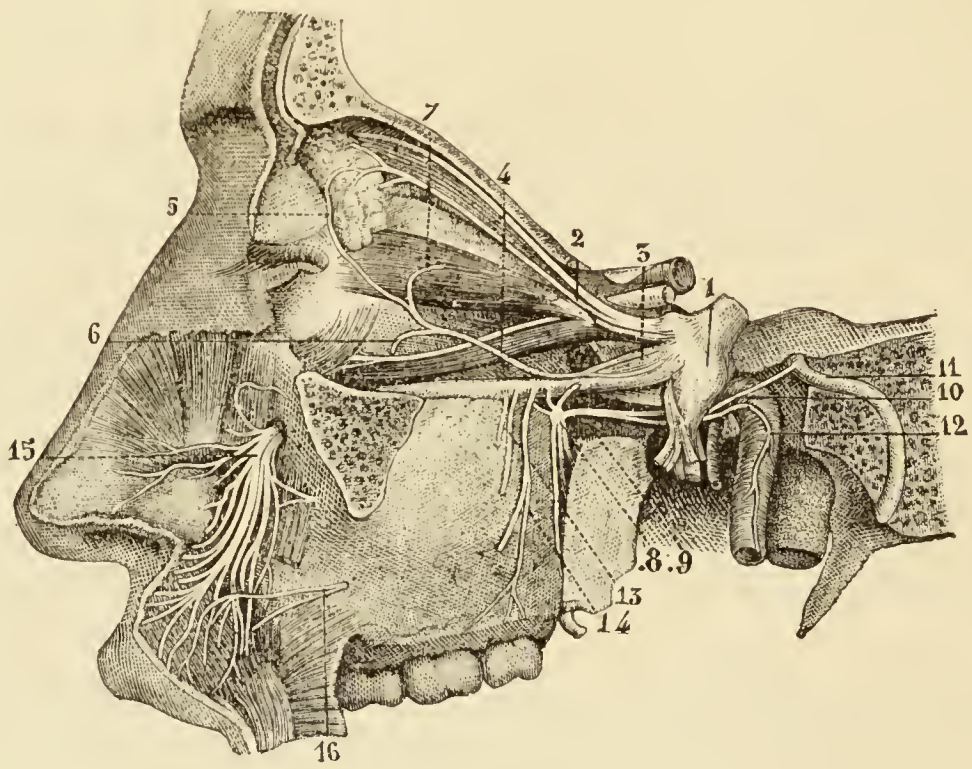

Fig. 422.

Verzweigungen des Ramus maxillaris trigemini. (Von Hirschfeld und Leveillé.) $^3/_5$.

Die äussere Wand der linken Augenhöhle ist entfernt und die Weichteile in der Umgebung des Oberkiefers sind grösstenteils wegpräpariert. — 1 Ganglion semilunare; 2 N. lacrimalis; 3 Ramus maxillaris; 4 N. zygomaticus; 5 seine Verbindung mit dem N. lacrimalis; 6 Ramus zygomatico-facialis; 7 Ramus zygomatico-temporalis; 8 Ganglion sphenopalatinum; 9 N. canalis pterygoidei; 10 N. petrosus superficialis major; 11 N. facialis; 12 N. petrosus profundus; 13, 14 Rami alveolares superiores posteriores; 15 Endverzweigung des N. infraorbitalis im Gesichte; 16 Verbindung eines Facialiszweiges mit der Ausstrahlung des N. infraorbitalis.

obere verbindet sich mit dem N. supratrochlearis; der untere versorgt den Thränensack (als ein ursprüngliches Hautstück), die Caruncula lacrimalis und sendet auch feine Fäden zur Haut des medialen Augenwinkels.

b) der N. ethmoidalis anterior, die Fortsetzung des Nasociliaris, gelangt durch das Foramen ethmoidale anterius zur Schädelhöhle, zieht von der Dura bedeckt auf der Lamina cribrosa nach vorn, um durch eine vordere Öffnung (Foramen cribro-ethmoidale) in die Nasenhöhle einzutreten. Hier teilt er sich in dreierlei Zweige, Rami nasales anteriores, zwei für die Schleimhaut der Nasenhöhle, Rami nasales interni, einen für die äussere Nasenhaut, nämlich:

α) Rami nasales mediales, für den vorderen Teil der septalen Mukosa;

β) Rami nasales laterales; sie ziehen am vorderen Ende beider Siebbeinmuscheln vorbei und verbreiten sich in der Schleimhaut des vorderen Teiles der Seitenwand der Nasenhöhle;

γ) Ramus nasalis externus; er läuft in einer Rinne des Nasale abwärts, dringt darauf zwischen Nasale und Cartilago triangularis zur äusseren Haut der Nase und erstreckt sich bis zur Nasenspitze, um die Haut dieser Gegend zu versorgen.

II. N. maxillaris.

Der zweite Ast des Trigeminus tritt durch das Foramen rotundum in die Fossa sphenomaxillaris, von hier aus durch die Fissura orbitalis inferior zum Boden der Augenhöhle und in den Infraorbitalkanal des Oberkiefers.

Noch innerhalb der Schädelhöhle sendet er einen oder zwei feine Fäden, N. meningeus (medius), rückläufig zur Dura, die sich im Gebiete des vorderen Astes der A. meningea media verbreiten und mit dem Ramus meningeus des III. Astes verbinden.

Die äusseren Äste des Ramus II sind folgende drei: N. zygomaticus, N. infraorbitalis, N. sphenopalatinus.

1. N. zygomaticus.

Er entspringt vom Stamme in der Fossa sphenomaxillaris und betritt durch die Fissura orbitalis inferior die Orbita. An deren lateraler Wand teilt er sich in zwei Zweige, welche durch den Canalis zygomaticus facialis und temporalis zur Haut der Wange und Schläfengegend gelangen.

Der Ramus zygomatico-temporalis entsendet den Verbindungsfaden zum N. lacrimalis (s. letzteren) und zieht darauf durch den Canalis zygomatico-temporalis zur Schläfengrube, durchbohrt den M. temporalis und die Fascia temporalis und versorgt die Haut der vorderen Schläfengegend.

Der Ramus zygomatico-facialis dringt durch den Canalis zygomatico-facialis mit einem oder zwei Zweigen zur Gesichtsfläche des Jochbeines, durchbohrt den M. orbicularis palpebrarum und versorgt die Haut in der Wangengegend, wobei er mit peripheren Zweigen des N. facialis sich verbindet.

2. N. infraorbitalis.

Die Fortsetzung des Stammes bildend betritt er durch die Fissura orbitalis inferior den Boden der Augenhöhle und den Canalis infraorbitalis. Durch das Foramen infraorbitale zur Gesichtsfläche des Oberkiefers getreten, löst er sich in drei Astgruppen auf. Von der Fossa sphenomaxillaris bis zum Foramen infraorbitale gehen aus ihm als ventralwärts ziehende Äste die Nn. alveolares superiores hervor, die in 3 Abteilungen zerfallen:

a) Rami alveolares superiores posteriores; gewöhnlich zwei. Sie entspringen schon vor dem Eintritte des Infraorbitalis in die Orbita und ziehen neben der gleichnamigen Arterie am Tuber maxillae abwärts.

Ein hinterer Zweig, Ramus maxillaris externus, bleibt mit einem Teile seiner Fasern an der Aussenwand des Oberkiefers und versorgt das Zahnfleisch der Molares und den benachbarten Teil der Wangenschleimhaut. Die übrigen Zweige treten durch die Foramina alveolaria posteriora des Oberkiefers zur lateralen hinteren Wand der Kieferhöhle. Hier ziehen sie in unvollständigen Kanälen des Knochens nach vorn, verbinden sich geflechtartig mit dem N. alveolaris superior medius und entsenden feine Fäden zur Schleimhaut der Kieferhöhle, sowie die Nn. dentales für die drei hinteren Molares.

b) Ramus alveolaris superior medius.

Er löst sich vom N. infraorbitalis im hinteren Teile des Canalis infraorbitalis ab, zieht in einem besonderen Kanälchen, teilweise in einer Rinne der lateralen Wand der Kieferhöhle herab, sendet Verbindungen nach hinten zu den Rr. alveolares superiores posteriores, nach vorn zu den Rr. alveolares superiores anteriores und endet mit feinen Zweigen in den beiden Praemolares und in dem zugehörigen Zahnfleischgebiete.

c) Ramus alveolaris superior anterior.

Er löst sich vom Infraorbitalis in der Nähe des Foramen infraorbitale ab und dringt durch ein besonderes Kanälchen in der vorderen Wand der Kieferhöhle zum Alveolarrande vor. Hier trennt sich von ihm ein für die Nasenhöhle bestimmter Ramus nasalis ab; der Rest, Rr. dentales, ist für die Eck- und die Schneidezähne des Oberkiefers bestimmt.

Die Rami dentales des letzteren verbinden sich mit dem mittleren und hinteren Alveolarnerven zum ausgedehnten Plexus dentalis superior, dessen Convexität alveolarwärts gerichtet ist. Zum Teile dicht unter der dünnen Schleimhaut der Kieferhöhle, zum Teile im Knochen gelegen, giebt der Plexus die Nerven für die Alveolen und Zähne des Oberkiefers ab: Rami dentales superiores und Rami gingivales superiores.

Ein von Bochdalek beschriebenes, über der Wurzel des Eckzahnes befindliches Ganglion ist ein Teil jenes Plexus, jedoch ohne Nervenzellen; ein nervenzellenhaltiges Ganglion ist also nicht vorhanden (Henle).

Der genannte Ramus nasalis zieht durch ein besonderes Kanälchen zur Schleimhaut des vorderen Teiles des Bodens der Nasenhöhle. Er geht eine Verbindung mit dem N. nasopalatinus (Scarpae) ein.

d) Rami faciales.

Sie entwickeln sich unter raschen Teilungen des aus dem Foramen infraorbitale hervorgetretenen Nerven, gehen Verbindungen ein mit Endästen des N. facialis und bilden mit ihnen den Plexus infraorbitalis.

Die Rami faciales zerfallen in folgende 3 Gruppen:

α) Rr. palpebrales inferiores; meist ist ein medialer und ein lateraler Zweig vorhanden; sie wenden sich um den unteren Rand des M. orbicularis oculi zum unteren Augenlide.

β) Rr. nasales externi et interni, 2—3; sie verteilen sich in der Haut der Seitenwand der Nase, des Nasenflügels und Nasenloches.

γ) Rr. labiales superiores, 3—4; sie ziehen unter dem M. Quadratus labii superioris abwärts, verzweigen sich in der Haut und Schleimhaut der Oberlippe bis zum Mundwinkel.

In der Medianebene des Gesichtes gehen die beiderseitigen Nn. infraorbitales Anastomosen ein und überkreuzen sich teilweise.

Funke, E., u. R. Zander, Beiträge zur Anatomie des N. maxillaris n. trigemini. 1896.

3. Nn. sphenopalatini.

Die Nn. sphenopalatini bestehen aus einem oder zwei kurzen Nerven, welche zur Flügelgaumengrube ziehen und sich vom unteren Rande des N. maxillaris alsbald in ein plattes dreiseitiges Ganglion, Ganglion sphenopalatinum, einsenken.

Ganglion sphenopalatinum.

Das in der Fossa sphenopalatina (s. pterygopalatina) gelegene Ganglion sphenopalatinum ist 2—3 mal grösser als das Ganglion ciliare und steht mit drei Wurzeln in Verbindung, einer sensiblen (den Nn. sphenopalatini des II. Trigeminusastes) einer motorischen (dem N. petrosus superficialis major) und einer sympathischen (dem N. petrosus profundus); die beiden letzteren Wurzeln treten als N. canalis pterygoidei (Vidii) miteinander vereint zum Ganglion. Dasselbe besteht aus multipolaren Nervenzellen. Seine Äste sind 1. die Nn. nasales interni superiores, 2. die Nn. palatini und 3. die Ramuli orbitales.

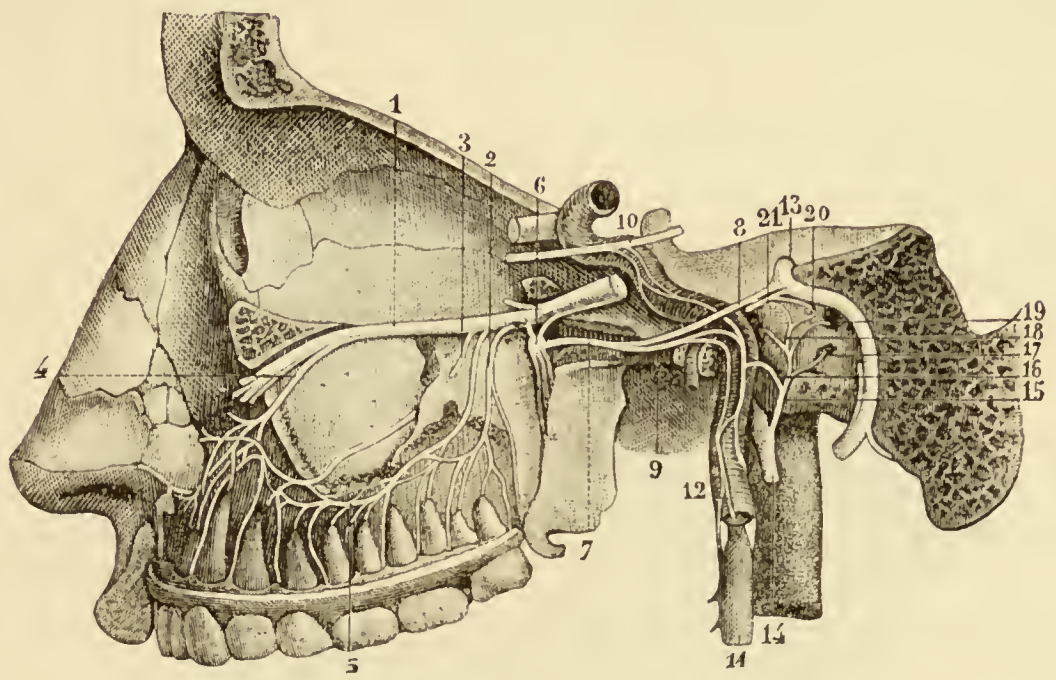

Fig. 423.

Nervus maxillaris trigemini und Ganglion sphenopalatinum. (Von Hirschfeld und Leveillé.) $^2/_3$.

1 N. infraorbitalis; 2 Rami alveolares superiores posteriores; 3 R. alveolaris superior medius; 4 R. alveolaris superior anterior; 5 Plexus dentalis superior; 6 Ganglion sphenopalatinum; 7 Nervus canalis pterygoidei; 8 N. petrosus superficialis major; 9 N. petrosus profundus; 10 N. abducens, in Verbindung mit sympathischen Fasern des Plexus caroticus internus; 11 Ganglion cervicale superius sympathici; 12 N. caroticus internus; 13 Facialis und sein Knie; 14 N. glossopharyngeus; 15 N. tympanicus; 16 N. carotico-tympanicus inferior; 17 Faden zur Gegend der Fenestra rotunda; 18 Ramus tubae; 19 Faden zur Gegend der Fenestra ovalis; 20 Übergang des N. tympanicus in den N. petrosus superficialis minor, der bei 21 nach links verläuft und unter der Carotis verschwindet, nach rechts dagegen einen Verbindungsfaden zum Facialis entsendet; bei 21 sieht man unter dem Petrosus superf. minor einen Verbindungszweig des N. tympanicus zum N. petrosus superf. major (8) ziehen; dieser Verbindungszweig ist der N. carotico-tympanicus superior.

a) **Wurzeln** des Ganglion sphenopalatinum.

α) Der sensible N. sphenopalatinus.

Ein Teil seiner Fasern zieht an dem Ganglion vorbei, ein anderer durchsetzt dasselbe; beide nehmen Ganglienfasern mit sich und versorgen in der Bahn der Nn. palatini und nasales interni posteriores den weichen und harten Gaumen sowie die Schleimhaut eines grossen Teiles der Nasenhöhle.

β) Der N. petrosus superficialis major.

Er entspringt vom N. facialis, am Ganglion geniculi desselben, tritt aus dem Hiatus canalis facialis hervor, verläuft in einer Rinne der Pars petrosa zur Fibrocartilago basilaris und durchbohrt dieselbe lateral vom Porus caroticus internus, um mit dem N. petrosus profundus zusammen durch den Canalis pterygoideus zum Ganglion zu treten. Er enthält motorische Fasern aus dem Facialis, wahrscheinlich aber auch sensible Fasern, die aus dem N. sphenopalatinus stammen und in die periphere Bahn des Facialis übergehen (s. N. facialis).

γ) Der N. petrosus profundus.

Aus dem lateralen Aste des N. caroticus internus des Sympathicus hervorgegangen durchbricht er die Fibrocartilago basilaris, begiebt sich in den Canalis pterygoideus und vereinigt sich hier mit dem vorigen. Beide zusammen bilden den N. canalis pterygoideus (Vidii), welcher den Canalis pterygoideus durchläuft und in den hinteren Rand des Ganglion einmündet. Der Petrosus profundus major ist eine Grenzstrangverbindung zwischen dem Ganglion cervicale superius und dem Ganglion sphenopalatinum.

b) Äste des Ganglion sphenopalatinum.

α) Rr. nasales posteriores superiores.

Sie treten durch das Foramen sphenopalatinum aus der Flügelgaumengrube in die Nasenhöhle und zerfallen in septale und laterale Zweige.

Die Rami mediales, 2—3 Fäden, verzweigen sich teilweise im oberen Abschnitte des Septum narium; einer von ihnen aber, N. nasopalatinus (Scarpae), hat längeren Verlauf,

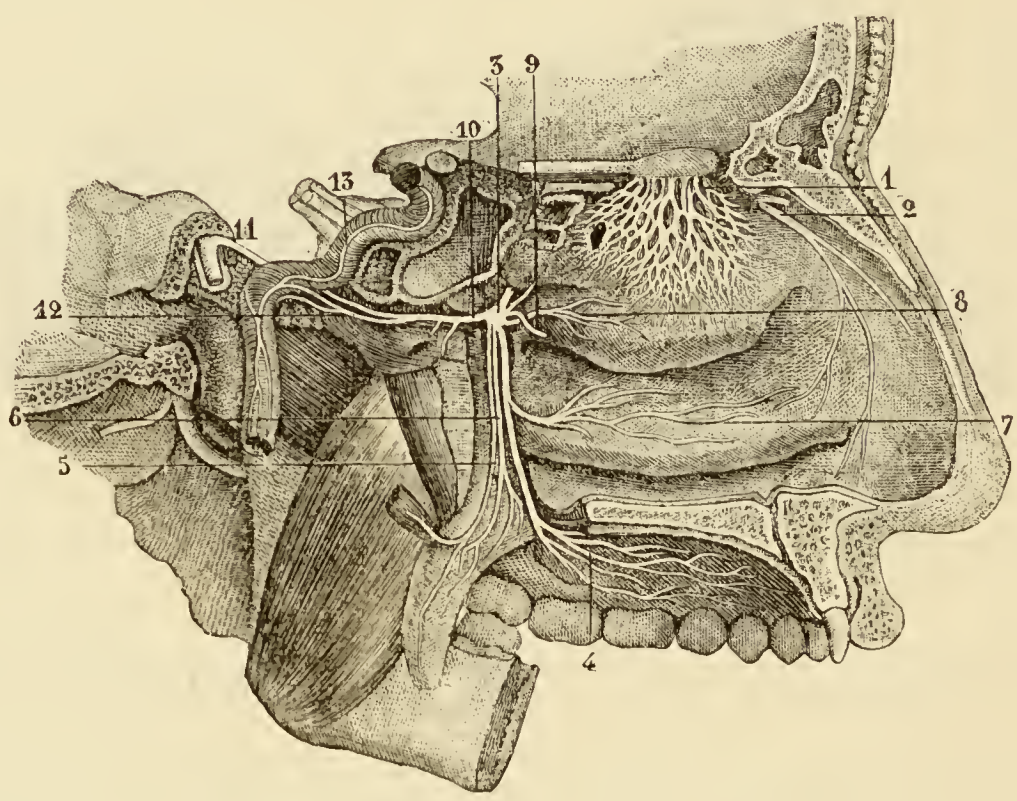

Fig. 424.

Nerven der lateralen Wand der Nasenhöhle und des Gaumens. (Von Hirschfeld und Leveillé.) $^{3}/_{5}$.

1 Nervi olfactorii laterales, Plexus bildend in der Schleimhaut der oberen Muschel; 2 N. ethmoidalis anterior; 3 Ganglion sphenopalatinum; 4 N. palatinus anterior; 5 N. palatinus posterior; 6 N. palatinus lateralis; 7 Rami nasales posteriores inferiores; 8 Rami nasales posteriores superiores; 9 N. nasopalatinus, kurz abgeschnitten; 10 N. canalis pterygoidei; 11 N. petrosus superficialis major; 12 N. petrosus profundus; 13 N. caroticus internus.

zieht zwischen Periost und Schleimhaut mit der gleichnamigen Arterie im Septum vorabwärts zum Canalis incisivus. In diesem Kanale verbinden sich die Nerven beider Seiten miteinander und schicken feine Zweige zum vorderen Teile der Gaumenschleimhaut. Während seines Verlaufes am Septum versorgt der Nerv den unteren Teil seiner Schleimhaut mit sensiblen Zweigen und geht vor dem Eintritte in den Canalis incisivus die S. 474 erwähnte Verbindung mit dem Ramus nasalis des R. alveolaris superior anterior ein. Die Gaumenäste des Nerven verbinden sich mit dem N. palatinus anterior.

Ein an der Verbindungsstelle beider Nn. nasopalatini von Cloquet vermutetes Ganglion ist nicht vorhanden, wie mikroskopische Untersuchung gezeigt hat (Henle).

Die Rami laterales, 6—10 zarte Fäden, verzweigen sich zum Teile, indem sie durch das Foramen sphenopalatinum, sowie durch Öffnungen im vorderen Abschnitte des Canalis pterygoideus zur Nasenhöhle dringen, in der Schleimhaut des hinteren Gebietes beider Siebbeinmuscheln, des oberen Nasenganges und der hinteren Siebbeinzellen; zum Teile gelangen sie, indem sie im Canalis sphenopalatinus rückwärts verlaufen, zum Schlundgewölbe und ver-

breiten sich in der Schleimhaut des oberen Umfanges der Choanen, des Ostium pharyngeum tubae auditivae und der Keilbeinhöhle.

β) Die Nn. palatini.

Sie bestehen aus 3 Zweigen, welche den Canalis pterygopalatinus und seine beiden Seitenkanäle durchziehen. Sie führen den grössten Teil der Fasern des N. sphenopalatinus, aber auch motorische Fasern aus dem Facialis, für den weichen Gaumen.

Der N. palatinus anterior, der stärkste der 3 Zweige, zieht durch den Hauptkanal zum harten Gaumen, teilt sich in 3—4 Zweige, die in Knochenfurchen nach vorn verlaufen, und versorgt die Schleimhaut des harten Gaumens, ihre Drüsen und die innere Platte des Zahnfleisches. Er anastomosiert am Foramen incisivum mit dem N. nasopalatinus. Während seiner Bahn im Canalis pterygopalatinus schickt er die Rr. nasales posteriores inferiores (laterales) zur Schleimhaut der unteren Muschel, sowie des mittleren und unteren Nasenganges.

Der N. palatinus posterior durchzieht den Canalis palatinus posterior und gelangt zum weichen Gaumen, versorgt dessen untere Schleimhaut mit sensibeln, den Levator veli palatini und Azygos uvulae mit motorischen Zweigen (die aus dem Facialis stammen).

Der N. palatinus medius, der schwächste der drei Nn. palatini, gelangt durch das Foramen palatinum laterale zur Gegend der Tonsillen und zur benachbarten Schleimhaut.

γ) Rami orbitales.

2—3 feine Fäden. Sie gelangen durch die Fissura orbitalis inferior zur Orbita, von da zum Foramen ethmoidale posterius und durch kleine Öffnungen in der hinteren Naht der Lamina papyracea zur Schleimhaut der hinteren Siebbeinzellen und der Keilbeinhöhle. Einige Fädchen gelangen auch zur Opticusscheide (Hirzel, Arnold).

Bau des Ganglion sphenopalatinum. Das Ganglion sphenopalatinum führt multipolare Nervenzellen, deren Neurit nach bestimmten Angaben von M. v. Lenhossék (1895) in die Nasen- und Gaumenschleimhaut eintritt, wo er sich im Epithel frei aufzweigt. Ein Teil der Fasern der Nn. sphenopalatini aus dem Trigeminus durchsetzt einfach das Ganglion; ein anderer bildet um die Zellen des Ganglion Endbäumchen und pericelluläre Faserkörbe.

III. Nervus mandibularis.

Der dritte Ast des Trigeminus, der stärkste der drei Äste, enthält ausser dem starken Reste an sensiblen Fasern auch die ganze Portio minor, d. h. die motorische Wurzel des Trigeminus. Eine innigere Mischung wie bei den Spinalnerven findet nicht statt; vielmehr wendet sich der grössere Teil der motorischen Fasern, nach dem Durchtritte des Ramus tertius durch das Foramen ovale des Keilbeines, mit einem Anteile sensibler Fasern als schwächerer N. masticatorius vor allem zur Versorgung der Kaumuskeln und Wangenschleimhaut von dem Stamme ab. Der stärkere Rest enthält überwiegend sensible Fasern. Wie der I. und II. Ast des Trigeminus je ein sympathisches Ganglion besitzt, so ist auch der III. mit solchen ausgestattet und zwar mit zweien, dem Ganglion oticum und G. submaxillare.

Der erste Zweig des Ramus tertius ist dessen Ramus meningeus. Darauf entsendet der Nerv den erwähnten N. masticatorius.

Der N. spinosus s. N. meningeus rami tertii tritt durch das Foramen spinosum mit der A. meningea media in die Schädelhöhle zurück und teilt sich in einen vorderen und hinteren Zweig. Der erstere dringt alsbald in die Substanz des grossen Keilbeinflügels ein; der letztere gelangt durch die Sutura petro-squamosa zur Schleimhaut der Cellulae mastoideae.

1. N. masticatorius.

Er giebt folgenden Nerven den Ursprung, die sich übrigens auch einzeln vom Stamme ablösen können:

a) N. massetericus. Er geht über den M. pterygoideus externus hinweg durch die Incisura semilunaris mandibulae zum M. masseter, sendet auch feine Fäden zum Kiefergelenke.

b) N. temporalis profundus posterior. Er zieht über dem M. pterygoideus externus zum hinteren Abschnitte des M. temporalis und sendet ebenfalls Fäden zum Kiefergelenke (Rüdinger).

c) N. temporalis profundus anterior. Er wendet sich über oder durch den M. pterygoideus externus hindurch zum vorderen Abschnitte des M. temporalis.

d) N. pterygoideus externus. Er läuft gewöhnlich in der Bahn des N. buccinatorius und löst sich von diesem während seines Durchtrittes durch den M. pterygoideus externus ab.

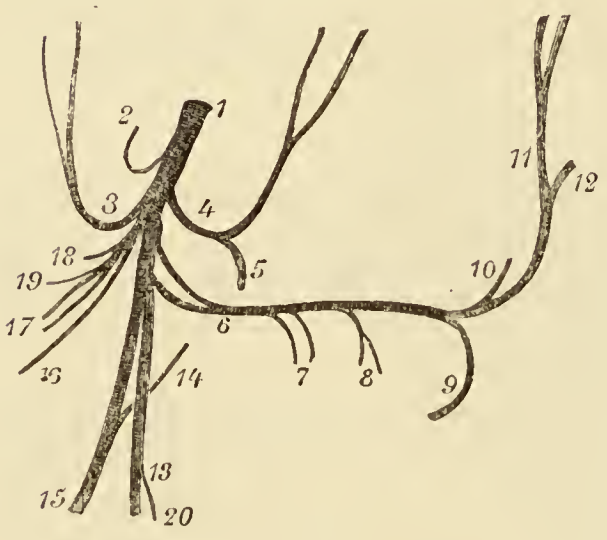

Fig. 425.

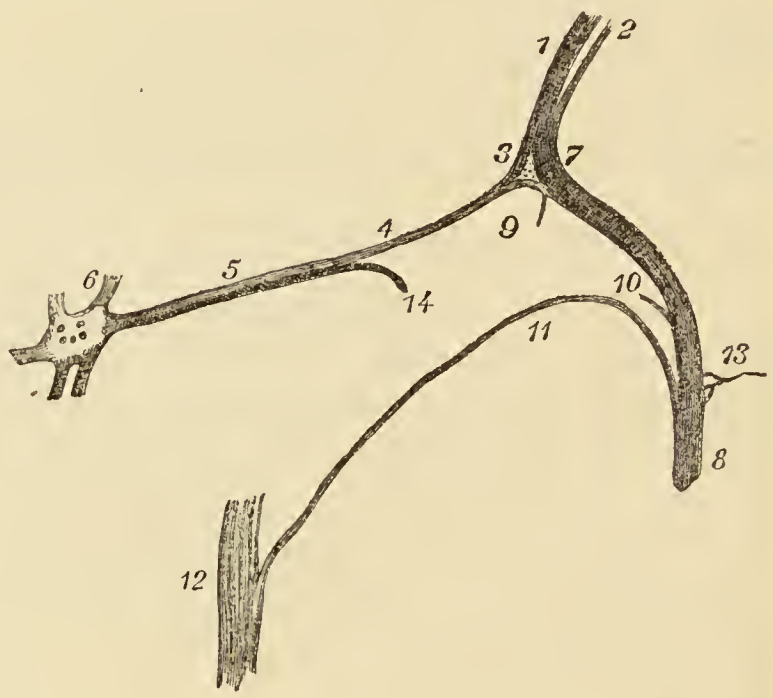

Fig. 426.

Fig. 425. Astfolge des R. III trigemini.

1 Stamm des dritten Astes; 2 N. spinosus; 3 N. temporalis profundus anterior; 4 N. temporalis profundus posterior; 5 N. massetericus; 6 N. auriculo-temporalis; 7 Rami articulares; 8 Rr. parotidei; 9 Ramus anastomoticus mit dem N. facialis; 10 N. meatus auditorii externi; 11 Rami temporales superficiales; 12 Ramus auricularis anterior; 13 N. alveolaris inferior; 14 Chorda tympani; 15 N. lingualis; 16 N. buccinatorius; 17 N. pterygoideus internus und externus; 18 N. tympanicus; 19 N. tensoris veli palatini; 20 N. mylohyoideus.

Fig. 426. N. canalis pterygoidei und Chorda tympani.

1 Portio dura des N. facialis; 2 Portio mollis s. N. intermedius; 3 Ganglion geniculi; 4 N. petrosus superficialis major; 5 N. canalis pterygoidei; 6 Ganglion sphenopalatinum; 7 Knie des N. facialis; 8 Facialis am Foramen stylomastoideum; 9 Ramus anastomoticus c. plexu tympanico; 10 N. stapedius; 11 Chorda tympani; 12 N. lingualis.

e) N. buccinatorius. Er wendet sich vor-lateralwärts, durchbohrt den M. pterygoideus externus oder kommt unter ihm hervor, zieht an der Aussenfläche des M. buccinator bis zum Mundwinkel und zerfällt unterdessen in seine Endzweige, Rami bucco-labiales. Ein Teil von ihnen durchbohrt den Muskel und begiebt sich zur Schleimhaut der Backe, ein anderer tritt zur Haut der Backe und verbindet sich mit Zweigen des N. facialis.

f) N. pterygoideus internus. Er entspringt von der medialen Fläche des III. Astes, durchbohrt entweder das Ganglion oticum oder zieht an ihm vorüber, und senkt sich in den M. pterygoideus internus ein. Aus dem N. pterygoideus internus lösen sich in der Nähe des Ohrknotens der N. tensoris veli palatini und N. tensoris tympani ab.

2. Übrige Astfolge.

Sie ist vorzugsweise sensibel und enthält den N. lingualis und N. alveolaris inferior,

aber auch den N. auriculo-temporalis. Das Ganglion oticum und submaxillare treten mit seinen Zweigen in enge Verbindung.

a) N. auriculo-temporalis.

Er entspringt am hinteren Rande des Stammes gewöhnlich mit zwei Wurzeln, welche die A. meningea media zwischen sich fassen. Darauf schwingt er sich hinter dem Gelenkfortsatze des Unterkiefers bogenförmig lateral- und aufwärts, tritt unter die Parotis und lässt schliesslich, hinter der A. temporalis superficialis gelegen, seine Endäste zum Ohre und zur Schläfenhaut ausstrahlen. Der Nerv geht während seines Verlaufes zweierlei Verbindungen ein:

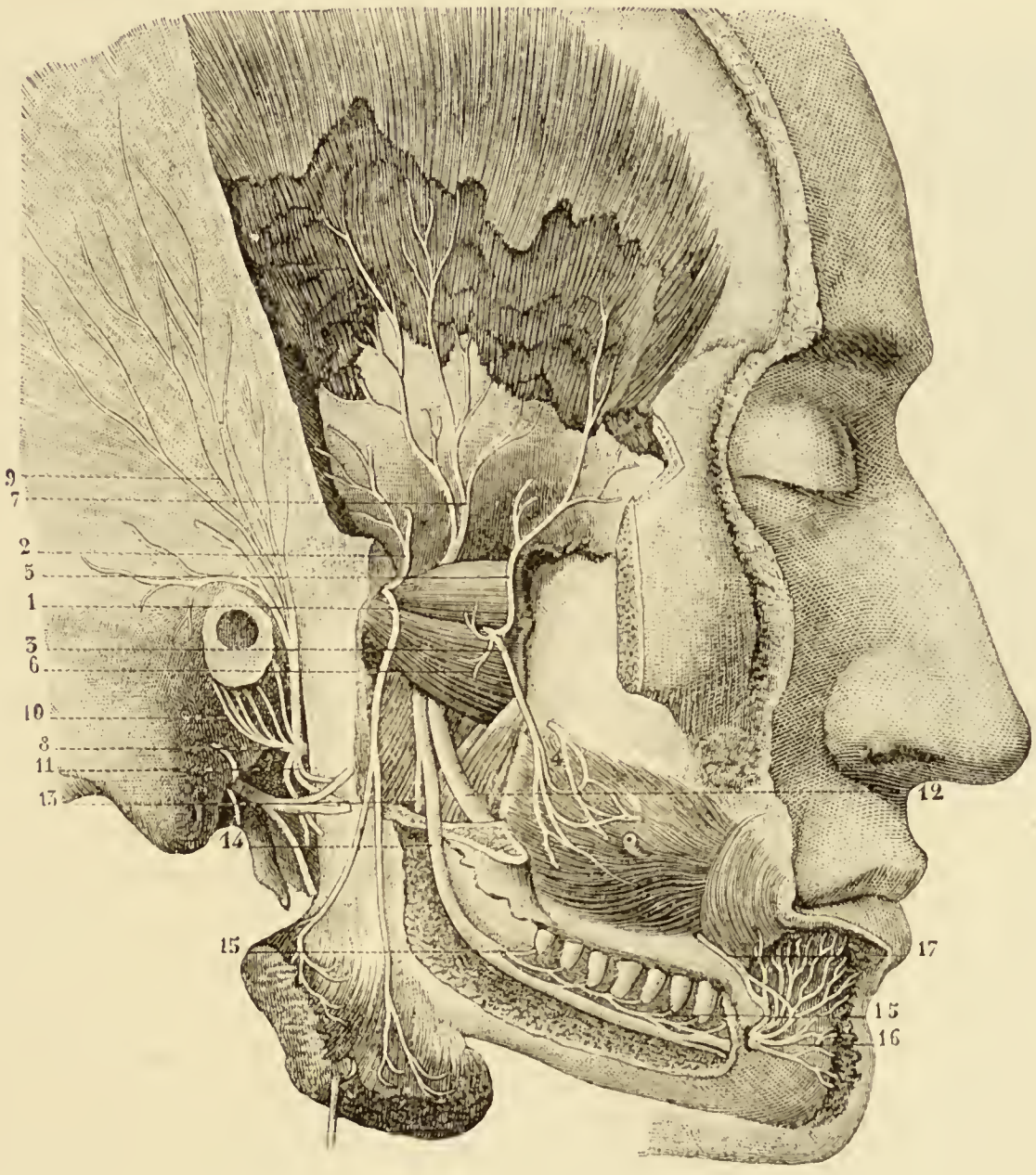

Fig. 427.

Äussere Ansicht der Verzweigungen des dritten Astes des Trigeminus. (Von Hirschfeld und Leveillé.) 3/5.

Der Jochbogen und der vordere Teil des rechten Unterkieferastes sammt den sie bedeckenden Weichteilen sind entfernt, der Unterkieferkanal ist eröffnet, der untere Teil des Masseter ist nach unten umgeschlagen und der untere Teil des M. temporalis ist entfernt. — 1 N. massetericus; 2 N. temporalis profundus posterior; 3 N. buccinatorius; 4 Ästchen des N. facialis; 5 N. temporalis profundus anterior; 6 N. pterygoideus externus; 7 N. temporalis profundus medius; 8 N. auriculo-temporalis; 9 Rami temporales superficiales; 10 Nn. auriculares anteriores et meatus auditorii externi; 11 Rami anastomotici cum nervo faciali; 12 N. lingualis; 13 N. mylohyoideus; 14 N. alveolaris inferior; 15, 15 Rami dentales; 16 Rami mentales; 17 Ästchen des N. facialis.

1. er empfängt Zweige aus dem Ganglion oticum; sie führen ihm durch Vermittelung des N. petrosus superficialis minor aus dem N. glossopharyngeus sekretorische Fasern für die Parotis zu (Rami communicantes c. ganglio otico);

2. er verbindet sich mit dem N. facialis. Gewöhnlich sind es zwei Zweige, Rami anastomotici cum n. faciali, welche an der Umbiegungsstelle des Auriculo-temporalis nach oben sich mit dem oberen Aste des Facialis vereinigen und demselben sensible Fasern zuführen.

Die Äste des N. auriculo-temporalis sind:

Rami articulares; 1—2 Fädchen für das Kiefergelenk.

Rami parotidei, Fädchen wechselnder Zahl für die Substanz der Parotis.

Nn. meatus auditorii externi; gewöhnlich zwei, ein oberer und ein unterer, welche an der Grenze des knöchernen und knorpeligen äusseren Gehörganges in die Wand des letzteren eindringen. Der untere geht zur unteren, der obere zur oberen Wand des Gehörganges, dessen Haut sie versorgen helfen. Ein feiner Zweig des oberen, N. membranae tympani, gelangt zum Trommelfelle.

Nn. auriculares anteriores. Sie ziehen hinter der A. temporalis superficialis vorbei und versorgen die Haut der konkaven Fläche der Ohrmuschel.

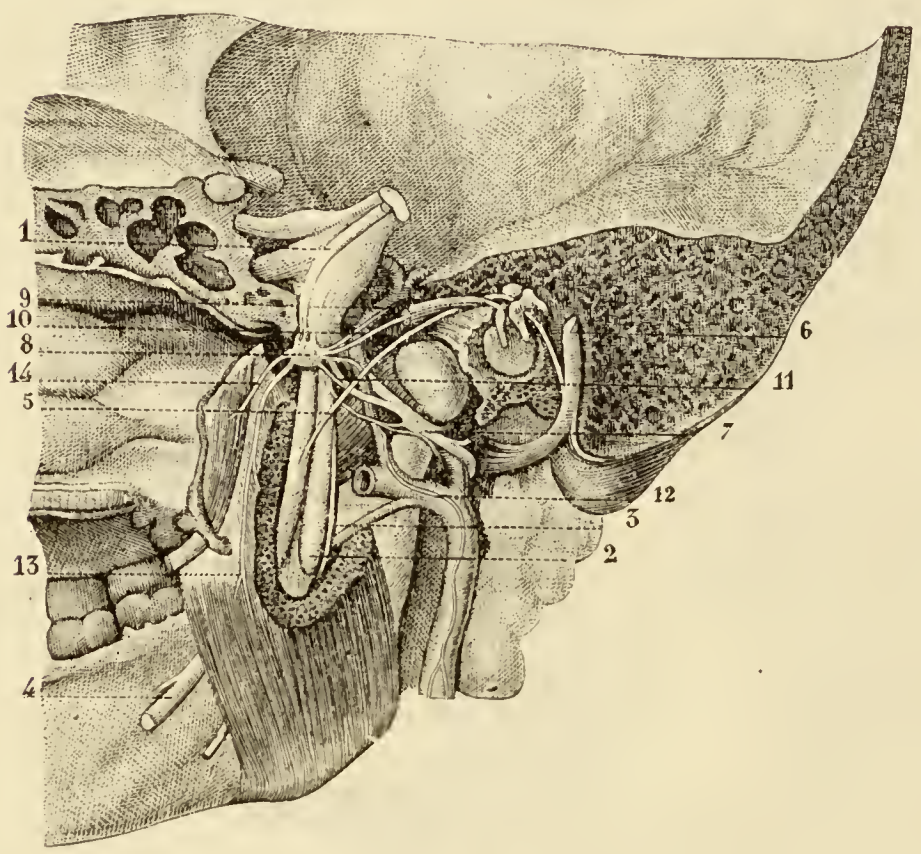

Fig. 428.

Das Ganglion oticum und seine Verbindungen von der medialen Seite. (Von Fr. Arnold.) 3/5.

Die rechte Schädelabteilung ist so durchtrennt, dass das Keilbein in der Gegend des For. ovale, das Felsenbein durch die Trommelhöhle hindurch durchsägt ist; das Unterkiefergelenk ist von innen her frei gelegt, der Musc. pteryg. internus zum Teile entfernt. — 1 kleine Trigeminuswurzel, welche an der Innenseite des Gasserschen Knotens verläuft und durch das Foramen ovale tritt; 2 N. alveolaris inferior an seiner Eintrittstelle in das Foramen mandibulare; 3 N. mylohyoideus; 4 N. lingualis; 5 Chorda tympani; 6 N. facialis in seinem Kanale; 7 N. auriculo-temporalis mit seinen zwei Wurzeln die Art. meningea media umfassend; 8 Ganglion oticum; 9 N. petrosus superficialis minor; 10 N. tensoris tympani; 11 Verbindungsfaden mit dem N. auriculo-temporalis; 12 Wurzel aus dem Plexus arteriae meningeae mediae; 13 N. pterygoideus internus; 14 N. tensoris veli palatini.

Rr. temporales superficiales, die Endzweige des N. auriculotemporalis. Sie verbreiten sich nach der Überschreitung des Jochbogens in der Haut der Schläfe vor und über dem Ohre. Die letzten Ausstrahlungen anastomosieren mit Ästen des N. frontalis, facialis und occipitalis.

b) N. alveolaris inferior.

Er ist der stärkste Zweig des III. Astes, zieht zwischen dem M. pterygoideus externus und internus abwärts, liegt dabei hinter und lateral vom N. lingualis und gelangt zwischen dem Unterkiefer und dem Lig. collaterale mediale zum Foramen mandibulare. Zusammen mit der A. alveolaris inferior verläuft der Nerv im Unterkieferkanale nunmehr nach unten-vorn, versorgt auf diesem Wege die Molar- und Prämolarzähne und tritt mit dem grösseren Reste seiner Fasern durch das Foramen mentale auf die Gesichtsfläche des Unterkiefers, um sich in der Haut der Unterlippe und des Kinnes zu verästeln; der schwächere Rest des Nerven verläuft im Unterkieferkanale weiter und versorgt den Eckzahn und die Schneidezähne der zugehörigen Unterkieferhälfte.

Schon vor dem Eintritte in das Foramen mandibulare entlässt der Nerv die ihm beigemischten motorischen Fasern in der Bahn des N. mylohyoideus, welcher dem Sulcus mylohyoideus des Unterkiefers folgt.

Der N. mylohyoideus trennt sich vom N. mandibularis am Foramen mandibulare und verläuft nun, anfangs vom M. pterygoideus internus bedeckt, im Sulcus mylohyoideus nach vorn, um den M. mylohyoideus und digastricus anterior mit motorischen Zweigen zu versorgen. Dicht hinter dem Kinne sendet der Nerv gewöhnlich einige feine Äste zur Haut des Kinnes und der Unterkinngegend.

Die Nn. alveolares bilden den Plexus dentalis inferior; dessen Zweige sind die Rami dentales inferiores und die Rami gingivales inferiores.

Die Nn. alveolares inferiores posteriores treten vom Stamme im grösseren hinteren Abschnitte des Mandibularkanales ab, versorgen die Molares und Praemolares, die Wände der Alveolen und das Zahnfleisch.

Die Nn. alveolares inferiores anteriores gehen vom Reste des N. mandibularis in dem kleineren vorderen Abschnitte des Mandibularkanales aus und versorgen den Eck- und die Schneidezähne. Der in der vorderen Strecke des Mandibularkanales enthaltene Nerv heisst darum auch Ramus incisivus.

Der N. mentalis, oft schon innerhalb des Kanales abgezweigt, teilt sich beim Austritte aus dem Foramen mentale, bedeckt vom M. triangularis, in dreierlei Äste, den Ramus mentalis und die Rami labiales inferiores; der erste versorgt die Haut der Kinngegend, die beiden letzten teilen sich in zahlreiche Zweige für die Haut und Schleimhaut der Unterlippe.

c) N. lingualis.

Er zieht wie der N. mandibularis zwischen dem M. pterygoideus externus und internus an der medialen Seite der A. maxillaris interna herab und liegt dabei vor und medial von ersterem Nerven. Vom vorderen Rande des M. pterygoideus internus wendet er sich in sanftem, vorn-oben konkavem Bogen erst über die Glandula submaxillaris, dann über dem M. mylohyoideus zum Seitenrande der Zunge, und zwar auf die Aussenfläche des M. hyoglossus. Sodann lässt er seine Zweige zwischen dem M. hyoglossus und genioglossus in die Zunge einstrahlen. Am Seitenrande der letzteren liegt er dicht unter der Schleimhaut und kreuzt sich mit dem Ductus submaxillaris, der lateral über ihn hinwegzieht.

Verbindungen.

α) Während seines Verlaufes verbindet sich der N. lingualis mit dem N. mandibularis durch einen von letzterem zu ersterem schräg herabziehenden Faden.

β) Bald unter seinem Ursprunge nimmt er ferner die Chorda tympani auf. Letztere tritt aus der Fissura petro-tympanica hervor und vereinigt sich mit dem N. lingualis, schräg nach unten-vorn verlaufend, in spitzem Winkel. Sie führt dem N. lingualis Fasern zu, welche mit letzterem Nerven zu den vorderen Abschnitten der Zunge, sowie zu dem Ganglion submaxillare und zur Glandula submaxillaris gelangen. In physiologischer Hinsicht enthält die Chorda tympani teils centripetale, dem Geschmackssinne dienende Fasern, welche aus dem N. intermedius des Facialis gelangen, teils centrifugale Fasern: Sekretionsfasern für die Glandula submaxillaris und sublingualis.

γ) Während der N. lingualis über die Glandula submaxillaris wegzieht, verbindet er sich durch kurze Zweige mit dem Ganglion submaxillare. Das hintere Bündel geht vom Lingualis zum Ganglion, das vordere vom Ganglion zum Lingualis.

δ) Auf der Aussenseite des M. hyoglossus verbindet sich der N. lingualis durch einen einfachen oder doppelten Faden bogenförmig mit einem der Endäste des N. hypoglossus. Der letztere empfängt hierdurch sensible Fasern für seine Endausbreitung in der Zunge (nach E. Bischoff), oder die sensiblen Fasern laufen im Hypoglossus centralwärts weiter und bedingen die Sensibilität dieses Nerven bei seinem Austritte aus der Schädelhöhle (Luschka).

Äste.

1. Noch bedeckt vom M. pterygoideus internus entlässt der N. lingualis einige feine Zweige zum hinteren Teile der Schleimhaut des Bodens der Mundhöhle, Ramuli mandibulares (Henle), Rr. isthmi faucium (Arnold).

2. Am hinteren Rande der Glandula sublingualis geht aus dem N. lingualis der N. sublingualis hervor. Er zieht an der lateralen Fläche der Drüse nach vorn und versorgt teils letztere, teils die Schleimhaut des Bodens der Mundhöhle, teils den vorderen Abschnitt des Zahnfleisches mit feinen Zweigen. Die in die Sublingualdrüse dringenden Fasern stammen aus dem Ganglion submaxillare, sowie aus besonderen Gruppen von Ganglienzellen, welche in die Zweige eingestreut sind und zur Bildung eines besonderen Ganglion, des Ganglion sublinguale Veranlassung geben können.

3. Rami linguales. Dies sind die zahlreichen Endäste des N. lingualis für die vordere Hälfte der Zunge. Sie erstrecken sich auf die Schleimhaut des Rückens, der Seitenränder und der Spitze der Zunge und endigen besonders in den Papillae fungiformes und filiformes. Die Rami linguales führen teils einfach sensible Fasern aus dem Trigeminus, teils Geschmacksfasern aus der Chorda tympani. In die feinere Verästelung der Rami linguales sind viele mikroskopische Ganglien eingestreut (s. unten: R. lingualis N. glossopharyngei).

Die Ganglien des III. Astes des Trigeminus.

Abgesehen von den kleinen peripheren Ganglien in der Peripherie des N. lingualis kommen im Gebiete des III. Astes des Trigeminus zwei grössere sympathische Ganglien vor, das Ganglion oticum und das Ganglion submaxillare.

a) Ganglion oticum.

Der Ohrknoten ist ein abgeplatteter, länglichrunder Körper von 3—4 mm grösstem Durchmesser, welcher dicht unter dem Foramen ovale an der medialen Seite des III. Astes des Trigeminus und an der lateralen Fläche des M. tensor tympani gelegen ist. Seine Nervenzellen sind multipolarer Art. Er steht mit mehreren Nerven in Verbindung, die als seine Wurzeln bezeichnet werden; andererseits entsendet er eine Reihe von Ästen.

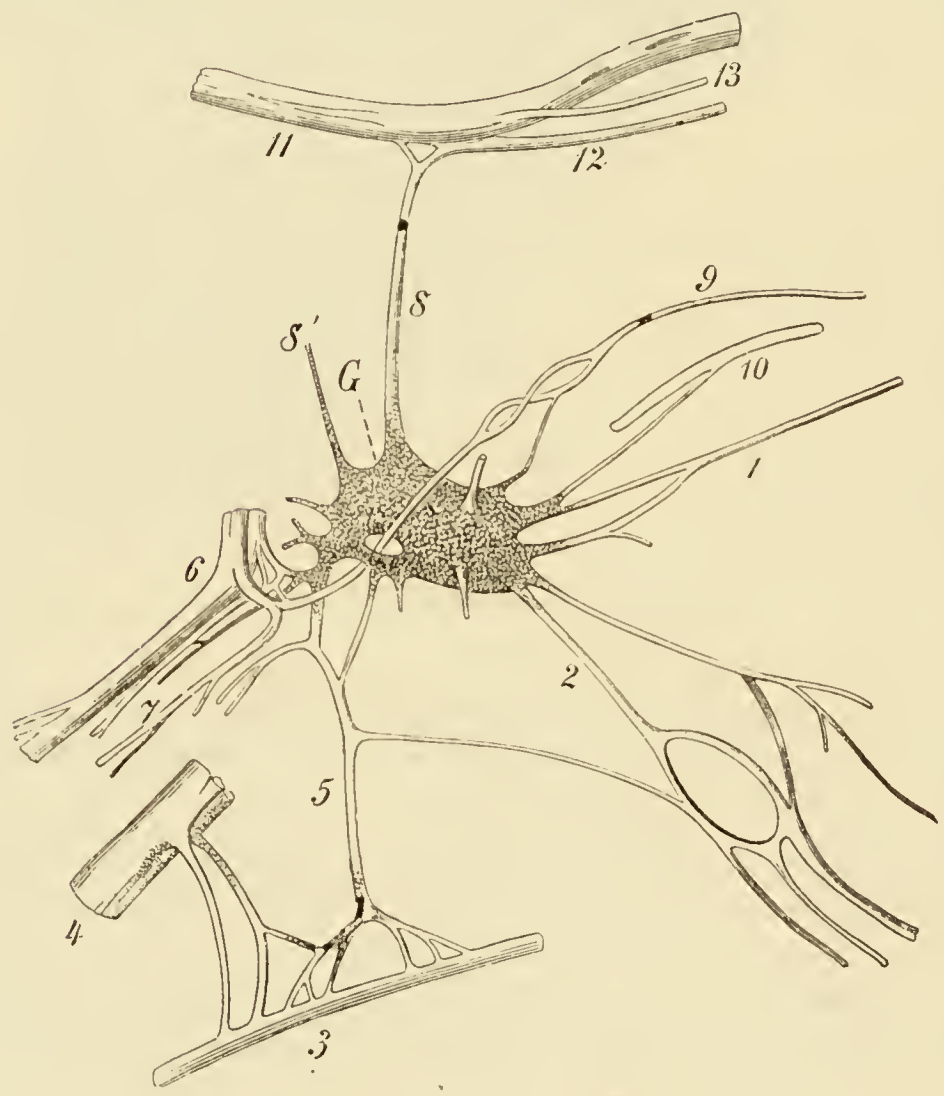

Fig. 429.

Wurzeln und Äste des Ganglion oticum. $^3/_1$.

G Ganglion oticum; 1 N. petrosus superficialis minor; 2 Verbindungszweig zum N. auriculo-temporalis; 3 Chorda tympani; 4 N. lingualis; 5 Verbindungszweig des Ganglion zu der Chorda tympani; 6 N. pterygoideus internus; 7 N. tensoris veli palatini; 8, 8′ Nn. sphenoidales; 9 N. tensoris tympani; 10 N. spinosus; 11 N. canalis pterygoidei; 12 N. petrosus superficialis major; 13 N. carotico-tympanicus superior.

Wurzeln des G. oticum.

1. Verbindungszweige mit dem III. Aste des Trigeminus, welche, wenn nicht alle, so doch grösstenteils in die Bahn des N. pterygoideus internus und seiner Äste übergehen. Sie stellen die Radix motoria von Fr. Arnold dar.

2. Verbindungszweige mit dem die A. meningea media umspinnenden sympathischen Geflechte; sie bilden die Radix sympathica von Arnold.

3. Der N. petrosus superficialis minor. Er ist ein Verbindungsstrang des Ganglion oticum mit dem Ganglion petrosum N. glossopharyngei, zugleich des Ganglion geniculi N. facialis, und tritt an das hintere Ende des Ganglion oticum heran. Seine Fasern stammen grösstenteils aus dem N. tympanicus des Glossopharyngeus. Das obere Endstück des N. tympanicus nämlich, eines Astes des Ganglion petrosum, tritt aus der Paukenhöhle in die Schädelhöhle durch die Apertura superior canaliculi tympanici, nimmt hier einen Faden vom Knie des

N. facialis auf, verläuft im Sulcus petrosus superficialis minor, tritt darauf durch den Canaliculus innominatus oder durch die Fissura spheno-petrosa an die untere Fläche der Schädelbasis und senkt sich in das Ganglion oticum ein. Arnold beschrieb den N. petrosus superficialis minor als Radix sensitiva.

4. Eine vierte centrale Verbindung besitzt das Ganglion oticum durch den Nervulus sphenoidalis internus mit dem Ganglion sphenopalatinum, indem der genannte feine Nerv vom Ganglion ausgeht und zum N. canalis pterygoidei gelangt.

5. Ein fünfter Verbindungszweig ist der Nervulus sphenoidalis externus, welcher sich nach C. Krause zum Ganglion semilunare begiebt.

Die in periphere Bahnen laufenden Äste des Ganglion oticum sind:

1. Starke blasse Zweige zum N. auriculo-temporalis;
2. Zweige zur Chorda tympani;
3. Ein Faden zum N. tensoris tympani;
4. Ein Zweig zum N. pterygoideus internus;
5. Ein Zweig zum N. tensoris veli palatini;
6. Ein Zweig zum N. buccinatorius, sowie einige andere Zweige von unbekanntem Verlaufe.

b) Ganglion submaxillare.

Der Zungen- oder Unterkieferknoten, im Jahre 1740 von J. Fr. Meckel zuerst beschrieben, ist von veränderlicher Gestalt, 3—3,5 mm grösstem Durchmesser, liegt über der Glandula submaxillaris und ist mit dem N. lingualis durch ein hinteres und vorderes Bündel verbunden.

Ersteres führt dem Ganglion Lingualis- und Chorda-Fasern zu; das vordere führt in den Lingualis Ganglionfasern über. Das hintere Bündel enthält nach dem Schema von Arnold die Radix motoria und sensitiva des Ganglion; als Radix sympathica werden mehrere feine Fäden betrachtet, welche vom Plexus arteriae maxillaris externae ausgehen und zum Ganglion gelangen.

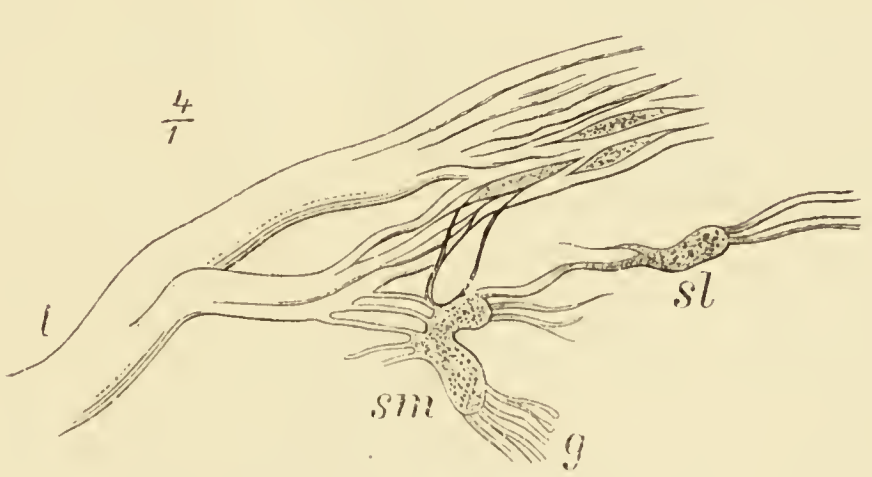

Fig. 430.

Ganglion submaxillare und sublinguale eines Neugeborenen. 4/1.

l N. lingualis, centraler Teil; *sm* G. submaxillare mit Zweigen, die vom N lingualis kommen, mit anderen, die in ihn übergehen. Selbst innerhalb und auf dem Lingualisstamme befinden sich kleine, gestreckte Ganglienzellenanhäufungen. Ein anderer Teil der Fasern hängt mit dem keulenförmigen G. sublinguale (*sl*) zusammen, welches besonders vorwärts starke Zweige aussendet. Das Ganglion submaxillare sendet viele und starke Zweige (*g*) abwärts zur Glandula submaxillaris.

Das Ganglion giebt 5—6 zarte Zweige zur Unterkieferdrüse ab, welche von seinem unteren Rande ausgehen. Die meisten dringen mit dem Ductus submaxillaris in den Hilus der Drüse ein und stellen deren Sekretionsnerven dar. Einige feine Fäden folgen dem Ausführungsgange bis zur Papilla sublingualis.

Vom vorderen Rande des Ganglion gehen jene Fäden aus, welche sich zum N. lingualis und mit ihm zur Zunge begeben. Zuweilen gelangen einige Fädchen aus dem Ganglion zum N. hypoglossus, um sich mit ihm peripherisch zu verbreiten.

Das Ganglion submaxillare und sublinguale enthält multipolare Nervenzellen.

Verbreitungsgebiet des Trigeminus und seiner Ganglien.

Das Gesamtgebiet, in welchem die beiden Wurzeln des Trigeminus und die an diesen

Nerven sich anschliessenden Ganglien sich verbreiten, ist ein sehr ausgedehntes und giebt, wie der Ursprung des Nerven, zu einer Menge schwieriger Fragen den Grund ab.

Der am höchsten gelegene erste Ast versorgt mit sensiblen Fasern den Augapfel und die Augenmuskeln, die Thränendrüse, einen Teil der Nasenschleimhaut, die Haut des Kopfes von der Augenlidspalte bis zum Scheitel.

Der zweite Ast, ebenfalls sensibel, nimmt seine Ausbreitung vorzugsweise im Gesichte zwischen Lid- und Mundspalte, in den Zähnen des Oberkiefers, am Gaumen, in der Nasenhöhle und Kieferhöhle.

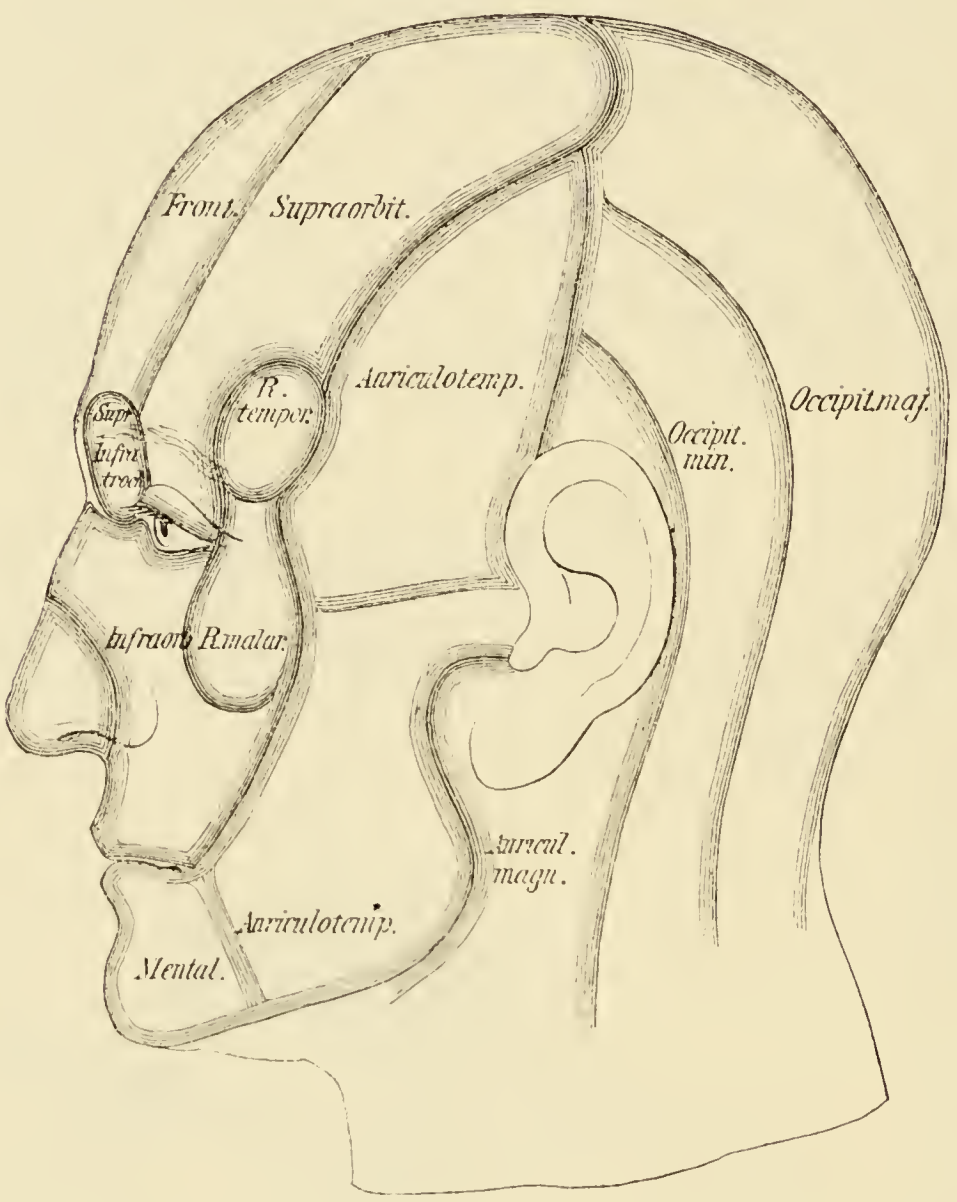

Fig. 431.

Fig. 432.

Fig. 431. Die Hautnervenfelder des Kopfes. Von Fr. Merkel.

Statt R. malar. u. R. tempor. ist jetzt zu setzen R. zygomatico-facialis u. R. zygomatico-temporalis.

Fig. 432. N. abducens und M. rectus oculi lateralis.

1 M. rectus lateralis; 2 Stamm des N. abducens; 3 zwei Verbindungszweige mit dem N. sympathicus; 4 Verbindung mit dem R. I. trigemini.

Der dritte Ast sendet in absteigender Richtung sensible Zweige zur Zunge, zu den Zähnen und der Haut des Unterkiefers; in aufsteigender Richtung führt er dem äusseren Ohre und der Haut der Schläfe Fasern zu. Mit motorischen Fasern versorgt er die Kaumuskeln, den M. mylohyoideus und digastricus anterior mandibulae.

Jeder der Äste entlässt ferner einen Ramus meningeus und versorgt das diesen Nerven zukommende Gebiet der Wände der Schädelhöhle.

VI. N. abducens.

Im Nucleus abducentis der Rautengrube entsprungen, tritt der Abducens am hinteren Rande der Brücke, zwischen dieser und der Pyramide zur Oberfläche. Er ist rein motorisch, enthält etwa 2500 Nervenfasern und ist gleich

dem N. trochlearis nur für Einen Muskel bestimmt, den M. rectus oculi lateralis. Gegen den Clivus verlaufend tritt er lateral hinter dem Dorsum sellae durch den Porus abducentis in den Sinus cavernosus ein. In letzterem hat er, von einer Duralscheide umgeben, an der lateralen Seite der Carotis cerebralis seine Lage, verlässt den Sinus, gelangt zur Fissura orbitalis superior und betritt unterhalb des Oculomotorius die Orbita. Zwischen beiden Köpfen des M. rectus lateralis durchtretend senkt er sich endlich in diesen Muskel an dessen innerer Fläche ein.

Im Sinus cavernosus empfängt er einige Fäden vom Plexus caroticus internus, welche in die periphere Bahn des Abducens übergehen.

An der Eintrittsstelle in die Orbita nimmt er einen Faden vom I. Aste des Trigeminus auf, der ihn mit sensiblen Fasern ausstattet.

VII. N. facialis.

Der N. facialis entspringt im Nucleus n. facialis und tritt am hinteren Rande des Brückenarmes zur Oberfläche. Zwischen seiner Austrittstelle und derjenigen des N. acusticus kommt der N. intermedius zum Vorscheine, welcher sich dem Facialis, der nun als Portio major s. dura erscheint, als Portio minor s. mollis zugesellt.

Facialis, Indermedius und Acusticus wenden sich darauf vor-lateralwärts und treten, von Fortsetzungen der Gehirnhäute umgeben, in den Meatus acusticus internus ein. Der Facialis liegt dabei mit dem Intermedius an der vorderen, medialen Seite des Acusticus, in einer Rinne desselben. Im Grunde des inneren Gehörganges tritt der Facialis in den Canalis facialis ein, durchläuft die erste Strecke desselben bis zum Hiatus canalis facialis in der Richtung nach vorn-lateral, biegt hier, indem er das Genu nervi facialis bildet, fast rechtwinkelig nach hinten-lateral um und zieht über der Fenestra ovalis hin; darauf wendet er sich im Bogen abwärts, um durch das Foramen stylomastoideum hervorzutreten. Sogleich gelangt er nun in die Parotis und verläuft unterhalb des äusseren Gehörganges, lateral vom Digastricus posterior und von der A. carotis externa. Innerhalb der Parotis teilt er sich in zwei Hauptäste, den N. temporo-facialis und den N. cervico-facialis. Diese beiden gehen wieder Teilungen und Verbindungen ihrer Zweige ein, so dass hierdurch ein Geflecht, Plexus parotideus entsteht. Vom vorderen Rande der Parotis strahlen darauf die Endäste fächerförmig aus, um die Gesichtsmuskeln zu versorgen; da auch noch hintere absteigende und hintere aufsteigende Äste vorhanden sind, so ist es fast ein kreisförmig gestaltetes Endgebiet, zu welchem der Facialis jenseits des Foramen stylomastoideum radiale Zweige sendet.

Am Genu nervi facialis befindet sich ein Ganglion, das Ganglion geniculi, in welches sich, wie in ein Spinalganglion, der N. intermedius gleich einer hinteren Wurzel einsenkt.

Abgesehen vom Intermedius, welcher Geschmacksfasern führt, ist der Facialis ein motorischer Nerv und versorgt alle Muskeln des Schädeldaches, des äusseren Ohres, des Gesichtes (nicht aber die Kaumuskeln), den M. stapedius, stylohyoideus, digastricus posterior, levator veli palatini und azygos uvulae. Eine besondere Art seiner motorischen Fasern bilden die in

ihm enthaltenen sekretorischen Fasern für die Speicheldrüsen (ohne Parotis), welche durch die Vermittelung des Trigeminus (s. diesen) zu ihrem Ziele gelangen. Schon im Canalis facialis werden dem Facialis sensible Fasern zugeführt, und zwar aus dem Trigeminus durch den N. petrosus superficialis major. Viel ausgedehnter ist die Beimischung sensibler Fasern zu den Endästen im Gesichte.

a) Vom Porus acusticus internus bis zum Austritte aus dem Foramen stylomastoideum sind am Facialis folgende Äste und Verbindungen vorhanden:

1. Fila anastomotica cum nervo acustico. Die Verbindungsäste sind zweierlei Art, innere und äussere. Die innere Verbindung wird durch den Intermedius bewirkt, welcher sich im inneren Gehörgange mit Fäden bald an den Acusticus anlegt, bald an den Facialis; sie wenden sich schliesslich zum Facialis. Die äussere Verbindung besteht darin, dass Fäden vom Knie des Facialis ausgehen und zum Ganglion N. vestibuli des achten Hirnnerven gelangen.

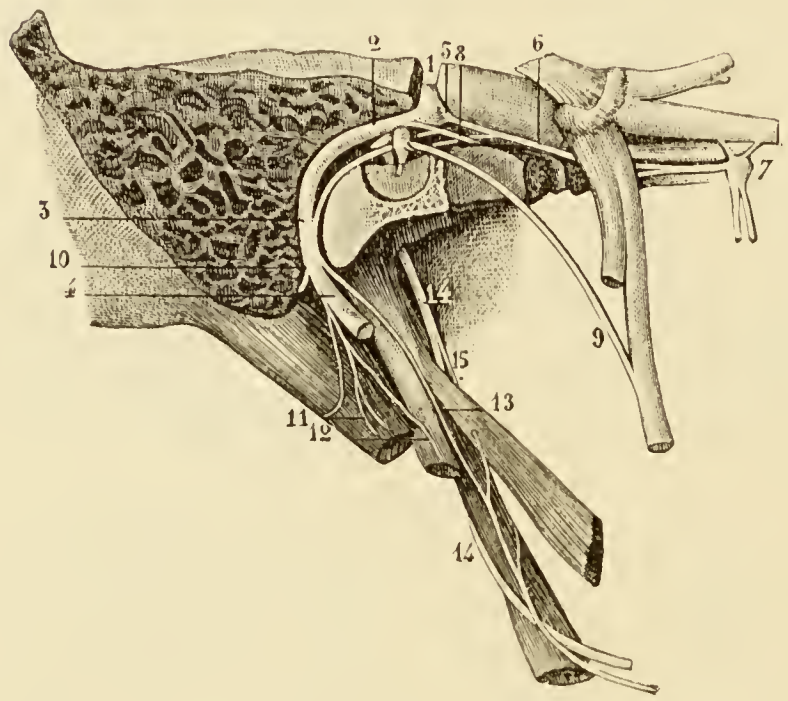

Fig. 433.

Der Facialis im Falloppischen Kanale samt seinen Verbindungen von aussen her freigelegt. (Hirschfeld und Leveillé.) $^3/_5$.

Die äusseren Abteilungen des Warzen- und Felsenteiles des Schläfenbeines sind durch einen nahezu senkrechten Schnitt entfernt; der Canalis facialis ist in seiner ganzen Länge eröffnet; der Annulus tympanicus samt Trommelfell sind zum Teile erhalten, ebenso die innere Wand des Canalis pterygoideus. — 1 Facialis während seines anfänglich horizontalen Verlaufes; 2 die nach hinten umbiegende Abteilung dieses Nerven; 3 seine abwärts verlaufende Abteilung; 4 seine untere Austrittstelle; 5 Ganglion geniculi; 6 Nervus petrosus superficialis major; 7 Ganglion sphenopalatinum; 8 N. petrosus superficialis minor; 9 Chorda tympani; 10 N. auricularis pasterior, kurz abgeschnitten; 21 Ast zum Musc. digastricus; 12 Ast zum M. stylohyoideus; 13 Verbindungszweig zum N. glossopharyngeus; 14, 15 N. glossopharyngeus.

2. N. petrosus superficialis major. Er zieht vom Ganglion geniculi zum Ganglion sphenopalatinum, ist aber mehr als eine Verbindung beider Ganglien; s. S. 475 u. unten.

3. Ramus anastomoticus cum plexu tympanico. Er geht vom Ganglion geniculi oder dem Anfange des N. petrosus superficialis major zum Plexus tympanicus.

4. N. stapedius. Er entspringt vom absteigenden Teile des Facialis und dringt durch eine Öffnung am Grunde der Eminentia pyramidalis in den von dieser beherbergten M. stapedius ein.

5. Chorda tympani. Die Paukensaite tritt vom Facialisstamme im unteren Ende des Canalis facialis unter einem dorsalwärts offenen spitzen Winkel ab, dringt durch den Canaliculus chordae in die Paukenhöhle, zieht, von deren Schleimhaut bekleidet, zwischen dem Crus longum incudis und Manubrium mallei zur Fissura petro-tympanica (Glaseri), gelangt durch diese aus der Schädelbasis und verbindet sich, vor-abwärts laufend, spitzwinkelig mit dem N. lingualis. Während sie in der Nähe des Ganglion oticum vorbeizieht, tritt sie durch ein, auch Ganglienzellen enthaltendes Geflecht mit dem Ganglion oticum in Verbindung. Der grössere Teil der Fasern der Paukensaite geht, centralwärts verfolgt, in den centralen Teil des Facialis über; in vielen Fällen läuft jedoch ein kleiner Teil von Chordafasern peripher im Facialis weiter.

6. R. anastomoticus c. ramo auriculari n. vagi. Der im Canaliculus mastoideus verlaufende R. auricularis vagi kreuzt sich mit dem Facialis und tritt mit ihm durch ein bis zwei Fädchen in Verbindung, welche im Facialis teils centralwärts, teils peripher verlaufen.

b) Vom Austritte des N. facialis aus dem Foramen stylomastoideum bis zur Peripherie sind folgende Äste und Verbindungen vorhanden:

1. N. auricularis posterior. Er tritt dicht am Foramen stylomastoideum vom Stamme ab

und wendet sich nach hinten-oben, indem er auf der vorderen Fläche des Processus mastoideus aufsteigt. Hier teilt er sich in einen vorderen und einen hinteren Zweig. Der Ramus auricularis versorgt den M. retrahens, den hinteren Teil des Attollens, den Transversus und Obliquus auriculae, sowie den M. antitragicus mit motorischen Fasern; der Ramus occipitalis zieht zum M. occipitalis. Auf dem Wege zu den genannten Muskeln verbindet sich der N. auricularis posterior mit Fäden sensibler Zweige der Halsnerven (nämlich des N. auricularis magnus und occipitalis minor), sowie mit dem R. auricularis vagi.

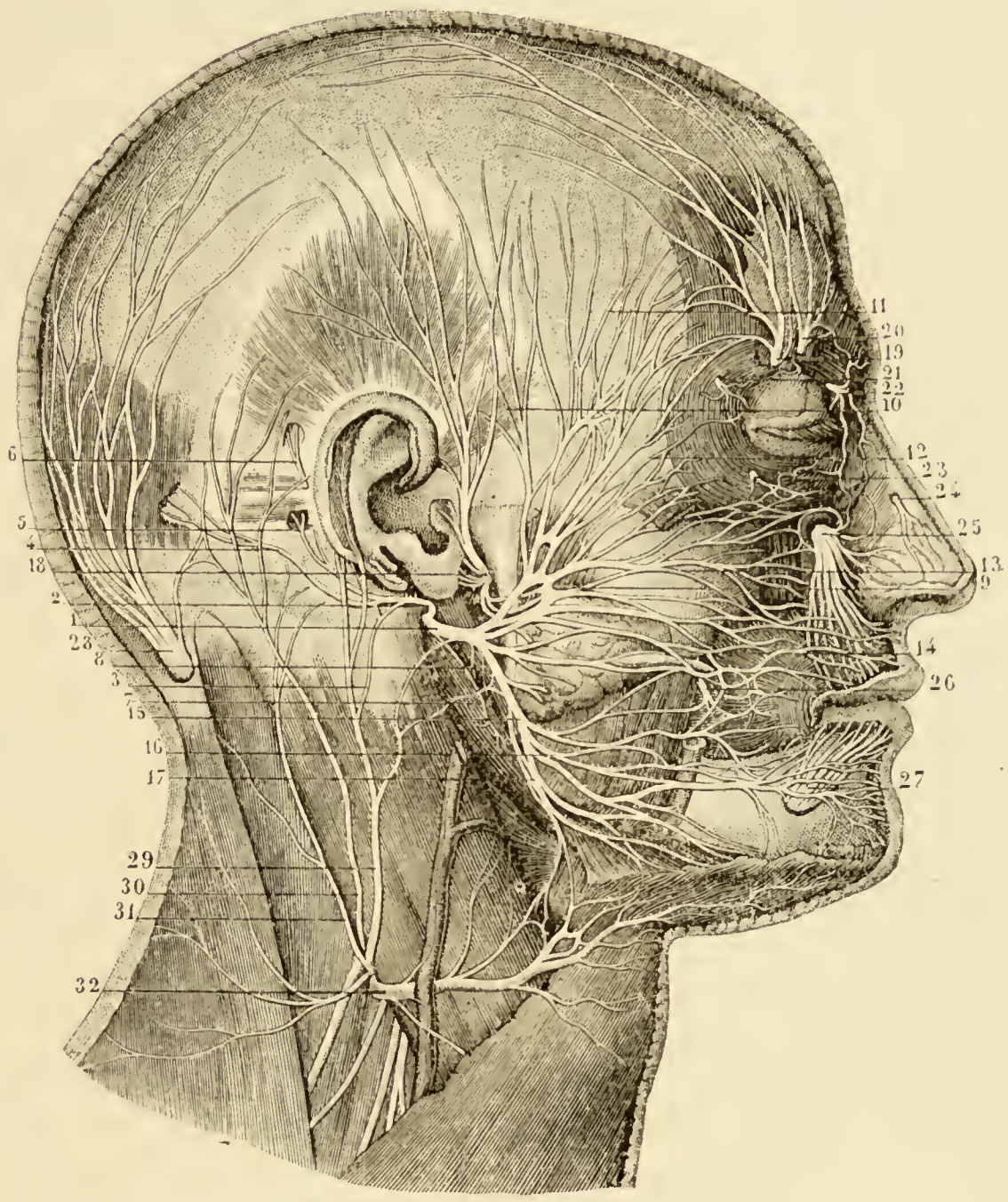

Fig. 434.

Oberflächliche Nerven des Kopfes und des oberen Teiles des Halses. (Hirschfeld und Levoillé.) $^2/_5$.

a) Facialis. — 1 Stamm des Facialis nach seinem Austritte aus dem Foramen stylomastoideum; 2 N. auricularis posterior; 3 Verbindungszweig des N. auricularis magnus zu demselben; 4 Zweig zum Musc. occipitalis; 5, 6 Zweige zum Musc. auricularis posterior und superior; 7 Zweig zum Musc. digastricus; 8 Zweig zum Musc. stylo-hyoideus; 9 Ramus temporo-facialis; 10 Schläfenzweige; 11 Stirnzweige; 12 Zweige zum Musc. orbicularis oculi; 13 Rami zygomatici; 14 Rami buccales superiores; 15 Ramus cervico-facialis; 16 Rami buccales inferiores und R. marginalis mandibulae; 17 R. colli.

b) Trigeminus. — 18 N. auriculo-temporalis, nebst seinen Verbindungen mit dem Gesichtsnerven und seinen Verzweigungen am Ohre, an der Ohrspeicheldrüse und in der Schläfengegend; 19 N. supraorbitalis; 20 R. frontalis; 21 Ramus palpebralis des N. lacrimalis; 22 N. infratrochlearis; 23 N. zygomatico-malaris; 24 R. nasalis externus; 25 N. infraorbitalis; 26 N. buccinatorius; 27 Rami labiales et mentales n. alveolaris inferioris.

c) Halsnerven. — 28 N. occipitalis major; 29 N. auricularis magnus; 30, 31 N. occipitalis major; 32 N. cutaneus colli.

2. Der N. styloideus entspringt dicht unter dem vorhergehenden und teilt sich in den N. stylohyoideus und N. digastricus posterior, welche die ihrem Namen entsprechenden Muskeln versorgen. Vom N. digastricus posterior geht ein Ramus anastomoticus cum n. glossopharyngeo ab.

3. Ramus temporo-facialis. Er ist der stärkere der beiden Endäste und wendet sich nach vorn oben durch die Parotis hindurch. Seine motorischen Äste erstrecken sich von den vorderen Ohrmuskeln bis zur Oberlippe.

a) Rami anastomotici cum nervo auriculo-temporali; sie führen dem Facialis sensible Fäden zu.

b) Rami temporales, meist 3 Zweige, die über den Jochbogen aufwärts und nach vorn ziehen. Der hintere Zweig versorgt den vorderen Teil des Attollens auriculae, den M. attrahens, M. helicis minor und tragicus; der mittlere den M. frontalis; der vordere den oberen Teil des M. orbicularis oculi und den M. corrugator supercilii.

c) Rami zygomatici (3—4). Sie ziehen gegen das Jochbein, versorgen den lateralen unteren Teil des M. orbicularis oculi, sowie den Zygomaticus.

d) Rami buccales superiores (3—4). Sie ziehen über die Mitte des Masseter und versorgen den M. quadratus labii superioris und Caninus, ferner alle Muskeln der Nase, den M. buccinator und sphincter oris.

4. Ramus cervico-facialis. Er zieht durch die Parotis zur Gegend des Unterkieferwinkels und spaltet sich in folgende Zweige:

a) Rami buccales inferiores. Sie verlaufen über den unteren Teil des Masseter zum Mundwinkel und versorgen den M. sphincter oris und buccinator.

b) Ramus marginalis mandibulae. Er zieht einfach oder gespalten längs des Unterkieferrandes zum Kinne und versorgt den M. risorius, triangularis, quadratus labii inferioris, sowie den Levator menti. Er geht mit dem vorigen und folgenden Nerven Verbindungen ein.

c) Ramus colli. Er verläuft, vom Platysma bedeckt, hinter dem Unterkieferwinkel ab-vorwärts, verbindet sich mit dem aus dem III. Halsnerven stammenden sensiblen N. cutaneus colli medius und versorgt für sich allein das Platysma (v. Bardeleben).

Von Verbindungen der Gesichtszweige des Facialis mit sensiblen Nerven ist nachzutragen, dass folgende makroskopisch dargestellt werden können:

Die starke Verbindung des Ramus superior mit dem N. auriculo-temporalis;

Verbindungen der Rami zygomatici mit dem R. zygom. facialis des N. zygomaticus;

Verbindungen der Rami buccales mit dem N. infraorbitalis und N. buccinatorius; das mit ersterem Nerven hergestellte Geflecht führt den Namen Plexus infraorbitalis.

Verbindungen des N. marginalis mandibulae mit dem N. mentalis.

Frohse, Fr., Die oberflächlichen Nerven des Kopfes. Berlin-Prag, Fischer, 1895.

Vergleichend anatomisch empfiehlt es sich nach Frohse, zunächst einen hinteren und vorderen Ohrast zu sondern und den Gesichtsteil in einen Ramus maxillaris, mandibularis und buccalis zu zerlegen. — Penzo, Über das Ganglion geniculi und die mit ihm zusammenhängenden Nerven. Anat. Anz. VIII, 21, 22. — Popowsky, J., Zur Entwickelungsgesch. des N. facialis beim Menschen. Morphol. Jahrb. XXIII, 3.

Ganglion geniculi.

Der Verlauf der Fasern im Gebiete des mit pseudounipolaren Zellen ausgestatteten, spinalartigen Ganglion geniculi ist verwickelt, wie beistehende Figur andeutet.

Dass das Ganglion geniculi zu dem N. intermedius gehört und dass der periphere Fortsatz seiner pseudo-unipolaren Zellen zumeist in die Peripherie des N. facialis gelangt, ist neuerdings von M. v. Lenhossék festgestellt worden (1895). Doch liegen bezüglich der verschiedenen Bahnen der hier zusammenkommenden Nerven noch weitere Verwickelungen vor.

VIII. N. acusticus.

Die Wurzelbündel des N. acusticus nehmen beide Portionen des N. facialis

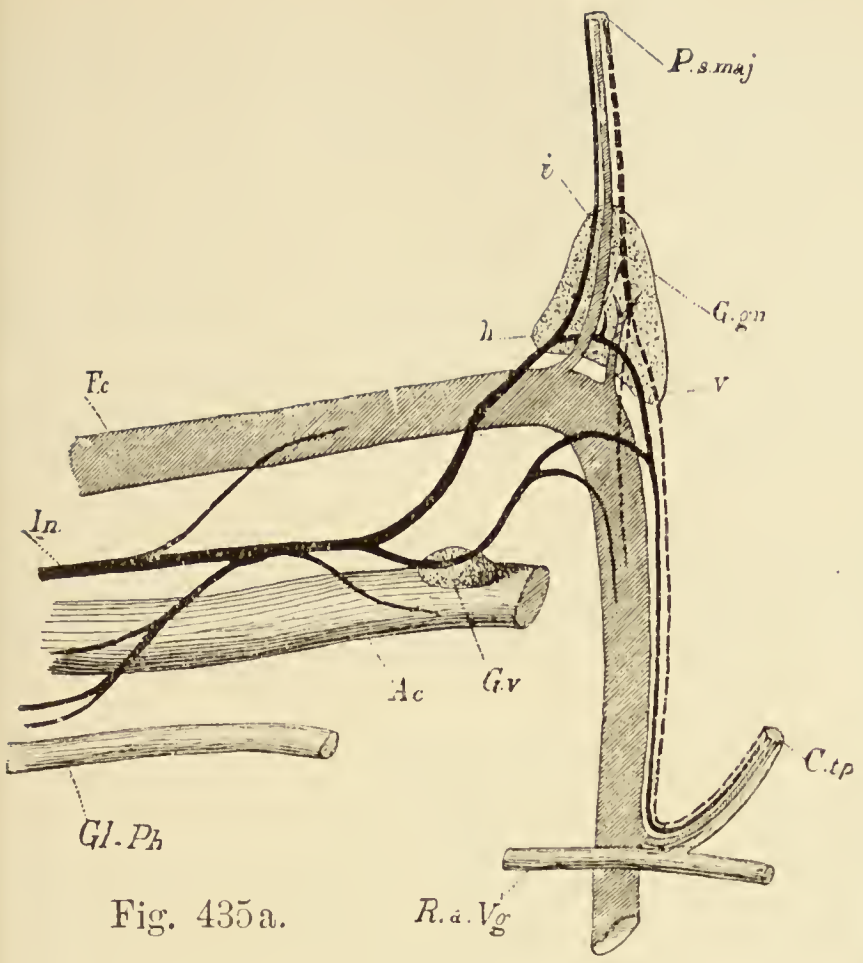

Fig. 435a.

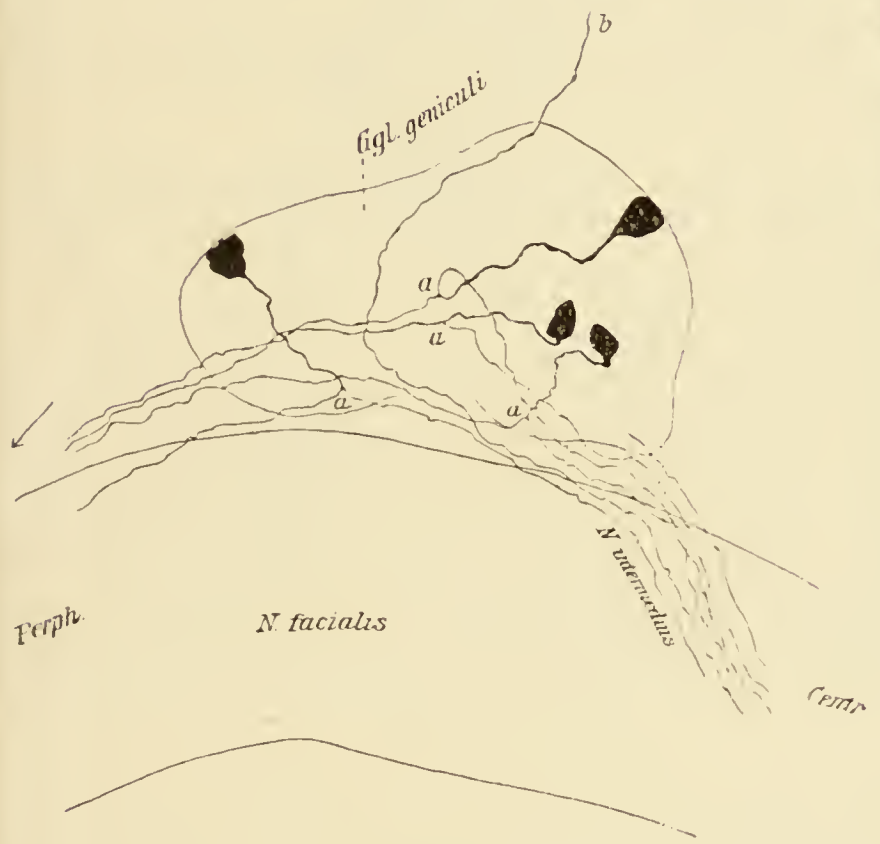

Fig. 435b.

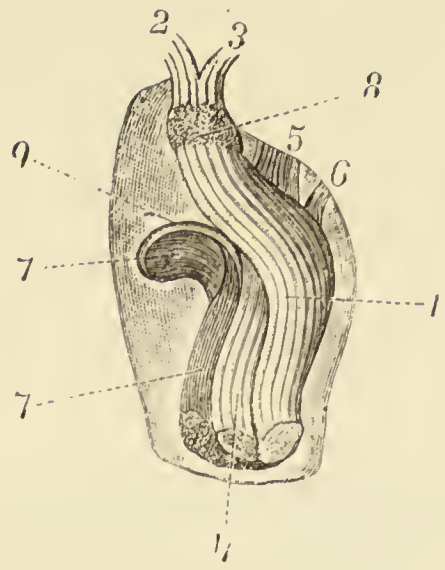

Fig. 436.

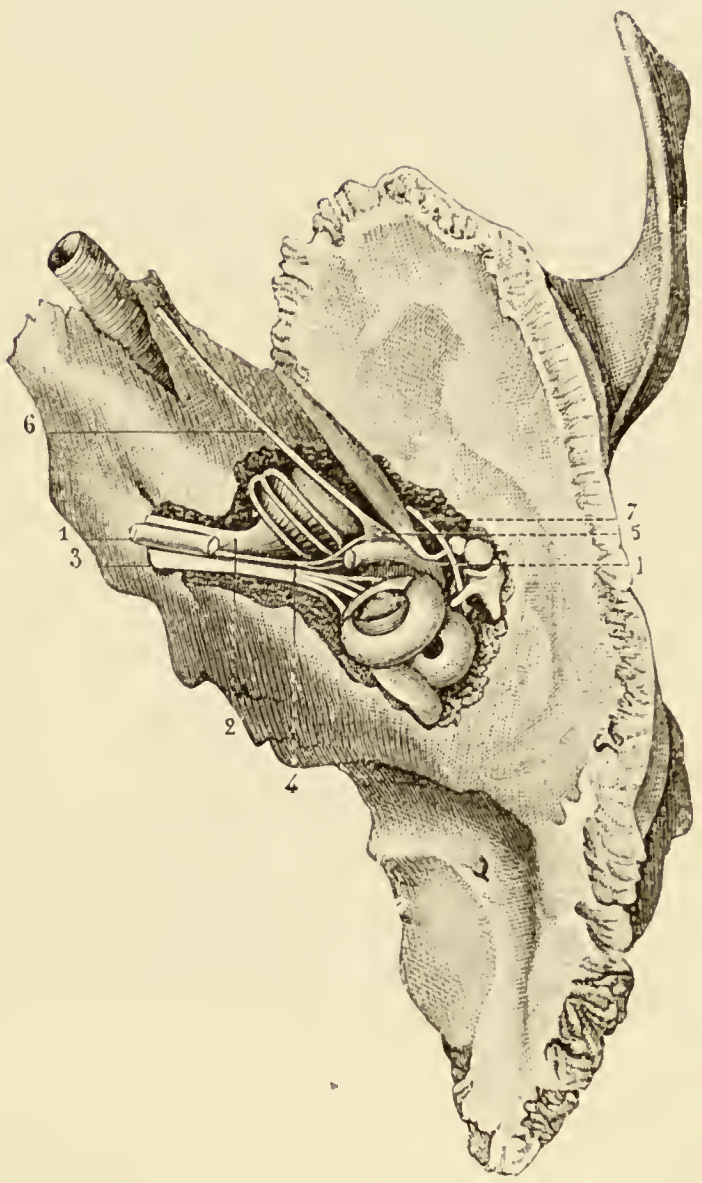

Fig. 437.

Fig. 435a. Schema der Nervenbahnen am Knie des Facialis.

Fc N. facialis; *In* N. intermedius; *Ac* N. vestibularis; *Gv* Ganglion vestibulare; *Gl.Ph* Glossopharyngeus; *P s maj.* N. petrosus superficialis major; *G gn* Ganglion geniculi (*i* innerer, *v* vorderer, *h* hinterer Winkel desselben); *C.tp.* Chorda tympani; *R.a. Vg* R. auricularis n. vagi. (R. Penzo, 1893.)

Fig. 435b. Ganglion geniculi einer neugeborenen Maus.

Unipolare Nervenzellen und die aus der Teilung ihres Fortsatzes hervorgehenden Intermediusfasern. *a* Teilungsstellen; *b* isoliert imprägnierte Faser des N. petrosus superf. major. (M. v. Lenhossék.)

Fig. 436. Rechter N. acusticus im inneren Gehörgange, nach Entfernung des N. facialis und intermedius von oben her gesehen. $^2/_1$.

Die linke Seite der Figur entspricht der vorderen, die rechte der hinteren Wand des Meatus auditorius internus. 1 Ramus superior (anterior); 2 sein Zweig zur Macula des Utriculus; 3 sein Zweig zu den Cristae des vorderen und äusseren Bogenganges; 4 Ramus medius; 5 sein Zweig zur Macula des Sacculus; 6 sein durch den Canalis singularis zur Ampulla inferior ziehender Zweig; 7, 7 Ramus inferior (posterior); (N. cochlearis); 8 Ganglion vestibulare; 9 Crista falciformis der Schlussplatte des Meatus auditorius internus.

Fig. 437. Verlauf und Verbindungen des Facialis und Acusticus innerhalb des Felsenbeines. (Hirschfeld und Leveillé.) $^3/_5$.

Das Felsenbein ist von oben her aufgemeisselt; dadurch sind das mittlere und das innere Ohr blossgelegt. 1, 1 N. facialis, zum Teil entfernt, um den Verlauf des N. intermedius zur Anschauung zu bringen; man sieht ihn zwischen Schnecke und Vorhof dicht an der Sehne des M. tensor tympani nach hinten umbiegen und dann nach unten verschwinden; 2 Schneckenast des Acusticus; 3 Vorhofast des Acusticus; 4 N. intermedius zwischen den beiden Ästen des Acusticus und dem Facialis verlaufend und in dem Ganglion geniculi endigend; 5 Ganglion geniculi; 6 N. petrosus superficialis major; 7 Chorda tympani, auf ihrem Wege zwischen Ambos, Hammer und Muse. tensor tympani.

in einer medialen Rinne auf und betreten mit diesem Nerven den Meatus acusticus internus. Am Grunde des letzteren trennt sich der N. facialis vom N. acusticus. Dieser aber, der gar keinen Stamm besitzt, sondern nur Wurzeln und Zweige, besteht aus einer Radix vestibularis und einer Radix cochlearis. Beiden Wurzeln kommt je ein spinalartiges Ganglion zu, das Ganglion vestibulare jener, das Ganglion spirale dieser. Letzteres hat in der Schnecke, ersteres der Hauptmasse nach im Grunde des Meatus acusticus internus seine Lage. Diese Ganglien stellen die Ursprungsganglien des N. acusticus dar.

Der N. vestibuli löst sich auf in den N. utricularis, N. ampullaris superior, N. ampullaris inferior; der N. cochleae entsendet den N. sacculari s und betritt darauf die Schnecke.

Die Namen bezeichnen das Endgebiet (s. Sinnesorgane).

Die in der Pars cochlearis zusammengefassten Bündel lassen sich auch in folgender Weise als aus zwei Teilen bestehend betrachten, einem Ramus medius und Ramus posterior s. s. . Der grösste Teil der Bündel der Pars cochlearis sammelt sich nämlich zu einem dicken Ramus basilaris, welcher für die Schnecke bestimmt ist und zur Fossula cochleae zieht; die übrigen Bündel der Pars cochlearis bilden den Ramus medius. Dieser teilt sich in zwei Zweige, den Ramulus sacculari s und den Ramulus ampullaris inferior.

Nach Reichert gab es auch einen für die Scheidewand der beiden Säckchen bestimmten Zweig; wahrscheinlich sind jedoch anastomotische Äste dafür angesehen worden. Denn es zeigte sich, dass ein solcher Zweig, der dem Ramus neglectus und der Macula neglecta der Wirbeltiere entsprechen würde, den Säugetieren und dem Menschen fehlt (Retzius).

Der Pars vestibularis, dem Ramulus ampullaris inferior und Ramulus sacculari s kommt an verschiedenen Stellen je ein Ganglion zu, welches an der Pars vestibularis infolge seiner Grösse und leicht gelblichen Farbe schon mit freiem Auge erkennbar ist, das im Grunde des inneren Gehörganges gelegene Ganglion nervi vestibularis (Scarpae). Es enthält bipolare oppositopole Ganglienzellen gleich den Spinalganglien der Fische und unterbricht die einzelnen Fasern. Das entsprechende Ganglion des Schneckennerven hat seine Lage in der Schnecke selbst und ist gemäss der spiraligen Aufblätterung des Schneckennerven ein langer spiraliger Streifen.

IX. N. glossopharyngeus.

Über die Ursprungskerne dieses Nerves s. S. 490; hiernach ist der Nerv von Hause aus gemischt, d. h. aus einem sensiblen und motorischen Teile zusammengesetzt. Seine Wurzelbündel verlassen das Gehirn im obersten Teile des Sulcus lateralis posterior medullae oblongatae. Sie senden (nach Bochdalek) feine Fäden zur Pia und sammeln sich alsbald zu einem vorderen kleineren und hinteren grösseren Strange, die sich dicht aneinanderlegen und vereinigt zur vorderen Abteilung des Foramen jugulare ziehen, wo der Nerv eine besondere Duralscheide erhält.

Hier lagert sich dem sensiblen Bündel ein an Grösse wechselndes Ganglion ein, das Ganglion superius. Unmittelbar nach seinem Austritte aus dem Foramen jugulare schwillt der Nerv zum grösseren Ganglion petrosum an, welches in der Fossula petrosa seine Lage hat. Die Zellenform ist in beiden Ganglien die pseudounipolare, wie in den Spinalganglien.

Vom Ganglion petrosum an zieht der Nerv zuerst zwischen der V. jugularis interna und A. carotis interna, sodann zwischen der letzteren und dem M. stylopharyngeus herab, wendet sich um den hinteren Rand dieses Leitmuskels des Nerven auf dessen laterale Fläche und gelangt in einem untenhinten konvexen Bogen zwischen dem M. stylopharyngeus und dem styloglossus zur Zungenwurzel.

Ausser motorischen und einfach sensiblen Fasern enthält der Nerv vor allem Geschmacksfasern, die ihn zum Hauptgeschmacksnerven stempeln.

a) Vom Ganglion petrosum gehen folgende Äste aus:

1. Der N. tympanicus. Er dringt durch die Apertura inferior canaliculi tympanici in die Paukenhöhle, durchzieht letztere im Sulcus tympanicus und geht durch die im Tegmentum

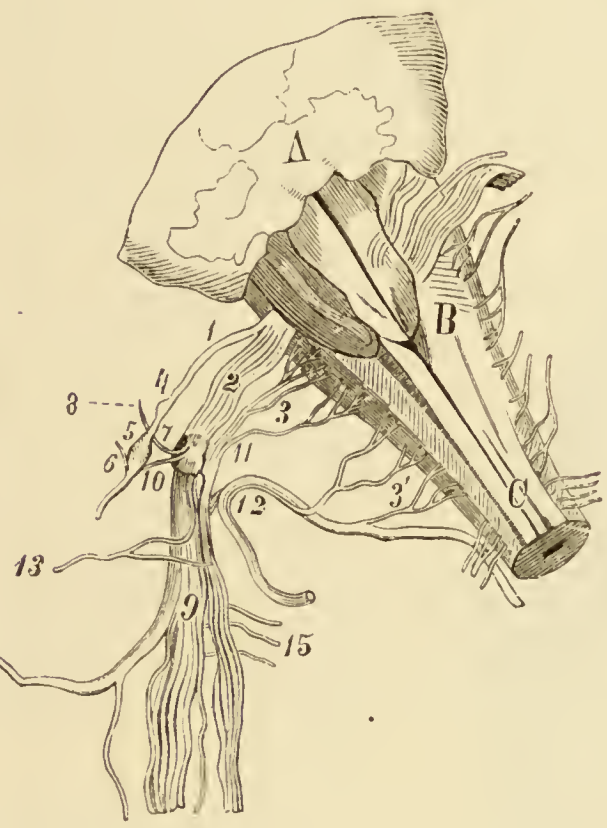

Fig. 438.

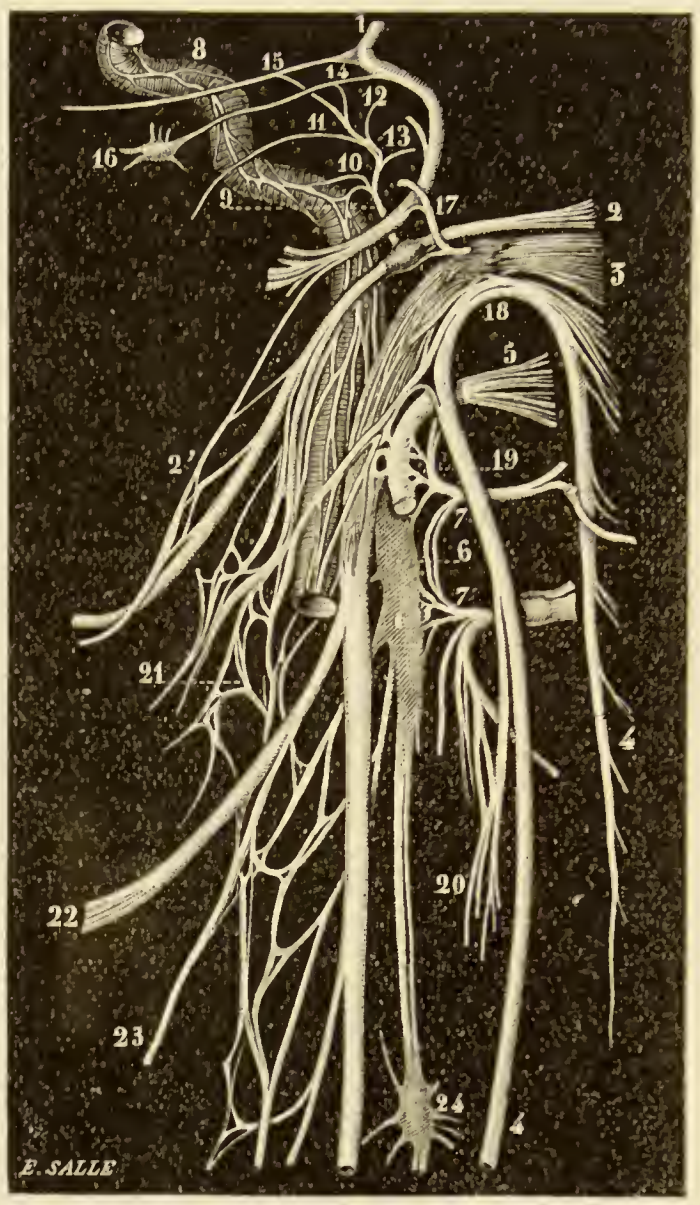

Fig. 439.

Fig. 438. Schematische Skizze der Wurzeln des neunten, zehnten und elften Hirnnerven und ihrer Verbindungen. (Nach Bendz)

A Reste des Kleinhirnes; *B* Medulla oblongata; *C* Rückenmark; 1 Wurzeln des Glossopharyngeus; 2 Wurzeln des Vagus; 3 Wurzelfäden des Accessorius vagi; 3′ Wurzeln des Accessorius spinalis; 4 Ganglion superius des Glossopharyngeus; 5 Ganglion petrosum desselben; 6 N. tympanicus; 7 Ganglion jugulare vagi; 8 Ramus auricularis vagi; 9 Ganglion nodosum vagi; 10 Verbindungszweig zwischen Ganglion petrosum und Vagus; 11 Accessorius vagi (sog. Ramus internus des Accessorius); 12 Accessorius spinalis (sog. Ramus externus des Accessorius); 13 Ramus pharyngeus vagi; 14 N. laryngeus superior; 15 Verbindungszweige vom Ganglion nodosum zum Sympathicus.

Fig. 439. Schematische Darstellung der Wurzeln und Verbindungen des Glossopharyngeus, Vagus und Accessorius. (Hirschfeld und Leveillé.)

1 Facialis, während seines Verlaufes im Canalis facialis; 2 Glossopharyngeus mit Ganglion petrosum; 2′ Verbindung des Glossopharyngeus mit dem für den Musc. digastricus bestimmten Zweige des Facialis; 3 Vagus mit Ganglion jugulare und Ganglion nodosum; 4 Accessorius spinalis; die oberen unter 3 befindlichen Fädchen gehören dem Accessorius vagi an; 5 Hypoglossus; 6 oberes Halsganglion des Sympathicus; 7, 7 Verbindungsschlinge der zwei ersten Halsnerven; 8 N. caroticus internus; 9 N. tympanicus aus dem Ganglion petrosum; 10 sein Ramus carotico-tympanicus inferior; 11 N. tubae auditivae; 12 Zweig zur Fenestra ovalis; 13 Zweig zur Fenestra rotunda; 14 Übergang des N. tympanicus in den nach links zum Ganglion oticum (16) ziehenden N. petrosus superficialis minor, während der Faden rechts von 14 eine Verbindung mit dem Facialis herstellt; 15 Verbindung des N. petrosus superficialis major mit dem aus dem N. tympanicus stammenden N. carotico-tympanicus superior; 16 Ganglion oticum; 17 N. auricularis vagi; 18 Trennung des Accessorius vagi, der in die Vagusbahn einlenkt, vom Access. spinalis; 19 Verbindung des Hypoglossus mit dem ersten Halsnerven; 20 Verbindung zwischen Accessorius und erstem Halsnerven; 21 Plexus pharyngeus; 22 N. laryngeus superior; 23 dessen Ramus externus; 24 mittleres Halsganglion des Sympathicus.

tympani enthaltene Apertura superior canaliculi tympanici in den N. petrosus superficialis minor über (s. S. 482), wodurch die Jacobsonsche Anastomose entsteht, welche das Ganglion petrosum mit dem Ganglion oticum verbindet. Durch Verbindung mit dem N. facialis und N. sympathicus wird aus der Anastomose ein Plexus, Plexus tympanicus, der auch Nervenzellen führt.

Der Verbindungszweig mit dem Facialis, Ramus anastomoticus n. facialis cum plexu tympanico, geht in der Gegend des Kniees des Facialis vom letzteren oder vom Petrosus superficialis major aus.

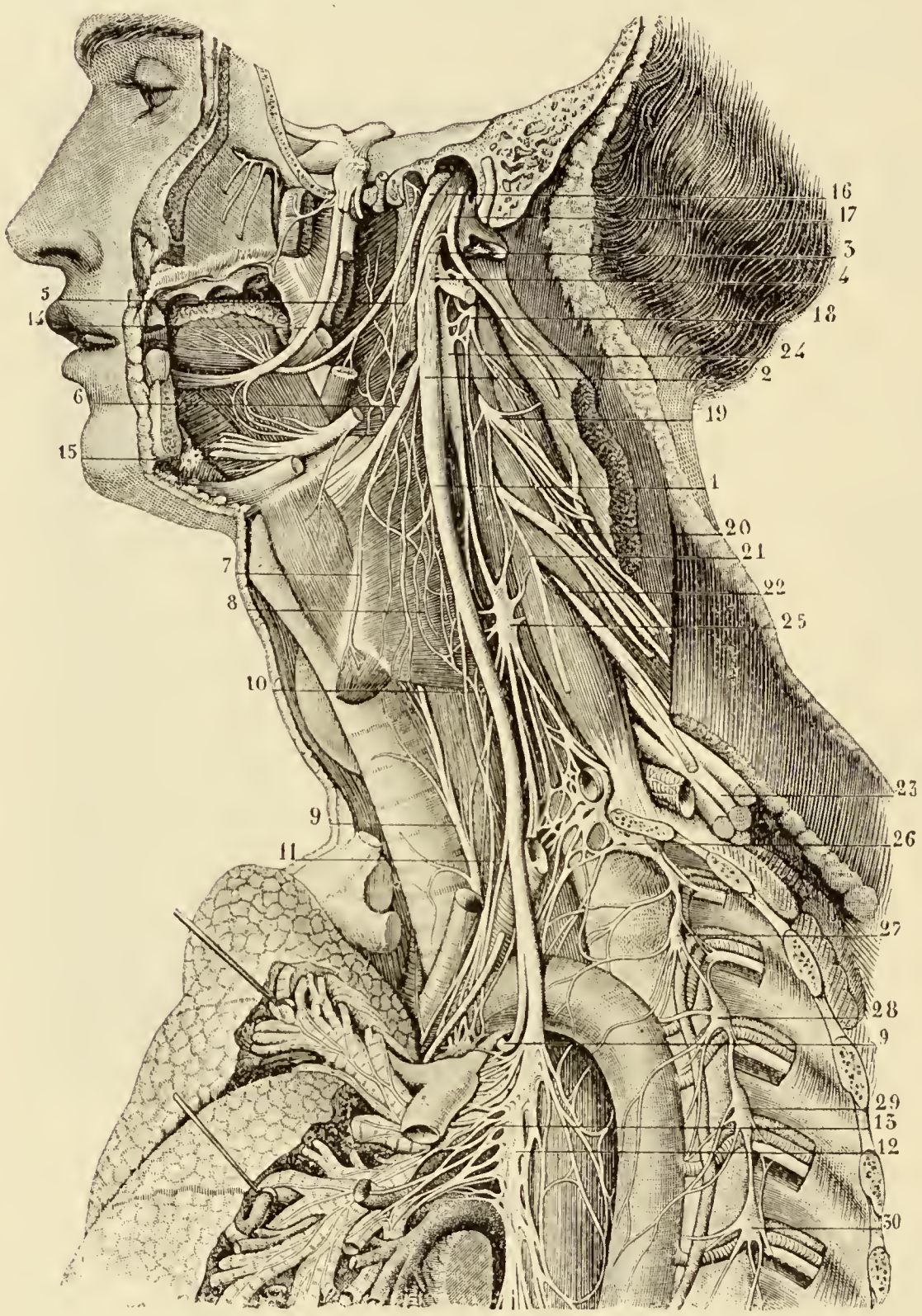

Fig. 440.

Glossopharyngeus, Vagus und ihre Verbindungen (Hirschfeld und Leveillé.) $^2/_5$.

1 Vagus; 2 dessen Ganglion nodosum; 3 Accessorius vagi (Ramus internus), in die Bahn des Vagus übergehend; 4 Verbindungen des Vagus mit dem Hypoglossus; 5 Ramus pharyngeus vagi, weiter unten den Ramus pharyngeus glossopharyngei aufnehmend und dann den Plexus pharyngeus bildend; 6 N. laryngeus superior; 7 dessen Ramus externus; 8 unterer Teil des Plexus pharyngeus; 9 N. recurrens; 10, 11 Rr. cardiaci superiores; 12, 13 Plexus pulmonalis und Verzweigungen am Ösophagus; 14 N. lingualis trigemini; 15 N. hypoglossus; 16 N. glossopharyngeus; 17 N. accessorius, dessen Ramus externus zum M. sternocleidomastoideus; 18 zweiter, 19 dritter, 20 vierter Halsnerv; 21 Ursprung des N. phrenicus: 22, 23 fünfter bis achter Halsnerv; bei 23 Plexus brachialis; 24 oberes Halsganglion des Sympathicus; 25 mittleres Halsganglion; 26 unteres Halsganglion in Verbindung mit dem ersten Brustganglion; 27, 28, 29, 30 zweites, drittes, viertes, fünftes Brustganglion des Sympathicus.

Die Verbindung des N. tympanicus mit dem Sympathicus ist doppelt. Der untere Verbindungsast, N. caroticotympanicus inferior, entspringt aus dem Plexus caroticus in der Gegend der unteren Mündung des Canalis caroticus und gelangt durch den Canaliculus caroticotympanicus inferior in die Paukenhöhle und zum N. tympanicus. Der obere Verbindungsast, N. caroticotympanicus superior, geht vom N. tympanicus zum Plexus caroticus durch den Canaliculus carotico-tympanicus superior.

Als periphere Zweige des N. tympanicus sind zu nennen:

α) Ramuli tympanici, für die Schleimhaut der Paukenhöhle und der Zellen des Processus mastoideus;

β) N. tubae auditivae; er zieht an der medialen Tubenwand vorwärts bis zum Ostium pharyngeum.

2. R. an. cum nervo vago; 1—2 Fäden, welche das Ganglion petrosum glossopharyngei mit dem Vagus dicht unterhalb seines Jugularknotens verbinden; ferner ein Faden,

welcher vom Ganglion petrosum zum Ramus auricularis vagi zieht: Ramus anastomoticus c. ramo auriculari n. vagi.

3. Ramus anastomoticus cum N. sympathico; er verbindet das Ganglion petrosum mit dem Ganglion cervicale superius des Sympathicus.

4. Ramus anastomoticus c. n. faciali. Er geht dicht unter dem Ganglion petrosum vom Stamme ab und verbindet sich mit einem Faden des Ramus digastricus posterior des N. facialis zu einer unten konvexen Schlinge. Vielleicht gelangen so motorische Facialisfasern in den Glossopharyngeus, die ihn später wieder verlassen.

b) Die peripheren Äste des N. glossopharyngeus sind die folgenden:

1. Rami pharyngei (2—3). Sie gehen in verschiedener Höhe vom Stamme ab, verbinden sich mit den Schlundästen des Vagus und Sympathicus und bilden mit diesen den an der Seitenwand des Schlundes gelegenen gemischten Plexus pharyngeus.

2. N. stylopharyngeus; für den gleichnamigen Muskel und benachbarte Schleimhautteile.

3. Rami tonsillares; für die Schleimhaut der Mandel und Gaumenbögen.

4. Ramus lingualis; er enthält die Endausbreitung des Nerven in der Zunge.

Die Äste des Ramus lingualis lassen sich in drei Gruppen bringen (Jacob):

α) 3—4 Fäden zur Schleimhaut der Zungenwurzel und der vorderen Fläche der Epiglottis;

β) 2—3 Fäden zur Gegend des Foramen coecum; hier pflegen sich die Glossopharyngei beider Seiten zu verbinden;

γ) 3 vordere Zweige, die sich bis zu den Papillae vallatae und zur Papilla foliata erstrecken. Der letztere Zweig verbindet sich mit Zweigen des N. lingualis, ohne indessen Glossopharyngeusfasern in den vorderen Abschnitt der Zunge treten zu lassen.

Die submukösen Verzweigungen des Ramus lingualis in der Zunge gehen häufige Verbindungen untereinander ein und sind durch die Einlagerung zahlreicher kleiner Ganglien ausgezeichnet. Auch der Plexus pharyngeus besitzt zahlreiche kleine periphere Ganglien. Über die Mikroganglien des Lingualis s. S. 482.

X. N. vagus s. pneumo-gastricus.

Über die Ursprungs-Kerne des von Hause aus gemischten Vagus (s. oben S. 461). Er tritt im Sulcus lateralis posterior der Oblongata mit 10—15 Wurzelbündeln zur Oberfläche. Der durch sie gebildete platte Nervenstamm wendet sich unter der Flocke zur vorderen oder Nervenabteilung des Foramen jugulare und wird hier mit dem N. accessorius in einer gemeinsamen Duralscheide aufgenommen, die ihn von dem N. glossopharyngeus trennt.

Im Anfange des Foramen jugulare treten die Wurzelbündel in ein ansehnliches Ganglion, Ganglion jugulare, welches einem Spinalganglion entspricht und einem grossen Teile der sensiblen Fasern des Vagus zum Ursprungskerne dient.

Nach dem Austritte aus dem Foramen jugulare nimmt der Vagus den N. accessorius vagi in seinen Stamm auf und schwillt darauf zu dem langgestreckten Ganglion nodosum an, welches gleichfalls pseudounipolare Nervenzellen führt. Am letzteren Ganglion streichen manche Vagusäste, wie der N. laryngeus superior, die Rami pharyngei u. a. einfach vorbei.

Unterhalb des Foramen jugulare liegt der Vagus vor der Vena jugularis interna und lateral vom N. hypoglossus. Der letztere zieht darauf an der hinteren Fläche des Ganglion nodosum vorüber an die laterale Seite des Vagus. Dieser liegt hier in der Furche zwischen

der A. carotis interna (später der A. carotis communis) und der V. jugularis interna (später der V. jugularis communis) und verläuft vor dem Grenzstrange des Sympathicus, der rechte vor der A. subclavia dextra, der linke vor dem Arcus aortae zur Brusthöhle. (Über die Erklärung dieses anscheinend verschiedenen Verlaufes beider Vagi s. Gefässlehre S. 244).

Hier tritt jeder Vagus an die hintere Wand des Bronchus seiner Seite, darauf an den Oesophagus und begleitet diesen, durch starke Astabgabe verjüngt, in die Bauchhöhle. Der linke Vagus liegt dabei auf der vorderen, der rechte auf der hinteren Seite des Oesophagus.

Der Vagus verbreitet sich, wie der Glossopharyngeus, vorwiegend an Eingeweiden und wird daher von manchen Autoren nicht mit Unrecht kleiner Sympathicus bezeichnet. Er enthält im Ganzen folgende physiologische Faserarten:

1. motorische Fasern für den Larynx, Pharynx, Oesophagus und Magen;
2. sekretorische Fasern für die Magendrüsen;
3. Hemmungsnervenfasern für das Herz;
4. Gefässnerven;
5. sensible Fasern.

Seinem ausgedehnten Verbreitungsgebiete entsprechend teilt man den Vagus und seine Astfolge in einen Kopf-, Hals-, Brust- und Bauchteil ein.

a) **Kopfteil des Vagus**: Vom Austritte aus der Oblongata bis zum Beginne des Ganglion nodosum. In diesem Abschnitte finden sich vor:

1. Rami anastomotici cum n. glossopharyngeo; 1—2 Fädchen aus dem Ganglion petrosum zum Vagus.

2. Ramus anastomoticus superior cum ganglio cervicali superiore; ein Verbindungsfaden des N. jugularis des obersten Halsganglion des Sympathicus zum Ganglion jugulare vagi.

3. Ramus meningeus; er läuft vom Ganglion jugulare zur Schädelhöhle zurück und verbreitet sich am Sinus transversus und Sinus occipitalis.

4. Ramus auricularis. Er entspringt vom Ganglion jugulare oder dicht unterhalb, nimmt meist einen Faden aus dem Ganglion petrosum glossopharyngei auf und verläuft an der

---

Fig. 441.

Verzweigungen des Vagus und des Sympathicus der rechten Seite, am Halse, in der Brusthöhle und in der oberen Abteilung der Bauchhöhle. (Hirschfeld und Leveillé.) $^2/_5$.

a Thränendrüse; *b* Glandula sublingualis; *c* Gl. submaxillaris; *d* Schilddrüse; *e* Luftröhre; *f* Speiseröhre; *g* Magen in der Nähe des Pylorus durchschnitten; *r* Colon transversum; *i* Zwerchfell.

A Herz mit leichter Umdrehung nach links; *B* Aortenbogen, etwas vorwärts gezogen; *C* Arteria anonyma; *D* Arteria subclavia; *E* Arteria thyreoidea inferior; *F* durchschnittene Carotis externa; *G* Carotis interna; *H* Aorta thoracalis; *K*, *K* Venae intercostales; *L* Stamm der A. pulmonalis; *M* Vena cava superior; *O* Arteria intercostalis.

1 Nn. ciliares; 2 Ramus inferior n. oculomotorii, mit Verbindungsast zum Ganglion ciliare; 3, 3, 3 die drei Hauptäste des N. trigeminus; 4 Ganglion ciliare; 5 Ganglion spheno-palatinum; 6 Ganglion oticum; 7 Ganglion submaxillare; 8 Ganglion sublinguale; 9 N. abducens; 10 N. facialis nebst seinen Verbindungen mit dem Ganglion sphenopalatinum und oticum; 11 N. glossopharyngeus; 12 N. vagus dexter; 13 N. vagus sinister; 14 N. accessorius; 15 N. hypoglossus; 16 N. cervicalis primus; 17 Plexus brachialis; 18 N. intercostalis; 19 N. lumbalis; 21 Ganglion cervicale superius; 22 N. tympanicus; 23 N. petrosus superficialis major; 24 Plexus cavernosus; 25 Radix sympathica ganglii ciliaris; 26 Zweig zum Gehirnanhange; 27 Verbindungen der oberen Cervikalnerven mit dem oberen Halsknoten; 28 Verbindungen der oberen Cervikalnerven mit dem Vagus; 29 N. laryngeus superior; 30 Plexus pharyngeus; 31 Grenzstrang des Sympathicus; 32 N. cardiacus superior; 33 Ganglion cervicale medium; 34 Verbindungszweig zum N. laryngeus inferior; 35 N. laryngeus inferior; 36 N. cardiacus medius; 37 starker Zweig zum Plexus subclavius; 38 Ganglion cervicale inferius; 39 Plexus brachialis; 40 Plexus arteriae axillaris; 41 Verbindungszweig mit dem ersten Interkostalnerven; 42 Plexus cardiacus; 43 Plexus coronarius dexter; 44 Plexus coronarius sinister; 45 oberster, 46 unterster Brustknoten des Sympathicus in Verbindung mit Interkostalnerven; 47 N. splanchnicus major; 48 Ganglion semilunare; 49 N. splanchnicus minor; 50 Plexus coeliacus; 51 Verbindung mit dem Plexus gastricus; 52 Plexus diaphragmaticus; 53 Plexus gastricus; 54 Plexus hepaticus; 55 Plexus arteriae lienalis; 56 Plexus mesentericus superior; 57 Plexus renalis; 58 Ganglion lumbale primum.

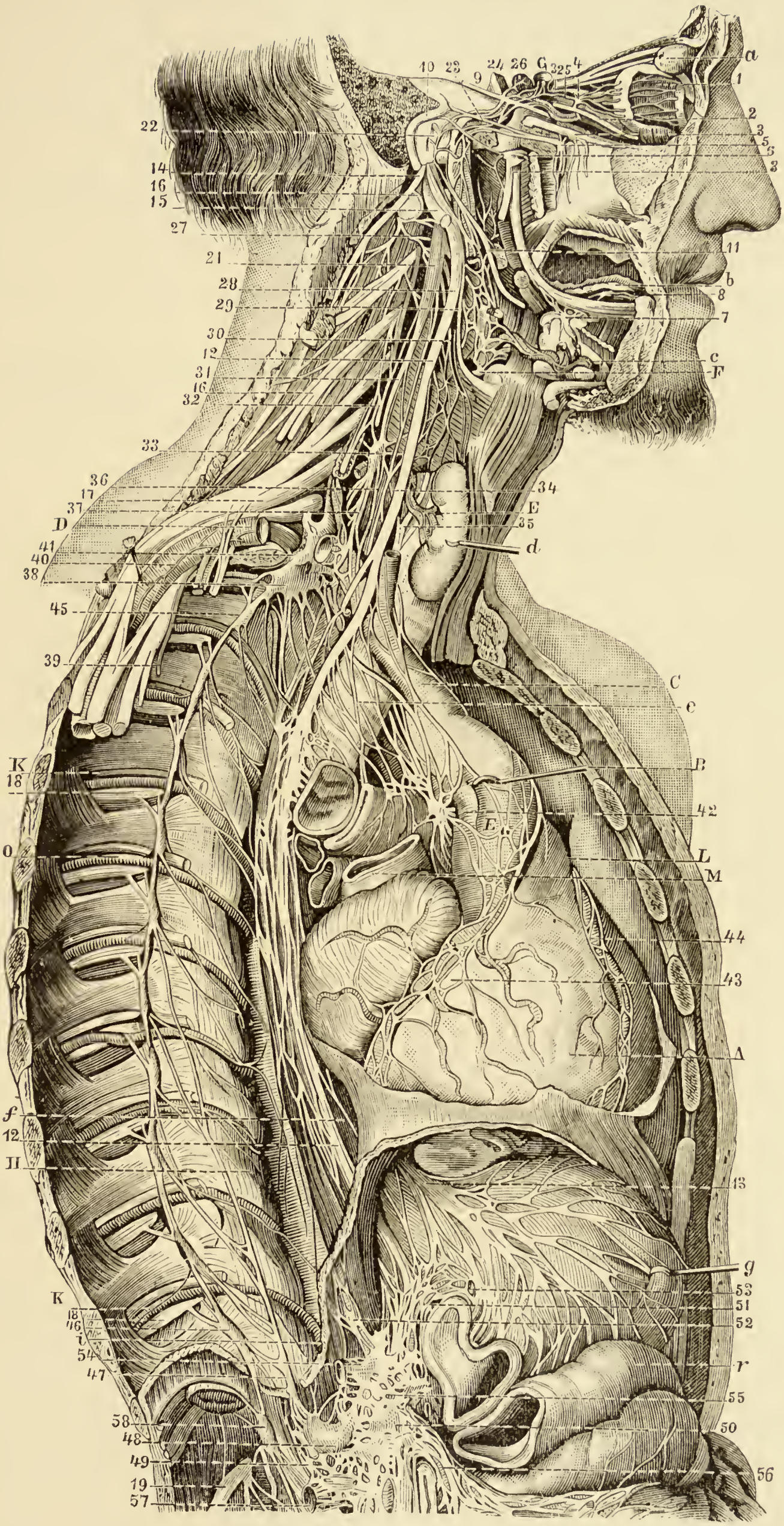
10 23 9 24 26 G 325 4
a
1
2
3
5
6
3
11
b
8
7
c
F
22
14
16
15
27
21
28
29
30
12
31
16
32
33
36
17
37
D
41
40
38
45
39
34
E
35
d
C
c
B
42
E
L
M
44
43
A
K
18
0
f
12
H
13
g
53
51
52
r
55
50
56
K
18
46
i
54
47
58
48
49
19
57

Fig. 441.

vorderen lateralen Wand des Bulbus venae jugularis zur medialen Mündung des Canaliculus mastoideus. Letzteren durchziehend kreuzt er den N. facialis, verbindet sich mit ihm und gelangt in der Fissura tympano-mastoidea aus der Endmündung des Canaliculus mastoideus hervor, um sich alsbald in zwei Ästchen zu teilen. Das eine verbindet sich mit dem N. auricularis posterior des Facialis, das andere stärkere verbreitet sich an der hinteren Fläche der Ohrmuschel und in der hinteren unteren Wand des äusseren Gehörganges.

5. Ramus anastomoticus cum nervo accessorio. Der Accessorius vagi tritt dicht unterhalb des Ganglion jugulare in die Bahn des Vagus über. Einige Fäden des Vagus gelangen andererseits in die Bahn des Accessorius spinalis (E. Bischoff).

b) **Halsteil des Vagus**: Vom Ganglion nodosum bis zur Abgabe des N. laryngeus inferior.

1. Verbindungsfäden des Ganglion nodosum; ein solcher zieht α) zum Ganglion cervicale superius n. sympathici und wird R. anastomoticus inferior cum ganglio cervicali superiore genannt. β) Rami anastomotici c. nervo hypoglosso; der Hypoglossus erhält einige Fäden vom Vagus.

2. Rami pharyngei.

Meist ist ein oberer und ein unterer Schlundast des Vagus vorhanden. Sie ziehen zur Seitenwand des Schlundes und verbinden sich mit den Schlundästen des Glossopharyngeus und Sympathicus zum Plexus pharyngeus. Dieser liegt mit seinen gröberen Netzen auf der Aussenseite des Constrictor pharyngis medius und enthält meist ein oder mehrere Ganglien. Aus dem Geflechte treten zahlreiche Ästchen hervor, welche teils zur Muskulatur, teils zur Schleimhaut gelangen. Innerhalb der Ringmuskulatur bilden die eingedrungenen Fäden ein feines Geflecht, in dessen Knotenpunkten Ganglienzellen liegen. Ein gleiches Geflecht befindet sich in der Submukosa und ist reichlich mit Ganglienzellen ausgestattet. Beide Geflechte sind Analoga des Plexus myentericus und submucosus im übrigen Darmkanale.

Ein Zweig des N. pharyngeus superior gelangt zum M. tensor veli palatini und azygos uvulae, die dadurch von einer zweiten Seite motorische Fasern erhalten (s. oben S. 477, 478).

Aus einem Ramus pharyngeus vagi entsteht auch der Ramus lingualis vagi (Luschka). Dieser nimmt einen Faden eines Ramus pharyngeus glossopharyngei auf, begiebt sich zum Anfange des Arcus hypoglossi und teilt sich in 2 Ästchen: eines geht mit dem Hypoglossus zur Peripherie, das andere in das sympathische Geflecht der Carotis externa.

3. Nervus laryngeus superior.

Er verlässt den Vagus im unteren Abschnitte des Ganglion nodosum, erhält feine Fäden aus dem obersten Halsganglion des Sympathicus und aus dem Plexus pharyngeus und teilt sich in zwei Zweige: Ramus externus und Ramus internus. Vor dieser Teilung entsendet er den feinen R. caroticus zum Plexus caroticus communis.

Aus dem oberen Kehlkopfnerven und dem Vagusstamme entspringt mit 2 kurzen Wurzeln nahe dem Ursprunge des N. laryngeus der N. depressor, einer der Herznerven; Reizung seines centralen Endes bewirkt beträchtliches Sinken des Blutdruckes.

Der Ramus externus n. laryngei nimmt einen Faden vom oberen Halsganglion des Sympathicus auf, versorgt den Constrictor pharyngis inferior und den M. crico-thyreoideus. Von ihm gelangen ferner feine Fäden zur Schilddrüse (Henle).

Der Ramus internus, weit stärker als jener, durchbohrt die Membrana hyo-thyreoidea und zerfällt in Rami epiglottici, welche zur Schleimhaut der Epiglottis ziehen; Rami inferiores, welche die Schleimhaut des Kehlkopfes bis zur Stimmritze versorgen; Rami pharyngei, welche den die hintere Wand des Kehlkopfes deckenden Teil der Schleimhaut versorgen. Ein Ramus anastomoticus läuft auf der hinteren Fläche des M. crico-arytaenoideus posterior abwärts und verbindet sich mit dem N. laryngeus inferior.

In die feineren Verzweigungen der Nerven in der Kehlkopfschleimhaut sind kleine Ganglien eingestreut (Remak).

4. N. recurrens.

Er entspringt auf dem Vagus vor dem Anfangsteile der A. subclavia (rechts) und vor

dem Ende des Arcus aortae (links); der rechte Recurrens schlingt sich um die A. subclavia, der linke um den Arcus aortae. Jeder steigt nun in der Furche zwischen der Luft- und Speiseröhre aufwärts zum Kehlkopfe. Hinter dem Cornu inferius des Schildknorpels durchbohrt er den unteren Schlundschnürer oder tritt unter dessen unterem Rande ins Innere, um in seine Endzweige zu zerfallen. Auf seinem langen Wege giebt er zahlreiche Äste ab:

α) einige Rami cardiaci inferiores zum Plexus cardiacus;

β) Verbindungszweige zum Ganglion cervicale inferius n. sympathici; sie entspringen wie die vorigen aus dem Anfangsteile des Nerven.

γ) Rami tracheales et oesophagei superiores; sie werden während des Verlaufes des Nerven im Sulcus oesophago-trachealis abgegeben.

δ) Ramus anterior. Er ist der eine Endast des Nerven, nachdem dieser in den Kehlkopf gelangt ist und versorgt den M. crico-arytaenoideus lateralis, den M. thyreo-arytaenoideus externus und internus, den M. thyreo- und aryepiglotticus.

ε) Ramus posterior. Er nimmt den Anastomoticus des oberen Kehlkopfnerven auf und versorgt den M. crico-arytaenoideus posterior und M. arytaenoideus. Einige Fäden gelangen zu dem unterhalb der Stimmritze gelegenen Teile der Kehlkopfschleimhaut. Der N. laryngeus inferior innerviert hiernach den grössten Teil der Kehlkopfmuskeln, der N. laryngeus superior nur einen einzigen; der Ramus anastomoticus führt sensible Fasern in den unteren Kehlkopfnerven über.

5. Rami cardiaci.

α) Rami cardiaci superiores; 2—3, entspringen aus dem zwischen beiden Kehlkopfnerven gelegenen Halsteile des Vagus und ziehen längs der A. carotis communis abwärts. Rechts folgen sie der A. anonyma zum tiefen Teile des Plexus cardiacus; links ziehen sie zu dem am Aortenbogen gelegenen oberflächlichen Teile des Plexus cardiacus. Der oberste dieser Rami cardiaci ist der erwähnte N. depressor.

β) Rami cardiaci inferiores. Sie entspringen zum Teile aus dem N. laryngeus inferior, zum Teile aus dem Vagusstamme. Sie verbinden sich untereinander und mit den oberen, aber auch mit den Herzästen des Sympathicus und gehen in das tiefe Herznervengeflecht ein. Einige Fäden gelangen auch zum Plexus trachealis und oesophageus. S. Sympathicus.

c) Brustteil des Vagus. Vom Abgange des N. laryngeus inferior bis zum Foramen oesophageum des Zwerchfelles.

1. Rami tracheales inferiores.

Sie gehen unmittelbar unterhalb des N. laryngeus inferior vom Stamme ab und bilden den mit den Nachbargeflechten sich verbindenden Plexus trachealis.

2. Rami bronchiales.

Man unterscheidet Rr. bronchiales anteriores und posteriores, von welchen die letzteren die stärkeren. Sie bilden, mit dem Plexus trachealis Verbindungen eingehend, den Plexus pulmonalis anterior und posterior. An der Bildung des letzteren sind Fäden aus den vier oberen Brustganglien des Sympathicus beteiligt. Die Rr. bronchiales posteriores beider Seiten gehen bei der Bildung des Plexus pulmonalis einen Faseraustausch ein; ebenso sind das vordere und das hintere Geflecht miteinander verbunden und gehen mit den Bronchis in die Lungen ein. Die Lungennerven sind mit mikroskopischen Ganglien reich versehen.

3. Rami oesophagei.

Der rechte Vagus legt sich der hinteren, der linke der vorderen Fläche des Oesophagus an. Sie bilden im Herabsteigen die Chordae oesophageae der Alten. Durch vordere und hintere Fäden stehen beide miteinander in Verbindung und lösen sich teilweise selbst netzförmig auf; so entsteht der Plexus oesophageus, welcher die Muskulatur und Schleimhaut der unteren Oesophagushälfte versorgt.

4. Rami pericardiaci.

Zur vorderen Wand des Herzbeutels giebt sowohl der rechte als linke Vagus einen Zweig ab; zur hinteren Wand desselben gelangen Zweige vom Vagusstamme, vom Plexus oesophageus und Plexus pulmonalis posterior.

d) Bauchteil des Vagus.

Die beiden Nn. vagi treten, der linke an

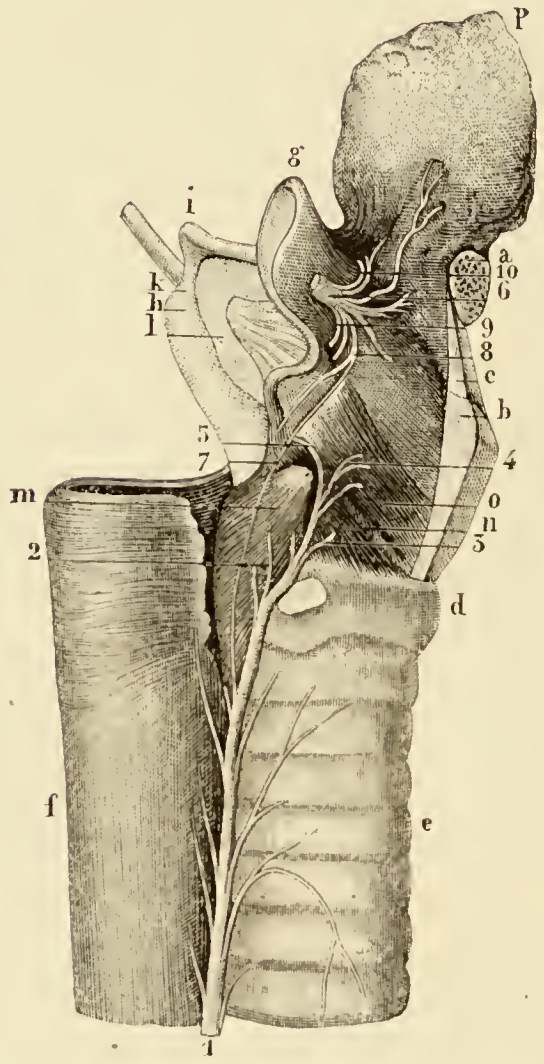

Fig. 442.

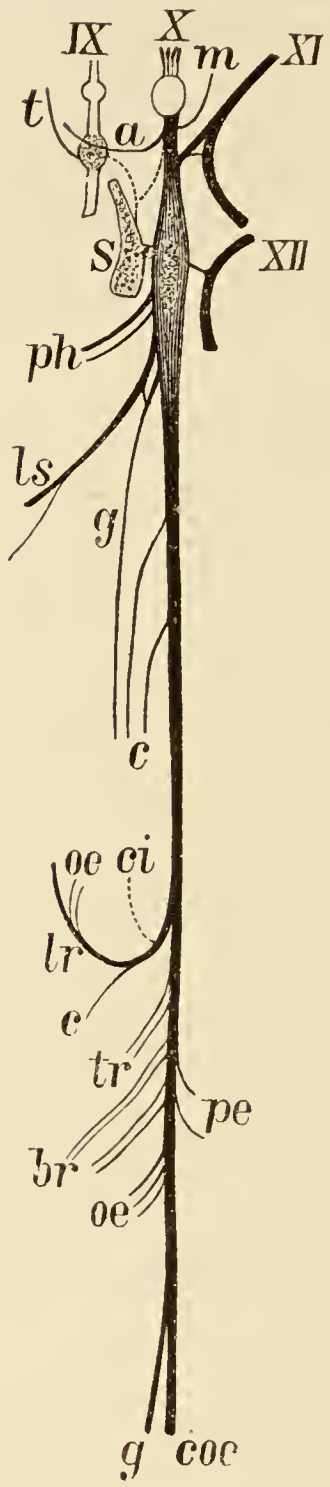

Fig. 443.

Fig. 442. Verzweigungen der Nervi laryngei. (Hirschfeld und Leveillé.) $^3/_5$.

a Zungenbein in der Mitte durchschnitten; *b* Schildknorpel in der Mitte durchschnitten; *c* Ligam. thyreo-hyoideum medium; *d* Ringknorpel; *e* Luftröhre; *f* Speiseröhre; *g* Kehldeckel; *h* grosses Horn des Schildknorpels; *i* grosses Zungenbeinhorn; *k* Lig. thyreo-hyoideum laterale; *l* Membrana thyreo-hyoidea, mit dem Durchtritte des N. laryngeus superior internus sinister; *m* Musc. crico-arytaenoideus posterior; *n* Musc. crico-arytaenoideus lateralis; *o* Musc. thyreo-arytaenoideus; *p* Zungenwurzel.

1 N. recurrens; 2 Äste desselben zum M. crico-aryt. post.; 3 Ästchen zum M. crico-aryt. lateralis; 4 Ästchen zum M. thyreo-arytaenoideus; 5 Ästchen zum M. arytaenoideus; 6 N. laryngeus superior internus dexter; 7 Verbindung desselben mit dem N. recurrens; 8 hintere untere Äste des N. laryngeus superior; 9 mittlere Äste desselben; 10 obere Äste desselben, von welchen einer bis zur Zungenbasis verläuft.

Fig. 443. Vagusschema zur Übersicht der gesamten Astfolge und der Ausdehnung des Vagussystemes.

IX Glossopharyngeus; X Vagus; XI Accessorius; XII Hypoglossus. Am Glossopharyngeus und Vagus sind je 2 Ganglien sichtbar: das Ganglion superius und petrosum des Glossopharyngeus, das Ganglion jugulare und Ganglion nodosum des Vagus. *S* oberes Ende des Ganglion cervicale superius n. sympathici, in den N. caroticus internus auslaufend; vorher giebt das Ganglion den (punktierten) N. jugularis für das Ganglion petrosum glossopharyngei und jugulare vagi ab; *t* N. tympanicus des Glossopharyngeus; *m* Ramus meningeus des Vagus; *a* Ramus auricularis vagi; *ph* Rami pharyngei des Vagus; *ls* N. laryngeus superior (R. externus und internus); *g* N. depressor; *c* Rami cardiaci des Vagus; *lr* N. recurrens mit einem Ramus cardiacus (*c*); *oe* Rami tracheales u. oesophagei superiores; *ci* ein Verbindungsast zum G. cervicale inferius; *tr* Rami tracheales; *br* Zweige zur Bildung des Plexus bronchialis anterior (die oberen) und Plexus bronchialis posterior (die stärkeren unteren); *pe* Rami pericardiaci; *oe* Rami ösophagei inferiores; *g* Bündel zur Bildung des Plexus gastricus anterior; *coe* Bündel zum Plexus gastricus posterior und coeliacus.

der vorderen, der rechte an der hinteren Fläche der Speiseröhre liegend, in die Bauchhöhle.[1])

1. Vagus sinister.

Er gelangt auf der vorderen Fläche des Oesophagus zur Cardia und kleinen Kurvatur. Hier bildet er vor dem Zerfalle in seine Endäste den an der vorderen Fläche der kleinen Kurvatur liegenden Plexus gastricus anterior. Aus diesem Geflechte ziehen die Endäste zum Magen und zur Leber.

a) Rami gastrici.

Sie strahlen über die vordere Fläche des Magens bis zum Pylorus aus und verbinden sich dabei mit den die A. coronaria sinistra und dextra umspinnenden sympathischen Zweigen (J. Kollmann). Öfters zieht auch ein Zweig des linken Ganglion coeliacum sympathici in der Cardialgegend zur vorderen Magenfläche.

b) Rami hepatici.

Sie gelangen in dem Omentum minus zur Leberpforte.

2. Vagus dexter.

Der stärkere Vagus dexter teilt sich, indem er auf der hinteren Wand der Speiseröhre die Bauchhöhle erreicht, in zwei ungleiche Abschnitte:

a) Rami gastrici.

Den kleineren Teil bildend und etwa $^1/_3$ der Fasern umfassend; sie begeben sich zur hinteren Magenwand und bilden an der hinteren Seite der kleinen Kurvatur den Plexus gastricus posterior. Auch hier fehlen Verbindungen mit den sympathischen Geflechten der A. coronaria sinistra nicht.

b) Rami coeliaci.

$^2/_3$ der Fasermasse bildend gelangen diese Zweige längs der A. coronaria sinistra zum Plexus coeliacus und in Begleitung der bezüglichen Gefässe zur Leber, Milz, Bauchspeicheldrüse, Dünndarm, Niere und Nebenniere. Ein Teil der Zweige senkt sich in die Ganglia coeliaca ein, ein anderer lässt sich unmittelbar zu den genannten Organen verfolgen. Die für die Bauchspeicheldrüse, die rechte Niere und Nebenniere bestimmten Zweige treten zwar in das rechte Ganglion coeliacum ein, lassen sich aber als durchtretende Nerven nachweisen.

XI. N. accessorius.

Der N. accessorius, in dem einheitlichen Accessoriuskerne entsprungen, lässt sich mit Rücksicht auf seinen peripheren Verbreitungsbezirk in einen Accessorius vagi und spinalis zerlegen.

Accessorius vagi und Accessorius spinalis treten zum Accessorius communis zusammen. Dieser wird mit dem Vagus in eine gemeinsame Duralscheide eingeschlossen, nachdem er zur Nervenabteilung des Foramen jugulare gelangt ist. Zwischen dem Ganglion jugulare und nodosum vagi geht der Accessorius vagi in die Vagusbahn über und wird Ramus internus genannt. Der Ramus externus dagegen begiebt sich in den M. sternocleidomastoideus und trapezius, um diese beiden Muskeln zugleich mit Ästen aus dem Plexus cervicalis zu innervieren.

Der im Wirbelkanale aufsteigende Accessorius geht sehr häufig Verbindungen mit hinteren Wurzeln der Spinalnerven ein. Meist ist die hintere Wurzel des I., selten die des II. oder

[1]) Über die Ursache dieser Lageverschiedenheit s. Eingeweidelehre, S. 569.

III. Cervicalis an dieser Verbindung beteiligt, die zur Zeit noch verschieden beurteilt wird und wahrscheinlich ohne Faserübergang von Statten geht.

Bei seiner Trennung vom Ramus internus erhält der Ramus externus einige Fäden vom Ganglion jugulare vagi oder vom Vagus selbst, die peripher in ihm weiter ziehen. Sodann begiebt sich der Ramus externus nach aussen, unten und hinten, um zur inneren Fläche des M. sternocleidomastoideus zu gelangen, diesen zu durchbohren oder auf seiner inneren Fläche weiter zu dringen. Am hinteren Rande des Muskels zum Vorschein gekommen, durchzieht er die Regio lateralis colli und gelangt zum vorderen Rande des Trapezius, begiebt sich zu dessen Innenfläche und versieht ihn mit motorischen Zweigen.

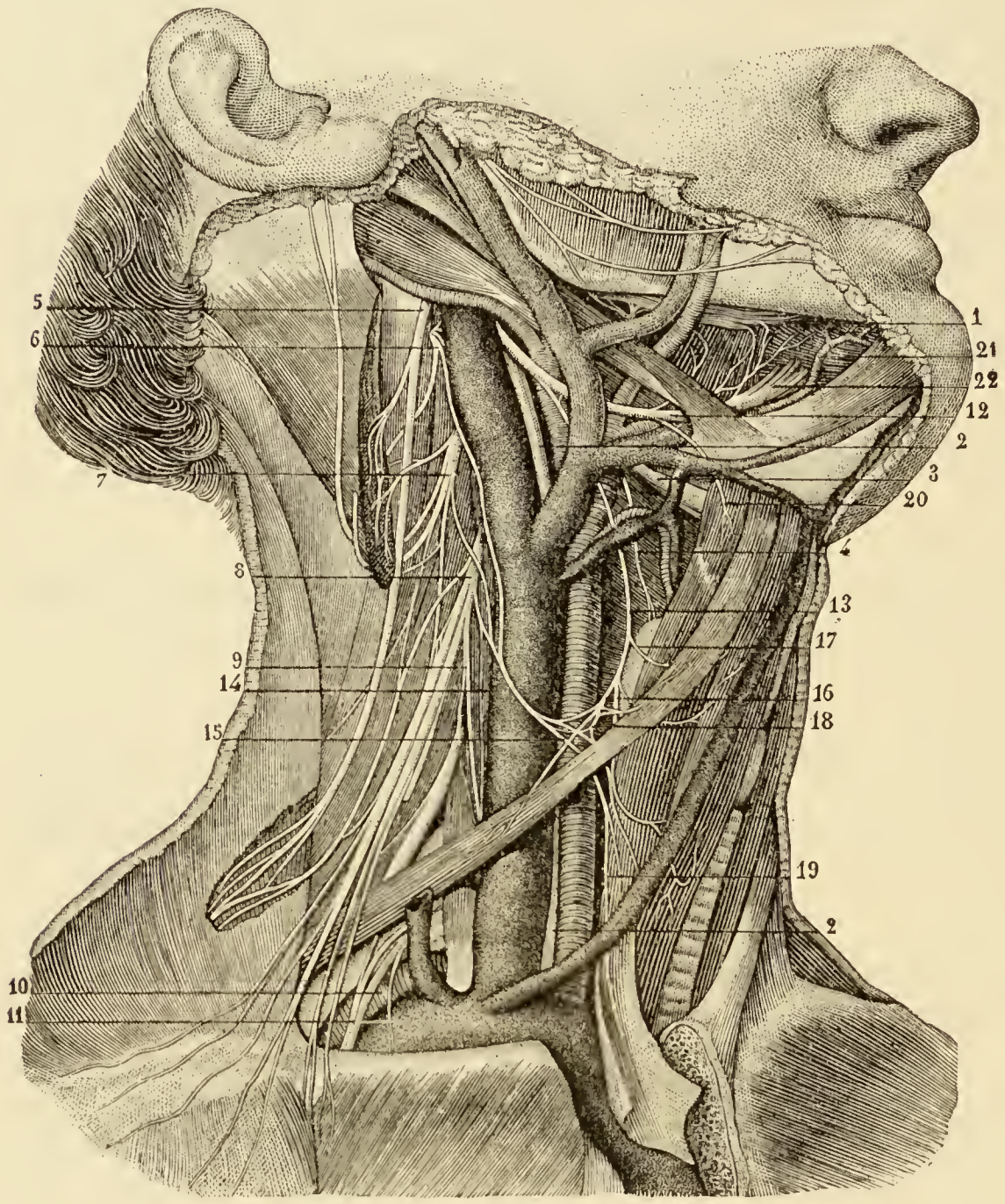

Fig. 494.

Verzweigungen der oberflächlichen Halsnerven. (Hirschfeld und Leveillé.) 1/2.

1 Nerv. lingualis; 2 N. vagus, lateral von ihm die Vena jugularis interna; 3 u. 4 N. laryngeus superior, in seiner Nähe die V. lingualis und weiter unten die V. thyreoidea superior; 5 N. accessorius; 6, 7, 8 Nn. cervicales; 9 N. phrenicus; 10, 11 Plexus brachialis; dabei die V. subclavia, welche sich mit der V. jugularis communis zur V. anonyma verbindet; in den Winkel von aussen mündet die (abgeschnittene) V. jugularis externa; 12 N. hypoglossus, mit dem sich die V. facialis communis kreuzt, welche aus den Vv. facialis anterior und posterior sich bildet; 13 Ramus descendens n. hypoglossi; 14, 15 Verbindung desselben mit Zweigen der Nn. cervicales vor der Vena jugularis communis; 16, 17, 18, 19 Muskeläste dieser Nervenverbindung; 20 Nervenzweig für den M. hyo-thyreoideus; 21 Verbindung zwischen Nn. lingualis und hypoglossus; 22 Endzweige des N. hypoglossus.

Während der R. externus den Sternocleidomastoideus kreuzt oder an ihm vorbeizieht, sendet er diesem Muskel motorische Zweige, deren einer zwischen den Muskelbündeln sich konstant mit einem Aste des III. Cervikalnerven verbindet; die Fasern dieses Astes gehen in die Peripherie des Accessorius über; andere Fasern von unbekannter Bahn schliessen sich an den Accessoriusstamm in centraler Richtung an (E. Bischoff).

In der Regio lateralis colli verbinden sich abermals Fäden aus dem III. und IV. Cervikalnerven mit dem Accessorius.

Der Beinerv ist ein ursprünglich rein motorischer Nerv, dem sich an verschiedenen Stellen, vielleicht schon von den hinteren Wurzeln der oberen Halsnerven, vom Vagus in der Gegend des Ganglion jugulare, von den vorderen Ästen des III. und IV. Cervicalis sensible Fasern beimischen können.

Die Fasern des Accessorius vagi, des Ramus internus also, gehen in die Bahn der Rami pharyngei und laryngei, sowie in die Rami cardiaci des Vagus über.

XII. N. hypoglossus.

Aus dem Hypoglossuskerne entsprungen gelangt der N. hypoglossus mit 10—15 Wurzelfäden im Sulcus lateralis anterior der Oblongata an deren Oberfläche. Sie treten gewöhnlich zu zwei grösseren Bündeln zusammen, welche getrennt oder vereinigt durch den Canalis hypoglossi den Duralsack verlassen und eine Duralscheide erhalten.

Am Eingange in den Canalis hypoglossi ist der Nerv von einem mit den Venen des Sinus occipitalis in Verbindung stehenden Venenkranze umgeben, dem Circellus venosus hypoglossi. Ausserhalb der Schädelbasis liegt der Nerv anfangs medial und hinter dem Vagus, schlägt sich aber in der Gegend des Ganglion nodosum, an welches ihn Bindegewebe befestigt, auf die laterale Fläche des Vagus hinüber, zieht abwärts, wird dabei vom M. stylohyoideus und Digastricus posterior bedeckt, wendet sich darauf in sanftem, unten konvexem Bogen (Arcus hypoglossi) nach vorn und strahlt auf der Aussenfläche des M. hyoglossus dahinziehend in die Zunge ein.

Zur V. jugularis interna und Carotis interna verhält sich der Nerv im Herabsteigen so, dass er entweder zwischen beiden durchdringt oder von hinten her auf die Aussenseite beider Gefässe gelangt. Er kreuzt hierauf die äussere Fläche der Carotis externa und die innere der V. facialis communis, zwischen welchen er nach vorn hindurchtritt.

Der absteigende Teil des Nerven geht mit dem Vagus, den vorderen Ästen der drei ersten Halsnerven und dem oberen Halsknoten des Sympathicus Verbindungen ein, so dass der ursprünglich motorische Hypoglossus Fasern anderer physiologischer Art erhalten kann.

Interessant ist in Bezug auf die Entwickelung des Hypoglossus die Thatsache, dass er nicht allein mehreren Spinalnerven homolog ist, sondern dass er auch ursprünglich eine kleine dorsale, mit einem kleinen Spinalganglion ausgestattete Wurzel besitzt, welche beide wieder untergehen (Froriep); doch können Teile eines solchen Ganglion dauernd erhalten bleiben (Hyrtl), s. oben S. 463 und unten.

a) Verbindungen des Hypoglossus mit anderen Nerven.

1. Ramus anastomoticus cum ganglio cervicali superiore.

Der Faden geht vom Hypoglossus gleich unterhalb des Canalis hypoglossi ab und gelangt zum Ganglion.

2. Ramus anastomoticus cum ganglio nodoso vagi.

Bei dieser Verbindung gelangen auch Vagusfasern in den Hypoglossus.

3. Ramus anastomoticus cum ansa cervicali prima.

Ein ansehnlicher Faden, welcher aus Fasern der vorderen Äste der beiden ersten Halsnerven gebildet wird. Ein Teil dieser Fasern geht im Hypoglossus centralwärts, um ihn grösstenteils wieder zu verlassen und dem Rectus capitis anterior und Longus capitis motorische Zweige abzugeben; ein kleiner Teil bleibt bei dem Hypoglossus. Der grössere Teil der Fasern des Verbindungszweiges schliesst sich dem Hypoglossus in peripherer Richtung an, beteiligt sich an der Bildung des Ramus descendens hypoglossi und entsendet über diesen hinaus seine Fasern bis zum M. geniohyoideus (Holl).

4. Verbindung mit dem Ramus lingualis vagi (s. S. 496).

5. Rami anastomotici cum ansa cervicali secunda.

Äste des II. und III. Halsnerven steigen von unten auf, erreichen den Arcus hypoglossi, schliessen sich zum Teile den unter 3. erwähnten Zweigen an und bilden dadurch den Ramus descendens hypoglossi s. N. cervicalis descendens superior. Der Ramus descendens hypoglossi enthält hiernach keine Hypoglossusfasern, verbindet sich mit dem N. cervicalis descendens inferior zu einer auf der Aussenfläche der grossen Hals-

gefässe gelegenen Schlinge, Ansa hypoglossi, welche unten konvex ist und häufig geflechtartige Anordnung zeigt. Aus der Konvexität der Ansa entspringen die motorischen Nerven für den M. sternohyoideus, sternothyreoideus und den unteren Bauch des Omohyoideus; der obere Bauch des letzteren erhält seine Nerven aus dem Ramus descendens selbst. Der Ramus descendens enthält aber auch aufsteigende Fasern, welche in peripherer Richtung in den Hypoglossus übertreten, um ihn als Äste für den M. thyreohyoideus und geniohyoideus wieder zu verlassen und zum Teile selbst in Zungenäste zu gelangen. Der Ramus descendens besteht hiernach aus einem aufsteigenden und einem absteigenden Faserbündel (Holl).

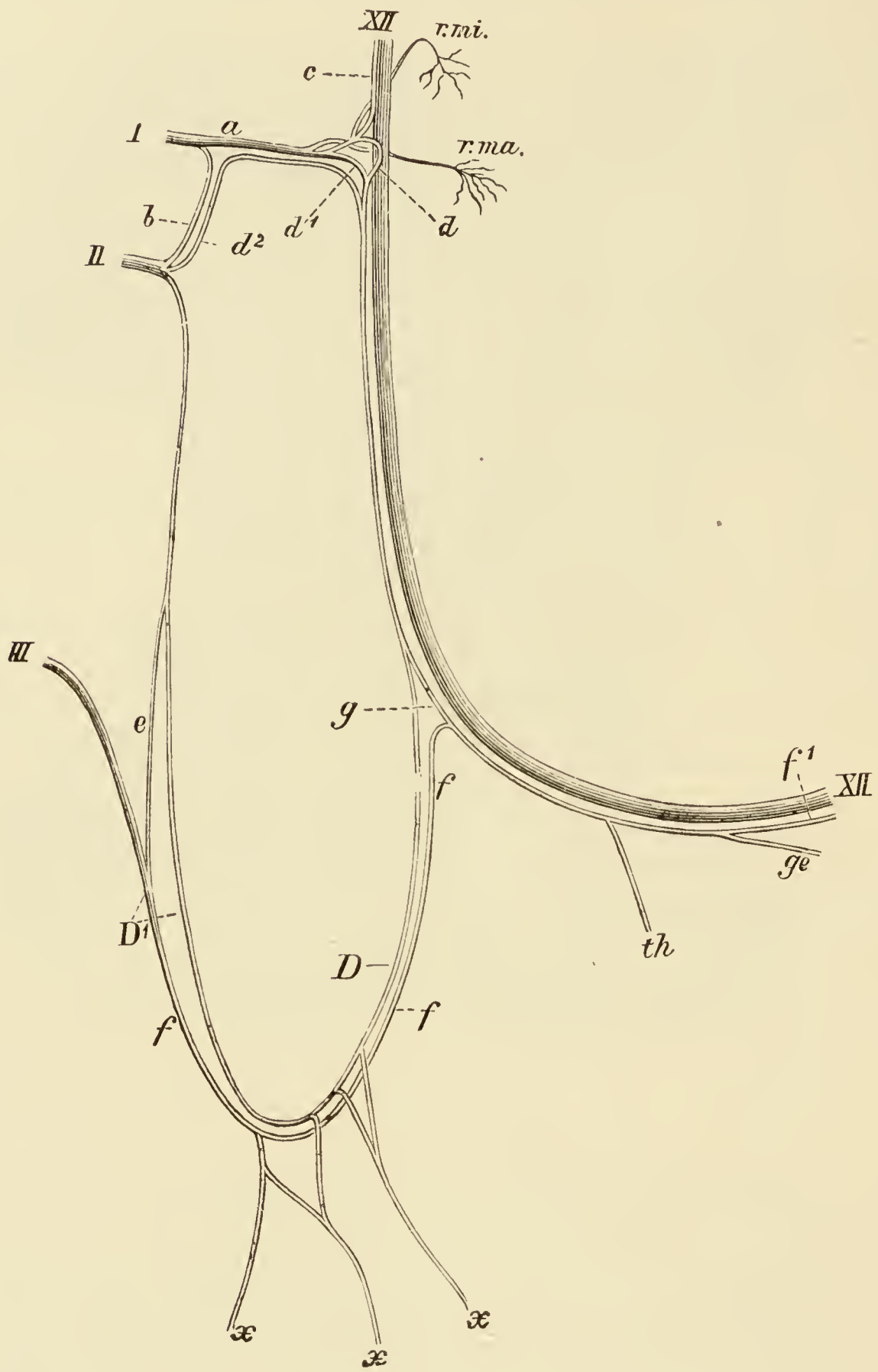

Fig. 445.

Verbindungen des N. hypoglossus mit den Cervikalnerven. (M. Holl.)

XII N. hypoglossus; I vorderer Ast des ersten, II zweiten, III dritten Cervikalnerven; *D* N. cervicalis descendens superior; D^1 N. cervicalis descendens inferior; *a* Ast des ersten Cervikalnerven, der mit dem Bündel *c* centralwärts verläuft, die Fäden *r.mi.* und *r.ma* für die Musc. rectus capitis anterior und Longus capitis entsendet, endlich *d* und d^1 in absteigender Richtung in den N. cervicalis descendens übertreten lässt; *b* Verbindung zwischen erstem und zweitem Cervicalis; *e* Verbindung zwischen zweitem und drittem Halsnerven: *f. f.* Ansa cervicalis profunda, gebildet vom N. cervicalis descendens superior (*D*) u. inferior (D^1); *x*, *x*, *x* Zweige für die Unterzungenbeinmuskeln; *g* in die periphere Bahn des Hypoglossus gelangendes Bündel des zweiten Cervikalnerven; *f*—f^1 ebenso des dritten; *th* Nerv für den Musc. thyreohyoideus; *ge* Nerv für den Musc. geniohyoideus.

Ein der Ansa hypoglossi entstammender N. cardiacus ist selten und wahrscheinlich als ein in die Hypoglossusbahn gelangter N. cardiacus vagi oder sympathici zu deuten.

6. Ramus communicans cum nervo linguali trigemini (s. S. 481).

b) Äste des Hypoglossus.

1. Ramus meningeus.

Er entspringt vom Hypoglossus innerhalb des Canalis hypoglossi, dringt teils durch feine Poren in den Knochen, teils zur Wand des Sinus occipitalis. Ob diese und die unter 2. erwähnten Zweige aus der Lingualisverbindung oder aus einer anderen Quelle stammen, ist ungewiss.

2. Rami vasculares.

Ein oder einige Fädchen, welche unterhalb des Canalis hypoglossi vom Stamme ab-

gehen und mit Fädchen aus dem oberen Halsganglion des Sympathicus verbunden zur Vena jugularis interna ziehen.

3. Ramus thyreohyoideus; stammt von aufsteigenden Halsnervenfasern ab.

4. Ramus geniohyoideus; hat nach Holl dieselbe Abstammung wie 3.

5. Rami linguales.

Sie bilden die Fortsetzung des Hypoglossusstammes und gelangen von der Aussenfläche des M. hypoglossus aus zu dem M. styloglossus, genioglossus u. s. w. Durch die Verbindung mit dem N. lingualis werden den motorischen Zungenästen des Hypoglossus wahrscheinlich sensible Fasern zugeführt. —

Beim Neugeborenen sind die motorischen Hirnnerven markhaltig, die sensiblen, sensorischen und gemischten Nerven haben dagegen die Markreife noch nicht erreicht, mit Ausnahme des Acusticus. Am weitesten zurück ist der Opticus in seinen peripheren (orbitalen) Teilen; die gemischten Nerven sind etwas weiter entwickelt als die rein sensiblen. Die 9.—10. postembryonale Woche kann als Zeitpunkt der Markreife bezeichnet werden. Die Markscheidenbildung schreitet vom Centrum nach der Peripherie vor, vor allem im Opticus. Die Markreife tritt in den Hirnnerven früher ein als im peripheren Nervensysteme (2.—3. Lebensjahr). Vergl. A. Westphal, Über die Markscheidenbildung der Hirnnerven des Menschen. (Arch. f. Psychiatrie, Bd. 29, 2, 1897.)

V. Die Rückenmarksnerven. Nervi spinales.

Aus dem Rückenmarke nehmen jederseits 31 Nerven, Nn. spinales, ihren Austritt.

Sie verteilen sich auf die Rumpfgegenden in der Weise, dass mit Ausnahme des Hals- und Schwanzteiles der Wirbelsäule ebenso viele Spinalnervenpaare gezählt werden, als Wirbel vorhanden sind. Man zählt demnach jederseits 12 Brust-, 5 Lenden- und 5 Kreuznerven, dagegen 8 Hals- und 1 (oder 2—3) Steissnerven. Das I. Spinalnervenpaar verlässt den Wirbelkanal zwischen dem Hinterhauptbeine und Atlas, das VIII. zwischen dem siebenten Hals- und ersten Brustwirbel. Die Nervenpaare erhalten demnach am Halsteile ihre Benennung nach dem unteren Wirbel, mit Ausnahme des achten, welcher nicht nach der Wirbelzahl benannt werden kann. Bei den übrigen Spinalnerven wird das jedesmalige Paar bezeichnet nach dem oberen Wirbel.

Als I. Thorakalnerven bezeichnet man folglich denjenigen, welcher zwischen dem 1. und 2. Brustwirbel austritt; als I. Lumbalnerven jenen, welcher zwischen dem 1. und 2. Lendenwirbel austritt. Der dem Intervertebralraume zwischen dem 5. Kreuz- und 1. Steisswirbel entsprechende Spinalnerv ist der V. Sakralnerv. Sämtliche Nerven treten hiernach intervertebral aus dem Wirbelkanale.

Alle Spinalnerven gehen aus dem Rückenmarke mit zwei Wurzeln hervor, einer dorsalen, sensibeln Radix posterior, und einer ventralen, motorischen Radix anterior. Beide Wurzeln streben schon innerhalb des Duralsackes einander zu und verlassen ihn, von einer einfachen oder doppelten Duralscheide umgeben. Die sensible Wurzel schwillt darauf durch Aufnahme zahlreicher Nervenzellen zu einem Ganglion an, dem Ganglion spinale, welches den Ursprungskern der sensiblen Wurzel, sowie ihrer centralen und peripheren Ausbreitung darstellt (s. oben S. 298, 492). Die motorische Wurzel hat dagegen ihren Ursprungskern in der Vordersäule des Rückenmarkes. Sie bleibt am Aufbau des Ganglion ganz unbeteiligt und zieht, durch Bindegewebe an dasselbe geheftet und einen Eindruck an ihm bewirkend, an seiner

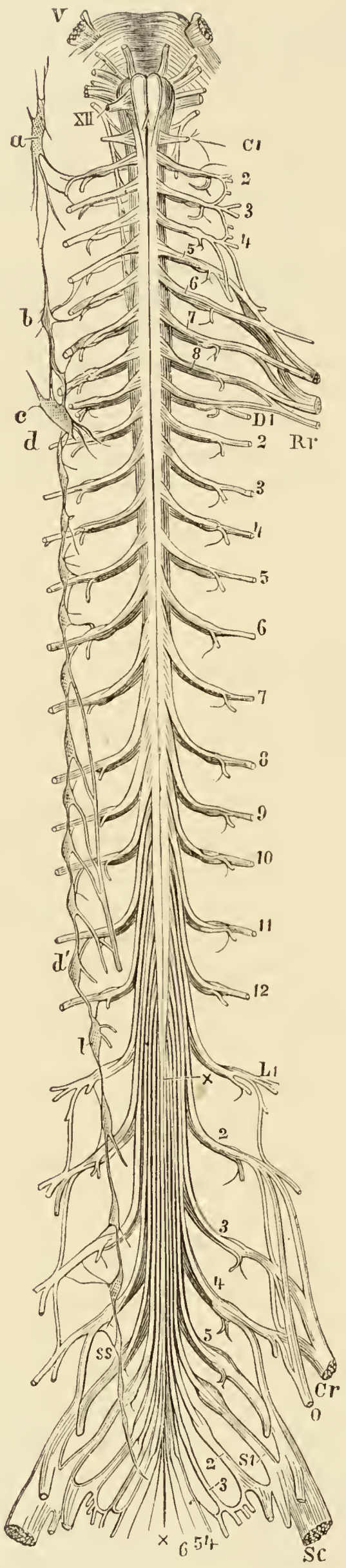

Fig. 485.

medialen Seite vorüber. Jenseits des Ganglion tritt eine Mischung der Bestandteile beider Wurzeln ein. Sie wird dadurch bedingt, dass Faserbündel der motorischen Wurzel dorsalwärts ziehen müssen, um die eigentliche Rückenmuskulatur zu erreichen; ein Teil der sensiblen Fasern hat andererseits einen medialen Weg einzuschlagen, um in den Ramus communicans und meningeus zu gelangen. S. S. 284.

Jenseits des Ganglion bilden demgemäss die Wurzeln einen gemeinsamen, gemischten Stamm, welcher alsbald seine Verästelung beginnt (s. S. 264).

Der gemeinsame Stamm zerfällt typisch in vier Zweige:

1. Ramus posterior,
2. Ramus anterior,
3. Ramus meningeus,
4. Ramus communicans.

Die Stärke und Richtung der Wurzeln, die Stärke der Rami posteriores und anteriores, die Länge des gemeinsamen Stammes, die Grösse und Lage des Spinalganglion unterliegen in den einzelnen Rumpfgebieten manchen Verschiedenheiten, von welchen das folgende an dieser Stelle hervorzuheben ist.

Jede Wurzel, je tiefer sie entspringt, hat infolge des Descensus columnae vertebralis einen um so längeren und steileren Weg im Wirbelkanale und zunächst im Duralsacke zurückzulegen. Der Austrittstelle des I. Halsnerven aus dem Rückenmarke liegt der zugehörige Porus durae und das zugehörige Intervertebralloch (die Fissura occipitovertebralis) gerade gegenüber; nach dieser Stelle

Fig. 485. Rückenmark, oben in Verbindung mit Medulla oblongata und Brücke.

V fünfter, XII zwölfter Hirnnerv; *C* 1 erster Halsnerv; *C* 2—8 zweiter bis achter Halsnerv; *D* 1—12 erster bis zwölfter Brustnerv; *L* 1—5 erster bis fünfter Lumbalnerv; *S* 1—5 erster bis fünfter Sakralnerv; 6 Steissbeinnerv; *x*, *x* Filum terminale des Rückenmarkes. Von den Wurzeln *L* 1 bis *x* Cauda equina; *Rr* Plexus brachialis; *Cr* Nervus femoralis; *Sc* Nervus ischiadicus; *O* Nervus obturatorius. Die Anschwellungen, an denen die Zahlen *L* 3, 4, 5 stehen, sind durch Spinalganglien bedingt. — In der linken Seite der Figur ist der Grenzstrang des Sympathicus dargestellt. *a* bis *ss* sein Ganglien; *a* oberes Halsganglion; *b* und *c* mittleres und unteres Halsganglion; *d* erstes, *d'* letztes Brustganglion; *e* erstes Lumbalganglion; *ss* oberstes Sakralganglion.

konvergieren je die beiden Wurzeln. Allmählich aber wird der Winkel, welchen die aus dem Rückenmarke tretenden und absteigenden Wurzeln mit dem Rückenmarke bilden, immer kleiner, bis zuletzt an der Cauda equina alle Wurzeln gerade abwärts zu verlaufen scheinen (Fig. 446, von den Wurzeln *L* 1 an abwärts).

Nach Nuhn's Bestimmungen tritt der I. Halsnerv in gleicher Höhe mit dem Rande des Hinterhauptloches aus dem Marke, der VIII. gegenüber dem Dorne des sechsten Halswirbels, der VI. Brustnerv zwischen dem Dorne des vierten und fünften Brustwirbels, der XII. Brustnerv gegenüber dem Dorne des zehnten Brustwirbels, der V. Lendennerv gegenüber der unteren Hälfte des Dornes des zwölften Brustwirbels, der V. Kreuznerv in der Höhe der oberen Hälfte des Dornes des ersten Lendenwirbels.

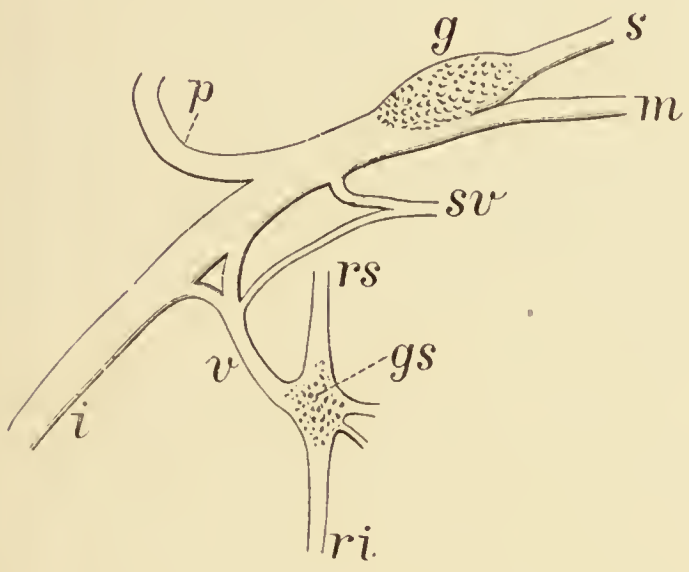

Fig. 447.

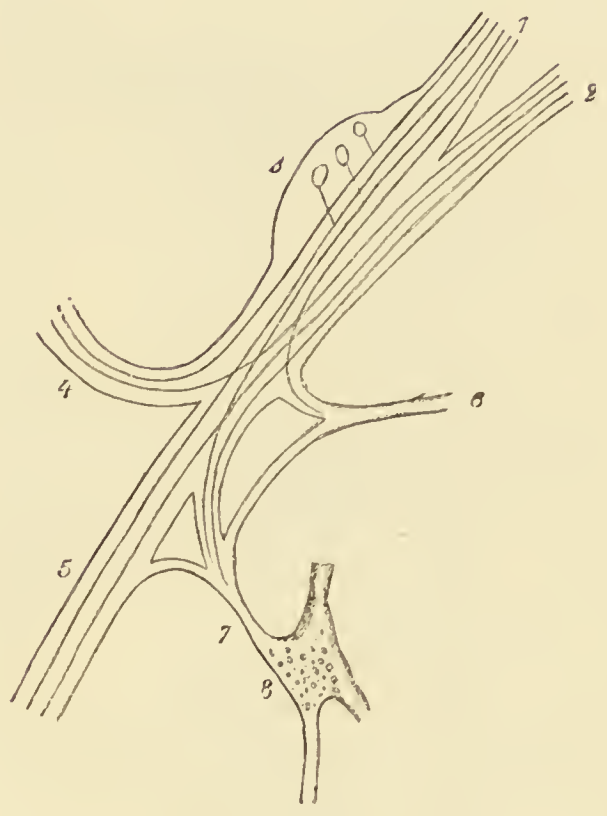

Fig. 448.

Fig. 447. Schema des Spinalnerventypus.

Radix posterior und Radix anterior; *g* Ganglion spinale; *p* Ramus posterior des gemeinschaftlichen Stammes; *i* Ramus anterior desselben; *v* Ramus communicans; *gs* Ganglion des Grenzstranges des Sympathicus; *rs* Ramus intergangliaris superior; *ri* Ramus intergangliaris inferior; *sv* Ramus meningeus zum Wirbelkanale.

Fig. 448. Bahnen der vorderen und hinteren Wurzel zu den vier Ästen des gemeinsamen Spinalnervenstammes.

1 Radix posterior; 2 Radix anterior; 3 Ganglion spinale; 4 Ramus posterior; 5 Ramus anterior; 6 Ramus meningeus 7 Ramus communicans; 8 Ganglion sympathicum.

Die dorsalen Wurzeln sind im allgemeinen stärker als die ventralen. Eine Ausnahme macht der I. Halsnerv, dessen hintere Wurzel nur etwa das halbe Kaliber der vorderen hat.

Am stärksten sind im Gebiete der Halsanschwellung die Wurzeln des VI. Halsnerven, an der Lendenanschwellung die Wurzeln des II. Kreuznerven.

Abnormitäten im Austritte von Wurzelbündeln aus dem Rückenmarke und in ihrem Verlaufe sind nicht allzu selten. So kommen Asymmetrien vor, welche entweder eine Ausgleichung durch andere Wurzeln erfahren oder nicht. Ein Wurzelbündel kann zwischen zwei Wurzelbezirken austreten und sich dem oberen oder unteren oder unter Teilung beiden anschliessen. Besonders eigentümlich sind Wurzelfäden, welche aus einer oberen Wurzel sich ablösen, in eine untere eintreten und in ihr centralwärts ziehen (Ansa centripetalis von Hilbert); oder Wurzelfäden, welche von einer oberen Wurzel in centripetaler Richtung abtreten und in centrifugaler Richtung in eine untere umbiegen (Ansa centrifugalis von Hilbert). Die Ansa centrifugalis, anscheinend die sonderbarste Anomalie, ist indessen gegenwärtig leicht erklärlich, wie Fig. 449 erläutert. Anders mit der Ansa centripetalis, falls nicht

dennoch, sei es in der oberen oder unteren (motorischen) Wurzel eine schliessliche Umkehr in die Peripherie stattfindet; man würde sonst an ein weit lateralwärts ausgebogenes Längsfaserbündel des Rückenmarkes denken müssen.

Die Grösse der Spinalganglien ist im Allgemeinen proportional der Stärke der beteiligten Wurzel, so dass den stärksten hinteren Wurzeln die grössten Ganglien, den schwächsten die schwächsten Ganglien entsprechen. Sind doch die Ganglien für die überwiegende Fasermenge der hinteren Wurzeln die Ursprungskerne.

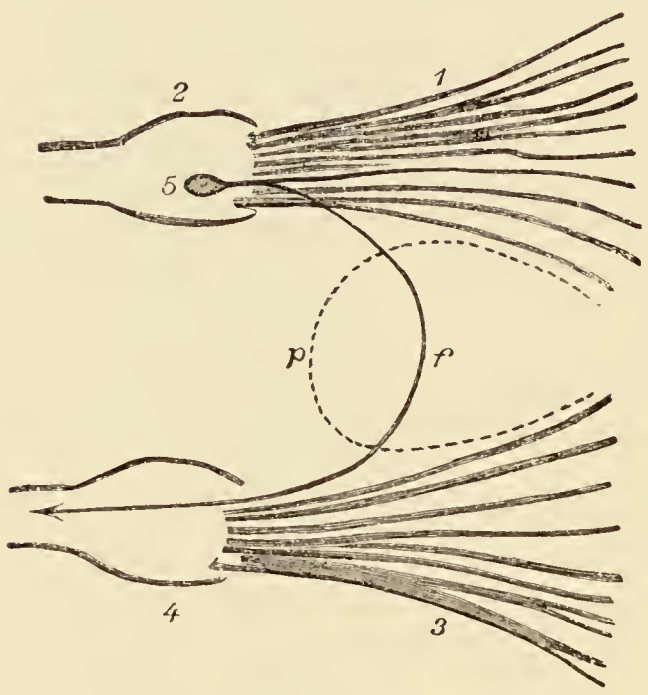

Fig. 449.

Bahn in der ungewöhnlichen Ansa centrifugalis der Spinalnervenwurzeln.

1 und 3 zwei sensible Wurzeln mit ihren Fila radicularia; 2 u. 4 zwei spinale Ganglien; 5 eine Spinalganglienzelle mit ihren beiden Ausläufern, dem centripetalen und centrifugalen; *f* Ansa centrifugalis; *p* Ansa centripetalis.

Das Ganglion des N. coccygeus I ist 0,5—2 mm lang und hat seine Lage beständig innerhalb des Duralsackes, bald näher dem oberen, bald näher dem unteren Ende der Nervenwurzel, oder in deren Längsmitte. Auch der letzte Sakralnerv trägt sein Ganglion zuweilen im Duralsacke, während alle höher gelegenen Nervenknoten ausserhalb des Duralsackes liegen. Hier nehmen sie die Foramina intervertebralia, in den beiden obersten Räumen die seitliche Ecke der Fissura intervertebralis ein. Am Kreuzbeine liegen die Ganglien natürlich lateral vom Canalis sacralis, in dem Gange, welcher ventral zu den Foramina sacralia anteriora, dorsal zu den Foramina sacralia posteriora führt. Fig. 450.

Wenn der gemischte Stamm der Spinalnerven aus den Intervertebrallöchern hervortritt, ist er meist schon in den Ramus anterior und posterior gespalten. Am Kreuzbeine findet die Teilung noch innerhalb der Canales intersacrales, der Austritt durch die Foramina sacralia anteriora und posteriora statt. Die zwei letzten Spinalnervenpaare verlassen den Wirbelkanal durch die von lockerem Fette eingenommene Spalte, welche der seitliche Rand des Lig. sacrococcygeum posticum mit den Steisswirbelkörpern einschliesst. Fig. 450.

Während mit Ausnahme des ersten Nervenpaares die hinteren Wurzeln stärker sind, als die vorderen, ist es umgekehrt mit der Stärke des Ramus anterior und posterior. Dies ist leicht einzusehen, da der Ramus anterior ein weit grösseres Gebiet zu versorgen hat, als der Ramus posterior. Der Ramus anterior ist also der stärkere; nur am I. Halsnerven sind beide Äste etwa gleich; der Ramus posterior des II. Halsnerven aber ist stärker.

1. Die Rami posteriores sind für die Rückenhaut und eigentlichen Rückenmuskeln bestimmt.

2. Die Rami anteriores versorgen Haut und Muskeln des ventralen Teiles der Rumpfwand, zu welchem auch beide Extremitäten gehören.

3. Die Rami meningei versorgen den Wirbelkanal und die Rückenmarkshäute.

4. Die Rami communicantes gelangen zu den Eingeweiden und zu den Gefässen, unter Vermittelung und Beteiligung eines besonderen nervösen Apparates, des N. sympathicus, führen aber auch sympathische Fasern spinalwärts.

Bei der Beschreibung des gemeinsamen Stammes der Spinalnerven ist ferner einer Thatsache zu gedenken, welche mit der Astbildung dieses Stammes in Zusammenhang steht. Von Magendie wurde beobachtet und von der Folgezeit bestätigt, dass der periphere Stumpf einer durchschnittenen vorderen, motorischen Wurzel empfindlich ist. Durchschneidung der gleichnamigen hinteren, sensiblen Wurzel hebt diese „rückläufige Empfindlichkeit“ auf. Die sensiblen Fasern der motorischen Wurzel stammen hiernach aus der gegenüberliegenden hinteren Wurzel. Von hier aus verlaufen die Fasern wahrscheinlich bis in den vorderen gemischten Ast des betreffenden Nerven, um hier, im Gebiete des Plexus desselben, in die motorische Wurzel umzubiegen und in die Pia zu gelangen (Schiff).

Etwas Ähnliches findet in der Peripherie der Nerven statt. Der periphere Stumpf besonders motorischer Nerven, wie des Facialis, zeigt sich empfindlich, um so deutlicher, je mehr peripher die Durchschneidung vorgenommen wurde. Hieraus ist zu schliessen, dass im Gebiete der peripheren Verbreitung der motorischen Nerven sensible Fasern auch in centraler Richtung sich der Bahn des motorischen Nerven anschliessen, um ihn später wieder zu verlassen. Man nennt diese Form die „periphere rückläufige Empfindlichkeit“.

Jeder gemeinsame Nervenstamm hält sich mit seinem ganzen Astgebiete in der Regel in den Grenzen des ihm zukommenden Körpersegmentes und jeder der vier primären Äste wiederum in dem ihm zukommenden Gebiete. Doch giebt es Ausnahmen. Eine solche findet sich z. B. im oberen Halsteile. Der Hautast des Ramus posterior des II. Halsnerven, N. occipitalis major genannt, verbreitet sich als sensibler Nerv über den Hinterkopf bis in die Scheitelgegend.

Der linke und rechte Stamm je eines Spinalnervenpaares versorgt das zugehörige Körpersegment im allgemeinen in symmetrischer Weise. Die Medianebene bildet dabei im grossen die Grenzscheide der beiderseitigen Versorgung. So verhält es sich auch bei den Gehirnnerven. Dies hindert jedoch nicht, dass in der ventralen und dorsalen Mittellinie auf kurze Strecken hin

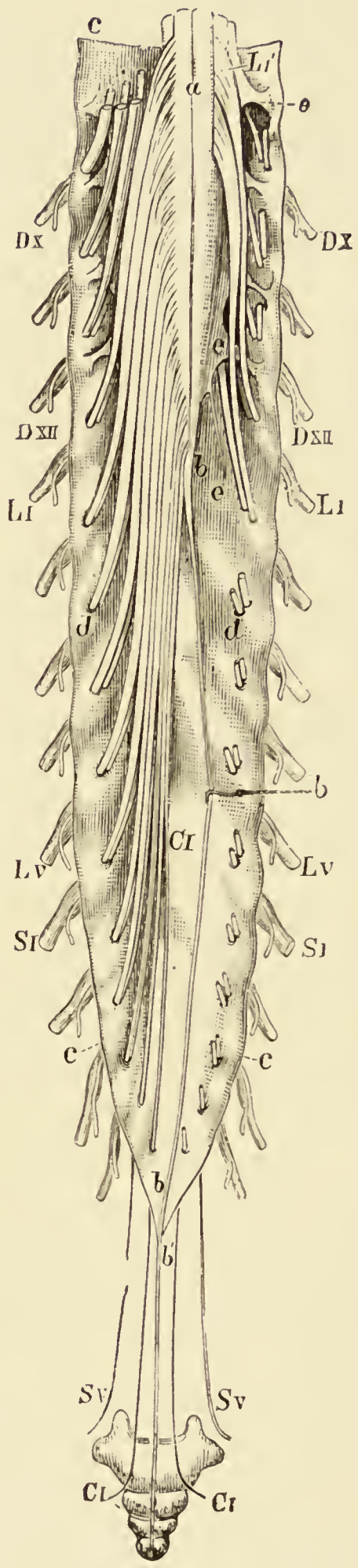

Fig. 450.

Unterer Teil des Rückenmarkes mit der Cauda equina und der ihn umgebenden Dura mater, von hinten. 1/2.

Der Sack der Dura mater ist von hinten her aufgeschnitten und auseinander gezogen; links sind alle Nervenwurzeln erhalten, rechts sind die unteren Nervenwurzeln bis zu ihrer Durchtrittsstelle durch die Dura abgeschnitten. Das Steissbein ist an seiner natürlichen Lagerungsstelle angebracht, um das Verhältnis des Filum terminale und der Steissbeinnerven zu demselben zu zeigen. — *a* Sulcus longitud. posterior; *b*, *b* Filum terminale, ein wenig nach der rechten Seite herübergezogen; *b'* Filum terminale externum, ausserhalb des Sackes der Dura mater *c*, *c*, *c*, *c*; *d*, *d* Öffnungen in derselben für den Durchtritt der Nervenwurzeln; *e* Ligam. denticulatum; *DX*, *DXII* zehnter und zwölfter Brustnerv; *LI* u. *LV* erster und fünfter Lumbalnerv; *SI* u. *SV* erster und fünfter Sakralnerv; *CI* Nervus coccygeus.

eine von beiden Seiten ausgehende Gebietsüberschreitung von Seiten der Hautnerven stattfindet, anscheinend in alternierender Weise. Man kann sich das Verhältnis in Form einer sägeförmigen Linie vorstellen. Dies erinnert unwillkürlich an die sagittalen Knochennähte des Schädeldaches: hier tritt der Knochen der einen Körperhälfte in Form einer verwickelten Sägelinie je in die andere Körperhälfte hinüber. Vermutlich ist es auch so mit den Gefässen, deutlich bei manchen Muskeln. Hier liegt ein Gesetz der medianen Gebietsüberschreitung der Antimeren zu Tage.

Die Überkreuzung der Hautnerven ist jüngst von R. Zander festgestellt worden.

Wenn auch die einzelnen spinalen Nervenpaare sich in ihrer cranialen und caudalen Verbreitung im Allgemeinen an das zugehörige Körpersegment halten, so schliessen sich doch die Geäste keineswegs streng gegeneinander ab; vielmehr bilden gegenseitige Verbindungen von Ästen benachbarter segmentaler Nerven eine sehr häufige, in gewissen Gegenden durchaus typische Erscheinung.

So gehören gegenseitige Verbindungen der Rami posteriores im Hals- und Kreuzgebiete zu den regelmässigen Vorkommnissen.

Eine viel grössere Rolle aber spielen die gegenseitigen Verbindungen und Geflechtbildungen bei den Rami anteriores. Im Ganzen können beim Menschen jederseits zwei grosse ventrale Plexus unterschieden werden, ein oberer und ein unterer Rumpfplexus, welche durch den plexuslosen Brustteil von einander getrennt sind.

Der obere Rumpfplexus, Plexus cervico-brachialis, besteht aus der Verbindung der Rami anteriores aller Hals- und des I. Brustnerven, nebst einem Anteile des II. Brustnerven. Oben steht er mit Kopfnerven in Verbindung.

Der untere Rumpfplexus, Plexus lumbo-sacralis, schliesst die Rami anteriores sämtlicher Lumbal-, Sakralnerven und des N. coccygeus I ein; er steht oben mit dem XII. Brustnerven in Verbindung.

Doch bilden nicht blos Rami posteriores und anteriores je dorsale und ventrale Geflechte, sondern auch die Rami meningei und Rami communicantes zeigen ausserordentlich reich entwickelte Geflechte; der Plexus meningeus geht jederseits durch den ganzen Wirbelkanal hindurch; ebenso verhält es sich mit dem Plexus intestinalis; dieser ist dadurch noch besonders ausgezeichnet, dass in den Knotenpunkten Heerde von Nervenzellen sich sammeln; so kommt der N. sympathicus zur Erscheinung.

Man kann bezüglich der Ausbildung der Plexus dorsales, ventrales, meningei und intestinales annehmen, dass eine Verwandtschaft der Segmente sie bedinge, ebenso, wie die Kommissuren, Decussationen und medianen Überkreuzungen des Nervensystemes auf einer Verwandtschaft beider Körperhälften beruhen. Da aber Plexusbildungen auch innerhalb der Astfolge eines und desselben segmentalen Nerven im peripheren Gebiete eine äusserst verbreitete Einrichtung darstellen, und Plexusbildung selbst in den Nervencentren und im Inneren aller peripheren Stämme und Zweige überall vorkommt, so wird man daran denken müssen, in der Geflechtbildung eine Erscheinung zu erblicken, die das Nervensystem als Ganzes auszeichnet und

welche ihre Grundlage hat in jenen Nervensystemen der niederen Tierwelt, die aus einem nervenzellenhaltigen Geflechte bestehen.

S. auch unten: Neurales Segment und Muskelsegment, Sklerozonen. —

Die fünf grossen Abteilungen der Spinalnerven.

1. Die Halsnerven, Nn. cervicales, bestehen aus acht Paaren.

Das erste Halsnervenpaar verlässt den Wirbelkanal zwischen dem Hinterhauptbeine und Atlas, die folgenden zwischen je zwei Halswirbeln, das achte zwischen dem letzten Hals- und ersten Brustwirbel. Die Halsnerven nehmen an Stärke bis zum sechsten einschliesslich zu, welcher der mächtigste ist; von hier an nehmen sie ab; diese Abnahme setzt sich auf den grösseren Teil der Brustnerven fort.

2. Die Brustnerven, Nn. thoracales, bilden zwölf Paare, welche, mit Ausnahme des ersten Paares, gegenüber der unteren Hälfte der Halsnerven eine sehr geringe Stärke besitzen. Die unteren Brustnerven nehmen indessen an Stärke wieder etwas zu.

Die Schwäche der Brustnerven ist nicht unverständlich, wenn beachtet wird, welchen Bedingungen die unteren Halsnerven ihre ausnehmende Stärke verdanken. Die Muskellager des Schultergürtels und der freien Extremität, die sehr bedeutende Entfaltung der Haut, welche durch die Gegenwart der Extremität veranlasst wird, diese beiden Ursachen sind es vorzugsweise, welche die Stärke der unteren Halsnerven und des ersten Brustnerven notwendig machen und erklären. Werden jene Muskellager und die Hauthülle der Extremität weggelassen, so liegen ähnliche Verhältnisse vor wie am Rumpfe. Es kommt aber noch ein Umstand hinzu, welcher dazu beiträgt, den Unterschied zwischen der Stärke der unteren Halsnerven und der Brustnerven zu verstärken. Der Brustkorb wird zum Teile von einer Muskulatur überlagert, welche ihre Nerven gar nicht von Brustnerven, sondern von Hals- und Kopfnerven erhalten. Die zur oberen Extremität gehörigen Brust- und breiten Rückenmuskeln sind von einer Versorgung durch Brustnerven ausgeschlossen; um so schwächer werden die Brust-, um so stärker die Halsnerven sein. Der erste Brustnerv tritt zwischen dem ersten und zweiten Brustwirbel, der letzte zwischen dem letzten Brust- und ersten Lendenwirbel aus.

3. Die Lendennerven, Nn. lumbales, aus fünf Paaren bestehend, setzen die Zunahme an Stärke, welche bereits an den unteren Brustnerven zu Tage trat, in steigendem Grade fort.

Sie kommt jedoch ausschliesslich dem Ramus anterior zu gute. Denn die Rami posteriores der Lendennerven sind von geringer Stärke und nehmen nach unten zu sogar ab. Der erste Lendennerv nimmt seinen Austritt zwischen dem ersten und zweiten Lendenwirbel, der letzte zwischen dem letzten Lenden- und ersten Kreuzwirbel.

4. und 5. Die fünf Sakralnerven, Nn. sacrales, und die sich anschliessenden Steissnerven nehmen an Stärke zunehmend ab; der erste Sakralnerv aber ist der mächtigste aller segmentalen Nerven.

Von Kaudalnerven ist in der Regel nur einer makroskopisch darstellbar, der erste; die Elemente eines zweiten und dritten sind in feinen, in der Regel mikroskopischen Bündeln enthalten, welche im Filum terminale herabziehen und selbst noch kleine Gruppen wohlausgebildeter Spinalganglienzellen enthalten (Rauber). Zuweilen zeigt der zweite N. coccygeus sich stärker als gewöhnlich entwickelt, löst sich vom Filum terminale los und gleicht alsdann in allem einem gewöhnlichen Spinalnerven. Die Zahl der im Filum terminale des Menschen enthaltenen Nervenfasern ist durchschnittlich über 100.

Die vier oberen Sakralnerven treten durch die Canales intersacrales aus dem Wirbelkanale aus; ihr Ramus posterior gelangt durch die Foramina sacralia posteriora nach hinten, die Rami anteriores durch die Foramina sacralia anteriora nach vorn. Der fünfte Sakralnerv

nimmt zwischen dem letzten Kreuz- und ersten Steisswirbel, der erste Steissnerv zwischen dem ersten und zweiten Steisswirbel seinen Austritt aus dem Wirbelkanale (s. Fig. 450).

Im folgenden sind nun zuerst die Rami posteriores, darauf die Rami meningei, sodann die Rami anteriores der Spinalnerven zu untersuchen; endlich folgen die Rami communicantes, welche schon in das Gebiet des N. sympathicus hinüberführen, indem sie das spinale Nervensystem mit dem Sympathicus verbinden, in letzteren spinale Elemente, aber auch sympathische Fasern in das spinale System gelangen lassen.

A. Rami posteriores der Spinalnerven.

Die Rami posteriores der Spinalnerven versorgen

1. Die Rückenhaut, vom Scheitel bis zur Steissbeinspitze.

Die laterale Grenze dieses grossen Hautnervenfeldes des Rückens, Area cutanea posterior, ist jederseits durch eine Linie bestimmt, welche vom Scheitel über die Mitte der Linea nuchae superior zum Seitenrande des M. trapezius herabläuft und diesem bis zum Akromion folgt. Von hier neigt sich die Grenzlinie, indem sie den unteren Winkel der Skapula kreuzt, zuerst medianwärts, beginnt aber von der Mitte des Rückens an lateralwärts vorzudringen, schneidet die Mitte der Crista iliaca und erreicht die Haut über dem grossen Trochanter. Von diesem Orte aus zieht die Grenzlinie in einem leicht aufwärts konvexen Bogen zur Steissbeinspitze.

2. Die Rückenmuskulatur i. e. S. (s. Muskellehre S. 395).

Wie sich bei einer Vergleichung dieser Grenzlinie mit der lateralen Grenze der eigentlichen Rückenmuskulatur ergiebt, greift das dorsale Hautnervenfeld an zwei Stellen über das dorsale Muskelfeld ziemlich beträchtlich hinaus: in der Akromial- und in der Trochantergegend.

Innerhalb dieses langen symmetrischen Haut- und Muskelnervenfeldes verteilen sich die Nerven nicht überall genau entsprechend den Wirbelsegmenten; letztere sind nicht der genaue Ausdruck für die verschiedenartigen übrigen Bestandteile eines Körpersegmentes, wie für das Darmsegment, Hautsegment; doch ist es ungewiss, wie weit ein Hautsegment sich erstreckt, wenn man nicht gerade die Nervenverteilung zur Abgrenzung benützen kann. Daher ist sachlich nur festzuhalten, dass die Hauptzweige des dorsalen Astes des II. Halsnerven bis zur Scheitelgegend des Kopfes vordringen. Auch die Hautzweige der Rami posteriores der mittleren Halsnerven zeigen noch eine etwas aufsteigende Bahn, während die der unteren Halsnerven und Brustnerven eine leicht absteigende Richtung verfolgen. Einen steil abfallenden Weg schlagen die zur Hüft- und oberen Gesässgegend ziehenden Hautnerven ein.

Was die von den Rami posteriores innervierten Muskeln betrifft, so halten die zugehörigen motorischen Nerven sich ganz in den segmentalen Grenzen.

Da sowohl das dorsale Haut- als Muskelnervenfeld eine ansehnliche Breite besitzt, ist zur Innervierung beider die typische Einrichtung getroffen, dass jeder Ramus posterior sich je in einen Ramus medialis und lateralis teilt. Am deutlichsten ist diese Eigentümlichkeit im Brustnervengebiete ausgeprägt. Medialer und lateraler Ast können beide sowohl sensible als motorische Fasern enthalten. S. Fig. 223.

1. Rami posteriores der 8 Halsnerven.

Wie schon oben erwähnt, erfolgt die Teilung des Truncus communis nervi spinalis in den Ramus posterior und anterior meist schon innerhalb des Foramen intervertebrale. Von der Teilungstelle aus gelangen die Rami

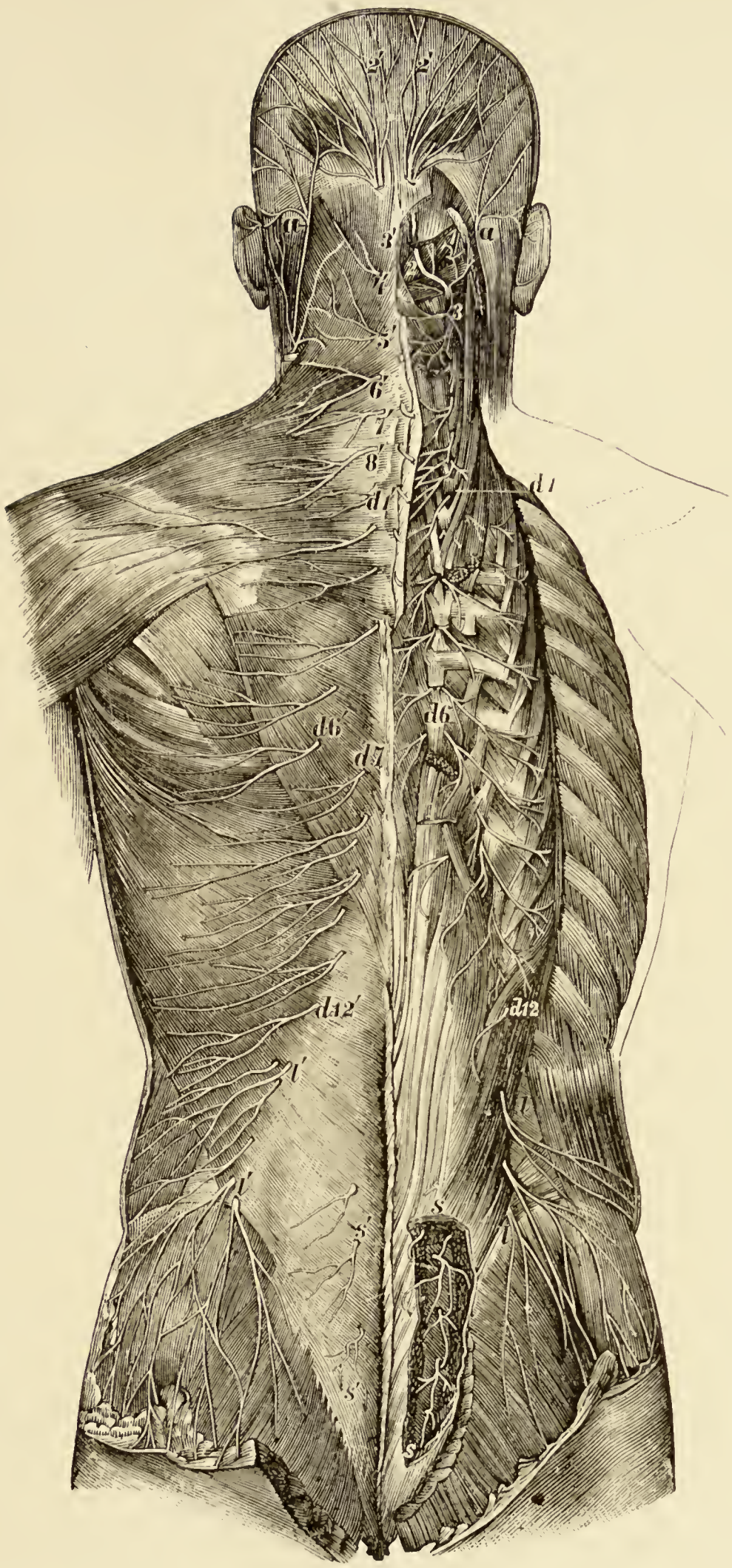

Fig. 451.

Fig. 451. Übersicht über die Verbreitung der dorsalen Äste sämtlicher Rückenmarksnerven. (Hirschfeld und Leveillé.) 1/5.

Links sind die Hautäste, rechts die Muskeläste dargestellt.

a N. occipitalis minor aus dem Plexus cervicalis; 1 Hinterer Ast des ersten Halsnerven: 2. N. occipitalis major; 2′ seine Ausbreitung am Hinterhaupte; 3 lateraler Zweig des hinteren Astes vom dritten Cervikalnerven; 3′ dessen medialer Zweig (N. occipitalis tertius); 4′, 5′, 6′, 7′, 8′ mediale Zweige der dorsalen Äste der gleichzifferigen Halsnerven; auf der rechten Seite ihre lateralen (Muskel-) Zweige; *d*1, *d*6, *d*12 laterale Zweige der dorsalen Äste der Brustnerven (rechts); *d*1′, *d*6′, *d*7′, *d*12′ Hautzweige (mediale) der dorsalen Äste der Brustnerven (links); *l*, *l*, *l*′, *l*′ laterale Zweige der dorsalen Äste der Lumbalnerven (der drei oberen); *s*, *s* dorsale Äste der Sakralnerven, durch Schlingen untereinander verbunden; *s*′, *s*′ einige Hautzweige derselben auf der linken Seite.

posteriores der Halsnerven, abgesehen von dem besonders zu betrachtenden I. und II. Halsnerven, um die Aussenfläche der Gelenkfortsätze herum nach hinten. An der lateralen Seite des M. semispinalis cervicis teilt sich jeder Ramus dorsalis in die beiden typischen Zweige, den Ramus medialis und den Ramus lateralis.

α) Die Rami laterales sind rein motorisch und dienen der Versorgung der Mm. splenius, longissimus cervicis et capitis, ilio-costalis cervicis.

β) Die Rami mediales enthalten sowohl sensible als motorische Fasern.

Die Hautzweige gelangen unter Durchbohrung der deckenden Muskeln neben den Wirbeldornen unter die Haut. Der Hautnerv des Ramus dorsalis III entwickelt einen aufsteigenden Zweig, welcher sich entweder noch in der Tiefe der Nackenmuskulatur mit dem Hautaste des Ramus dorsalis II (N. occipitalis major) verbindet, oder dicht neben dem Nackenbande selbständig die Trapeziussehne durchbohrt, um in der Haut oberhalb der Protuberantia occipitalis externa sich auszubreiten und mit Zweigen des N. occipitalis major Verbindungen einzugehen. Der selbständig aufsteigende Hautzweig des Ramus dorsalis III führt den Namen N. occipitalis tertius.

Die motorischen Zweige sind kurze Fäden, welche zu den Mm. multifidus, semispinalis cervicis, semispinalis capitis, interspinales gelangen.

Die erwähnte Verbindung des Ramus dorsalis II und III stellt eine Ansa cervicalis posterior dar. Ähnliche Verbindungen kommen auch zwischen den medialen Zweigen der Rami posteriores der übrigen Halsnerven vor. Sie haben ihre Lage unter dem Semispinalis cervicis und stellen den Plexus cervicalis posterior dar.

Die Rami posteriores des I. und II. Halsnerven verhalten sich folgendermassen:

Der N. cervicalis primus s. suboccipitalis liegt nach dem Austritte aus dem Wirbelkanale im Sulcus arteriae vertebralis des Atlas, unter der A. vertebralis. In diesem Sulcus zerfällt er in zwei nahezu gleichstarke Äste, die fast rechtwinkelig auseinanderweichen. Der Ramus posterior I verzweigt sich im Gegensatze zu den Rami posteriores der folgenden Spinalnerven ausschliesslich in Muskeln, und zwar im Rectus capitis posterior major und minor, im Obliquus superior und inferior. Durch einen den Obliquus inferior durchsetzenden Ast anastomosiert er zuweilen mit dem hinteren Aste des Cervikalis II.

Der N. cervicalis secundus teilt sich nach seinem Austritte aus dem Wirbelkanale am unteren Rande des M. obliquus inferior in den Ramus anterior und posterior. Der letztere, weitaus stärkere, schlägt sich um den Rand des genannten Muskels nach hinten und gelangt zwischen die kurzen occipito-vertebralen Muskeln und den Semispinalis capitis. Er teilt sich in drei Zweige, einen aufsteigenden, einen absteigenden und einen in aufwärts konkavem Bogen die Fortsetzung des Stammes bildenden Zweig. Der aufsteigende versorgt den Longissimus capitis und sendet am medialen Rande des Splenius einen nicht ganz beständigen Hautast zur Hinterhauptgegend. Der absteigende Zweig dringt in die Zacken des Semispinalis capitis und anastomosiert mit dem Ramus posterior III. Der Hautast, N. occipitalis major, durchbohrt den Semispinalis capitis und die Trapeziussehne, gelangt dadurch, 2—3 cm von der Mediane entfernt, in der Gegend der Linea nuchae superior unter die Haut. Hier plattet er sich ab, teilt sich wiederholt und verzweigt sich bis zum Scheitel, selbst bis zur Sutura coronalis. Der Verlauf der Zweige erfolgt zum Teile in Begleitung der Äste der A. occipitalis. Seine Durchtrittstelle durch die Trapeziussehne fällt bald mit derjenigen der A. occipitalis zusammen, bald schlägt ein abgetrenntes Bündel einen selbständigen Weg ein.

Die Abweichungen der Rami posteriores I und II von den übrigen finden ihre Erklärung in der Berücksichtigung ihrer Lage. Die Nachbarschaft des Kopfes hat mit der Entfaltung der Hinterhauptgegend Modifikationen an beiden Nerven hervorgerufen.

Was die Stärke der Rami posteriores der Halsnerven betrifft, so ist der zweite der stärkste; von III bis VIII nehmen sie allmählich an Stärke ab.

2. Rami posteriores der 12 Brustnerven.

Sie gelangen zwischen je zwei Querfortsätzen zu ihrem Verbreitungsgebiete und zerfallen in die beiden typischen Zweige, Ramus medialis und Ramus lateralis.

Während bei den Rami posteriores der Halsnerven der laterale Zweig rein motorischer, der mediale gemischter Art ist, unterscheiden sich die Rami posteriores der Brustnerven dadurch, dass beide ausser den stets vorhandenen Muskelnerven auch Hautnerven liefern können. Am häufigsten kommt es vor, dass die Rami posteriores der acht oberen Thorakalnerven starke mediale, die vier unteren starke laterale Hautzweige entsenden. Die medialen Hautzweige durchbohren neben den Wirbeldornen den M. trapezius, weiter unten diesen und den Latissimus dorsi. Die vier unteren lateralen haben ihre Austrittstelle etwa an der Sehnen-Fleischlinie des Latissimus dorsi.

Die Rami laterales wenden sich gleich nach ihrer Entstehung unter dem M. longissimus dorsi lateralwärts, treten in dem Zwischenraume zwischen diesem Muskel und dem M. ilio-costalis hervor und versorgen die beiden genannten Muskeln in ihrer ganzen thorakalen Ausdehnung.

Die Rami mediales dringen zwischen dem M. multifidus spinae und semispinalis dorsi hervor, entsenden von hier aus die erwähnten, neben den Dornfortsätzen erscheinenden Hautäste und versorgen die Mm. rotatores, den M. multifidus, Semispinalis und Spinalis dorsi.

3. Rami posteriores der 5 Lendennerven.

Die Rami posteriores der Lendennerven teilen sich gleichfalls je in einen medialen und lateralen Zweig.

Die schwachen medialen Zweige sind Muskelnerven für den M. multifidus und die Interspinales lumbales; nur die unteren Lendennerven haben feine mediale Hautäste.

Was die lateralen Zweige betrifft, so nehmen sie caudal an Stärke ab, versorgen die Mm. intertransversarii lumbales und den Lendenteil des M. sacrospinalis. Die lateralen Zweige der 2 unteren Lendennerven erschöpfen sich ganz in der Muskulatur; die der 3 oberen entsenden durch den Iliocostalis hindurch ansehnliche Hautnerven, die über die Crista iliaca hinweg zur oberen Gesässgegend absteigen und lateral die Gegend des grossen Trochanter errreichen; sie werden Nn. clunium superiores genannt.

4. Rami posteriores der 5 Kreuz- und des einen Steissnerven.

Die Rami posteriores der vier oberen Sakralnerven treten durch die grossen Foramina sacralia posteriora, die des Sacralis V und Coccygeus I durch den Seitenteil des Lig. sacro-coccygeum posterius superficiale nach hinten. Durch auf- und absteigende Zweige miteinander in Verbindung tretend, bilden sie ein Geflecht, den Plexus sacralis posterior, welcher auf der hinteren Fläche der Articulatio sacro-iliaca und dem Ursprunge des Lig. sacro-tuberosum gelegen ist und folgende Zweige entwickelt:

1. Mediale Zweige. Sie innervieren das untere Ende des M. multifidus und die Haut über der hinteren Fläche des Kreuz- und Steissbeines.

2. Laterale Zweige. Sie kommen nur den drei oberen Sakralverven zu, durchbohren den Ursprung des Glutaeus maximus und gelangen als Nn. clunium posteriores zur Haut der hinteren oberen Gesässgegend.

Gelenknerven für die Articulatio sacro-iliaca werden nur von den drei oberen Sakralnerven abgegeben (Rüdinger).

B. Rami meningei der Spinalnerven.

Aus dem Truncus communis der Spinalnerven löst sich ein wichtiger Zweig ab, welcher alsbald einen feinen Zuwachs von seiten eines aus dem Ramus communicans abgegebenen Fädchens erhält; es ist der segmental auftretende Ramus meningeus.

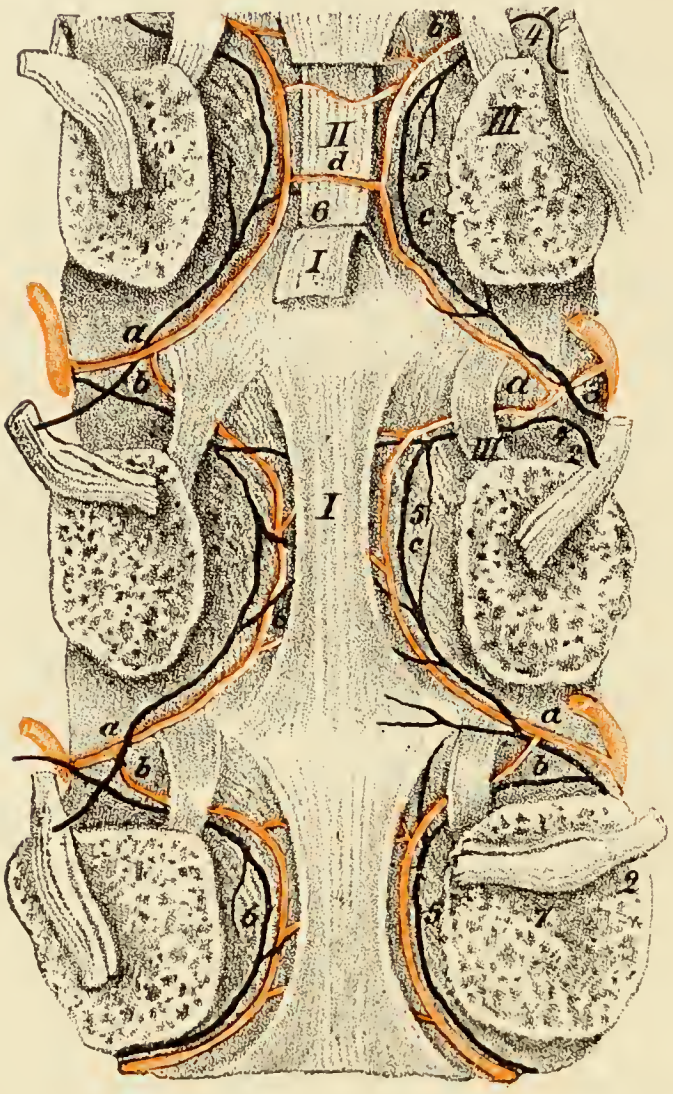

Fig. 452.

Der Ramus meningeus setzt sich demnach aus einer spinalen und einer sympathischen Wurzel zusammen; der spinale Anteil ist nach Rüdinger aus der sensiblen Wurzel abzuleiten. Jeder Ramus meningeus läuft sogleich nach seiner Entstehung durch das Foramen oder die Fissura intervertebralis zurück in den Wirbelkanal, wodurch auch der Name N. recurrens für den fraglichen Nerven gerechtfertigt wird.

Die Nn. meningei verhalten sich in ihrer weiteren Ausbreitung im Wirbelkanale in folgender, von Rüdinger genauer untersuchten Weise.

Jeder N. meningeus teilt sich alsbald nach seiner Zusammensetzung (er besteht aus etwa 150 Nervenfasern, darunter 50 spinalen) in zwei ungleiche Zweige. Der stärkere Zweig zieht im Wirbelkanale, und zwar an der vorderen

Fig. 453.

Fig. 452. Verlauf der vorderen Zweige der Nn. meningei spinales. (N. Rüdinger.)

Hintere Fläche der Wirbelkörpersäule der Pars lumbalis.

I Lig. longitudinale posterius, oberflächliche Schicht; II tiefe Schicht.

1 Spinalganglion und vordere Wurzel; 2 gemeinsamer Spinalnervenstamm; 3 und 4 auf- und absteigende Äste der Nn. meningei spinales; 5 und 6 Anastomosen; *a* und *b* auf- und absteigende Äste der Aa. meningeae; *c* und *d* Anastomosen.

Fig. 453. Nn. meningei spinales, Schema ihrer Bahnen in horizontaler Projektion. (N. Rüdinger.)

a Rückenmark; *b* Dura spinalis.

1 Stamm des N. meningeus; 2 Ramus anterior; 3 vordere Anastomose; 4 Ramus posterior; 5 hintere Anastomose; 6 Ramus medius; 7 Fäden zur Dura; 8 Fäden zur Pia.

Wand desselben, aufwärts, der schwächere abwärts. Jeder von ihnen verbindet sich mit dem ihm entgegenkommenden Aste des benachbarten N. meningeus, so dass hierdurch jederseits eine vordere Längskette von zierlichen, langgestreckten Ansae meningeae entsteht, welche in ihrer Aufeinanderfolge die ganze Ausdehnung der Wirbelsäule einnehmen, cranial in das Kopfgebiet sich fortsetzen und in ihrer Gesamtheit Plexus meningeus anterior bezeichnet werden können.

Die konvexen Ränder der Schlingen der rechten und linken Seite sehen sich einander entgegen und sind demnach medianwärts gerichtet. Sie liegen dabei in der Nachbarschaft des Lig. longitudinale posterius. Von besonderem Interesse ist es ferner, dass die Schlingen beider Seiten auch in gegenseitige Verbindung treten durch feine in querer Richtung ziehende Fäden (Ramuli transversi), welche zwischen der oberflächlichen und tiefen Schicht des hinteren Längsbandes durchtreten.

Auch an der hinteren Wand des Wirbelkanales verbreiten sich feine Nerven, welche entweder von den genannten Rami meningei sich abzweigen oder auch vom Ramus communicans entspringen, in auf- und absteigende Zweige zerfallen, Verbindungen mit den Nerven der gegenüberliegenden Seite eingehen können und so einen Plexus meningeus posterior darstellen.

Von dem Eintritte der Nervenzweige in das Foramen intervertebrale bis zu ihrem Ende findet eine nach allen Richtungen verlaufende reiche Verzweigung statt, welche die Knochen, den Bandapparat, die Gefässe, aber auch die Rückenmarkshäute beteiligt. Zu den letzteren gelangen die Fäden in Begleitung der bezüglichen Gefässe, nämlich des Ramulus medius des Ramus spinalis.

Am Brust-Lenden-Kreuzteile der Wirbelsäule sind die Verhältnisse der Nn. meningei in allen wesentlichen Stücken übereinstimmend. Im Halsteile bewirkt der die A. vertebralis begleitende Plexus vertebralis eine gewisse Abänderung. Es entsenden auch hier die Spinalnerven und Rami communicantes die Nn. meningei, doch beteiligt sich der Plexus vertebralis selbst an der Versorgung des Wirbelkanales.

An allen Orten sind die betreffenden Nerven mehr oder weniger eng von Arterien (Rami spinales) und ihren Verzweigungen begleitet.

Es wurde schon erwähnt, dass die Nervenverbreitung an den Wänden der Schädelhöhle wesentlich denselben Gesetzen folgt; die hierher gehörigen Nerven sind bereits bei den Gehirnnerven als Rami meningei der drei Aste des Trigeminus, des Vagus und Hypoglossus beschrieben worden; auch diesen gesellen sich sympathische Fäden zu.

Vergleicht man das Verbreitungsgebiet der Rami meningei und ihren Ursprung mit den Verhältnissen des Ramus anterior, posterior und communicans, so stellen jene eine so eigenartige Gruppe dar, dass sie nicht als Anhang eines der drei anderen Astsysteme, sondern als ein besonderes, den übrigen gleichwertiges Astsystem sich geltend machen.

C. Rami anteriores.

Das Versorgungsgebiet der vorderen Äste der Spinalnerven umfasst die Haut und Muskulatur des vorderen Abschnittes der Leibeswand, daher auch die Haut und Muskulatur der Extremitäten; denn letztere stellen besonders gestaltete Auswüchse der ventralen Leibeswand dar. Da ein Teil der ventralen Leibeshaut bei der Ausbildung der äusseren Genitalien Verwendung findet, so gehören auch letztere zum ausgedehnten Versorgungsgebiete der ventralen Äste der Rückenmarksnerven.

Die ventralen Äste der acht Halsnerven und des ersten Brustnerven bilden durch schlingenförmige Verbindung der benachbarten Stämme ein lang-

gestrecktes Geflecht, den oberen Rumpfplexus, Plexus cervico-brachialis. Dieser zerfällt in zwei Abschnitte, Plexus cervicalis und Plexus brachialis, indem der stärkere untere Teil des oberen Rumpfplexus in den Dienst der oberen Extremität tritt. Die geflechtartige Verbindung der Rami anteriores der vier oberen Halsnerven macht den Plexus cervicalis aus; die geflechtartige Verbindung der Rami anteriores der vier unteren Halsnerven und des ersten Brustnerven bildet den Plexus brachialis.

Der untere Rumpfplexus, Plexus lumbo-sacralis, geht aus der geflechtartigen Verbindung der Rami anteriores der Lenden-, Kreuz- und des ersten Steissnerven hervor.[1]) Er zerfällt, indem die untere Extremität den ansehnlichsten Teil des unteren Rumpfplexus beansprucht, ebenfalls in zwei Abteilungen: Plexus cruralis und Plexus pudendo-caudalis. Der Plexus cruralis, das Beingeflecht, entspricht dem Armgeflechte, Plexus brachialis. Während aber das Armgeflecht einen einheitlichen Plexus darstellt, weicht das Beingeflecht infolge der eigentümlichen Gestaltung des Beckengürtels in zwei Teile auseinander, in einen oberen, zugleich vorderen, und in einen unteren, zugleich hinteren. Der Plexus cruralis ist also in zwei Unterabteilungen zu zerlegen: Plexus lumbalis und Plexus sacralis. Der mächtige Plexus cruralis wird von den Rami anteriores der fünf Lenden- und der beiden oberen Kreuznerven gebildet; hiervon setzen die vier oberen Lendennerven den Plexus lumbalis, der fünfte Lenden- und die zwei oberen Sakralnerven den Plexus sacralis zusammen. Der Plexus pudendo-caudalis, aus den Rami anteriores der drei unteren Kreuz- und des ersten Steissnerven hervorgehend, zerfällt in den Plexus pudendus und den Plexus coccygeus; der erstere wird von den Rami anteriores des dritten und vierten, der Plexus coccygeus von den Rami anteriores des fünften Kreuz- und des ersten Steissnerven gebildet.

1. Das Halsgeflecht. Plexus cervicalis. CI—CIV.

Der Plexus cervicalis besteht aus den durch anastomotische Äste zu einem Geflechte verbundenen Rami anteriores der vier oberen Halsnerven, in kurzer Bezeichnung aus CI—IV.[2]) Die Schlingen selbst heissen Ansae cervicales, deren somit drei am Plexus cervicalis vorhanden sind: Ansa cervicalis prima, secunda und tertia. Die Ansa quarta, nicht beständig vorhanden, verbindet den Plexus cervicalis mit dem Plexus brachialis; die erste Schlinge, zwischen CI und CII gelegen, heisst auch Ansa atlantis; sie läuft über die vordere Fläche des Querfortsatzes des Atlas.

Der Ramus anterior des ersten Halsnerven hat bei seiner Trennung vom Ramus posterior im Sulcus arteriae vertebralis des Atlas seine Lage und wird von der A. vertebralis bedeckt;

---

[1]) Es sind in obiger Abgrenzung die Hauptmerkziffern angegeben. Über das Eintreten von Bruchteilen der Rami anteriores in die einzelnen Plexus s. unten.

[2]) Im Folgenden bezeichnet, um nicht den schleppenden Ausdruck Ramus anterior eines bestimmten Segmentalnerven wiederholen zu müssen, C, Th, L, S, Co immer nur den vorderen Ast, nicht den ganzen segmentalen Nerven. In römischer Ziffer ist das Segment ausgedrückt.

an der vorderen Seite der Halswirbelsäule kommt er zwischen dem Rectus capitis anterior und dem Rectus capitis lateralis zum Vorscheine. CII tritt zwischen der A. vertebralis und dem Intertransversarius posterior I hervor; CIII—CVIII betreten das vordere Halsgebiet durch die Lücke zwischen dem Intertransversarius posterior und anterior. Medial und vorn befinden sich die Insertionszacken der Mm. longus capitis, longus atlantis, scalenus anterior; lateral und hinten liegen die Insertionszacken des Scalenus medius, Levator scapulae und Splenius colli.

Der Plexus cervicalis liegt zur Seite der bezüglichen Halswirbel, vor den Muskeln, welche an den hinteren Höckern der Querfortsätze inserieren, und wird vom oberen Teile des M. sternocleidomastoideus bedeckt.

a) Verbindungszweige des Plexus cervicalis.

1. Verbindungszweige von CIII mit dem Accessorius vor dessen Eintritt in den Sternocleidomastoideus.

2. Verbindungszweige von CI—III mit dem Hypoglossus.

3. Rami communicantes mit dem Grenzstrange des Sympathicus.

4. Ein Verbindungsfaden von CI zum Plexus vertebralis.

5. Ein Verbindungsfaden von CIV zu CV.

b) Hautäste des Plexus cervicalis.

1. N. occipitalis minor.

Er stammt meist aus der Ansa secunda und kommt am hinteren Rande des Sternocleidomastoideus, oberhalb der Mitte desselben, zum Vorscheine. Auf dem Splenius capitis steil aufwärts ziehend und die Insertionssehne des Sternocleidomastoideus kreuzend, spaltet er sich meist in zwei Äste, welche die laterale Hinterhauptgegend versorgen und mit dem N. occipitalis major einerseits, andrerseits mit dem N. auricularis magnus in Verbindung treten. Bei früher Teilung heisst der vordere, meist feinere Zweig N. occipitalis minor secundus.

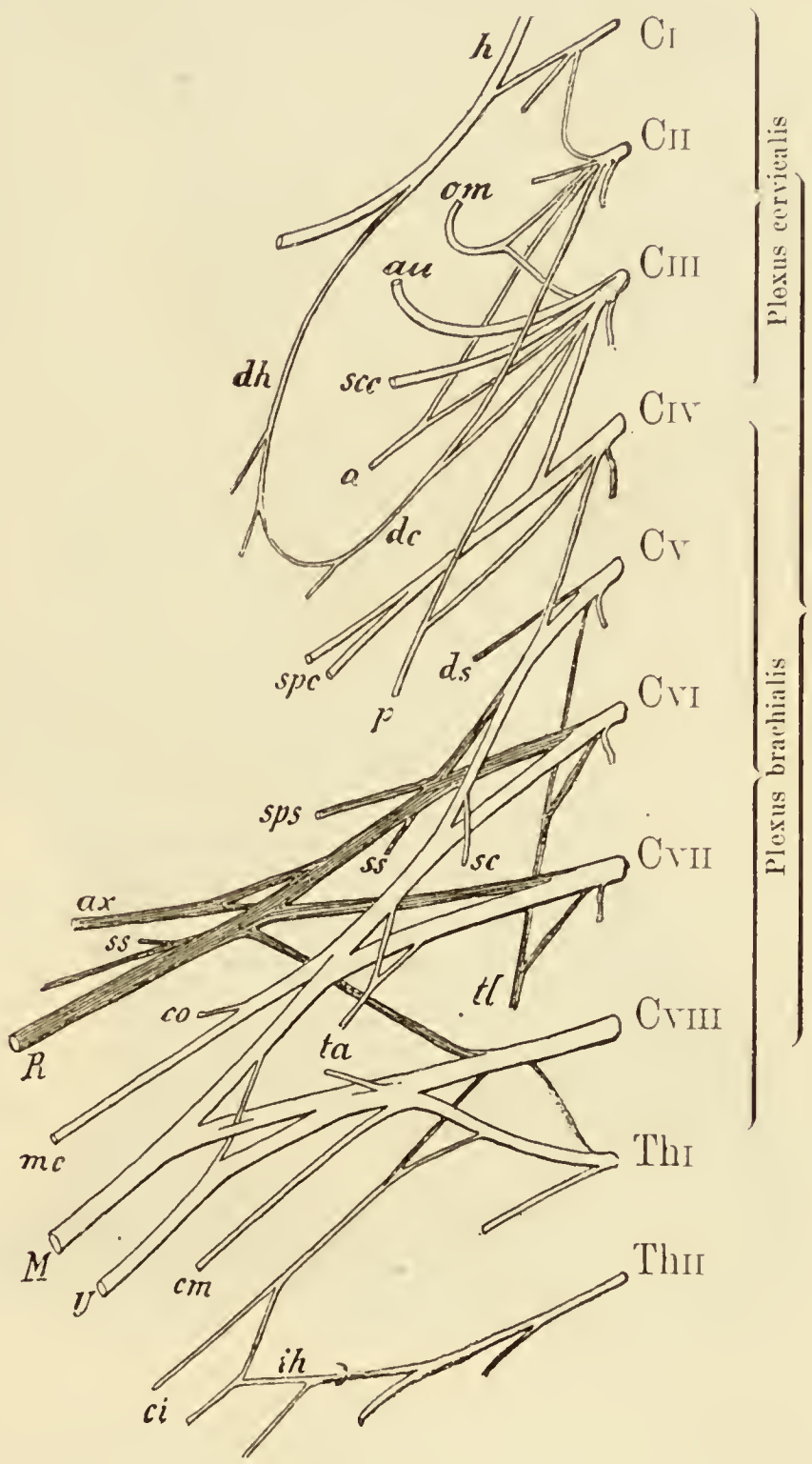

Fig. 454.

Plexus cervicalis und brachialis. (P. Eisler.)

Ventralansicht. *h* N. hypoglossus; *dh* Ram. descendens hypoglossi, mit *dc* Ram. descend. cervicalis die Ansa hypoglossi bildend; *om* N. occipital. min.; *au* N. auricularis magn.; *scc* N. cutan. colli; *a* Verstärkung des N. accessorius; *spc* Nn. supraclaviculares; *p* N. phrenicus; *ds* N. dorsalis scapulae; *sps* N. suprascapularis; *ss* Nn. subscapulares; *sc* N. subclavius; *ax* N. axillaris; *co* N. coraco-brachialis; *R* N. radialis; *mc* N. musculo-cutaneus; *M* N. medianus; *ta* Nn. thoracales anteriores; *tl* N. thoracalis lateralis; *U* N. ulnaris; *cm* N. cut. med.; *ci* N. cut. medialis; *ih* N. intercosto-brachialis.

2. N. auricularis magnus.

Gewöhnlich der stärkste Plexusast. Er stammt aus CIII, kommt nahe unterhalb des Occipitalis minor am hinteren Rande des Sternocleidomastoideus zum Vorscheine, tritt sofort auf die Aussenfläche des letzteren und zieht hinter der V. jugularis externa, anfangs noch

vom Platysma bedeckt, aufwärts in der Richtung zum Ohrläppchen. In der Höhe des Angulus mandibulae teilt er sich in einen hinteren und vorderen Endast. Der Ramus posterior verzweigt sich in der hinter dem Ohre gelegenen Haut, sowie in der hinteren Haut der Ohrmuschel und verbindet sich hier mit Fäden des N. occipitalis minor und auricularis posterior. Der Ramus anterior gelangt zur Haut der Regio parotideo-masseterica, des Ohrläppchens, der konkaven Fläche der Ohrmuschel.

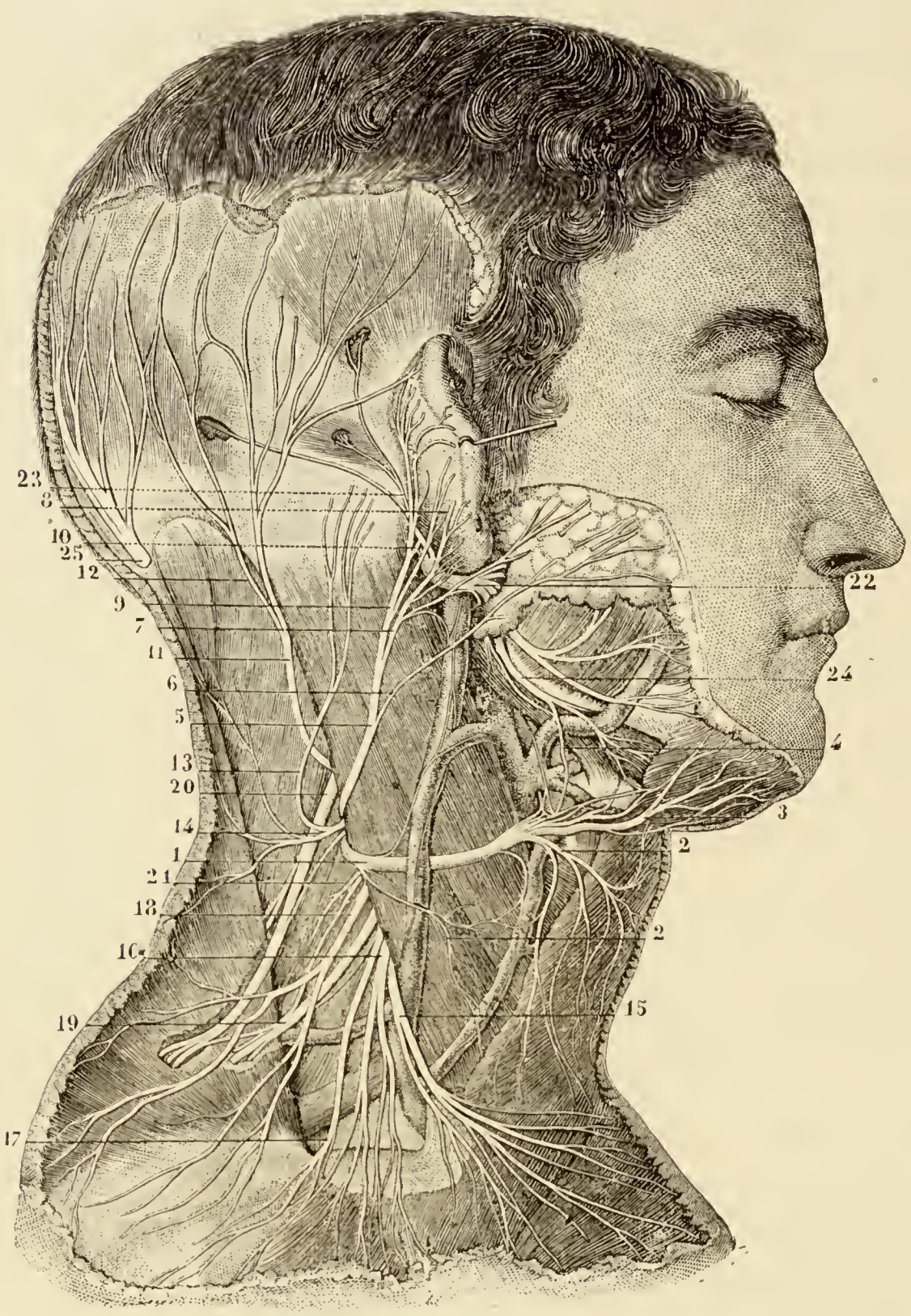

Fig. 455.

Hautnerven des Plexus cervicalis. (Hirschfeld und Leveillé.) 1/3.

Haut und Platysma sind entfernt. 1 N. cutaneus colli; 2 seine absteigenden, 3 seine aufsteigenden Zweige; 4 Ansa cervicalis superficialis, d. h. Verbindung des N. cutaneus colli mit dem Facialis; 5 N. auricularis magnus; 6 Fäden zum Gesichte; 7 Zweig zur Haut des Ohrläppchens; 8 die Ohrmuschel durchbohrender Zweig; 9 hinterer Ohrast des N. auricularis magnus; 10 Verbindungszweig zum Ramus auricularis posterior des Facialis; 11 N. occipitalis minor; 12 sein Verbindungszweig mit dem N. occipitalis major; 13 N. occipitalis minor secundus; 14 dessen hintere Äste; 15 Nn. supraclaviculares anteriores; 16, 17 Nn. supraclaviculares medii; 18 N. supraclaviculares posteriores; 19 N. trapezius; 20 N. accessorius spinalis; 21 Ast zum Levator scapulae aus dem Plexus cervicalis; 22 Stamm des Facialis; 23 Ramus auricularis posterior des Facialis; 24 Ramus colli vom Facialis; 25 N. occipitalis major.

3. Der N. cutaneus colli

geht meist aus CIII hervor, zieht dicht unterhalb des Auricularis magnus, vom Platysma bedeckt, fast horizontal über die äussere Fläche des Sternocleidomastoideus nach vorn gegen das Zungenbein und teilt sich in einen oberen und unteren Ast. Der obere Ast, Rami superiores, ist die Fortsetzung des Stammes, giebt aufsteigende Zweige zur Haut der Regio suprahyoidea. Einer dieser Zweige bildet mit einem absteigenden Faden des Ramus colli n. facialis die Ansa cervicalis superficialis. Letztere führt motorische Fäden des Facialis zum unteren Teile des Platysma, welches allein vom Facialis innerviert wird (Sappey, v. Bardeleben).

Der untere Ast, Rami inferiores, ist entweder ein einzelner Nerv oder besteht aus mehreren Fäden, welche das Platysma durchbrechen und die Haut der Regio infrahyoidea versorgen.

4. Nn. supraclaviculares.

Das an Zahl der Äste variable, starke Bündel geht aus CIV hervor und kommt am hinteren Rande des Sternocleidomastoideus, dicht unterhalb des Cutaneus colli, in einer Reihe von Zweigen zum Vorscheine. Von hier strahlen die Zweige absteigend teils nach vorn, teils nach

hinten, teils lateralwärts aus und werden vom Platysma bedeckt, das sie nur als feine Zweige durchbohren. Den weiten Raum einnehmend, welcher sich von der Incisura jugularis bis zum Akromion erstreckt, verlassen sie die untere Halsgrenze und treten in drei Gruppen über das Schlüsselbein zur Haut der Brust und Schulter.

Die vordere Gruppe, Nn. supraclaviculares anteriores, wird meist durch einen stärkeren Nerven dargestellt, welcher in 6—8 Fäden zerfährt. Diese überschreiten das Sternalende des Schlüsselbeins und versorgen die Haut vor den oberen medialen Teilen des Pectoralis major. Einige Fäden treten zum Sternoklavikulargelenke (Rüdinger).

Die mittlere Gruppe, Nn. supraclaviculares medii, besteht meist aus 3 Zweigen, welche die Mitte des Schlüsselbeines übersteigen und sich in der Haut der lateralen oberen Brustgegend bis zur vierten Rippe verzweigen.

Die hintere Gruppe, Nn. supraclaviculares posteriores, besteht meist aus einem Nerven, der den vorderen Rand des Trapezius überschreitet, sich teilt und die Haut versorgt, welche den vorderen Teil des Deltoideus bedeckt und die Akromialgegend einnimmt. Aus dieser Gruppe zweigt sich ein, öfters auch selbständig entspringender motorischer Faden ab, welcher sich mit dem Accessorius verbindet und mit ihm zum Trapezius zieht.

c) Muskeläste des Plexus cervicalis.

1. Segmental geordnete Zweige für die tiefen vorderen Halsmuskeln:

Longus colli, Longus capitis, Rectus capitis anterior, Rectus capitis lateralis, Intertransversarii, Scalenus anterior und medius, Levator scapulae.

2. N. cervicalis descendens inferior.

Er ist bereits unter den Verbindungen mit dem Hypoglossus erwähnt worden; entsteht aus Fäden von CII—CIV, die sich unter spitzem Winkel zu einem Stämmchen vereinigen. Dieses zieht vor der V. jugularis communis, bedeckt vom Sternocleidomastoideus medianabwärts, um sich oberhalb der Zwischensehne des Omohyoideus mit dem N. cervicalis descendens superior (Ramus descendens hypoglossi) zur Ansa hypoglossi (s. Ansa cervicalis profunda) zu verbinden. Die zu innervierenden Muskeln sind: Sternohyoideus, Sternothyreoideus, Thyreo- und Geniohyoideus, Omohyoideus. (Über die Ansa cerv. superfic. s. S. 518, 488).

3. R. sternocleidomastoideus.

Stammt aus CIII und geht im Muskelfleische eine Verbindung mit dem Accessorius ein.

4. Ramus trapezius.

Ein ansehnlicher Nerv, welcher besonders aus CIV, teilweise aus CIII entsteht und häufig als Bestandteil der Nn. supraclaviculares erscheint. Dicht unterhalb des Accessorius an die Oberfläche tretend, zieht er ersterem parallel zum Trapezius und hilft ihn versorgen. Beide Nerven können plexusartige Verkettungen miteinander bilden.

5. N. phrenicus.

Geht aus CIV hervor; CIII oder CV senden ihm eine feine Wurzel zu. Überwiegend motorisch, enthält er auch sensible Fasern, welche für Teile des Herzbeutels, des Brust- und Bauchfelles bestimmt sind. In den für das Pericardium und die Pleura bestimmten Zweigen kommen vereinzelt Vater-Pacinische Körperchen vor (Rauber).

Der N. phrenicus zieht auf der vorderen Fläche des M. scalenus anterior ab-medianwärts und gelangt so vor die A. subclavia. Zwischen ihr und der V. subclavia, hinter der Articulatio sternoclavicularis, betritt der Nerv die Brusthöhle und befindet sich beim Eintritte in dieselbe meist an der medialen Seite der A. mammaria interna. Hierauf zieht er mit den Vasa pericardiaco-phrenica über die vordere Fläche der Pleurakuppel hinweg an deren mediale Seite und begiebt sich von hier aus vor der Lungenwurzel, zwischen dem Pericardium und

der Pleura pericardiaca, ab-rückwärts zur oberen Fläche des Zwerchfelles. Daselbst zerfährt er in seine meist rechtwinkelig zum Stamme ausstrahlenden Endäste.

Die Bahn beider Phrenici ist keine ganz gleiche. Der linke zieht in einem vorn konkaven Bogen zum Zwerchfelle, indem er sich hinter der Herzspitze herumbiegt; der rechte verläuft an der lateralen Seite der V. anonyma dextra und sodann der V. cava superior; er erreicht das Zwerchfell etwas vor und lateral vom Foramen venae cavae. Der linke hat einen grösseren Weg zurückzulegen und ist um $^1/_7$ länger. Der Zwerchfelleintritt liegt für den rechten weiter hinten und medial, für den linken weiter vorn und lateral.

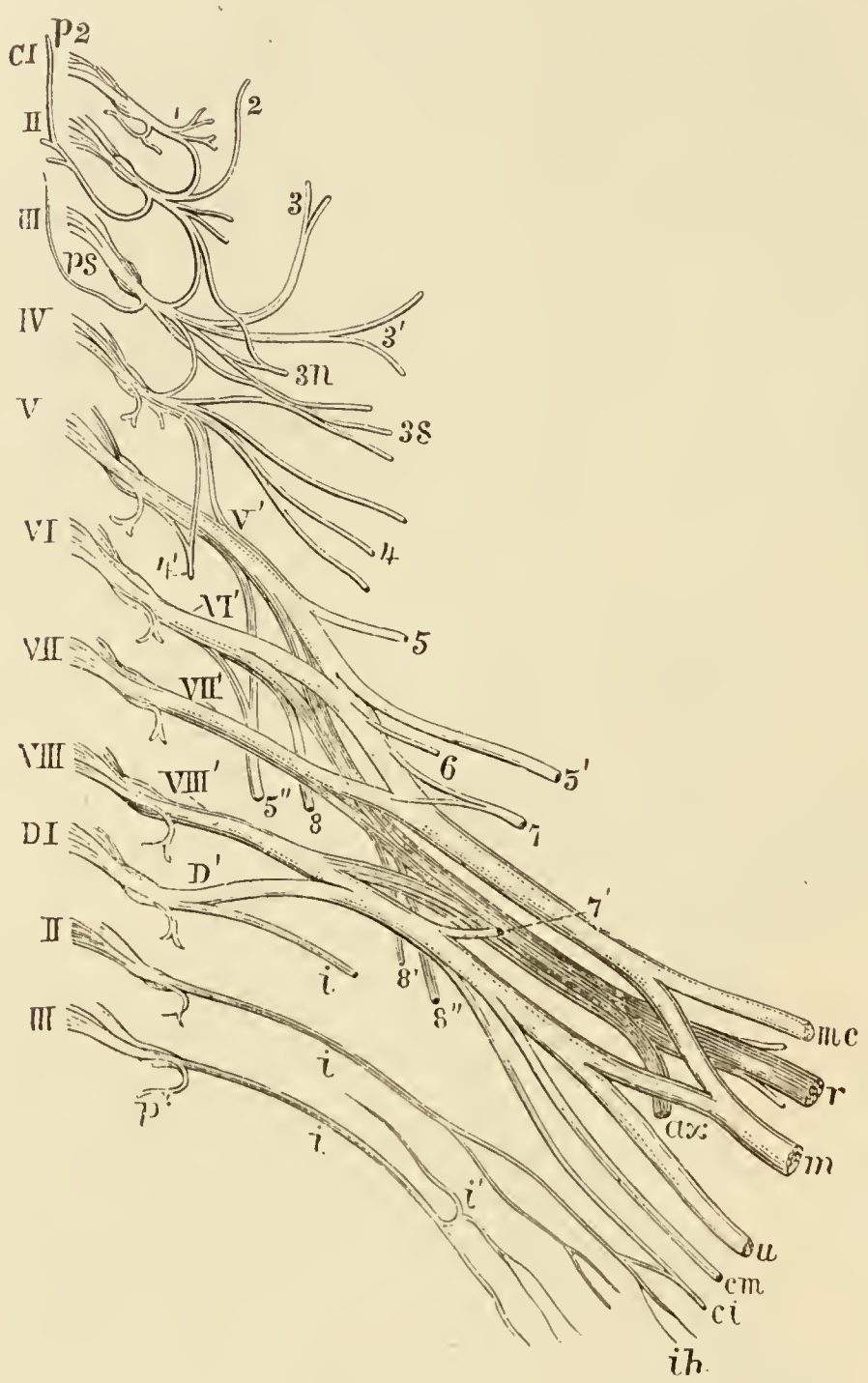

Fig. 456.

Schematische Übersicht über die Anordnung des Plexus cervicalis und brachialis und ihrer Verästelungen. $^1/_3$.

CI bis VIII Wurzeln der Halsnerven; DI bis III Wurzeln der drei ersten Brustnerven; *p*, *p* dorsale Äste, *p*2 des zweiten, *ps* des dritten Halsnerven. Plexus cervicalis: 1 Ansa cervicalis prima und ihre Zweige; 2 N. occipitalis minor, ausnahmsweise aus dem zweiten Halsnerven; 3 N. auricularis magnus; 3' N. cutaneus colli; 3*n* Kommunikationszweig mit dem N. accessorius; 3*s* N. cervicalis descendens inferior; 4 Nn. supraclaviculares; 4' N. phrenicus; V', VI' VII', VIII', D' die fünf Wurzeln des Plexus brachialis; 5 N. dorsalis scapulae; 5' N. suprascapularis; 5'' N. thoracalis lateralis; 6 N. subclavius; 7, 7' Nn. thoracalis anteriores; 8, 8', 8'' Nn. subscapulares; *mc* N. musculo-cutaneus; *r* N. radialis; *m* N. medianus; *ax* N. axillaris; *u* N. ulnaris; *cm* N. cutaneus medius; *ci* N. cutaneus medialis; *ih* N. intercosto-brachialis; *i*, *i*, *i* Intercostalnerven; *i'* äusserer Ast des dritten Intercostalnerven.

In der Brusthöhle giebt der Phrenicus den feinen Ramus pericardiacus zur Vorderfläche des Herzbeutels ab. Einzelne feine Fäden, Rami pleurales, treten von Strecke zu Strecke zur Pleura. Die starken Endäste des Nerven, Rami diaphragmatici, sind nicht in allen ihren Teilen motorischer Art. Der Phrenicus dexter zerfällt in einen vorderen und hinteren, der Phrenicus sinister in einen vorderen, hinteren und seitlichen Endast.

Durch die sternocostale Ursprungslücke des Zwerchfelles treten feine Fäden des rechten Phrenicus zum Peritonaeum parietale der vorderen Bauchwand, sowie zum Lig. falciforme der Leber. Der Ramus posterior entsendet jederseits einen Ramus phrenico-abdominalis (rechts durch das Foramen venae cavae, links durch eine Zacke des Lendenteiles oder durch den Hiatus oesophageus) an die untere Zwerchfellfläche. An beiden Seiten treten sie mit Zweigen des Sympathicus zu einem gangliösen Geflechte, Plexus phrenicus, zusammen.

Ausser der soeben erwähnten unteren Verbindung mit dem Sympathicus kommt auch eine obere vor; denn schon im unteren Halsteile schickt das Ganglion cervicale inferius oder thoracale primum, zuweilen auch das Ganglion cervicale medium des Sympathicus ihm ein Fädchen zu.

Die oben genannte feine Wurzel des Phrenicus aus CIII kann eine Strecke weit in der Ansa hypoglossi verlaufen und bei ihrem Abgange als ein Ast des Hypoglossus erscheinen. Häufig giebt endlich der N. subclavius einen Zweig an den N. phrenicus ab.

2. Das Armgeflecht. Plexus brachialis. CV—CVIII, THI.

In die Bildung des Plexus brachialis treten CV—CVIII (ihre Rami anteriores) vollständig, CIV mit einem Faden, THI zum grössten Teile ein. Meist sendet auch THII eine feine Wurzel zum Geflechte. Dazu kommt in der Achselhöhle eine konstante Verbindung mit dem Ramus cutaneus lateralis von THII (als N. intercosto-brachialis).

Was den ersten Brustnerven betrifft, so sendet dieser, wie die folgenden Brustnerven, seinen Ramus posterior durch den zugehörigen Intercostalraum zur Seite des Wirbelkörpers rückwärts. Sein Ramus anterior aber zerlegt sich sogleich in zwei sehr ungleiche Äste, in den dünnen Ramus intercostalis und in den starken Ramus brachialis; der letztere stellt die caudale Wurzel des Armgeflechtes dar und schlägt sich sofort über die erste Rippe auf-lateralwärts.

Hiernach hat das Armgeflecht fünf bis sechs Wurzeln von verschiedener Stärke. Von CV—CVII nimmt die Stärke der Wurzeln zu, darauf wieder ab.

Die Wurzeln des Geflechtes treten zwischen den Mm. intertransversarii anteriores und posteriores durch und kommen in der Skalenusspalte zum Vorscheine, indem sie bei ihrem Austritte die Ursprünge des Scalenus medius hinter sich, diejenigen des Scalenus anterior vor sich haben. Die drei oberen Wurzeln haben absteigende, die vierte horizontale, die fünfte und etwaige sechste aufsteigende Richtung. Sie alle aber treten unter spitzen Winkeln in Verbindung mit einander und bilden dadurch den Anfang des Armgeflechtes, welches durch mehrfache weitere Umordnungen der Stränge vervollständigt wird. Die Geflechtbildung nämlich spinnt sich noch bis unter das Schlüsselbein fort und gelangt erst in der Achselhöhle zum Abschlusse. Im ganzen hat also das Armgeflecht eine grosse Längsausdehnung, welche sich von der Skalenusspalte bis zur Achselhöhle, und zwar bis zum Humeruskopfe erstreckt (ca. 15—20 cm). Die Richtung des Geflechtes ist eine schräg absteigende; zugleich konvergieren die Bündel gegen die Achselhöhle. Da das Schlüsselbein das Geflecht kreuzt, unterscheidet man eine in der Fossa supraclavicularis gelegene Pars supraclavicularis, eine in der Fossa axillaris gelegene Pars infraclavicularis, und einen Mitteltheil, Isthmus plexus brachialis, welcher durch das engere Zusammentreten der einzelnen Bestandteile gebildet wird und hinter dem Schlüsselbeine und M. subclavicus seine Lage hat. Jenseits dieses Isthmus weichen die Bündel wieder mehr auseinander, um ihre peripheren Bahnen zum freien Teile der Extremität anzutreten.

Die Pars supraclavicularis liegt lateral und hinter dem unteren Teile des Sternocleidomastoideus und wird vom unteren Bauche des Omohyoideus gekreuzt. Die drei oberen Wurzeln des Plexus liegen oberhalb der A. subclavia; die beiden oder drei unteren aber dorsal von der Arterie. Die A. transversa colli kommt entweder zwischen den Bündeln des Plexus zum Vorschein oder zieht vor ihnen hinweg.

Die Pars infraclavicularis wird vom M. pectoralis minor und major bedeckt, ihr Ende liegt zwischen dem M. subscapularis und Serratus anterior eingebettet. Die A. axillaris tritt von der vorderen Fläche des Plexus durch den von den beiden Wurzeln des N. medianus gebildeten Schlitz hindurch, wird von der Medianusschlinge umfasst und gelangt dadurch an die hintere Seite dieses Nerven.

Art der Geflechtbildung.

Sie ist eine typische, wenn auch von den Einzelheiten der Verbindungen und Teilungen der Nervenstränge viele Variationen vorkommen. Aus dem Geflechte sondern sich drei mächtige Längsstämme für den freien Teil der Extremität: N. radialis, medianus, ulnaris. Um diese aus dem Geflechte hervorgehen zu lassen, findet folgende typische Vereinigung und Spaltung der Plexuswurzeln statt.

Wie das Schema Fig. 457 zeigt und auch aus den Verhältnissen der Fig. 454 u. 456 herauszufinden ist, vereinigt sich zuerst die Plexuswurzel THI mit CVIII, meist noch innerhalb

der Skalenusspalte. Etwas ausserhalb der letzteren vereinigen sich die beiden oberen Wurzeln Cv und Cvi miteinander. Die mittlere Wurzel Cvii bildet zunächst einen mittleren Stamm. Mit letzterem sind nunmehr drei Stämme vorhanden, Trunci primarii (Schwalbe). Aus ihnen gehen die Trunci secundarii in folgender Weise hervor. Jeder der drei primären Stämme teilt sich in einen vorderen und in einen hinteren Ast. Die hinteren Äste treten zu einem einzigen Strange zusammen, Truncus posterior(2). Der zweite sekundäre Stamm, Truncus superior(1), wird durch die Vereinigung der Reststränge a^1 und a^2 gebildet. Der dritte sekundäre Stamm, Truncus inferior (P), besteht aus dem Reststrange a^3.

Der Truncus posterior liefert als Hauptnerven den N. radialis; der Truncus superior und inferior gehen eine neue Teilung in je zwei Äste ein; von diesen vier Ästen vereinigen sich die beiden mittleren spitzwinkelig zum N. medianus; die ihn zusammensetzenden beiden

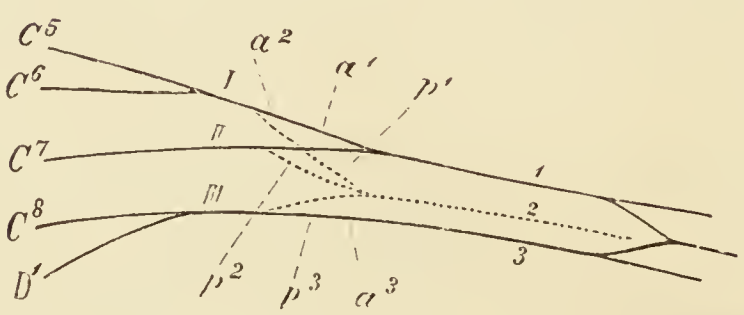

Fig. 457.

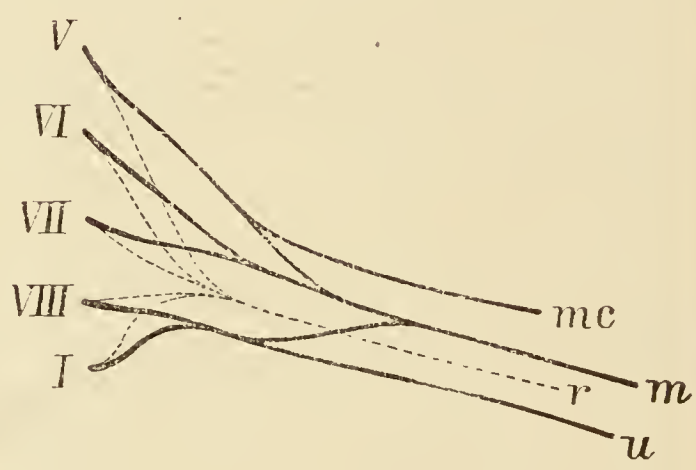

Fig. 458.

Fig. 457. Schema des Plexus brachialis.

C5, C6, C7, C8, 5., 6., 7. und 8. Halsnerv (ventraler Ast); D1 ventraler Ast des ersten Brustnerven; I, II, III erster, zweiter, dritter primärer Stamm des Plexus; ein jeder giebt einen vorderen Ast a^1, a^2, a^3 und einen hinteren Ast, p^1, p^2, p^3 ab. a^1 und a^2 vereinigen sich zum oberen sekundären Stamme 1; a^3 bildet den unteren sekundären Stamm; aus der Vereinigung der drei hinteren Äste entsteht 2, der hintere sekundäre Stamm.

Fig. 458. Zweites Schema des Plexus brachialis.

V—I Ramus anterior cervicalis V—VIII und thoracalis I. Die zur Bildung des hinteren Stammes (*r*) zusammentretenden Faserteile sind punktiert; *r* N. radialis; *mc* N. musculo-cutaneus; *m* N. medianus; *u* N. ulnaris.

Äste stellen die oben erwähnte Medianusschlinge dar. Der übrig bleibende obere Randnerv ist der N. musculo-cutaneus; der stärkere untere Randnerv lässt den N. ulnaris und die beiden reinen Hautnerven des Armes, den N. cutaneus brachii medius und medialis hervorgehen.

Fast einfacher noch ist es, jede der fünf Wurzeln, wie in Fig. 458, sich in einen vorderen und hinteren Ast spalten zu lassen; die hinteren Äste treten zusammen zur Bildung des Nervus radialis und mehrerer kleinerer Nerven. Von den vorderen Ästen treten zunächst I und VIII zu einem Stamme zusammen, darauf VII, VI und V. Aus letzterem, dem oberen Stranggebiete, entwickelt sich der N. musculo-cutaneus und die obere Wurzel des N. medianus; aus dem unteren Strange entsteht die untere Wurzel des Medianus, der Ulnaris und die beiden reinen Hautnerven des Armes.

Eine noch weiter durchgreifende, auch auf die kleineren Plexusäste eingehende Sonderung lässt, wie Fig. 454 lehrt, zwei grosse Gruppen von Nerven unterscheiden, die für die Beugeseite und die für die Streckseite der Extremität bestimmten. So erhält man eine dorsale und eine ventrale Abteilung von Plexuswurzeln und Plexusästen, welche, soweit sie motorischer Art sind, die dorsale und ventrale Muskulatur des Schultergürtels und der Extremität zu innervieren haben. Dass es sich bei diesen „dorsalen Nerven“ der Extremität nur um in topographischer Hinsicht dorsale Gebilde handeln kann, nicht aber um dorsale Nerven im morphologischen Sinne, daran braucht bloss erinnert zu werden; denn wirkliche dorsale Nerven kommen an den Extremitäten gar nicht vor.

Der ventralen Plexusschicht entstammen nach Eisler: die Nn. thoracales anteriores, die Nn. musculo-cutaneus, medianus, ulnaris, cutaneus medius; der dorsalen Plexusschicht ge-

hören dagegen an: die Nn. dorsalis scapulae, thoracalis lateralis, suprascapularis, axillaris und radialis.

Aus beiden Schichten bezieht der N. cutaneus medialis seine Fasern. Nicht mit einbegriffen in den Plexus sind die kurzen Nerven für den Stamm.

Geht man in den hiermit angeregten Betrachtungen weiter, so lässt sich leicht einsehen, worin das Ideal der Untersuchungen über den Plexus brachialis gelegen ist. Von jedem einzelnen Muskel ist dessen Ursprung aus den embryonalen Myotomen nachzuweisen; für jeden Muskel aber das zugehörige neurale Segment. Der Erfüllung dieser Aufgaben ist die Forschung durch treffliche Untersuchungen, z. T. aus jüngster Zeit, schon sehr nahe gerückt; doch genügt es für den Augenblick, auf diesen Punkt die Aufmerksamkeit gerichtet zu haben (s. unten: Neurales Segment und Muskelsegment, Sklerozonen).

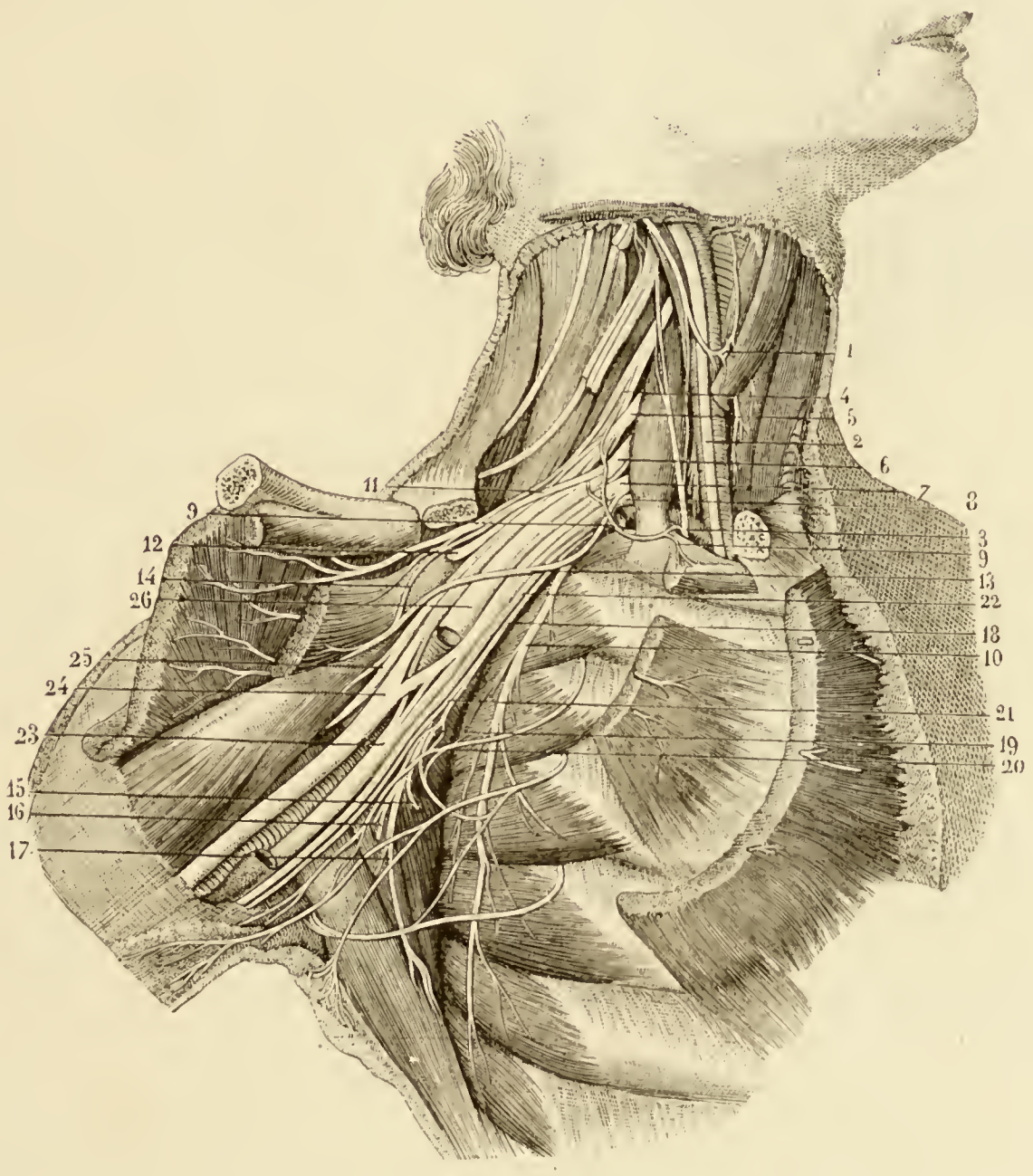

Fig. 459.

Plexus brachialis und seine Verbindungen. (Hirschfeld und Leveillé.) 1/4.

Achselhöhle freigelegt nach Durchsägung der Clavicula nahe ihrem Sternalende und Zurückschlagung derselben samt M. pectoralis major und deltoideus. M. pectoralis minor ist ebenfalls durchschnitten. 1 Ansa hypoglossi; 2 N. vagus; 3 N. phrenicus, auf dem M. scalenus anterior zur Brusthöhle herabziehend; 4 vorderer Ast des fünften Cervikalnerven; 5, 6, 7 vordere Äste des 6., 7. und 8. Halsnerven; 8 vorderer Ast des ersten Brustnerven; 9, 9 N. subclavius, der hier eine Verbindung mit dem N. phrenicus eingeht; 10 N. thoracalis lateralis; 11 N. thoracalis anterior primus zum M. pectoralis major; 12 N. suprascapularis; 13 N. thoracalis anterior secundus zum Pectoralis major und minor; 14 Verbindungsast zwischen 11 und 13; 15 N. subscapularis; 16 Ast zum M. teres major; 17 Ast zum M. latissimus dorsi; 18, 21 N. cutaneus medialis; 19 Verbindungszweig desselben mit dem zweiten und dritten Interkostalnerven; 20 äusserer Ast des zweiten Interkostalnerven; 22 N. cutaneus medius; 23 N. ulnaris; 24 N. medianus, die A. axillaris mit seinen beiden Wurzeln umgreifend; 25 N. musculo-cutaneus, in den M. coraco-brachialis eintretend; 26 N. radialis, hinter der A. axillaris.

Über die morphologische Lage der Hauptnerven der Extremität vergl. auch S. 287 und Fig. 289 des I. Bandes.

a) Verbindungen des Plexus brachialis.

1. Ein Verbindungsfaden aus CIV zu CV;

2. ein Verbindungsfaden aus THII und THI (die häufige, an Kaliber wechselnde unterste Wurzel des Armgeflechtes bildend);

3. starke Verbindungen mit dem Sympathicus. Sie werden von den Plexuswurzeln abgegeben, bevor sie zum Geflechte zusammentreten.

b) Äste des Plexus brachialis.

In der Einteilung der zahlreichen Äste kann man verschiedene Wege einschlagen. Die beste Übersicht gewährt es, zu unterscheiden 1. zwischen Ästen des Plexus brachialis für den Stamm des Körpers, 2. für den Schultergürtel und 3. für den freien Teil der Extremität.

A. Nerven des Plexus brachialis für den Stamm.

Sie gehen dicht nach dem Austritte der Wurzeln des Plexus aus den Foramina intervertebralia von ersteren hervor. Es sind Muskelnerven, welche die unteren Segmente der Mm. scaleni anterior und medius, des Longus colli und den Scalenus posterior versorgen.

B. Nerven des Plexus brachialis für den Schultergürtel.

1. N. subclavius.

Er entsteht aus dem primären oberen Stamme des Plexus, schickt häufig dem N. phrenicus einen Faden zu und läuft lateral vom N. phrenicus über den Scalenus anterior, um hinter der Clavicula in den M. subclavius einzudringen.

2. Nn. thoracales anteriores.

Meist zwei, ein primus (externus) und secundus (internus). Der erstere geht aus dem oberen sekundären Stamme hervor, gelangt vor der A. und V. subclavia zur Innenfläche des Pectoralis major und verzweigt sich in ihm. Er sendet einen Faden zum Secundus.

Der Secundus geht vom unteren sekundären Stamme hervor, nimmt den Faden vom Primus auf und versorgt den Pectoralis minor und major.

3. N. thoracalis lateralis.

Entsteht gewöhnlich zweiwurzelig aus CV und CVI; auch CVII kann sich durch einen Faden beteiligen. Der Nerv folgt in seiner Bahn etwa der Richtung der Linea axillaris und erschöpft sich in der Versorgung der Segmente des Serratus anterior.

4. Nn. subscapulares.

Sie bestehen aus 2—3 von verschiedenen Teilen des Plexus ausgehenden Nerven.

Der N. subscapularis superior geht aus CV und CVI (ihren hinteren Ästen) hervor und dringt in den M. subscapularis ein.

Der N. subscapularis medius entsteht aus dem hinteren sekundären Stamme und versorgt den lateralen unteren Teil des M. subscapularis und den Teres major. Der Zweig für letzteren kann auch selbständig oder aus dem folgenden Nerven entspringen.

Der N. subscapularis inferior s. thoracodorsalis ist der stärkste der Gruppe, entsteht aus dem hinteren sekundären Stamme, oder aus dem N. axillaris, seltener aus dem N. radialis und zieht längs des lateralen Skapularrandes zum Latissimus dorsi.

5. N. axillaris.

Geht aus dem hinteren sekundären Stamme hervor, zieht mit der A. circumflexa humeri posterior, indem er den Oberarmknochen umschlingt, durch die laterale Achsellücke zur Innenfläche des M. deltoideus, breitet sich in letzterem aus und giebt auf seinem Wege den Ramus muscularis für den M. teres minor, sowie einige besondere Äste ab:

Rami articulares für das Schultergelenk, darunter ein Ramus intertubercularis.

N. cutaneus brachii lateralis.

Er dringt zwischen dem Deltoideus und Caput longum tricipitis zur Haut und strahlt mit aufsteigenden, horizontalen und absteigenden Zweigen in die über der hinteren Deltoideushälfte gelegene Haut, sowie in die Haut der hinteren Hälfte der oberen Oberarmhälfte aus.

6. N. suprascapularis.

Entspringt aus dem oberen primären Stamme des Plexus, gehört der dorsalen Schicht an, zieht in der Fossa supraclavicularis längs des lateralen Randes des Plexus ab-, seit- und rückwärts und erreicht längs des M. omohyoideus die Insicura scapulae, um durch letztere die Fossa supraspinata zu erreichen. Bedeckt vom M. supraspinatus wendet er sich zum Collum scapulae und unter dem Lig. transversum scapulae inferius zur Fossa infraspinata. Der M. supra- und infraspinatus sowie die Schultergelenkkapsel werden von seinen Zweigen versorgt.

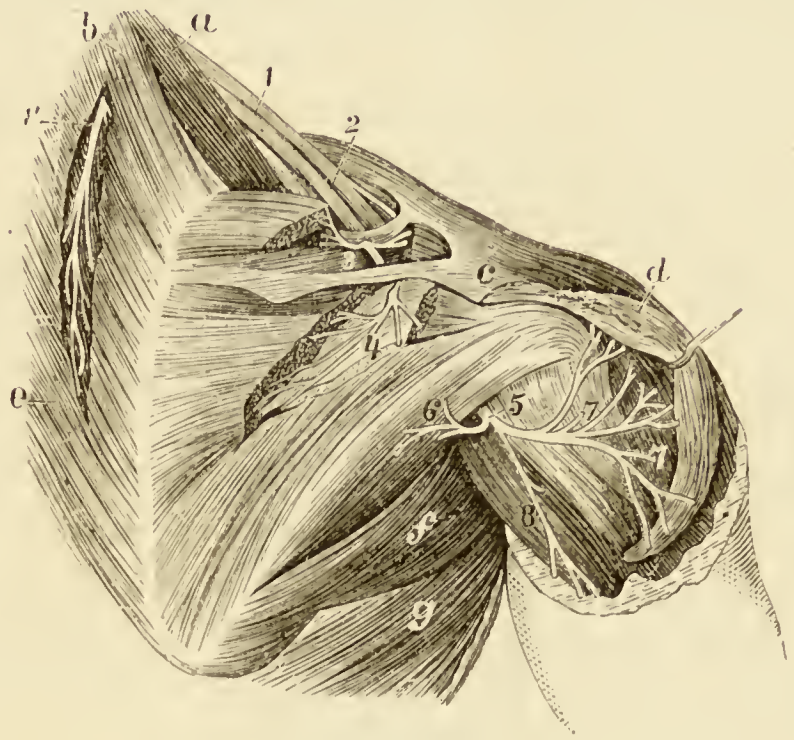

Fig. 460.

Nerven der Schulterblattgegend. (Hirschfeld und Leveillé.) 1/5.

a M. scalenus medius und posterior; *b* M. levator scapulae; *c* Akromion; *d* M. deltoideus, dessen hinterer Teil herausgeschnitten ist; *e* Mm. rhomboidei; *f* M. teres major; *g* M. latissimus dorsi; 1 Plexus brachialis; 1′ N. dorsalis scapulae; 2 N. suprascapularis mit 3, seinem Zweige für den M. supraspinatus, und 4, dem Zweige für den M. infraspinatus; 5 N. axillaris; 6 sein Ast zum M. teres minor; 7, 7 seine Zweige zum M. deltoideus; 8 Hautast des N. axillaris.

7. N. dorsalis scapulae.

Gehört der dorsalen Schicht an, zweigt sich von Cv ab, durchbohrt sogleich den Scalenus medius und zieht zwischen Scalenus posterior und Levator scapulae zum M. rhomboideus minor und major, die er innerviert; auch dem Levator scapulae sendet er einen Zweig zu. Häufig erhält die obere Zacke des Serratus anterior von ihm einen Faden (Rieländer). Er wird in einem Teile seiner Bahn von der A. dorsalis scapulae begleitet.

C. Die Nerven des Armes.

Die Armnerven oder langen Nerven des Plexus brachialis werden in vordere und hintere, oder in Beuge- und Strecknerven eingeteilt. Die vorderen, fünf an der Zahl, entspringen vom oberen und unteren sekundären Stamme des Plexus; die hinteren, einer an der Zahl, werden durch den N. radialis dargestellt.

Von den fünf vorderen sind zwei, der N. cutaneus brachii medialis und medius, reine Hautnerven; die übrigen, N. musculo-cutaneus, Medianus und Ulnaris, sind gemischter Art. Musculo-cutaneus und Medianus gehen wesentlich aus dem oberen sekundären Stamme hervor; Ulnaris, Cutaneus medius und Cutaneus medialis aus dem unteren. Jene beiden bilden die craniale, dem Kopfe nähere Gruppe der vorderen Armnerven; die drei letzteren dagegen bilden die caudale, vom Kopfe entferntere Gruppe der vorderen Armnerven. S. auch Fig. 289 des I. Bandes.

1. N. musculo-cutaneus.

Aus der Art seines Ursprunges ergiebt sich, dass er auch als ein Ast des Medianus betrachtet werden konnte (Arnold). Anfangs an der lateralen Seite des Medianus befindlich, entfernt er sich allmählich von ihm, durchbricht den M. coraco-brachialis, zieht nun zwischen Brachialis und Biceps brachii zur lateralen Seite der Bicepssehne und durchbohrt oberhalb der Fossa cubiti die Fascia brachii. Subkutan geworden nimmt er den Namen N. cutaneus antibrachii lateralis an und teilt sich in zwei Endzweige, einen dorsalen und einen volaren, welche von der radialen Seite des Vorderarmes bis zur Gegend des Handgelenkes und Daumenballens verlaufen.

Seine Oberarmzweige sind folgende drei Rami musculares:

der Nerv für den M. coraco-brachialis;

der Nerv für die beiden Köpfe des Biceps brachii;

der Nerv für den Brachialis, der auch Fäden für das Ellenbogengelenk führt;

ein nicht konstanter, in manchen Fällen aber mehrfach vorhandener, variabler Verbindungsast mit dem N. medianus im unteren Drittel des Oberarmes. Der Musculo-cutaneus kann von Hause aus zu schwach oder zu stark sein; die genannte Anastomose führt die Ausgleichung herbei. Ist er zu schwach, so erscheint der Verbindungsfaden gleich einer späten Wurzel des Nerven aus dem Medianus;

ein hoch oben entspringender, die A. brachialis bis unterhalb des Ansatzes des M. coraco-brachialis begleitender feiner Nervenfaden, welcher der Arterie feine Zweige giebt, durch den Canalis nutricius humeri zum Knochen und Knochenmarke zieht und kurz Knochennerv des Humerus genannt wird.

Vom N. cutaneus antibrachii lateralis gelangt der vordere Endast gewöhnlich vor der V. cephalica antibrachii zu seinem Verbreitungsgebiete, verästelt sich bis zum Handgelenke und Daumenballen und geht eine fast beständige Anastomose ein mit dem N. radialis superficialis.

Der hintere Endast zieht hinter der V. cephalica antibrachii zum radialen Rande des Vorderarmes und versorgt die Haut der Dorsalseite dieses Randes bis an die Nähe des Handgelenkes.

2. N. medianus.

Die beiden Wurzeln des N. medianus umgreifen als Medianusschlinge die A. axillaris und vereinigen sich vor ihr unter spitzem Winkel. Von der vorderen Fläche der Arterie wendet sich der Nerv im oberen Teile des Oberarmes bald an die laterale Seite derselben und zieht mit ihr im Sulcus bicipitalis medialis herab. Im unteren Drittel begiebt sich der Nerv über die vordere (selten über die hintere) Fläche der Arterie allmählich hinweg an ihre mediale Seite, so dass er also eine langgezogene Spirale um die A. brachialis beschreibt. In der Ellenbeuge verschwindet er an der medialen Seite der Arterie unter dem Pronator teres. Zwischen beiden Köpfen des letzteren hindurchtretend, wendet er sich zur Mittellinie des Vorderarmes, um zwischen dem M. flexor digitorum profundus und sublimis zum Handgelenke herabzuziehen. Oberhalb des Gelenkes liegt er subfascial, zwischen der Sehne des M. flexor carpi radialis und Palmaris longus. Sodann zieht er, auf den Sehnen der Fingerbeuger liegend, durch den Canalis carpi zur Hohlhand und zerfällt unter der Fascia palmaris in seine Endäste.

Der N. medianus giebt am Oberarme keinen anderen Zweig ab, als den oben bereits erwähnten, unbeständigen Ramus anastomoticus cum n. musculo-cutaneo.

Seine Unterarmzweige sind die folgenden:

a) Rami articulares für das Ellenbogengelenk;

b) Rami musculares,

für alle Muskeln der Beugeseite des Vorderarmes, mit Ausnahme des Flexor carpi ulnaris und der beiden ulnaren Köpfe des Flexor digitorum profundus.

Eine obere Gruppe dieser Nerven versorgt den Pronator teres, Palmaris longus, Flexor carpi radialis, die Epicondylusursprünge des Flexor digitorum sublimis;

eine mittlere Gruppe, zu welcher auch der besonders zu besprechende N. interosseus antibrachii volaris gehört, versorgt den unbeständigen Epicondylusursprung des langen Beugers des Daumens, den Radialursprung des oberflächlichen Fingerbeugers;

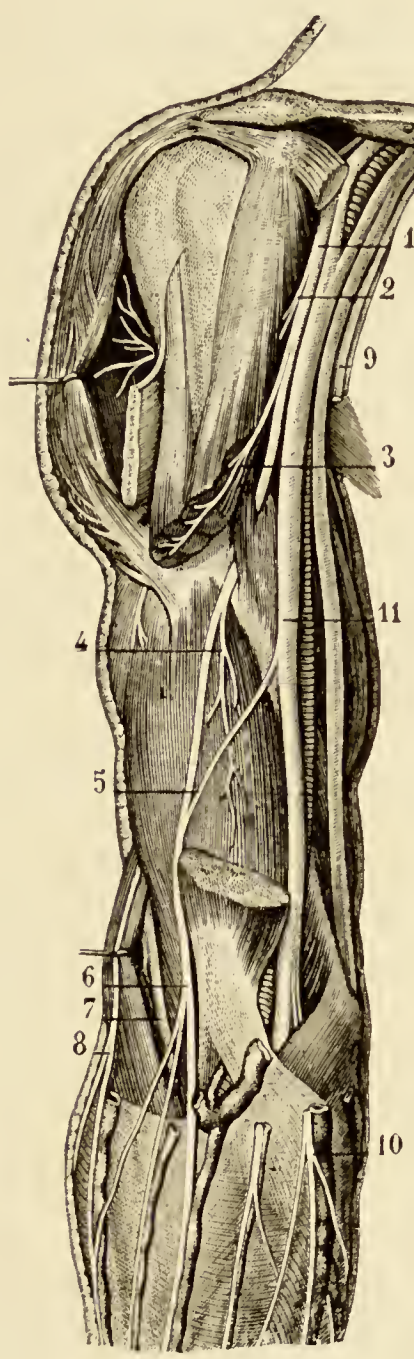

Fig. 461.

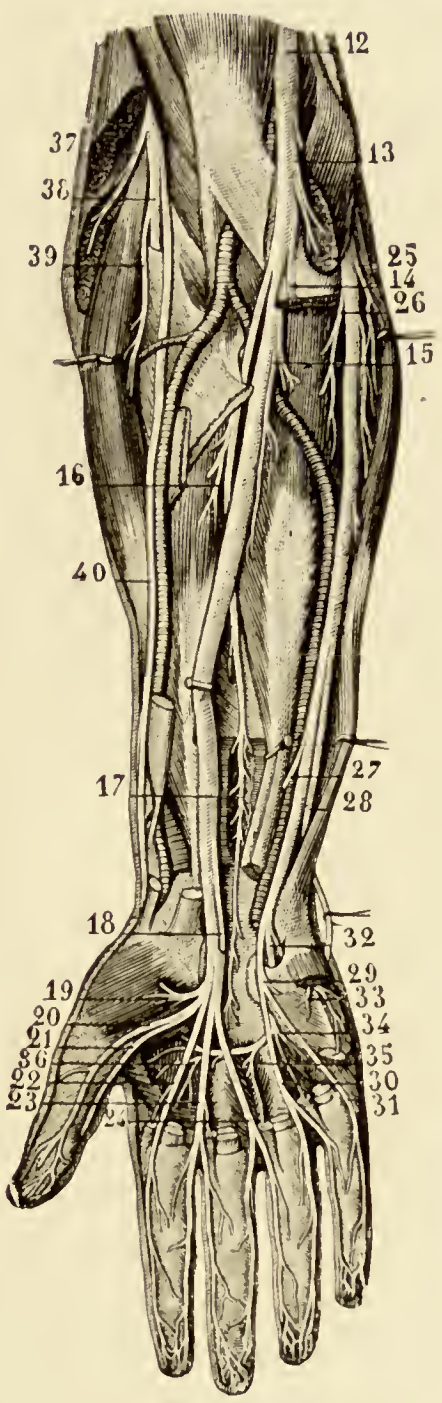

Fig. 462.

Fig. 461. Vordere Ansicht der tiefen Nerven des Oberarmes. (Hirschfeld und Leveillé). 1/5.
1 N. musculo-cutaneus; 2 Zweig desselben zum M. coraco-brachialis; 3 Zweig zum Biceps; 4 Zweig zum M. brachialis; 5 Verbindungszweig mit dem N. medianus; 6 Übergang des N. musculo-cutaneus zur Haut; 7 N. radialis im Zwischenraume zwischen den Mm. brachio-radialis und brachialis; 8 N. cut. antibrachii dorsalis des N. radialis; 9 N. cutaneus medius; 10 R. volaris desselben; 11 N. medianus an der lateralen Seite der A. brachialis, an deren medialer Seite der N. ulnaris.

Fig. 462. Vordere Ansicht der tiefen Nerven des Unterarmes und der Hand. (Hirschfeld und Leveillé.) 1/5.
12 N. medianus; 13, 14 dessen Rami musculares superiores; 15 Zweig zum M. flexor digitorum profundus; 16 Zweig zum M. flexor pollicis longus; 17 N. interosseus volaris; 18 R. palmaris; 19—22 radialer Endzweig des N. medianus mit Muskel- und Fingernerven; 23, 24 Nn. digitales communes des ulnaren Endzweiges des Medianus; 25 N. ulnaris mit Abgabe eines Astes für den Musc. flexor carpi ulnaris; 26 Zweig zum M. flexor digitorum profundus; 27 Ramus palmaris; 28 R. dorsalis manus n. ulnaris; 29 Ramus volaris superficialis; 30, 31 dessen Fingernerven; 32 Ramus volaris profundus; 33 Zweig zu der Muskulatur des Kleinfingerballens; 34, 36, 35 Nn. interossei des N. ulnaris. N. radialis: 37 dessen Zweig zum Musc. extensor carpi radialis longus; 38 N. radialis profundus; 39 sein Zweig zum Musc. extensor carpi radialis brevis; 40 N. radialis superficialis.

eine dritte, untere Gruppe versorgt nur den Zeigefingerkopf des Flexor digitorum sublimis.

c) der N. interosseus volaris verläuft mit der A. interossea volaris vor der Membrana interossea zwischen dem Flexor pollicis longus und Flexor digitorum profundus bis zum Pronator quadratus herab, in welchen er von der dorsalen Seite her eindringt. Er entsendet:

α) die Rami musculares für den Flexor pollicis longus und den radialen Teil des Flexor digitorum profundus;

β) den N. membranae interosseae antibrachii (Rauber). Er teilt sich in einen radialen und einen ulnaren Zweig, die zum Teile zwischen zwei Lamellen der Membran längs der Cristae beider Knochen bis zum Pronator quadratus herabziehen, den Vasa interossea, dem Perioste und den Knochen Zweige abgeben und mit zahlreichen kleineren Vater-Pacinischen Körperchen besetzt sind;

γ) den Ramus muscularis für den Pronator quadratus;

δ) das letzte Ende setzt sich bis zur vorderen Fläche des Handgelenkes fort.

d) Ramus palmaris. Als feiner Faden, welcher in verschiedener Höhe oberhalb des Handgelenkes aus dem Medianus hervorgeht, durchbohrt er zwischen den Sehnen des Flexor carpi radialis und Palmaris longus die Fascia antibrachii, begiebt sich subkutan zur Vola manus und teilt sich in zwei Zweige, welche in der Haut des Daumenballens und der Hohlhand endigen.

Die Endzweige des Medianus in der Hand sind folgende zwei:

1. Ramus terminalis radialis; er teilt sich alsbald in vier Zweige.

α) der erste versorgt den Abductor pollicis brevis, den Opponens pollicis und den (radialen Kopf des) Flexor pollicis brevis.

β) N. volaris pollicis radialis; versorgt den volaren Radialrand des Daumens und verbindet sich durch feine Fäden mit dem an der Dorsalseite des Daumens verlaufenden Zweige des N. radialis.

γ) N. volaris pollicis ulnaris; er versorgt die volare Ulnarseite des Daumens.

δ) N. volaris indicis radialis; er verbreitet sich an der volaren Radialseite des Zeigefingers und giebt den N. lumbricalis I ab.

Wenn die beiden letztgenannten Nerven mit einem gemeinsamen Stämmchen entspringen, so wird dasselbe N. digitalis volaris communis I genannt.

2. Ramus terminalis ulnaris; er teilt sich alsbald in den N. digitalis volaris communis II und III.

α) N. digitalis volaris communis II; verläuft vor dem II. Spatium interosseum bis zum distalen Metacarpusende, giebt den N. lumbricalis II ab und spaltet sich in den Ramus volaris indicis ulnaris und in den Ramus volaris digiti medii radialis.

β) N. digitalis volaris communis III; verhält sich im Spatium interosseum III wie der vorhergehende und giebt ab den Ramus volaris digiti medii ulnaris und den Ramus volaris digiti quarti radialis. Zuweilen entsendet er vor seiner Teilung auch den N. lumbricalis III, der häufig aus dem tiefen Volaraste des N. ulnaris stammt.

Derselbe N. digitalis volaris communis III nimmt einen Ramus anastomoticus cum Nervo ulnari auf.

3. N. ulnaris.

Er giebt während seiner Bahn am Oberarme keine Zweige ab, entsendet am Vorderarme einige Gelenk-, Muskel- und Hautäste und zerfällt in der Hand in seine beiden Endäste, Ramus volaris superficialis und profundus.

In der Fossa axillaris und im oberen Teile des Oberarmes zieht der N. ulnaris an der medialen hinteren Seite der A. axillaris und brachialis herab,

gelangt sodann hinter das Septum intermusculare mediale und zieht diesem entlang auf der vorderen Fläche des Anconaeus medialis zum Sulcus ulnaris humeri. Von hier aus begiebt er sich zwischen den beiden Köpfen des Flexor carpi ulnaris zur volaren Fläche des Vorderarmes und läuft auf dem Flexor digitorum profundus, angelehnt an den Flexor carpi ulnaris, der den Leitmuskel des Nervus und der A. ulnaris am Vorderarme darstellt, zum Handgelenke. In der Mitte des Vorderarmes tritt die A. ulnaris an die radiale Seite des Nerven und begleitet ihn ferner. Zur Hohlhand gelangt der Nerv durch den ausserhalb des Lig. carpi volare proprium gelegenen Canalis carpeus ulnaris, hart an der radialen Seite des Os pisiforme (s. Fascien, S. 504, oben).

Die Zweige des N. ulnaris werden eingeteilt in Vorderarm- und Endzweige.

a) Vorderarmzweige; sie zerfallen in Rami articulares, musculares und cutanei.

α) Rami articulares; im Sulcus ulnaris humeri treten mehrere Zweige zur Kapsel des Ellenbogengelenkes (Rüdinger).

β) Rami musculares; sie entspringen während des Durchganges des Nerven zwischen den beiden Köpfen des Flexor carpi ulnaris und sind für diesen Muskel bestimmt, sowie für die beiden ulnaren Köpfe des Flexor digitorum profundus.

γ) Ramus palmaris; ein feiner Faden, welcher vom N. ulnaris oberhalb der Mitte des Vorderarmes entspringt, die A. ulnaris bis zum Arcus volaris superficialis begleitet, ihr währenddessen zahlreiche feine Reiser zusendet und an verschiedener Stelle Fädchen durch die Haut zum unteren Drittel des Vorderarmes und zum Kleinfingerballen abgiebt. Eines derselben kann sich mit einem Faden des N. cutaneus medius verbinden.

δ) Ramus dorsalis manus; der stärkste der kollateralen Äste des N. ulnaris. An der Grenze zwischen mittlerem und unterem Drittel des Vorderarmes wendet er sich zur dorsalen Fläche des Vorderarmes und nimmt dabei seinen Weg zwischen der Ulna und dem Flexor carpi ulnaris. Etwas oberhalb des Handgelenkes tritt er aus der Fascie hervor und zerfällt über dem Capitulum radii in seine drei Endzweige, Rami digitales dorsales n. ulnaris. Dies sind:

1. ein Zweig für die dorsale Ulnarseite des kleinen Fingers;
2. ein auf der Dorsalseite des Spatium interrosseum IV in zwei Teile zerfallender Zweig, von welchen der eine die radiale Seite des fünften, der andere die ulnare Seite des vierten Fingers im Gebiete der Phalanx prima versorgt;
3. ein radialer Zweig, welcher sich mit einem Faden aus dem N. radialis superficialis verbindet, im Spatium interosseum III abwärts zieht und in zwei Teile zerfällt, welche für die einander zugewendeten Seiten des dritten und vierten Fingers bestimmt sind.

Im ganzen also entwickelt der dorsale Ast des Ulnarnerven 5 dorsale Fingernerven, d. h. die Hälfte der erforderlichen Anzahl; die zweite, radiale Hälfte wird vom Ramus superficialis des N. radialis geliefert. Die Anzahl der vom Ulnarnerven gelieferten Dorsalnerven der Finger kann, was bei manchen Tieren konstant der Fall, kleiner sein, selbst bis auf 1 oder 0 herabsinken; dafür tritt der nachbarliche Radialis superficialis ergänzend ein. In seltenen Fällen erhöht sich die Anzahl.

b) Die beiden Endäste des N. ulnaris.

Auf dem Lig. carpi volare proprium teilt sich der N. ulnaris, als Ramus volaris manus, in den Ramus superficialis und profundus.

a) Ramus superficialis; er giebt dem M. palmaris brevis und der Haut des Kleinfingerballens je einen Faden ab, zuweilen auch dem Lumbricalis IV, und teilt sich in zwei Nn. digitales volares.

Der eine ist für die ulnare Seite des kleinen Fingers bestimmt, N. volaris digiti V. ulnaris, der andere zieht dem Spatium interosseum IV entlang und teilt sich in zwei Zweige für die einander zugewendeten Seiten des fünften und vierten Fingers: N. digitalis volaris communis IV. Während ihres Verlaufes senden sie feine Zweige zum Rücken der zweiten und Endphalanx empor. In der Hohlhand liegen die Fingernerven unter der Fascia palmaris, vor den Beugesehnen. Der im Spatium interosseum IV dahinziehende Nerv entsendet vor seiner Teilung einen Verbindungszweig zu dem benachbarten Fingernerven des N. medianus, Ramus anastomoticus cum nervo mediano; aus ihm gehen einige feine Haut- und Gefässnerven hervor.

b) Ramus profundus.

Durch einen Faden, welcher das Erbsenbein umschlingt, verbindet er sich mit dem Ramus dorsalis manus, entlässt einen Zweig für die subfascialen Kleinfingerballenmuskeln und dringt mit dem tiefen Aste der A. ulnaris zwischen dem M. flexor und abductor digiti quinti in die Tiefe. Hier liegt er am proximalen Rande des Arcus volaris profundus, zwischen den Beugesehnen und den Mm. interossei. Von diesem Bogenstücke des Nerven gehen viele Äste aus:

1. feine Zweige für den benachbarten carpalen Bandapparat (Rami articulares);
2. je ein Ramus interosseus für sämtliche Mm. interossei volares und dorsales;
3. die Nn. lumbricales III u. IV;
4. Zweige für den M. adductor pollicis und den s. g. tiefen Kopf des Flexor pollicis brevis; die Zweige 2—4 stellen die Rami musculares des Bogenstückes des tiefen Astes des Ulnarnerven dar (s. Bd. I, S. 444);
5. Rami perforantes zur dorsalen Oberfläche der Spatia interossea, welche mit Endzweigen des N. interosseus antibrachii externus in Verbindung treten können und bis zu den Köpfchen der Metacarpalia verlaufen.

Spourgitis, J., Sur un rameau musculaire très rare. Paris 1895.

In einem von Spourgitis beschr. Falle giebt der R. prof. n. ulnaris nach Versorgung des Adductor pollicis einen ansehnlichen Zweig zu beiden Köpfen des Flexor poll. brevis ab. Der oberflächliche Kopf des letzteren wird zugleich vom Medianus versorgt.

4. N. cutaneus brachii medius.

Er begleitet die V. axillaris und brachialis, gelangt mit ihr in der Mitte des Oberarmes zum Hiatus basilicus der Fascia brachialis und durch den Hiatus zur Haut. Hier oder kurz vorher zerfällt er in seine beiden Endäste. Der eine, Ramus volaris, zieht auf der volaren, der andere, Ramus ulnaris, auf der ulnaren Fläche des Vorderarmes bis zur Gegend des Handgelenkes.

1. Hoch oben entsendet er einen oder mehrere Zweige, Rami cutanei brachii, zu der den Biceps deckenden Haut des Oberarmes;

2. der eine Endast, Ramus volaris, liegt anfangs an der lateralen Seite der V. basilica, kreuzt dann, meist von ihr bedeckt, die V. mediana basilica oder V. mediana cubiti, und breitet sich an der volaren Vorderarmfläche bis zum Handgelenke aus. Einer dieser Ausläufer verbindet sich zuweilen mit einem Ramus perforans des Ramus palmaris nervi ulnaris;

3. der andere Endast, Ramus ulnaris, ist schwächer, zieht an der medialen Seite der V. basilica herab und sendet seine Endzweige um den Ulnarrand des Vorderarmes zum ulnaren Teile der dorsalen Fläche derselben. Der oberste dieser Zweige wird schon oberhalb des Epicondylus medialis abgegeben und verbindet sich zuweilen mit einem Endfaden des N. cutaneus medialis. Nicht selten verbindet sich ein Ästchen mit dem Ramus dorsalis manus des N. ulnaris, ein anderes mit dem Ramus volaris des N. cutaneus medius selbst.

5. N. cutaneus brachii medialis.

In der Fossa axillaris anfänglich hinter der V. axillaris, darauf an ihrer medialen Seite gelegen, verbindet er sich in variabler Weise mit dem Ramus

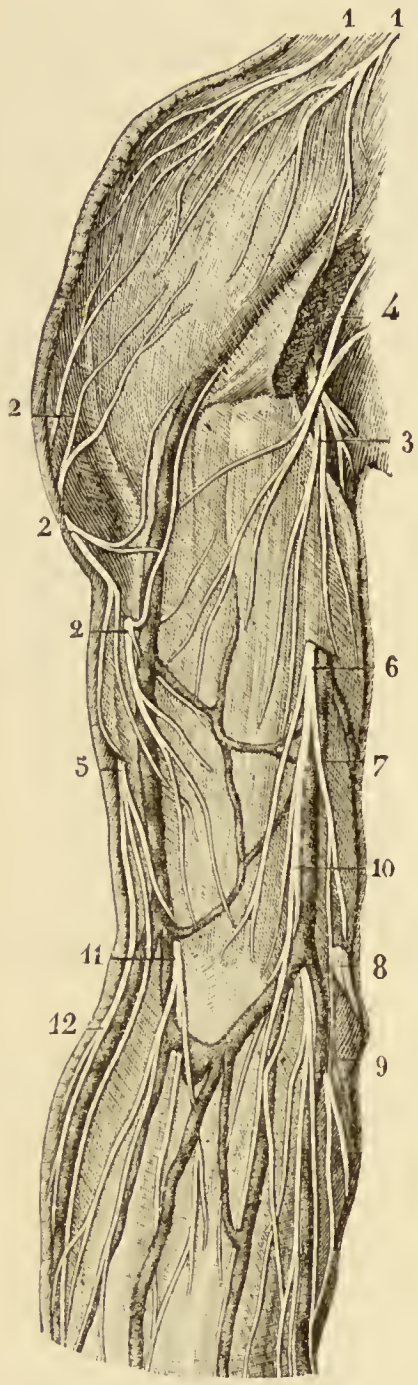

Fig. 463.

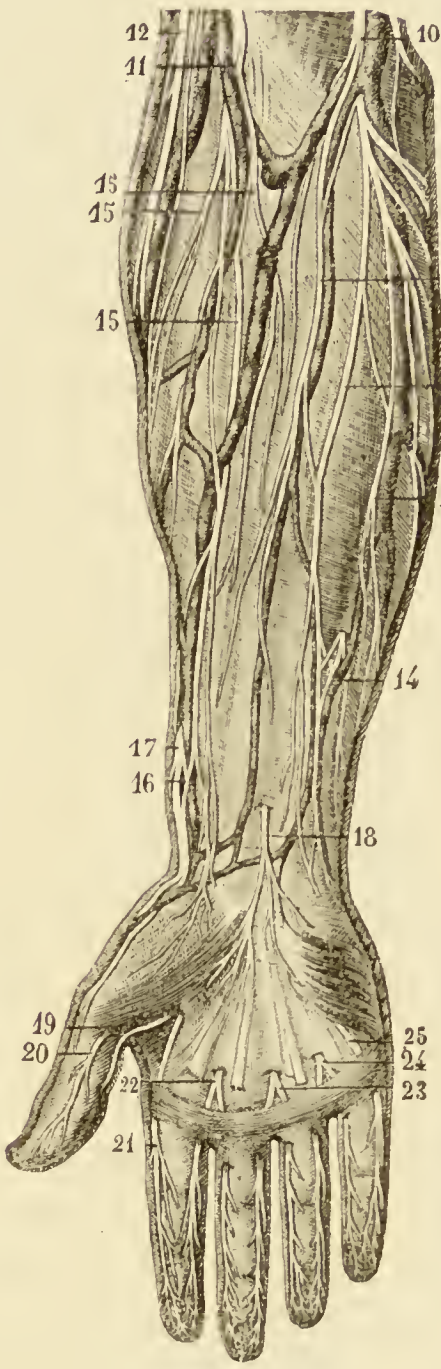

Fig. 464.

Fig. 463. Vordere Hautnerven des Oberarmes. (Hirschfeld und Leveillé.) 1/5.

1 Nn. supraclaviculares aus dem Plexus cervicalis; 2, 2, 2 Hautzweige des N. axillaris; 3, 4 obere Zweige des N. cutaneus medius; 5, 12 unterer Hautast des Radialis; 6 Durchtritt des N. cutaneus medius durch die Fascia brachii; 7 Ramus cut. ulnaris dieses Nerven; 8 Verbindungsast desselben mit dem R. cut. volaris; 9, 10 Zweige des R. cut. volaris des Cutaneus medius; 11 N. musculo-cutaneus.

Fig. 464. Vordere Hautnerven des Unterarmes und der Hand. (Hirschfeld und Leveillé.) 1/5.

9, 10, 11, 12 wie in der vorigen Figur; 13, 13 Verzweigungen des Ram. vol. des N. cut. medius; 14 Verbindungen eines dieser Zweige mit einem Faden des R. palmaris (N. ulnaris); 15 Endverzweigungen des N. musculo-cutaneus: 16 Verbindungen einer derselben mit dem N. radialis; 17 N. radialis superficialis; 18 R. palmaris (N. mediani); 19—23 Fingeräste des Medianus; 24, 25 Fingerzweige des N. ulnaris.

cutaneus lateralis aus Th II, der dann auch den besonderen Namen N. intercosto-brachialis führt. Beide Nerven treten entweder zu einem Stämmchen zusammen, oder setzen gesondert ihren Weg fort, oder der Intercosto-brachialis tritt als Hauptnerv auf, während der Cutaneus medialis nur durch einen dünnen, gesonderten oder Verbindungszweig vertreten ist.

Der Verbindungszweig oder der N. intercosto-brachialis sendet von der Fossa axillaris aus

1. Zweige zur Haut der letzteren,
2. zur angrenzenden Haut des Oberarmes.

Die Fortsetzung des Cutaneus medialis durchbricht die Fascia brachii an der medialen Fläche der Oberarmmitte und zieht zur Gegend des Epicondylus medialis, sowie des Olekranon herab.

6. N. radialis.

Der N. radialis ist die Fortsetzung des hinteren sekundären Stammes des Armgeflechtes und hat fast gleiche Stärke mit dem N. medianus, welcher den stärksten Ast des Armgeflechtes darstellt. Er zieht hinter der A. brachialis, vor den Sehnen des Teres major und Latissimus dorsi mit der A. profunda brachii zur hinteren Seite des Oberarmes und wendet sich, bedeckt vom Caput longum und laterale tricipitis im Sulcus spiralis humeri zur lateralen Seite des Oberarmes. Er erreicht dieselbe im Beginne des unteren Drittels des Oberarmes in der Tiefe zwischen dem M. brachialis und Brachioradialis. In dieser Rinne bis zum Epicondylus lateralis herabziehend, teilt er sich hier in seine beiden Endäste, in den überwiegend motorischen Radialis profundus und in den überwiegend sensiblen Radialis superficialis. Er entsendet schon am Oberarme Zweige; seine beiden Endäste aber sind für den Vorderarm und die Hand bestimmt.

a) Oberarmzweige des N. radialis.

Vor dem Eintritte in den Spiralkanal giebt der N. radialis rasch nach einander folgende Zweige ab:

1. N. cutaneus brachii posterior; entspringt mit dem folgenden oft gemeinsam und verbreitet sich nach Durchbohrung der Fascia in der Haut der dorsalen Fläche des Oberarmes über dem Triceps medialis bis in die Nähe des Ellenbogens;

2. der Nerv des Caput longum tricipitis;

3. der Nerv des Caput mediale tricipitis; er teilt sich meist in einen oberen und unteren Zweig. Der lange untere Zweig, R. collateralis ulnaris nervi radialis, zieht, mit dem N. ulnaris streckenweise in eine Bindegewebsscheide eingeschlossen, hinter dem Septum intermusculare mediale herab und dringt darauf in den Muskel ein. Einige Fädchen gelangen zur Kapsel des Ellenbogengelenkes;

4. der Nerv des Triceps lateralis und des Anconaeus; er teilt sich in zwei Zweige, deren einer den Triceps lateralis versorgt; der andere giebt dem Triceps medialis Zweige und gelangt innerhalb derselben zum Anconaeus;

5. N. cutaneus antibrachii dorsalis.

Wird als einziger Nerv innerhalb des Spiralkanales abgegeben. Ist stärker als 1., durchbohrt die Fascia brachii zwischen dem Triceps lateralis und medialis oder zwischen diesem und dem Brachioradialis und gelangt zwischen dem Olekranon und Epicondylus lateralis zur dorsalen Fläche des Vorderarmes. Er versorgt die Haut der Rückseite des unteren Teiles des Oberarmes, sowie die dorsale Fläche des Vorderarmes zwischen dem Gebiete des Cutaneus antibrachii lateralis (Endast des Musculocutaneus) und des dorsalen Astes des Cutaneus brachii medius, ohne das Handgelenk zu erreichen.

In der Spalte zwischen dem Brachialis und Brachioradialis entstehen am N. radialis:

6. Der Nerv des M. brachioradialis; er pflegt einen Ast zum Ellenbogengelenke abzugeben (Rüdinger).

7. Der Nerv für den Extensor carpi radialis longus; er kann auch aus dem Radialis profundus entspringen.

8. Ein unbeständiger Faden zum M. brachialis.

b) Die beiden Endäste des N. radialis:

1. N. radialis profundus.

Er ist der stärkere der beiden Endäste, wendet sich alsbald zum M. supinator (brevis) und durchsetzt den in letzterem enthaltenen Canalis supinatorius, welcher auf der dorsalen Seite des Vorderarmes ausmündet. Auf der dorsalen Seite des Vorderarmes zieht er zwischen der tiefen und oberflächlichen Schicht der Streckmuskeln herab, gelangt im unteren Drittel des Vorderarmes auf die dorsale Fläche der Membrana interossea und heisst nunmehr N. interosseus antibrachii dorsalis. Anfangs zwischen dem Extensor pollicis brevis und longus gelegen, dann von letzterem bedeckt, endlich bedeckt vom M. indicator und den Sehnen des Extensor digitorum communis, betritt der Nerv den Rücken der Handwurzel und findet hier seine Endausbreitung.

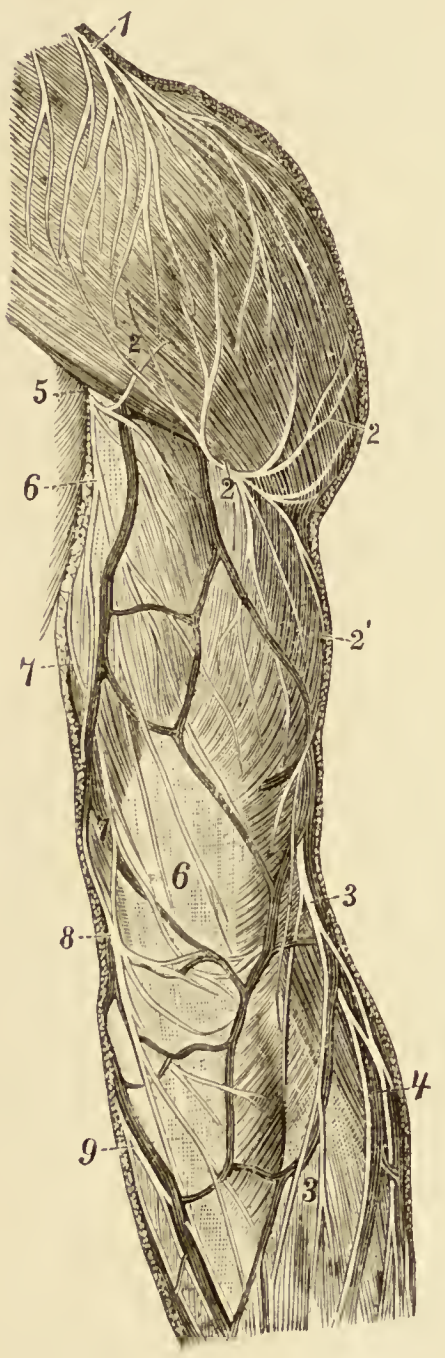

Fig. 465.

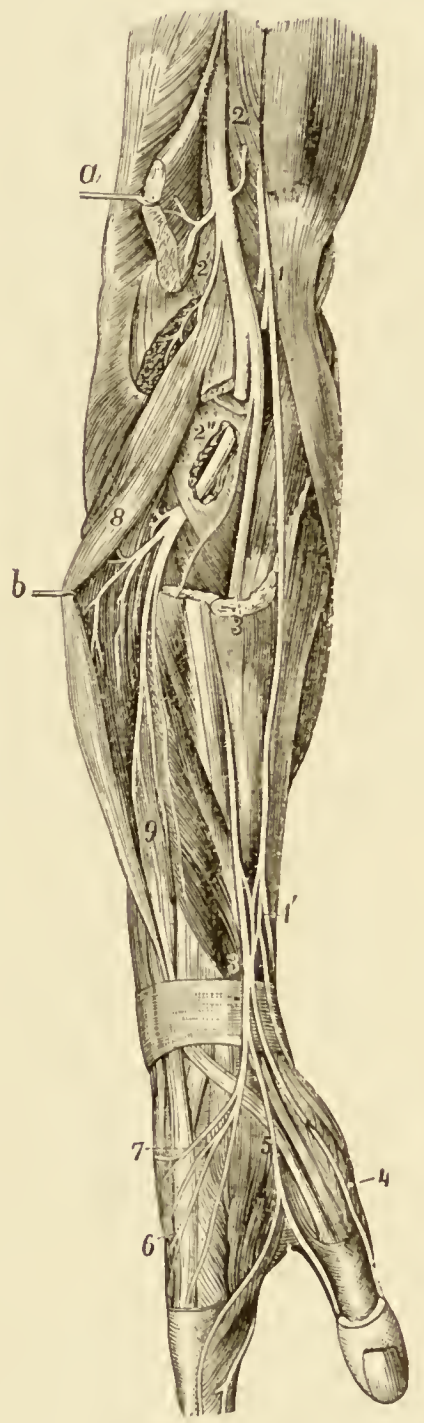

Fig. 466.

Fig. 465. Hintere Hautnerven der Schulter und des Oberarmes. (Hirschfeld und Leveillé). 1/5.

1 Nn. supraclaviculares posteriores; 2 aufsteigende, 2′ absteigende Hautäste des N. axillaris; 3 N. cutaneus antibrachii dorsalis des N. radialis; 4 hintere Hautzweige des N. musculo-cutaneus; 5, 6 N. cut. posterior des N. radialis; 7 N. cutaneus medialis; 8, 9 Zweige des N. cutaneus medius.

Fig. 466. Endäste des N. radialis. (Hirschfeld und Leveillé.) 1/4.

a Musc. brachioradialis (supinator longus), grösstenteils entfernt; darunter der Stumpf des Musc. extensor carpi radialis longus; *b* Musc. extensor digitorum communis; 1 N. musculo-cutaneus; 1′ seine Verbindung mit dem N. radialis superficialis; 2 Stamm des N. radialis; 2′ seine Zweige zum M. brachioradialis und M. extensor carpi radialis longus; 2″ N. radialis profundus bei seinem Durchtritte durch den M. supinator (brevis); 3 N. radialis superficialis; 4 Ramus marginalis des letzteren; 5, 6, 7 Zweige des Ramus dorsalis manus; 8 obere, 9 untere Muskelzweige des N. radialis profundus.

Seine auf diesem langen Wege abgegebenen Zweige sind die folgenden:

α) Die Nerven für den Extensor carpi radialis brevis und Supinator (brevis); sie entstehen noch vor dem Eintritte in den Canalis supinatorius.

Nach dem Austritte aus dem Kanale wird abgegeben:

β) der Nerv für den Extensor carpi ulnaris, Extensor digitorum communis und Extensor digiti minimi; ein zweiter Faden für den Fingerstrecker folgt weiter unten;

γ) ein Zweig für den Abductor pollicis longus und Extensor pollicis brevis;

δ) der Zweig für den Extensor pollicis longus;

ε) der Zweig für den Extensor indicis proprius;

ζ) Fäden für die Membrana interossea, von welchen häufig einer sich mit einem Fädchen des N. interosseus volaris durch die Membran hindurch verbindet; feine Zweige für das Periost des Radius und der Ulna;

η) Fäden zur dorsalen Seite des Handgelenkes (Rüdinger);

ϑ) Fäden zur dorsalen Seite der Karpal- und Karpo-Metakarpalgelenke, deren distale Enden mit den Rami perforantes des Ramus profundus n. ulnaris in Verbindung treten können.

2. N. radialis superficialis.

Er ist schwächer als der tiefe Endast, bleibt anfangs auf der volaren Fläche des Vorderarmes und verläuft längs des M. brachioradialis an der radialen Seite der A. radialis abwärts. Im unteren Drittel des Vorderarmes wendet er sich allmählich zwischen dem Radius und der Brachioradialissehne auf die Dorsalseite des Vorderarmes und erreicht dieselbe etwas oberhalb des Handgelenkes. Nach der Verbindung mit einem Zweige des N. musculo-cutaneus zerfällt der Nerv in zwei zum Rücken der Hand und der drei ersten Finger ziehende Äste. Am Vorderarme giebt er keine Seitennerven ab.

Seine zwei Endzweige sind:

α) Der Ramus marginalis; er giebt feine Zweige zur Haut des Daumenballens und verläuft als N. dorsalis pollicis radialis zum Nagelgliede des Daumens.

β) Der Ramus dorsalis manus; er teilt sich in zwei Zweige, von welchen der radiale sogleich wieder in zwei Äste zerfällt, die als Nn. dorsales pollicis ulnaris und indicis radialis die genannten Dorsalseiten dieser Finger versorgen. Der ulnare Zweig teilt sich in ähnlicher Weise in die Nn. dorsales indicis ulnaris und digiti medii radialis. Er giebt auch den Ramus anastomoticus ab zu dem benachbarten Zweige des Ramus dorsalis manus nervi ulnaris. Über sein Verhältnis zum Ramus dorsalis manus des N. ulnaris siehe oben S. 529, *δ*).

Beurteilung der dorsalen Fingernerven.

Die unter sich sehr abweichenden Angaben verschiedener Autoren über die Ausdehnung, in welcher die einzelnen Finger von den dorsalen Hautnerven versorgt werden, gaben R. Zander Veranlassung, durch sorgfältige Präparation der Fingernerven zunächst den thatsächlichen Bestand festzustellen. Es zeigte sich, dass am Daumen und kleinen Finger, sowie an sämtlichen Zehen, die dorsalen Nerven bis zum Finger- und Zehenende vordringen, während die drei mittleren Finger an ihren Endgliedern und teilweise auch am Mittelgliede von den volaren Fingernerven versorgt werden. Die Erklärung für die Versorgung der Dorsalhaut der distalen Teile der mittleren Finger mit volaren Nerven suchte er durch die Annahme zu geben, dass der Nagel ein terminales Gebilde sei, welches erst sekundär auf die Dorsalfläche gedrängt werde durch übergrosse Entwickelung der Volarhaut. Hiergegen hat Gegenbaur in einer zierlichen Abhandlung begründete Einwendungen erhoben, indem er zeigte, dass der Nagel als ein schon ursprünglich dorsales Gebilde der Finger aufgefasst werden müsse;

nur der schmale Nagelsaum, welcher zwischen dem vorderen Ende des Nagels und der Fingerbeere sichtbar ist, das reducierte Sohlenhorn der Tiere, hat ventrale Abkunft (Boas).

Die Erklärung partieller Versorgung der dorsalen Fingerhaut durch volare Nervenzweige stand hiernach noch aus. Die Thatsache erschien als etwas Befremdliches, als ein Verstoss gegen die morphologische Gesetzmässigkeit; mit der Sicherstellung des Nagels als eines schon ursprünglich dorsalen Gebildes schien das Dunkel nur vermehrt, statt gemindert, und man liess das Rätsel zunächst auf sich beruhen.

Endlich ergab sich die Lösung, und es zeigte sich, dass keinerlei morphologisches Gesetz durchbrochen sei. Es stellte sich nämlich heraus, dass man, verleitet durch den Namen „dorsale Fingernerven", für dorsale Nerven gehalten hatte, was gar nicht dorsale Nerven im morphologischen Sinne sind. Die ganze Extremität wird, worauf bereits oben hingewiesen wurde, nur von ventralen Nerven versorgt, also auch die dorsalen Flächen der Finger; der Ramus dorsalis manus des Nervus ulnaris ist, wie der ganze Ulnaris, ein ventraler und kein dorsaler Nerv; der ganze N. radialis ist ein ventraler Nerv im morphologischen Sinne, der allein hier massgebend ist. Die ganze Extremität hat mit den echten dorsalen Nerven also nichts zu thun. Warum sollten nun nicht auch die dorsalen Flächen der Nagel- und Mittelglieder der Finger von volaren Nerven versorgt werden, da doch schon die dorsale Haut der Grundglieder der Finger sowie des ganzen Unter- und Oberarmes von lauter ventralen Nerven versorgt wird? Die sogenannten dorsalen Nerven der Hand und der Finger sind also nur quasidorsale, keine echten dorsalen Nerven. Hiermit erscheint die sonderbare Angelegenheit erledigt. Von Interesse aber ist es, wahrzunehmen, dass auch eine falsche Fragestellung bekanntlich Untersuchungen zu fördern vermag; die dorsalen Fingernerven wurden zu diesem Zwecke sehr gründlich am Menschen und an vielen Tieren untersucht; die Morphologie des Nagels hat ferner die reichste Förderung von jener Fragestellung davongetragen.[1])

3. Die Rami anteriores der Brustnerven.

Die vorderen Äste der Nn. thoracales heissen auch Nn. intercostales. Nur die 11 oberen sind (in Bezug auf thorakale Rippen) wirklich intercostal; der 12. liegt unterhalb der 12. Rippe und wird daher auch N. subcostalis genannt.

Nur die 6 oberen Interkostalnerven verlaufen vollständig in Interkostalräumen bis zum Sternalrande; die 6 unteren Interkostalnerven hören natürlich mit den Interkostalräumen nicht auf, sondern dringen über sie hinaus in die Bauchwandungen, bis in die Gegend der Linea alba, die eine Art Abdominalsternum darstellt. Um auf die Bauchwand überzutreten, muss der 7. bis 9. Interkostalnerv die hintere Fläche der aufsteigenden Rippenknorpel kreuzen. Die oberen Interkostalnerven haben mehr horizontale, die unteren zunehmend abschüssige Bahnen, wie dies der fächerförmigen Ausstrahlung der Rippen entspricht.

Alle Interkostalnerven, den 12. ausgenommen, verlaufen nach ihrer Trennung vom dorsalen Aste in den zugehörigen Interkostalräumen vor dem Lig. costo-transversarium anterius und auf der inneren Fläche der Mm. intercostales externi. Von der Wirbelsäule bis zu den Rippenwinkeln fehlen die Mm. intercostales interni; innerhalb dieser Strecke werden daher die Interkostalnerven nur von der Fascia endothoracica und von der Pleura costalis bedeckt. Mit dem Beginne der Intercostales interni liegen die Nerven zwischen diesen und den externi. Anfangs folgen sie dem oberen Rande und nähern sich allmählich mehr der Mitte des Interkostalraumes. Sie werden begleitet von den Vasa intercostalia, doch liegen letztere im Sulcus costalis, die Nerven unterhalb (caudalwärts) der Gefässe.[2]) Die beiden ersten

---

[1]) Vergl. A. Rauber, Die Fingernägel. Dorpat 1888, Schnakenburg.

[2]) Diese Lagerung ist typisch und greift als Lagerungsgesetz der Rami anteriores der Spinalnerven auch auf die Extremitätennerven über, wo nicht Ablenkungsursachen vorliegen. So erklärt sich die lange gesuchte caudale (ulnare) Lage des N. ulnaris in Bezug auf die Art. ulnaris; ebenso erklärt sich die caudale (fibulare) Lage des N. tibialis in Bezug auf die Vasa tibialia posteriora u. a. m. (Rauber, 1890).

Interkostalnerven haben teilweise ihre Lage selbst auf der inneren Fläche der zugehörigen Rippe. Der letzte Interkostalnerv zieht vor dem M. quadratus lumborum hin. Der siebente bis elfte dringen zwischen den Kostalzacken des Zwerchfelles hindurch in die Muskulatur der Bauchwand ein und ziehen nunmehr, wie der zwölfte, zwischen dem M. transversus und obliquus abdominis internus dahin.

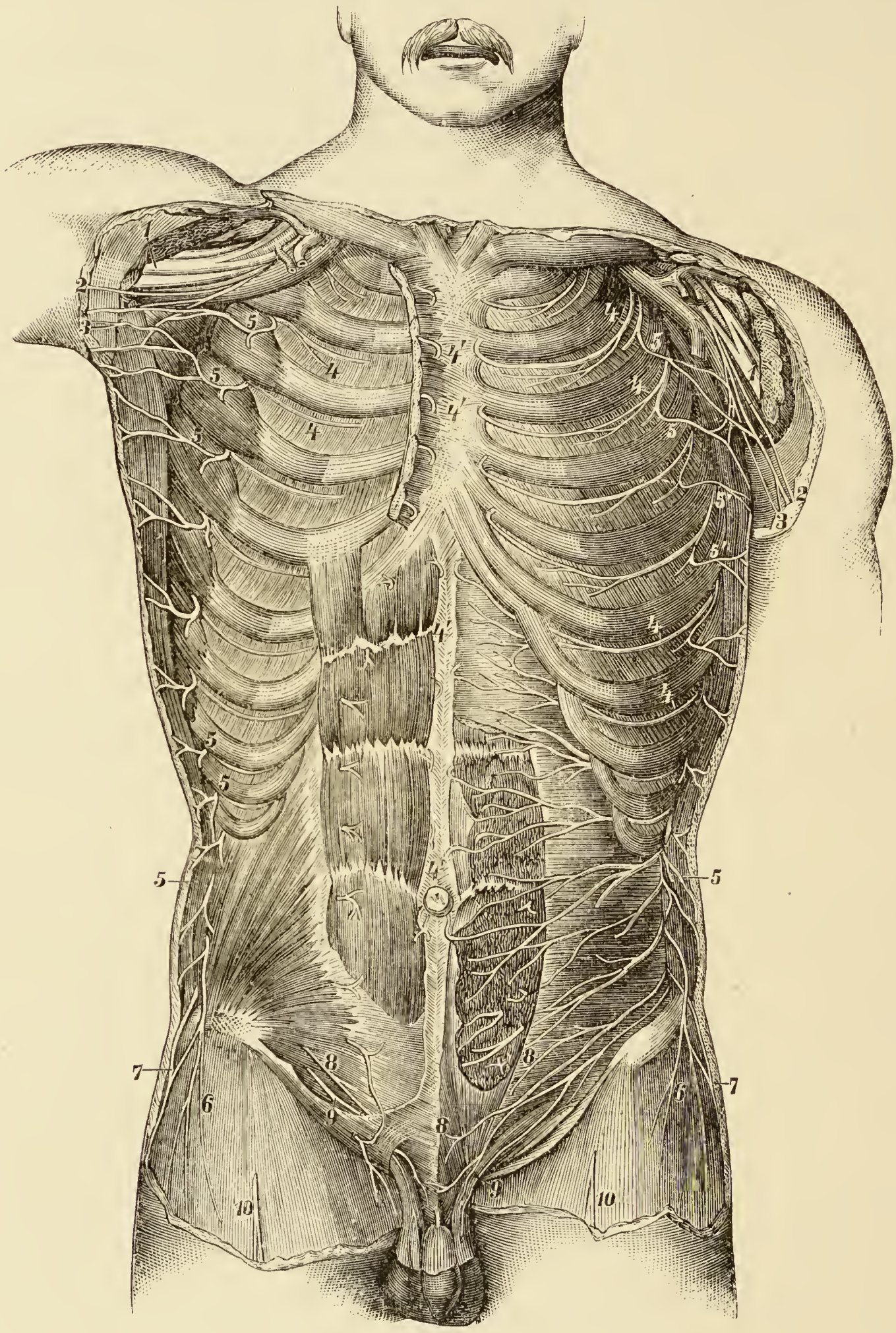

Fig. 467.

Verzweigungen der ventralen Äste der Nn. thoracales. (Hirschfeld und Leveillé.) 1/4.

M. pectoralis major und minor sind beiderseits entfernt; rechts ist der M. obliquus internus und rectus abdominis freigelegt; links ist der M. serratus anterior, sowie ein Teil des M. rectus abdominis entfernt und der M. transversus abdominis dargestellt. — 1 Plexus brachialis; 2 N. cutaneus medialis; 3 N. intercosto-brachialis; 4, 4 Nn. intercostales; 4′, 4′, deren Rami cutanei anteriores; 5, 5, 5 Rami cutanei laterales; 6 der entsprechende zur Hüfte gelangende Zweig des zwölften Interkostalnerven; 7 R. iliacus des N. ilio-hypogastricus; 8 R. abdominalis desselben Nerven; 9 N. ilio-inguinalis; 10 N. cutaneus medius femoris.

Die zu versorgenden Muskeln sind: Intercostales externi und interni, Subcostales, Transversus thoracis, Levatores costarum, Serratus posterior superior und inferior, die drei breiten Bauchmuskeln, Rectus abdominis, Pyramidalis, ein Randteil des Zwerchfelles (?).

Das zu versorgende grosse Hautfeld ist hinten abgegrenzt durch den Brustteil der dorso-ventralen Grenzlinie (s. oben S. 510), vorn durch die Medianlinie (s. S. 507); die Haut der oberen Brustgegend wird vom Plexus cervicalis (den Nn. supraclaviculares) versorgt; ein Hautstreifen oberhalb des Ligamentum inguinale und das Gebiet des Mons pubis gehören den Lendennerven an.

Zur Versorgung dieses Hautgebietes dienen zwei Reihen cutaner Äste, 1. eine laterale Reihe stärkerer Äste, Rami cutanei laterales, und 2. eine der vorderen Mittellinie nahe vordere Reihe schwächerer Äste, Rami cutanei anteriores. Jeder Interkostalnerv entsendet hiernach einen seitlichen und vorderen cutanen Ast. Nur dem Intercostalis I fehlt in der Regel der seitliche cutane Ast, wenn er nicht in der fünften Wurzel des Plexus brachialis zu suchen ist, welche die erste Rippe überschreitet. Ein Teil des Cutaneus lateralis des Intercostalis II ist der S. 531 erwähnte N. intercosto-brachialis. Selbst der Intercostalis III kann noch eine Verbindung mit dem Nervus cutaneus brachii medialis eingehen. Die Rami cutanei anteriores sind bei sämtlichen Interkostalnerven vorhanden, nur dem ersten fehlt er bisweilen. Die vorderen perforierenden Äste der Bauchwand sind nicht selten mehrfach und in ihren Austrittstellen häufig unregelmässiger.

a) Verbindungen der Interkostalnerven.

1. Verbindungen mit den ventralen Ästen der benachbarten Körpersegmente; so mit CVIII durch den Verbindungsast von THI; mit LI durch THXII.

2. Abgesehen von der Verbindung zwischen THI und THII gehen die Interkostalnerven nur selten unter sich selbst Verbindungen ein. Unter den übrigen werden dennoch, was in systematischer Hinsicht bemerkenswert erscheint, hier und da Verbindungen hergestellt durch feine Fäden, welche von einem oberen Nerven ausgehen und zu einem unteren gelangen (s. S. 508 über Plexusbildungen).

b) Zweige der Interkostalnerven.

1. Muskelzweige:

Es empfiehlt sich, die 7 oberen von den 5 unteren zu trennen, da letztere grösstenteils zu den Bauchmuskeln ziehen.

Die sieben oberen Interkostalnerven entsenden folgende Muskelzweige:

α) für die äusseren und inneren Interkostalmuskeln mit den Subcostales; sind in jedem Spatium interosseum mehrfach vorhanden, der hinterste ist meist der stärkste;

β) für die Levatores costarum; vom Anfangsteile der Nerven;

γ) für den Serratus posterior superior. Sie stammen von THI—IV, dringen durch die Intercostales externi hindurch zu den 4 Zacken (Rieländer); die oberste Zacke erhält oft noch einen Faden vom Armgeflechte;

δ) für den Transversus thoracis; vom THIII—VI;

ε) für den obersten Teil des Rectus abdominis; vom THV—VII.

Die fünf unteren Interkostalnerven entsenden folgende Muskelzweige:

α) für die äusseren und inneren Interkostalmuskeln mit den Subcostales;

β) für die unteren Levatores costarum;

γ) für den Serratus posterior inferior; von Thix—xi (Rieländer);

δ) für die Mm. obliquus abdominis externus, internus und transversus abdominis. Sie werden versorgt, indem die 5 unteren Interkostalnerven zwischen dem Obliquus internus und Transversus hinziehen;

ε) für den Rektus unterhalb der Inscriptio prima. Die vorderen Enden der 5 unteren Interkostalnerven gelangen nämlich aus dem Zwischenraume zwischen Transversus und Obliquus internus abdominis in die Rektusscheide und dringen von innen in das Fleisch vor;

ζ) für den M. pyramidalis;

η) für den Kostalteil des Zwerchfelles (Luschka); neuerdings bestritten.

2. Hautzweige.

Sie sind stärker als die Muskelzweige und zerfallen in Rami cutanei laterales und anteriores.

a) Rami cutanei laterales.

Sie treten von den Interkostalnerven etwa in der Mitte des Interkostalraumes ab und heissen auch Rami externi zum Unterschiede von den Fortsetzungen des Stammes, den Rami interni. In der Mitte zwischen der vertikalen Linea axillaris und der vorderen Medianlinie treten sie durch die Intercostales externi, die untersten durch den Obliquus abdominis externus, unter die Haut. Die 7 oberen kommen dabei zwischen den Zacken des Serratus anterior zum Vorschein, die unteren vor den Rippenzacken des Latissimus dorsi. Der R. cutaneus lateralis von Thxii durchbricht den Obliquus abdominis externus.

Alle diese Rami cutanei laterales teilen sich im Bereiche der genannten Muskelzacken in 2 Zweige, die unter der Haut nach entgegengesetzten Richtungen auseinanderfahren; die stärkeren vorderen, Rami anteriores, nach vorn, die hinteren, Rami posteriores, nach hinten. Der hintere Ast des cutaneus lateralis von Thii ist der mehrfach erwähnte N. intercosto-brachialis.

Die Rami cutanei anteriores von Thii—vi begeben sich um den Rand des Pectoralis major medianwärts und versorgen die Haut bis zur Brustwarze. Vom vierten bis sechsten gelangen auch Zweige in die Milchdrüse, Rami mammarii laterales (Eckhardt). Diejenigen des Thvii—xi versorgen die Bauchhaut bis etwa zum lateralen Rande des Rectus abdominis. Der Ramus cutaneus anterior von Thxii schickt ausserdem einen Zweig über die Crista iliaca zu der über dem Glutaeus medius gelegenen Haut; er lässt sich bisweilen bis zur Gegend des Trochanter major verfolgen.

Die Rami cutanei laterales von Thii—vi werden auch Nn. cutanei pectoris laterales genannt, während diejenigen von Thvii—xi oder xii Nn. cutanei abdominales laterales heissen.

b) Rami cutanei anteriores.

Die vorderen perforierenden Äste der sechs oberen Interkostalnerven werden Nn. cutanei pectoris anteriores genannt. Sie gelangen, den Pectoralis major durchbrechend, am Seitenrande des Sternum zur Haut, um sich in ihr medianwärts und lateralwärts auszubreiten. Zweige des zweiten bis vierten vorderen Hautnerven gelangen zur Haut der Milchdrüse, Rami mammarii mediales.

Die vorderen perforierenden Äste der sechs unteren Interkostalnerven werden Nn. cutanei abdominis anteriores genannt. Sie sind die sensiblen Endzweige der in die Rektusscheide eingetretenen, den Rektus versorgenden Nerven. Sie durchbrechen den Muskel oder gelangen um seinen medialen Rand zum vorderen Blatte der Rektusscheide und treten durch die Lücken desselben zur Haut. Der betreffende Ast des letzten Interkostalnerven liegt etwas unterhalb der Mitte des Abstandes zwischen Nabel und Schambeinfuge.

Rückblick.

Dem Geschilderten zufolge ist das grosse, von den Rami posteriores und Rami anteriores der Nn. thoracales versorgte Hautgebiet auf jeder Körperseite in sechs verschieden breite Längsfelder zerlegbar, welche von entsprechenden segmentalen Scharen von Hautnervenzweigen aufgesucht werden.

4. Das Beingeflecht. Plexus cruralis.

Das Beingeflecht zerfällt in einen oberen, zugleich vorderen, und in einen unteren, zugleich hinteren Teil; jener stellt den Plexus lumbalis, dieser den Plexus sacralis dar.

Das Beingeflecht lässt besonders in seinem unteren Abschnitte, dem Plexus sacralis, eine schichtweise Anordnung der Nerven für die Streck- und Beugeseite der unteren Extremität erkennen und schliesst sich in dieser Hinsicht an das Armgeflecht an. Was aber von den Schichten des Armgeflechtes oben erwähnt worden ist, hat auch hier Beachtung zu finden; man darf sich nicht zu der Meinung verleiten lassen, dass die mehr ventral oder dorsal gelegenen Schichten des Plexus mit einer Scheidung in ventrale und dorsale Nerven in morphologischem Sinne zusammenfalle; das ventrale und dorsale Nervenlager der unteren Extremität stammt ausschliesslich von ventralen Ästen der Spinalnerven ab.

Zum ventralen Lager sind nach Eisler zu zählen (in Fig. 468 durch verschiedene Helligkeit angedeutet): der ventrale Teil des Ilio-hypogastricus, Nn. ilio-inguinalis, spermaticus externus, R. medialis des N. lumbo-inguinalis, Nn. cutanei femoris medialis mit pectineus, saphenus, tibialis. Zum dorsalen Lager gehören: die Nerven für den Quadratus lumborum und Iliopsoas; der dorsale Teil des Ilio-hypogastricus, der R. lateralis des N. lumbo-inguinalis, die Nn. cutaneus femoris lateralis, cutaneus femoris anterior; Sartoriuszweige, die Nerven des Quadriceps, der N. peronaeus, die Nn. cutanei clunium; beiden Schichten entstammt der Nn. cutaneus femoris posterior.

Im Beingeflechte kommen in bedeutendem Grade Schwankungen seiner Zusammensetzung vor. Der ganze Plexus kann um einen Wirbel caudal, seltener cranial verschoben sein. Im ersten Falle befestigt sich das Hüftbein am 26., im zweiten am 24. Wirbel, statt, wie normal, am 25. Wirbel.

Uzschneider, A., Die Lendennerven des Affen und des Menschen. München, J. F. Lehmann, 1892.

Ruge, G., Verschiebungen in den Endgebieten der Nerven des Plexus lumbalis der Primaten. Morph. Jahrb. XX, 1893.

A. Plexus lumbalis, Lendengeflecht.

Die Stärke der Rami anteriores der Lendennerven nimmt vom ersten bis fünften bedeutend zu; LI hat etwa 2,5 mm D., LII bereits gegen 4, LIII und LIV gegen 6, LV sogar gegen 7 mm D.

Die Rami anteriores der Lendenwirbel werden durch Ansae miteinander verbunden. LI—III (d. i. ihre Rami anteriores) und die obere Hälfte von LIV treten auf diese Weise zu einem bedeutenden Geflechte zusammen, dem Lendengeflechte.

Die untere kleinere Hälfte von LIV verbindet sich mit LV zu einem dicken Stamme, Truncus lumbo-sacralis, welcher über die Linea arcuata ins kleine Becken gelangt und sich vor dem M. piriformis mit den nächstfolgenden Rami anteriores zum Plexus sacralis vereinigt.

Die drei Ansae lumbales verhalten sich folgendermassen. LI teilt sich in zwei Zweige, von welchen der obere sich in periphere Äste auflöst, der untere mit LII verbindet. Dieser verbindet sich am 4. Lendenwirbel mit dem grösseren Teile von LIII, gleich darauf mit der

grösseren Hälfte von LIV. Durch spitzwinkelige Vereinigung dieser drei Wurzeln entsteht der Hauptnerv des Plexus, N. femoralis.

Der Plexus lumbalis tritt nicht frei auf der hinteren Bauchwand zu Tage, sondern ist im Fleische des M. psoas verborgen und liegt vor den Processus costotransversarii der Lendenwirbel.



Fig. 468.

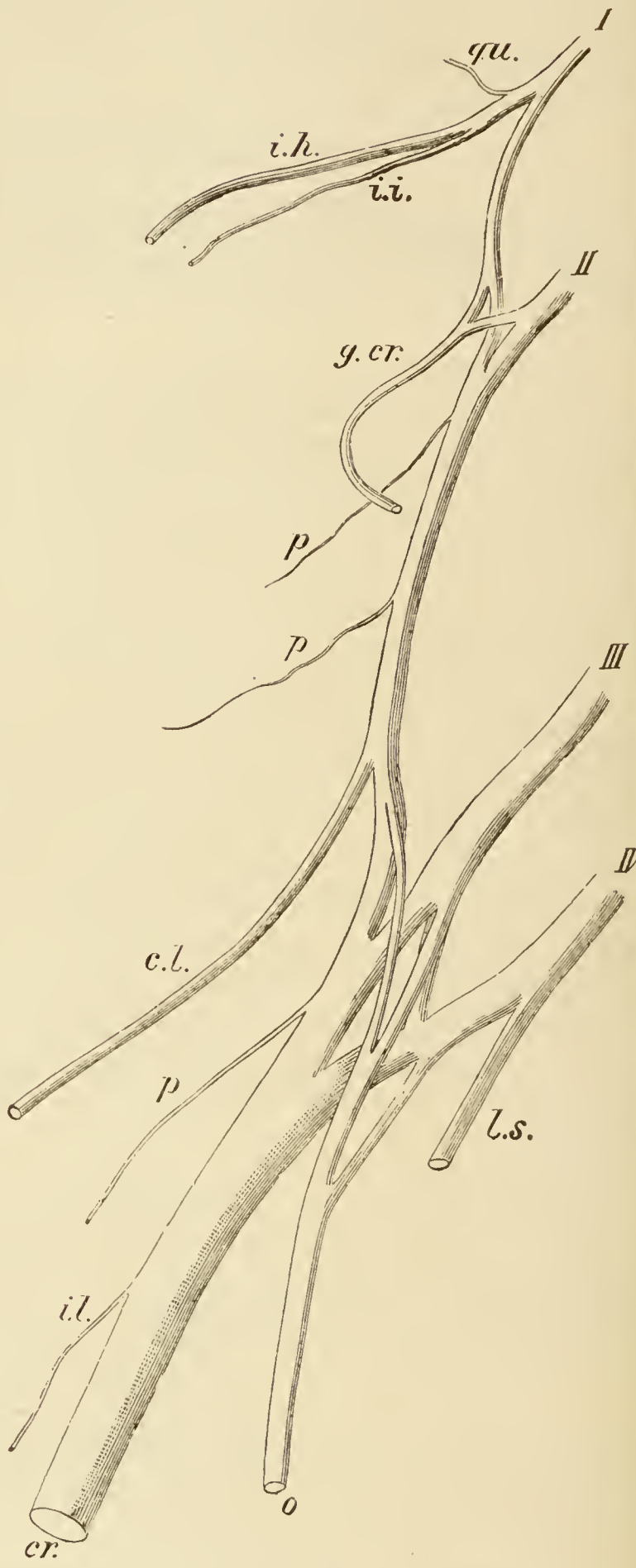

Fig. 469.

Fig. 468. Plexus lumbo-sacralis. Ventralansicht.

rl R. cut. lat. des N. subcostalis; *ih* N. iliohypogastricus; *ri* dessen R. iliacus: *ii* N. ilio-inguinalis; *ql* N. für Quadratus lumb.; *se* N. spermat. ext.; *li* N. lumbo-inguinalis; *p* N. für Psoas; *cl* N. cutan. fem. lat.; *i* N. für M. iliacus; *ip* N. für Iliopsoas; *Cr* N. femoralis; *oo* N. obturat. access.; *o* N. obturatorius; *gs* N. glut. sup.; *pi* Nn. für Piriformis; *Pe* N. peronaeus; *gi* N. glut. inf.; *Ni* N. tibialis; *fl* Nn. für Flexores cruris; *q* N. für Quadrat. fem. und Gemell. inf.; *oi* N. für Obturator int. und Gemell. sup.; *cp* N. cut. fem. post.; *cm* N. cut. clun. inf. medialis (N. perforans lig. tuberoso-sacrum); *pu* N. pudendus; *h* N. haemorrhoidalis ext.; *l* N. für Levator ani; *c* N. für Coccygeus; *a*, *b* Nn. ano-coccygei. (P. Eisler.)

Fig. 469. Plexus lumbalis.

I, II, III, IV ventraler Ast des ersten bis vierten Lumbalnerven; *ih* N. ilio-hypogastricus; *ii* N. ilio-inguinalis; *gcr* N. genito-femoralis; *p*, *p* Zweige für den Psoas; *qu* Zweig für den M. quadratus lumborum; *o* N. obturatorius mit drei Wurzeln; *cr* N. femoralis mit drei Wurzeln; *il* Zweig zu dem Musc. iliacus internus; *cl* cutaneus lateralis femoris; *ls* Verbindungszweig des Plexus lumbalis mit dem Plexus sacralis.

a) Verbindungen des Plexus lumbalis.

1. mit Thxii;
2. mit dem Plexus sacralis durch die untere Hälfte von Liv;
3. mit dem Lendenteile des Sympathicus durch 2—3 lange Rami communicantes.

b) Äste des Plexus lumbalis.

Der Übersichtlichkeit wegen kann man die Äste des Plexus in kurze und lange einteilen.

Kurze Äste:

1. Der Nerv für den Quadratus lumborum; aus dem Anfange von Li;
2. die Nerven für den Psoas major und minor; von der Ansa lumbalis ii und iii;

lange Äste:

3. N. lumbo-dorsalis. Er entspricht einem Interkostalnerven; schon innerhalb des Psoas oder ausserhalb desselben zerfällt er in seine beiden Endäste, ilio-hypogastricus und ilio-inguinalis.

a) N. ilio-hypogastricus.

Er gelangt zur vorderen Fläche des Quadratus lumborum, zieht parallel dem letzten Interkostalnerven herab und tritt über der Crista iliaca zwischen den M. transversus und Obliquus abdominis internus. Über der Mitte der Crista iliaca giebt er seinen Ramus cutaneus lateralis ab, welcher Ramus iliacus genannt wird. Denn derselbe durchbricht oberhalb der Mitte der Crista iliaca den Obliquus internus und externus, steigt über der Crista iliaca abwärts zur Haut über dem Glutaeus medius, wo er mit dem cutaneus lateralis des Intercostalis XII Verbindungen einzugehen pflegt.

Die Fortsetzung des Stammes, Ramus hypogastricus (Bauchast) genannt, setzt zwischen den genannten beiden Muskeln ihren Weg fort, giebt beiden Muskeln und dem Obliquus externus Zweige, durchbricht oberhalb des inneren Leistenringes den Obliquus internus und die Sehne des externus und gelangt an der oberen medialen Seite des äusseren Leistenringes unter die Haut, als Ramus cutaneus anterior. Über der Spina iliaca anterior superior verbindet er sich mit dem folgenden Nerven und kann ihn ganz in seine Bahn herüberziehen.

b) N. ilio-inguinalis.

Er ist dünner als der vorige, verläuft dem vorhergehenden ähnlich und etwas unterhalb desselben über den Quadratus lumborum, zieht dicht über der Crista iliaca zum Transversus, durchbricht ihn etwas weiter vorn als jener, nimmt zwischen ihm und dem internus seinen Weg nach vorn, geht die genannte Verbindung mit dem vorigen ein und gelangt durch den Leistenkanal oder unter Durchbrechung des unteren Schenkels des äusseren Leistenringes zum Samenstrange, wo er in seine Endzweige zerfällt.

Die drei breiten Bauchmuskeln erhalten feine Fäden von ihm. Die sensiblen Endfäden zerfallen in laterale und mediale und sind als Teile des Ramus cutaneus anterior aufzufassen.

Die lateralen Endfäden verbreiten sich in der Haut der medialen Leistengegend und (unbeständig) in der Haut des obersten medialen Teiles des Oberschenkels.

Die medialen Endfäden dagegen ziehen zur Haut des Mons pubis und endigen hier.

4. N. genito-femoralis.

Stammt (mit zwei Wurzeln) aus der Ansa lumbalis i und aus Lii. Im Psoas oder ausserhalb teilt er sich in seine beiden Endäste, N. spermaticus externus und N. lumbo-inguinalis, die auch gesondert entspringen können.

α) N. spermaticus externus;

enthält die aus Li stammenden Fasern des N. genito-femoralis, läuft in der Nähe des medialen Randes der Psoas herab, giebt der A. iliaca externa einen Zweig, kreuzt die Vasa iliaca externa und biegt medial vom inneren Leistenringe zur

hinteren Wand des Leistenkanales empor. So gelangt er zur medialen Seite des Samenstranges (oder des Lig. uteri rotundum) und begleitet ihn durch den Leistenkanal hindurch in den Hodensack. Er ist besonders für den M. cremaster und die Tunica dartos bestimmt, geht auch Verbindungen mit dem sympathischen Plexus spermaticus internus ein, der die A. spermatica interna umstrickt.

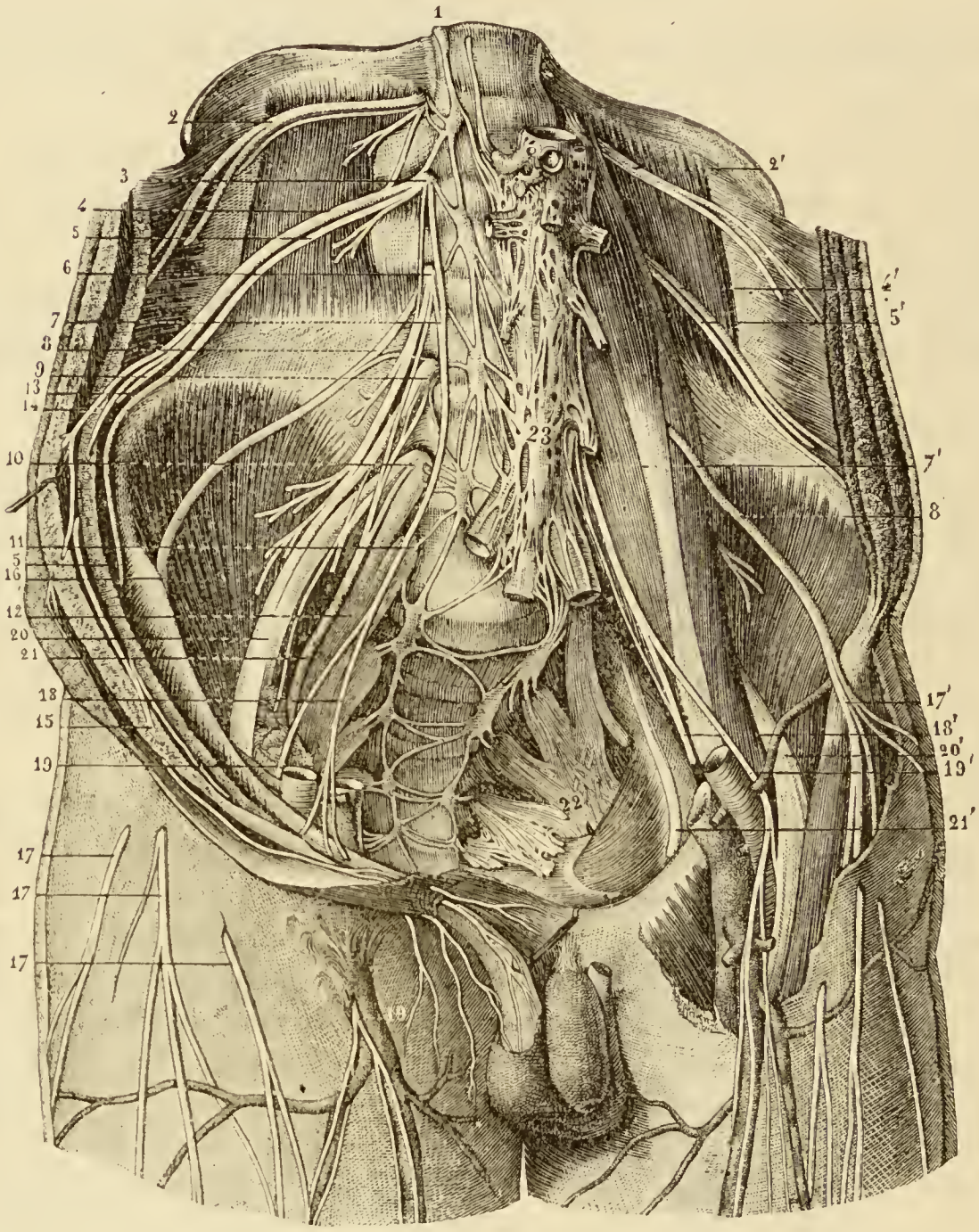

Fig. 470.

Ansicht der Äste des Lendengeflechtes von vorn. (Hirschfeld und Leveillé.) 1/4.

Auf der rechten Seite ist der Psoas major wegpräpariert, links ist die vordere Bauchwand samt dem Lig. inguinale entfernt. 1 Grenzstrang des Sympathicus; 2, 2′ vorderer Ast des zwölften Brustnerven; 3 erster Lendennerv; 4, 4′ N. ilio-hypogastricus; 5, 5′ N. ilio-inguinalis; 6 zweiter Lendennerv; 7, 7′ N. genito-femoralis; 8, 8′ N. cutaneus femoris lateralis; 9 dritter Lendennerv; 10 vierter, 11 fünfter Lendennerv; 12 Truncus lumbosacralis; 13 Ramus hypogastricus; 14 Ramus iliacus n. ilio-hypogastrici; 15 Ramus inguinalis n. ilio-inguinalis; 16 N. cutaneus femoris lateralis dexter; 17, 17, 17 seine Hautäste; 17′ N. cutaneus femoris lateralis sinister; 18, 18′ N. spermaticus externus; 19, 19′ N. lumbo-inguinalis; 20, 20′ N. femoralis; 21, 21′ N. obturatorius; 22 N. ischiadicus sinister; 23 Plexus aorticus n. sympathici in Verbindung mit den benachbarten Geflechten und dem Grenzstrange.

Nach seinem Austritte aus dem Leistenkanale verbindet er sich mit Fäden des N. ilio-inguinalis; hieraus wird die vollständige oder teilweise Vertretung beider Nerven verständlich.

β) N. lumbo-inguinalis;

aus LII stammend, zieht lateral vom vorigen auf dem Psoas herab und begiebt sich lateral von den Schenkelgefässen unter dem Lig. inguinale unter die Haut der vorderen Fläche des Oberschenkels. Einige seiner Zweige treten durch die Fossa ovalis aus, andere lateral von ihr. Die letzten Zweige können zuweilen bis zur Mitte des Oberschenkels verfolgt werden. Der Lumbo-inguinalis über-

nimmt nicht selten Fasern aus der Bahn des Ilio-inguinalis und kann vollständig dessen Hautäste abgeben.

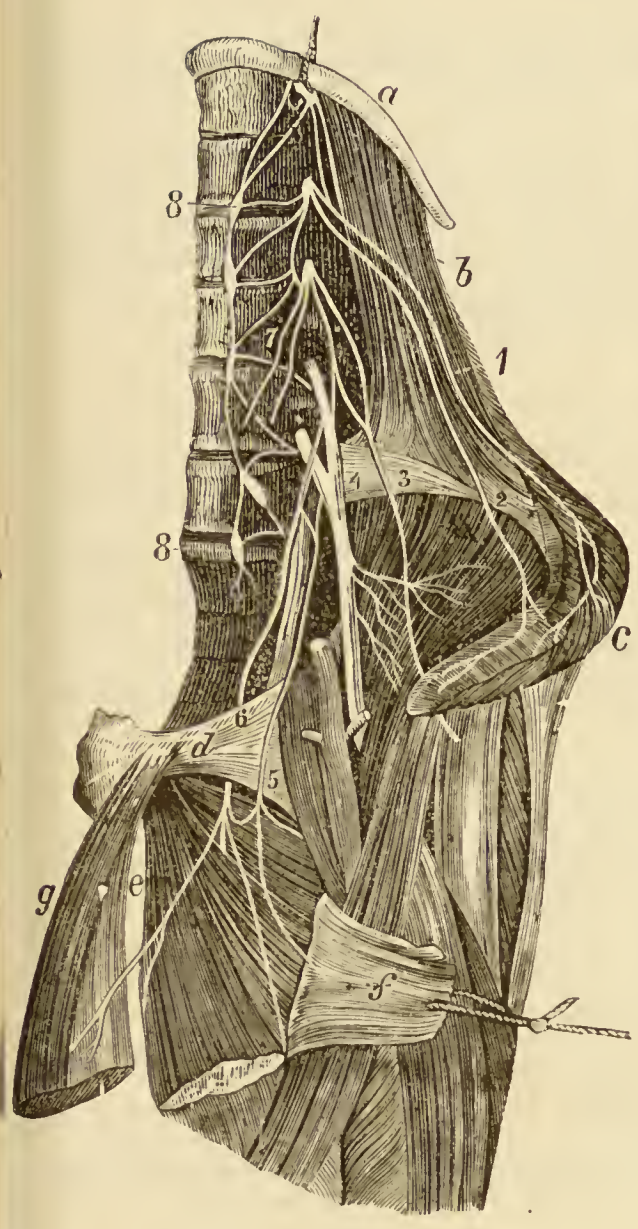

Fig. 471.

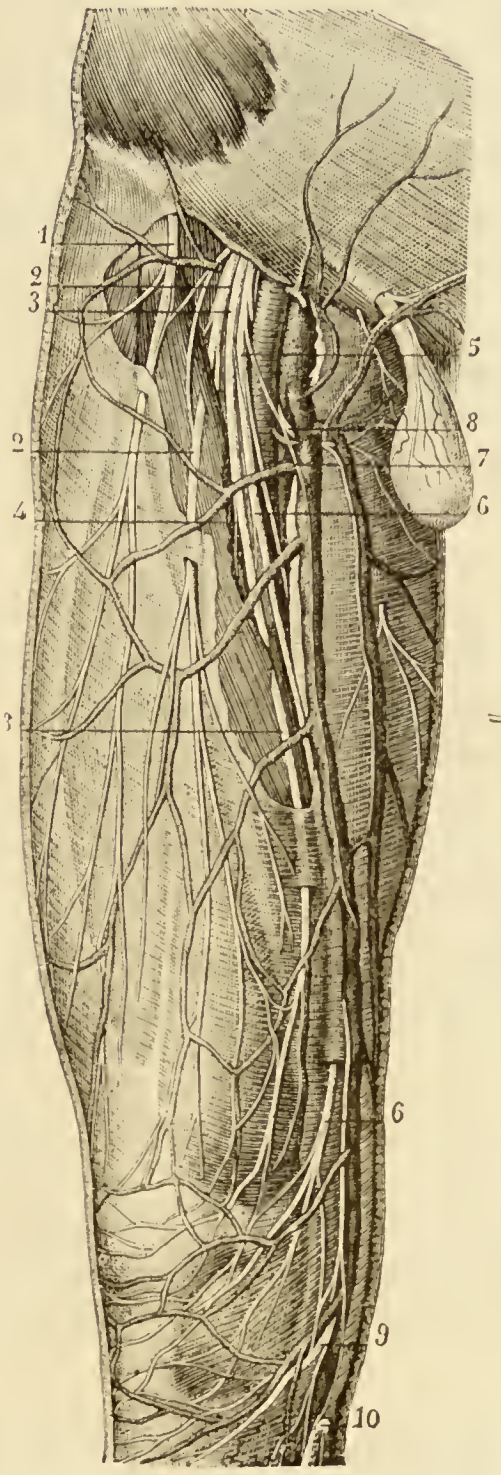

Fig. 472.

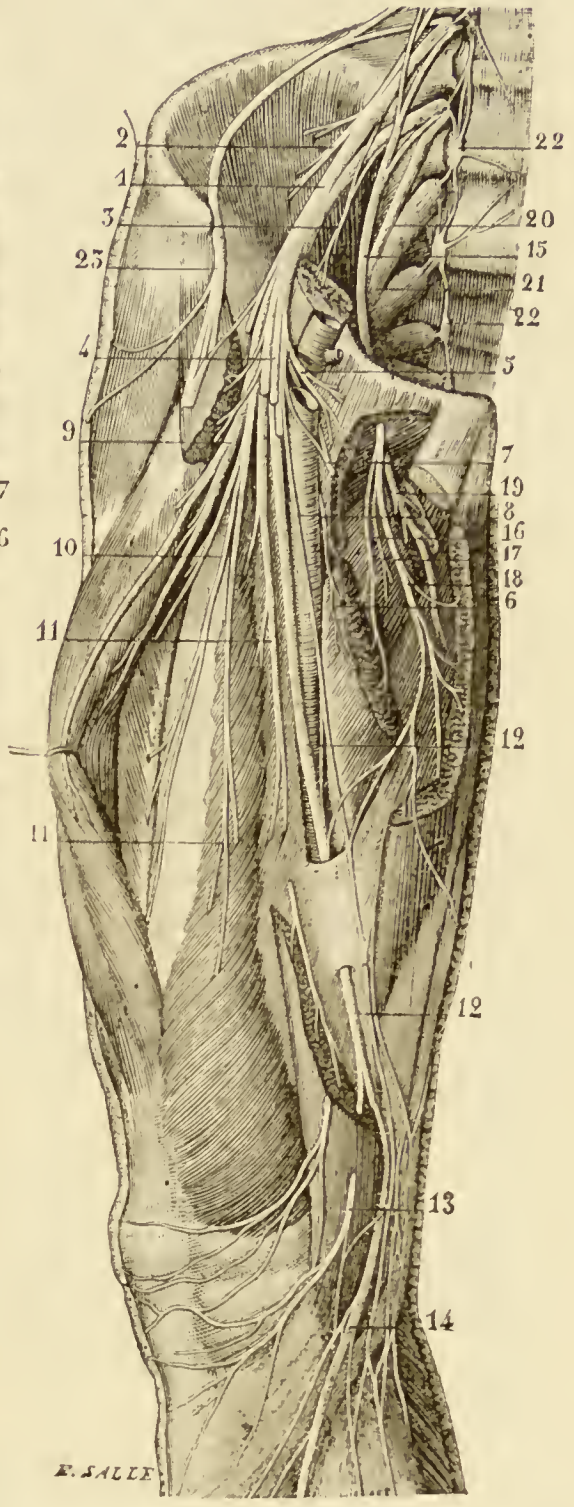

Fig. 473.

Fig. 471. Das Lendengeflecht von vorn mit der Verteilung seiner oberen Äste. Zum Teile nach J. A. Schmidt (1794). 1/5.

a letzte Rippe; *b* M. quadratus lumborum; *c* seitliche Bauchmuskeln, dicht am Hüftkamme abgeschnitten; *d* Schambein; *e* M. adductor brevis; *f* M. pectineus abgeschnitten und zurückgeschlagen: *g* M. adductor longus; 1 N. ilio-hypogastricus; 2 N. ilio-inguinalis; 3 N. cutaneus lateralis; 4 N. femoralis; 5 N. obturatorius accessorius; 6 N. obturatorius, durch eine Schlinge unterhalb des Schambeines mit dem vorigen verbunden; 7 N. genito-femoralis; 8 Grenzstrang des N. sympathicus.

Fig. 472. Hautnerven an der vorderen und medialen Fläche des Oberschenkels. (Hirschfeld und Leveillé.) 1/5.

1 N. cutaneus femoris lateralis; 2, 3 Nn. cutanei femoris anteriores (medii); 4 Zweig für den M. sartorius; 5, 6, 7, 8 N. cutaneus anterior (medialis) und seine Zweige; 9 R. patellaris des N. saphenus; 10 Fortsetzung des N. saphenus am Unterschenkel. An der medialen Seite des Oberschenkels etwas unterhalb des Scrotum sieht man ferner den Austritt des R. cutaneus n. obturatorii.

Fig. 473. Tiefe Nerven an der vorderen und medialen Fläche des Oberschenkels. (Hirschfeld und Leveillé.) 1/5.

1 N. femoralis; 2 seine Zweige zum M. iliacus internus; 3 Ast zum unteren Teile des M. psoas; 4 Zweige des R terminalis anterior durchschnitten; 5 Nerv des M. pectineus: 6, 7, 8 Gebiet der Nn. cutanei mediales; 9 Zweige für den Musc. rectus femoris; 10 Zweige zum M. vastus lateralis; 11 Zweige zum M. femoralis und vastus medialis; 12 N. saphenus; 13 R. patellaris desselben; 14 Fortsetzung desselben am Unterschenkel; 15 N. obturatorius; 16 sein Zweig zum M. adductor longus; 17 Zweig zum M. adductor brevis; 18 Zweig zum M. gracilis; 19 tiefer Ast des N. obturatorius zum M. adductor magnus; 20 N. lumbo-sacralis; 21 N. sacralis 1.; 22 Grenzstrang des Sympathicus; 23 N. cutaneus femoris lateralis.

5. N. cutaneus femoris lateralis.

Er entsteht aus der Ansa lumbalis II, gelangt an die laterale Seite des Psoas, sodann auf den M. iliacus internus und zieht, von der Fascia iliaca bedeckt, herab zur Gegend der Spina iliaca anterior superior. Unter dem Lig. inguinale und vor der A. circumflexa ilium interna hinwegziehend betritt er das Oberschenkelgebiet, liegt hier unter dem oberflächlichen Blatte der Fascia und teilt sich in einen stärkeren absteigenden und schwächeren hinteren Ast, welche getrennt die Fascia durchsetzen.

α) Der Ramus posterior wendet sich über dem Tensor fasciae nach hinten und gelangt bis zur Gesässgegend.

β) Der Ramus anterior gelangt 3—5 cm unterhalb des Lig. inguinale unter die Haut, zieht längs der Vorderfläche des Vastus lateralis bis zur lateralen Kniegegend herab und sendet besonders laterale Zweige aus. Hier und da verläuft der Nerv streckenweise in der Bahn des N. femoralis.

6. N. femoralis.

Er geht mit drei Wurzeln aus LII, III, IV, mit einer vierten wahrscheinlich aus LI hervor und stellt einen starken, abgeplatteten, 5—6 mm breiten Stamm dar, welcher sich zwischen den Psoas und Iliacus legt und unter dem Lig. inguinale, in der Lacuna muscularis, lateral von den grossen Schenkelgefässen zum Oberschenkel zieht. Beim Übergange zum Oberschenkel gelangt der Nerv allmählich auf die mediale Fläche des Iliopsoas und zerfällt hier rasch in eine Fülle von Zweigen, die sich auf ein vorderes, vorzugsweise sensibles, und ein hinteres, vorzugsweise motorisches Bündel zurückführen lassen.

Bis zum Zerfallen in diese beiden Endbündel werden von ihm abgegeben:

a) Rami musculares superiores, 2—4 Zweige für den Beckenteil des Iliacus internus, einer für den Psoas.

b) N. arteriae femoralis proprius; entsteht schon in der Beckenhöhle, verläuft mit dem N. femoralis und verlässt ihn unterhalb des Lig. inguinale, um an der Scheide der grossen Gefässe herabzuziehen. Von den die A. profunda begleitenden Fäden dringt einer durch das Foramen nutricium in das Schenkelbein, andere in das Periost.

c) Der Nerv für den M. pectineus gelangt hinter den Schenkelgefässen zur vorderen Muskelfläche.

Aus dem vorderen, vorzugsweise sensiblen Endbündel des N. femoralis entstehen:

d) Rami cutanei anteriores.

α) Nn. cutanei femoris medii, meist 2; der eine giebt dem Sartorius einen Zweig, durchbohrt meist diesen Muskel im oberen Drittel, darauf die Fascia lata und zieht vor dem Rectus femoris bis zum Knie herab.

Der andere kann mit dem vorigen anfangs vereinigt sein, durchbohrt nur selten den Sartorius, sondern gelangt meist an dessen medialer Seite zur Haut und dringt bis zum Knie vor. Beide Nerven gehen mit dem N. lumbo-inguinalis häufig Verbindungen ein.

β) Nn. cutanei mediales, meist in 2—3 Nerven zerfallend. Einer derselben durchbohrt die Fascie unmittelbar unter der Fossa ovalis, schliesst sich der V. saphena magna an und kann bis zum Knie verfolgt werden. Er verbindet sich gewöhnlich mit dem Hautaste des N. obturatorius.

Ein zweiter, stärkerer, manchmal doppelter Nerv läuft am medialen Rande des Sartorius herab, durchbohrt oberhalb der Kniescheibe die Fascie, um in der Haut der medialen Seite des Kniees sich zu verbreiten.

Aus dem hinteren, vorzugsweise motorischen Endbündel des N. femoralis gehen hervor:

e) Der Ast für den Rectus femoris. Von ihm und einigen anderen Muskelzweigen werden feine Fäden zur Hüftgelenkkapsel abgegeben (Rüdinger).

f) Der Ast für den Vastus lateralis.

g) Einige Äste für den Vastus medius. Die unteren Zweige von ihnen versorgen auch den Mm. articularis genu, dringen aber mit ansehnlichen Zweigen (untere Epiphysennerven) über die Grenzen des Muskels hinaus zum Perioste und zur Kniegelenkkapsel (Rauber).

h) Der Nerv für den Vastus medialis. Dringt ebenfalls mit einem ansehnlichen Endstücke bis zur Kniegelenkkapsel vor (Rauber).

i) Der N. saphenus bildet die Fortsetzung des hinteren Endbündels, liegt am Oberschenkel anfangs der lateralen, weiter unten der vorderen Fläche der A. femoralis an, tritt mit den Vasa femoralia in den Canalis adductorius, durchbricht dessen vordere Wand und zieht, vom Sartorius bedeckt, in der Rinne zwischen dem Vastus medialis und Adductor magnus zur medialen Seite des Kniees herab. Hier gelangt er an der Sehne des Sartorius unter die Haut und zur V. saphena magna, um längs derselben am Unterschenkel subkutan herabzuziehen und vor dem Malleolus medialis in die Haut des medialen Fussraudes auszustrahlen. Einer seiner Zweige geht hier eine Verbindung mit dem N. peronaeus superficialis ein. Meist endigt der Nerv im Metatarsalgebiete, ohne zur grossen Zehe zu gelangen. In seltenen Fällen endigt er schon am Knie und wird am Unterschenkel durch einen Zweig des N. tibialis ersetzt (H. Meyer).

Auf seinem Wege gehen aus ihm folgende Zweige hervor:

α) ein Ramus articularis genu (Rüdinger);

β) ein Ramus patellaris, zur Haut der medialen Seite des Kniees bis zur vorderen Fläche der Patella;

γ) Nn. cutanei cruris mediales; es sind mediale vordere und mediale hintere Zweige vorhanden, welche die Haut über der medialen Fläche der Tibia und die mediale Wadenhaut versorgen. Ein grösserer medialer Parallelzweig führt den Namen N. cutaneus surae medialis.

7. N. obturatorius.

Wird meist aus drei Wurzeln gebildet, die aus der Ansa lumbalis II, sowie aus LII und LIII stammen und noch innerhalb des Psoas zusammentreten. Der Stamm läuft am medialen Rande des Psoas hinab, gelangt hinter den Vasa iliaca communia ins kleine Becken und zum Canalis obturatorius. Innerhalb desselben zerfällt er in seine beiden Endäste.

Vorher entlässt er nur einen Nerven, den Ramus muscularis für den M. obturator externus; er durchläuft den Kanal und tritt in den Muskel ein.

Der vordere Endast, Ramus anterior, gelangt in den Zwischenraum zwischen dem Adductor brevis und Adductor longus und zerfällt in eine Reihe von Zweigen. Diese sind:

a) Der Ast für den Adductor brevis,

b) der Ast für den Adductor longus,

c) der Ast für den Gracilis. Mit ihm entspringt gemeinsam

d) der Ramus cutaneus obturatorius. Er begiebt sich zwischen dem Adductor longus und Gracilis zur Haut der medialen Seite des Oberschenkels und verbindet sich mit den Cutanei mediales des N. femoralis.

Der hintere Endast, Ramus posterior, durchbohrt häufig den M. obturator externus, gelangt zwischen ihm und dem M. adductor brevis zur vorderen Fläche des Adductor magnus und entsendet:

a) 1—2 Rami articulares für das Hüftgelenk,
b) einen Zweig für den Adductor minimus,
c) einen Zweig für den Adductor magnus,
d) unbeständig ist ein Zweig für den Pectineus,
e) unbeständig ist ferner ein Zweig für die hintere Wand der Kniegelenkkapsel.

Nicht selten kommt ein N. obturatorius accessorius vor; er entsteht aus LIII und LIV, tritt über dem Schambeine zum Oberschenkel, verbindet sich mit dem N. obturatorius, giebt Zweige zum Pektineus und Hüftgelenke (J. A. Schmidt).

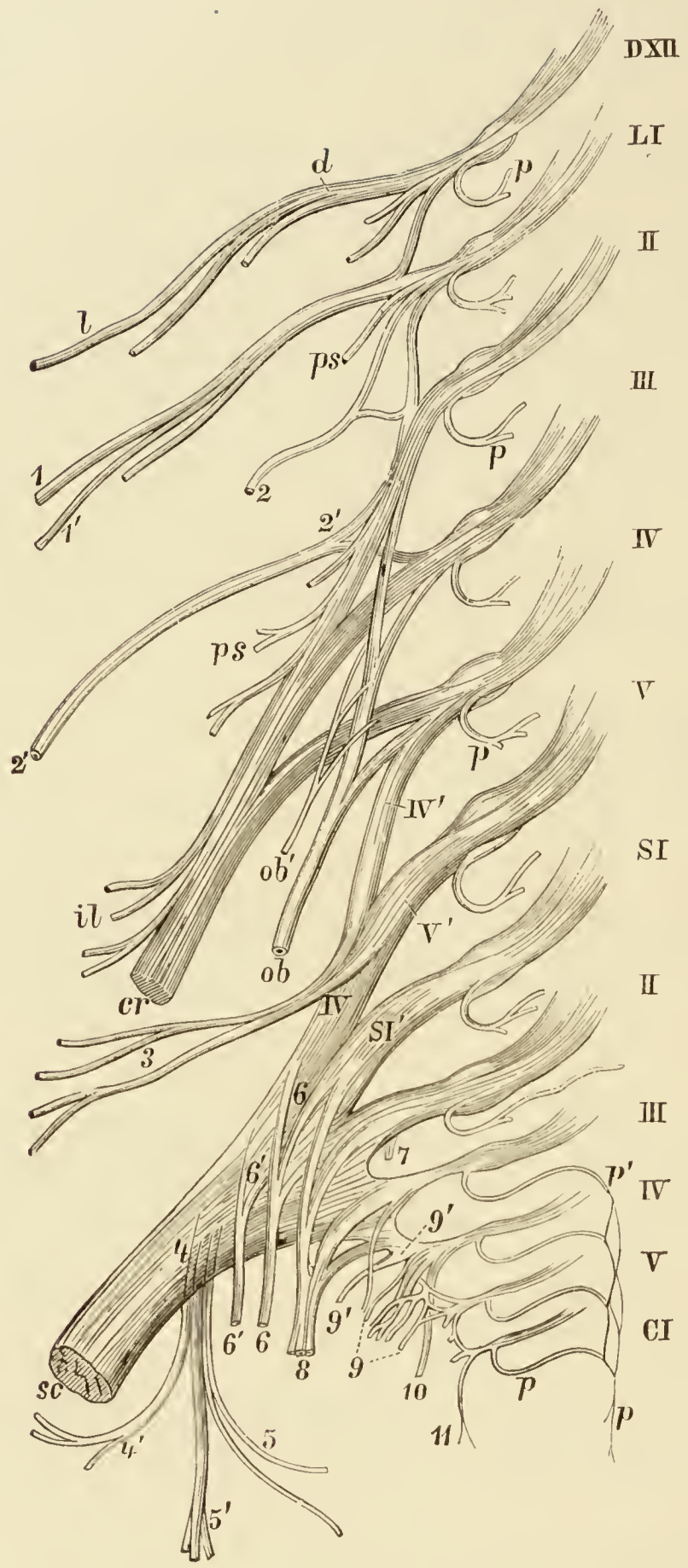

Fig. 474.

Schematische Darstellung des Plexus lumbosacralis. 1/2.

*D*XII letzter Brustnerv; *L*I—V erster bis fünfter Lendennerv; *S*I—V erster bis fünfter Sakralnerv; *C*I N. coccygeus; *p*, *p*, *p* dorsale Äste dieser Nerven; *p'*, *p'* Plexus sacralis posterior; *L*I bis IV treten zum Plexus lumbalis; *L*IV' bis *S*III zum Plexus sacralis; *S*III und *S*IV zum Plexus pudendus; *S*V und *C*I zum Plexus coccygeus zusammen; *d*, *l* letzter Interkostalnerv; 1 N. ilio-hypogastricus; 1' N. ilio-inguinalis; 2 N. genitofemoralis; 2' N. cutaneus femoris lateralis; *ps*, *ps* Zweige zum M. psoas major; *cr* N. femoralis; *il* Zweige zum M. iliacus internus; *ob* N. obturatorius; *ob'* N. obturatorius accessorius; IV', V' treten zum N. lumbo sacralis zusammen; 3 N. glutaeus superior; 4, 4' N. glutaeus inferior; 5, 5' N. cutaneus femoris posterior; *sc* N. ischiadicus; 6, 6, 6', 6' Zweige zu den Rollmuskeln und zum Hüftgelenke; 7 Zweig für den M. piriformis; 8 N. pudendus; 9, 9 Rami viscerales; 9' Zweig zum M. levator ani; 10 Zweig zum M. coccygeus; 11 N. ano-coccygeus.

B. Plexus sacralis.

Der Plexus sacralis, die grössere untere Hälfte des Beingeflechtes (Plexus cruralis) darstellend, geht aus LIV/2, LV, welche zusammen den S. 539 erwähnten Truncus lumbosacralis ausmachen, sowie aus SI, II, III/2 hervor. Der mächtige Truncus lumbo-sacralis läuft über die Linea arcuata hinab in das kleine Becken und verbindet sich hier mit den übrigen Bestandteilen des Plexus sacralis. Ein grosser Teil von SIII tritt zum Plexus sacralis, der andere Teil zum Plexus pudendus.

Die genannten Nerven konvergieren gegen das Foramen ischiadicum majus und fliessen zu einer vielfach verflochtenen Platte zusammen, aus deren Spitze der N. ischiadicus, der grösste Nerv des Körpers, hervorgeht.

Die Länge der einzelnen Wurzeln des Plexus sacralis ist verschieden; sie nimmt vom oberen zum unteren Ende des Plexus allmählich ab. Ähnlich verhält es sich mit der Stärke der einzelnen Wurzeln; sie nimmt vom fünften Lendennerven an allmählich, vom zweiten Sakralnerven an rasch ab.

Der Plexus sacralis liegt zum Teile auf der vorderen Fläche des M. piriformis. SI kommt über dem oberen Rande des Muskels aus dem Foramen sacrale anterius I, SIII unter dem unteren Muskelrande hervor. Zwischen dem Truncus lumbo-sacralis und SI begiebt sich die A. glutaea superior nach hinten; zwischen SII und SIII die A. glutaea inferior nach unten.

a) Verbindungen des Plexus sacralis:

1. durch den Verbindungszweig von LIV hängt er mit dem Plexus lumbalis zusammen;

2. durch die untere Hälfte von SIII mit dem Plexus pudendus;

3. durch Rami communicantes ist er mit den angrenzenden Teilen des Sympathicus verknüpft.

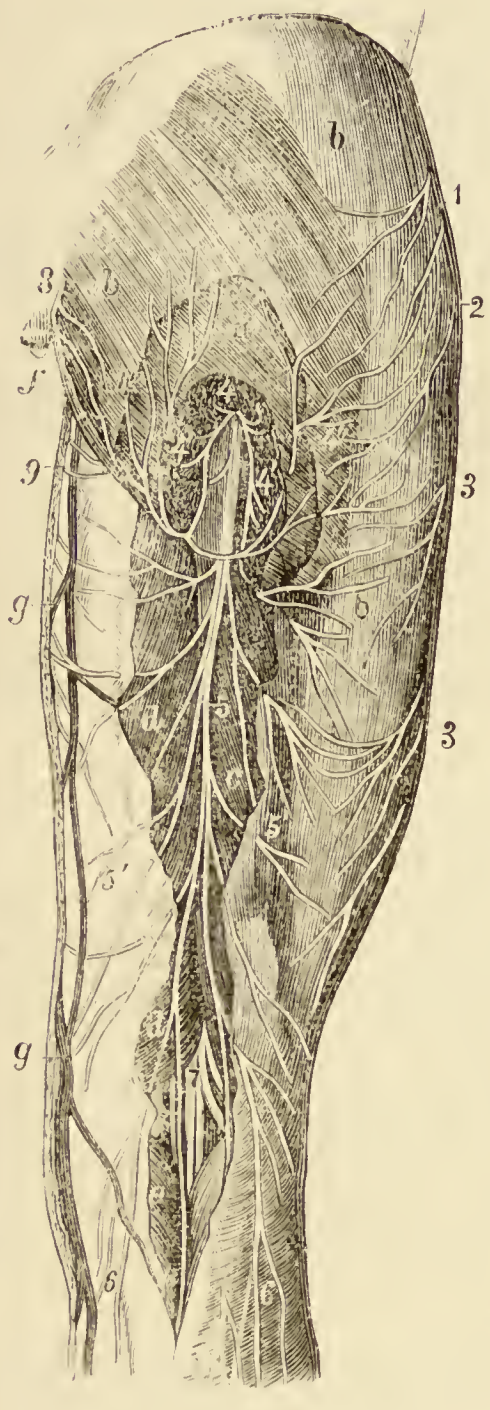

Fig. 475.

Fig. 476.

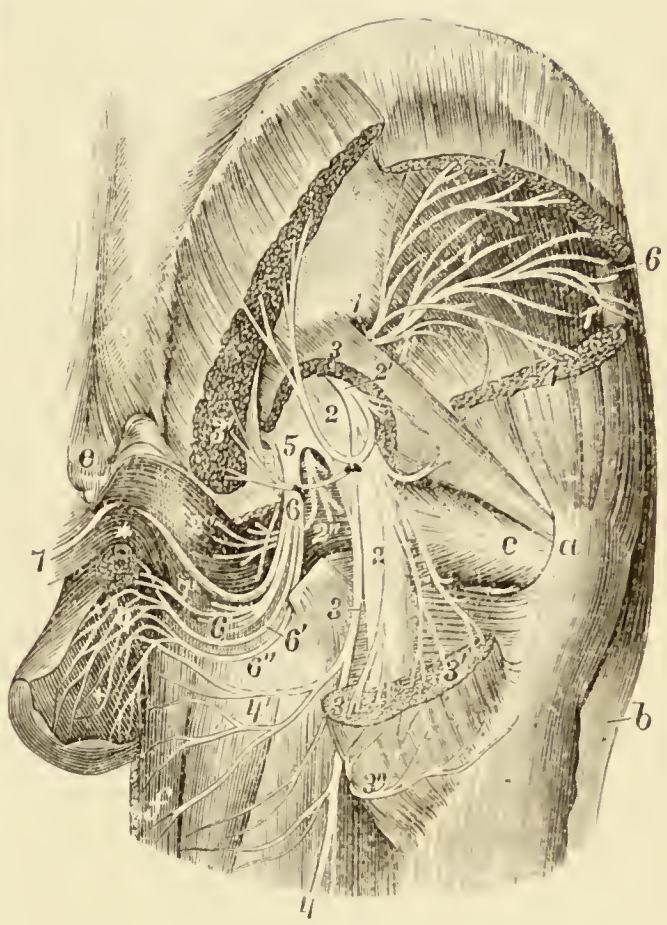

Fig. 477.

Fig. 475. Hintere Hautnerven der Hüfte und des Oberschenkels. (Hirschfeld und Leveillé.) $^1/_5$.

a die Fascia femoris ist in der mittleren Gegend der hinteren Seite des Oberschenkels zum Teile entfernt; aus dem M. glutaeus maximus ist vom unteren Rande aus ein Stück herausgeschnitten; *a* M. glutaeus maximus; *b* Fascia lata femoris; *c* Mm. semitendinosus et semimembranosus; *d* M. biceps femoris; *e* M. gastrocnemius; *f* Os coccygis; *g*, *g* Vena saphena magna; 1, 2 R. iliacus des N. ilio-hypogastricus; 3 Rami posteriores nervi cutanei femoris lateralis; 4, 4′ N. glutaeus inferior; 4″ Nn. cutanei clunium inferiores; 5 N. cutaneus femoris posterior; 5′, 5′ seine Verzweigungen am Oberschenkel; 6, 6 seine Endäste an der Wade; 7 Teilung des N. ischiadicus in seine Endäste; 8 untere Hautzweige des letzten Sakral- und des Steissbeinnerven; 9 Rami perinaeales von 5.

Fig. 476 Die tiefen Nerven der Hüfte und des Oberschenkels. (Hirschfeld und Leveillé.) $^1/_5$.

a M. glutaeus medius; *b* M. glutaeus maximus; *c* M. piriformis; *d* M. rotator triceps; *e* kleiner Kopf des M. biceps femoris; *f* M. semitendinosus; *g* M. semimembranosus; *h* M. gastrocnemius; *i* Art. poplitea; 1 N. glutaeus superior; 2 N. glutaeus inferior; 3, 3′ N. pudendo-haemorrhoidalis; 4 N. cutaneus perinaei; 5 N. cutaneus femoris posterior; 6 N. ischiadicus; 6′, 6′ seine Muskeläste; 7 N. tibialis; 7′ Nn. gastrocnemii; 8 N. peronaeus; 8′ sein Hautast; 9 Hautast des N. tibialis; 9′ Verbindungsast des N. peronaeus mit dem N. saphenus.

Fig. 477. Nerven des Plexus sacralis und N. pudendus. (Hirschfeld und Leveillé.) $^1/_4$.

a Trochanter major; *b* M. tensor fasciae latae; *c* Sehne des M. obturator internus; *d* M. vastus lateralis; *e* Os coccygis; *f* M. gracilis; 1 N. glutaeus superior, oberer Ast; 1′ unterer Ast desselben; 1″ Ast zum M. tensor fasciae latae; 2 N. ischiadicus; 2′ Ast zum M. piriformis; 2″ Zweig zum M. obturator internus; 3 N. cutaneus femoris posterior; 3′ N. glutaeus inferior; 3″ Nn. cutanei clunium inferiores; 4 Rami cutanei femoris; 4′ Rami perinaeales des N. cutaneus femoris posterior; 5 N. pudendus; 6, 6′, 6″ seine Verzweigungen am Damme, Nn. scrotales; 7 N. dorsalis penis.

b) Äste des Plexus sacralis:

1. Zweige für den M. piriformis, von SII stammend;

2. N. glutaeus superior, mit zwei Wurzeln, aus LV bis SII hervorgehend.

In einen oberen und unteren Ast geteilt, verläuft der Nerv hart am Knochen, oberhalb des Piriformis, durch das Foramen ischiadicum majus (For. suprapiriforme).

Der obere, schwächere Ast tritt unter den Glutaeus medius, zieht längs des oberen Randes des Glutaeus minimus nach vorn und verästelt sich im Glutaeus medius.

Der untere Ast zieht zwischen Glutaeus medius und minimus nach vorn, giebt dem Glutaeus medius Zweige, versorgt den minimus und sendet sein vorderstes Bündel in den Tensor fasciae latae.

3. N. glutaeus inferior, entsteht häufig mit dem folgenden vereinigt von der hinteren Fläche des Plexus, aus SI und II. Er verlässt unterhalb des Piriformis die Beckenhöhle und tritt mit auseinanderweichenden Bündeln in den Glutaeus maximus ein. Er giebt auch der Hüftgelenkkapsel Fäden.

4. N. cutaneus femoris posterior, verlässt mit dem N. glutaeus inferior am unteren Rande des Piriformis die Beckenhöhle, zieht, anfänglich dem N. ischiadicus aufliegend, zwischen Tuber ischiadicum und Trochanter major zur hinteren Fläche des Oberschenkels hinab und verbreitet sich in ihm bis zum Knie. Er entsendet folgende Äste:

α) Nn. clunium inferiores, 2—3, schwingen sich um den unteren Rand des Glutaeus maximus anfwärts und endigen in der hier befindlichen Haut.

β) Rami perinaeales, ziehen unterhalb des Tuber ischiadicum in abwärts konvexem Bogen zu der Furche zwischen Damm und Oberschenkel, giebt an die Haut beider Teile Zweige und endet auf der lateralen Seite des Scrotum (Labia majora), indem er sich mit Zweigen des N. pudendus verbindet.

γ) Rami cutanei femoris posteriores. Sie werden, während der N. cutaneus femoris posterior bis zur Mitte des Oberschenkels subfascial, sodann subkutan verläuft, nach beiden Seiten, besonders medianwärts abgegeben. Die Endzweige dringen bis zur Kniekehle und greifen selbst noch auf die Wadenhaut über, wobei sich ein Zweig der V. saphena minor anlegt.

5. N. ischiadicus entsteht aus allen Wurzeln des Plexus sacralis und bildet dessen Hauptfortsetzung. Die Beckenhöhle am unteren Rande des M. piriformis verlassend, zieht er zwischen Tuber ischiadicum und Trochanter major hinter den kleinen Rollmuskeln, anfänglich bedeckt vom Glutaeus maximus abwärts. Weiter unten liegt der Nerv auf der hinteren Fläche des Adductor magnus, wird hier durch die vom Tuber ischiadicum entspringenden Beugemuskeln gedeckt und gelangt so zur Kniekehle. Hier nimmt er etwa deren Mitte ein, liegt etwas lateral und über der V. und A. poplitea und wird von der starken Fascia poplitea überlagert. Meist teilt sich der Nerv im oberen Winkel der Kniekehle in den stärkeren, den Stamm fortsetzenden N. tibialis, und in den schwächeren, zum lateralen Winkel der Kniekehle verlaufenden N. peronaeus communis. Häufig geschieht die Teilung schon in der Mitte des Oberschenkels, ja sie kann schon am Ursprunge im kleinen Becken gegeben sein. Künstlich lässt sich die Trennung beider Stämme immer bis zum Hüftloche ausführen.

Der N. ischiadicus, und zwar der tibiale Teil desselben, giebt in der Hüft- und Oberschenkelgegend folgende Äste ab:

a) den Nerven für den M. obturator internus. Er entspringt bei dem Austritte des Stammes aus dem Foramen ischiadicum majus, wendet sich sofort durch das Foramen ischiadicum minus zur medialen Fläche des Obturator internus und dringt in denselben ein. Im Foramen ischiadicum minus nimmt er den unteren, der N. pudendus dagegen den oberen Winkel ein; die Vasa pudenda verlaufen zwischen beiden.

b) den Nerven für die beiden Gemelli und den Quadratus femoris; er entsteht ebenfalls beim Austritte des Ischiadicus;

c) einen Ramus articularis für die Hüftgelenkkapsel;

d) Rami musculares für den Semitendinosus, Semimembranosus, den langen Kopf des Biceps femoris, den Adductor magnus.

5a. N. peronaeus communis.

Der N. peronaeus communis zieht nach seiner Trennung vom N. tibialis längs des medialen Randes des Biceps femoris über den Gastrocnemius lateralis zum lateralen Winkel der Kniekehle, tritt am Collum fibulae auf die laterale Fläche dieses Knochens und teilt sich hier vor seinem Eintritte in den hier entspringenden M. peronaeus longus in den überwiegend sensiblen N. peronaeus superficialis und den überwiegend motorischen N. peronaeus profundus. Bis zur Teilungsstelle werden folgende Äste abgegeben:

a) ein Zweig für den kurzen Kopf des Biceps femoris;

b) ein Ramus articularis genu superior und inferior; zum lateralen und hinteren Teile der Gelenkkapsel, zum oberen Tibio-Fibulargelenke.

c) N. cutaneus cruris posterior medius; er durchbohrt die Fascia poplitea auf dem Gastrocnemius lateralis und endet hinter der Achillessehne über den Knöcheln. Er wird zuweilen ersetzt durch den Cutaneus femoris posterior.

d) N. cutaneus cruris posterior lateralis, entspringt aus dem N. peronaeus communis innerhalb der Kniekehle und teilt sich am Unterschenkel in einen vorderen und hinteren Ast.

Der vordere Ast wird alsbald subkutan, zieht an der lateralen Fläche des Unterschenkels bis zum Malleolus lateralis herab und schickt Fäden, welche die laterale untere Seite des Kniees bogenförmig umgreifen, zur Kniehaut.

Der hintere Ast, Ramus anastomoticus peronaeus, wechselnd stark, verläuft subfascial, hinter dem vorigen, auf dem Gastrocnemius lateralis abwärts, wird in der Längsmitte des Unterschenkels subkutan und vereinigt sich gewöhnlich mit dem N. cutaneus surae medialis (suralis) aus dem N. tibialis. Seltener bleibt er isoliert. Beide stehen, wie so viele andere nachbarliche Nervenäste, in kompensatorischem Verhältnisse.

1. N. peronaeus superficialis.

Er zieht in steil ab- und vorwärts gekehrter Richtung durch den M. peronaeus longus, gelangt zwischen Peronaeus longus und brevis, legt sich sodann auf die lateral-vordere Fläche des Extensor digitorum longus und durchbricht im unteren Drittel des Unterschenkels die Fascia cruris, um als Hautnerv zu endigen. Subkutan geworden, oder noch in subfascialer Lage, teilt er sich in zwei Zweige, den N. cutaneus dorsalis medialis und intermedius. Bis zu seiner Teilung gehen folgende Äste aus ihm hervor:

a) Rami musculares für den M. peronaeus longus (2);

b) Ramus muscularis für den M. peronaeus brevis.

Von beiden Endzweigen des N. peronaeus superficialis ist der mediale der stärkere.

1. N. cutaneus dorsalis medialis.

Er wendet sich medianwärts zum Fussrücken, giebt auf diesem Wege feine Zweige zur benachbarten Haut und teilt sich auf dem Fussrücken in einen medialen und lateralen Zweig:

a) Der mediale Zweig wendet sich zum medialen Fussrande, verbindet sich mit Fäden des Nervus saphenus und versorgt die Rückenhaut der medialen Seite der grossen Zehe bis zum Endgliede. Ferner schickt er zur Haut über dem Spatium interosseum I einen Verbindungszweig zum N. peronaeus profundus.

b) Der laterale Zweig zieht zum Spatium interosseum II und teilt sich in zwei Äste für die einander zugewendeten Seiten der zweiten und dritten Zehe. Dieser Zweig kann auch vom folgenden abgegeben werden.

2. N. cutaneus dorsalis intermedius.

Zieht über das Fussgelenk gerade nach vorn, versorgt die benachbarte Haut und teilt sich in einen medialen und lateralen Zweig.

a) Der mediale Zweig spaltet sich in die Nerven für die einander zugewendeten Seiten der 3. und 4. Zehe.

b) Der laterale Zweig geht mit dem N. suralis Verbindungen ein und versorgt die zugewendeten Seiten der 4. und 5. Zehe.

Der N. cutaneus dorsalis intermedius kann auch den Nerven für die zugewendeten Seiten der zweiten und dritten Zehe abgeben. Er endigt andererseits zuweilen schon auf dem Fuss-

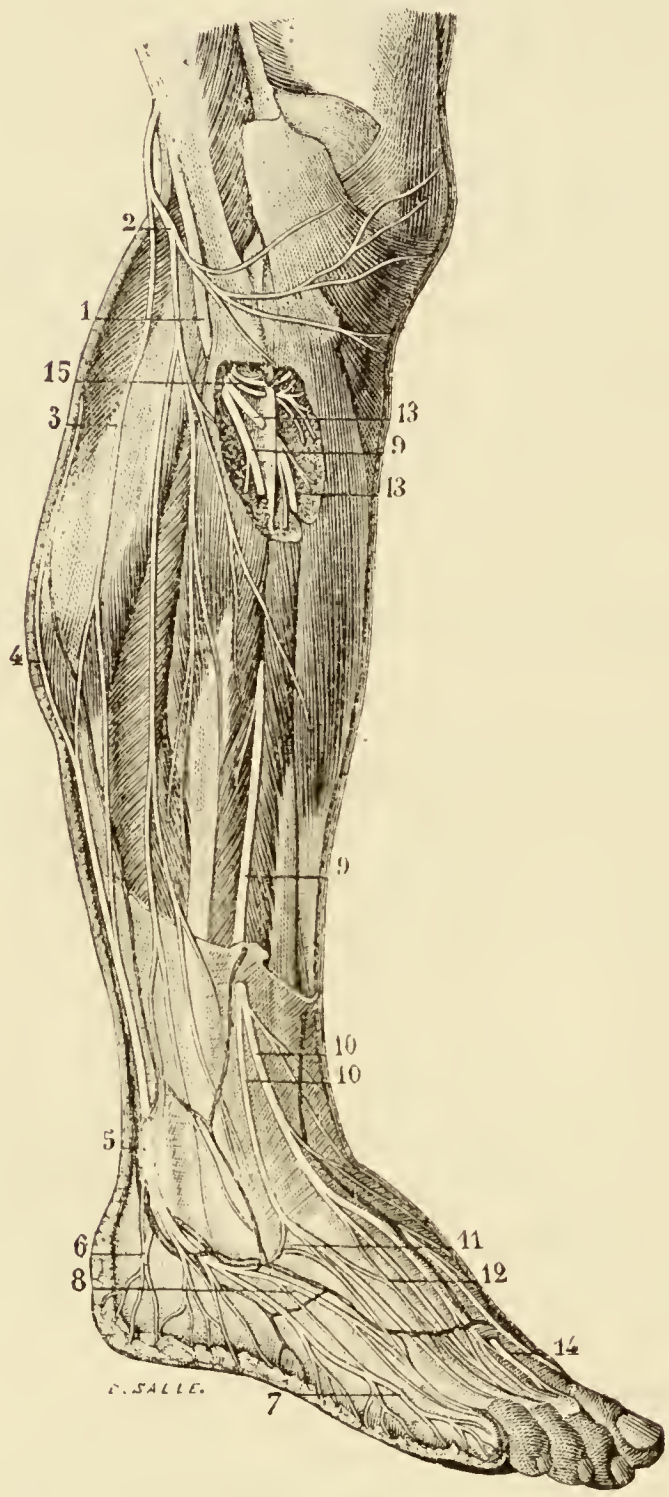

Fig. 478.

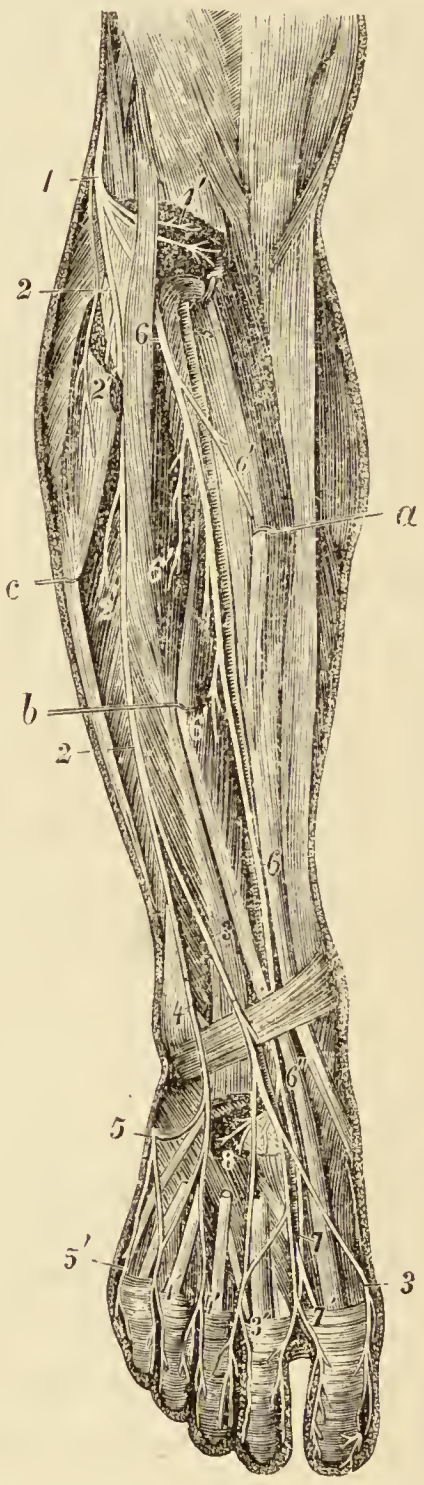

Fig. 479.

Fig. 478. Hautnerven an der lateralen Seite des Unterschenkels und Fusses. (Hirschfeld und Leveillé.) 1/5.

Am oberen Teile des Unterschenkels ist die Fascia cruris entfernt, das obere Ende des Musc. peronaeus longus ist herausgeschnitten. 1 N. peronaeus; 2 sein N. cutaneus cruris lateralis; 3 R. anastomoticus peronaeus; 4 N. cutaneus surae medialis (suralis); 5 N. suralis; 6 Rami calcanei laterales; 7 N. cutaneus dorsalis lateralis; 8 N. digitalis communis quartus; 9 N. peronaeus superficialis; 10 seine beiden Endäste; 11 seine Verbindung mit dem N. suralis; 12 Hautäste für den Fussrücken; 13, 13 N. peronaeus profundus; 14 dessen medialer Endast zwischen grosser und zweiter Zehe.

Fig. 479. Verzweigungen des N. peronaeus. (Hirschfeld und Leveillé.) 1/5.

Der obere Teil des Musc. peronaeus longus ist entfernt; die Mm. tibialis anterior, extensor hallucis longus und peronaeus longus sind auseinander gezogen. *a* M. tibialis anterior; *b* M. extensor hallucis longus; *c* M. peronaeus longus; 1 N. peronaeus; 1′ oberer Zweig für den M. tibialis anterior; 2, 2 N. peronaeus superficialis; 2′, 2′ seine Zweige zu den Mm. peronaei; 3 N. cutaneus dorsalis medialis; 3′, 3′ seine Verzweigungen; 4 N. cutaneus dorsalis medius; 4′, 4′ seine Verzweigungen an den Zehen; 5 N. suralis und seine Verbindungen mit dem vorigen Nerven; 5′ N. cutaneus dorsalis lateralis; 6′, 6′ N. peronaeus profundus; 6′ seine Muskelzweige am Unterschenkel; 6″ seine Endteilung; 7, 7′ sein medialer Zweig, in Verbindung mit dem N. peronaeus superficialis; 8 sein lateraler Zweig zum Musc. extensor digit. brevis.

rücken und wird durch den N. suralis ersetzt. In solchen Fällen ist der R. anastomoticus peronaeus stark entwickelt.

2. N. peronaeus profundus.

Er durchbricht die Ursprünge des M. peronaeus longus und Extensor digitorum longus und gelangt so zu den Vasa tibialia anteriora, vor welchen er, anfänglich zwischen dem M. tibialis anterior und extensor digitorum longus, sodann zwischen dem ersteren und dem Extensor hallucis longus herabzieht. Am Sprunggelenke durchzieht er mit den Gefässen jenes Fach des Lig. cruciatum pedis, in welchem die Sehne des Extensor hallucis longus ihre Lage hat, und teilt sich in einen medialen und einen lateralen Endzweig.

Während seines Verlaufes am Unterschenkel gehen aus ihm folgende Nerven hervor:

a) ein oberer und ein unterer Ramus muscularis für den M. tibialis anterior;

b) ein Ramus muscularis für den Extensor digitorum longus;

c) zwei Rami musculares für den Extensor hallucis longus;

d) ein Ramus articularis für die vordere Wand des Sprunggelenkes.

Der mediale Endzweig setzt die Richtung des Stammes fort, zieht mit der A. dorsalis pedis zum Spatium interosseum I und gelangt unter der mit ihm sich kreuzenden Sehne des Extensor hallucis brevis bis zum vorderen Ende des Zwischenknochenraumes. Hier verbindet er sich konstant mit einem Faden des N. peronaeus superficialis und spaltet sich in 2 Hauptzweige für die einander zugewendeten Seiten des Rückens der ersten und zweiten Zehe. Auf diesem Wege entsendet er den N. interosseus pedis I für die benachbarten Gelenke; zwei Fäden laufen längs des Metatarsale I und II nach vorn und endigen an den Kapseln der Köpfchengelenke.

Der laterale Endzweig wendet sich auf der Fusswurzel, vom M. extensor digitorum brevis bedeckt, lateralwärts, versorgt diesen Muskel, entsendet drei N. interossei pedis (Rüdinger), welche sich wie der erste verhalten. Die Nerven der Mm. interossei dorsales aber sind plantaren Ursprungs, obgleich auch der N. peronaeus profundus als ein ventraler Nerv betrachtet werden muss.[1])

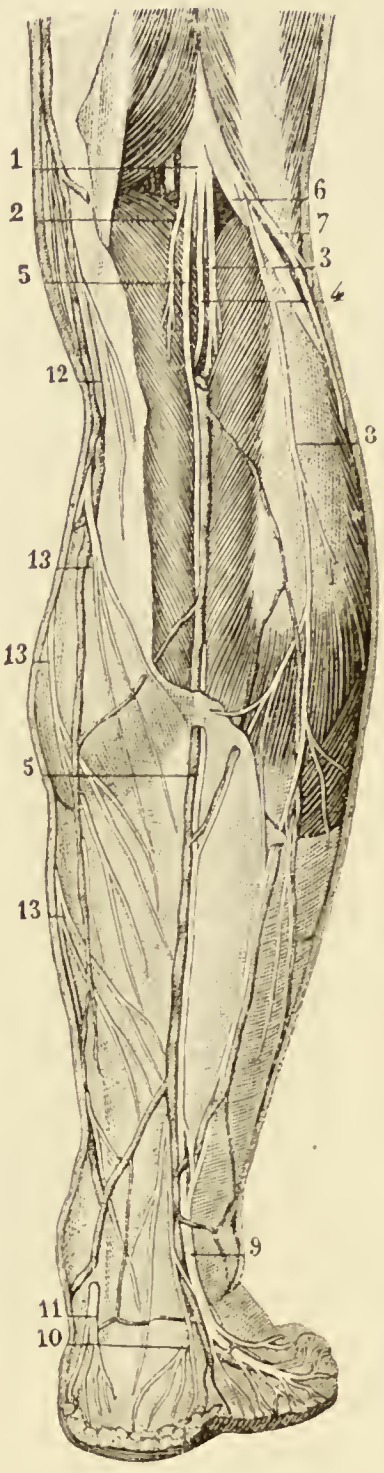

Fig. 480.

Hintere Hautnerven des Unterschenkels. (Hirschfeld und Leveillé.) 1/5.

In der oberen Hälfte ist die Fascia cruris entfernt. 1 N. tibialis; 2 N. gastrocnemii medialis; 3 N. gastrocnemii lateralis; 4 Ramus ad musculum plantarem; 5, 5 N. cutaneus surae medialis (suralis); 6 N. peronaeus; 7 dessen N. cutaneus cruris lateralis; 8 Ramus anastomoticus peronaeus; 9 N. suralis; 10 R. calcaneus; 11 Rami calcanei medialis N. tibialis; 12 N. saphenus; 13 dessen hintere Hautäste.

5b. N. tibialis.

Er übertrifft den anderen Endast des Ischiadicus, nämlich den N. peronaeus communis (S. 549) an Stärke um das Doppelte, zieht durch die Mitte der Fossa poplitea herab und liegt hinter und etwas lateral von den Vasa poplitea.[1]) Alsbald gelangt er zwischen beiden Köpfen des Gastrocnemius bis zum oberen Rande des Soleus, dringt unter der Soleusarkade in den Zwischenraum zwischen M. tibialis posterior und Soleus, zieht mit der A. tibialis posterior zwischen der tiefen und oberflächlichen Schicht der Wadenmuskeln abwärts, gelangt

[1]) S. oben S. 534.

in der Mitte zwischen dem Malleolus medialis und Calcaneus, fibular von den grossen Gefässen[1]) zur medialen Seite des Fussgelenkes und spaltet sich hinter dem Malleolus medialis in seine beiden Endzweige, welche als N. plantaris lateralis und medialis unter dem Lig. liciniatum zur Fusssohle ziehen.

Jene Äste des N. tibialis, welche von ihm während seiner Verbindung mit dem N. peronaeus communis im N. ischiadicus abgegeben werden, sind bereits genannt worden; es sind dies die Äste für den Obturator internus, die Gemelli und den Quadratus femoris, für den Semitendinosus, Semimembranosus, Adductor magnus, Caput longum bicipitis (s. oben S. 548).

In der Kniekehle und am Unterschenkel werden von dem N. tibialis abgegeben:

a) Der N. cutaneus surae medialis (suralis); entspringt im oberen Teile der Kniekehle, zieht in der Rinne zwischen den beiden Köpfen des Gastrocnemius herab, liegt hier subfascial an der lateralen Seite der V. saphena minor, durchbohrt die Fascie gegenüber dem Anfange der Achillessehne, vereinigt sich darauf mit dem R. anastomoticus peronaeus, nimmt dadurch an Stärke zu und begiebt sich in Begleitung der genannten Vene hinter dem Malleolus lateralis als N. cutaneus dorsalis lateralis zum lateralen Fussrande. Hier sendet er einen Verbindungszweig zum N. cutaneus dorsalis medius und endigt als N. dorsalis digiti minimi am lateralen Rande des Rückens der kleinen Zehe. Während seines Vorbeizuges hinter dem Malleolus lateralis sendet er Fäden zur Haut desselben sowie zur Haut der Ferse, Rami calcanei laterales. Noch oberhalb des Malleolus entspringen aus ihm Fäden für die laterale Seite des Fussgelenkes, weiter unten für die vordere Kapselwand und den Sinus tarsi (Rüdinger).

b) Rami articulares für das Kniegelenk, gewöhnlich ein oberer und unterer (Rüdinger).

c) Rami musculares für die beiden Köpfe des Gastrocnemius, den Plantaris und Solens.

d) Rami musculares für den Tibialis posterior, Flexor digitorum longus und Soleus.

Der erstere dieser Muskelnerven schickt in den für die Aufnahme der Vasa peronaea bestimmten Canalis musculo-peronaeus einen langen, reich mit Vater-Pacinischen Körperchen besetzten feinen Nerven ab, Nervus canalis musculo-peronaei, welcher auf dem Knochen herabzieht, vom M. flexor hallucis longus gedeckt wird, den Gefässen, dem Perioste und dem Foramen nutricium fibulae Zweige abgiebt und in der Rinne hinter dem Malleolus lateralis sich verliert (Rauber).

e) Rami musculares für den M. flexor hallucis longus und Flexor digitorum longus.

f) Ramus popliteus. Er entspringt im unteren Teile der Kniekehle, zieht über die hintere Fläche des M. popliteus herab und teilt sich in mehrere Zweige, deren stärkster den M. popliteus selbst versorgt. Seine übrigen Zweige sind:

α) der Knochennerv der Tibia, in das Foramen nutricium eindringend;

β) N. interosseus cruris (Fischer, Halbertsma); verläuft anfangs auf der Memb. interossea, dringt später zwischen zwei Lamellen dieser Membran und gelangt so bis in die Nähe ihres unteren Endes. Hier wird er wieder oberflächlich und versorgt das benachbarte Periost der Tibia und das untere Tibiofibulargelenk. Vom Anfangsstücke des Nerven entstehen feine Zweige für die A. tibialis posterior und anterior, sowie für das obere Tibiofibulargelenk.

g) Rami articulares (1—2) für das Fussgelenk.

h) Gefässnerven für die A. tibialis posterior.

i) Rami calcanei mediales, zur Haut an der medialen Seite der Ferse und am hinteren Teile der Fusssohle.

Die beiden Endzweige des N. tibialis: N. plantaris medialis und lateralis.

1. N. plantaris medialis.

Er ist der stärkere der beiden Endzweige und entspricht dem N. medianus der Hand.

[1]) S. oben S. 535, Anmerkung.

In einem vom Lig. laciniatum überbrückten Kanale, gedeckt vom M. abductor hallucis, gelangt er zur Fusssohle, tritt darauf in den Zwischenraum zwischen dem Flexor hallucis brevis und Flexor digitorum brevis und teilt sich in einen medialen und lateralen Endzweig.

Bis dahin gehen aus ihm hervor:

Rami musculares für den Abductor hallucis und für den Flexor digitorum brevis.

a) Der mediale Endzweig, N. digitalis plantaris medialis, läuft entlang der lateralen Seite des Abductor hallucis nach vorn, versorgt die Haut des medialen Fussrandes, giebt dem medialen Kopfe des Flexor hallucis brevis einen Ast und endigt als N. plantaris hallucis medialis in der Haut der medialen Seite der grossen Zehe.

b) Der laterale Endzweig, N. digitalis plantaris lateralis, etwas stärker als der vorige, liegt zwischen dem vorderen Teile des Flexor digitorum brevis und der Fascia plantaris. Aus ihm gehen drei Nerven hervor, die Nn. plantares digitorum communes I—III. Am distalen Ende jedes Spatium interosseum spalten sie sich in zwei Nn. digitales proprii, für die einander zugewendeten Seiten der 1. bis 4. Zehe. Der N. digitalis communis III nimmt häufig einen Verbindungsfaden aus dem N. plantaris lateralis auf. Die beiden ersten gemeinsamen Fingernerven entsenden die Nn. lumbricales I und II.

2. Der N. plantaris lateralis.

Er entspricht dem N. ulnaris der Hand, zieht zwischen dem Quadratus plantae und Flexor digitorum brevis mit der A. plantaris lateralis bogenförmig lateral-vorwärts. In dem Zwischenraume zwischen dem Quadratus plantae und Abductor digiti minimi zerfällt er in einen Ramus superficialis und profundus.

Vor dieser Endteilung gehen aus ihm hervor:

Rami musculares für den Abductor digiti minimi und für den Quadratus plantae.

a) Ramus superficialis.

Er verbindet sich mit dem N. plantaris medialis und teilt sich in den N. plantaris lateralis digiti quinti für die laterale Seite der fünften Zehe; und in den N. plantaris digitalis communis IV, der sich in die beiden Nerven für die zugewendeten Seiten der 4. und 5. Zehe teilt. Der laterale Nerv der kleinen Zehe versorgt meist auch die Mm. flexor und opponens digiti quinti, sowie die Interossei des Spatium IV; in anderen Fällen übernimmt der Ramus profundus diese Versorgung. Der N. plantaris digitalis communis IV entsendet auch den N. lumbricalis III und IV.

b) Ramus profundus.

Er dringt in einem vor-lateralwärts konvexen Bogen mit dem Arcus plantaris in den Zwischenraum zwischen den Mm. interossei und den Adductor hallucis. Vom konvexen Rande gehen die Nerven für die Mm. interossei der drei ersten Spatia interossea ab. Ausserdem werden die beiden Köpfe des Adductor hallucis und der laterale Kopf des

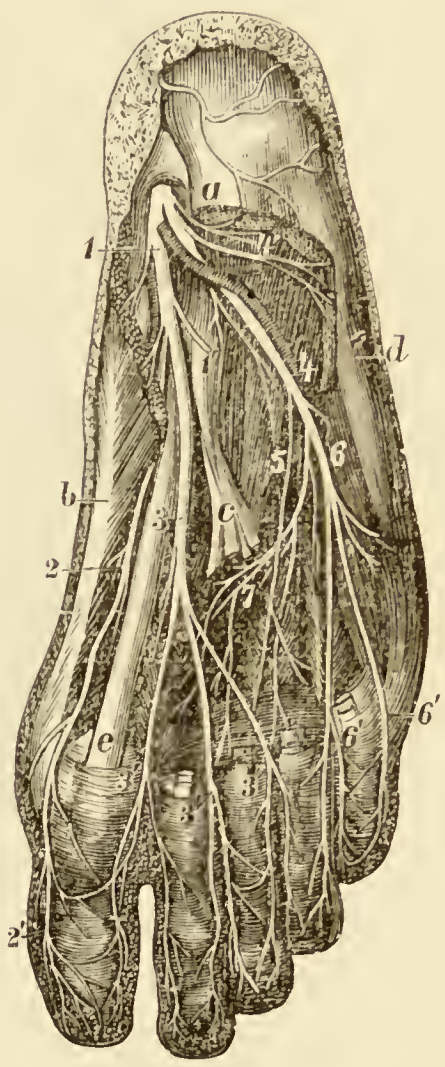

Fig. 481.

Nerven der Fusssohle. (Hirschfeld und Leveillé.) 1/3.

Der Musc. flexor digit. comm., sowie ein Teil des M. abductor hallucis und der Sehnen des M. flexor digit comm. longus sind entfernt. *a* Ursprung des Musc. flexor digit. communis brevis; *b* M. abductor hallucis: *c* M. flexor digit. communis longus; *d* M. abductor digiti minimi; *e* Sehne des M. flexor hallucis longus; 1 N. plantaris medialis mit Zweigen zum M. abductor hallucis; 1′ Ast zum M. flexor digitorum communis brevis, abgeschnitten; 2 N. digitalis plantaris medialis; 2′ N. plantaris hallucis medialis; 3 N. digitalis plantaris lateralis; 3′, 3′, 3′ Nn. plantares digitorum communes; 4 N. plantaris lateralis; 4′ Ast zum M. abductor digiti minimi; 5 Verbindungszweig zum N. plantaris intermedius; 6 Ramus superficialis des N. plantaris lateralis; 6′, 6′ seine Zehenzweige; 7 Ramus profundus des N. plantaris lateralis.

Flexor hallucis brevis von ihm versorgt. Von seinem Anfangsteile geht häufig der Nerv für den M. flexor und opponens digiti quinti und für die beiden Interossei des Spatium IV aus.

5. Plexus pudendus.

Der Plexus pudendus stammt hauptsächlich vom SIII und SIV ab und ist durch deutliche geflechtartige Anordnung seiner Bestandteile gekennzeichnet. Er liegt abwärts vom unteren Rande des M. piriformis, auf der vorderen, sehnig glänzenden Fläche des M. coccygeus.

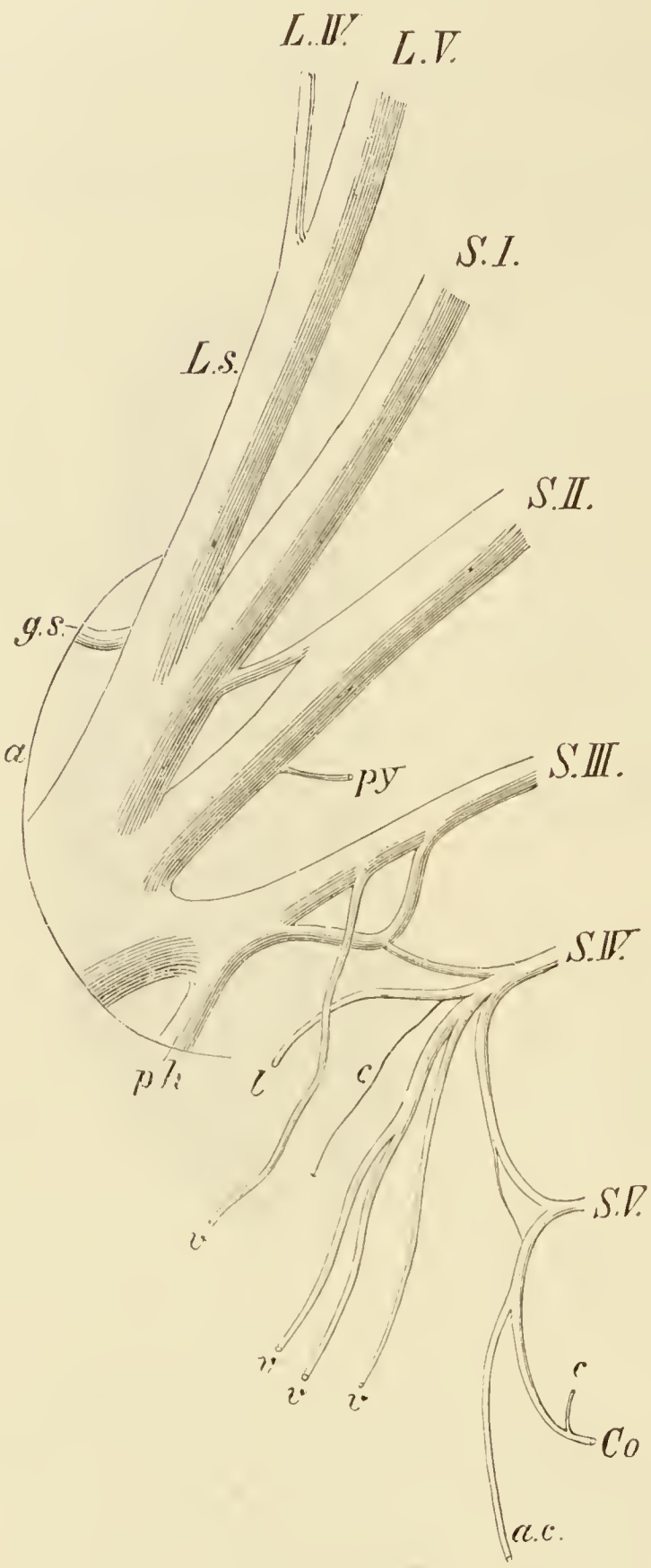

Fig. 482.

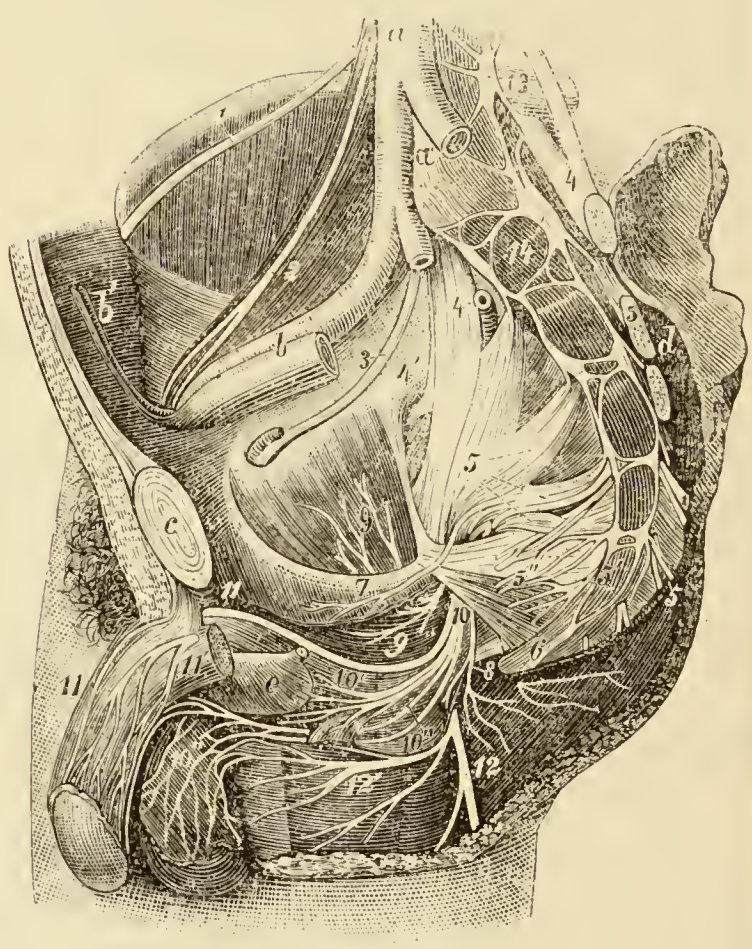

Fig. 483.

Fig. 482. Plexus sacralis und coccygeus.

L.IV, V vierter und fünfter Lendennerv; ***Ls*** Truncus lumbo-sacralis; *S*.I—V die fünf Sakralnerven; *Co* N. coccygeus; *c'* seine Verbindung mit dem Grenzstrange; *a* Rand des Foramen ischiadicum majus; *g.s* N. glutaeus superior; *py* Nerv für den M. piriformis; *p.h.* N. pudendus; 1 Nerv für den M. levator ani; *v*, *v*, *v*, *v* Rami viscerales; *c* Nerv des M. coccygeus; *a.c.* N. ano-coccygeus.

Fig. 483. Innenseite der rechten Hälfte eines männlichen Beckens, mit den Nervenverzweigungen. (Hirschfeld und Leveillé.) 1/4.

Die linke Wand ist bis zur Kreuzdarmbeinverbindung hinten und der Schambeinfuge vorn entfernt; die Eingeweide, samt unterem Teile des Levator ani sind weggenommen. *a* Bauchaorta; *a'* Arteriae iliacae communes; *b* Vasa iliaca externa dextra; *c* Symphysis; *d* durchschnittener M. piriformis; *e* Bulbus urethrae, hinter dem durchschnittenen Crus penis; 1 N. cutaneus femoris lateralis; 2 N. genito-femoralis auf dem M. psoas; 3 N. obturatorius; 4, 4 Truncus lumbo-sacralis; 4' N. glutaeus superior; 5 Plexus sacralis; 5' N. sacralis quintus; 5'' Rami viscerales; 6 N. coccygeus; 7 N. musculi levatoris ani; 8 N. ano-coccygeus; 9 N. musculi obturatorii interni; 10 N. pudendus; 10' Nn. perinaeales; 10'' Nn. scrotales; 11, 11' Nn. dorsales penis dexter et sinister; 12 N. cutaneus femoris posterior; 12' dessen Rr. perinaeales; 13 unterer Bauchknoten des Sympathicus; 14 oberer Sakralknoten des Grenzstranges; die übrigen Beckenknoten sind samt ihren Verbindungen beiderseits dargestellt; sie endigen zwischen 5' und 6 mit dem Ganglion coccygeum.

a) Verbindungen.

Durch einen vor dem M. coccygeus herabziehenden Zweig von SIV hängt er mit SV und dadurch mit dem Plexus coccygeus zusammen. Aufwärts ist er durch den oberen Teil von SIV mit dem Plexus sacralis verbunden. Die dritte Art von Verbindung wird durch Rami communicantes mit dem Sympathicus hergestellt.

b) Äste.

Vom Plexus pudendus gehen parietale und viscerale Nerven aus. Erstere sind für die Wände des unteren Rumpfendes, letztere für Beckeneingeweide bestimmt.

Fig. 484.

Nerven der Umgebung des Beckenausganges beim Manne. (Hirschfeld und Leveillé.) 1/4.

Rechts ist ein Teil des Musc. glutaeus maximus und des Lig. sacro-tuberosum entfernt. 1 N. ischiadicus; 2, 2′ N. glutaeus inferior; 3 N. cutaneus femoris posterior; 3′ seine Rami cutanei clunium; 4 Rr. perinaeales; 4′ seine Verbindungen mit den Nn. scrotales posteriores; 5 N. pudendus; 6 N. penis; 7, 7′ Zweige des N. perinaei; 8 Muskelzweige desselben; 9 N. haemorrhoidalis externus; 10 N. perforans lig. tuberoso-sacrum.

1. N. pudendus.

Er bezieht seine Fasern grösstenteils aus SIII, zum kleineren Teile aus SIV; zuweilen mischen sich Fasern aus SII bei. Der Nerv ist abgeplattet und besteht aus stark verflochtenen, locker vereinigten Bündeln. Er verlässt das Becken unterhalb des M. piriformis, wendet sich aber alsbald um die Spina ischiadica durch das Foramen ischiadicum minus wieder ins Becken zurück und gelangt so an die laterale Wand der Fossa recto-ischiadica, von welcher er durch die Fascia obturatoria abgeschlossen wird. Hier zerfällt der Nerv in seine drei Endäste.

Schon zuvor, und zwar beim Austritte aus der Beckenhöhle giebt der Stamm den N. perforans ligamentum sacro-tuberosum ab, welcher das Ligamentum sacro-tuberosum zu durchbohren pflegt, darauf zur Gegend des Tuber ischiadicum herabzieht, sich um den M. glutaeus maximus auf dessen Aussenfläche schwingt und sich in der hier befindlichen Haut ausbreitet.

Die drei Endäste des N. pudendo-haemorrhoidalis sind:

a) Nn. haemorrhoidalis inferiores.

Entspringt öfters schon vor dem Eintritte in das Foramen ischiadicum minus und strahlt

mit seinen Fäden median-vorwärts zur Haut der Analgegend und zum Sphincter ani externus aus.

b) N. perinaei, Dammnerv.

Er verläuft lateralwärts und giebt folgende Zweige ab:

α) N. perinaei lateralis. Er wendet sich zum Ursprunge des M. ischio-cavernosus, dem er zuweilen einen Ast schickt, und versorgt die Haut der lateralen Dammgegend, wobei er häufig etwas auf die mediale Schenkelfläche übergreift.

β) Nn. perinaei mediales, meist zwei Stämmchen, welche ihre Hauptausbreitung in der Haut des Scrotum (der Labia majora) haben; ihre Endäste werden daher auch Nn. scrotales (labiales) posteriores genannt.

γ) Rami musculares. Sie entspringen häufig aus einem gemeinsamen Stämmchen, treten über und durch den M. transversus perinaei superficialis auf die Oberfläche des Diaphragma urogenitale, versorgen von hier aus den genannten Muskel, den vorderen Teil des Sphincter ani externus, den M. bulbo- und ischio-cavernosus. Ein Faden dringt in den Bulbus ein (mit der A. bulbosa) und gelangt zur Schleimhaut der Urethra.

c) N. dorsalis penis (clitoridis). Er ist der tiefst gelegene Endzweig des Stammes, verläuft mit der A. penis längs der inneren Seite des aufsteigenden Sitz- und absteigenden Schambeinastes durch das Diaphragma urogenitale, versorgt von hier aus den M. transversus perinaei profundus, durchbricht das Diaphragma und betritt lateral vom Lig. suspensorium mediale den Penisrücken (Dorsum clitoridis). Auf dem Rücken des Gliedes nach vorn ziehend, giebt er 8—10 seitliche Äste zur Haut desselben ab, einige andere in das Corpus cavernosum penis, und endigt mit 4—5 starken Fäden zur Eichel. Letztere können als besonderer Ast, Ramus glandis, von den übrigen getrennt sein.

2. Rami musculares.

Für den Levator ani und Coccygeus. Sie entspringen bald gemeinsam, bald getrennt.

3. Nn. haemorrhoidales medii, vesicales inferiores et vaginales.

4—5 an Zahl, gelangen sie teils unmittelbar zu den durch ihren Namen bezeichneten Organen des Beckens, teils verbinden sie sich mit dem Sympathicus.

6. Plexus coccygeus.

Der kleine Plexus coccygeus bildet den caudalen Teil des Plexus pudendo-caudalis und besteht aus Sv und Coi. Oben hängt er mit dem Plexus pudendus zusammen. Kurze Fäden verbinden den Plexus coccygeus mit dem Endstücke des Sympathicus, d. h. mit dem vierten oder fünften Ganglion sacrale und dem Ganglion coccygeum.

Aus der Ansa sacro-coccygea, oder auch aus Sv selbst entspringt der N. ano-coccygeus, welcher von der vorderen Fläche des M. coccygeus herabsteigt, hierauf zwischen ihm und dem Levator ani zur dorsalen Seite dringt und hinten-lateral von der Steissbeinspitze unter der Haut zu Tage tritt. Er verbindet sich hier mit einem Faden des Ramus dorsalis nervi coccygei und endigt mit einer Anzahl von Fäden (Nn. ano-coccygei) in der zwischen dem Anus und dem Steissbeine gelegenen Haut, während der dorsale Ast des N. coccygeus die Haut auf der dorsalen Fläche des Steissbeines selbst versorgen hilft (Henle).

Nach C. Krause werden von den Nn. ano-coccygei auch an den M. coccygeus und an den hinteren Teil des Levator ani Fäden abgegeben.

D. Rami communicantes.

Das einfachste Verhalten zeigen die Rami communicantes im Gebiete der Brustnerven. Der Ramus communicans verlässt den N. thoracalis entweder gegenüber dem Abgange des Ramus posterior, oder unmittelbar ventral neben demselben, wendet sich darauf unter spitzem Winkel median- ab- und vorwärts und senkt sich in den lateralen Rand des benachbarten Ganglion des sympathischen Grenzstranges ein, sehr selten in den Ramus superior oder inferior desselben.

Der R. communicans ist entweder einfach, oder in zwei, selbst drei Fäden geteilt, welche parallel nebeneinander liegen oder am spinalen Stamme in Abständen entspringen und gegen das Grenzstranggangliom konvergieren. Ein umgekehrtes Auseinanderweichen tritt in dem Falle ein, als die Fäden eines Ramus communicans zu zwei verschiedenen Grenzstranggangliem sich begeben.

Die Rami communicantes der Halsnerven sind nach Zahl und Verbindung etwas grösserem Wechsel unterworfen. Dies wird wesentlich hervorgebracht durch die verschiedene Länge des Ganglion cervicale superius sympathici, oder durch das Fehlen des Ganglion cervicale medium. Hiermit hängt es zusammen, dass die Rami communicantes der beiden oberen und der beiden unteren Halsnerven die regelmässigste Anordnung zeigen.

Der Ramus communicans des ersten Halsnerven geht unmittelbar aus dessen Ramus anterior oder aus der Ansa cervicalis prima, oder aus der Schlinge seines Ramus anterior zum N. Hypoglossus hervor.

Der Ramus communicans des zweiten Halsnerven pflegt aus dessen Ramus anterior abzutreten. Die Rami communicantes der beiden ersten Halsnerven begeben sich zum Ganglion cervicale superius.

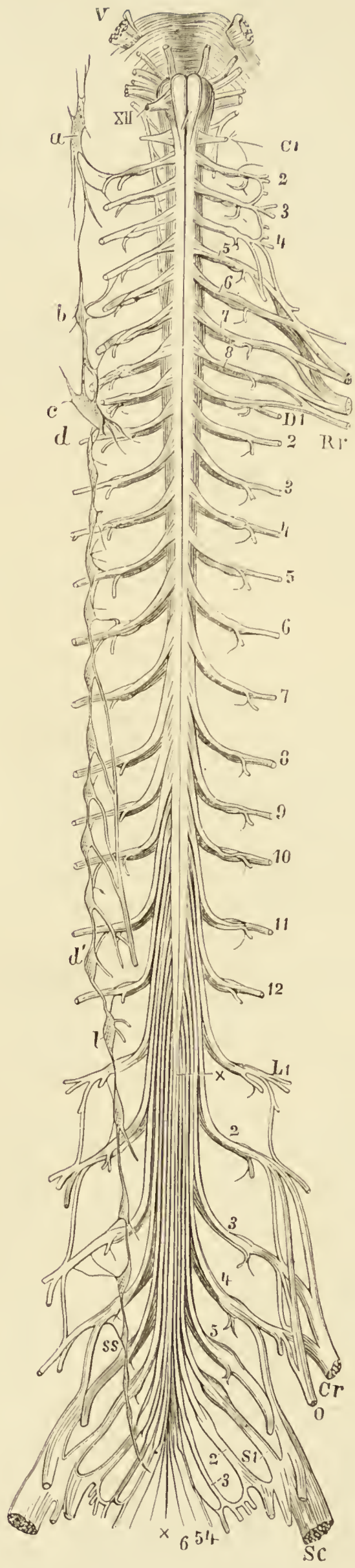

Fig. 485.

Fig. 485. Rückenmark, oben in Verbindung mit Medulla oblongata und Brücke.

V fünfter, XII zwölfter Hirnnerv; *C* 1 erster Halsnerv; *C* 2—8 zweiter bis achter Halsnerv; *D* 1—12 erster bis zwölfter Brustnerv; *L* 1—5 erster bis fünfter Lumbalnerv; *S* 1—5 erster bis fünfter Sakralnerv; 6 Steissbeinnerv: *x*, *x* Filum terminale des Rückenmarkes. Von den Wurzeln *L* 1 bis *x* Cauda equina; *Rr* Plexus brachialis; *Cr* Nervus femoralis; *Sc* Nervus ischiadicus; *O* Nervus obturatorius. Die Anschwellungen, an denen die Zahlen *L* 3, 4, 5 stehen, bedeuten Spinalganglien. — In der linken Seite der Figur ist der Grenzstrang des Sympathicus dargestellt. *a* bis *ss* sein Ganglien; *a* oberes Halsganglion; *b* und *c* mittleres und unteres Halsganglion; *d* erstes, *d'* letztes Brustganglion; *e* erstes Lumbalganglion; *ss* oberstes Sakralganglion.

Die Rami communicantes des dritten und vierten Halsnerven entspringen bald unmittelbar aus den Rami anteriores, bald aus den Ansae. Sie gelangen bald auf, bald unter den tiefen Halsmuskeln zum Grenzstrange. Der dritte Ramus communicans gesellt sich ebenfalls zum Ganglion cervicale superius, einem Verschmelzungserzeugnisse mehrerer, nämlich von mindestens vier Ganglien. Ebenso verhält sich der vierte; oder er tritt, wie der fünfte und sechste, zum G. cervicale medium, wenn ein solches vorhanden ist; oder der vierte legt sich, wie im Fehlfalle eines Ganglion medium der fünfte und sechste, an den zwischen dem oberen und unteren sympathischen Halsganglion befindlichen Verbindungsstrang dieser beiden Ganglien an.

Der siebente und achte Ramus communicans treten zum unteren Halsganglion des Sympathicus. Das Gleiche ist auch schon vom sechsten beobachtet worden.

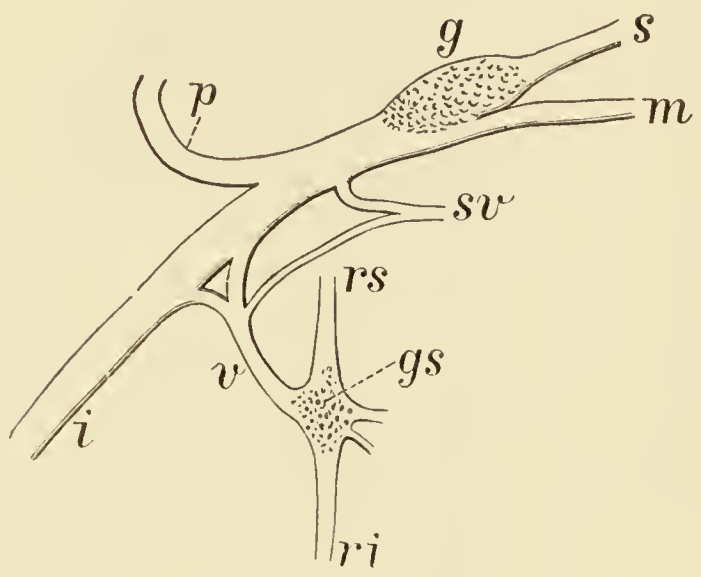

Fig. 486.

Schema des Spinalnerventypus.

s sensible und *m* motorische Wurzel; *g* Ganglion spinale; *p* Ramus posterior des gemeinschaftlichen Stammes; *i* Ramus anterior desselben; *v* Ramus communicans zum Sympaticus; *gs* Ganglion des Grenzstranges des Sympathicus; *rs* Ramus intergangliaris superior; *ri* Ramus intergangliaris inferior; *sv* Nervus meningeus zum Wirbelkanale.

Die Rami communicantes der Lendennerven sind lang; sie haben von den Foramina intervertebralia bis zur Vorderfläche der Bauchwirbel einen langen Weg zurückzulegen. Sie nehmen diesen Weg in querer oder sanft aufsteigender Richtung, unter oder zwischen den Bündeln des M. psoas, und kommen darauf in den vertikalen Spalten zum Vorscheine, welche zwischen der Vorderfläche der Wirbelkörper und den medialen Sehnenbogen des Psoas sich ausspannen. Sie sind gewöhnlich doppelt und häufig so angeordnet, dass ein und dasselbe Ganglion sich mit zwei verschiedenen Lendennerven verbindet; aber auch der andere Fall kommt vor, dass ein Ramus communicans seine Fäden auf zwei benachbarte Ganglien verteilt.

Das letztere gilt auch von den Rami communicantes der Kreuznerven. Sie sind häufig doppelt, immer aber kurz, entspringen sofort beim Austritte der Rami anteriores aus den Foramina sacralia anteriora und wenden sich medianwärts zu den benachbarten Grenzganglien, indem sie die A. sacralis lateralis überschreiten.

Was das innere Wesen der Rami betrifft, so verknüpfen dieselben im allgemeinen Sinne das spinale oder cerebrospinale System mit dem sympathischen. Auch bei den Gehirnnerven sind Rami communicantes reichlich vorhanden. Die Rami communicantes werden gewöhnlich als Wurzeln des Sympathicus bezeichnet, um dadurch die Art der Verknüpfung beider Systeme genauer zu bestimmen. Mit dieser Bezeichnung soll vor allem ausgedrückt werden, dass die Rami communicantes dem Grenzstrange cerebrospinale Fasern zuführen. So verhält es sich auch thatsächlich; es werden dem Grenzstrange durch die Rami communicantes sowohl motorische, als auch sensible Fasern zugeführt. Diese beiden Faserklassen entstammen nachgewiesener Massen den beiden Wurzeln der cerebrospinalen Nerven. Hiermit ist jedoch die Aufgabe der Rami communicantes noch nicht erschöpft. Eine zweite Aufgabe besteht darin, dem cerebrospinalen Systeme sympathische Fasern zuzuführen. Der Ramus communicans ist seiner doppelten Aufgabe entsprechend teils cerebrospinaler Ast, teils Ast des Sympathicus und sein Centrum im letzteren Falle das Ganglion sympathicum. Die Fasern dieses Astes werden in die Peripherie des spinalen Nerven übergeführt, hauptsäch-

lich in die Peripherie des Ramus anterior, welcher der mächtigste der vier Äste der spinalen Nerven ist und das umfangreichste Gebiet beherrscht. Aber auch in den Ramus posterior und in den Ramus meningeus gelangen sympathische Fasern; in grossen Massen schliessen sich letztere endlich der gesamten peripheren Ausbreitung des Ramus communicans in den Eingeweiden und Gefässen an.

Im einfachsten Falle sind beide Faserklassen, Fibrae cerebro-spinales und Fibrae sympathicae, in einem und demselben Ramus communicans enthalten. So verhält es sich nach Bidder und Volkmann im vorderen Teile des Sympathicus des Frosches. Der Ramus communicans erscheint dann um so weisser, je mehr markhaltige spinale Fasern er enthält; er erscheint um so grauer, je mehr graue Fasern er einschliesst.

An vielen Stellen des Körpers sind aber, wie oben erwähnt, für jeden Spinalnerven zwei oder selbst drei Rami communicantes vorhanden. Von jenen zweien pflegt der eine vorzugsweise markhaltige spinale, der andere besonders graue Fasern aus dem Sympathicus zu enthalten. Jener erscheint dann weiss von Ansehen, dieser grau. Meist aber sind in jedem der beiden Stränge Fasern beider Arten gemischt.

Hasse, C., Handatlas der sens. und mot. Gebiete der Hirn- und Rückenmarksnerven. Wiesbaden, 1895.

Bau der cerebrospinalen Nerven und Ganglien.

a) Nervenstämme und Nervenwurzeln.

Die cerebrospinalen Nerven bestehen in überwiegender Menge aus markhaltigen, mit Schwannscher Scheide versehenen Nervenfasern und erscheinen in auffallendem Lichte weiss. Den markhaltigen Nervenfasern sind teils vereinzelte, teils in kleine Bündel zusammengefasste marklose, Remaksche Fasern beigemischt. Die Bündel der cerebrospinalen Nerven werden umhüllt und durchsetzt von reichlichem Bindegewebe, welches in besonderer Weise angeordnet ist. In den Nervenwurzeln anfangs noch spärlich und eine Fortsetzung der Pia bildend, wird es in den austretenden Nervenwurzeln reichlicher, indem sich denselben die Arachnoid- und Dursalscheide, als Fortsetzung der Arachnoidea und Dura, umhüllend anschliesst. So haben die Nerven anfänglich dieselben Hüllen, wie das Rückenmark und Gehirn; vor dem Spinalganglion aber fliessen die drei Scheiden, indem sie reichliche Verbindungen miteinander eingehen, zusammen; die Dura erfährt eine Auflockerung, nimmt Fettträubchen auf und es verliert sich die scharfe Abgrenzung sowohl nach aussen als nach innen.

In den peripheren Nervenstämmen verhält sich die Anordnung des Bindegewebes folgendermassen. Auf Querschnitten bemerkt man eine, je nach der Dicke des Nerven grössere oder geringere Anzahl scharf abgegrenzter runder Felder (Fig. 487, *pn*), welche in ihrem Inneren durch Septen voneinander getrennte kleinere Bündel von Nervenfasern enthalten. Diese kleinen Bündel, primären Bündel, haben die verschiedensten Querschnittformen. Die grösseren runden Bündel, sekundären Bündel, sind gegen das gemeinsame, den ganzen Nervenstamm zusammenhaltende Bindegewebe durch besondere, dicke Scheiden abgegrenzt, welche Perineuralscheiden (Key und Retzius) genannt werden. Das die Scheiden bildende Perineurium wird von einer veränderlichen Anzahl koncentrischer Häutchen dargestellt, welche Perineuralhäutchen, Perineural-Lamellen, bezeichnet werden. Jede einzelne perineurale Lamelle selbst besteht aus zwei Endothelhäutchen, deren Zellengrenzen durch Behandlung mit Argentumnitricum-Lösung sichtbar gemacht werden können. Zwischen den Endothelhäutchen findet sich eine dünne Schicht platter und zarter Bindegewebsbündel von im Allgemeinen longitudinalem Verlaufe. Auf Querschnitten treten die

Fibrillen dieser Längsbündel darum als feine Punktierung hervor. Zwischen diesen Bündeln und den sie deckenden Endothelhäutchen ist sehr häufig jederseits ein Netzwerk feiner elastischer Fasern eingeschoben, welches die Perineuralscheiden elastischer macht und die Nerven in einer gewissen Spannung erhält. Bei entspannten, z. B. ausgeschnittenen Nervenstämmen tritt infolge der Wirkung dieser elastischen Netze jene auffallende und quere Bänderung hervor, die unter dem Namen der Fontanaschen Bänderung bekannt ist. Die unelastischen Elemente des Stammes werden nämlich nunmehr genötigt, sich in Wellenlinien zu legen. Die einzelnen perineuralen Lamellen sind nicht vollständig voneinander getrennt, sondern hängen durch Verbindungsblätter miteinander zusammen. Die Lamellen selbst sind nicht durchgehends vollständig, sondern zeigen nicht selten fensterartige Durchbrechungen.

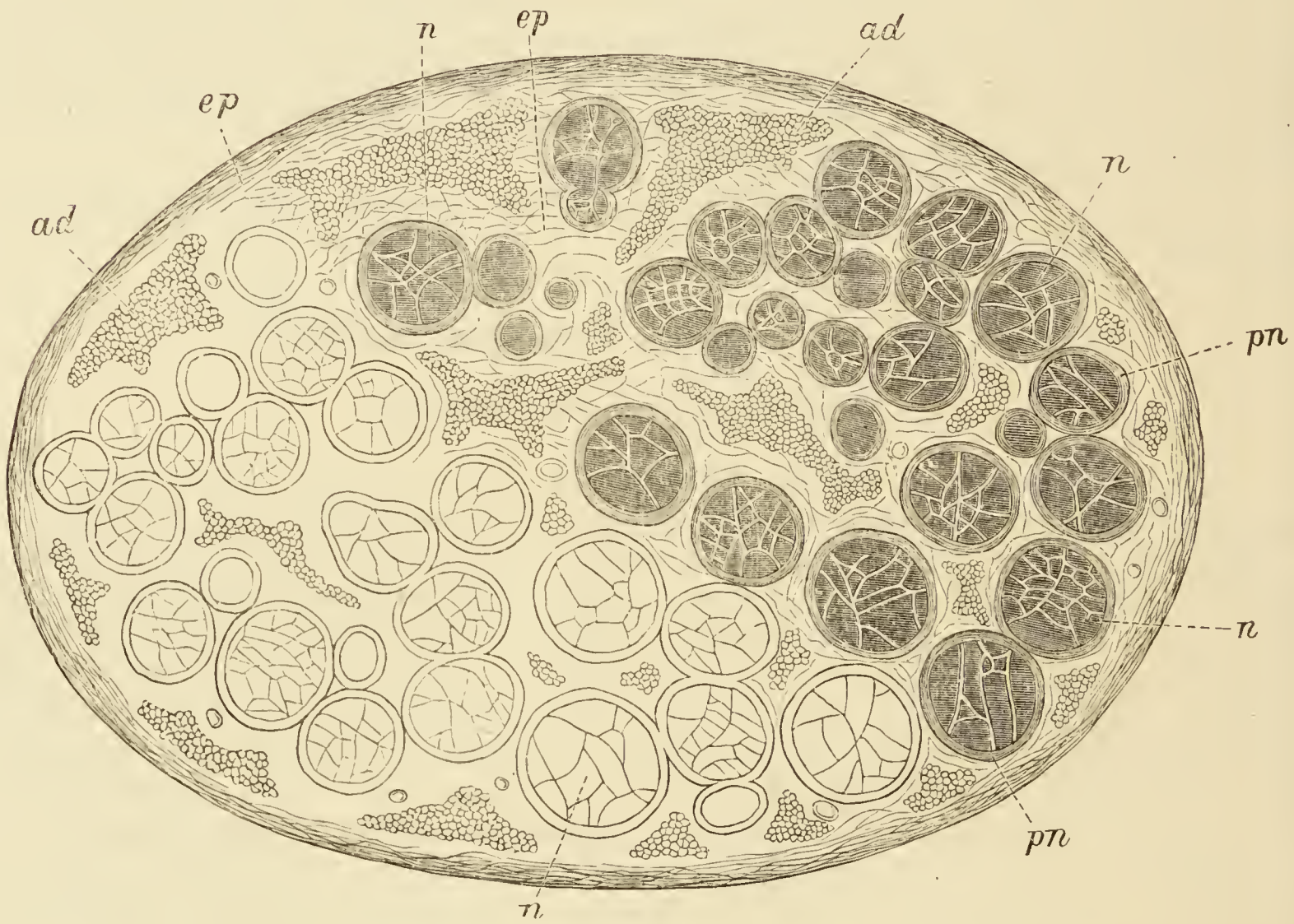

Fig. 487.

Querschnitt des Ischiadicus vom Menschen. $^8/_1$. (Key und Retzius.)

Die linke untere Seite der Figur ist nicht ausgeführt. Man erkennt die Bündel von Nervenfasern *n*, *n*, von ihrer Perineuralscheide *pn*, *pn*, umhüllt. Das zwischen ihnen befindliche Bindegewebe, das Epineurium (*ep*) enthält bei *ad*, *ad* Fettgewebe.

Das innerhalb der Perineuralscheide enthaltene Bindegewebe wird Endoneurium genannt. Es besteht aus feinen Lamellen, die aus der Innenfläche der Perineuralscheide hervorgehen und den Bündelraum in Abteilungen zerlegen. Diese endoneuralen Lamellen setzen sich aber auch zwischen die einzelnen Nervenfasern fort und bilden hier einen, die Schwannsche Scheide deckenden Überzug aus längsverlaufenden Bindegewebsfibrillen, die Fibrillenscheide der Nervenfasern. Diese Fibrillenscheide ist auf beiden Flächen mit Endothelzellen bedeckt und steht also mit den Endoneuralhäutchen in unmittelbarem Zusammenhange.

Die perineuralen Bündel (sekundären Bündel, W. Krause) sind ihrerseits eingebettet in ein aus Bindegewebshäutchen aufgebautes lockeres Gewebe, welches Epineurium (Key und Retzius) genannt wird (Fig. 487. *ep*). Dieses ist ebenfalls reich an elastischen Fasern und nimmt Fettzellengruppen in sich auf.

Innerhalb dieses Epineurium verlaufen die einzelnen sekundären Bündel nicht wie man glauben könnte, einfach in einander paralleler Richtung zur Peripherie oder zu ihren Austrittstellen, sondern die einzelnen Bündel treten unter spitzen Winkeln untereinander zusammen und senden ebenfalls unter spitzen Winkeln neue Zweige aus. Ein peripherer Nerv besteht hiernach nicht aus einer Gruppe paralleler sekundärer Bündel, sondern aus einem Geflechte derselben. Sehr deutlich bemerkt man die Spuren dieses Geflechtes selbst an Querschnitten, in welcher Beziehung die Abbildung (Fig. 487) zu vergleichen ist.

Die Dicke des Epineurium und der Perineuralscheiden nimmt nach der Peripherie hin allmählich ab, indem die einzelnen Bündel früher oder später aus dem Verbande ausscheiden. Meist haben letztere dann nur noch eine Perineuralscheide. Die aus dem Stämmchen endlich einzeln sich abzweigenden Nervenfasern werden noch von einer dünnen endothelialen Fortsetzung der Perineurallamelle umhüllt. Diese Hülle nannte Ranvier die Henlesche Scheide. Der zwischen ihr und der Schwannschen Scheide befindliche enge Raum ist ein injicierbarer Lymphraum und hängt mit dem übrigen Lymphsysteme des Nerven unmittelbar zusammen.

Früher nannte man sämmtliches Bindegewebe eines Nerven Neurilemma. Man ist gegenwärtig übereingekommen, diesen Namen nur mehr für die Schwannsche Scheide, für die übrigen Hüllen dagegen die obengenannten Bezeichnungen zu verwenden.

Die Blutgefässe der peripheren Nerven, kleine Arterien und Venen, folgen der Längsrichtung des Nerven und liegen zunächst im Epineurium. Weiterhin treten zahlreiche feine Gefässe durch die Perineuralscheiden hindurch in das Innere der sekundären Bündel, wo sie in ein zierliches Kapillarnetz mit langgestreckten Maschen übergehen. Die kleinen Arterien werden von feinen Gefässnerven (Nervi nervorum) begleitet (W. Krause).

Die Nervenwurzeln behalten in centraler Richtung ihre Schwannschen Scheiden bis zum Eintritte in das Rückenmark. Hier tritt an Stelle der Schwannschen Scheide die Neuroglia (Ranvier).

b) Spinalganglien.

Die Spinalganglien bestehen aus Ganglienzellen und Nervenfasern, als wesentlichen Gebilden; hierzu kommen noch Bindegewebe, Blut- und Lymphgefässe. Die Ganglienzellen sind zum überwiegenden Teile pseudo-unipolar, doch sind Fälle bekannt, in welchen von einer umschriebenen Stelle der Zelle oder von verschiedenen Stellen mehrere Ausläufer abgingen (s. oben S. 294). Wie Ranvier fand, zeichnet sich der gewöhnlich vorhandene einfache Fortsatz dadurch aus, dass er nach erhaltener Markscheide sich früher oder später in zwei Fortsätze teilt. Der eine dieser Fortsätze zieht zur Peripherie, der andere centralwärts. Der einfache Ausläufer der Spinalganglienzellen vereinigt sich nach Gewinnung der Markscheide scheinbar mit einer anderen myelinhaltigen Nervenfaser. Diese Vereinigung ergiebt sich aber bei genauerer Untersuchung als eine Teilung des Zellenausläufers, indem sein Achsencylinder sich in zwei Arme spaltet, von welchen je einer zum Achsencylinder der beiden Teilungsfasern wird. Wichtig ist die Erfahrung, dass bei Fischen die Spinalganglienzellen gegenständig bipolar sind; beim Neunauge (Petromyzon) aber kommen bipolare und unipolare Fortsätze jener Art vor, die sich nachträglich teilen. So schlägt Petromyzon hierin eine Brücke zwischen den übrigen Fischen und den höheren Wirbeltieren (Freud). (S. oben S. 294.) Übrigens liegen im Ganglion acusticum Verhältnisse vor, welche denjenigen der Fische der höheren Vertebralen ganz entsprechen und hiernach als ursprüngliche zu deuten sind. Denn die Acusticusganglien bestehen aus bipolaren Nervenzellen.

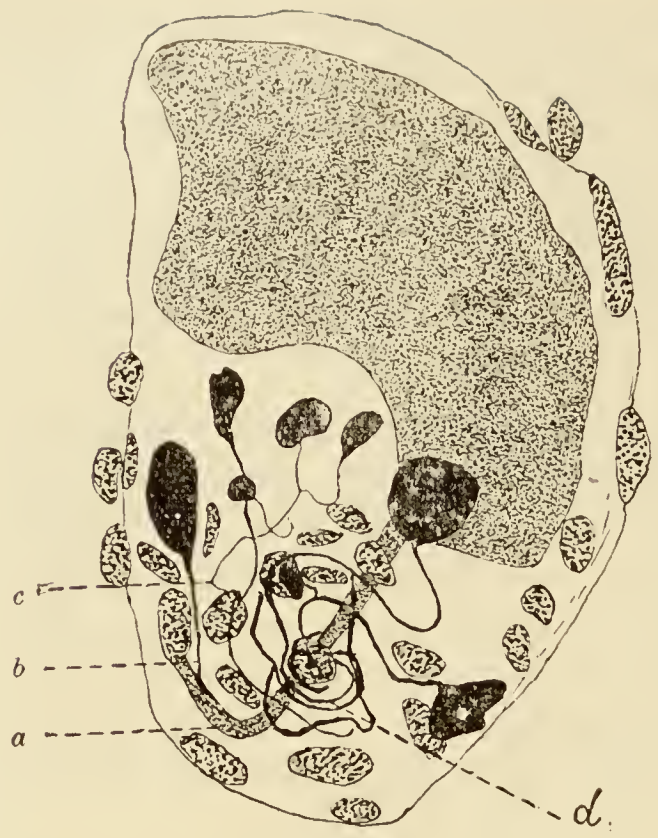

Fig. 488.

Spinalganglienzelle von Rana C.

a Nervenfortsatz; *b* Faser, die in Endscheiben endigt; c secundäre Zweige; *d* Spiralfaser. (C. Huber, 1896.)

Das Bindegewebe der Spinalganglien ist wie das der Nervenwurzeln als eine Fortsetzung der Hirnhäute zu betrachten. Jede einzelne Zelle und ihre Faser erhält eine Fortsetzung der bindegewebigen Scheide (s. Fig. 224).

Wie schon vor Jahren von His gezeigt worden ist, zeigen die Zellen aller spinalen Ganglien in ihrer embryonalen Gestalt ebenfalls ursprüngliche Verhältnisse; denn in früher Zeit sind diese Zellen solcher bipolarer Art; s. Fig. 407 u. 517; durch besondere Wachstumsvorgänge verwandeln sie sich in pseudounipolare Form um (s. S. 294). Der periphere Ausläufer wächst weiter in die Peripherie hinaus, der centrale aber, in das Rückenmark bez. Gehirn, seinem bez. Endkerne (Nucleus terminalis) entgegen (Fig. 399).

Über „durchtretende Fasern" des Ganglion s. S. 295.

Über den feineren Bau der Spinalganglienzellen s. Allg. Teil S. 73 und Fig. 34, sowie unten, Fig. 489.

Mit dem Bisherigen sind die Besonderheiten der spinalen Ganglien indessen noch nicht erschöpft. Denn die Erfahrungen der letzten Jahre haben gezeigt, dass zwischen dem Zellprotoplasma und der Enthodelscheide der Ganglienzelle noch eine sehr feine pericelluläre Verzweigung gelegen ist, die mit einer

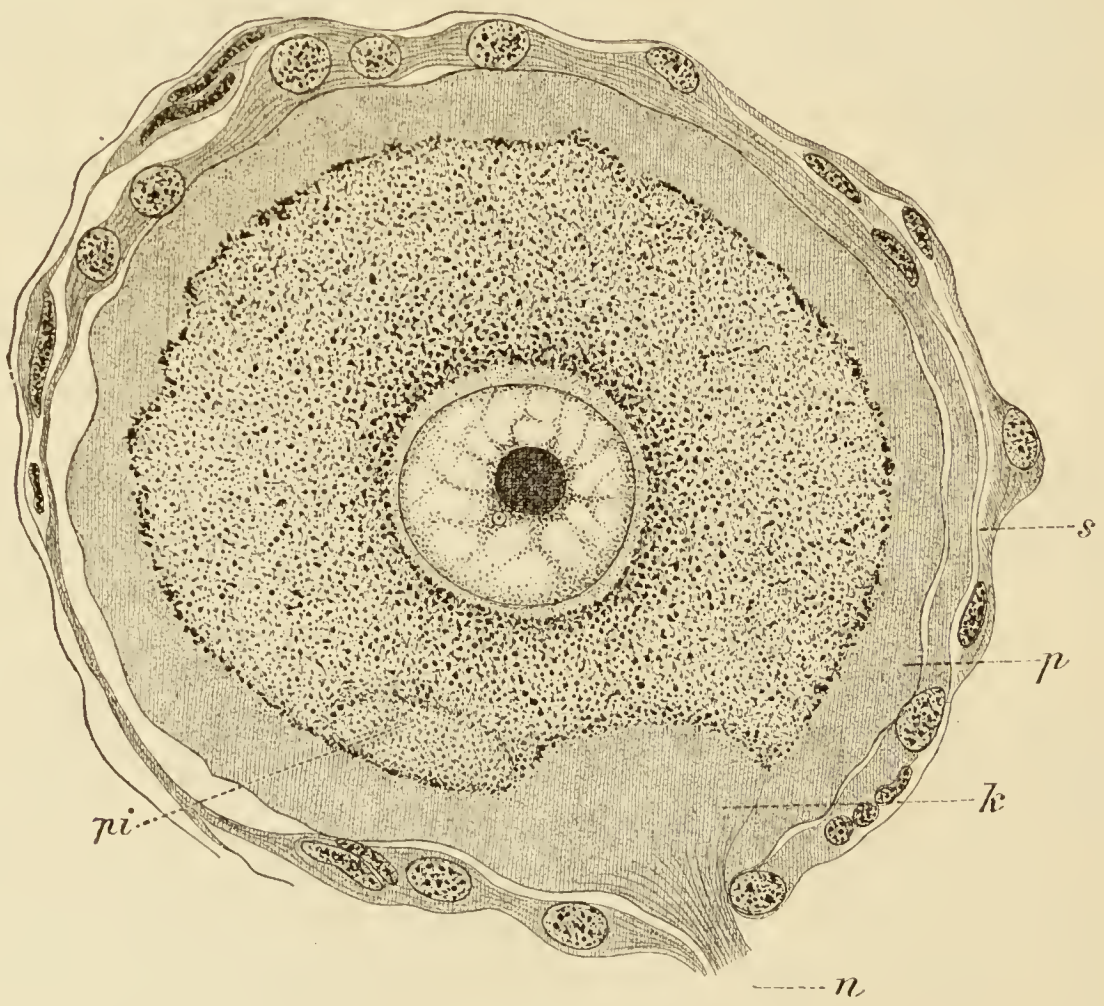

Fig. 489.

Grosse Spinalganglienzelle des gesunden Menschen (Längsdurchmesser gegen 100 μ) mit bindegewebiger Kapsel. Toluidinblau-Eosin. Einzelheiten mit Zeiss, Homog. Immersion 2 Mm. Ap. 1,30 eingetragen. (M. v. Lenhossék, 1896).

s endotheliale Scheide; *p* periphere, helle Zone des Protoplasma; *k* Ursprungshügel von *n* Nervenfortsatz; *pi* Pigment.

Fremdfaser zusammenhängt (Fig. 488, 490). Dies weist darauf hin, dass jede Zelle eines Ganglion aussen durch die peripheren Empfindungsreize auch noch von anderen Nervenzellen her beeinflusst werden kann. Die bisherigen Erfahrungen scheinen dafür zu sprechen, dass Zellen des sympathischen Systemes es sind, welche jene Fremdfasern liefern. Es dringen nämlich, wie Ramón y Cajal genauer ausführt, in die Spinalganglien der Wirbeltiere Nervenfasern ein, welche man durch die Rami communicantes unmittelbar bis zu einem sympathischen Ganglion verfolgen kann. Fs sind starke Fasern, die im Spinalganglion

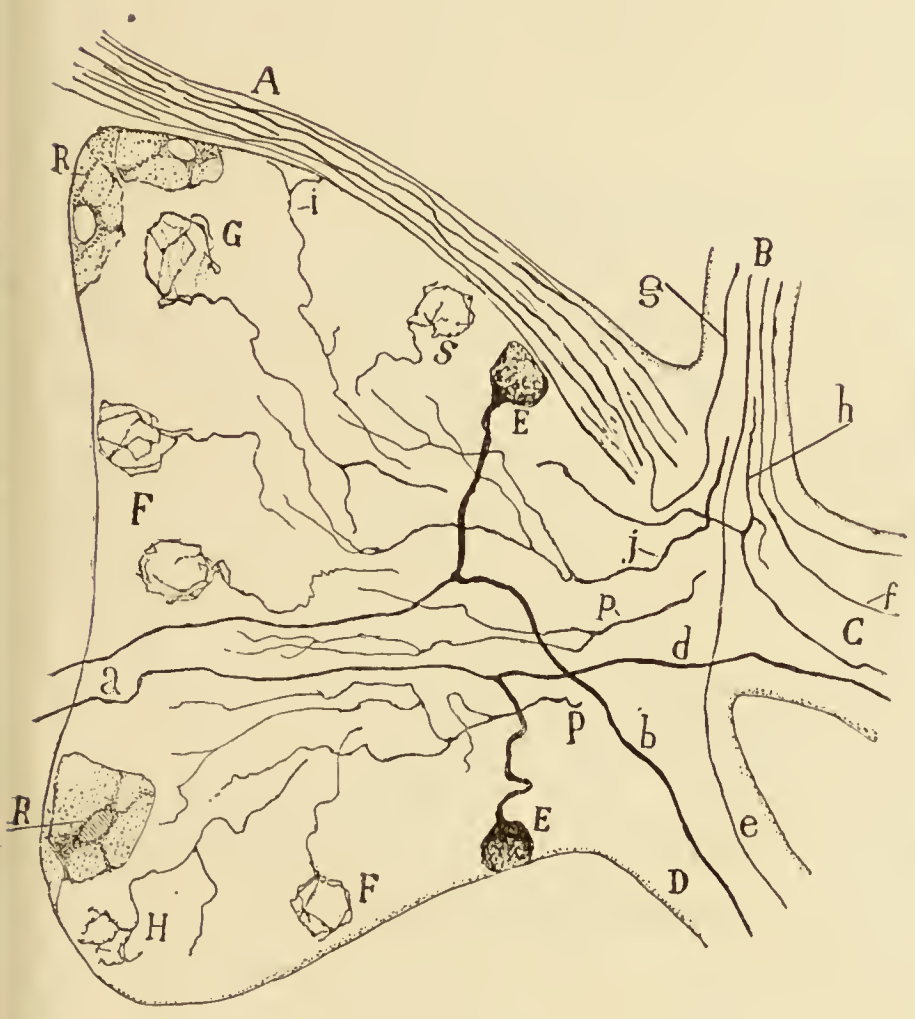

Fig. 490.

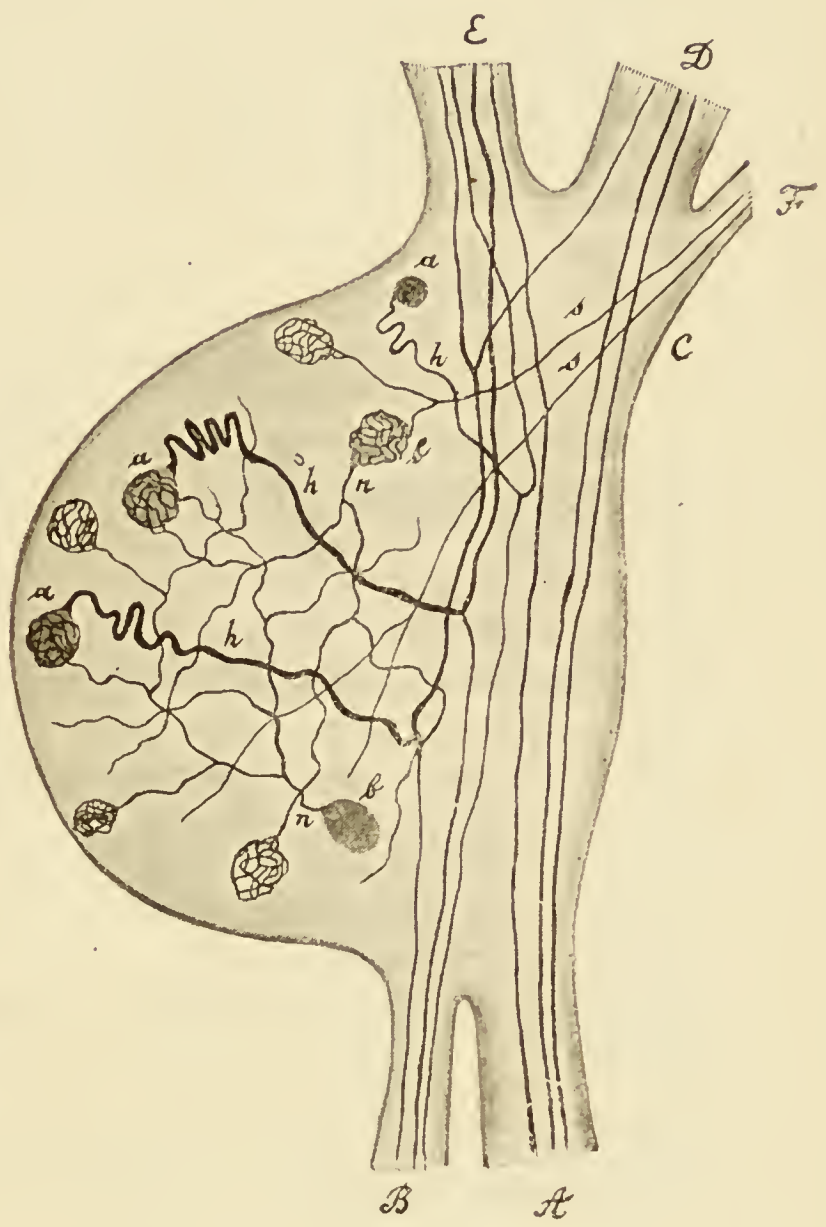

Fig. 491.

Fig. 490. Querschnitt durch ein Spinalganglion einer 10 Tage alten Ratte. Golgifärbung. (Ramón y Cajal.)

In der Zeichnung sind die typischsten pericellulären Verzweigungen aus verschiedenen Präparaten zusammengetragen. *F G H* pericelluläre Nervenfaserkörbe; *P*, *J* Fasern, die im Ganglion sich verzweigen; *A* vordere Wurzel; *B* Sympathicuswurzel (Ramus communicans), *C* vorderer Spinalast; *D* hinterer Spinalast; *E* Spinalganglienzellen.

Fig. 491. Schema der gegenseitigen Beziehungen der Elemente, aus welchen ein Spinalganglion besteht.

A u. *B* vordere und hintere Wurzel; *C* Spinalnerv; *D* u. *E* vorderer und hinterer Ast der Spinalnerven; *F* Sympathicuswurzel (Ramus communicans); *a* u. *b* Spinalganglienzellen von verschiedenem Typus; *h* Hauptausläufer der Zellen vom 1. Typus, die sich in periphere und centrale Fasern teilen; *n* Nervenfortsätze der Zellen vom 2. Typus, die als pericelluläre Geflechte um die Zellen vom 1. Typus endigen; *s* sympathische Fasern, die als pericelluläre Geflechte um die Zellen vom 2. Typus endigen. (A. S. Dogiel, 1896).

drei oder mehr Zweige abgeben; letztere scheinen es zu sein, die mit den genannten pericellulären Verzweigungen zusammenhängen. Einige von den Zweigen dringen selbst in die vordere Wurzel ein und scheinen frei im Rückenmarke zu endigen. Ebenso wie Spinalganglien verhalten sich in dieser Hinsicht die spinalartigen Ganglien des Vagus, Glossopharyngeus, Facialis, Trigeminus u. s. w.

Den Beobachtungen von A. S. Dogiel zufolge liegen die Dinge in den

Spinalganglien noch verwickelter (s. Fig. 491), indem in ihnen ausser gewöhnlichen pseudounipolaren Zellen auch Associationszellen vorzukommen scheinen, Zellen des sogen. II. Golgischen Typus (s. Fig. 491, *b*, *b*). Diese würden eingeschaltet sein zwischen den Zellen des sympathischen Ganglion und den pseudounipolaren Zellen des Spinalganglion.

Dogiel, A. S., Der Bau der Spinalganglien bei den Säugetieren. Anat. Anz. XII, 6, 1896, und Internat. Monatschrift f. Anat. u. Phys., Bd. 14, 1897.

Gaule, J., Über die Zahlen der Nervenfasern und Ganglienzellen in den Spinalganglien des Kaninchens. Centr.-Bl. f. Phys. 1896, Bd. X, Nr. 16.

Huber, G. Carl. The Spinal Ganglia of Amphibia. Anat. Anz. XII, 18, 1896.

Lenhossék, M. v., Über den Bau der Spinalganglienzellen des Menschen, Arch. f. Psychiatrie, Bd. 29, 2, 1896.

Ramón y Cajal, Neue Darstellung vom histol. Bau des Centralnervensystemes. Arch. f. Anat. u. Phys., anat. Abt., 1893.

Neuromeren, Myomeren und Dermatomeren.

Eine Gliederung in Folgestücke kommt bekanntlich nicht allein dem Nervensysteme zu und den Gefässen, sondern auch, und zwar in noch ausgesprochenerem Grade, der Muskulatur und den Knochen. Infolge der Nerven- und Gefässversorgung nimmt ferner das Integument des Gesamtkörpers, die äussere Haut, an der Segmentierung teil und kann in dermale Segmente, Dermatomeren, zerlegt werden. Aber auch der Darm kann sich der allgemeinen Gliederung des Körpers nicht mehr entziehen, obgleich bei ihm die Grenzen der Segmente im abdominalen Gebiete schon frühzeitig, infolge des enormen Längenwachstumes des Dünn- und Dickdarmes, vollständig verwischt werden. Aber die Nerven- und Gefässversorgung des gesamten Darm- und Eingeweideapparates weist ebenso wie die Entwickelungsgeschichte, dauernd auf das Bestehen von Enteromeren hin. Das nächste veranlassende Moment aller dieser Gliederungen ist vielleicht gerade in der frühen Gliederung der Muskulatur zu suchen.

Im Folgenden ist nun eine Tabelle wiedergegeben, welche sich auf die Beziehungen der Nervensegmente zu den zugehörigen Muskel- und Hautgebieten erstreckt; auch die reflektorischen Segmente sind beachtet.

Lokalisaton der Funktion in den verschiedenen Segmenten des Rückenmarkes.[1])

Segmente	Muskeln	Reflexe	Gefühlsinnervation der Haut
2.—3. Cervicalis	Sterno-mastoideus Trapezius Scaleni und Nackenmuskeln Diaphragma	Inspirat. bei raschem Druck u. d. Rippenbogen	Nacken u. Hinterkopf.
4. Cervicalis	Diaphragma Supra- und Infraspinatus Deltoideus Biceps u. Coraco-Brachialis Brachioradialis Rhomboidei	Erweiterung d. Pupille auf Reizung des Nackens. 4 bis 7. Cervic.	Nacken Obere Schultergegend Aussenseite des Armes

[1]) Nach den Zusammenstellungen von Starr und Edinger, auf Grund von Tierversuchen u. pathologischen Beobachtungen.

Segmente	Muskeln	Reflexe	Gefühlsinnervation der Haut
5. Cervicalis	Deltoideus	Scapular-Reflex 5. Cerv. bis 1. Dors.	Rückseite der Schulter und des Armes
	Biceps u. Coraco-Brachialis Brachioradialis u. Supinator Pectoralis, pars clavicul. Serratus magnus Rhomboidei Brachialis Teres minor	Sehnenreflexe d. entspr. Muskeln	Äussere Seite des Ober- und Vorderarmes
6. Cervicalis	Biceps Brachialis anticus Pectoralis, pars clav. Serratus exterior Triceps	Reflexe von den Sehnen d. Extensoren d. Ober- u. Unterarmes	Äussere Seite des Vorderarmes
	Extensoren der Hand und der Finger Pronatoren	Handgelenksehnen 6.—8. Cerv.	Rücken der Hand, Radialisgebiet
7. Cervicalis	Caput longum tricipitis Extensoren der Hand und der Finger Flexoren der Hand Pronatoren der Hand	Schlag auf die Vola erzeugt Schliessen der Finger	Radialisgebiet d. Hand
	Pectoralis, pars costalis Subscapularis Latissimus dorsi Teres major	Palmar-Reflex 7. Cerv. bis 1. Dors.	Medianusverteilung
8. Cervicalis	Flexoren der Hand und der Finger Kleine Handmuskeln	Pupillarreflex	
1. Thoracalis	Strecker des Daumens Kleine Handmuskeln Daumen- und Kleinfinger-Ballen		Ulnargebiet
2.—12. Thoracalis	Muskeln des Rückens und des Bauches Erectores spinae	Epigastr. 4.—7. Dors. Abdomen 7.—11. D.	Haut der Brust, des Rückens, des Bauches und der oberen Glutäalregion
1. Lumbalis	Ilio-Psoas Sartorius Bauchmuskeln	Cremasterreflex 1.—3. Lumb.	Haut der Schamgegend Vorderseite des Hodensackes
2. Lumbalis	Ilio-Psoas Sartorius Flexoren des Knies (Remak?) Quadriceps femoris	Patellarsehne 2.—4. Lumb.	Äussere Seite der Hüfte
3. Lumbalis	Quadriceps femoris Einwärtsroller d. Schenkel Adductores femoris		Vorder- und Innenseite der Hüfte
4. Lumbalis	Abductores femoris Adductores femoris Tibialis anterior Flexoren des Knies (Ferrier?)	Glutäalreflex 4.—.5 Lumb.	Innere Seite der Hüfte und d. Beines bis zum Knöchel. Innenseite des Fusses.
5. Lumbalis	Auswärtsroller der Hüfte Beuger des Knies (Ferrier?) Beuger des Fusses Extensoren der Zehen Peronaei		Rückseite d. Hüfte, des Oberschenkels u. äusserer Teil des Fusses
1. u. 2. Sacralis	Flexoren des Fusses u. der Zehen Peronaei Kleine Fussmuskeln	Plantarreflex	Hinterseite des Oberschenkels, äussere Seite des Beines und Fusses
3.—5. Sacralis	Muskeln des Perinaeum	Achillessehne Blasen- und Rectal-centren	Haut über dem Sacrum, Anus, Perinaeum, Genitalien.

Sklerozonen.

Über das Verhältnis der Neuromeren und Myomeren zum Stammskelette ist bereits an früherer Stelle Auskunft gegeben worden (s. den Abschnitt: Verhältnis der Muskel- zu den Knochensegmenten und die Fig. 501, 502: I. Bd., S. 468—470).

Schwieriger liegen die Dinge am Gliedmassenskelette. Wenn es auch bereits bekannt ist, dass die Extremitätenmuskeln von abgeschnürten Knospen der Urwirbel ihren Ursprung nehmen, so sind doch die Umbildungen der einzelnen Knospen zu den verschiedenen Muskeln der oberen und unteren Extremitäten noch nicht bekannt. Ebensowenig bekannt ist die Lagerung der aus den einzelnen Segmenten je hervorgegangenen Muskelindividuen an den zugehörigen Knochen der Extremitäten. Selbst die Beziehungen der den verschiedenen Segmenten entsprechenden Muskeln zu den zugehörigen neuralen Segmenten sind keineswegs schon überall in helles Licht gesetzt, am wenigsten bei den Extremitäten.

Kennt man die Beziehungen der Muskelindividuen einer Extremität zu ihren neuralen Segmenten, so ist dadurch der Weg eröffnet, um selbst beim Erwachsenen das Verhältnis der Nerven- und Muskelsegmente zu den Haftstellen an den Knochen zu bestimmen.

Durch eine Reihe schöner Untersuchungen, die im Laufe der letzten Jahre angestellt worden sind, ist ein bedeutender Schritt vorwärts auf diesem Felde gemacht worden. Es ist zu erwarten, dass die noch fehlenden Schritte ebenfalls gemacht und zugleich auf vergleichendes und entwickelungsgeschichtliches Gebiet gelenkt werden.

Im Allgemeinen haben die bisherigen Untersuchungen ergeben, dass in der That eine Gesetzmässigkeit zwischen der segmentalen Herkunft und der Skelettanheftung besteht.[1])

Um in das interessante, eine Fülle von überraschenden Aufschlüssen gewährende, der Wissenschaft neu eroberte Gebiet einzuführen, ist es am zweckmässigsten, mit L. Bolk zuerst das Becken zu betrachten.

Die Aussenfläche des Beckens lässt sich in Hinsicht auf die Muskelanheftungen in einen proximalen und distalen Abschnitt scheiden. Proximal bildet das Darmbein, distal das Sitz- und Schambein die Unterlage.

Am Scham- und Sitzbeine folgen in ventrodorsaler Richtung (s. Fig. 492) die Befestigungsstellen folgender Muskeln: Rectus abdominis, Pectineus, Adductor longus, Adductor brevis, Gracilis, Adductor magnus, Obturator externus, Portio ischiadica adductoris magni, Quadratus femoris mit Gemellus inferior, Semimembranosus, Semitendinosus, Biceps femoris, Gemellus superior (Obturator internus). In ganz gleicher Reihenfolge empfangen diese Muskeln ihre Nerven aus den in cranio-caudaler Richtung sich aneinander fügenden spinalen Stämmen, wie die unten folgende tabellarische Zusammenstellung bezeugt.

Die Übereinstimmung der Anheftungsfolge der Muskeln am Ilium in ventrodorsaler Richtung mit deren Innervation durch in cranio-caudaler Richtung aufeinanderfolgende Spinalnerven geht aus der zweiten Tabelle hervor (s. unten S. 572).

Da eine ganz regelmässige Aufeinanderfolge dieser Art statthat, so ist man in den Stand gesetzt, die Linien anzugeben, welche die Grenzen zwischen den Produkten der aufeinander folgenden Myomeren (s. Allg. Teil, S. 136) sind. Diese Grenzlinien müssen dann als solche angesehen werden, welche ursprünglich durch die embryonalen Myokommata dargestellt worden sind (s. Allg. Teil, Fig. 61). Das am meisten cranial gelegene Myomer, dessen Erzeugnisse Anheftungspunkte am Becken besitzen, ist das 12. thorakale (Rectus). Die Grenzen zwischen

---

[1]) Bolk, L., Beziehungen zwischen Skelett, Muskulatur und Nerven der Extremitäten, dargelegt am Beckengürtel, an dessen Muskulatur, sowie am Plexus lumbo-sacralis. Morpholog. Jahrbuch XXI, 1894.

—, Rekonstruktion der Segmentierung der Gliedmassenmuskulatur, dargelegt an den Muskeln des Oberschenkels und des Schultergürtels. Morpholog. Jahrbuch XXII, 1895.

—, Die Sklerozonie des Humerus. Morpholog. Jahrbuch XXIII, 1895.

dem 18. und 19. thorako-lumbalen Myomere schneidet die Beckenflächen des Biceps femoris, Gemellus superior und Glutaeus maximus. Wie die beiden Figuren 492 und 493 zeigen, haben die Produkte von mehr cranialen Segmenten des indifferenten Muskelsystemes Anheftungen an ventralen Teilen des Beckens erworben, die Produkte von mehr caudalen Myomeren dagegen an dorsalen Beckenteilen. Hierbei hat man sich das Becken in seiner natürlichen Lage im Körper des Erwachsenen vorzustellen. Die Myomeren aber reihen sich über die Aussenfläche des Beckens offenbar zugleich derartig aneinander, wie sie im cranio-caudalen Anschlusse im Embryo sich vorgefunden haben müssen.

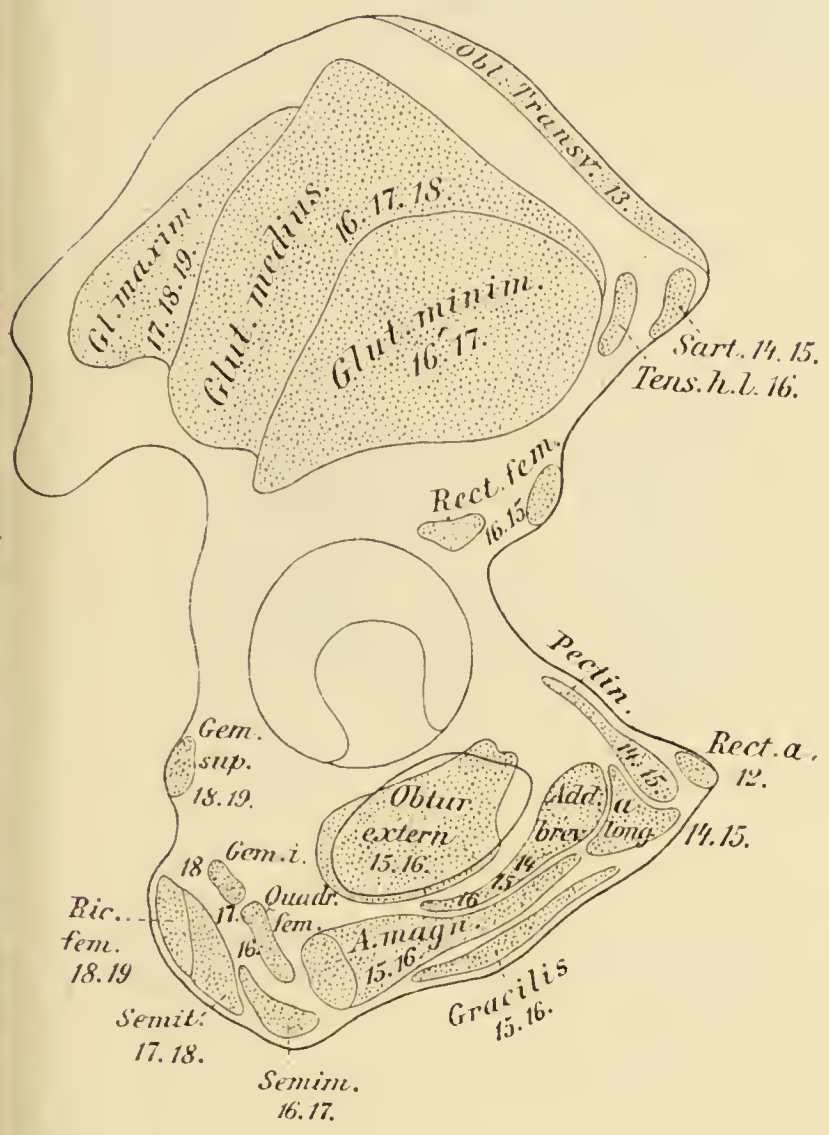

Fig. 492.

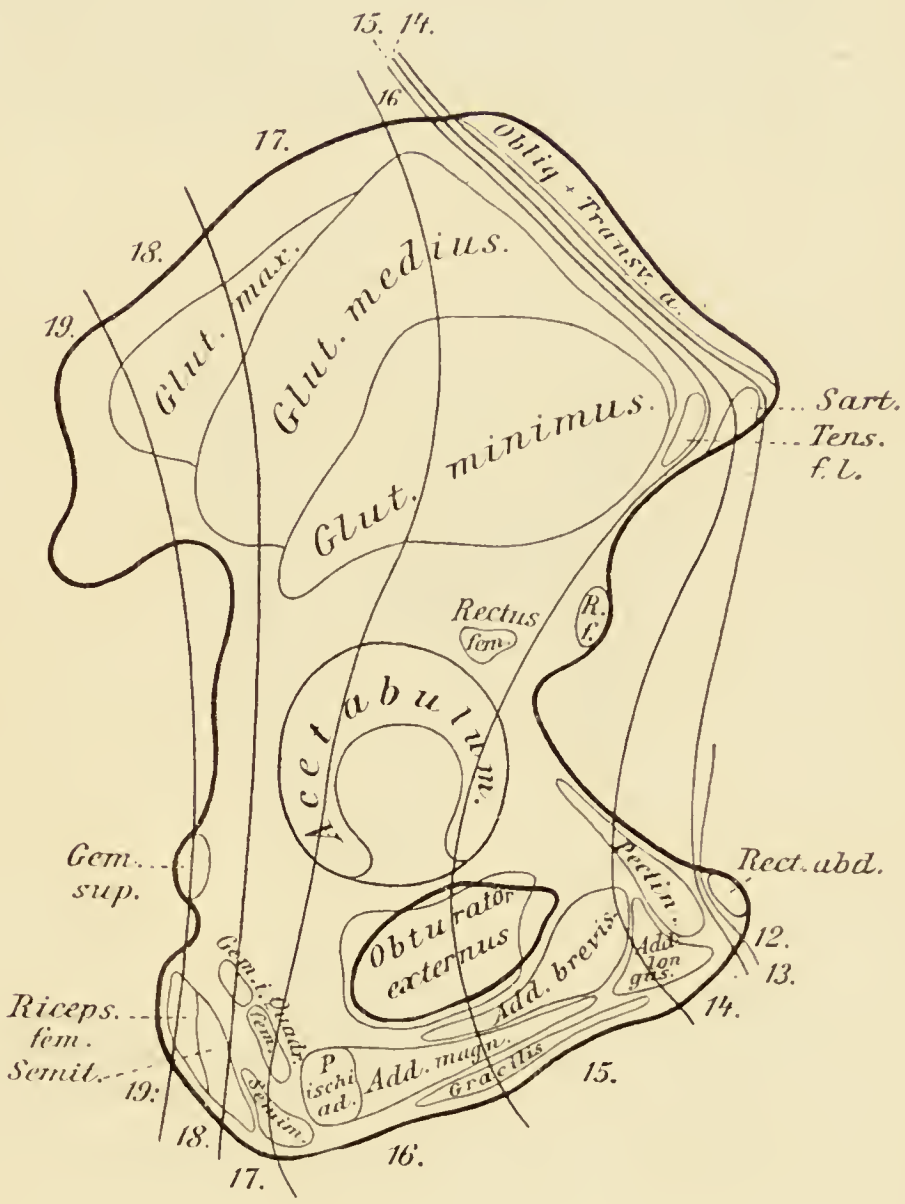

Fig. 493.

Fig. 492. Abgrenzung der Ursprungsflächen der Muskeln an der Aussenseite des Darmbeines mit Angabe der die einzelnen Muskeln versorgenden thorako-lumbo-sakralen Spinalnerven 12 bis 19. (L. Bolk)

Fig. 493. Aussenfläche des Darmbeines. Grenzlinien zwischen den aus den 12.—19. thorako-lumbo-sakralen Myomeren hervorgegangenen Muskelprodukten. Die Linien begrenzen am Skelett die als Sklerozone zu bezeichnenden Gürtelzonen. (L. Bolk.)

Die Anheftungsflächen der Myomeren am zugehörigen Knochensegmente (Sklerotom) sind als Sklerozonen zu bezeichnen. In gleicher Weise, wie wir aus der Innervation den metameren Ursprung der Muskeln bestimmen, können wir hiernach auch die segmentale Herkunft oder, vorsichtiger ausgedrückt, Zugehörigkeit der Sklerotomabschnitte aus den Ursprungsflächen der Produkte ihrer Myomeren angeben; letztere freilich können vorläufig nur aus den Nerven bestimmt werden.

Der Verlauf der Sklerozonen war in embryonaler Zeit viel einfacher und gleichartiger; die frühere Regelmässigkeit der Sklerozonen ist unter dem Einflusse von Beckenveränderungen allmählich beeinträchtigt worden. Wo das Becken sich stark entwickelt hat, sind die Sklerozonen entsprechend stärker ausgedehnt und umgekehrt. Aus der Art der Ausdehnung oder der Einschränkung von einzelnen Sklerozonen kann man andererseits ablesen, nach welchen Richtungen das Becken sich entfaltet hat. So können also die Verhältnisse der Sklerozonen in gröberen Zügen Aufschluss geben über die Skelett-Entwickelung. Auch be-

steht ein gewisser Zusammenhang zwischen der ontogenetischen Verschiebung des Beckens längs der Wirbelsäule (s. Knochenlehre S. 191) und der Muskelverschiebung über das Becken. Muskel- und Skelettsystem müssen in ihrer Ausbildung in hohem Grade Hand in Hand miteinander gehen, es ist ein Parallelismus von Vorgängen an diesen beiden Systemen vorhanden; die Sprache des Einen prägt sich im Anderen aus.

Nach dem Angegebenen steht der Beckengürtel mit dem 12. bis 19. thorako-lumbosakralen Segmente in innigster Wechselbeziehung. Hierbei darf man aber nicht stehen bleiben. Denn man kann die vom Erwachsenen bekannt gewordenen Thatsachen benutzen zur Konstruktion der ursprünglichen Verhältnisse. Denken wir uns nämlich die Myomerengrenzen früherer Zeit noch in der bekannten regelmässigen Anordnung, so geht daraus das Bild der Fig. 494 hervor, in welcher das Becken eine stark in die Länge ausgedehnte dorsale, und eine ebenfalls stark längsgestreckte, mit jenem parallele ventrale Platte darstellt, die durch

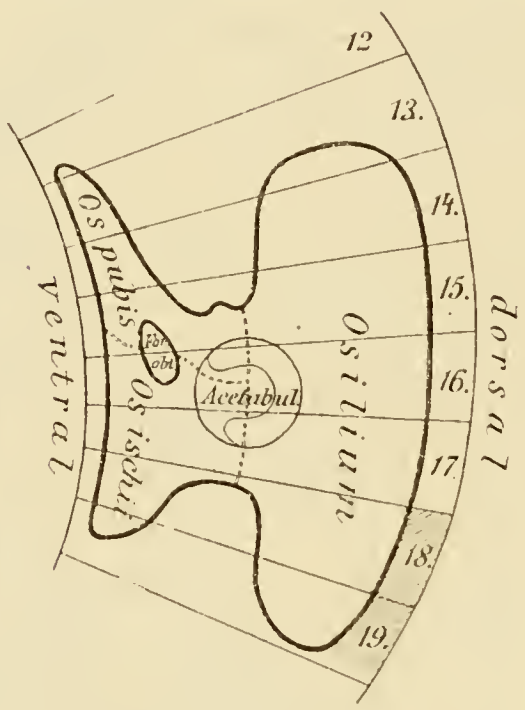

Fig. 494.

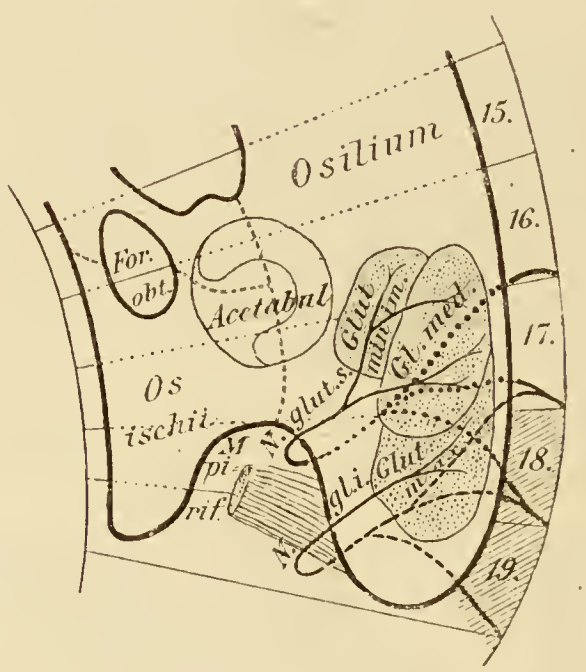

Fig. 495.

Fig. 494. Rekonstruierte Form des menschlichen Beckengürtels im Fötalzustande, wie dieselbe sich durch Eintragen aller Teile des Skelettstückes in die je zugehörigen und mit gleichmässig angeordnet gedachten thorako-lumbo-sakralen Myomere 12—19 ergiebt. (L. Bolk.)

Fig. 495. Anordnung der metazonalen, dorsalen Nerven für die Musculi glutaei. (L. Bolk.)

einen für die Gelenkstelle bestimmten schmalen Mittelteil, Isthmus des Hüftbeines, miteinander verbunden werden. Die Sklerozonen des Beckens sind der Ordnungsziffer und gegenseitigen Beziehung nach ganz die gleichen, wie in Fig. 493, die dem Erwachsenen entspricht; aber die Sklerozonen besitzen ihre regelmässige, embryonale Gestalt, sie stossen mit geraden Grenzlinien aneinander. Die beiden Einschnitte des jungen Beckens, der craniale und der caudale, sind, wie sich zeigen wird, von bedeutendem Einflusse für die Gestaltung der nunmehr erst zu betrachtenden Nervenbahnen.

Wenn die Pars iliaca des Hüftbeines in dem dorsalen Abschnitte der Segmente sich entwickelt, so werden voraussichtlich auch dorsale Abschnitte der zu den Segmenten gehörigen Myomeren sich anheften müssen; am Scham- und Sitzbeine dagegen werden ventrale Myotomteile sich anheften. Die an der Pars iliaca sich anheftenden Muskeln beziehen ferner ihre Nerven aus dem dorsal gelagerten Anteile des Plexus lumbo-sacralis; die am Ischio-Pubicum befestigten Muskeln erhalten ihre Äste dagegen aus den ventral gelegenen Nerven des Plexus. Überträgt man die gewonnene Vorstellung auch auf die Verhältnisse der freien Gliedmasse, so ergiebt sich, dass auch hier nicht allein Sklerozonen vorhanden sein müssen, sondern auch ihnen entsprechend sich verhaltende Nerven. Denkt man sich die Extremität in die primitive Lage zurückgebracht (s. Knochenlehre, S. 287), in welcher die Grosszehe cranial-, die Kleinzehe caudalwärts gerichtet ist, so liegen thatsächlich diejenigen Flächen ventral, beziehungsweise dorsal, welche auf Grund der Muskelinsertionen aus Ventral-, beziehungsweise Dorsalteilen von Sklerozonen entwickelt angesehen werden müssen.

Aus der konstruierten ursprünglichen Form und Lage des Beckens lässt sich nunmehr die typische Anordnung der aus dem Plexus lumbo-sacralis hervorgehenden Stämme ebenso leicht ableiten, als verständlich machen. Abgesehen von dem Umstande, dass das Nervengeflecht durch die Differenzierung der Muskulatur zu stande gekommen ist, hat auch die Beckenentwickelung auf die Form des Geflechtes, sowie auf den Verlauf der Nervenstämme grossen Einfluss ausgeübt. Wenn wir mit Max Fürbringer die Nervenstämme der Extremität als pro-, dia- und metazonale Stämme unterscheiden, so sind als metazonale Stämme der N. ischiadicus, die Nn. glutaei und der N. obturatorius internus zu bezeichnen. Der diazonale Stamm ist der N. obturatorius, der prozonale der N. femoralis.

Das Material für die metazonalen Nn. glutaei, aus welchem die Musculi glutaei und der Tensor fasciae latae entstehen, liegt (s. Fig. 493) ursprünglich im Dorsalteile des 16. bis 18. thorako-lumbo-sakralen Myomeres. Die ursprüngliche Anheftungsfläche am Becken ist auf der Fig. 495 angegeben; sie stimmen in Bezug auf die segmentale Lage mit den auf Fig. 493 an-

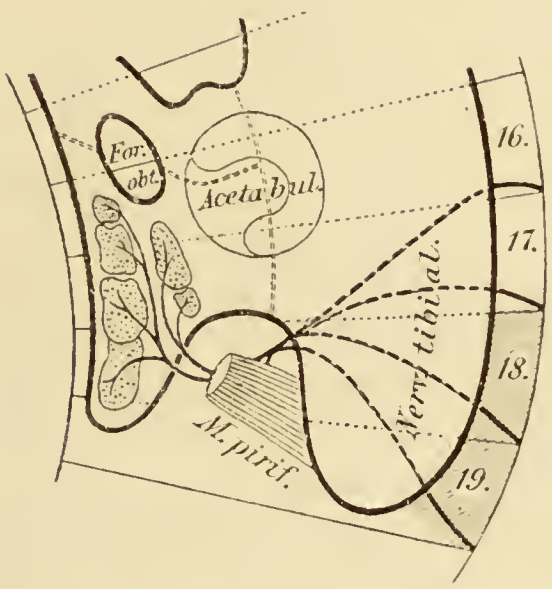

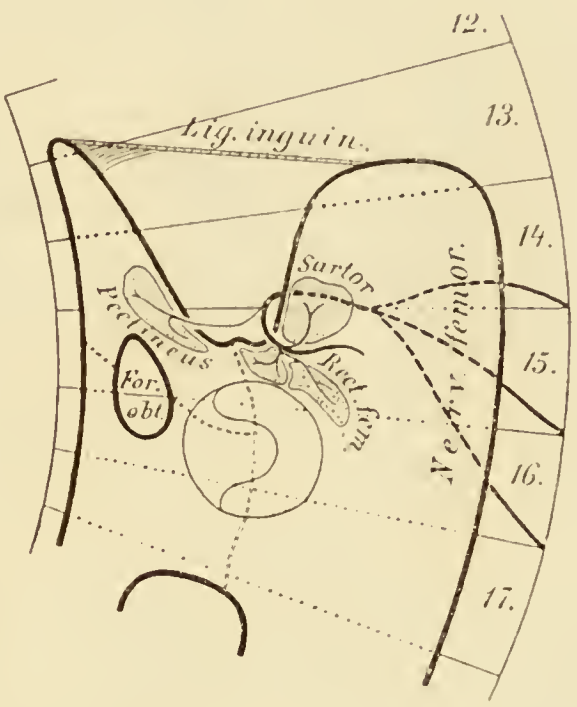

Fig. 496. Fig. 497.

Fig. 496. Anordnung der metazonal verlaufenden, ventralen Nerven für die Mm. flexores.

Fig. 497. Anordnung des prozonalen, dorsalen Nerv. femoralis. (L. Bolk).

gegebenen Ursprungszonen überein. Damit die Nn. glutaei auf dem kürzesten Wege zum Endgebiete gelangen, betreten sie, nach Bestreichung der abdominalen Fläche des Beckens, die caudale Incisur des Hüftbeines, die spätere Incisura ischiadica major. Die caudale Ausdehnung des Os ilium zwingt den Nerven, eine caudale Richtung einzuschlagen und sich radiär auszubreiten, wie er auch mit radiären Bündeln entsprang. Die Anlage des M. piriformis ist als Ursache des Getrenntbleibens der beiden Nn. glutaei zu betrachten.

Die Endgebiete des metazonalen N. ischiadicus entstanden aus dem Caudalteile des 16. und aus dem 17.—19. thorako-lumbo-sakralen Myomere. Sie müssen sämtlich ventral in der Höhe der ganzen Caudalhälfte des Beckens gelegen gewesen sein. Um auf möglichst kurzem Wege das Endgebiet zu erreichen, musste der Nerv, ebenso wie die Nerviglutaei, die caudale Beckenincisur betreten. Während die Nn. glutaei, sowie der N. tibialis die Lage in der Incisura ischiadica major teilen, so nimmt der erstere eine dorsale, der letztere aber eine ventrale Lage ein. Der N. peronaeus, der zweite Bestandteil des N. ischiadicus, hat sein Endgebiet, ebenso wie der N. glutaeus superior, im Dorsalteile des 16.—18. Myomeres. Zuweilen wird auch der N. peronaeus wirklich dorsal vom M. piriformis gefunden (s. oben S. 548), wie der Nervus glutaeus superior, und erreicht dann auf dem ursprünglichsten Wege sein Endgebiet. In anderen Fällen durchsetzt der N. peronaeus den Piriformis; dann hat er seine primitive Lage schon aufgegeben. In einem noch differenteren Verhalten, das zu einem normalen geworden ist, hat der dorsale N. peronaeus den ursprünglichen Ventralrand des Piri-

formis erreicht und verlässt dann gemeinsam mit dem ventralen N. tibialis, mit ihm zum N. ischiadicus verbunden, das Foramen ischiadicum majus am unteren Rande des Piriformis.

Der prozonale N. femoralis steht mit jenen Muskeln in Verbindung, welche aus dem 14.—16. Myomere sich angelegt haben (s. Fig. 493). Sieht man von dem Ramus pectineus ab, so kennzeichnet sich der N. femoralis durch die Lage seiner Wurzeln als ein dorsales Gebilde; die von ihm innervierten Streckmuskeln haben sich im Dorsalteile der genannten Myomeren angelegt. Fig. 497 stellt die dorsalen Anheftungsflächen des Sartorius und Rektus und die Segmenthöhe der Mm. vasti vor Augen. Der Nerv musste, um auf dem kürzesten Wege sein Endgebiet zu erreichen, den cranialen Rand des Os ilium an dessen cranialer Incisur bestreichen. Zwischen dem Iliopsoas und dem Piriformis besteht insofern eine Übereinstimmung, als beide die Beckeneinschnitte durchlaufen, der eine die caudale, der andere die craniale.

Für Lage und Verlauf des diazonalen N. obturatorius wird in gleicher Weise die ursprüngliche Beckenform von Einfluss gewesen sein. Der diazonale Verlauf des N. obturatorius hängt unmittelbar mit der Ausbildung des Foramen obturatum zusammen und ist letzteres vielleicht wesentlich durch die Bahn des Nerven verursacht. Die unverhältnis-

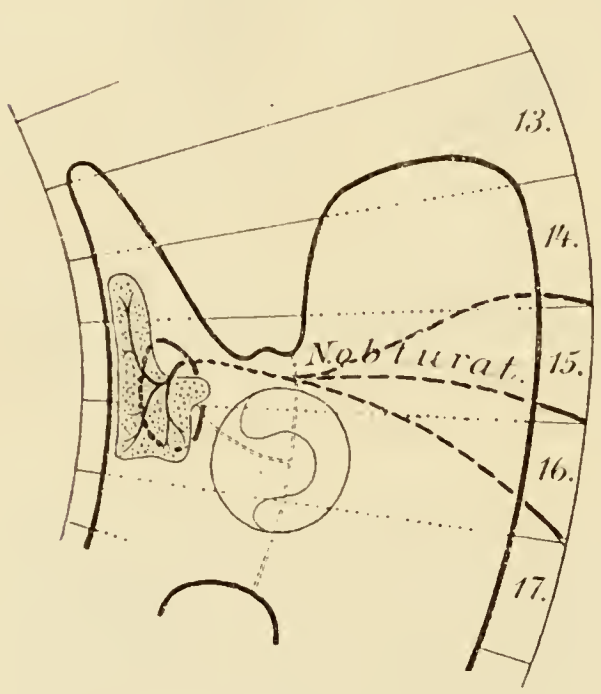

Fig. 498.

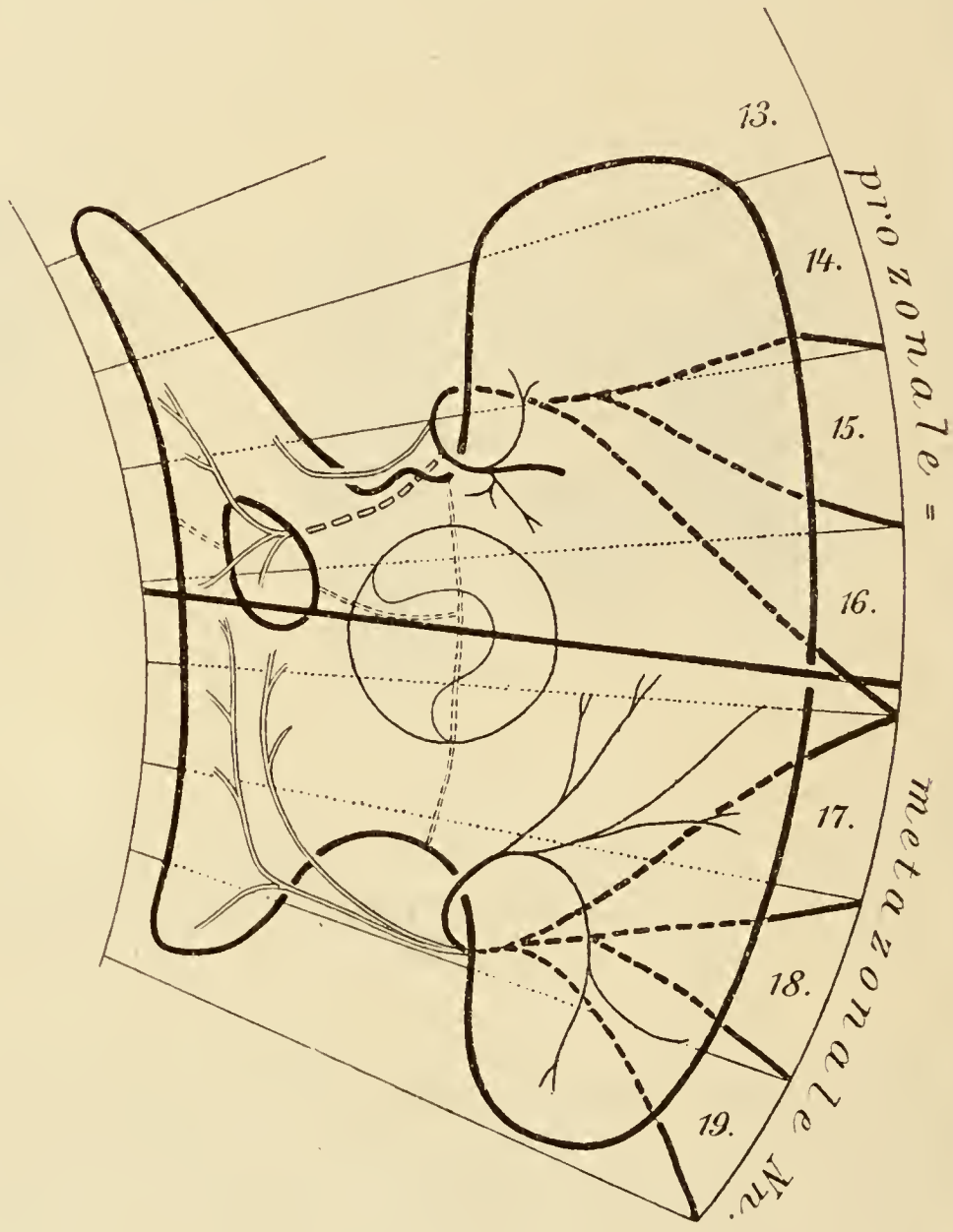

Fig. 499.

Fig. 498. Anordnung des diagonalen, ventral verlaufenden Nerv. obturatorius.

Fig. 499. Anordnung der ventralen und dorsalen pro-, dia- und metazonalen Nerven. (L. Bolk.)

mässige Grösse des Loches steht dieser Annahme nicht entgegen (s. Foramina sacralica posteriora). Ohne Zweifel hängt mindestens der Nervenverlauf von der ursprünglichen Anlage der durch ihn beherrschten Muskulatur ab. Die Muskulatur des N. obturatorius liegt, wie Fig. 498 zeigt, in ventraler Höhe des 14. bis 16. thorako-lumbalen Myomers. Diese Höhe fällt genau mit dem Foramen obturatum und seiner Umgebung zusammen. Die Nerven für jene Muskulatur müssen allmählich von den Skelettteilen, an welchen sie entspringt, umschlossen worden sein.

„Mit der Ausbildung der Beckenform und der meta-, dia- und prozonalen Nervenstränge war die Anlage des Geflechtes für die hintere Extremität notwendig eingeleitet: denn die proximalen (cranialen) Wurzeln der zur Muskulatur ziehenden Nerven gelangten in die Zwangslage, um den proximalen (cranialen) Beckenrand zu erreichen, in proximaler (cranialer)

Richtung zu konvergieren. Die distalen (caudalen) Wurzeln indessen waren gezwungen, in distaler (caudaler) Richtung zusammenzutreten. Die zur Gliedmasse ziehenden Nervenwurzeln trennten sich in eine proximale (craniale s. orale) und in eine distale (caudale s. aborale) Gruppe. Das Nervengeflecht erfuhr auf diese Weise eine Teilung in einen proximalen und distalen Abschnitt, von denen der proximale diejenigen Muskeln innerviert, welche an der proximalen Hälfte des Beckens, von denen der distale die Muskeln versorgte, welche an der distalen Hälfte des Beckens ihre ursprüngliche Anheftung fanden. Die umstehende Fig. 499 giebt in schematischer Weise etwa gleiche Verteilung der beiden Muskelgruppen an; sie lässt zugleich erkennen, dass die distalen Spinalnerven metazonal, die proximalen aber prozonal seien. In dem meta- und pro-diazonalen Verlaufe der Nervenstränge ist der Hauptgrund der Scheidung in einem Plexus lumbalis und Plexus sacralis zu sehen."

Einen weiteren Einblick in das Wesen des Plexus lumbo-sacralis gewährt die Beachtung des sogenannten N. furcalis (v. Ihering), d. i. jenes Spinalnerven, welcher sowohl zum Plexus lumbalis, als auch zum Plexus sacralis Beziehungen hat, sowohl eine metazonale, als auch eine prozonale Wurzel besitzt. Dieser Nerv ist beim Menschen normalerweise der 16. thorako-lumbale Spinalnerv, d. i. der 4. Lendennerv (s. oben S. 539, Fig. 468, 469). Er wird veranlasst durch die Teilung eines Myomeres in einen cranialen und caudalen Abschnitt, aber auch durch die besondere Form des embryonalen Beckens (s. Fig. 499). Die Teilung des Myomeres ist aber keine gleichmässige, sondern eine schräge, die Demarkationslinie selbst also eine schräge. Das normale Verhalten tritt uns auf Fig. 500 entgegen. Die Demarkationslinie durchkreuzt in schräger Richtung das 16. thorako-lumbale Myomer. In letzterem findet man dorsal und ventral sowohl pro- als metazonale Elemente. Die metazonalen Elemente gingen ins Gebiet des Plexus sacralis über. Die dorsalen prozonalen Elemente gehören dem Gebiete des N. femoralis, die ventralen dem des N. obturatorius zu. Die bezügliche Grundform des Plexus lumbo-sacralis muss sich also verhalten, wie in Fig. 500 dargelegt. Der metazonale Stamm des

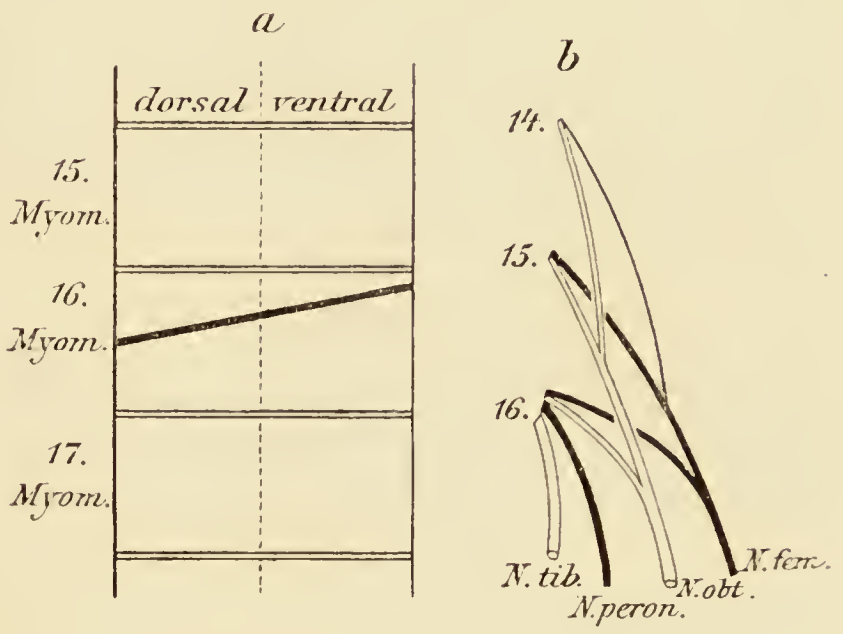

Fig. 500.

Die Demarkationslinie zwischen den lumbalen (pro-) und den sakralen (metazonalen) Myomerenprodukten zieht schräg durch das 16. thoraco-lumbale Myomer. Diese Lage der Demarkationslinie bei *a* bedingt die Grundform des Plexus lumbo-sacralis bei *b*. (L. Bolk.)

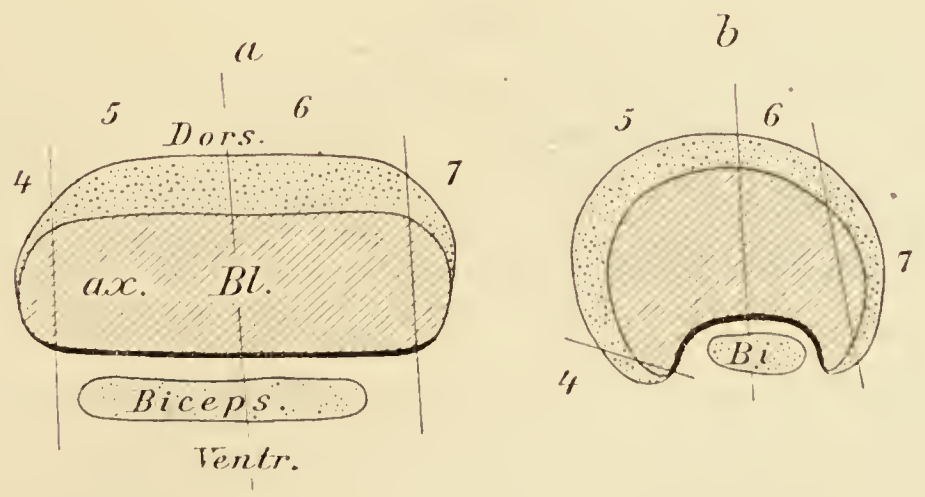

Fig. 501.

Schematische Darstellung des Sulcus bicipitalis und der Einschränkung des Ventroplenum an ihm. Die um letzteres und um das Dorsoplenum lagernde Muskulatur ist durch die punktierten Flächen angegeben. (L. Bolk, 1895).

16. thorako-lumbalen Spinalnerven führt dem Plexus sacralis ventrale und dorsale Elemente zu, der prozonale Stamm gehört mit ventraler Wurzel zum Obturatorius, mit dorsaler zum Femoralis. Von diesem beim Menschen meist verwirklichten Zustande giebt es eine Menge von Abweichungen.

Es fehlt an Raum, um in ähnlicher Weise wie für den Beckengürtel die Sklerozonen am menschlichen Oberschenkel, Schultergürtel, Oberarme zu schildern. Für die distalen Gebiete sind die Untersuchungen ohnedies noch nicht zum Ende gelangt. Doch genügt das Vorgelegte zunächst zur Erweckung eines tieferen Verständnisses des Verhältnisses zwischen Nerven, Muskeln und Knochen.

Dass wirklich durch diese Art der Betrachtung auch im Gebiete des freien Teiles der Extremitäten Aufschluss über die Beziehungen zwischen dem Knochen- und Muskelsysteme gegeben werde, dafür sei zum Schlusse nur noch ein Beispiel hervorgehoben. Es bezieht sich auf das Verständnis des Sulcus bicipitalis humeri. Die ventrale Muskulatur zieht sich auf eine kleine Stelle zurück, die dem Ventroplanum angehört. Die dorsal gelegene dagegen dringt beiderseitig vor bis zu den Grenzen des Ventroplanum. (Fig. 501.)

Es folgen nunmehr hier die auf Seite 566 erwähnten beiden Tabellen von Muskeln und ihren segmentalen Nerven:

Tabelle a.

Reihenfolge der Muskeln nach dem Ursprunge vom Scham-Sitzbein in ventro-dorsaler Richtung	Innervation der Muskeln durch folgende thorako-lumbo-sakrale Spinalnerven
1. Rectus abdominis	6.—12.
2. Pectineus	14. 15.
3. Adductor longus	14. 15.
4. Adductor brevis	14. 15. 16.
5. Gracilis	15. 16.
6. Adductor magnus	15. 16.
7. Obturator externus	15. 16.
8. Portio ischiadica m. adductoris magni	16.
9. Quadratus femoris + Gemellus inferior	16. 17. 18.
10. Semimembranosus	16. 17.
11. Semitendinosus	17. 18.
12. Biceps femoris	18. 19.
13. Obturator internus (Gemellus superior)	16. 17. 18. 19.

Tabelle b.

Reihenfolge der Muskeln nach dem Ursprunge vom Darmbeine in ventro-dorsaler Richtung	Innervation der Muskeln aus folgenden thoraco-lumbo-sacralen Spinalnerven
1. Sartorius	14. 15.
2. Tensor fasciae latae	16. (17?)
3. Glutaeus minimus	16. 17.
4. Glutaeus medius	16. 17. 18.
5. Glutaeus maximus	17. 18. 19.
6. Piriformis	18. 19.

S. ferner: Eisler, P., Der Plexus lumbo-sacralis des Menschen. Halle 1892.

Vergleichung der Hirn- und Rückenmarksnerven.

In früherer Zeit war es möglich, die Frage des Verhältnisses der Hirn- zu den Rückenmarksnerven mit wenigen Worten zu beantworten. Man wusste die Schwierigkeiten noch nicht im ganzen Umfange zu würdigen, welche sich einem solchen Unternehmen entgegenstellen. Gegenwärtig kennt man diese Schwierigkeiten sehr genau und die zu beschreitenden Wege, aber auch die Gewissheit, dass die thatsächlichen Grundlagen zur Gewinnung eines sicheren Urteiles noch nicht in erschöpfender Weise gewonnen worden sind. Es bedarf also noch vieler Bemühungen, bis es möglich sein wird, die Frage des Verhältnisses beider Nervengruppen ihrer endgültigen Lösung entgegenzuführen.

Um die Vergleichung durchführen zu können, ist zunächst notwendig eine vollständige Kenntnis der Ursprungs- und Endkerne, der centralen und peripheren Bahnen der beiderlei Nerven, mit voller Berücksichtigung der Qualität dieser Bahnen.

Eine Vergleichung der Endformen aller dieser Bestandteile würde aber niemals zum Ziele führen können, weil diese Endformen für sich allein betrachtet voller Dunkel sind und ein unverständliches Chaos bleiben würden. Vielmehr hat noch nach allen Seiten die Entwickelungsgeschichte dieser Endformen fördernd in das Verständnis einzugreifen.

Aber auch die individuelle Entwickelungsgeschichte würde nicht hinreichen, auf alle bezüglichen Fragen Antwort zu geben. Sie hellt auf, soweit ihre Tragweite reicht; aber mit zunehmender Helligkeit tauchen oft unerwartet in der Ferne viele neue Rätselgebilde auf, für den Gewinn der Lösung eines einzigen. In vollem Masse hat daher auch die vergleichende Anatomie und vergleichende Entwickelungsgeschichte einzutreten, um ihrerseits das zu überschauende ausgedehnte Feld zugänglicher zu machen. Auf allen diesen Wegen ist die Untersuchung zur Zeit zwar erfolgreich aufgenommen, aber, wie gesagt, noch nicht zum Ende geführt.

Die im folgenden gegebene Gruppierung erhebt der angegebenen Sachlage entsprechend mehr Fragen, als sie abschliessende Antworten enthält; aber auch mit dieser Eigenschaft wird sie förderlich sein.

Die Fila olfactoria, den ersten Hirnnerven darstellend, lassen in ihrer Entstehung gewisse Beziehungen erkennen zur Entwickelung der sensiblen Wurzeln der Hirn- und Rückenmarksnerven (S. 295, 424).

Nach van Wijhe wäre der Olfaktorius nicht der erste, sondern der Reihe nach der zweite Hirnnerv, was uns, bei aller Anerkennung scharfsinniger Durchführung doch nicht annehmbar erscheint.

Der N. opticus, Pedunculus opticus v. Wijhe, ist überhaupt kein peripherer Nerv, der zu den übrigen Hirn- und Rückenmarksnerven morphologische Beziehungen hätte, sondern er ist ein intercentraler Verbindungsstrang zwischen verschiedenen Hirnteilen, einerseits der Retina, andererseits dem Vierhügel-, Zwischen- und Grosshirn, wobei Kreuzungen eine grosse Rolle spielen (S. 409, 410).

Der dritte, vierte und fünfte Hirnnerv: Okulomotorius, Trochlearis und Trigeminus können als Trigeminus-Gruppe zusammengefasst werden.

In der Trigeminusgruppe ist der Trigeminus selbst der Nerv des ersten Kiemenbogens, d. i. des Kieferbogens, wenn das Urteil sich durch die Branchiomerie, d. i. die Gliederung der Darmwand und ventralen Leibeswand, bestimmen lässt und die Versorgung der aus dem Kieferbogen hervorgehenden Gebilde ins Auge fasst. Sein Ramus primus gehört alsdann einem präbranchialen Metamere an. Der Okulomotorius und Trochlearis fallen dem Trigeminusgebiete zu, besonders mit Rücksicht auf deren Ursprungskerne, diese stellen das mediale Glied der motorischen Ursprungskerne dar, während der motorische Kern des Quintus das laterale Glied derselben bildet.

Der Acustico-Facialis ist das Nervenpaar für den zweiten Kiemenbogen, wobei also wiederum die Branchiomerie als Einteilungsgrund zur Verwendung gelangt. Der Akustikus ist, seinem morphologischen Wesen nach, ein in den Dienst des Gehörsinnes, aber auch des grossen Gleichgewichtsapparates getretener sensibler Hautnerv. Zu dieser Gruppe gehört als medialer motorischer Nerv, entsprechend seinem Ursprungskerne, der N. abducens.

Der neunte, zehnte und elfte Hirnnerv: Glossopharyngeus, Vagus und Accessorius, machen die Vagusgruppe aus, wobei, wie für die Trigeminusgruppe, nur die überwiegende Stärke des betreffenden Nerven den Namen liefert.

Der Glossopharyngeus ist der Nerv des dritten Kiemenbogens.

Der Vagus ist dagegen der Nerv der noch folgenden Kiemenbogen, deren Einzelbestandteile zu einem mächtigen Gesamtnerven verbunden worden sind. Vagus und Glossopharyngeus haben je zwei Stammganglien, alle von übereinstimmender Textur.

Der Accessorius ist ein Nerv, welcher als gesondertes Gebilde erst in den höheren Abteilungen der Wirbeltiere zur Erscheinung gelangt; er gehört in eine und dieselbe Reihe mit dem motorischen Teile der Vaguswurzeln, jenem, der im Nucleus ambiguus seinen Ursprung nimmt.

Der zwölfte Hirnnerv, Hypoglossus, Kiemenbogengebilde versorgend, die zum Teile weiter oben gelegen sind, als das Versorgungsgebiet des Glossopharyngeus und Vagus, ist entweder motorischer Genosse der Vagusgruppe, indem sein ausgedehnter Ursprungskern das mediale Glied der Kerngruppe vertritt, während der motorische Vaguskern und der Kern des Accessorius das laterale Glied ausmachen; aber es stehen zur Zeit noch gewichtige Bedenken entgegen in dem Umstande, dass der Hypoglossus in früher Zeit selbständige sensible Wurzeln besitzt, welche von minimalen Ursprungsganglien auszugehen scheinen, wie Froriep zeigte. Dann müsste der Hypoglossus als ein komplexer Nerv betrachtet werden, der ausserhalb der Vagusgruppe steht und aus einigen Spinalnerven hervorging, welche sich zu dem einzigen Hypoglossus zusammengeballt haben und durch sekundäre Aufnahme in das Kopfgebiet zu einem Hirnnerven umbildeten.

Wie die unter Froriep s Leitung angestellten vergleichenden Untersuchungen von W. Beck gezeigt haben, trägt der ventrale Hypoglossusstamm seine Zusammensetzung aus mehreren gleichwertigen Spinalnerven auch im erwachsenen Zustande noch zur Schau dadurch, dass er sich aus mehreren Gruppen von Wurzelfäden bildet, die erst beim Austritte durch den Schädel zu einem einheitlichen Stamme verschmelzen (am deutlichsten bei den Ungulaten, mit in der Regel drei Abteilungen). Mit den dorsalen Wurzeln steht es eigentümlich. Die vorderste ventrale Wurzelgruppe des Hypoglossus hat nie eine zugehörige dorsale Wurzel. Die mittlere Wurzel hat nur selten eine dorsale Wurzel. Konstant dagegen findet sich bei gewissen Säugern (z. B. beim Schweine) eine dorsale Wurzel, welche dem caudalsten Wurzelgebiete angehört, mit einem Ganglion, dem Ganglion hypoglossi von Froriep. Die dorsale Wurzel des N. cervicalis I scheint bei allen Säugetieren zwar embryonal angelegt zu werden; bei den einen persistiert sie darauf, bei den anderen wird sie rudimentär, oder sie schwindet ganz.

Wie verhält es sich beim Menschen? Die ventralen Wurzelfäden sind meist in zwei Bündel geteilt; manchmal ist selbst der Canalis hypoglossi des Occipitale anfänglich noch in zwei Abschnitte getrennt; häufiger sind zwei durale Eingänge da. Eine dorsale Wurzel war in keinem Falle (von 32) nachzuweisen; doch kann sie vorkommen (Chiarugi, Kaszander). Die dorsale Wurzel des N. cervicalis I kann beim Menschen ganz fehlen; in den meisten Fällen ist aber eine schwache dorsale Wurzel vorhanden und immerhin ein rudimentäres Gebilde zu nennen. Durch die ganze Reihe lässt sich der Rückbildungsvorgang der ersten dorsalen Spinalnervenwurzel auf allen seinen Stufen nachweisen. Bei den Ungulaten und Carnivoren sehen wir die Gruppe der occipitalen Spinalnerven erst auf dem Wege sich umzugestalten zu dem rein ventralen Hypoglossus. Von den Halbaffen an, durch Nager, Insektivoren und Affen, schreitet der für die Occipitalregion hier bereits vollendete Rückbildungsvorgang auf die Halsgegend weiter fort und gestaltet auch den N. cervicalis I zu einem rein ventralen Nerven.

Beck, W., Über den Austritt des N. hypoglossus und N. cervicalis I etc. Anat. Hefte, Nr. XVIII, 1895.

Dixon, Fr., On the Development of the Branches of the Fifth Cranial nerve in Man. Scientif. Transactions of the Royal Dublin Soc., May 1896.

Kupffer, C. v., Entwickelungsgeschichte des Kopfes. In: Ergebnisse der Anatomie und Entwickelungsgeschichte. Wiesbaden 1896.

Mitrophanow, P., Sur la signification metamérique des nerfs crâniens.

Neal, H. V., A Summary on the Segmontation of the Nervous System in Squalus acanthias. Anat. Anzeiger XII, 17, 1896; die Schrift enthält auch ein Verzeichnis der betr. Litteratur.

Pinkus, F., Die Hirnnerven von Protopterus annectens. Morphol. Arbeiten v. G. Schwalbe, IV, 2. Jena, 1894, G. Fischer.

Der N. hypoglossus (u. a.) hat zwei dorsale Wurzeln, die mit Ganglien versehen sind, und zwei ventrale Wurzeln; er hat dieselben Äste wie alle Spinalnerven und führt ausserdem Zweige zur Zunge und zum Plexus brachialis.

Plessen, J. v., und J. Rabinovicz, Die Kopfnerven von Salamandra maculata. München, J. F. Lehmann, 1891.

Rabl, C., Über den gegenwärtigen Stand der Frage über die Metamerie des Wirbeltierkopfes; Verhandlungen der Anatomischen Gesellschaft, 1892, Jena, Fischer. In diesem Berichte ist auch die frühere Litteratur angegeben. Hatschek, B., Die Metamerie des Amphioxus und Ammocoetes; ebendaselbst. C. Kupffer, Studien zur vergleichenden Entwickelungsgeschichte des Kopfes der Kranioten. 1. und 2. Heft, München und Leipzig, Lehmann. 1893.

Strong, O. S., The Cranial Nerves of Amphibia. Boston, U. S. A., 1895.

VI. Das vegetative, sympathische oder Gangliennervensystem.

Systema nervorum sympathicum.

Gleich den meisten bisher betrachteten Teilen des Nervensystemes lässt auch das sympathische System eine segmentale Anordnung seiner Bestandteile deutlich erkennen. Denn es besteht

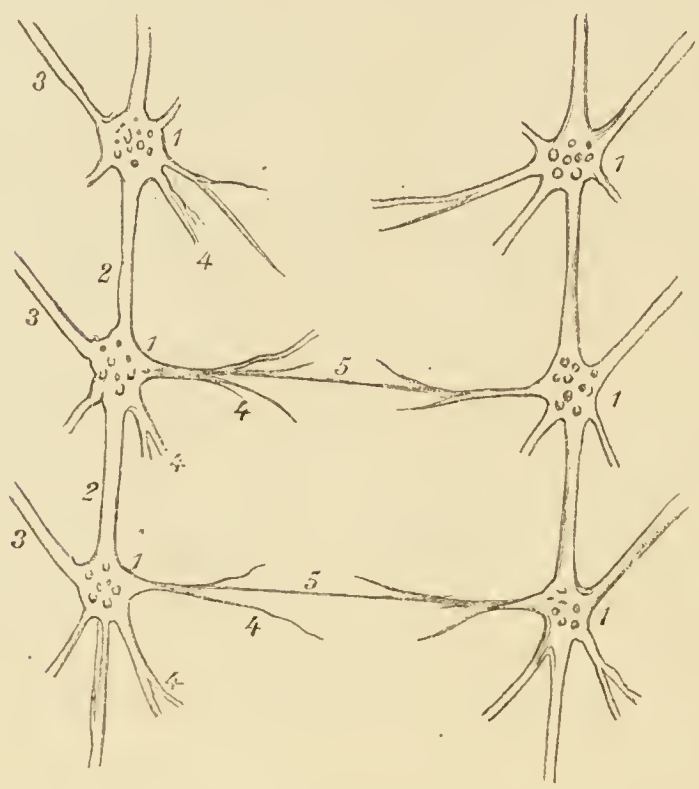

Fig. 502.

Schema des Sympathicus.

1, 1, 1 Ganglien des Grenzstranges; 2, 2 Zwischenstränge, Rami intergangliares; 3 Rami communicantes; 4 periphere Zweige der Ganglien; 5 quere Verbindungen der Ganglien beider Seiten, Rami transversi.

1. aus einer jederseits längs der Wirbelsäule gelagerten grossen Anzahl (20—25) Ganglien, Ganglia trunci sympathici, welche miteinander durch kurze, längs laufende Verbindungsstränge, Zwischenstränge, Rami intergangliares, zu je einem Längsstrange, dem sogenannten Grenzstrange oder Stammstrange des Sympathicus, Truncus sympathicus, verbunden sind.

2. Aus Rami communicantes, d. h. Nerven, welche den Grenzstrang mit dem cerebrospinalen Nervensysteme in Verbindung setzen.

3. Aus sehrzahlreichen peripheren Zweigen, welche von den verschiedensten Stellen des Grenzstranges ausgehen, in die Peripherie ziehen, hier mit cerebrospinalen Nerven neuerdings an vielen Orten in Verbindung treten, sowie zur Geflechtbildung (Plexus sympathici) und zur Aufnahme kleiner und grosser Ganglien in die Geflechte (Ganglia plexuum sympathicorum) grosse Neigung haben. Letztere führen auch den Namen periphere Ganglien des Sympathicus, gegenüber den Ganglien des Grenzstranges.

4. Aus variablen queren Verbindungszweigen, Rami transversi, welche die Grenzstränge beider Seiten miteinander in Zusammenhang bringen. Sie sind nur an einigen Abteilungen des Sympathicus eine regelmässigere Erscheinung, wie im Lumbal- und Sakralteile desselben.

Da das sympathische System sich über alle grossen Körperabteilungen erstreckt, so unterscheidet man einen Kopf-, Hals-, Brust-, Bauch- und Beckenteil desselben.

I. Der Grenzstrang und seine Ganglien.

Der Grenzstrang des Sympathicus liegt teils neben der Wirbelsäule, teils an der Schädelbasis und erstreckt sich vom Kopfe bis zum Steissbeine. Es ist zweckmässig, zuerst den Rumpfteil des Sympathicus kennen zu lernen.

Halsteil.

Am Halse kommen jederseits in der Regel drei Grenzstranggan glien

vor, ein oberes, mittleres und unteres, doch sind dieselben durch Verschmelzung aus acht segmentalen Ganglien hervorgegangen.

1. Das obere Halsganglion, Ganglion cervicale superius.

Es ist eine platte spindelförmige Anschwellung von 25—30 mm Länge, 6—8 mm Breite und 3—5 mm Dicke, welche vor den Querfortsätzen des II. und III. Halswirbels, vor dem M. longus capitis und der Fascia praevertebralis, hinter der A. carotis cerebralis, medial vom Vagusstamme gelegen ist.

Das obere Ende des Ganglion hängt mit dem Kopfteile des Sympathicus zusammen; das untere Ende setzt sich in der Höhe des vierten, manchmal erst des fünften Halswirbels in einen Nervenstamm fort, welcher in seltenen Fällen auch doppelt gefunden wird und eine Verbindung mit dem mittleren Ganglion herstellt. Letzteres Ganglion kann fehlen, dann geht jener Nervenstamm, der Ramus intergangliaris inferior des Ganglion superius, in das untere Halsganglion über. Das Ganglion superius zeigt nicht selten Einkerbungen, als Andeutungen einer Zerlegung in mehrere Stücke; wie es denn in Wirklichkeit mindestens einem Komplexe von 4 segmentalen Sympathicusganglien entspricht.

2. Das mittlere Halsganglion, Ganglion cervicale medium.

Das mittlere Halsganglion ist meist von ovaler Form, liegt in der Höhe des VI. Halswirbels, an der vorderen medialen Seite des Truncus thyreo-cervicalis oder der A. thyreoidea inferior selbst, und wechselt an Grösse; es kann durch 2—3 kleinere Ganglien ersetzt werden, aber auch ganz fehlen. Sein Ramus intergangliaris inferior ist gewöhnlich doppelt und umgreift die A. subclavia. Die so entstehende Schlinge hat den Namen Ansa subclavia (Vieusseni). Der hintere Verbindungsfaden ist der stärkere und zieht geradenweges zum unteren Halsganglion; der vordere ist schwächer und umgreift die A. subclavia im Bogen.

3. Das untere Halsganglion, Ganglion cervicale inferius.

Es hat seine Lage in der Vertiefung zwischen dem Querfortsatze des letzten Halswirbels und der ersten Rippe, hinter der A. subclavia und der Wurzel der A. vertebralis. Es ist grösser als das vorige, von unregelmässig sternförmiger Gestalt, kann sich dem ersten Brustganglion bis zur Berührung nähern und mit ihm zusammenfliessen.

Brustteil.

Der Brustteil des Grenzstranges umfasst jederseits eine Reihe von 11—12 Ganglien.

Sie alle liegen neben der Wirbelsäule, vor den Rippenköpfchen, bald näher dem oberen, bald näher dem unteren Rippenrande. Die beiden unteren Ganglia thoracalia nähern sich der Wirbelsäule und liegen an der Seitenfläche der beiden letzten Brustwirbel. Sie alle sind durch einfache Rami intergangliares miteinander vereinigt.

Der Brustteil des Grenzstranges wird von der Pleura costalis bedeckt und liegt somit ausserhalb des hinteren Mittelfellraumes. Das erste Brustganglion, Ganglion thoracale primum, ist das grösste und verschmilzt nicht selten mit dem unteren Halsganglion; nicht selten auch verschmilzt mit ihm das zweite Brustganglion. Die Brustganglien besitzen eine dreieckige oder spindelförmige Gestalt und sind dem Angegebenen zufolge deutlich segmental angeordnet.

Bauch- oder Lendenteil.

Vom Ganglion thoracale infimum setzt sich der Stamm des Grenzstranges in die Bauchhöhle fort und durchzieht dabei den zwischen dem medialen und lateralen Lendenschenkel des Zwerchfelles befindlichen Schlitz oder durchbricht den lateralen Schenkel selbst.

So gelangt die Pars lumbalis des Grenzstranges auf die Vorderfläche der Lenden-

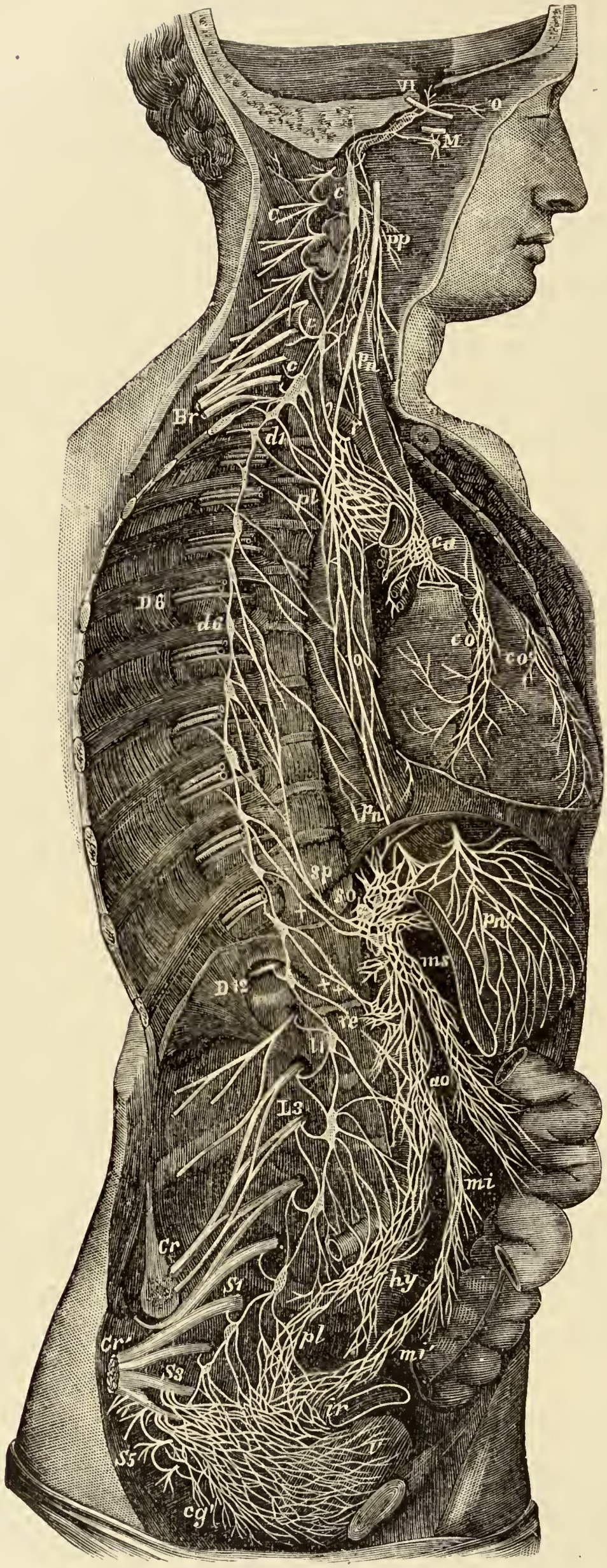

Fig. 503.

wirbelkörper und liegt unmittelbar medial von den Psoasursprüngen hierselbst, rechterseits hinter der V. cava inferior, linkerseits hinter der Aorta. Der Lendenteil des Grenzstranges enthält 4—5 Ganglia lumbalia von spindelförmiger oder ovaler Gestalt; das letzte ist gewöhnlich das grösste.

Beckenteil.

Die Pars lumbalis des Grenzstranges setzt sich in die Pars pelvina fort. Meist sind vier, seltener fünf Ganglia sacralia und ein Ganglion coccygeum vorhanden.

Die Pars sacralis liegt auf der vorderen Fläche des Kreuzbeines, medial von den Foramina sacralia anteriora. Die Grenzstränge beider Seiten nähern sich dabei allmählich einander. Das kaudale Ende, Pars coccygea, verhält sich verschieden. Nach Henle ist eine Vereinigung des

Fig. 503. Schematische Übersicht des sympathischen Grenzstranges der rechten Seite und seiner Verbindungen mit den sympathischen Geflechten der Brust-, Bauch- und Beckenhöhle. 1/4.

Cerebrospinalnerven: VI N. abducens; *o* Ganglion ciliare; *M* zweiter Ast des Trigeminus mit dem Ganglion sphenopalatinum; *C* Plexus cervicalis; *Br* Plexus brachialis; *D* 6 sechster, *D*12 zwölfter Interkostalnerv; *L*3 dritter Lendennerv; *S*1, *S*3, *S*5 erster, dritter, fünfter Sakralnerv; *Cr* N. femoralis; *Cr'* N. ischiadicus; *pn*, *pn'* N. vagus; *r* N. recurrens vagi.—Grenzstrang: *c* oberes, *c'* mittleres, *c''* unteres Halsganglion; *d*1 erstes, *d*6 sechstes Brustganglion; *l'* erstes Lumbalganglion; *cg* Ganglion coccygeum. — Geflechte: *pp* Plexus pharyngeus; *pl* Plexus bronchialis posterior; *ca* Plexus cardiacus; *co* Plexus coronarius dexter; *co'* Pl. coronarius sinister; *o* Pl. oesophageus; *sp* N. splanchnicus major; † N. splanchnicus minor; †† N. splanchnicus tertius; *so* Plexus coeliacus; *re* Plexus renalis; *pn''* Plexus gastricus anterior aus dem linken Vagus; *ms* Plexus mesentericus superior; *ao* Plexus aorticus abdominalis; *mi* Plexus mesentericus inferior; *mi'* seine Verbindung mit *ir*, dem Plexus haemorrhoidalis; *hy* Plexus hypogastricus superior; *pl* Pl. hypogastricus inferior; *v* Plexus vesicalis.

rechten und linken untersten Kreuzknoten durch eine abwärts konvexe Schlinge, Ansa sacralis, das häufigere Vorkommnis. In dem Geflechte aber sind regelmässig kleine Ganglien enthalten. In anderen Fällen kommt ein wohlausgeprägtes kleines, unpaares, auf der Mitte der Vorderfläche des I. Steisswirbels gelegenes Ganglion vor, Ganglion coccygeum, welches Andeutungen eines Zerfalles in zwei Ganglien an sich tragen kann.

Im Ganzen also sind im Rumpfteile des Sympathicus jederseits 20—25 Grenzstranggganglien untergebracht.

Ungewöhnlicherweise kann der Grenzstrang an einzelnen Stellen unterbrochen sein, d. h. die Rami intergangliares fehlen. Nach Bichat ist dies am häufigsten im Brustteile der Fall. Bei manchen Tieren bleibt die gegenseitige Verbindung der Grenzstranggganglien auf grössere und kleinere Strecken normalerweise aus, so bei Schlangen (J. Mülle).

II. Rami communicantes.

Sie sind bereits als Äste des cerebro-spinalen Systemes geschildert worden, setzen letzteres und das sympathische System miteinander in Verbindung, führen dem Sympathicus Fasern der vorderen und hinteren Wurzeln der Hirn- und Rückenmarksnerven zu, bringen aber andererseits auch Fasern des Sympathicus in die drei übrigen typischen Äste der cerebro-spinalen Nerven hinein. S. oben S. 557.

III. Die peripheren Verzweigungen des Sympathicus.

A. Halsteil.

1. Äste und Verbindungen des Ganglion cervicale superius.

a) Obere Äste:

N. caroticus internus; er dringt mit der A. carotis interna in den Canalis caroticus ein.

N. jugularis; er zieht zum Foramen jugulare und teilt sich in zwei Äste, von welchen der eine zum Ganglion jugulare vagi, der andere zum Ganglion petrosum glossopharyngei verläuft.

b) Untere Äste:

N. intergangliaris inferior, langer Verbindungsstrang zum Ganglion cervicale medium, oder (im Fehlfalle des letzteren) zum G. cervicale inferius.

N. cardiacus superior. Er verstärkt sich oft durch einen vom vorigen sich ablösenden Zweig, zieht medial vom vorigen vor dem Longus colli herab und gelangt hinter der A. thyreoidea inferior zur oberen Brustapertur. Rechterseits zieht er hierauf längs der A. anonyma, linkerseits längs der A. carotis communis sinistra zum Herzgeflechte. Während seiner Halsbahn geht er mehrfach Verbindungen ein mit den oberen Herzästen des Vagus und dessen Kehlkopfästen. Bei seiner Einsenkung in den oberflächlichen Teil des Plexus cardiacus trifft er am konkaven Rande des Arcus aortae auf ein einfaches oder doppeltes Ganglion; im letzteren Falle pflegt das rechte das grössere zu sein. Ist das Ganglion einfach, so erreicht es eine Länge von 5—6 mm und wird alsdann Ganglion cardiacum (Wrisbergi) genannt. Zuweilen findet sich schon oberhalb im Stamme des N. cardiacus superior ein kleines Ganglion, das Ganglion cardiacum superius.

c) Hintere Äste:

ein einfacher oder doppelter kurzer, aber starker Verbindungszweig mit dem Ganglion nodosum vagi;

ein Verbindungszweig mit dem Hypoglossus; starke Verbindungen mit den drei bis vier oberen Halsnerven (es sind die zugehörigen Rami communicantes).

d) Vordere Äste:

1. Nn. molles carotidis externae, 2—3 Stämmchen, welche in der Gegend des Ursprunges der A. occipitalis an die Carotis externa herantreten, sie umgreifen und unter Plexusbildung teils abwärts, teils aufwärts begleiten. Der absteigende Teil giebt

α) einen Zweig zu dem im Teilungswinkel der Carotis communis gelegenen Glomus intercaroticum, und entwickelt

β) den die A. thyreoidea superior umstrickenden Plexus thyreoideus superior, welcher mit dem Gefässe zur Schilddrüse gelangt.

Die aufsteigenden Zweige sind stärker und entwickeln

γ) den Plexus caroticus externus. Dieser begleitet die Carotis externa aufwärts bis zu ihrer Teilungsstelle und enthält an der Abgangsstelle der A. auricularis posterior ein kleines Knötchen, Ganglion temporale (Scarpae);

δ) den Plexus lingualis, welcher die A. lingualis begleitet;

ε) den Plexus maxillaris externus für die A. maxillaris externa und ihre Äste. Mit der A. submentalis gelangen Fäden zum Ganglion submaxillare trigemini;

ζ) den Plexus pharyngeus ascendens für die A. pharyngea ascendens;

η) den Plexus occipitalis für die A. occipitalis;

ϑ) den Plexus auricularis posterior für die A. auricularis posterior;

ι) den Plexus temporalis für die A. temporalis superficialis;

κ) den Plexus maxillaris internus für die A. maxillaris interna und ihre Äste; einer der die A. meningea media begleitenden Fäden dringt zum Ganglion oticum vor (Arnold).

2. Rami pharyngei, 2—3.

Diese starken Äste enthalten deutlich zum Teil unmittelbare Fortsetzungen der Rami communicantes der oberen Hälfte der Halsnerven.

3. Verbindungsfäden mit dem N. laryngeus superior des Vagus.

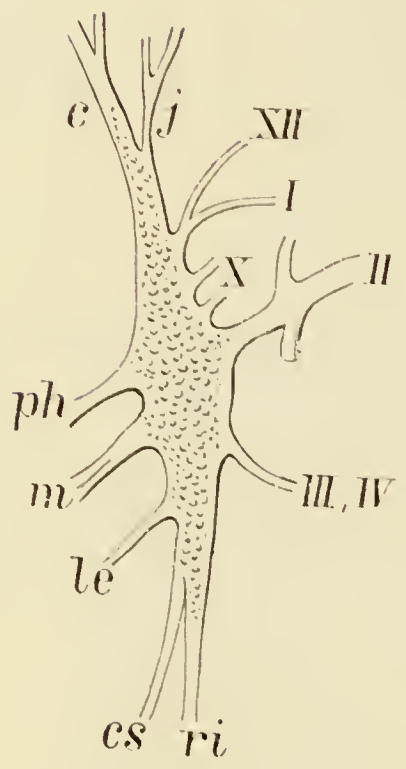

Fig. 504.

Ganglion cervicale superius des Sympathicus.

c N. caroticus internus, sich in einen R. internus und externus teilend und in den Canalis caroticus eintretend; *j* Ramus jugularis für das Ganglion petrosum glossopharyngei und jugulare vagi; XII—I Rami communicantes mit dem Hypoglossus und ersten Halsnerven; X Verbindungszweige mit dem G. nodosum vagi; II, III, IV Rami communicantes mit dem Ramus ventralis N. cervicalis II—IV; *ri* Ramus intergangliaris inferior; *cs* N. cardiacus superior; *le* Verbindungszweig zum M. laryngeus externus; *m* Nn. molles zur Carotis externa; *ph* Ramus pharyngeus zum Plexus pharyngeus, grossenteils den Rami communicantes der Halsnerven entstammend.

2. Äste und Verbindungen des Ganglion cervicale medium.

a) Rami intergangliares, einen superior und zwei inferiores;

b) Rami communicantes von Cv und VI;

c) Nn. molles, graue Fäden, die teils zur Carotis communis, teils zur A. thyreoidea inferior gelangen und dieselbe mit Fäden aus dem unteren Halsganglion umspinnen. So entsteht der, mehrere kleine Ganglien führende Plexus thyreoideus inferior;

d) N. cardiacus medius. Er ist meist stärker als der obere oder lange Herznerv und entspringt im Falle des Fehlens des Ganglion medium aus dem betreffenden Ramus intergangliaris. Dicht hinter der Carotis interna herabziehend, gelangt er vor oder hinter der A. subclavia zum Plexus cardiacus. Zuweilen enthält er in

der Brusthöhle ein länglich rundes Knötchen, das Ganglion cardiacum medium (Arnoldi).

3. Äste und Verbindungen des Ganglion cervicale inferius.

Die Äste der beiden unteren Halsganglien sind, wie letztere selbst, gewöhnlich nicht streng sämmtlich voneinander zu trennen; sie sind im Übrigen den vorhergehenden ähnlich.

a) Rami intergangliares;

b) Rami communicantes;

c) Nervi molles. Sie gehen von beiden unteren Halsganglien aus und ziehen zum Teile zur A. thyreoidea inferior, grossenteils aber und in mächtigen Zügen zur A. vertebralis, um welche sie den Plexus vertebralis entwickeln. Dieses starke Geflecht erhält Verbindungen von den Halsnerven, welche bei den unteren Halsnerven ansehnlicher sind als bei den oberen und während seines Verlaufes im Canalis intertransversarius zu ihm gelangen. Der Plexus vertebralis zieht mit der Arterie aufwärts zu deren Gehirnästen;

d) N. cardiacus inferior, aus dem unteren Halsganglion;

e) N. cardiacus imus, aus dem ersten Brustganglion (letzterer Herznerv bestritten). d) und e) können sich miteinander zu einem gemeinsamen Stämmchen verbinden. Sie gelangen nach kurzem Verlaufe, der linke hinter dem Arcus aortae, der rechte hinter der A. anonyma, zum tiefen Herzgeflechte.

Plexus cardiacus. (Fig. 441, 503, 513.)

Zum Geflechte der Herznerven treten die aus dem Stamme des N. vagus, aus dem N. laryngeus superior, laryngeus inferior (oder Plexus pulmonalis), sowie die aus den drei Halsganglien (und dem ersten Brustganglion) des Sympathicus beider Seiten entspringenden Herzäste zusammen. Über den bisweilen vorkommenden Herzast des N. hypoglossus s. oben S. 502. Zahl und Stärke der Herzäste beider Seiten können sich sehr ungleich verhalten; ebenso sind die Herznerven in verschiedenen Fällen nach Zahl und Stärke, Abgang und Verbindungen veränderlich. Doch prägen sich hierin nur oberflächliche Unterschiede aus.

Bei ihrem Eintritte in die Brusthöhle nähern sich die Nn. cardiaci beider Seiten und bilden mittels zahlreicher Anastomosen ein weitmaschiges Geflecht, das Herzgeflecht, Plexus cardiacus, an welchem eine oberflächliche und eine tiefe Schicht, die jedoch miteinander zusammenhängen, unterschieden werden können.

1. Das oberflächliche Herzgeflecht, Plexus cardiacus superficialis, wird besonders von den oberen Herznerven gebildet, dehnt sich mehr nach der linken Seite aus, bedeckt den konkaven Rand des Arcus aortae und die Teilungsstelle der A. pulmonalis, und schliesst an dieser Stelle ein doppeltes oder (grösseres) einfaches Ganglion ein, das Ganglion cardiacum (Wrisbergi), welches als makroskopisches Ganglion übrigens auch fehlen kann.

2. Das tiefe Herzgeflecht, Plexus cardiacus profundus, liegt weiter rechts, zugleich etwas höher als das oberflächliche, unmittelbar hinter dem Aortenbogen, zwischen ihm und der Teilungsstelle der Trachea, oberhalb der A. pulmonalis. Der tiefe Plexus ist dichter und stärker als der oberflächliche.

Von beiden Abteilungen des Plexus cardiacus entwickeln sich nach verschiedenen Seiten hin Verbindungs- und periphere Zweige.

a) Verbindungszweige mit dem Plexus trachealis und bronchialis;

b) Zweige für den Stamm der Aorta und Pulmonalis;

c) Zweige zur Wand der Vorhöfe;

d) der Plexus coronarius dexter und sinister.

Der Plexus coronarius dexter besteht aus Fäden, welche die Wurzel der Aorta umfassen, die A. coronaria dextra erreichen und unter reicher Geflechtbildung dem Verlaufe dieser Arterie folgen; zahlreiche Fäden gelangen von hier aus absteigend zur rechten Kammer, minder zahlreiche zum rechten Vorhofe. Der Plexus coronarius sinister, stärker als der vorige, gelangt hinter der A. pulmonalis zum Anfangsteile der A. coronaria sinistra und erstreckt sich entlang der Bahn dieses Gefässes. Er entsendet in ähnlicher Weise, wie der rechte, aufsteigende Zweige zu dem linken Vorhofe, absteigende zur linken Kammer. Auf der vorderen Fläche des Herzens herrschen die Zweige des linken, auf der hinteren Fläche dagegen die Zweige des rechten Kranzgeflechtes vor, entsprechend der verschiedenartigen Ausbreitung der Kranzarterien selbst.

Die Plexus coronarii sind im Bereiche des Sulcus coronarius und an den Vorhofsgeflechten reichlich mit mikroskopischen Ganglien versehen. Alle diese Ganglien liegen oberflächlich, unter dem Epikardium, und dringen von hier aus nur in geringe Tiefen vor.

Die Entdeckung der Herzganglien verdanken wir Remak, welcher sie zuerst im rechten Herzohre des Kalbes auffand.

Herznerven von Tieren.

Besonders zahlreich sind (aus physiologischen Gründen) die Untersuchungen über die Herznerven des Frosches. Sämtliche Nervenfasern werden hier dem Herzen aus dem Ramus cardiacus vagi zugeführt. Soweit dieser den Venen anliegt, führt er im Inneren des Stammes eingeschlossene und in der Peripherie desselben gelegene Ganglien, von welchen Ästchen zu der Venenwand gelangen. An der Hinterwand der Lungenvene angekommen, anastomosieren die Cardiaci beider Seiten und bilden ein sehr ganglienreiches Geflecht, die sogenannten Remakschen Knoten. Hierauf trennen sich die Stämme und verlaufen als vorderer und hinterer Scheidewandnerv unter beständigem Faseraustausche und mit Ganglien, den Ludwigschen Haufen, durchsetzt, bis zur Anheftungsstelle des Septum im Ventrikel, um dort die Bidderschen Knoten zu bilden. Hier zerfallen sie in einzelne Bündel, die unter rascher Weiterteilung längs der Chordae tendineae zu den Muskelbälkchen der Kammer gelangen. Innerhalb dieser lösen sie sich in ein Netz auf, welches die Muskelfasern umspinnt und teilweise durchsetzt. Feinere Netze überziehen die Trabekel und die Klappen oberflächlich, d. i. subendothelial. Im oberen Drittel des Ventrikels liegen vereinzelte Ganglien, Ganglia ventricularia von Dogiel, der inneren Fläche auf, auch im Mittelstücke finden sich hier und da zerstreute Ganglienzellen, das untere Drittel aber, die Herzspitze, bleibt ganglienfrei. Die Nerven des Aortenbulbus gehen nach Tumänzew und Dogiel hervor aus einem zwischen dem Anfangsteile des Bulbus und den Vorhöfen gelegenen Netze, welches seine Zweige teils von der Vorhofswand, teils von einem am unteren Ende des Vorhofes gelegenen Nerven, endlich aus dem vorderen Scheidewandnerven des Herzens bezieht. Auch die Bulbusnerven bilden ein Geflecht, welches in der Bulbusscheidewand wiederum Ganglien bildet. Endlich erhält aus der Anastomose der Remakschen Knoten die untere Hohlvene einige markhaltige Nervenfasern, welche sich zu einem Geflechte ausbreiten.

Was die feinere Beschaffenheit der Ganglienzellen des Froschherzens betrifft, so ergiebt sich, dass die Zellen des Froschsympathicus einen geraden und einen spiralförmig gewundenen Fortsatz besitzen; ersterer teilt sich in zwei Zweige; diese und der Stamm umgeben sich mit einer Markscheide. Der Spiralfortsatz kann ohne Markscheide unter Teilung endigen, oft aber zerfällt er in zwei Äste, die nach entgegengesetzter Richtung verlaufen. Stamm und Zweige können sich mit einer Markscheide umgeben. Mit den Ganglienzellen hängt der Spiralfaden nicht unmittelbar zusammen, sondern durch ein Oberflächennetz, welches sich an der Peripherie des Zellkörpers ausbreitet. Ausläufer des Oberflächennetzes können sogar von Zelle zu Zelle ziehen (Courvoisier, Smirnow). Es war jetzt nur noch ein Schritt zu machen, um die wahre Natur der Spiralfaser und des Oberflächennetzes zu erkennen: die Oberflächennetze entsprechen Endbäumchen, pericellulären Fasergerüsten, die einer

fremden Stammfaser angehören und letztere mit der sympathischen Zelle in Verbindung setzen.

Nicht alle Ganglienzellen des Froschherzens sind übrigens Spiralfaserzellen; es sind nämlich auch bipolare, multipolare, Zellen in opponierter Stellung der Fortsätze und selbst apolare Zellen beobachtet worden.

Eine Spiralfaser ist nur bei den anuren Batrachiern und einigen Reptilien bisher gefunden worden; sie fehlt den Urodelen, Fischen und höheren Wirbeltieren. Bei den letzteren ist jedoch gerade das Oberflächennetz, das Endbäumchen, als terminale Verästelung einer fremden Faser durch Retzius und Smirnow dargestellt worden. Eine solche Endigung fremder Fasern kommt übrigens nicht bloss in sympathischen Ganglien vor, sondern auch in

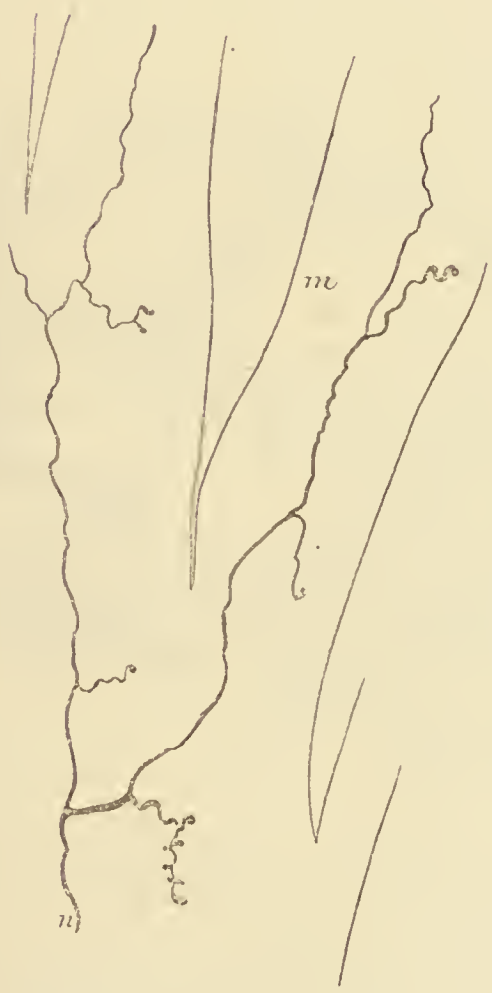

Fig. 505.

Fig. 506.

Fig. 505. Nervenendigung im Herzen des Frosches. (G. Retzius.)
M Muskelbündel; *N* Nervenfaser.

Fig. 506. Nervenendigung im Herzen der Maus. (G. Retzius.)
M Muskelbündel; *N* Nervenfaser.

spinalen Ganglien; hier sind es wahrscheinlich sympathische Fasern, welche um Zellen spinaler Ganglien ein pericelluläres Gerüste bewirken (Ramón y Cajal). S. oben S. 563.

An den Herzen kleiner Säuger und Vögel verhält sich nach den Untersuchungen von Schklarewsky die Verteilung der Herzganglien folgendermassen: Ausser dem in der Atrioventrikulargrenze verlaufenden Ganglienringe ist ein dazu rechtwinkelig gestellter interatrialer Ring vorhanden, welcher im äussersten Umfange des Septum atriorum verläuft, während die Mitte des Septum frei bleibt. An den Durchschneidungsstellen anastomo-

sieren beide Ringe miteinander. Beide liegen meist ziemlich oberflächlich unter dem Pericardium. Sämtliche einzelne Ganglien sind durch Nervenfaserstränge miteinander verbunden. Von den gangliösen Ringen gehen in die Atrien- und Ventrikelmuskulatur beiderseits geflechtartig sich verbindende dünne Zweige ab, welche kleinere Ganglien und einzelne eingelagerte Ganglienzellen enthalten. Die ansehnlichsten Zweige dieser Art steigen vorn und hinten an der Ventrikelwand herab; ob sie sich an der Ventrikelspitze zum Ringe schliessen, bleibt unentschieden. Bei den Vögeln befindet sich ein besonderes grosses Ganglion an der hinteren Durchkreuzungsstelle beider Ringe.

Über die Ergebnisse, welche Kasem-Beck und Ott bezüglich der Verbreitung der Ganglien am menschlichen Herzen erhielten, s. unten.

Endigung der Herznerven.

Die Herzmuskulatur nimmt ihrem Baue nach eine Zwischenstellung zwischen der querstreifigen Muskulatur des Körpers und der glatten ein (s. Allgemeiner Teil S. 80). Die Endigung der den Herzmuskel versorgenden motorischen Nerven stimmt jedoch mit derjenigen Form überein, welche den glatten Muskeln zukommt; motorische Endplatten sind nicht vorhanden.

Fig. 507.

Fig. 508.

Fig. 507. Sensible Nervenendigung aus dem Vorhofsendocard des Hundes (Atrium dextrum), mit einer marklosen, später markhaltigen Nervenfaser in Verbindung.

Fig. 508. Kleines Stück des Endocardialgeflechtes aus dem linken Vorhof der Katze. Von diesem Geflechte gehen marklose, zum Teile variköse Fädchen aus, die mit Endverästelungen in Verbindung stehen. (Al. Smirnow.)

Wie Ramón y Cajal mit Benutzung der schnellen Golgischen Methode zeigte, bilden die mot. Herznervenfasern bei Reptilien, Batrachiern und Säugern pericelluläre Endplexus, welche jenen der glatten Muskulatur vergleichbar sind. Allen diesen Nervenfasern fehlt das Myelin. Ihre sehr varikösen terminalen Fibrillen endigen an den Muskelzellen mit kleinen Anschwellungen, welche deren Oberfläche angelegt sind.

Diese Befunde wurden von Retzius kürzlich bestätigt. Die Nerven laufen als feine marklose Fasern den Muskelbündeln entlang, umspinnen dieselben und verzweigen sich hier und da dichotomisch. Die Endäste sowohl, wie die im Ganzen nicht besonders zahlreichen Seitenäste dringen zwischen die Muskelzellenstränge hinein und endigen mit knotig varikösen feinen Endfibrillen an den Muskelzellen. Dass sie alle Muskelzellen innervieren, ist kaum möglich; es werden viele Muskelzellen gefunden, welche auch bei reichlichster Färbung der

Nerven von keinen Nervenfaserenden berührt werden. Die Erregung der letzteren würde dann keine unmittelbare, sondern eine mittelbare sein. Fig. 505.

Das Herz der Säuger zeigt ganz entsprechende Verhältnisse, wie obenstehendes Beispiel vom Herzen der Maus es vor Augen stellt. Fig. 506.

Das Herz enthält jedoch nicht nur motorische Nerven und Nervenendigungen; auch das Pericardium und Endocardium sind mit Nerven ausgestattet. Was diejenigen des Endocard der Säugetiere betrifft, so entspringen sie nach Al. Smirnow aus den Ästen des Myocardium. Die Mehrzahl der Fasern ist marklos. Unmittelbar unter dem Myocard bilden die Ästchen ein weitmaschiges subendocardiales Geflecht, von welchem feinere Bündel ausgehen. Dann folgen in der Tiefe des Endocardium enthaltene eigentliche Endocardialnervengeflechte; feinere Bündel und einzelne Fasern, welche davon ausgehen, vereinigen sich zu einem subendothelialen Geflechte.

Die markhaltigen Fasern und ihre Äste endigen in verschiedener Tiefe des Endocard mit sensiblen Endbildungen.

Smirnow, Al., Über die Endigungen im Herzen bei Amphibien und Säugetieren. Anat. Anz. X, 23.

Entwickelung des Herznervensystemes.

Um das Herznervengeflecht und die Ganglienversorgung des Herzens besser zu verstehen, ist es erforderlich, die Endform des Herzens auf eine Frühform, welche einer Sförmigen Doppelschlinge und schliesslich einem geraden Rohre entspricht, zurückzubringen. Es ergiebt sich bei dieser Betrachtung schon von

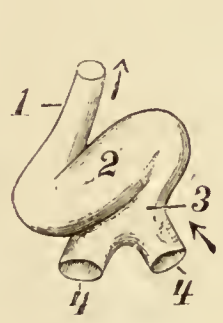

Fig. 509.

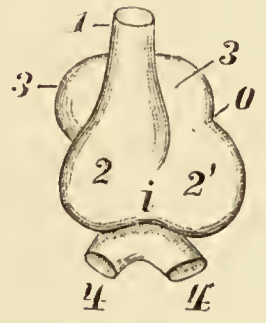

Fig. 510.

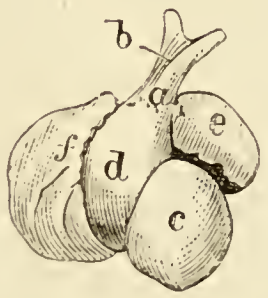

Fig. 511.

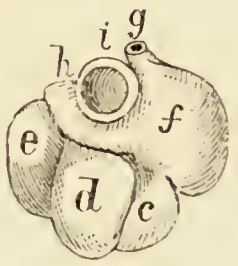

Fig. 512.

Fig. 509. Embryonales Herz auf der Stufe der Sförmigen Doppelschleife, vordere Ansicht.

1 Truncus arteriosus; 2 Kammer; 3 Vorhof mit der Mündung der beiden Vv. omphalo-mesentericae.

Fig. 510. Embryonales Herz von derselben Form, auf etwas späterer Stufe.

1Truncus arteriosus; 2 rechte Kammer; 2′ linke Kammer; 3 Herzohren; 4 die beiden Venenschenkel des Herzens *i* Sulcus interventricularis; *o* dem Ohrkanale entsprechende Aussenfurche. Vordere Ansicht.

Fig. 511. Herz eines Embryo von 5 Wochen, von vorn. (Al. Ecker.)

Fig. 512. Dasselbe Herz, von hinten.

a Bulbus aortae; *b* Divisio bulbi; *c* Ventriculus sinister; *d* Ventriculus dexter; *e* Atrium sinistrum; *f* Atrium dextrum; *g* Vena cava superior (dextra); *h* Vena brachio-cephalica (vena cava superior sinistra) in Verbindung mit dem Sinus coronarius cordis; *i* Vena cava inferior.

vornherein die grosse Wahrscheinlichkeit, dass die Atrien und das Gebiet des Venensinus von den unteren, die Aorta ascendens und Pulmonalis von den oberen Herznerven versorgt werden.

Aus der Entstehungsgeschichte des Herzens erklärt sich aber nicht allein diese letztere Erscheinung, sondern auch die andere, dass ein in der Brusthöhle gelegenes Organ von Kopf- und Halsnerven versorgt wird. Das Herz ist ursprünglich ein Organ des Kopfes und Halses und rückt erst nachträglich, einen Descensus cordis ausführend, in die Brusthöhle herab, wobei seine Nerven ihm folgen.

Obige schon in einer früheren Auflage des Buches von mir ausgesprochene Vermutung hat unterdessen eine Bestätigung erhalten durch die gründliche Untersuchung von W. His jr. über die Entwickelung der Herznerven, welche auch ausserdem eine Reihe interessanter Verhältnisse feststellt.

Hiernach fällt der Beginn der Herznervenentwickelung beim menschlichen Embryo in das Ende der vierten oder den Anfang der fünften Woche. Die Nerven stammen von Anfang sowohl aus dem Vagus, wie aus dem Sympathicusgrenzstrange. Fasern und Ganglienzellen treten zu gleicher Zeit auf.

Die zuerst entwickelten Nerven sind diejenigen des Arterienbulbus und gehören teils dem Vagus, teils dem Sympathicus an. Zu den Vorhöfen treten zu dieser Zeit weder Nervenzweige, noch finden sich an ihrer Wand Ganglienzellen. Die weitere Entwickelung der Herznerven erfolgt in der Weise, dass aus dem

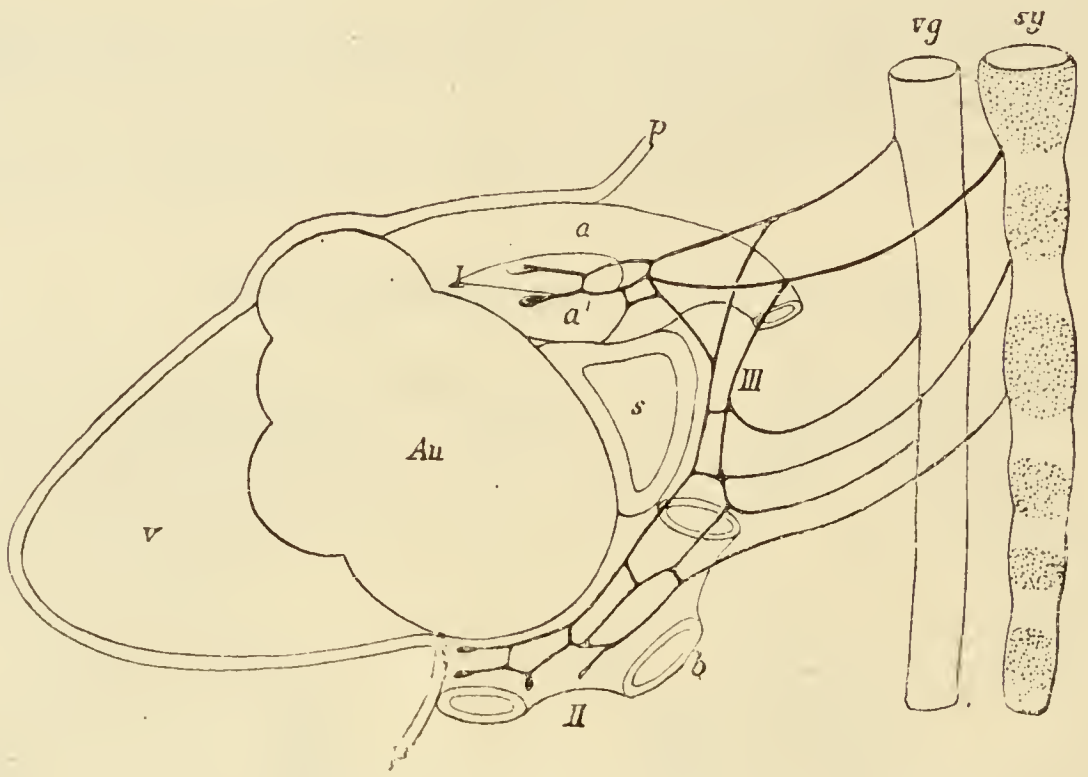

Fig. 513.

Schematische Darstellung des Herzgeflechtes menschlicher Embryonen.

a Aorta; *a'* Pulmonalis; *b* Vorhof mit den Venenmündungen; *Au* Herzohr; *v* Ventrikel; *vg* N. vagus; *sy* N. sympathicus; *p—p* Pericard; *s* Sinus transversus pericardii; I Bulbusgeflecht; II Vorhofsgeflecht; III Verbindungsgeflecht. (W. His jr.)

Vagus und Sympathicus unterhalb der Bulbusnerven neue Zweige hervorgehen, welche nun dem venösen Ende des Herzens zustreben und sich an der hinteren Vorhofswand zu einem Geflechte vereinigen. Diesem Geflechte gesellen sich Zweige zu, welche aus dem Aortengeflechte stammen. Im Ganzen kommen drei Geflechte zur Ausbildung, das Bulbus-, Vorhofs-, und das beide miteinander verknüpfende Verbindungsgeflecht.

α) Das am frühesten entstandene Bulbusgeflecht dringt bei Embryonen der siebenten Woche zwischen Aorta und Pulmonalis ein und bedeckt deren zugekehrte Flächen ungefähr bis zur Höhe der Semilunarklappen. Dort gabelt es sich und schickt einen kurzen mächtigen Zweig links von den Pulmonalarterien zur Atrio-Ventrikularfurche, einen anderen zwischen Pulmonalis und Aorta durch, welcher rechts in die Koronarfurche übergeht. Beide Zweige führen bis zum Ende zahlreiche Ganglienzellen; sie verlaufen unter dem visceralen Pericard und enden in dem die Koronarfurche auskleidenden lockeren Zwischengewebe. Diese Zweige bilden die Anlage der späteren Atrioventrikularganglien und der den Ventrikel innervierenden Koronarnerven. Doch sind sie zu dieser Zeit noch in Ausbildung begriffen und die Ventrikel z. Zt. noch nervenlos.

β) Das Verbindungsgeflecht setzt sich zusammen aus Zweigen, die sich

von den Bulbusnerven ablösen; ihnen gesellen sich Äste zu, die aus dem Vagus und Sympathicus weiter unten entspringen. Das Geflecht liegt in der Konkavität des Aortenbogens und wird links von dem Ductus arteriosus (Botalli), rechts von der oberen Hohlvene begrenzt. Mit Ausnahme von Hohlvenenzweigen innerviert das Verbindungsgeflecht keine Herzteile, sondern dient allein zur Verbindung des Bulbusgeflechtes mit dem

γ) Vorhofsgeflecht. Dieses erhält ausser den Verbindungsnerven jederseits den untersten Herzast des Vagus und breitet sich in einem Raume aus, welcher seitlich durch die beiden oberen Hohlvenen, unten durch den Umschlag des Pericard auf das Zwerchfell, oben durch den Sinus transversus pericardii begrenzt wird. Das Geflecht wird durch ein engmaschiges Netzwerk von Nerven gebildet und ist in seiner ganzen Ausdehnung sehr reich an Ganglienzellen.

In späterer Zeit, im neunten Fötalmonate, entwickeln sich noch die Koronarnerven und weitere Teile der Vorhofsnerven; dann ist bereits die Endform des Herznervensystemes erreicht.

Die His'schen embryologischen Ergebnisse stimmen, wie er selbst lobend hervorhebt, mit der von Scarpa 1794 gelieferten Beschreibung im Wesentlichen überein. Scarpa nämlich unterschied als der erste im Herzgeflechte drei Abteilungen; sein Plexus aorticus superficialis entspricht dem Bulbusgeflechte, sein Plexus aorticus profundus dem Verbindungsgeflechte, sein Vorhofsplexus dem gleichnamigen Plexus des Embryo.

Die Ausbreitung der Ganglien am erwachsenen Herzen, von Kasem-Beck und Ott untersucht, verhält sich wie beim menschlichen Fötus; die Ganglien kommen nur im Bereiche der drei genannten Geflechte und des anstossenden Teiles der Vorhofswand vor; die Kammern aber entbehren derselben.

Nach His jr. sind wahrscheinlich alle im Herzen vorkommenden Ganglien und Geflechte sympathischer Art, während der Vagus keine Ganglienelemente zu liefern hat; selbst die Herzäste des Vagus sind vielleicht sympathischer Art, durch eine Wanderung von Teilen des embryonalen Ganglion cervicale I an das Ganglion nodosum vagi vermittelt. — Die embryonalen Ganglienzellen der Herzgeflechte unterscheiden sich von den sensiblen Zellen der Spinalganglien einmal durch den Mangel eines grösseren Protoplasmakörpers und namentlich durch die anfängliche Unipolarität. Die Richtung des einzigen Fortsatzes ist, wenn nicht durchgreifend, so doch überwiegend eine centripetale. Späterhin treten mehrere Ausläufer auf. Die Zellen des Sympathicus stimmen mit den Herzganglienzellen zunächst ganz überein; späterhin nehmen letztere an Grösse zu.

B. Brust- und Bauchteil des Sympathicus.

1. Astbildung und Verbindungen.

Die Kette der Brust- und Lendenganglien des Sympathikus bringt folgende Äste und Verbindungen hervor:

1) Rami intergangliares, welche die Längsverbindungen zwischen den einzelnen Ganglien vermitteln;

2) Rami communicantes, welche die Verbindung mit den spinalen Nerven herstellen;

3) Rami molles. Die aus dem Brustteile des Sympathikus zur Aorta thoracalis gelangenden Fäden bilden ein Geflecht um dieselbe, welches oben mit den peripheren Strahlungen zur Aorta aus dem Plexus cardiacus zusammenhängt, unten durch den Hiatus aorticus des Zwerchfelles mit der Aorta in die Bauchhöhle tritt und mit dem Plexus coeliacus in Verbindung steht.

Die Rami molles abdominales gehen als feine Zweige vom medialen Rande der Pars lumbalis des Grenzstranges aus und ziehen teils zum Plexus renalis, grossenteils aber zum

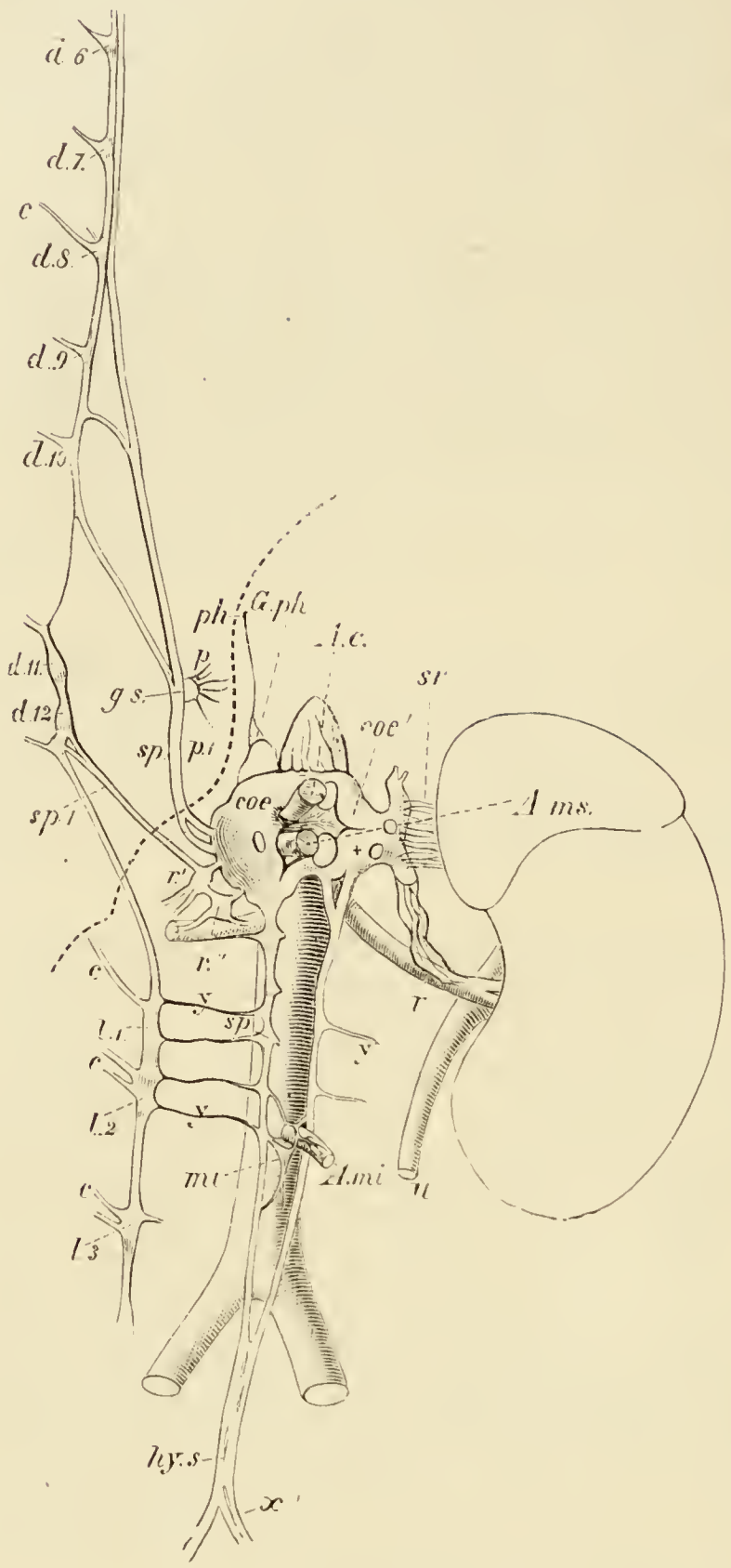

Fig. 514.

Nn. splanchnici und Bauchgeflechte des Sympathicus. Nach einem Präparate vom Kinde.

Die punktierte Linie zwischen *g s.* und *g ph.* bedeutet die Schnittlinie des Diaphragma. Links ist Nebenniere und Niere skizziert, rechts ein Teil des Grenzstranges mit den Nn. splanchnici dargestellt. *A c.* A. coeliaca; *A ms.* A. mesenterica superior; *d*3, *d*7—*d*12 sechstes bis zwölftes Brustganglion des Grenzstranges; l^1, l^2 und l^3 Lumbalganglien desselben: *c c* Rami communicantes; *spl* N. splanchnicus major; *spl'* N splanchnicus minor; *g s.* Ganglion splanchnicum; *p*, *p'* dessen periphere Fäden; *coe* rechtes, *coe'* linkes Ganglion coeliacum; *G ph* Ganglion phrenicum; † Stelle der Einsenkung des linken N. splanchnicus major in die hintere Wand des G. coeliacum sinistrum; *s r.* Plexus suprarenalis; *r* Plexus renalis; *r'*, *r''* Ganglien desselben auf der rechten Seite. Vom unteren Ende der Ganglia coeliaca entwickeln sich die beiden die Aorta begleitenden Stränge des Plexus aorticus abdominalis; *sp* Ganglion des letzteren (G. spermaticum); *y*, *y* Verbindungsfäden mit dem Grenzstrange; *mi* Ganglion mesentericum inferius; *hy.s.* Plexus hypogastricus superior; *x* Anfang des Plexus hypog. inferior; *u* Ureter.

Plexus aorticus abdominalis und hypogastricus superior. Nach Sappey dringen hier wie im Brustteile einzelne dieser Fäden auch in die Wirbelkörper.

4. Verstärkungsäste zum Plexus bronchialis posterior,

5. N. splanchnicus major. Die Brustganglien, vom 6. bis zum 9., senden je einen markweissen Ast von der Beschaffenheit spinaler Nerven median-abwärts aus. Diese Äste treten nach und nach zu einem ansehnlichen Nerven, dem grossen Eingeweidenerven zusammen, welcher, gedeckt von der Pleura, auf den Wirbelkörpern herabläuft, durch den Lendenteil des Zwerchfelles (mit der V. azygos) in die Bauchhöhle gelangt und in das Ganglion coeliacum eintritt. Kurz vor seinem Durchtritte durch das Zwerchfell liegt ihm ein kleines Ganglion, Ganglion splanchnicum (Arnold) an, welches einen Teil der Fasern des Splanchnicus aufnimmt, feine Fäden zum Plexus aorticus und einen längeren Faden durch das Zwerchfell zum Plexus coeliacus sendet.

Der N. splanchnicus major erhält seine markhaltigen Nervenfasern aus den Rami communicantes des 4. bis 9. Brustnerven. Sie ziehen, im Grenzstrange angelangt, an dessen medialer Seite herab und verlassen denselben früher oder später als Splanchnicuswurzeln. Der Splanchnicus ist jedoch kein reiner Spinalnerv; er enthält auch sympathische Fasern. Das Verhältnis der marklosen zu den markhaltigen Fasern ist nach Rüdinger 1:5.

Der N. splanchnicus erhält teils vasomotorische Nervenfasern (für die Darmgefässe), teils motorische Fasern (für die Darmmuskulatur), teils sensible Fasern. Ein Teil der motorischen Fasern zeigt die Eigenschaft der Hemmungsnerven, indem ihre Reizung die Peristaltik hemmt; ein anderer Teil aber (excitierende Fasern) beschleunigt die Peristaltik.

6) N. splanchnicus minor. Er entspringt gewöhnlich mit zwei Wurzeln aus dem Grenzstrange, und zwar aus dem zehnten und elften Ganglion thoracale. Für die Abstammung seiner Fasern gilt im Allgemeinen das über den Splanchnicus major Angegebene. Der kleine Eingeweidenerv durchsetzt das Zwerchfell entweder gemeinsam mit dem Splanchnicus major, oder la-

teral von ihm, medial vom Grenzstrange. In der Brusthöhle verbindet er sich zuweilen mit dem Splanchnicus major, gewöhnlich aber bleibt er selbständig und schickt jenem bloss Verbindungsfäden zu. Endlich begiebt er sich zu jenem Teile des Plexus coeliacus, welcher die Wurzel der A. renalis an ihrer oberen und hinteren Seite umgiebt und verbindet sich hier mit dem kleinen Ganglion renali-aorticum. Ein Zweig des Splanchnicus minor, der N. renalis posterior, gelangt unmittelbar zum Plexus renalis. Dieser Zweig kann auch selbständig aus dem Grenzstrange entspringen und heisst dann N. splanchnicus minimus s. imus.

2. Die Geflechte des Brust- und Bauchteiles des Sympathicus.

1. Plexus aorticus thoracalis.

Er geht aus dem peripheren Teile des Plexus cardiacus hervor, soweit Äste von diesem zur Aorta ascendens gelangen. In die Fortsetzung dieses Geflechtes greifen jene Fäden ein, welche von den Brustganglien (teilweise auch vom N. splanchnicus major) als Nn. molles zur Aorta ziehen. Durch den Hiatus aorticus dringt dieser lockere Plexus in die Bauchhöhle und hängt hier mit dem Plexus coeliacus zusammen.

2. Plexus coeliacus (Eingeweide- oder Sonnengeflecht, Cerebrum abdominale).

Dieses mächtige Geflecht umgiebt die Ursprünge der A. coeliaca und mesenterica superior, erstreckt sich lateral bis zu den Nebennieren, aufwärts bis zum Hiatus aorticus, abwärts bis zur Wurzel der A. renalis. Der Plexus coeliacus liegt hiernach auf dem Anfangsteile der Aorta abdominalis, vor den medialen Schenkeln des Zwerchfelles.

Die wichtigsten Wurzeln des Plexus coeliacus sind:

1. Die Nn. splanchnici.
2. Die abdominalen Äste der Nn. vagi, insbesondere des rechten (Rr. coeliaci).
3. Mehrere Zweige der letzten Brust- und der zwei obersten Lendenganglien.
4. u. 5. Oben hängt der Plexus coeliacus mit dem Plexus aorticus thoracalis zusammen, nachdem dieser in die Bauchhöhle eingetreten ist. Abwärts setzt er sich in den Plexus aorticus abdominalis fort.

Die Grundlage des Plexus coeliacus bildet ein paarig gelagertes, halbmondförmiges Ganglion von graurötlicher Farbe und ansehnlicher Grösse, das Ganglion coeliacum. Die Konvexität dieses Ganglion ist lateral-, die Konkavität medianwärts gerichtet; der konvexe Rand reicht nahe bis zum medialen Rande der Nebenniere. Das linke Ganglion liegt näher der Mittellinie und teilweise auf der Aorta, das Rechte ist mehr zur Seite gerückt und ruht in der Gegend der Spalte zwischen der medialen und lateralen Zacke des Zwerchfelles. Durch eine Anzahl kurzer grauer Fäden sind beide Ganglia coeliaca, deren obere und untere Hörner ohnedies einander nahe liegen, in gegenseitige Verbindung gesetzt. Durch grössere Annäherung, ein- oder doppelseitige Verschmelzung ergiebt sich eine ringförmige Gestalt des Doppelganglion, welches dann auch Ganglion solare genannt wird. Durch zunehmende Einkerbungen kann andererseits eine mehr oder weniger weit gehende Zerklüftung in einzelne Stücke eintreten. Einige dieser isolierten Teile sind als besondere Ganglien beschrieben worden.

Besonders häufig zeigt sich ein kleiner isolierter Knoten an der rechten unteren Seite des Anfangsteiles der A. mesenterica superior, das unpaare Ganglion mesentericum superius; besonders häufig ist ferner ein anderer Knoten am oberen hinteren Umfange der A. renalis, das Ganglion renali-aorticum. In letzteres tritt, wie oben erwähnt, gewöhnlich der N. splanchnicus minor ein, während der Splanchnicus major, zuweilen in zwei Äste gespalten, die hintere Fläche des lateralen Teiles des Ganglion coeliacum aufsucht. Ein drittes unpaares Ganglion ist das Ganglion phrenicum, in der Nähe des oberen Endes der rechten Nebenniere an der unteren Fläche des Zwerchfelles gelegen. Als Ursachen der Zerklüftung machen sich im allgemeinen einmal die Einsenkung besonderer Wurzeln, sodann der Abgang besonderer Äste nach bestimmten Rich-

tungen geltend. Die vielfache Kreuzung und Verkettung der Elemente, insbesondere die strahlige Richtung der zahlreichen Ausläufer rechtfertigt die ältere Benennung Sonnengeflecht, Plexus solaris.

Aus dem Plexus coeliacus gehen folgende, teils paarige, teils unpaare sekundäre Plexus hervor.

a. Paarige sekundäre Geflechte des Plexus coeliacus:

α) Plexus phrenici. Sie werden von Fäden gebildet, welche um die Aa. phrenicae inferiores ein lockeres Geflecht bilden und mit dem Rami phrenico-abdominales des N. phrenicus in Verbindung treten. Rechterseits erfolgt diese Verbindung durch Vermittelung eines besonderen Ganglion, des bereits erwähnten Ganglion phrenicum. Letzteres ist nicht zu verwechseln mit den im Zwerchfelle selbst gelegenen, in den Teilungswinkeln der Phrenicusverzweigung gelegenen kleinen Ganglien.

β) Plexus suprarenales.

Es sind dies zahlreiche, meist parallel laufende, zum grossen Teile weisse Fäden, die vom lateralen Rande des Ganglion ausgehen, durch Fäden vom Plexus phrenicus verstärkt werden und sich in die hintere mediale Fläche der Nebenniere einsenken. Sie sind mit kleinen Ganglien versehen, durchziehen die Nebenniere in radiärer Richtung und bilden in der Substanz derselben ein Geflecht, in welchem einzelne zerstreute Ganglienzellen vorkommen.

γ) Plexus renales.

Die mächtigen Plexus renales begleiten die Aa. renales, entwickeln sich aus dem Plexus coeliacus und dem Anfange des Plexus aorticus abdominalis, ferner aus dem N. renalis posterior des N. splanchnicus minor, und aus Fäden der Pars lumbalis des Grenzstranges. Sie sind mit kleinen Ganglien versehen, den Ganglia renalia. Die Fäden sind meist solche grauer Art. Aus dem Plexus renalis geht ein Faden zum Ureter herab. Die Ureternerven enthalten Ganglienzellen in zerstreuter und zu kleinen Knötchen gehäufter Anordnung.

δ) Plexus spermatici.

Sie bestehen aus grauen Fäden, die sich aus den Plexus renales und mesentericus superior abzweigen und durch Fäden aus dem Plexus aorticus abdominalis verstärkt werden. Die Vasa spermatica interna begleitend, gelangen sie beim Manne zum Hoden, beim Weibe zum Ovarium und Fundus uteri. Hier verbinden sie sich mit dem Plexus uterinus. Einer der Nervenfaserzüge gelangt auch zur Fimbria ovarica und zum äussersten Ende der Tuba Fallopiae.

b. Unpaare sekundäre Geflechte des Plexus coeliacus.

ε) Plexus coronarius ventriculi.

Er begleitet die A. gastrica sinistra, gelangt mit ihr zur kleinen Magenkurvatur, tritt hier mit den Plexus gastrici des Vagus in Verbindung und steht durch feine, auf die A. gastrica dextra übergehende Fasern mit dem Plexus hepaticus in Zusammenhang. Der Plexus coronarius ventriculi enthält einzelne mikroskopische Ganglien (C. Krause).

ζ) Plexus hepaticus.

Das Lebergeflecht setzt sich aus Ästen besonders des rechten Vagus und des Plexus coeliacus zusammen. Starke, platte Stränge umgeben in Form eines engmaschigen Netzes die A. hepatica und den Ductus choledochus, hepaticus und cysticus, feine Äste gelangen auch zur Pfortader. In dem Geflechte sind kleine mikroskopische Ganglien und einzelne zerstreute Ganglienzellen enthalten. Mit den Ästen des Ductus hepaticus und der A. hepatica dringen zahlreiche feine Zweige ins Innere der Leber, welche überwiegend aus marklosen Fasern bestehen.

Abzweigungen des Lebergeflechtes folgen den Ästen der Arteria hepatica, die als A. gastrica dextra und A. gastro-duodenalis bekannt sind, zur kleinen Kurvatur des Magens, zur grossen Kurvatur desselben und zum Pankreas. Man nennt das der A. gastro-duodenalis

folgende Geflecht den Plexus coronarius ventriculi inferior. Mit dem Ductus cysticus und der A. cystica dringen feine Nervennetze zur Gallenblase, welche im Körper und Grunde derselben Ganglienzellen führen. Dieser Plexus liegt teils zwischen der Serosa und Muscularis teils zwischen der letzteren und der Mucosa (L. Gerlach).

η) Plexus lienalis.

Das Milzgeflecht bezieht seine Fäden besonders aus dem linken Ganglion coeliacum und aus dem rechten Vagus. Diese Fäden umspinnen die A. lienalis und ihre Zweige. So gelangen Fasern des Plexus zur grossen Kurvatur, besonders zum Magengrunde und zum Pankreas. Die Milznerven bestehen grösstenteils aus marklosen Fäden.

ϑ) Plexus mesentericus superior.

Er geht aus dem unteren Rande des Plexus coeliacus hervor und begleitet mit weissgrauen, netzförmig verbundenen Fäden die A. mesenterica superior und ihre Verzweigungen. Deutlich ist in dem Plexus mesentericus superior die Beteiligung von Fasern der Splanchnici und der Vagi ausgesprochen. Der Astfolge der A. mesenterica superior entsprechend können mehrere Reihen von Zweigen des Plexus unterschieden werden, so

1. Rami pancreatico-duodenales, für den Kopf des Pankreas und den unteren Teil des Duodenum;
2. Rami intestinales, für das Jejunum und Ileum;
3. Rami colici für das Coecum, Colon ascendens und einen Teil des Colon transversum.

Am Mesenterialrande des Dünndarmes treten die Nerven unter der Serosa in geflechtartige Verbindung und senden durch die Längsmuskulatur zahlreiche Fäden zu einem Ganglienplexus, welcher zwischen der Längs- und Ringsschicht der Muscularis gelegen ist. Dieser Plexus hat den Namen Plexus myentericus oder Auerbachscher Plexus. Er besteht aus Längs- und Querbündeln, welche in den Knotenpunkten neben marklosen Fasern zahlreiche kleine und mittlere multipolare Ganglienzellen führen. Letztere sind die Ausgangspunkte vieler neuer markloser Fasern. Von diesem Geflechte entwickelt sich an der inneren Seite ein sekundärer ganglienzellenloser Plexus feinster markloser Fasern, welche die Muskularis innervieren. Das Auerbachsche Geflecht ist im ganzen Dünn- und Dickdarm vorhanden; es fehlt auch nicht im Magen und erstreckt sich über die Speiseröhre hinaus zur Schlundwand, um hier sein Ende zu finden; im Gebiete des M. buccinator ist es nicht mehr vorhanden. S. Band I, S. 588.

Einwärts vom Plexus myentericus und mit ihm durch zahlreiche Nervenfäden verbunden befindet sich in der Submucosa des Darmes der Plexus submucosus oder das Meissnersche Geflecht. Seine Maschen sind weiter; es enthält jedoch ebenfalls Ganglienzellen und Ganglienzellengruppen. Es ist für die Gefässe der Submucosa, für die Brunnerschen Drüsen, wahrscheinlich auch für die Muscularis mucosae, ferner für die Schleimhaut bestimmt. In der Schleimhaut bilden die Fädchen ein die Lieberkühnschen Drüsen umspinnendes Geflecht. Feine Nervennetze dringen in die Zotten selbst vor und finden hier ihre Ausbreitung.

Der Meissnersche Plexus hat dieselbe Ausdehnung wie der Auerbachsche und erstreckt sich durch den ganzen Darmkanal.

An den Nerven des Mesenterium kommen Vater-Pacinische Körperchen vor. Besonders sind solche am Plexus lienalis, im Anfangsteile des Plexus mesentericus superior gefunden worden. Konstant befinden sie sich auch in dem Bindegewebe hinter dem Pankreas.

3. Plexus aorticus abdominalis.

Das Bauchaortengeflecht entwickelt sich aus dem Plexus coeliacus und bildet im Wesentlichen zwei, den Seiten der Aorta aufliegende, durch Queräste verbundene Stränge, welche abwärts konvergieren und sich unterhalb der A. mesenterica inferior zum Plexus hypogastricus superior vereinigen. Sie werden verstärkt durch von den Ganglia lumbalia zugesendete Nn. molles. An den Vereinigungsstellen dieser mit dem Plexus sind kleine Ganglien gefunden worden. Beide Längsstränge schicken zur Wurzel der A. mesenterica inferior mehrere Fäden ab, die gegen ein an der unteren Seite jener Arterie liegendes Ganglion, Ganglion mesen-

tericum inferius, ziehen und in ein Geflecht übergehen, welches die A. mesenterica inferior und ihre Zweige umgiebt, Fäden zum Colon descendens, zum Colon sigmoideum und zum oberen Teile des Rektum gelangen lässt.

4. Plexus hypogastricus superior.

Das obere Beckengeflecht ist die unpaare Fortsetzung des Plexus aorticus abdominalis, liegt auf dem unteren Teile der Aorta abdominalis und setzt sich von hier aus über die Teilungsstelle der Aorta bis zum Promontorium fort. Das Geflecht wird verstärkt durch Fäden, welche aus den unteren Lendenknoten zu ihm gelangen. Das Geflecht setzt sich fort in die beiden Plexus hypogastrici inferiores des Beckens.

C. Beckenteil des Sympathicus.

1. Astbildung und Verbindungen.

Die Ganglien des Sakralteiles senden folgende Äste und Verbindungen aus:

1. Rami intergangliares, einfache oder doppelte longitudinale Zwischenstränge;
2. Rami communicantes, zur Verbindung mit den spinalen Nervenstämmen;
3. Rami transversi, querverlaufende Verbindungen zwischen den Grenzsträngen beider Seiten. Sie kommen unbeständig auch am Lenden- und Brustteile vor.
4. Rami molles, ansehnlich, vom Grenzstrange zu dem Plexus hypogastricus inferior und den Gefässen ziehend.

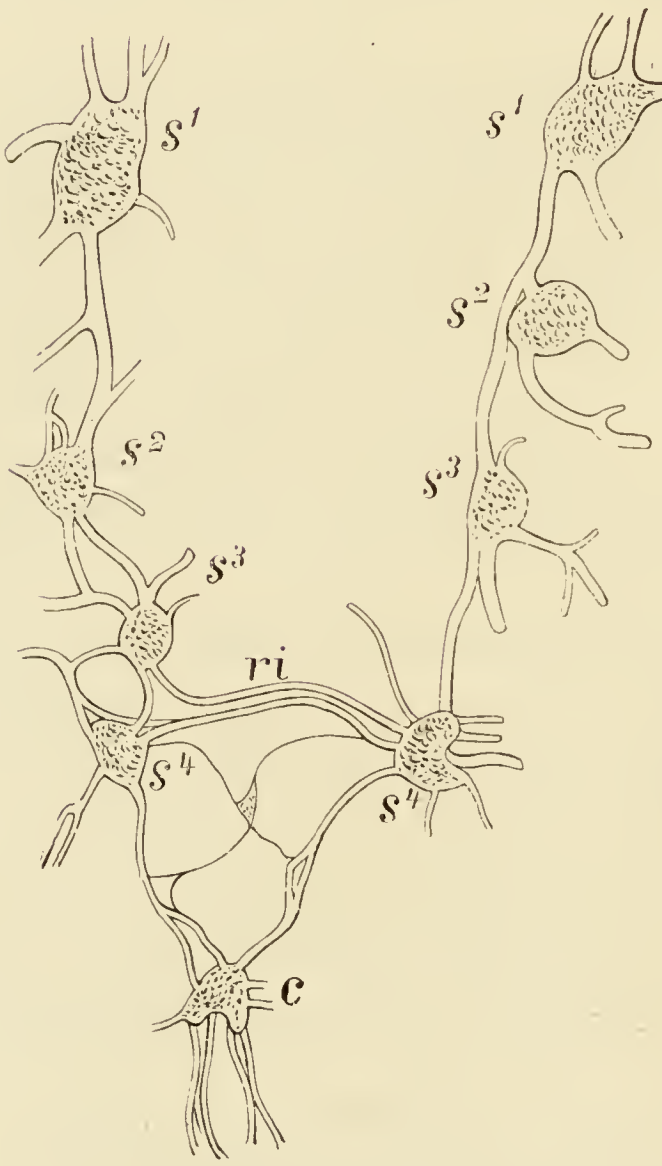

Fig. 515.

Sakralteil des Grenzstranges des Neugeborenen, schwach vergrössert.

s^1—s^4 die vier Sakralganglien; *c* das unpaare, aber seine Zusammensetzung aus zweien noch andeutende Ganglion coccygeum mit starken peripheren Zweigen, die mit der A. sacralis media verlaufen. Dorsal vom Ganglion coccygeum ein kleines Zwischenganglion; *ri* Ramus transversus zwischen den beiden, bezw. drei letzten Sakralganglien. Prismazeichnung des unter Glasplatten liegenden Präparates.

2. Geflechte des Beckenteiles des Sympathicus.

Die Plexus hypogastrici inferiores, untere Beckengeflechte.

Sie gehen aus der Fortsetzung des Plexus hypogastricus superior hervor und bestehen anfangs aus zwei Strängen, welche an der medialen Seite der Vasa hypogastrica des kleinen Beckens liegen und an die laterale Fläche des Rektum gelangen. Im Grunde des kleinen Beckens, unmittelbar oberhalb des Levator ani breiten sie sich zu einem reichen Geflechte aus, welches durch Aufnahme der Rami molles, ferner durch Äste von SII und III bedeutend verstärkt wird.

Aus diesem Geflechte gehen zahlreiche Nerven für die Beckeneingeweide hervor. Die unmittelbaren Zweige aus den Sakralnerven sind gleichsam als Nn. splanchnici sacrales zu betrachten, welche die Grenzganglien überspringen. Die kleineren Geflechte verlaufen teilweise mit den visceralen Ästen der A. hypogastrica zu ihren Organen. Das Rektal- und Blasengeflecht ist beiden Geschlechtern gemeinsam. Zwischen beiden liegt beim Manne der Plexus seminalis und deferentialis, welcher durch den Plexus prostaticus in den Plexus caver-

nosus übergeht und mit dem Plexus vesicalis zusammenhängt. Beim Weibe findet sich statt dieser Geflechte der Plexus utero-vaginalis.

Aus dem Plexus hypogastricus gehen hiernach folgende sekundäre Geflechte hervor:

α) Plexus rectalis.

Das Mastdarmgeflecht entwickelt sich aus dem oberen hinteren Teile des Plexus hypogastricus inferior. Mit unteren Fäden des Plexus mesentericus inferior bilden die Nerven des Plexus rectalis ein weitmaschiges Geflecht, dessen Zweige in die Wand des Rektum eintreten.

β) Plexus vesicalis.

Das Blasengeflecht entsteht aus dem vorderen unteren Abschnitte des Stammplexus, sowie aus dem Plexus deferentio-prostaticus (utero-vaginalis). Seine Nerven folgen anfangs den Gefässen, werden später selbständig und gelangen besonders zum Blasengrunde (Nn vesicales inferiores) und zum oberen Teile der Blase (Nn. vesicales superiores). Das Blasengeflecht ist reich an markhaltigen Nervenfasern, welche aus SIII und IV stammen. Die Nerven für den unteren Teil des Ureter entwickeln sich ebenfalls vom Plexus hypogastricus und stehen mit dem Plexus vesicalis in unterer Verbindung. Unter den, oberhalb seiner Einmündungsstelle in die Blase zu ihm gelangenden Nerven entspringt einer aus dem Anfangsteile des Beckengeflechtes und dringt in den Ureter an der Stelle ein, wo dieser die Beckengefässe kreuzt; ein zweiter Faden folgt weiter unten, ein dritter gelangt vom ersten Sakralknoten zu ihm (Frankenhäuser).

γ) Plexus deferentialis, seminalis und prostaticus.

Dieses Geflecht besteht aus einem, die Vesicula seminalis und die Ampulle des Vas deferens umspinnenden, Ganglienzellen führenden Geflechte, aus welchem Fasern das Vas deferens aufwärts begleiten. Einer derselben gelangt zum Leistenkanale und mit dem Plexus spermaticus zum Hoden (Schlemm). Unten geht der Plexus seminalis in den Plexus prostaticus über, welcher seine Lage zwischen der Prostata und dem Levator ani hat und kleine Ganglien, Ganglia prostatica, einschliesst. Auch in diesen Plexus gelangen Fasern von SIII und IV, in welchen Eckhard die Nn. erigentes des Penis nachgewiesen hat. In der Bahn der Nn. erigentes kommen nach Lovén und Nikolksy Ganglienzellen vor. Fasern, welche die Penisgefässe verengern, sind in der Bahn des N. pudendus enthalten (Lovén).

δ) Plexus cavernosus.

Er bildet die Fortsetzung des Plexus prostaticus nach vorn, folgt der Pars membranacea urethrae, durchbohrt darauf mit mehreren Zweigen den M. transversus perinaei profundus und gelangt zur dorsalen Fläche der Peniswurzel, wo er sich mit Ästen des N. penis aus dem N. pudendus verbindet. Aus dieser Verbindung gehen die Nn. cavernosi hervor, mehrere minores, und jederseits ein major (J. Müller). Jene ersteren treten in die Wurzel des Corpus cavernosum penis ein. Der N. cavernosus giebt Zweige in das Corpus cavernosum urethrae und in das Corpus cavernosum penis seiner Seite ab, läuft an der dorsalen Seite des letzteren vorwärts, verbindet sich mehrfach mit Zweigen des N. dorsalis penis und endigt schliesslich im Schwellkörper des Penis. Einzelne Fäden gelangen zum Schwellkörper der anderen Seite und verbinden sich auch wohl mit dem N. cavernosus dieser Seite. Die Nn. cavernosi bestehen vorwiegend aus marklosen Fasern.

γ') Plexus utero-vaginalis.

Das Utero-Vaginalgeflecht stellt beim Weibe die Hauptmasse des unteren Teiles des Plexus hypogastricus inferior dar, liegt auf der lateralen Seite des oberen Teiles der Vagina und des Collum uteri und sendet von hier Ausläufer zur vorderen und hinteren Wand dieser Organe, ebenso an der Vagina abwärts, an dem Uterus aufwärts. Aus SIII und IV, nach Frankenhäuser auch aus SII, bezieht der Plexus reichlich spinale Fasern. In die Verzweigungen des Plexus sind von der Mitte der Scheide an bis zum oberen Ende des Uterushalses zahlreiche kleine Ganglien eingelagert, welche neben dem Scheidengewölbe etwas ansehnlicher sind. Eine plattenförmig verschmolzene Gruppe dieser paracervikalen Ganglien beschreibt Frankenhäuser als Cervikalknoten. Vom oberen Rande desselben geht nach

demselben Beobachter der grössere Teil der Uterusnerven aus; ein kleinerer stammt unmittelbar aus dem Plexus hypogastricus. Aus demselben Gebiete entstehen auch Fasern für das untere Ende des Uterus, für die Blase und Scheide.

Am Fundus uteri treten Fäden des Plexus uterinus mit Zweigen des Plexus spermaticus zusammen.

δ') Die Nerven der Schwellkörper der Clitoris stammen nach Valentin aus dem Plexus vesico-vaginalis.

D. Kopfteil des Sympathicus.

Als Ganglien, welche dem Kopfteile des Sympathicus angehören, werden ihrer Struktur und Entwickelung wegen unbestritten angesehen: Das Ganglion oticum, sphenopalatinum, ciliare, submaxillare, sublinguale.

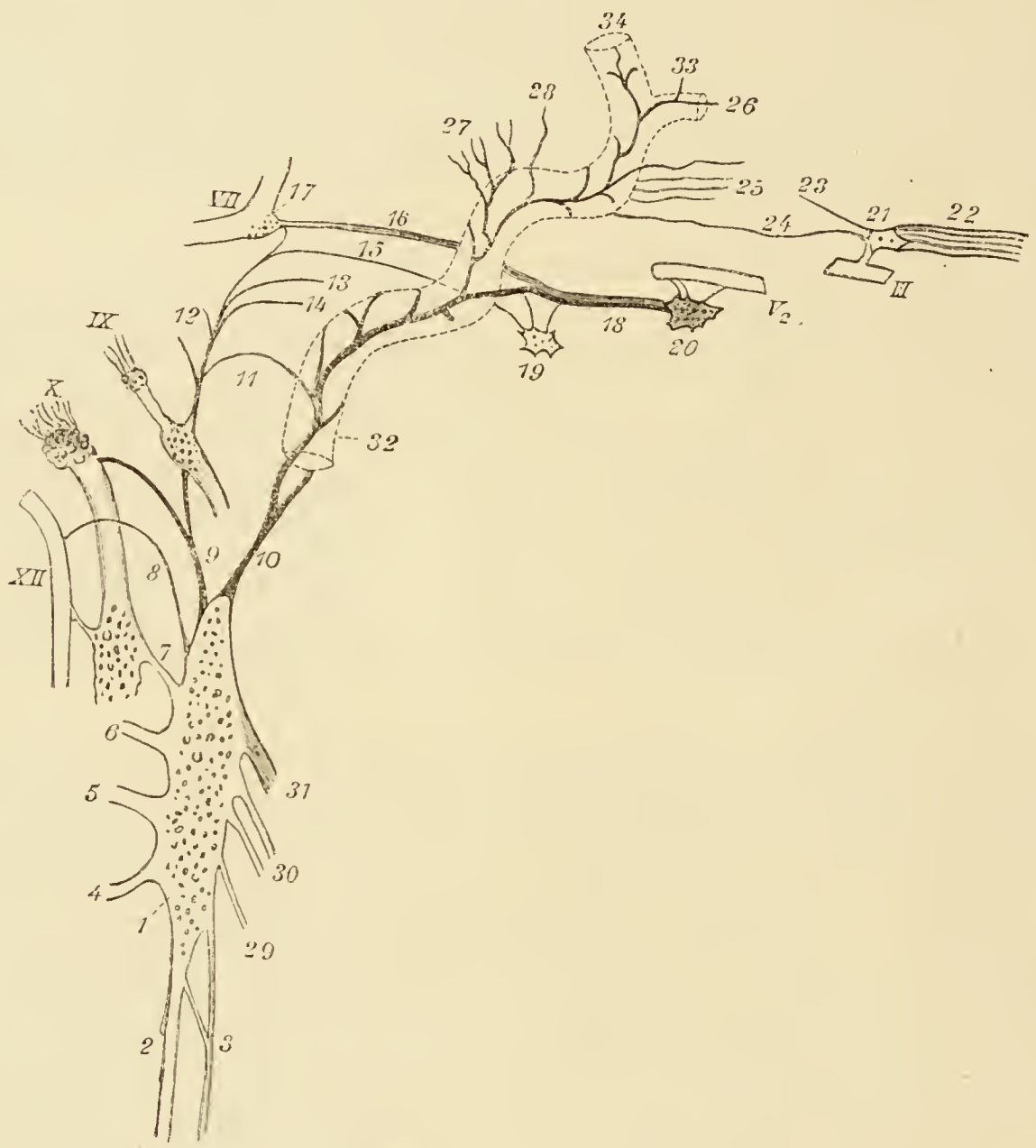

Fig. 516.

Kopfteil des Sympathicus.

III, V, VII, IX, X, XII die diesen Ziffern entsprechenden Hirnnerven.

1 Ganglion cervicale superius nervi sympathici; 2 unterer Zwischenstrang (R. intergangliaris inferior); 3 N. cardíacus superior; 4 und 5 Verbindungszweige des II.—IV. Halsnerven; 6 Verbindungszweig des I. Halsnerven und des N. $hypoglossu_g$; 7 Verbindung mit dem Vagus (Ganglion nodosum); 8 Verbindung mit dem Hypoglossus; 9 N. jugularis und seine Verbindungen mit dem Glossopharyngeus (IX) und Vagus (X); 10 N. caroticus internus; 11 N. carotico-tympanicus inferior; 12 Rami tympanici; 13 N. carotico-tymp. sup.; 14 N. tubae auditivae; 15 N. petrosus superficialis minor; 16 N. petrosus superficialis major; 17 Ganglion geniculi; 18 N. can. pteryg.; 19 Ganglion oticum; 20 Ganglion sphenopalatinum: 21 Ganglion ciliare; 22 Nn. ciliares; 23 Radix sensitiva; 24 Radix sympathica des Ganglion ciliare; 25 die sympathischen Fäden zu den drei Augenmuskelnerven und dem R. I. trigemini; 26 Fäden des Sympathicus zur A. ophthalmica (den Plexus ophthalmicus bildend); 27 Zweige zur Hypophysis und zur Dura; 28 Faden zum Ganglion semilunare; 29 Faden zum N. laryngeus superior; 30 Nn. molles; 31 Rr. pharyngei; 32 und 34 A. carotis interna; 33 A. ophthalmica.

Ebenfalls als sympathische Ganglien zu betrachten ist eine Menge von Mikroganglien, welche z. B. in der Zunge, in den Speicheldrüsen, im Auge ihre Lage haben.

Von diesen vielen Ganglien sind die drei zuerst genannten zweifellos Grenzstranggangliен gleichwertig, während die übrigen periphere sympathische Ganglien darstellen.

Wie am Rumpfteile des Sympathicus, so sind auch an seinem Kopfteile Verbindungen, Geflechte und Äste der Ganglien zu unterscheiden.

Im Einzelnen verhält sich der Kopfteil des Sympathicus folgendermassen:

Vom Ganglion cervicale superius haben dessen Verbindungen mit dem Hypoglossus, Vagus und Glossopharyngeus bereits oben (S. 579) Erwähnung gefunden. Dasselbe Ganglion aber läuft in zwei obere Äste aus, von welchen der eine stark, der andere schwächer ist. Der letztere, N. jugularis, wendet sich zur Nervenabteilung des Foramen jugulare und spaltet sich in zwei Fäden, von welchen der eine zum Ganglion jugulare vagi zieht, während der andere seinen Weg zu dem Ganglion petrosum glossopharyngei nimmt.

Der stärkere, obere Ast des G. superius, der N. caroticus internus, begleitet die A. carotis interna in den Canalis caroticus und spaltet sich am Beginne desselben in zwei Äste, einen Ramus medialis und einen Ramus lateralis.

a) Der stärkere Ramus lateralis zieht anfangs an der hinteren, dann an der lateralen Wand der Carotis interna empor, bildet mit Fäden des Ramus medialis ein Geflecht um das genannte Gefäss, den wichtigen Plexus caroticus internus, und tritt vielfach mit Hirnnerven in Verbindung. Diese Verbindungen sind:

1. Zwei Verbindungszweige mit dem Plexus tympanicus: N. caroticotympanicus inferior und superior. Der letztere heisst auch N. petrosus profundus minor.
2. N. petrosus profundus (major).
   Er verbindet den lateralen Ast und mit ihm das Ganglion superius mit dem G. sphenopalatinum, besteht wesentlich aus grauen Fasern und gehört zur Klasse der Rami intergangliares oder Zwischenstränge.
3. Ein Verbindungszweig mit dem N. petrosus superficialis major legt sich dem letzteren in der Nähe des Porus caroticus internus an und zieht an jenem Nerven rückwärts zum Hiatus canalis facialis und zum N. facialis.
4. Verbindungszweige zum N. abducens, welche letzteren innerhalb seines Weges im Sinus cavernosus an der lateralen Karotiswand erreichen.

b) Der schwächere Ramus medialis giebt Fäden zum Plexus caroticus internus, gelangt allmählich zur unteren Wand der Carotis interna und bildet besonders das im Bereiche der dritten Biegung der Carotis interna gelegene Geflecht, welches seiner Lage im Sinus cavernosus wegen den Namen Plexus cavernosus führt. An der Bildung dieses Geflechtes ist der laterale Ast nur mit einzelnen Fäden beteiligt.

Der Plexus cavernosus entsendet folgende Äste:

1. einige Fäden zum N. abducens;
2. Verbindungsfäden zum N. oculomotorius;
3. einen Faden zum N. trochlearis;
4. Verbindungsfäden zum Ganglion semilunare und Ramus I trigemini;
5. die Radix sympathica des Ganglion ciliare;
6. Zweige für die Hypophysis cerebri, für welche unter den Neueren besonders Henle eingetreten ist;
7. Rami molles für die Carotis interna selbst. Sie bilden feine Geflechte um dieses Gefäss und setzen sich auf dessen Äste fort. Zwei oder drei Fäden wenden sich zur A. ophthalmica (C. Krause) und bilden einen Plexus ophthalmicus.

IV. Von dem Sympathicus der Tiere.

Über diesen weitläufigen Gegenstand sind hier nur einige Bemerkungen am Platze, welche sich zunächst auf den Kopfteil des Sympathicus beziehen.

Die Ausbildung eines dem Grenzstrange des Rumpfes entsprechenden, mit segmentalen Ganglien versehenen Längsstranges verhält sich im Kopfe der Säugetiere nicht anders als beim Menschen. Sie beschränkt sich auf einige mehr oder weniger dünne Zweige, welche in Längsrichtung von einem zum andern Hirnnerven ziehen, beide kreuzen und an den Kreuzungsstellen Ganglien tragen. Bei Vögeln und Batrachiern sind diese Ganglien sehr klein, bei den Plagiostomen fehlt sogar ein Kopfteil des Sympathicus gänzlich. Von Amphioxus und Myxine fand Johannes Müller schon vor Decennien, dass sie überhaupt keinen Sympathicus besitzen. Er schloss jedoch aus diesem Mangel nicht auf eigentliches Fehlen, sondern nur auf Nichtsonderung. Denn er stellte die Anschauung auf, dass die sympathischen Elemente für diese Tiere im cerebro-spinalen Systeme mit einbegriffen seien.

Mit dieser Anschauungsweise bekannt, suchte His jr. nach histologischen Beweisen für dieselbe und fand in der That an Embryonen von Knochenfischen und Haien, dass deren Kopfganglien aus zweierlei Elementen bestehen. Die eine Art von Zellen besitzt die bipolare Form und Grösse der Spinalganglienzellen, die andere Art aber besteht aus kleineren Zellen, die nur einen, bald peripher, bald central gerichteten Fortsatz besitzen. Diese zweite Art von Zellen liegt stets an der Peripherie des Ganglion, bald seitlich, bald an einem der Pole; die innere Masse des Ganglion wird stets durch die erste Art gebildet. Die Annahme eines Jugendzustandes für diese Zellen ist ausgeschlossen; dass dieselben kleinen Zellen an den Ganglien der Spinalnerven nicht vorkommen, wird von dem Beobachter nicht unmittelbar angegeben, doch scheint er solche nicht wahrgenommen zu haben und vermutet daher, dass diese kleinere Zellengattung sympathische Elemente darstellt. Bei den Fischen und beim Frosche liegt nach ihm das Verhältnis folglich so, dass der grössere Teil der sympathischen Kopfganglien mit den betreffenden spinalen Kopfganglien in Verbindung bleibt und eine Entäusserung sich nicht vollzieht.

Die multipolaren Sympathicuszellen des Kaninchens sind (nach Guye und Schwalbe) mit zwei Kernen versehen.

Sigmund Mayer beobachtete in den sympathischen Ganglien des Frosches, Salamanders und anderer Tiere vielkörnige Protoplasmakörper, sogenannte Zellennester und brachte dieselben mit einer Regeneration der Zellen in Zusammenhang.

Über die Rami communicantes des Pferdes machte Onodi folgende Angaben:

Die aus dem Rückenmarke kommenden, durch die Rami communicantes in den Grenzstrang gelangenden cerebro-spinalen Fasern teilen sich in zwei, an Grösse sehr verschiedene Teile, deren Verlaufsrichtung an verschiedenen Abschnitten des Grenzstranges verschieden ist. Vom 6. bis 7. sympathischen Brustganglion angefangen, steigt der grösste Teil der Fasern der weissen Rami communicantes im Grenzstrange aufwärts und nur ein kleiner Teil abwärts. Bei den Rami communicantes der übrigen Brustknoten steigt der grösste Teil abwärts, nur ein kleiner Teil aufwärts. Diejenigen cerebro-spinalen Faserbündel, die vom 7. Brustganglion an im Grenzstrange abwärts ziehen, gehen, was den Brustteil betrifft, im Splanchnicus major und minor zu den Eingeweiden.

Der grössere Teil der Fasern in den Rami communicantes des Lendenteiles begiebt sich im Grenzstrange abwärts, ein kleiner Teil aufwärts. Vom dritten und vierten Ramus communicans lumbalis lassen sich durch den Plexus mesentericus inferior Fasern verfolgen, welche die hintere Wand und den Scheitel der Blase, sowie auch den oberen und mittleren Teil des Rectum versorgen. Weiter

caudal nimmt in den Rami communicantes die Zahl der cerebro-spinalen Fasern immer mehr ab. Die grauen Rami communicantes ziehen hier überwiegend zur Peripherie der Sakralnerven, nur ein geringer Anteil zieht an ihnen centralwärts. Der Grenzstrang schliesst an beiden Seiten in der Ursprungshöhe des fünften Sakralnerven mit einem grossen Ganglion ab, dessen Äste die Schweifarterie begleiten.

V. Entwickelung und elementarer Bau des Sympathicus.

Während man in früherer Zeit die Elemente des Sympathicus vom mittleren Keimblatte ableitete, wurde zuerst von Schenk darauf hingewiesen, dass das äussere Keimblatt, wie dem übrigen Nervensysteme, so auch dem Sympathicus den Ursprung gebe. Darauf zeigte Balfour die Berechtigung einer solchen Anschauungsweise, indem er fand, dass das sympathische Nervensystem im Zusammenhange mit den cerebro-spinalen Nerven seinen Ursprung nimmt und in letzter Linie vom Ektoblasten abstammt. Die sympathischen Ganglien zeigten sich bei

Fig. 517.

Fig. A. Querschnitt des Rumpfes eines menschlichen Embryo vom Anfange des 2. Monates.

1 Ganglion spinale; 2 Radix anterior; 3 gemeinsamer Stamm; 4 Ramus communicans; 5 Chorda dorsalis; 6 Aorta, rechts sympathische Zellen, die vom Ganglion spinale auswandern.

Fig. B. Eine junge sympathische Nervenzelle mit dem grossen Kerne, dem weichen Protoplasma und dem einen Fortsatze.

Fig. C. Kleiner Teil des Grenzstranges (1—1) mit einem Grenzstranggangliom (3) und dem Ramus communicans (2). Der Neurit hat im Grenzstrange teils absteigende, teils aufsteigende Richtung, im Ramus communicans aufsteigende Richtung; eine Zelle ist in Mitose begriffen. (W. His.)

Selachierembryonen immer als kleine Anschwellungen an den Hauptstämmen der Spinalnerven, etwas unterhalb ihrer Spinalganglien. An älteren Embryonen waren die sympathischen Ganglien von den spinalen weiter entfernt, zugleich aber durch Entwickelung von Zwischensträngen unter sich in Verbindung getreten. Am eingehendsten hat sich darauf Onodi mit dem Gegenstande beschäftigt und die

Beweise für die Richtigkeit jener Vermutung vermehrt. Die sympathischen Ganglien stammen nach ihm von Wucherungen der Spinalganglien an deren ventralen Teilen, Ablösung der gewucherten Zellen und Bildung selbständiger Organe. Die Anlagen der einzelnen Glieder der ganzen Kette sind anfänglich von einander isoliert; später aber wachsen die Ganglien einander entgegen und verbinden sich zum Grenzstrange. Aus weiteren Vorschüben von Zellen in die Peripherie leiten sich darauf die sekundären Geflechte und Ganglienanhäufungen ab.

Wesentlich in derselben Weise hat sich in dieser Frage His ausgesprochen, doch betrachtet er den Vorgang der Bildung der sympathischen Ganglien nicht sowohl als eine Abschnürung von den Spinalganglien, sondern als eine Auswanderung unreifer Elemente aus den Spinalganglien in das Gebiet des werdenden Grenzstranges. Dies geschieht beim Menschen im Beginne des zweiten

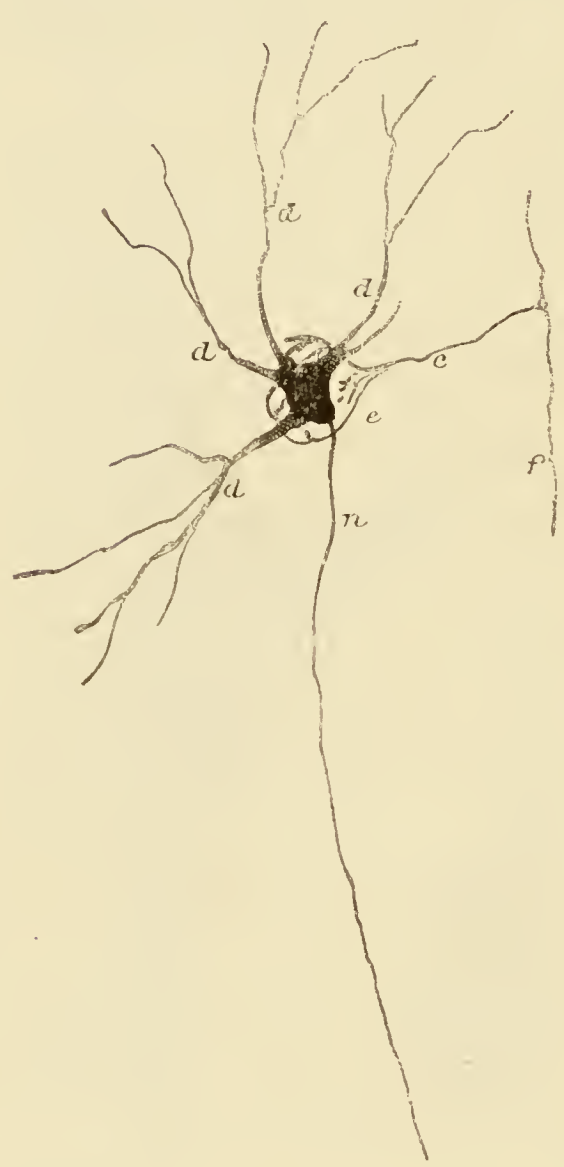

Fig. 518.

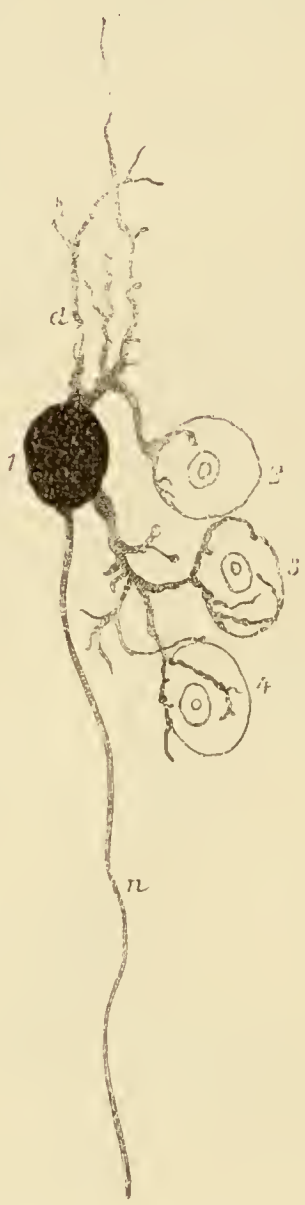

Fig. 519.

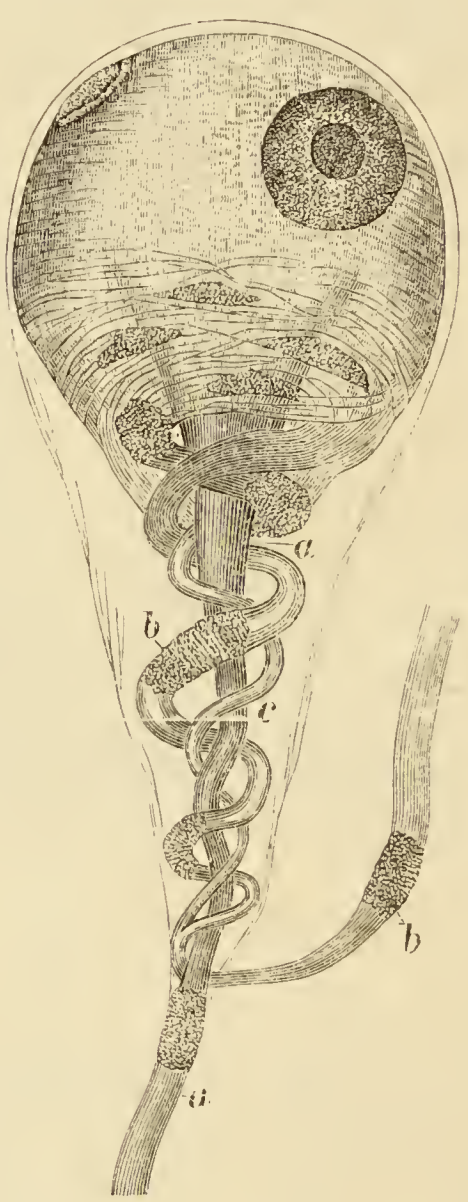

Fig. 520.

Fig. 518. Sympathische Nervenzelle mit den Dendriten *d* und den Neuriten *n*; *e* Endbäumchen (pericellulläres Gerüste) der Kollaterale *c*; *f* Fremdfaser, welche die Kollaterale *c* aussendet. Nach Sala.

Fig. 519. Sympathische Nervenzelle.

1 Zellkörper; 2—4 Zellkörper benachbarter sympathischer Nervenzellen, welche von Endbäumchen der Dendriten (*d*) von Zelle 1 in pericelluläre Nester eingeschlossen werden; *n* Neurit. Nach Retzius.

Fig. 520. Sympathische Nervenzelle vom Sympathicus des Frosches mit Spiralfaser.

Die Spirale ist als Wachstumshemmung beim Vordringen der Spiralfaser, die eine Fremdfaser darstellt, gegen den Zellkörper der sympathischen Zelle zu betrachten.

Embryonalmonates. Zu dieser Zeit ist der Ramus communicans der Spinalnervenstämme bereits entwickelt; Fädchen von ihm gelangen zur Aorta, andere aber biegen in die Längsrichtung um, ohne schon jetzt einen zusammenhängenden Grenzstrang zu bilden. Mit anderen Worten: die spinalen Elemente des zukünftigen gemischten Grenzstranges eilen den sympathischen in ihrer Entwickelung

voraus und zeigen den einwandernden sympathischen Zellenscharen die einzuschlagende Bahn an. Die reiferen Zellen der Spinalganglien sind auf dieser Stufe bereits bipolar; die jungen sympathischen Neuroblasten aber sind noch unipolar; der einzige Fortsatz liegt im Ramus communicans am centralen Zellenpole; im Zwischenstrange kann der Fortsatz nach oben oder nach unten sich erstrecken (s. Fig. 517c). Erst in späterer Zeit tritt eine Vermehrung der Fortsätze auf (s. Herznerven S. 586).

Wie man erkennt, giebt auch in dieser Fassung das primitive spinale Ganglion, welches demgemäss richtiger Ganglion commune zu nennen sein wird, den Mutterboden für die sympathischen Ganglien ab; die zurückbleibenden Elemente werden zu Spinalganglien-, die Auswanderer zu sympathischen Zellen.

Fig. 521.

Verschiedene Typen von sympathischen Zellen aus dem oberen Halsganglion des erwachsenen Pferdes.

A Zelle mit einem dichten Federbusche von kurzen Fortsätzen; *B* Zelle mit feinen kurzen und vielverzweigten Fortsätzen; *C* Nervenfortsatz; *D* Zelle mit wenigen und kurzen zottigen Fortsätzen; *F* Zelle mit wenigen und feinen Fortsätzen; *G* Zelle mit 2 Fortsätzen, die zwei benachbarte Zellen umgebend endigen. (Ramón y Cajal.)

Ob man die sympathischen Zellen, gleich den Spinalganglienzellen, als sensible Zellen zu betrachten habe, wie es in Anbetracht des gleichen Mutterbodens bis zu einem gewissen Grade berechtigt erscheint, blieb unentschieden; es ist auch denkbar, dass sich im Ganglion commune gerade eine Scheidung in zweierlei Elemente vollzieht, in sensible, welche sesshaft bleiben, und in motorische, welche auswandern. Dann würden alle sympathischen Nervenzellen, wo immer sie ihre Lage haben, motorischer Art sein. Nach den Beobachtungen von A. S. Dogiel kommen vielleicht zwei physiologische Zellarten vor, motorische und sensible (Anat. Anzeiger XI, 22).

Die Ganglienzellen im völlig ausgebildeten Sympathicus sind nicht an allen Orten desselben Individuum derselben Art; denn es giebt zwar in überwiegender Menge multipolare Zellen; aber es fehlt auch nicht an bipolaren; selbst unipolare und apolare sind beobachtet worden (s. oben Herznerven, S. 586). Nach der Zahl der Fortsätze ist die sympathische Neura nicht zu bestimmen, sondern allein nach der Abkunft. Dieser Satz wird von der vergleichenden Histologie nur bestätigt.

Es seien hier zunächst die Ergebnisse von Ramón y Cajal an den sympathischen Ganglien mitgeteilt. Letztere Zellen vom Hühnchen sind multipolar

und zeigen ausser dem Nervenfortsatze viele kurze Fortsätze, die frei in demselben Ganglion enden. Die Längskommissuren zwischen den Ganglien bestehen aus Nervenfasern, die in den Zellen der Ganglien entspringen und Endverzweigungen besitzen, die um den Zellkörper und seine kurzen Fortsätze liegen. Aus dem Rückenmarke kommen von der vorderen Wurzel motorische Fasern, die ebenfalls mit freien Verzweigungen in den Ganglien endigen. Die Längskommissuren haben seltene Kollateralen, durch welche eine sympathische Faser mit anderen benachbarten in Beziehung treten kann u. s. w. Der einzige Nervenfortsatz der sympathischen Zelle geht in eine Remaksche Faser über, welche entweder in ein Längsbündel einläuft oder in einen der visceralen Zweige dringt, um sich in den Organen der vegetativen Zone zu verteilen.

Die Darmzotten, die Adventitia kleiner Gefässe, die glatte Muskulatur (Auerbachscher Plexus), das Hüllgewebe der Drüsen (Speicheldrüsen, Pankreas u. s. w.) haben hier und da zerstreut gewisse Nervenzellen von Spindelform, dreieckiger, sternförmiger Gestalt, von deren Ecken zahlreiche Fortsätze ausgehen, die sich verzweigen und miteinander verbinden. So entstehen verwickelte Geflechte, welche die thätigen Zellen umgeben.

Kölliker, A. v., Der feinere Bau des Sympathicus, in: Gewebelehre, II, 2, 1896.

Lenhossék, M. v., Bau der symp. Ganglien, in: Beiträge zur Histologie des Nervensystemes und der Sinnesorgane. Wiesbaden 1894.

An dem Aufbau des Sympathicus sind ausser den wesentlichen Bestandteilen, nämlich Nervenzellen und Nervenfasern markloser und markhaltiger Art, noch Bindegewebe und Gefässe beteiligt. Das Bindegewebe bildet um jede einzelne Zelle eine besondere endotheliale Scheide, welche den Ästen mit Fortsetzungen folgt. Fibrilläres Bindegewebe kommt im Inneren reichlich vor und bildet für jedes Ganglion eine äussere feste Hülle.

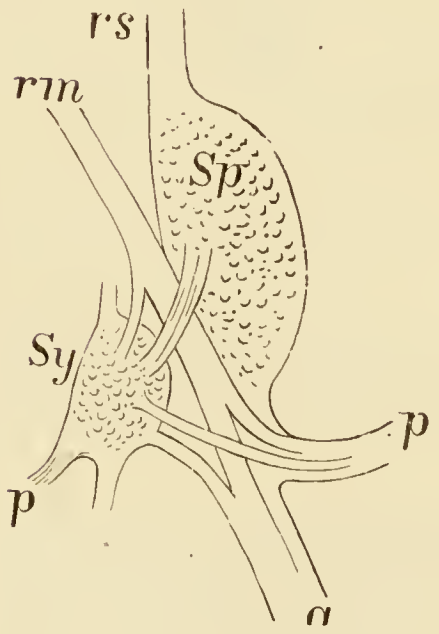

Fig. 522.

Aus Schnitten hergestelltes Bild zur Verdeutlichung der Beziehungen des Ganglion sympathicum (*Sy*) zum spinalen Systeme. Vom Sympathicus des Vogels.

Sy Ganglion des Grenzstranges; *Sp* Ganglion spinale; *rs* Radix sensitiva; *rm* Radix motoria des Spinalnerven; *p* Ramus posterior des Spinalnerven; *a* Ramus anterior des Spinalnerven; Das Ganglion sympathicum steht in Verbindung mit der motorischen und sensiblen Wurzel des Spinalnerven, bezw. mit dem Spinalganglion. Das Ganglion sympathicum giebt ferner Faserzüge zum Ramus anterior und Ramus posterior-

VI. Verbreitungsgebiet und physiologische Faserarten des Sympathicus.

Über die gröberen Beziehungen der beiden spinalen Nervenwurzeln und des spinalen Ganglion zum sympathischen Ganglion, und über die Beziehungen des letzteren zum Ramus anterior und posterior des gemeinsamen Spinalnervenstammes orientiert Fig. 522. Die dorsale Wurzel (*rs*) schwillt zum Ganglion spinale (*Sp*) an, an welchem die ventrale Wurzel (*rm*) medial vorüberzieht. Unterhalb des Ganglion befindet sich der gemeinsame Stamm des Spinalnerven, welcher sich sofort in den Ramus posterior (*p*) und Ramus anterior (*a*) teilt. Das sympathische Ganglion (*Sy*) steht mit der ventralen und dorsalen Wurzel, beziehungsweise mit dem Ganglion spinale in Verbindung. Das sympathische Ganglion giebt ferner auch Fäden ab an den Ramus anterior und posterior des Spinalnerven; aus Früherem ist es aber bekannt, dass das sympathische Ganglion auch Fasern an den Ramus meningeus abgiebt; endlich treten Fasern des Ganglion massenhaft in die Peripherie der Rami communicantes der Spinalnerven über, so dass also die vier verschiedenen Astgruppen der Spinalnervenstämme mit

sympathischen Fasern versorgt werden. Dabei ist von selbständig zur Peripherie tretenden Ästen des Ganglion sympathicum, die ebenfalls vorkommen, noch abgesehen.

Das periphere Verbreitungsgebiet des Sympathicus erstreckt sich über den ganzen Körper. Seine Verästelungssysteme folgen dabei in ihrer Bahn überwiegend der Bahn der cerebro-spinalen Nerven und der Gefässe; ein anderer Teil schlägt selbständige Bahnen ein. Es wäre irrtümlich, annehmen zu wollen, die Äste des Sympathicus gelangten, gemischt mit cerebro-spinalen Fasern, bloss zum Darmapparate; denn ebenso wie sie mit dem cerebro-spinalen Anteile der Rami communicantes zum Darmapparate und zu dem Gefässapparate gelangen, ebenso mischen sich sympathische Fasern auch den übrigen Ästen des cerebro-spinalen Nervenstammes bei, wie bereits oben hervorgehoben worden ist.

Es wird sich also darum handeln, zu untersuchen, welche Organe und Gewebe in diesem ausgedehnten, über den ganzen Körper sich erstreckenden Verbreitungsgebiete der Sympathicus aufsucht.

Drei Organgebiete sind es nun, welche sich als die Haupt-Aufnahmeplätze der Peripherie des Sympathicus erweisen:

1. Die glatte Muskulatur und ein Teil der querstreifigen;
2. die Gefässe und
3. die Drüsen des Darmsystemes (im w. S.), des Harn- und Genitalsystemes, des Hautsystemes, zu welchem auch ein Teil der Speicheldrüsen gehört.

Was die Muskulatur betrifft, so ist die glatte Muskulatur der Speiseröhre, des Darmkanales, des Respirationstraktus, des Harn- und Geschlechtsapparates sowie diejenige des Auges besonders zu nennen; zu der teilweise vom Sympathicus versorgten querstreifigen Muskulatur gehört diejenige des Schlundes, eines Teiles der Speiseröhre, des Herzens.

Was die Gefässe betrifft, so ist es insbesondere deren Muscularis, welche vom Sympathicus innerviert wird.

Was die drüsigen Organe betrifft, so fällt ein Teil der zu ihnen gelangenden Nerven den Gefässnerven zu, ein anderer Teil aber ist unmittelbar sekretorischer Art.

In den dem Sympathicus eigentümlichen Organgebieten sind ihm in mehr oder weniger ausgedehnter Weise sensible Fasern beigemischt.

Endlich sind noch kürzere centripetalleitende Fasern zu erwähnen, welche mit dem einen Ende in den Schleimhäuten, mit dem anderen Ende in näheren oder entfernteren sympathischen Ganglien endigen und Reflexe auf die glatten Muskeln des betreffenden Gebietes zu vermitteln vermögen; die Annahme von Fasern dieser Art erfordert das physiologische Experiment.

Zählt man zusammen, so ergeben sich folgende physiologische Faserarten: motorische, vasomotorische, sekretorische, beigemischte sensible, Reflexfasern. Ein Teil der motorischen Fasern zeigt die Eigenschaft der Hemmungsnerven, ein anderer wirkt beschleunigend und gehört zu der Reihe der excitierenden Nerven u. s. w. (s. oben S. 278).

Es ist in hohem Grade nützlich, sich diese Verhältnisse zunächst im sympathischen Segmente zu vergegenwärtigen, darauf erst die Gesamtheit der Segmente und ihren gegenseitigen Zusammenhang in Betrachtung zu ziehen. Als das Schema des sympathischen Segmentes ist Fig. 522 u. 534 zu betrachten.

Die Gefässnerven erscheinen häufig als Äste von Spinalnerven, welche an den verschiedensten Orten zu den Gefässen treten; ihr nächstes Centrum aber liegt dennoch im Sympathicus, von dem aus sie zu jenen Nervenstämmen gelangten. An vielen anderen Orten liegt die unmittelbare Versorgung durch den Sympathicus deutlich zu Tage, in welcher Hinsicht an die vielen Rami molles

s. vasculares der Grenzstrangganglien zu erinnern ist. Stellt der Sympathicus demnach das primäre Gefässcentrum dar, so besitzt derselbe hinwiederum cerebro-spinale Gefässcentren, welche höhere oder sekundäre Gefässnervencentren genannt werden. Dieselben liegen in dem Rückenmarke und im Hirnstamme.

Ganz entsprechend verhält es sich mit den Centren des Drüsenapparates, der glatten und querstreifigen Sympathicus-Muskulatur ausserhalb des Gefässapparates; die primären Centren liegen im Sympathicus, die sekundären im cerebro-spinalen Centralorgane. Das ist die Folge der eigentümlichen Verkettungen, welche zwischen beiden Systemen, dem sympathischen und cerebro-spinalen, bestehen und den Sympathicus als ein zwar höchst wichtiges, aber bis zu gewissem Grade abhängiges System erscheinen lassen.

VII. Nervenendigungen im Verbreitungsgebiete des Sympathicus.

Es ist zur Zeit noch nicht möglich, über alle hier in Frage kommenden Nervenendigungen zu berichten; doch liegen über einen ansehnlichen Teil sichere, mit allen neuen Hilfsquellen gewonnene, wenn auch noch nicht in allen Stücken

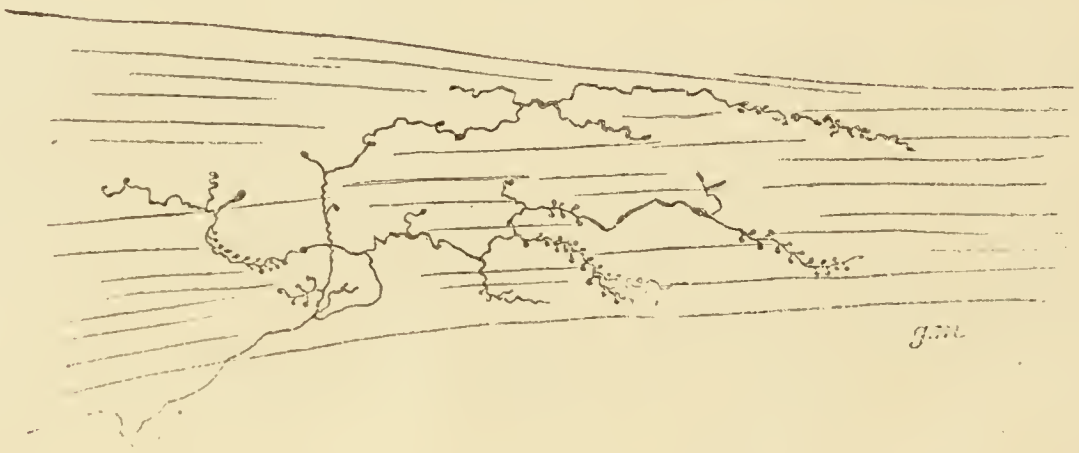

Fig. 523.

Nervenendigung in der glatten Muskulatur. (G. Retzius.)

gm glatte Muskulatur; *n* Nerv.

abschliessende Erfahrungen vor, unter welchen diejenigen von Ramón, Retzius und Kölliker, welchen wir hier wesentlich folgen, obenan stehen und eine Reihe interessanter Aufschlüsse gewähren.

a) Endigung in der glatten Muskulatur. Fig. 523.

Ein Beispiel gilt für den ganzen grossen Apparat. Eine blasse Nervenfaser zweigt sich von einem Aste ab und begiebt sich zu einigen umliegenden Muskelbündeln. Hier teilt sie sich dichotomisch und schickt die beiden Äste zu verschiedenen Bündeln. Diese Äste biegen um und verästeln sich zu wiederholten Malen. Alle diese Äste sind mit kleinen dichtstehenden Knötchen besetzt. Die Äste laufen an den Muskelbündeln frei aus und haften ihnen innig an. Doch legen sich die Nerven den Muskelbündeln nicht nur äusserlich an, sondern sie dringen in das Innere der Bündel ein, um zwischen den Muskelzellen sich zu verästeln und alsdann zu enden. Diese Form der Endigung ist der in den quergestreiften Muskeln bei niederen Tieren, z. B. bei Würmern, sehr

Fig. 524.

Nervenendigung in einer kleinen Arterie. (G. Retzius.)

ähnlich. Ein Eindringen in die Substanz der Muskelzellen, eine Verbindung der Endfibrillen mit dem Kerne der Muskelzellen, welche einige frühere Beobachter annahmen, ist nicht vorhanden.

Bezüglich der Muscularis trachcae siehe Eingeweidelehre Fig. 700.

Im Ganzen liegt hier eine Bestätigung und Sicherstellung der Ergebnisse vor, welche von Kölliker über die Nervenendigung in den glatten Muskeln schon vor Jahren mit einfacheren Methoden erhalten worden waren.

Über die Endigungen der motorischen Herznerven s. oben S. 44.

Über die Endigungen centripetaler Herznerven s. S. 584 und Fig. 507, 508.

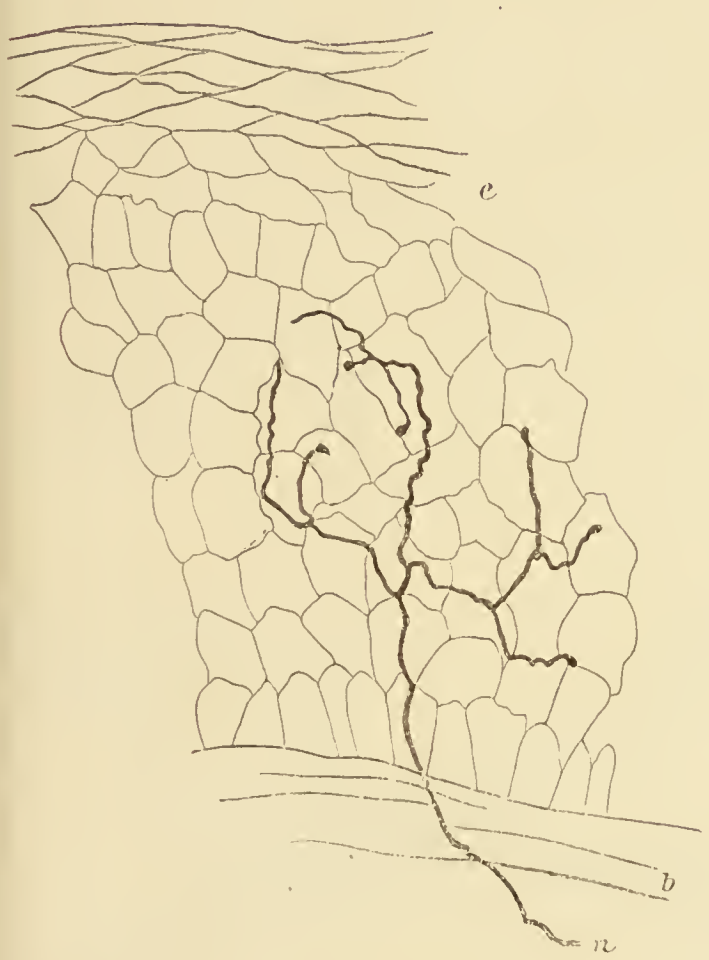

Fig. 525.

Fig. 526.

Fig. 525. Nervenendigung im geschichteten Plattenepithel des Oesophagus. (G. Retzius.)
n Nervenfaser; *b* Bindegewebe; *e* Epithel.

Fig. 526. Nervenendigung im Epithel der Harnblase. (G. Retzius.)
n Nervenfaser; *b* Bindegewebe; *e* Epithel.

b) Endigung an den Gefässen.

Die marklosen Nerven bilden Geflechte um die Arterien, sogenannte perivarterielle Nervenplexus. Aber sie bilden nicht bloss Netze mit zusammenhängenden Schlingen, sondern sie entsenden hier und da verästelte und variköse Seitenästchen, welche den Muskelfasern der Arterienwand eng anliegen und an ihnen frei auslaufend endigen. Fig. 524.

Über perivasculäre Geflechte s. auch Eingeweidelehre, S. 588, Fig. 661.

c) Endigung in der Milz.

Zur Untersuchung diente die Milz kleiner Säuger. (G. Retzius.)

Die Nerven treten stets mit den Arterien in das Organ ein und begleiten dieselben nach allen Richtungen, indem sie Geflechte um dieselben bilden. Von diesen entspringen hier und da Äste, welche sich der Arterienwand anlegen und ihr seitliche Zweige zusenden. Letztere verästeln sich weiter und umstricken das Gefäss. Die feinsten Seitenästchen laufen mit freien Enden an der Arterienwand aus. Sie sind mit feinen Knötchen besetzt. Wie man erkennt, ist dies die Nervatur der Muscularis der Arterienwand. Die Pulpa ist arm an Nerven. Einzelne

Fasern treten in sie hinein und verästeln sich in ihr büschelförmig; wahrscheinlich sind aber auch die Nervenzweige der Pulpa für die Gefässe bestimmt. Ganglienzellen wurden keine gesehen.

Ausser den Gefässnerven der Milz ist, worauf Kölliker[1]) hinweist, das trabekuläre System von Nerven reich entwickelt bei allen Milzen, deren Trabekel glatte Muskulatur einschliessen. In allen diesen muskulösen Balken bilden die Nerven einen äusseren, die Balken überziehenden Plexus mit vorwiegend längsgerichteten Maschen, von welchen aus dann feinere Zweige in das Innere der Balken eindringen, um in kleinen Abständen vorwiegend der Länge nach zu ver-

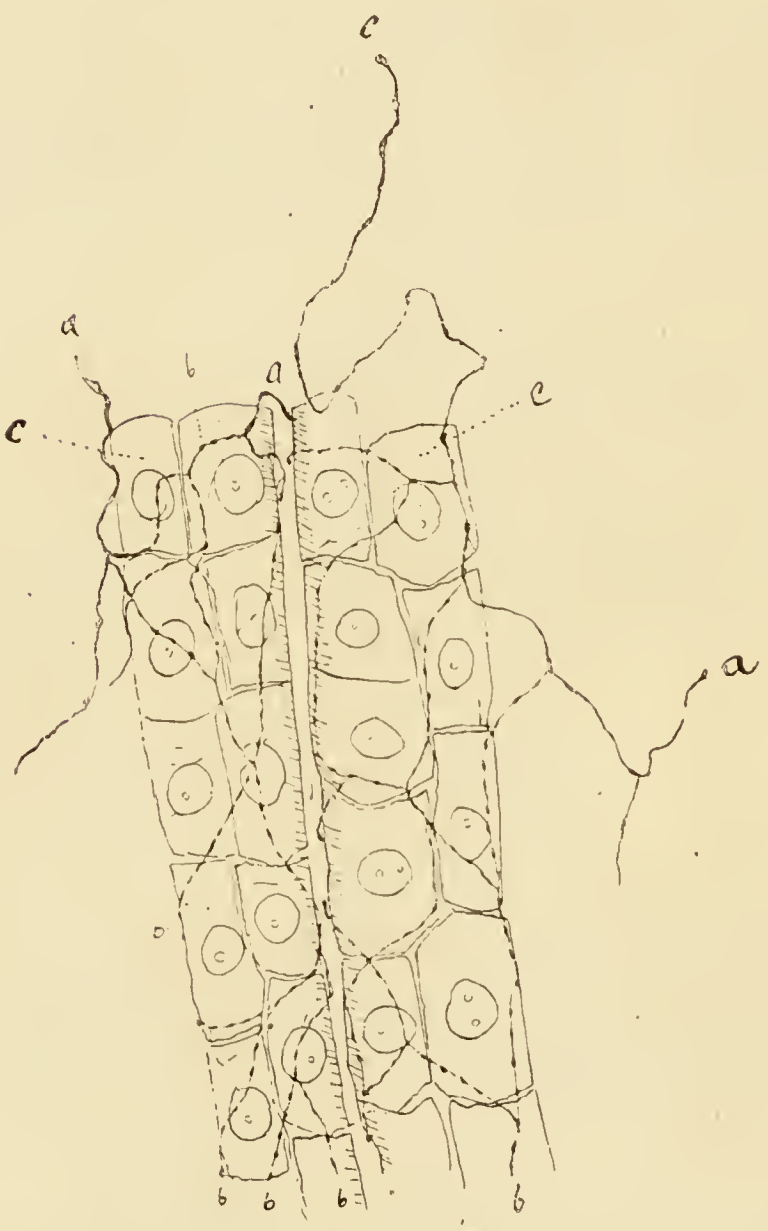

Fig. 527.

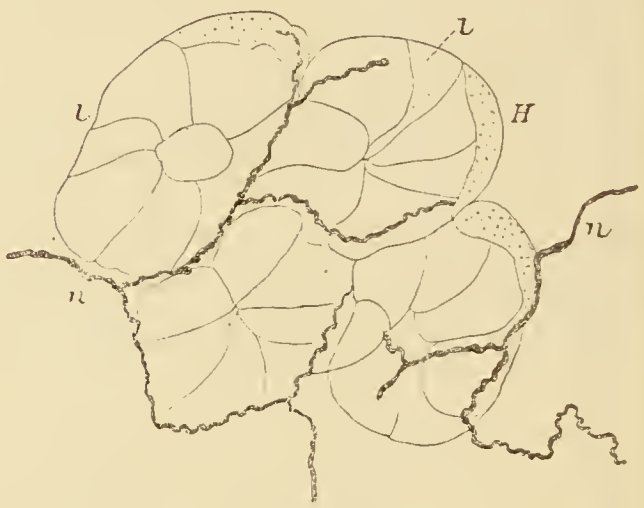

Fig. 528.

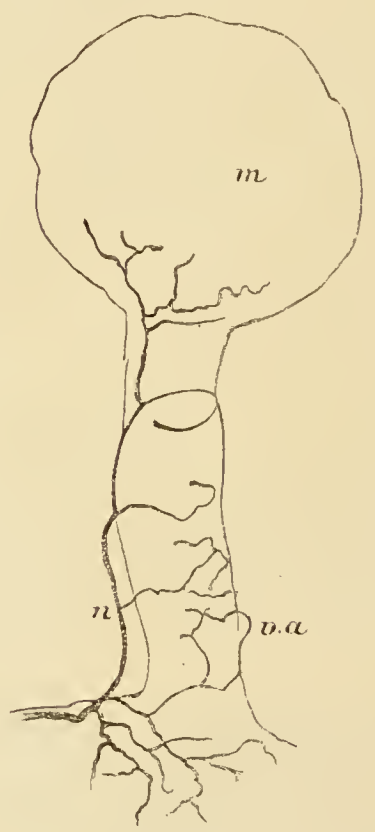

Fig. 529.

Fig. 527. Nervenendigungen in der Leber der Taube. Von Korolkow u. Dogiel. Zwischenbalkengeflechte und Überzellennetze. *a* Achsencylinder des Zwischenbalkengeflechtes; *b* Fibrillen, welche das Überzellennetz bilden; *c* Leberbalken.

Fig. 528. Nervenendigung in Speicheldrüsen. (G. Retzius.) *l*, *l* durchschnittene primitive Läppchen; *H* Halbmonde; *n*, *n* Nervenfasern.

Fig. 529. Nervenendigung an einem Vas afferens der Nierenrinde. (G. Retzius.) *m* Malpighisches Körperchen; *va* Vas afferens; *n* Nerv.

laufen und nach weiterer Netzbildung mit zarten Endbäumchen auszugehen. In den Milznervenstämmen kommen neben unzähligen Remakschen Fasern spärliche markhaltige vor, welche Teilungen zeigen und allmählich ihr Mark zu verlieren

[1]) Sitzungsberichte der Würzburger phys. med. Gesellschaft 1893, Januar.

scheinen; denn in den feineren und feinsten Asten sind markhaltige Fasern nicht mehr nachzuweisen. Es liegt nahe, diese Fasern als solche sensibler Art anzusprechen.

d) Endigung in den Eingeweiden.

1. Endigung in den Speicheldrüsen des Mundes, an der Submaxillaris.

Sie war schon 1889 von Ramón gesehen worden. Die Nervenfasern ordnen sich zu einem Geflechte mit rundlichen oder polygonalen Maschen um die primitiven Läppchen. Die Bündel des Geflechtes sind von verschiedener Dicke, haben oft einen wellig gebogenen Verlauf und bestehen aus verschiedenen Achsen-

Fig. 530. Fig. 531.

Fig. 530. Intermuskuläres Endbäumchen aus der linken Wand der Trachea des Hundes. Die zugehörige breite markhaltige Nervenfaser ist weithin sichtbar. Flächenpräparat, Methylenblau. Von A. Arnstein.

Fig. 531. Pericelluläre Nervenendigungen an den Wimperzellen der Trachea des Hundes. Von A. Arnstein.

cylindern ohne Markscheide. Diese Achsencylinder verästeln sich während ihres Verlaufes und entsenden feine variköse Fibrillen, welche auf der Membrana propria oder auf der äusseren Fläche der Speichelzellen frei zu endigen scheinen. Das Geflecht stammt ab von Nervenzweigen, welche von sympathischen Ästen ausgehen, die mit den Blutgefässen in die Drüse eindringen. Ob interepitheliale Endzweige vorhanden sind, konnte an den vorliegenden Objekten nicht entschieden werden. Es fehlte nicht an Ganglienzellen und Ganglienzellengruppen, d. i. an Mikroganglien.

Wohl aber hatte Ramón schon 1891 am Pankreas Nerven zwischen die Drüsenzellen hinein zu verfolgen vermocht; sie hörten hier mit freien verästelten interepithelialen Endfasern auf.

Kürzlich gelang es Retzius, an einem günstigeren Objekte, den sogenannten Parotiden des Salamanders, Verhältnisse zu sehen, welche sich ganz an die

Ergebnisse Ramóns anschliessen. Die Endfasern des perilobulären Geflechtes dringen durch die Membrana propria hindurch und treten mit den Speichelzellen in unmittelbare Berührung. Die Mehrzahl der Endfasern schmiegt sich dabei in die Zwischenräume der Zellenbasen; hier und da aber dringen auch Fasern tiefer zwischen den Seitenflächen der Zellen vor. An Oberflächenbildern wäre ein solches Verhalten schwer sicher zu stellen; allein Querschnitte lieferten entscheidende Bilder. Ähnliche Ergebnisse lieferte die Unterzungendrüse von Lacerta agilis.

S. auch Eingeweidelehre S. 544, Fig. 606, *B* und *C*.

Fig. 532.

Fig. 533.

Fig. 532. Schnittpräparat aus dem Caput epididymidis eines jungen Katers. Von D. Timofeew.

Fig. 533. Querschnitt von Samenkanälchen des Kaninchens. *a*. Blutgefäss. Von G. Sclavunos.

2. Im Epithel des Oesophagus. Fig. 525.

Im Oesophagus der Katze gelang der Nachweis, dass Nervenfasern in das Epithel austreten und eine reichliche intercelluläre Verästelung eingehen (G. Retzius).

3. Endigung in der Leber. Fig. 527.

Die Erfahrungen sind noch unvollständig. Hier und da fanden sich in der Leber von Hund und Katze ausser den tingierten Gallenkapillaren auch Nervenfasern. Die Nervenfasern begleiten und umspinnen die interlobulären Blutgefässe und senden von Stelle zu Stelle kleine terminale Seitenzweige aus, welche an der Gefässwand mit knotigen Spitzen endigen. Es sind Gefässnerven. Andere Nervenfasern, welche in das Innere der Läppchen eintreten und die Drüsensubstanz innervieren, sind ebenfalls gesehen worden (A. S. Dogiel).

4. Endigung in der Trachea; s. Eingeweidelehre S. 628 und umst. Fig. 530, 531.
5. Endigung in den Lungen; s. Retzius, Biolog. Untersuchungen, Bd. III.
6. Endigung in der Niere. Fig. 529.

Die grösseren Nervenzweige dringen mit den Arterien in den Hilus ein. Ein oder zwei feine Zweige folgen jeder A. interlobularis und verhalten sich an ihr wie es von den Gefässen schon oben beschrieben worden ist. Feine Nervenzweige begleiten auch alle Vasa afferentia und umstricken sie bis in die Glo-

meruli hinein. An dem Rete mirabile selbst und an den Vasa efferentia konnten keine Nerven gesehen werden. Ebensowenig wurden im Drüsenparenchym endigende Nerven wahrgenommen (G. Retzius).

7. Im Epithel der Harnblase. Fig. 526.

In der Harnblase des Kaninchens zeigte sich, dass Nervenfasern aus dem Bindegewebe in das Epithel aufsteigen, um in demselben nach einer mehr oder weniger reichen Verästelung mit freien Enden aufzuhören. Die Nervenfasern verlaufen alle eine weitere Strecke im Epithel tangential; doch befindet sich die Endigung nie in den oberflächlichen Schichten, sondern in den tieferen, gegen

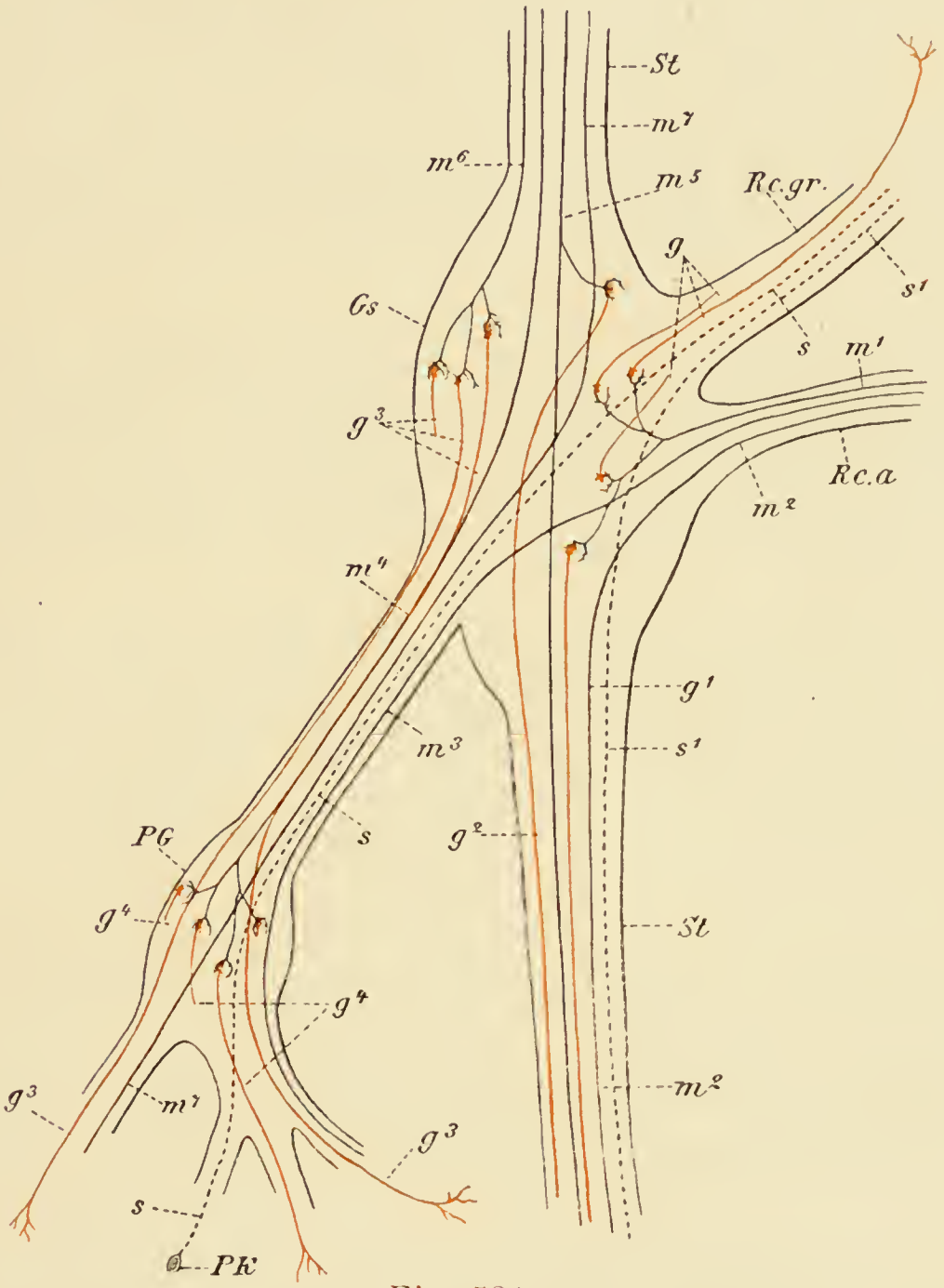

Fig. 534.

Fig. 534. Schema zur Darstellung des Verlaufes der Fasern im Sympathicus. Von v. Kölliker.

PG peripheres Ganglion; *Gs* Ganglion des Grenzstranges; *PK* Pacinisches Körperchen; *Rca* weisser Ramus communicans; *Rcgr* grauer Ramus communicans; *St* Stamm des Grenzstranges; *g* Ganglienfasern, die im Ramus communicans griseus weiterziehen und in einem Ramus posterior eines Spinalnerven an Arrectores pilorum enden; g^1 Ganglienfasern, die im Grenzstrange weiterziehen; g^2 Ganglienfasern, deren Ganglienzelle von einer Kollaterale der Faser m^5 innerviert wird; g^3 Ganglienfasern, deren Zellen von spinalen im Grenzstrange herunterlaufenden Fasern m^6 innerviert werden und jenseits des peripheren Ganglion enden; g^4 Ganglienfasern, die im peripheren Ganglion entspringen und jenseits desselben enden; m^1 motorische spinale Faser, die im Ganglion selbst endet; m^2 motorische spinale Faser, die im Grenzstrange weiter zieht; m^3 motorische spinale Faser, die vom Ramus communicans albus des Grenzstranggangliens kommt, dieses und das periphere Ganglion durchsetzt und weiter in kleineren Ganglien endet; m^4 motorische spinale Faser, die im Grenzstrange herunterläuft, das Grenzstranggangliens durchsetzt und in dem peripheren Ganglion endet; m^5 motorische spinale Faser, die im Grenzstrange herunterläuft, im Grenzstranggangliens eine Kollaterale abgiebt, die um eine Zelle endet; m^6 motorische spinale Faser, die im Grenzstrange herunterläuft und im Grenzstranggangliens endet; m^7 motorische spinale Faser, die im Grenzstrange herunterläuft, das periphere Ganglion durchsetzt und weiter in kleineren Ganglien endet; *s* sensible Cerebrospinalfaser, die jenseits beider Ganglien in einem Pacinischen Körperchen *Pk* endet resp. beginnt; s^1 sensible Cerebrospinalfaser, die im Grenzstrange weiter läuft. Punktierte Linien = den sensiblen cerebrospinalen Fasern. Durchgehende schwarze Linien = den cerebrospinalen motorischen Fasern I. Ordnung (Praeganglionic fibres Langley). Rote Sterne und Linien = sympathische Ganglienzellen und Ganglienfasern (Postganglionic fibres Langley).

welche die Endfibrillen sich zurückbiegen, so dass die Endigung in der Nähe der Bindegewebsgrenze gelegen ist (G. Retzius).

8. Endigung in den Ovarien; s. Retzius, Biolog. Untersuchungen, Bd. V.

9. Endigungen im Hoden. Fig. 522 u. 523.

Kallius, E., Nervenendigungen in Drüsen. In: Ergebnisse der Anatomie und Entwickelungsgeschichte, herausgeg. von Merkel und Bonnet, Bd. IV, 1895, S. 1—18.

VIII. Faserverlauf im Sympathicus.

Über den Faserverlauf im Sympathicus ist das letzte Wort noch nicht zu sprechen. So verwirrend aber der Anblick der über den ganzen Körper ausgebreiteten Masse von Ganglien, Geflechten, peripheren Zweigen erscheinen mag, gewisse allgemeine Grundzüge des Faserverlaufes haben sich dennoch, dank dem Bemühen vieler Forscher, insbesondere v. Köllikers, allmählich ermitteln lassen.

Es ist am Platze, die von Kölliker aufgestellten Sätze hier folgen zu lassen:

1. Die cerebrospinalen motorischen Fasern enden alle mit Endverästelungen um die sympathischen Zellen herum und kommen bei denselben keine direkten Endigungen im Darme, an Gefässen u. s. w. vor.

2. Hierbei ist der Verlauf derselben ein längerer oder kürzerer. Die einen enden an den nächstgelegenen Ganglienzellen, andere durchlaufen mehrere Ganglien, bevor sie zu ihren Endigungen gelangen und können hierbei durch Kollateralen auf eine Mehrheit von Zellen einwirken. Noch andere endlich finden erst an den am meisten peripherisch gelegenen Ganglien ihr Ende, wobei es unentschieden bleibt, ob sie in ihrem Verlaufe auf zwischengelegene Zellen einwirken.

3. Die Ganglienfasern des Sympathicus entspringen von den sympathischen Zellen, zeigen in ihrem Verlaufe keine Beziehungen zu anderen Zellen und enden bald nahe, bald sehr entfernt von ihrem Ursprunge mit freien Endigungen an glatten Muskeln oder in Drüsen.

4. Die sensiblen Fasern des Sympathicus stammen alle von cerebrospinalen Fasern und enden, wie cerebrospinale sensible Elemente, in den peripherischen Teilen. Der Sympathicus besitzt keine ihm eigenen sensiblen Fasern.“ S. Fig. 534.

Anmerkung.

Vor schweren Gefahren für die Gesundheit zu warnen darf am Schlusse der Nervenlehre nicht übergangen werden.

Die eine Gefahr ist der Alkohol als kontinuierliches Getränk. Alkohol ist eines der besten Mittel zur Konservierung toter anatomischer Präparate in unseren Sammlungen, aber ein destruierendes Mittel für lebende Nervensysteme.

Die zweite Gefahr ist der Mangel an Schlaf. Das Nervensystem erfährt durch die zu bewältigenden Lebensaufgaben eine solche Überflutung von Reizen, dass Störungen daraus hervorgehen können. Unerlässlich zur Erhaltung eines gesunden Nervensystemes ist ein gesunder, genügend langer Schlaf; er darf eher zu lang als zu kurz dauern und erstreckt sich beispielsweise von abends 9 Uhr bis morgens 6 oder 7 Uhr. Am Schlafe versündigen sich überaus viele Menschen.

In dritter Linie sind die geschlechtlichen Verhältnisse zu erwähnen. Irrige Ansichten über die normalen gegenseitigen Beziehungen der Geschlechter sind viel weiter verbreitet, als man glauben sollte. Ein kräftiges Wort hierüber hat kürzlich auf dem medizinischen Kongresse in Moskau der Psychiater Krafft-Ebing gesprochen. Auffallend ist, dass selbst unter den Dichtern der verschiedensten Nationen und Zeiten nur wenige sich finden, deren Auffassung der geschlechtlichen Verhältnisse vom biologischen Standpunkte aus als vollkommen zutreffend bezeichnet werden kann. Die Mehrzahl der Dichter ist der hier massgebende biologische Faktor gänzlich fremd. Hiermit aber sind verhängnisvolle Folgen verbunden. Vergleiche hierüber meine beiden Schriften: 1. Fragen der Liebe, eine biologische Studie, der Dichtkunst des scheidenden Jahrhunderts gewidmet. A. Georgi, Leipzig 1895. 2. Die Lehren von Victor Hugo, Leo Tolstoj und Emile Zola über die Aufgaben des Lebens vom biologischen Standpunkte aus betrachtet. A. Georgi, Leipzig 1896.

VI. Die Lehre von den Sinnesorganen. Aesthesiologia.

Sinnesorgane sind Einrichtungen am Organismus, durch welche gewisse Bewegungsvorgänge der Aussenwelt auf das Nervensystem übertragen werden, um Empfindungen und Vorstellungen zu veranlassen. Zu einem Sinnesorgane gehört demgemäss 1. ein peripherer Aufnahmeapparat, welcher zwischen die Aussenwelt und den Sitz der psychischen Thätigkeit eingeschaltet ist; 2. ein psychisches Centralorgan, welchem die Verarbeitung der anlangenden Erregungen zufällt; und 3. eine die Peripherie mit dem Centralorgane verbindende Leitungsbahn.

Als Reize der Aussenwelt auf periphere Sinnesflächen machen sich geltend der Anstoss fester, flüssiger, gasförmiger Körper, Schwingungen der Luft, des Lichtäthers, Wärmebewegungen, Schmeck- und Riechstoffe. Die zur Aufnahme dieser Reize bestimmten Apparate sind die Sinnesorgane der Haut, das Geruchs- und Geschmacksorgan, das Gehör- und Sehorgan.

Wie verhält es sich mit Sinneswahrnehmungen bei Tieren, welche noch kein gesondertes Nervensystem besitzen? Protozoen reagieren auf äussere Einwirkungen der verschiedensten Art. Amöben ziehen bei der geringsten Erschütterung ihre Pseudopodien zurück; Vorticellen schrecken bei der Berührung durch kleine vorbeischwimmende Wesen heftig zusammen; ein Stückchen faulender Substanz versammelt Schaaren von Infusorien; die hell erleuchtete Seite des Aquarium wird von denselben Wesen vor der dunklen bevorzugt; bei vielen von ihnen kennt man einen Pigmentfleck, der an die Möglichkeit des Vorhandenseins eines besonderen Sehorganes erinnert. Man wird nicht fehl gehen mit der Annahme, dass schon Protozoen Empfindungen verschiedener Art auszulösen vermögen.

Sicher nachweisbare Sinnesorgane sind erst da zur Ausbildung gelangt, wo die Arbeitsteilung im Zellenstaate auch ein besonderes Nervensystem zur Anlage gebracht hat. Peripherer Apparat und psychisches Centralorgan stehen in einer inneren Beziehung zu einander. Auch der Grad der Differenzierung auf der einen Seite steht in einem gewissen Zusammenhange mit der Ausbildungsstufe der anderen. Die einfachsten Tiere mit gesonderten Aufnahme- und Auslösungsapparaten finden sich bei dem grossen Stamme der Cölenteraten.

Bei diesen sowohl wie in der ganzen aufsteigenden Linie des Tierreiches ist es einleuchtender Weise die äussere Oberfläche des Körpers, an welcher Aufnahmeapparate für Sinnesreize zur Ausbildung gelangen. Eine bevorzugte Stellung für ihre Unterbringung nimmt, wo eine solche vorhanden ist, der Kopf ein.

Von dem Orte der Nervenendigungen ist in allgemeiner Hinsicht hervorzuheben, dass dieselben entweder in oder an dem Epithelgewebe der Oberfläche gelegen sind, oder im unterliegenden Bindegewebe; oder es sind Teile der Hirnwand selbst, welche die Reize der Aussenwelt aufnehmen. Die Form der Nervenendigung ist entweder eine celluläre oder eine freie; letztere kann eine corpusculäre oder nichtcorpusculäre sein. Epithelzellen, in oder an welchen Sinnesnervenfasern endigen, werden Neuro-Epithelzellen oder Sinnesepithelzellen genannt.

Der Aufnahmeapparat steht seiner Einrichtung nach in Beziehung zu dem Reize, welcher zur Einwirkung gelangen soll. Fremdartige Reize wirken entweder überhaupt nicht als Sinnesreiz, oder in der Form von Schmerz, oder sie wirken in der besonderen Funktion des gereizten Sinnesorganes. Die Sinnesorgane sind hiernach je mit spezifischer Energie begabt. Eines kann das andere nicht vertreten.

Die Sinnesorgane unterrichten uns zwar nach Massgabe ihrer spezifischen Energie und ihres Fähigkeitsgrades über gewisse Bewegungen der Aussenwelt; immer aber geschieht dies in mittelbarer Weise. Was wir empfinden, ist nicht die Aussenwelt und sind nicht ihre Bewegungsreize; wir empfinden vielmehr nur die Veränderung, welche jene Reize in uns bewirken, d. i. die Veränderungen unseres Selbst, die Gleichgewichtsstörungen unseres Ich, die Thätigkeit unserer eigenen Sinnesorgane. Wir empfinden mit den Sinnesorganen folglich nur unsere eigenen Eigenschaften, nicht diejenigen der Aussenwelt; erstere werden durch letztere nur in erregten, uns wahrnehmbaren Zustand versetzt. Die in uns durch einen Sinnesreiz hervorgebrachte Gleichgewichtsstörung beruht auf Bewegungen innerhalb unseres Nervensystemes. Entsprechend den spezifischen Energien der peripheren Sinnesorgane und der mit ihnen verbundenen Sinnescentralorgane nennen wir eine stattgefundene Gleichgewichtsstörung warm, hell, laut, süss u. s. w.

In der Aussenwelt selbst giebt es keine Wärme, keine Helligkeit, keinen Klang, keine Bitterkeit, sondern nur Bewegungen und Stoffe, sowie auch in unseren Sinnesorganen und Nerven nur Bewegungen veranlasst werden.

So gewiss dies ist, so bleibt die Möglichkeit der Empfindung von Bewegungen rätselhaft, rätselhaft schon bei den Protozoen.

Sinnesorgane vermitteln die Kenntnis der Aussenwelt durch Veränderungen, welche letztere auf uns ausübt. Aus diesem Grunde liegen den Sinnesorganen gewisse andere Einrichtungen nicht fern, welche im Inneren des Körpers vorhanden sind und ebenfalls dazu dienen, uns über veränderte Zustände unserer Person zu unterrichten. Man nennt die durch sie vermittelten Empfindungen Gemeingefühle, Allgemeinempfindungen, Eigenempfindungen. In diese Gruppe von Empfindungen rechnet man das Muskelgefühl, das Gefühl von Hunger und Durst, die Empfindung von Schmerz u. s. w. Man wird es durchaus begreiflich finden, dass selbst in der Tiefe des Körpers, an Orten, welche dem Gelenkdrucke oder dem Muskeldrucke ausgesetzt sind, ähnliche oder gleiche Nervenendigungen wiederkehren, wie sie von der Haut bekannt sind. Mit spezifischen Nervenendigungen ausgestattete innere Teile des Körpers werden als innere Sinnesflächen den äusseren gegenüberzustellen sein.

Einige der äusseren Sinnesorgane, in der Regel das Seh- und Gehörorgan, werden den übrigen gegenüber höhere genannt; die niederen Sinnesorgane aber umfassen die Organe des Hautsinnes, das Geruchs- und das Geschmacksorgan. Hierzu bestimmt teils die verwickelte Beschaffenheit des Baues jener, teils ihre Ausstattung mit verschiedenartigen Hilfsorganen, teils die Höhe ihrer funktionellen Stellung. Man darf sich jedoch durch diese Unterschiede nicht verleiten lassen, die Bedeutung der zuletzt genannten drei Sinnesorgane für die Lebensthätigkeit des Individuum gering anzuschlagen.

Die Sinnesorgane sind die grossen Zufuhrbahnen für bestimmte Erregungen des Gehirnes, vor allem von seiten der Aussenwelt.

Ohne Sinnesorgane oder ihnen entsprechende Einrichtungen entsteht kein Denken.

Man kann ein solches Denken ein Reizdenken oder stigmales Denken, mit Rücksicht auf die materielle Unterlage auch protoplasmatisches Denken nennen.

Giebt es kein höheres Denken, als ein stigmales, protoplasmatisches, animales?

Es muss ein anderes, höheres Denken geben, als das geschaffene; nämlich das schöpferische, das keiner cerebralen Unterlage bedarf. Wir können es uns nicht genauer vorstellen, nur ahnen. „Du gleichst dem Geist, den du begreifst, nicht mir.“

I. Die äussere Haut. Integumentum commune s. Cutis.

Einleitende Betrachtungen.

Die Schwierigkeiten und wichtigsten Teile des Gehirnes sucht der Anfänger im Inneren dieses Organes. Wie fühlt er sich enttäuscht, wenn er erfährt, dass das Innere einen Hohlraum und grosse Massen von Fasern, aber nur wenig graue Substanz enthält; wenn er die Wahrnehmung macht, dass die wichtigsten Teile des Gehirnes aussen gelegen sind und die graue Rinde ausmachen, welche doch gerade an der Peripherie die beste Gelegenheit hat, sich räumlich stark zu entfalten.

Auch die äussere Haut hält der Anfänger mehr für eine untergeordnete Hülle des eigentlichen Menschen, der im Inneren seine Lage habe, als für ein wichtiges und wesentliches Organ. Er unterscheidet edle und unedle Organe; die ersteren nach innen verlegend erkennt er den äusseren Organen nur einen minderwertigen Rang zu.

In Wirklichkeit aber ist das Bild ein anderes, die Sachlage eher eine umgekehrte. Die inneren Organe, so edel sie sind, sind Organe des stofflichen Körperhaushaltes, und zwar sowohl des Stoffwechsels wie der Fortpflanzung.

Die Aussenorgane sind dagegen solche, welche den verschiedenartigsten Reizen der Aussenwelt gegenüberstehen und von ihnen in besonderer Weise beeinflusst werden. Es eröffnet sich hier das grossartige Gebiet der Sinnesorgane. Sofort nehmen nach dieser gewonnenen Einsicht die Aussenorgane gegenüber den inneren einen strahlenden Glanz an. Zu diesen Organen gehört die äussere Haut, die auch noch bedeutende andere Funktionen zu erfüllen hat und ein lebenswichtiges Organ darstellt. Die äussere Haut liefert ferner, indem gewisse Abschnitte von ihr unter die Oberfläche versinken, das Geruchsorgan und das Gehörlabyrinth. Teile von ihr werden in das Sehorgan aufgenommen, hellen sich auf und nehmen bestimmte Formen an, damit das Licht in das Innere eindringen und in bestimmter Weise Brechungen erfahren könne.

Auch das Gehirn und das Rückenmark sind ursprünglich Aussenorgane. Sie entstammen dem gleichen Keimblatte wie die Haut, nämlich dem äusseren. Ein mittlerer Abschnitt des letzteren gestaltet sich zu dem Medullarrohre um, ein ausgedehnter peripherer Abschnitt bildet die erste Anlage der Haut. Gehirn und Rückenmark rücken nachträglich erst von hinten her in eine gewisse, nicht beträchtliche Tiefe; der Weg zum Gehirne ist von hinten her bekanntlich nicht weit.

Man erkennt, die Aussenorgane setzen den höheren Menschen zusammen. Dies rührt daher, dass sie Beziehungsflächen höherer Art zu der Aussenwelt darstellen. Die Innenorgane stehen in dieser Hinsicht zurück und nehmen den zweiten Rang ein. Der höhere Mensch hat aussen, der niedrigere innen seine Lage.

Hiermit ist die Unterlage gewonnen, der Untersuchung der äusseren Haut gleich von Anfang an mit den richtigen Empfindungen folgen zu können.

1. Begriff der äusseren Haut.

Die äussere Haut ist ein flächenhaft ausgebreitetes Gebilde, welches den ganzen Körper bedeckt und viele einzelne Organe aus sich hervorgehen lässt. Diese zerfallen in zwei Gruppen, nämlich in Horngebilde und in Drüsen. Sie selbst und ihre besonderen Organe setzen sich aus zwei Bestandteilen zusammen, aus einem epithelialen, vom äusseren Keimblatte abstammenden Teile, der Oberhaut, Epidermis; und einem bindegewebigen Teile, der Lederhaut, Corium. Unter der Lederhaut folgt die Unterhaut, Tela subcutanea.

Das Formelement des einen Teiles ist die ektodermale Epithelzelle; das Formelement des zweiten Teiles ist die mesodermale Bindegewebszelle. Das erstere ist das primär vorhandene, das zweite das sekundär beigefügte Element. Jenem kommt bei der Formung der Haut und aller ihrer Einzelorgane die führende Rolle zu; es wird in seiner formativen Thätigkeit beeinflusst durch das zweite Element, nachdem dieses einmal in den Reigen der gestaltgebenden Vorgänge hineingezogen worden ist.



Fig. 535.

Senkrechter Schnitt durch die Haut. $^{30}/_{1}$.

a Lederhaut; *a'* Papillarkörper derselben; *b* Keimschicht der Oberhaut (der Holzschneider hat in derselben irrthümlich ein *d* angebracht); *c* Hornschicht der Oberhaut; *d*, *d* Schweissdrüsenknäuel im Unterhautgewebe; *d''* Ausführungsgang der einen Drüse im Zusammenhange; *d'* Ausführungsgang der anderen unterbrochen; *e* Fettträubchen des Unterhautgewebes.

2. Thätigkeit.

Die äussere Haut entwickelt ihre Thätigkeit in folgenden Richtungen:

1. als Schutzhülle;
2. als Aufspeicherungsorgan;
3. als Wärmeregulator;
4. als Absonderungsorgan;
5. als Sinnesorgan.

Als Schutzhülle wirkt die Haut zunächst durch ihre beträchtliche Festigkeit und durch ihre kleine, aber vollkommene Elastizität. Durch letztere Eigenschaften folgt sie leicht einer ausdehnenden Gewalt, kehrt aber nach dem Aufhören derselben wieder in ihre frühere Lage zurück, ohne einen elastischen Rückstand zu hinterlassen. Steigert sich die ausdehnende Gewalt über die Elastizitätsgrenze hinaus, so bleiben Veränderungen in ihr zurück, die, wenn sie höheren Grad annehmen, als Strukturveränderungen nachweisbar sind. Hierher gehören die Striae gravidarum der Bauchhaut, die Folgen durch krankhafte Geschwülste veranlasster übermässiger Hautausdehnungen.

Hervorzuheben ist, dass schon im normalen Zustande die den Körper bedeckende Haut sich in einem Zustande geringer elastischer Spannung befindet und mit sanfter Kraft auf die gesamte Unterlage drückt. Nur wenige Stellen sind hiervon ausgenommen, wie die Haut des behaarten Kopfes, des Handtellers, der Fusssohle.

Als Schutzhülle wirkt die Haut ferner durch ihre Unterpolsterung mit dem subkutanen Fettlager, durch ihren Wassergehalt, durch ihre grosse Undurchdringlichkeit für viele gelöste und gasförmige Stoffe, durch die Ausbildung eines Haarkleides und der Nägel, durch ihre Absonderungsthätigkeit und durch die beständig vor sich gehende Abschuppung ihrer oberflächlichen Schichten; letztere bringt es mit sich, dass fremde Ansiedelungen leichter gehindert werden, Platz und Ausdehnung zu gewinnen.

Als Reservemagazin wirkt die Haut durch ihr subkutanes Fettlager. In letzterem sind bei gutgenährten Individuen 10—15 Kilogramm Fett aufgespeichert, welche zu beliebiger Zeit in den Dienst des Stoffwechsels gestellt werden können.

Als Wärmeregulator wirkt die Haut besonders durch die Verbindung mit dem Nervensysteme. In der Kälte zieht sie sich zusammen, in der Wärme dehnt sie sich aus, nimmt an Blutgehalt und seröser Durchtränkung zu und gestattet eine stärkere Verdunstung mit folgender Abkühlung. Oberhaut und Oberhautgebilde sind sämtlich schlechte Wärmeleiter; in gleicher Richtung wirkt auch ein gut entwickeltes subkutanes Fettlager.

Als Absonderungsorgan wirkt die Haut durch ihre überaus zahlreichen Drüsen verschiedener Art. Zu den Hautdrüsen gehören auch die Milchdrüsen, so dass also eine starke Hautdrüsenthätigkeit dem Neugeborenen das Ernährungsmaterial zu liefern hat. Zur Absonderungsthätigkeit kann man auch die ausserhalb des Drüsengebietes beständig vor sich gehende oberflächliche Abschuppung rechnen.

Als Sinnesorgan entfaltet die äussere Haut eine bedeutungsvolle Thätigkeit infolge ihrer sehr reichen Ausstattung mit Nerven. Das Hauptendigungsgebiet der sensiblen Nerven des Gehirnes und des Rückenmarkes ist die äussere Haut; das häutige Gehörlabyrinth und die Riechschleimhaut sind Teile der äusseren Haut, der Sehnerv aber eine intercentrale Bahn.

3. Form.

Ihre allgemeine Form ist, indem sie den Abschluss des Körpers nach aussen bildet, diejenige des Körpers selbst. Sie überzieht nebst dem subkutanen Gewebe alle oberflächlich gelegenen Organe, steht mit letzteren mehr oder minder verschieblich in Zusammenhang, breitet sich über die Vertiefungen zwischen den oberflächlichen Organen aus und trägt dadurch viel zur Abrundung der Formen bei.

4. Oberfläche.

Die Gesamtoberfläche der äusseren Haut beträgt durchschnittlich 1,6 □ m.

Über den Anteil, welchen die verschiedenen grossen Körperabschnitte hieran nehmen, siehe den Allgemeinen Teil S. 155.

5. Dicke.

Die Haut der Augenlider ist sehr fein, die der Fusssohlen sehr dick. Im Allgemeinen schwankt die Dicke der Haut, ohne Unterhautgewebe, zwischen 1 und 4 mm. Als Regel kann man annehmen, dass die Haut an den hinteren Abteilungen des Kopfes, Halses und Rumpfes dicker ist, als an den vorderen Gegenden dieser Gebiete. An den Extremitäten ist sie an der Streckseite dicker als an der Beugeseite. Sehr dick ist die Lederhaut wie die Oberhaut an der Fusssohle und an der Hohlhand. Beim Weibe ist sie dünner als beim Manne. An der Dicke der Haut nehmen ihre Schichten in verschiedener Weise teil.

6. Gewicht.

Das Gewicht der äusseren Haut eines gesunden weiblichen Individuum von 22 Jahren betrug 3175 Gramm; das Unterhautfettgewebe 15670 Gramm; bei einem männlichen Individuum von 33 Jahren betrug das Gewicht der Haut 4850 Gramm; das subkutane Fettlager 12570 Gramm (E. Bischoff). Bei einem neugeborenen Mädchen betrug das Gewicht der Haut 337, das des Unterhautfettgewebes 405 Gramm.

Nach H. Vierordt beträgt das Gewicht der Haut und Unterhaut Neugeborener 19,73 % des Gesammtgewichtes des Körpers; beim Erwachsenen 17,77 %. Das Gewicht der Oberhaut des Erwachsenen für sich allein bestimmte Moleschott zu 488,5 Gramm.

Das spezifische Gewicht der Oberhaut beträgt 1100—1190, des Sehnengewebes 1116, des Panniculus adiposus 971.

7. Farbe.

Die Haut besitzt einen gewissen Grad von Durchscheinigkeit, welche an dünneren Stellen nicht allein die Venen bläulich durchblicken lässt, sondern auch unterliegendem Fettgewebe, Sehnen, Fascien, Muskeln die Möglichkeit giebt, sich in ihrer Farbe bis zu einem gewissen Grade geltend zu machen.

Dem Einflusse der Unterlage steht die Eigenfarbe der Haut gegenüber. Die Eigenfarbe der Haut setzt sich aus zwei Komponenten zusammen: 1. aus dem Blutgehalte der Haut, und 2. aus dem Pigmentgehalte derselben. Von beiden s. Näheres unten: Bau der Haut.

Schon an dem gleichen Individuum zeigt die Hautfarbe regionale Verschiedenheiten; an der Areola mammae, Papilla mammae, an dem Scrotum und den Labia majora ist sie dunkler, bis braun, an den übrigen Gegenden heller. Ferner sind bedeutende individuelle Verschiedenheiten der Hautfarbe vorhanden. Am auffälligsten machen sich Rassenverschiedenheiten bemerkbar.

Im Ganzen kann man P. Topinard beistimmen, welcher zehn Farbenstufen für die Haut unterscheidet. Es sind die folgenden:

Dunkle Tontiefe
1. absolutes Schwarz, besser tiefstes Dunkelbraun;
2. dunkelbraun, ins Rötliche spielend;
3. dunkelbraun, ins Gelbliche oder Olivengrüne spielend;

Mittlere Tontiefe
4. rot;
5. gelb oder olivenfarbig;

Helle Tontiefe
6. weiss, ins Gelbe spielend;
7. weiss, ins Braune spielend;
8. weiss, ins Rosa spielend;
   a) zart weisser Teint;
   b) blühend rosa;
9. weiss mit Sommersprossen; doch führt letztere gefleckte Haut bereits in die pathologischen Färbungen über.

8. Oberflächenbeschaffenheit.

Die Oberfläche der Haut zeigt teils Erhabenheiten, teils Vertiefungen, beide von grösserer und kleinerer Art.

Die Hervorragungen kennzeichnen sich als Wülste, Ballen, Falten, Zapfen, Leisten. Die beiden Milchdrüsen bedingen starke, halbkugelige Wülste; die Brustwarzen zapfenförmige Vorsprünge. Bleibende Falten (Dauerfalten) der Haut bilden die Labia pudendi, das Praeputium, das Frenulum praeputii, das Frenulum clitoridis, das Frenulum labiorum pudendi. Vorübergehende Falten (Kontraktionsfalten) werden in grosser Anzahl hervorgebracht durch Muskelwirkung auf die Haut (z. B. beim Runzeln der Stirnhaut, bei der Beugung und Streckung der Glieder und des Stammes). Eine grosse Bedeutung besitzen die Tastballen der Hand und des Fusses, deren mehrere Ordnungen zu unterscheiden sind (s. unten). Leistenförmige Hervorragungen kommen in grosser Zahl und verschiedenartiger Anordnung teils im Gebiete der Tastballen, teils ausserhalb dieses Gebietes vor. Ein Vorsprung besonderer Art ist das Tuberculum labii superioris; zwei kräftige Längsleisten fassen das Philtrum labii superioris ein. Dem Pathologischen gehört bereits an das Gebiet der Weichschwänze, das sind Hautwülste in der hinteren Fortsetzung der Wirbelsäule, die aber keine Wirbel enthalten, sondern fetthaltiges Bindegewebe einschliessen.

Die Vertiefungen machen sich geltend als Gruben und Grübchen, Furchen und Rinnen, selbst als Durchbrüche.

Grosse Gruben sind die Achselgruben, Leistengruben, die Gruben der Ohrmuschel (die als knorpelgestützte Hautfalte betrachtet werden kann), der äussere Gehörgang, der Sinus mammarum, die Fovea umbilicalis, die Foveola coccygea. Letztere ist ein kleines, unter Umständen ansehnliches Grübchen der das Steissbein hinten deckenden Haut, welches entwickelungsgeschichtlich im Zusammenhange steht mit der Insertion des caudalen Chorda-Endes in der Haut der Steissgegend (Lig. caudale). Die Foveola kann auch als erhabene Stelle vorkommen und durch Pigmentmangel gegenüber der umgebenden Haut sich auszeichnen.

Ausserordentlich gross ist die Zahl kleiner Grübchen, die der Mündung der verschiedenen Hautdrüsen auf der Oberfläche der Haut entsprechen und wesentlich der mikroskopischen Untersuchung der Haut anheimfallen.

Bleibende Furchen giebt es in grosser Zahl. Als Beispiele seien erwähnt der Sulcus nasolabialis, mentolabialis, das Philtrum labii superioris et inferioris. Ferner gehören hierher die auch topographisch wichtigen Gelenkfurchen der Haut, die ein Studium für sich allein

in Anspruch nehmen. Unzählig ist die Menge der feinen, oberflächlichen Hautrinnen, wie sie z. B. auf dem Handrücken zum Vorschein kommen. Ihre Hauptrichtung ist hier die quere, zwischen den Knöcheln die longitudinale. Sie bilden meist rhombische oder dreieckige Netze.

Durchbrüche der Haut, Aperturae cutis, sind Pforten, durch welche die Haut in tiefer gelegene Körpergebiete eindringt und allmählich in Schleimhaut übergeht. Solche Aperturae cutis sind die Lidspalte, Mundspalte, die äusseren Nasenlöcher, der Anus, die Mündung der Harnröhre, der Scheideneingang.

Waldeyer, W., Über die Lendenraute und die Kreuzraute des Menschen, sowie über die hierher geh. Lumbalgrübchen. Verh. d. anat. Ges. 1896:

Die in der Lenden- und Kreuzbeingegend bei vielen Menschen, insbesondere bei Weibern sich abzeichnenden rautenförmigen Felder kommen in zwei Hauptformen, als Lendenraute und als Kreuzraute vor.

Wenn eine Lendenraute vorhanden ist, dann liegt der obere Rautenwinkel am Dornfortsatze des 4. oder 3. Lumbalwirbels; in diesem Falle sind die Rautenschenkel gleich, wie es Stratz (Die Raute von Michaelis, Ztschr. f. Geburtsh. u. Gyn., Bd. 33, 1895) als charakteristisch für normale Becken hinstellt, nicht aber, wenn der obere Rautenwinkel am Dornfortsatze des 5. Lendenwirbels gelegen ist, wie Stratz meint. In diesem Falle kommt die Form der Kreuzraute oder gar des Brückeschen Sacraldreieckes heraus.

S. auch G. Fritsch, ebenda, S. 176.

9. Schichten und feinerer Bau.

Von älteren wichtigen Schriften über die Haut seien hier angeführt: Fabricius ab Aquapendente, De totius animalis integumento, Pataviae 1618; Th. Bartholinus, De integumento corporis humani, Hafniae 1655; M. Malpighi, De externo tactus organo, Neapoli 1665; B. S. Albinus, de sede et causa coloris Aethiopum, Lugd. Bat. 1737 und De cuticula — de reticulo, Annotationes academicae, Lib. I u. VII.

Noch heute wird mit Malpighi die obere, wärzchentragende Schicht der Lederhaut Corpus papillare genannt. In der Deutung jener weichen, schleimartigen Schicht der Epidermis, welche der äusseren Fläche des Corpus papillare unmittelbar aufliegt und bisher Rete Malpighii, heute aber nach Flemming das Stratum germinativum der Oberhaut genannt wird, war Malpighi weniger glücklich gewesen. Denn nach seiner Ansicht ist dieses Stratum eine eigene, von der Epidermis wesentlich verschiedene Hautschicht; ihr sei die Hornschicht als Cuticula gegenüberzustellen. Ihm trat Albin entgegen mit der zutreffenden Behauptung, dass die Schleimschicht nichts anderes sei, als die innere weichere Schicht der Epidermis selbst.

So dürftig uns gegenwärtig die damaligen Erfahrungen vorkommen mögen, so werden wir nicht umhin können, anzuerkennen, dass der schwierige Anfang einmal gemacht werden musste und dass dessenungeachtet die Hauptschichten schon damals erkannt worden sind.

Die Zahl der seitdem über die Haut erschienenen Schriften ist Legion; noch immer aber ist das Gebiet ein unerschöpfliches.

Schon am Anfange dieses Abschnittes wurden die Hauptschichten der Haut aufgezählt, nämlich:

I. Oberhaut, Epidermis,
II. Lederhaut, Corium,
III. Unterhautgewebe, Tela subcutanea.

Diese Schichten sind der Reihe nach auf ihre Besonderheiten zu untersuchen.

I. Epidermis.

Die Oberhaut, 30 μ bis 4 mm (= 4000 μ) dick, an den meisten Stellen

50—200 μ messend, besteht aus geschichtetem Pflasterepithel, welches überall wenigstens zwei verschiedene Lagen erkennen lässt:

a) eine weichere tiefgelegene Schicht, welche die zwischen den Lederhautpapillen befindlichen Vertiefungen ausfüllt und sie noch etwas überragt, die Schleimschicht oder Keimschicht genannt, Stratum germinativum;

b) eine oberflächliche festere Schicht, welche den Namen Hornschicht, Stratum corneum, führt.

An den Stellen von grösserer Mächtigkeit, vor allem an der Beugefläche der Hand und des Fusses, sind vier Schichten unterscheidbar, welche, von innen nach aussen gezählt, folgende Namen führen:

a) die Keimschicht, Stratum germinativum;

b) die Körnerzellenschicht, Stratum granulosum;

c) die helle Schicht, Stratum lucidum;

d) die Hornschicht, Stratum corneum.

Alle diese Schichten bestehen durchweg aus Epithelzellen, welche in den einzelnen Lagen Verschiedenheiten zeigen. Die Zellen der tiefsten Lage des Stratum germinativum sind

Fig. 536.

Querschnitt der Epidermis aus der Hohlhand. Schema der unteren Schichten. (Alauncarmin, Weigert). (E. Kromayer.)

a Cylinderzellenschicht; *b* Basalfasern (Haftfasern), deren zugehöriger Kern nicht im Schnitte liegt; *c* Zellschicht mit nach allen Richtungen gehender Faserung; *d* Zellschicht mit Faserung parallel der Oberfläche der Haut; *e* Zellschicht mit beginnendem Zerfalle der Fasern in Eleidinkörner; *f* Stratum granulosum; *g* Stratum corneum.

cylindrisch, klein, mit länglichem Kerne versehen und bilden den Hauptherd der Neubildung junger Epithelzellen auf mitotischem Wege; in sehr vermindertem Grade erstreckt sich die Teilungsfähigkeit auf die übrigen Zellenlagen der Keimschicht; daher ihr Name. Von hier aus also erfolgt der fortwährende Ersatz der durch beständige Abschuppung der äussersten Schüppchen der Hornschicht verloren gehenden Elemente. Die Zellen der äusseren Lage der Keimschicht gestalten sich dabei allmählich in die Formen der Hornschicht um.

a) Keimschicht.[1])

Alle Zellen der Keimschicht zeichnen sich dadurch aus, dass sie ringsum

[1]) An dieser Stelle sei auseinandergesetzt, was man nach dem Vorschlage von F. E. Schulze

mit Stacheln besetzt sind, in der Weise, dass zahlreiche feine Fortsätze, Intercellularbrücken genannt, zwischen den zugewendeten Zellflächen sich ausspannen. Die Zellen heissen daher Stachelzellen. Die Stacheln sind ursprünglich nichts anderes als Reste unvollständiger Zellteilung, Protoplasmabrücken. Später, mit der Ausbildung einer Zellmembran, gewinnen die Stacheln an Festigkeit und stellen in erster Linie Befestigungssysteme dar, eine merkwürdige Erscheinung. Aussen sind die Stacheln von einer geringen Menge Kittsubstanz umgeben. Ob innen noch ein unveränderter Protoplasmafaden übrig bleibt, welcher also eine Protoplasmaverbindung zwischen den beiden Zellen herstellen würde, ist zweifelhaft und unterliegt verschiedener Beurteilung. Wichtig ist in letzterer Hinsicht, dass es in neuerer Zeit gelungen ist, durch gewisse Färbungsmethoden im Zellkörper ein Fadenwerk nachzuweisen, welches mit den Stacheln in Verbindung steht und sich in sie fortsetzt. Man wird gut thun, diese Einrichtung vor allem im mechanischen Sinne zu deuten. Hierdurch gewinnt offenbar das ganze Befestigungssystem an Bestand. Faserbündel durchkreuzen sich in den verschiedensten Richtungen; in die Knotenpunkte sind Zellen eingelegt, welche von den Faserbündeln durchsetzt werden. Selbst die tiefste Zellenlage zeigt Faserbündel im basalen Teile des Zellkörpers, welche die feste Verbindung mit dem Bindegewebe der Lederhaut vermitteln.

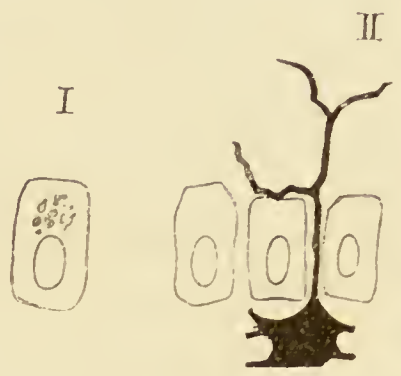

Fig. 537.

Schema zur Verdeutlichung der Theorien über die Pigmentbildung der Haut.

I Epithelzelle mit beginnendem Pigmentgehalte im oberen Zellenteile; II drei Epithelzellen; unterhalb eine pigmentierte Bindegewebszelle, deren oberer Fortsatz in das interepitheliale Labyrinth eindringt.

Nicht allein an ektodermalen und entodermalen Epithelzellen sind diese Anordnungen beobachtet, sondern auch an Endothelien z. B. am Endothel der hinteren Hornhautfläche.

Stellen die Intercellularbrücken in erster Linie Befestigungssysteme dar, haben sie in zweiter Linie vielleicht die Bedeutung von in ihnen eingeschlossenen Protoplasmabrücken, so sind in dritter Linie die zwischen ihnen freigelassenen Räume von nicht geringerem Werte; sie machen in ihrer Gesammtheit das wichtige interepitheliale Labyrinth aus. In ihm bewegt sich ein beständiger Säftestrom, der zur Ernährung der geschichteten Epithelmassen dient. So bildet das interepitheliale Labyrinth einen zierlich gestalteten Anhang des Gefässsystemes, mit dem es in funktioneller Verbindung steht. Nicht bloss eine Säftestrom bewegt sich im interepithelialen Labyrinthe, sondern es drängen sich in ihm auch vereinzelte Wanderzellen (Lymphkörperchen), die entweder zurückkehren, oder was wahrscheinlicher ist, zerfallen und zur Ernährung dienen. Ferner vermögen Pigmentzellen des Bindegewebes und ihre Fortsätze in das interepitheliale Labyrinth einzudringen. Endlich bietet das interepitheliale Labyrinth eine ausgedehnte Stätte dar für die Aufnahme der reichen Endverästelung der unzähligen interepithelialen sensiblen Nerven, welche den Vorteil haben, mitten im Ernährungssafte eingebettet zu sein. Erwähnung verdient auch, dass das interepitheliale Labyrinth einer nicht unansehnlichen passiven und aktiven Erweiterung fähig ist.[1])

---

unter Zellmembran, Pellicula, Cuticula und Crusta der Zellen zu verstehen hat. Unter Zellmembran ist jede in sich zusammenhängende Grenzschicht einer Zelle zu verstehen, welche deutlich von dem Plasmakörper abgesetzt ist. Umschliesst die Membran den Zellkörper allseitig, so heisst sie Pellicula; liegt sie demselben an der freien Fläche einseitig an, so heisst sie Cuticula. Unter Crusta versteht man eine derbere Grenzschicht der Zelle, welche allmählich in den weichen Plasmakörper übergeht.

[1]) Garten, Siegfried, Die Intercellularbrücken der Epidermis und ihre Funktion. Arch. f. Anat. u. Phys. 1895.

In der Keimschicht greifen jene Vorgänge Platz, welche die verschiedene Färbung der Haut durch Hautpigmente bedingen. In dem weitausgreifenden Gegenstande, welcher sich auf die verschiedene Färbung der Haut in den Körperregionen, bei verschiedenen Individuen, in den einzelnen Rassen, und im Zusammenhange damit auf die Haarfärbung bezieht, ist trotz vieler, insbesondere in der jüngsten Zeit darauf gerichteter Untersuchungen eine Einigung bis jetzt nicht erzielt worden. Schwierigkeiten macht insbesondere die Frage der Herkunft des Hautpigmentes. Das Hautpigment ist eine Unterabteilung der Pigmenterzeugung des Körpers im Ganzen; doch ist seine Stellung in der Reihe der Pigmente keineswegs entschieden. Es ergiebt sich, dass ektodermale Epithelien entweder Pigmenterzeuger oder Pigmentsammler aus den vom Blute gelieferten Materialen sein können, so z. B. die Epithelzellen des Aussenblattes der Netzhaut des Auges. In hohem Grade kommt die eine oder andere Eigenschaft aber auch vielen mesodermalen Bindegewebszellen, den Pigmentzellen des Bindegewebes, zu; letztere spielen im Tierreiche eine höchst bedeutende Rolle. Ob die Epithelzellen der Keimschicht selbständig das in ihnen gefundene Pigment sei es nun erzeugen oder nur ansammeln; ob sie sich der pigmentierten Bindegewebszellen hierfür als Vermittler bedienen, oder ob gar die Epithelzellen das Pigment bilden und es den pigmentierten Bindegewebszellen überliefern, das sind schwer zu entscheidende Fragen.

Nach H. Post bildet sich Pigment in den Oberhautzellen unabhängig von einer Pigmentierung der mesodermalen Teile; bei der Entwickelung der Haare z. B. tritt zuerst Pigment ausschliesslich im Ektoderm auf. Die Form des ektodermalen Pigmentes ist stäbchenförmig, die des bindegewebigen mehr rundlich körnig.

In den epidermalen Gebilden entsteht das Pigment teils in verzweigten Zellen, die aus Oberhautzellen hervorgehen, teils in den basalen Retezellen. An zehntägigen Federkeimen sowie nach der Epilation von Haaren konnte Pigment im Bindegewebe nachgewiesen werden, das aus der Oberhaut zu stammen schien, nach Lage und Beschaffenheit (Anat. Anzeiger VIII, 17).

Eine ausführlichere Schilderung aller hier zur Erwägung stehenden Verhältnisse würde zur Zeit noch einen selbständigen Band in Anspruch nehmen; wir verweisen in dieser Hinsicht auf einige neuere, interessante Arbeiten auf diesem Gebiete.[1])

Abgesehen von der Herkunft des Pigmentes liegen die Thatsachen so, dass die Eigenfärbung der Haut ihren Grund hat in der Einlagerung feiner, gelber, hell- und tiefbrauner oder rötlicher Pigmentkörnchen zwischen und in den Zellen der tieferen Lagen des Stratum germinativum. Dadurch, dass die Zellen des Stratum germinativum allmählich nach aussen rücken, finden sich Pigmentreste bis in die äussersten Zellen der Hornschicht hinein. Im Beginne sammeln sich die Pigmentkörnchen in der Regel näher dem Aussenpole der Zellen. Der Kern wird freigelassen. Allmählich wird die Ansammlung eine beträchtlichere. Gelöstes Pigment ist weder intercellular noch intracellular vorhanden, sondern immer in Form von Körnchen. So verhält es sich in der ganzen Ausdehnung der Haut. An den stärker gefärbten Hautgegenden ist die Pigmentierung reichlicher, die Farbe der Körnchen eine tiefere. Bei den tief gefärbten Rassen ist der Vorgang derselbe; es ist nur ein gradweiser Unterschied zwischen dem hellhäutigen Europäer und den dunklen Rassen vorhanden. Negerkinder werden hellhäutig geboren. Einige Tage nach der Geburt beginnt darauf die dunklere

---

[1]) Schwalbe, G., Über den Farbenwechsel winterweisser Tiere. Morphologische Arbeiten, Bd. II, H. 1. Jena 1893. In ähnlicher Weise haben sich schon vorher Unna, Cohn u. A. ausgesprochen. — Rabl, H., Über die Herkunft des Pigmentes in der Haut der Larven der urodelen Amphibien (Anatom. Anzeiger X, 1). — Thilenius, G., Der Farbenwechsel von Varanus griseus, Uromastix acanthinurus u. Agame inermis. In: Morphol. Arbeiten von G. Schwalbe, VII, 3, 1897.

Pigmentierung in regional bestimmter Weise aufzutreten und sich rasch über den ganzen Körper zu verbreiten.[1])

Für die Beurteilung des Wesens der Pigmentierung ist es wichtig, zu beachten, dass in gewissen pathologischen Fällen die Pigmentierung ausbleibt; man nennt diesen auch bei den Tieren vorkommenden Zustand Albinismus und den Träger einen Albino; sein Gegensatz ist Überpigmentierung.

b) Stratum granulosum.

In den Zellen dieser nur aus wenigen Lagen bestehenden Schicht machen sich die ersten Zeichen der Verhornung geltend. Im Zellkörper finden sich nämlich stark glänzende Körner oder Tropfen von Eleïdin (Keratohyalin), einer Übergangsstufe zu Keratin. Indem diese Tropfen zusammenfliessen oder sich gelöst haben, entsteht das Stratum lucidum. An Stellen mit dünner Epidermis ist das Stratum granulosum dünn und von Lücken unterbrochen, während ein Stratum lucidum ganz fehlen kann.

c) Stratum lucidum oder Oehlsche Schicht.

Eine gleichmässig glänzende Schicht, welche ebenfalls nur wenige Zellen mächtig ist und aus der vorigen hervorgeht. Ihr folgt das

d) Stratum corneum.

Breiter als die vorhergehenden, an Stellen mit dicker Epidermis aus vielen platten Schichten bestehend; durchscheinend und farblos oder leicht gelblich, während die Keimschicht gelblichweisse, bräunliche bis schwarzbraune Farbe hat; die Elemente dieser Schicht werden Hornplättchen oder Epidermisschüppchen genannt. In diesen sind unter dem Einflusse der Luft alle nicht verhornten Teile der Zelle vertrocknet, der Kern bis auf Reste untergegangen. Lebensvorgänge finden in diesen Schüppchen nicht mehr statt. Jede Zelle enthält ein feines Keratin-Maschenwerk und eine starke Keratinhülle, so dass platte Hornkapseln aus den einzelnen Zellen geworden sind. Spuren von Intercellularräumen und selbst von verhornten Intercellularbrücken können durch geeignete Behandlungsmethoden nachgewiesen werden. In kaustischen Alkalien quellen die Epidermisschüppchen zu länglich-runden Bläschen auf, an welchen die Wand deutlich hervortritt. Das Stratum corneum enthält auch Fett als diffuse Durchtränkung und wird durch Osmiumsäure schwarz gefärbt; nach geschehener Entfettung bleibt die Färbung aus.

Die oberflächlichen Schüppchen schilfern sich ab, die tieferen rücken nach, die Zellen der Keimschicht verwandeln sich in solche der Hornschicht. Der tägliche Substanzverlust an Hornschüppchen beträgt nach einer (zu hoch gehenden) Schätzung von Moleschott 14 Gramm. Funke dagegen setzt die tägliche Abschuppung auf 6 Gramm (mit 0,71 g Stickstoff).

Bei einer Reihe von Säugetieren werden die Zellen der äusseren Schicht nicht einzeln abgestossen, sondern es kommt zur Ausbildung eines zusammenhängenden Häutchens. Bei den Embryonen mancher Säugetiere umgiebt eine feine, besondere Hülle den Körper; unter ihr sieht man deutlich die Haare des Tieres. So besonders schön bei Bradypus (Welcker), weniger vollständig beim Schweine. Diese Schicht, Epitrichium, auch Nathemd genannt, ist nichts anderes als die abgehobene oberflächliche Hornschicht.

Hornzellen sind nach P. G. Unna „Oberhautzellen, welche makroskopisch ein hartes, trockenes, mehr oder weniger durchscheinendes Gewebe darstellen und in Verdauungssäften

---

[1]) Die Reihenfolge ist: Ränder der Nägel und Brustwarzen, Zeugungsteile, Kopf (am 5. bis 6. Tage), übrige Teile (Camper). S. auch Collignon, R., La couleur et le cheveu du nègre nouveau-né, Bulletins de la société d'Anthropologie de Paris 1895/96.

sich nicht auflösen, sondern dabei eine unverdauliche, aus Keratin bestehende Hüllmembran zurücklassen." Auffallend ist der grössere Gehalt des Keratins an Schwefel; ferner liefern die Hornsubstanzen bei gewisser Behandlung mehr Tyrosin, während die Eiweisskörper mehr Leucin geben. Die Beobachtung, dass die durch Karbolsäure verätzte unverhornte Oberhaut das Aussehen der normalen Hornschicht erhält, führt Unna zu einer besonderen Theorie der Verhornung. Der grundlegende Vorgang wäre dabei der, dass die Zelle aus der Lymphe in einige Eiweissmoleküle der Randschicht Phenol aufnimmt. Leber, deren Zellkerne durch Sodalösung entfernt waren, wurde über Nacht im Brutofen den Einwirkungen einer 5proc. wässerigen Karbolsäure und einer 5proc. Calciumbisulfitlösung ausgesetzt. Es ergab sich ein hornähnlicher, brauner Körper, der in Pepsinsalzsäure unlöslich war, sich dagegen in Ammoniak löste und darum für künstliche Hornsubstanz erklärt wird.[1])

Ernst, P., Studium über normale Verhornung mit Hilfe der Gramschen Methode. Arch. f. mikr. Anat., Bd. 47, 1896.

Panebianco, P., Professor mineralogiae in Universitate Patavina: Studium opticum-crystallograficum de Keratina, 1896.

Rabl, H., Über Verhornung: Verhandlg. der anat. Ges. 1896. — Untersuchungen über die menschliche Oberhaut etc.; Arch. f. mikr. Anatomie, Bd. X, LVIII, 3.

II. Lederhaut.

Die Lederhaut hat im Ganzen eine Dicke von 0,3 bis 2,4 mm und misst an den meisten Orten 0,5 bis 1,7 mm. Sie besteht aus dem an die Epidermis angrenzenden Corpus papillare und aus der Tunica propria. Beide Schichten sind jedoch nicht scharf voneinander getrennt, sondern gehen ganz allmählich ineinander über. Beide Schichten sind vorzugsweise aus netzartig sich durchflechtenden Bindegewebsbündeln zusammengesetzt, welchen elastische Fasern, Zellen und glatte Muskelfasern beigemischt sind. Im Corpus papillare sind die Bindegewebsbündel fein und zu einem dichten Geflechte vereinigt, welches sich auch in die Papillen fortsetzt.

In der Tunica propria sind die Bündel gröber und das Geflecht der sich kreuzenden Bündel viel grobmaschiger. Die elastischen Fasern umspinnen die Bindegewebsbündel, durchdringen das ganze Gewebe und bilden im Corpus papillare feinere, in der Tunica propria gröbere Netze. Die Zellen sind teils platte und spindelförmige Bindegewebszellen, teils pigmentierte Bindegewebszellen, teils Leukocyten und Fettzellen. Die Muskelfasern, grösstenteils der glatten Muskulatur angehörig, ordnen sich nur stellenweise zu zusammenhängenden Schichten, wie in der Tunica dartos des Scrotum, im Warzenhofe und in der Brustwarze, zumeist aber finden sie sich in kleine Bündel verteilt allenthalben in der Lederhaut und stehen hier in näherer Beziehung zu den Haarbälgen. Querstreifige Muskeln kommen als Ausstrahlungen der mimischen Muskeln reichlich in der Haut des Gesichtes vor.

Das bindegewebige Gerüste, aus welchem die Tunica propria aufgebaut erscheint, ist aber nicht etwa ein regelloser Faserfilz, sondern es bildet ein wesentlich in der Fläche angelegtes wohlgeordnetes Gitterwerk von bald annähernd rechtwinkeligen, bald rautenförmigen Maschen, welche bei mehr parallelem Verlaufe der Bündel sich immer enger gestalten. Durch Spannung der Faserzüge, wie sie durch Gelenkbewegungen veranlasst wird, können die Züge in fast parallele Anordnung gelegt werden, so dass es unschwer gelingt, gespannte Hautstücke in riemenförmige Stücke zu zerreissen. Bei dem Nachlassen der Spannung kehrt das Gewebe wieder in die Ruhelage zurück.

Mit kegelförmigen Instrumenten, z. B. spulrunden Ahlen erzeugte grosse runde Stiche in der Haut nehmen unmittelbar nach der Zurückziehung des

---

[1]) Über das Wesen der norm. und patholog. Verhornung. Monatshefte für prakt. Dermatologie 1897, Nr. 1.

Instrumentes an den meisten Körperstellen eine lineare Spaltform an. Die Spaltrichtungen entsprechen den Hauptverlaufsrichtungen der Bindegewebsbündel der Haut.

Wie schon früher bemerkt, befindet sich die Haut auf dem Körper beständig im Zustande einer gewissen Spannung und drückt mit geringer Kraft auf die Unterlage. Diese Spannung ist an dem einen Orte eine allseitig gleichmässige, an dem anderen eine ungleichmässige. Wird an einem Orte der ersteren Art ein kreisförmig aufgezeichnetes Stück Haut ausgeschnitten, so bleibt sowohl die Lochstelle als das ausgeschnittene Hautstück kreisförmig; erstere aber wird grösser, letzteres kleiner. Anders an einer Stelle von ungleichmässiger Spannung. Hier nimmt das kreisförmig ausgeschnittene Hautstück und die Lochstelle elliptische Form an; aber die langen Achsen beider Ellipsen stehen senkrecht aufeinander.

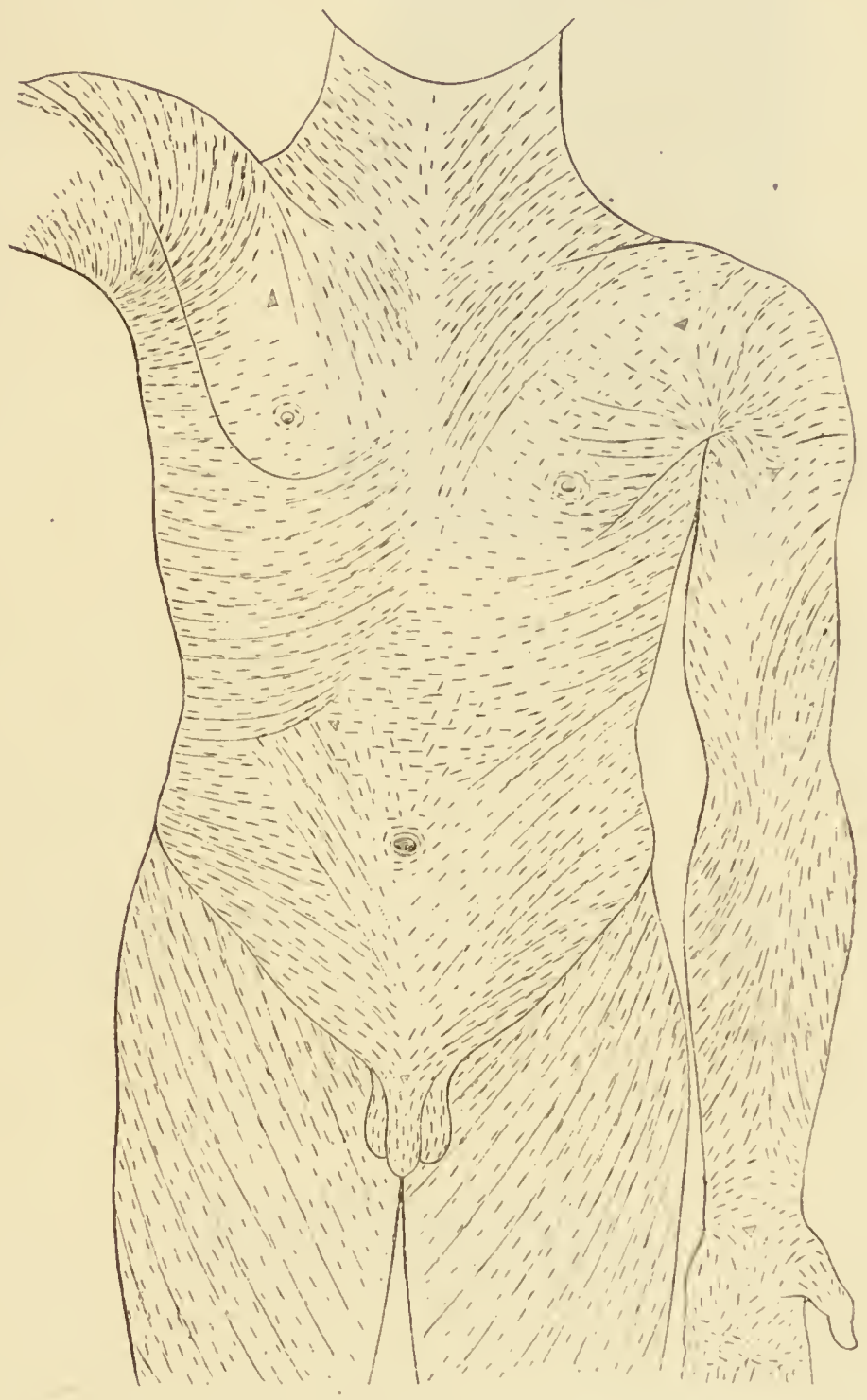

Fig. 538.

Die Spaltrichtungen der Haut. (C. Langer.)

Die besonderen Eigentümlichkeiten des Corpus papillare der Lederhaut sprechen sich, worauf der Name hinweist, in dem Besitze von Papillen aus. Die Papillae corii, Hautwärzchen, sind kleine, halbdurchscheinende, biegsame, jedoch ziemlich feste Erhabenheiten der äusseren Fläche der Lederhaut, von walzen- oder kegelförmiger Gestalt. Sie sind entweder einfach oder laufen in mehrere Spitzen aus und werden dann einfache und zusammengesetzte Papillen genannt. Eine andere Einteilung unterscheidet Gefäss- und Nervenpapillen; jene enthalten eine Gefässschlinge, diese ausser letzterer ein nervöses Terminalkörperchen, ein sogenanntes Tastkörperchen. Papillen mehr oder minder hoher Art sind fast über den ganzen Körper zerstreut und sitzen häufig auf besonderen Hervorragungen: Papillenstöcken und Leisten der Lederhaut. Ungemein zahlreich sind die Papillen auf der Handfläche und an der Fusssohle. Sie sitzen hier zugleich auf jenen regelmässig angeordneten, 0,2 bis 0,7 mm breiten, 0,1 bis 0,4 mm hohen lang gestreckten Erhabenheiten, den Leisten der Lederhaut, die nichts anderes sind als langgestreckte Papillenstöcke. Auf diesen Leisten erheben sich die Papillen in zwei Hauptreihen. Zwischen den beiden Papillenreihen ziehen in regelmässigen Abständen die Schweissgänge senkrecht zur Oberfläche.

Dem Angegebenen entsprechend sind an allen Stellen, welche sich durch den Besitz von regelmässigen Leisten auszeichnen, zwei Furchenarten an der Oberfläche des Corpus papillare enthalten; eine Furchenart hat zwischen den Leisten (Sulci intercristales), die andere zwischen den Papillenreihen (Sulci inter-

papillares) ihre Lage. Beide Arten von Furchen werden notwendigerweise von ebenso gestalteten unteren Vorsprüngen der Epidermis ausgefüllt, sowie auch

Fig. 539.

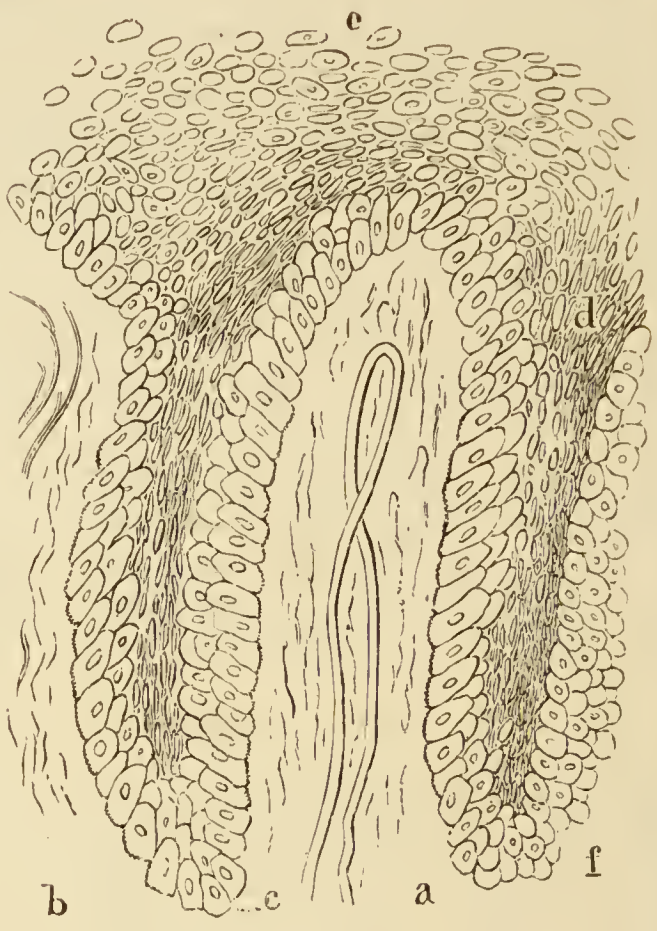

Fig. 540.

Fig. 539. Stückchen Lederhaut eines Fingers nach Entfernung der Epidermis, bei auffallendem Lichte und 15facher Vergrösserung. Nach einem Photogramme.

Die breiten dunklen Linien entsprechen den Zwischenleistenfurchen. Die zwischen ihnen befindlichen breiten helleren Streifen zeigen je zwei Papillenreihen; die feinen dunklen Längslinien zwischen je zwei Papillenreihen sind die Sulci interpapillares, welche die Schweissdrüsengänge zu ihrer Bahn benützen.

Fig. 540. Senkrechter Schnitt durch die Epidermis der menschlichen Haut. $^{400}/_{1}$.

a, *b* Hautpapillen mit Gefässschlingen; *c* Basalzellen; *d* zusammengedrängte Stachelzellen; *e* rundliche Stachelzellen; *f* Stratum germinativum einer dritten Papille.

Fig. 541.

Fig. A. Durchschnitt der leisten- und papillentragenden Haut, senkrecht zum Längsverlaufe der Leisten.

p Papillarkörper der Lederhaut; *g* (dunkel) Stratum germinativum der Epidermis; *c* Stratum corneum derselben. 1 Furche; 2 Kuppe einer Hautleiste mit der Mündung eines Schweisskanales (*s*); 3 Zwischenleistenfurche (Sulcus intercristalis); 4 Sulcus interpapillaris.

Fig. B. Ein ebensolcher Durchschnitt, mit mehrfachen Papillen in jeder Papillenreihe.

Bezeichnung wie vorher; *s'*, *s'* Schweisskanäle. Die Epidermis ist entfernt, bloss die Aussenlinie des Papillarkörpers sichtbar.

sämtliche Papillen in Höhlungen der Epidermis hineinragen. Jene unteren Vorsprünge der Epidermis, welche den Furchen der Lederhaut entsprechen, sind demnach teils interkristale, teils interpapillare Vorsprünge; an letzteren haften die

Ausführgänge der Schweissdrüsen. Die interkristalen Furchen der Lederhaut sind auch an der äusseren Oberfläche der Epidermis als Furchen ausgeprägt, Sulci cutis, während die interpapillaren Furchen von den epidermalen Zellenlagern vollständig überwölbt und daher äusserlich nicht gesehen werden. Wohl aber sind die Mündungen der Schweissdrüsen, Pori sudoriferi, als kleine Eindrücke in den Wülsten sichtbar, welche zwischen den interkristalen Furchen ihre Lage haben und also je einer Leiste mit zwei Papillenreihen entsprechen. Sehr dicht stehende Papillen tragen die Labia minora, die Clitoris, der Penis, die Papilla mammae. Die Höhe der Papillen beträgt im Mittel 55—100 μ. Die längsten von 110—225 μ finden sich an der Hand- und Fusssohle. Die Breite der Papillen ist gewöhnlich $^3/_4$ oder $^1/_2$ der Länge.

Fig. 542.

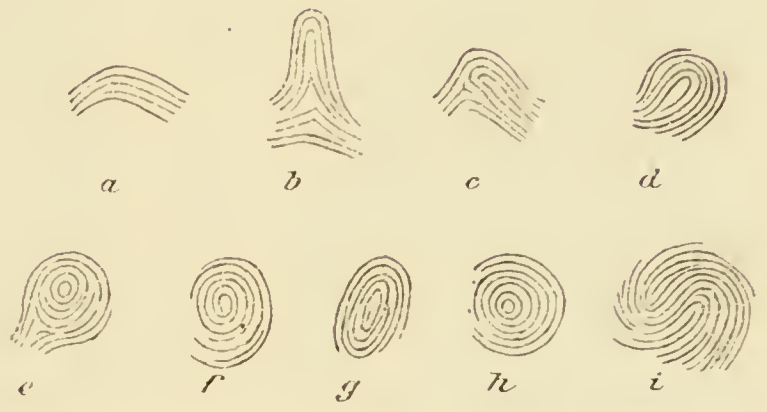

Fig. 543.

Fig. 542. Cristae und Sulci cutis von der Volarfläche des Daumens (mit Epidermisbedeckung.) $^{10}/_1$. Man übersieht die Anordnung der Leisten, wie sie teilweise parallel miteinander verlaufen, teilweise schräg gegeneinander stossen. Die Schweissdrüsenöffnungen treten in kleinen Querfurchen hervor.

Fig. 543. Die Tastleisten der Fingerbeeren. (Purkinje.)

a Striae transversae; *c* Stria longitudinalis; *c* Stria obliqua; *d* Sinus obliquus; *e* Amygdala; *f* Spirula; *g* Ellipsis; *h* Circulus; *i* Vortex duplicatus.

An gewissen Stellen der Hand- und Fusssohle springt die äussere Haut in Form grösserer Hügel von länglicher oder rundlicher Form vor und erzeugt so die Tastballen, Toruli tactiles der betreffenden Gegenden (s. den eigenen Körper). Jeder dieser Hügel ist stärker mit Fettgewebe unterpolstert, doch kommen in diesem Fettpolster auch zahlreichere Gruppen von Vater-Pacinischen Terminalkörperchen vor; ferner entspricht jedem Tastballen eine Oberflächenvergrösserung des betreffenden Hautgebietes.

Man unterscheidet Tastballen dreier Ordnungen; oder distale, intermediäre und proximale; auch terminale, metakarpale (metatarsale) und karpale (tarsale) Tastballen genannt.

a) Terminale Tastballen.

Ihrer besitzt die menschliche Hand fünf, je einen für die volare Fläche des Nagelgliedes eines jeden Fingers. Sie kommen für den Tastapparat um so mehr in erster Linie in Betracht, als sie nicht allein an den Enden der beweglichen Finger, d. i. an den mit der grössten Exkursionsfähigkeit ausgestatteten Endausläufern der ganzen Extremität vorkommen und am reichsten mit Nerven ausgestattet sind, sondern auch, weil ihnen in der Nagelplatte ein wichtiger

Gegensatz gegenüberliegt, welcher mit Nachdruck die volare Funktion in den Vordergrund stellt. Ebenso besteht ein Gegensatz in der Blutabfuhr; die volare Seite ist in dieser Hinsicht die Nerven-, die dorsale die Blutseite der Extremitäten (s. oben S. 171).

b) Metakarpale Tastballen.

Ihrer sind an der menschlichen Hand nur drei deutlich unterscheidbar. Sie haben ihre Lage im vorderen Teile der Haut der Hohlhand, unmittelbar hinter den interdigitalen Spalten der vier ulnaren Finger, gehören also dem basalen Gebiete der ersten Fingerglieder an. Ihre Form ist länglich, spindelartig. Der entsprechende Tastballen zwischen Daumen und Zeigefinger ist als gesonderter Wulst und gesonderte Zeichnung nicht wahrnehmbar, sondern mit dem radialen Karpalballen in Eines zusammengeflossen.

c) Karpale Tastballen.

Ihrer sind zwei vorhanden, ein radialer und ulnarer; sie entsprechen dem Daumen- und Kleinfingerballen, sind aber gegenüber den bei den Affen vorhandenen Gebilden sehr reduzierte Erscheinungen. Überhaupt sind die Tastballen der Affen, abgesehen von den Anthropoiden, welche sich bereits dem Menschen nähern, viel augenfälliger, als die des Menschen.

Am Fusse kehren entsprechende Verhältnisse wieder.

Auf den Tastballen zeigen die Kutisleisten besondere Anordnung. Ausserhalb der Tastballen, im intermediären Gebiete der Hand und des Fusses, ist die quere Richtung derselben vorherrschend. Auf den Tastballen selbst aber ist die kreisförmige und longitudinale Richtung eine häufige Erscheinung. Infolge dieser Richtungsveränderung treten die Tastballen um so deutlicher als Besonderheiten hervor.

Am längsten bekannt sind die meist Tastrosetten benannten Leistengruppen der Fingerbeeren, d. h. der terminalen Tastballen der Finger. Purkinje[1]) unterschied hier folgende 9 Formen: Flexurae transversae, Stria centralis, longitudinalis, Stria obliqua, Sinus obliquus, Amygdalus, Spirula, Ellipsis, Circulus, Vortex duplicatus. Hierzu kommt nach den Untersuchungen von A. Kollmann[2]) noch die 10. Form als Längsleisten-Gruppe oder Simiadentypus (s. Fig. 546).

Da mehrere dieser Formen einander nahestehen, lassen sich folgende fünf als Hauptformen bezeichnen: die Querleisten, der Längsbogen, die Längsstreifen, der Kreis, der Wirbel.

Besonders interessante Ergebnisse erzielte die über die ganze Klasse der Säuger sich ausdehnende vergleichende Untersuchung. Nach H. Klaatsch[3]) tritt das an der menschlichen Hand bekannte Liniensystem in der Reihe der Säugetiere zuerst auf bei den Beuteltieren und nimmt zunächst nur ganz beschränkte Bezirke ein. Dies geschieht an denjenigen Stellen, welche beim Gliedergebrauche in bevorzugter Weise mit den Gegenständen der Aussenwelt in Berührung treten, d. h. auf der Höhe der Ballen (Dasyurus). Von hier aus nimmt das Liniensystem nach und nach die ganzen Ballen in Beschlag (Didelphys), indem es die ursprünglich vorhandenen Warzen verdrängt. Endlich werden auch die inter-

---

[1]) Commentatio de examine physiologico ct.

[2]) Der Tastapparat an der Hand. Hamburg u. Leipzig, L. Voss, 1883. S. ferner A. Blascsko, Beiträge zur Anatomie der Oberhaut. Archiv f. mikrosk. Anatomie, Bd. 30, 1887. Lewinski, Über Hautfurchen und Hautpapillen. Sitzungsber. der physiolog. Gesellschaft zu Berlin, Februar 1892.

[3]) Zur Morphologie der Tastballen der Säugetiere. Morphol. Jahrbuch 1888.

mediären Flächen von Tastleisten bedeckt (Phalangista). Gleichzeitig tritt auf der Höhe der Ballen eine verwickeltere Anordnung der Leisten auf (Aufrollung zum Bogen, Kreis, Wirbelbildung). Doch nicht bei allen höheren Ordnungen kommt es zur Linienbildung.

Am ursprünglichsten verharren die Carnivoren. Die Warzen können jedoch zur Pseudo-Gyris aufgereiht sein. Den Zustand, wo nur die Kuppe der Ballen mit Linienfeldern bedeckt ist, führen die Nagetiere fort (Sciurus) und erreichen in der zapfenartigen Ausbildung dieser Bezirke einen eigenartigen Typus (Muriden). Manche Nagetiere scheinen primitive, linienlose Zustände zu besitzen. Nur eine Reihe führt zum Menschen und umfasst die Beutler (Phalangista), Prosimier und Primaten.

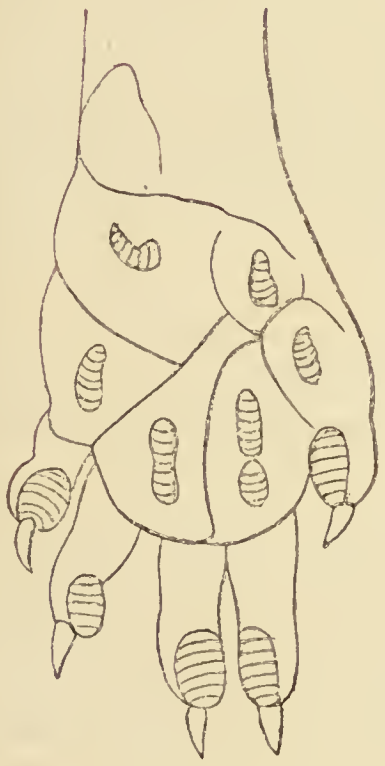

Fig. 544.

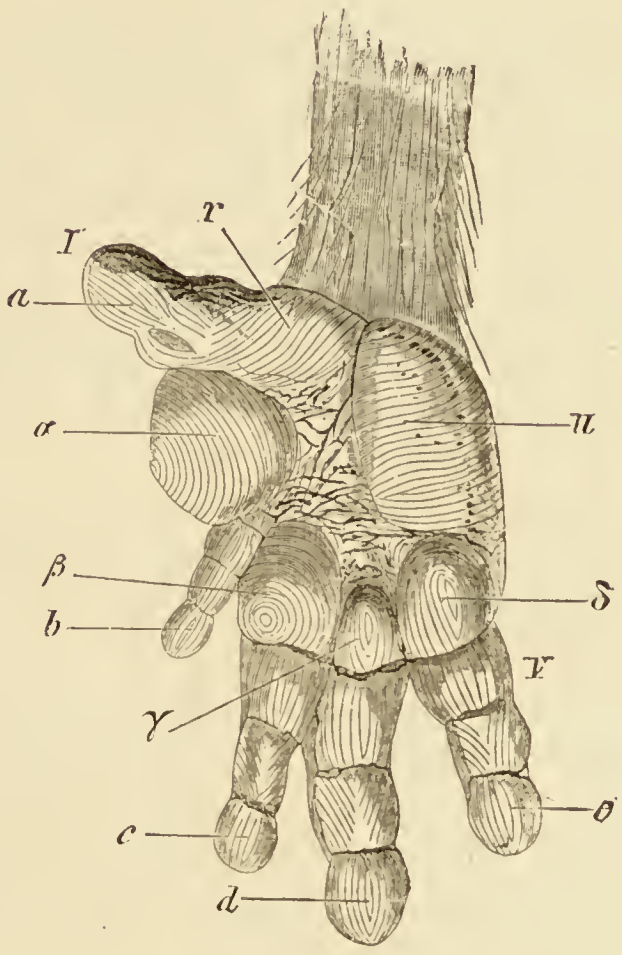

Fig. 545.

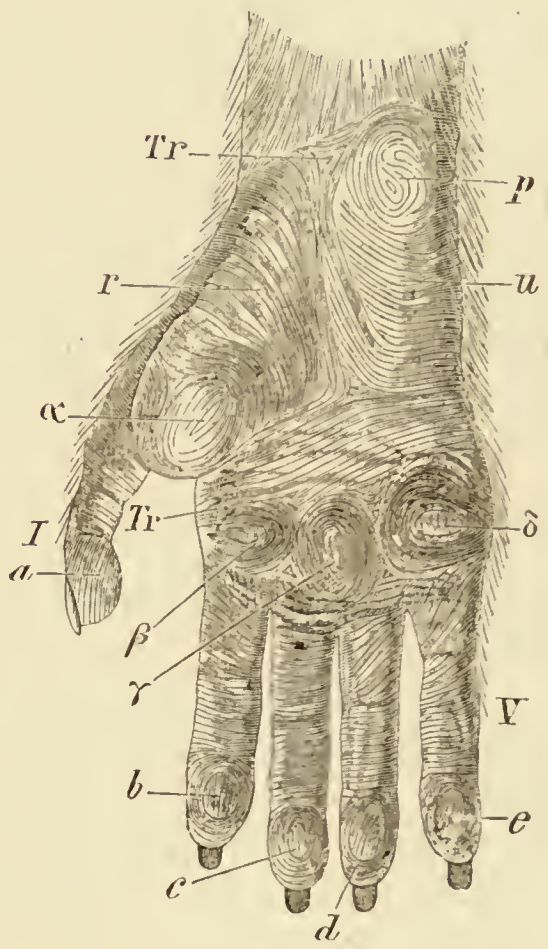

Fig. 546.

Fig. 544. Vola sinistra von Dasyurus macrurus.

Auf der Höhe der Ballen sind die kleinen Linien- oder Leistenfelder sichtbar.

Fig. 545. Vola dextra von Stenops tardigrada.

I—V die 5 Phalangen. *a* bis *e* die terminalen Tastballen; α bis δ die metakarpalen Tastballen, davon der mächtige erste um so auffallender, als der Index minimale Grösse besitzt; *r* und *u* radialer und ulnarer Tastballen.

Fig. 546. Vola dextra von Cynocephalus leucophaeus.

Vollständige Liniirung der Vola. Auf der Höhe der deutlich hervortretenden Tastballen verwickelte Figuren. Trigona an den Stellen, wo Liniensysteme aneinander grenzen. (H. Klaatsch.)

Natürlicherweise kommen die Tastballen nur zu ihrer funktionellen Bedeutung durch ihre reiche Verbindung mit dem Nervensysteme. An und für sich bedeutet die Gyrifizierung der Haut nur eine besondere Wachstumsrichtung innerhalb des zuständigen Epithelgebietes. Denn es wurde schon darauf aufmerksam gemacht, dass der Papillarkörper der Haut Faltungsvorgängen im wachsenden Epithel seine Entstehung verdankt.

Nicht bloss an der Hand und an dem Fusse kommen Tastliniensysteme zur Ausbildung; auch am Greifschwanze von Affen sind dieselben beobachtet.

Eine regelmässige Gestaltung ähnlicher Art kommt auch bei anderen Sinnesorganen zum Ausdrucke, so im Geschmacksorgane (Papilla foliata) und im Gehörapparate (Cristae acusticae, Cortisches Organ).

III. Unterhaut, Tela subcutanea.

Von der inneren Fläche der Tunica propria erstrecken sich stärkere weissliche Faserzüge in die Tiefe, welche die Haut an die Fascien oder an das Periost befestigen. Man nennt diese verbindenden Faserzüge Retinacula cutis. An gewissen Orten gestalten sich diese Retinacula zu derben Strängen und Platten. Bindegewebige Fortsätze begleiten auch die das subkutane Gewebe durchziehenden Gefässe, Nerven, Drüsengänge, Haarbälge.

Durch seitliche Verbindungen der Retinacula miteinander werden kleinere oder grössere Räume hervorgebracht, welche meist von Fettgewebe erfüllt sind. So kommt es zur Ausbildung eines mehr oder weniger dicken Fettlagers, der Fetthaut, Panniculus adiposus. Der Panniculus adiposus kann durch starke, horizontal ziehende bindegewebig-elastische Blätter in flächenhafte Abteilungen geschieden werden.

Am Schädelgewölbe, an der Stirn und Nase hat der Panniculus adiposus 2 mm Dicke, erreicht an den meisten übrigen Gegenden des Körpers 4—9 mm, bei fettleibigen Personen nicht selten 30 mm und mehr, Hände und Fussrücken ausgenommen, an welchen die Zunahme eine geringere. An gewissen Stellen sind besondere Fettanhäufungen vorhanden, so das Corpus adiposum buccae (I, S. 502), so in der Fossa supraclavicularis, in der Achselhöhle, Leistengegend, am Mons pubis, im Cavum recto-ischiadicum, in der Kniekehle. Eine kräftige Ausbildung erfährt der Panniculus adiposus ferner bei gut genährten Individuen an der Brust, in der Umgebung der Milchdrüsen, an den Wangen, am Bauche, in der Gesässgegend, auch am Oberschenkel und an den Armen.

So bildet das Unterhautfettpolster eine gewaltige Vorratsstätte aufgespeicherten Materiales, dessen sich der Organismus nach Bedürfnis bedienen kann, um es zur Verbrennung, Ablagerung an anderen Orten zu bringen oder für Sekretionszwecke zu benützen.

Zur Ausbildung eines kräftigen Panniculus adiposus ist das weibliche Geschlecht im allgemeinen geneigter als das männliche. Es wurde schon erwähnt, dass das Gewicht der Fetthaut im Ganzen sehr beträchtliche Werte erreicht (s. oben S. 613). Übermässige Fettentwickelung besteht in der sogenannten Steatopygie der Hottentottenweiber, bei welchen das Gesäss sich durch Fettbildung zu einem ungeheuren Umfange entwickelt, der auch auf die Hüft- und Oberschenkelgegend sich fortsetzt.

Nicht an allen Stellen des Körpers nimmt jedoch das subkutane Gewebe Fett auf; es giebt dauernd fettlose oder sehr fettarme Gebiete der Subkutis; so an den Augenlidern, am Penis, im Skrotum, an der Clitoris, an den Labia minora. Wenig Unterhautfettgewebe ist auch in der Haut des äusseren Ohres, der Nase, der Lippen enthalten.

An gewissen Stellen besteht das subkutane Gewebe wesentlich aus glatter Muskulatur, so im Skrotum, wo es den Namen Fleischhaut, Tunica dartos erhalten hat; ebenso in den vorderen Teilen des Mittelfleisches (Perinaeum).

Besondere Gebilde der Subkutis sind deren Schleimbeutel, Bursae mucosae subcutaneae. Sie kommen an Orten zum Vorscheine, wo die Innenfläche der Haut an Knochen- oder Knorpelvorsprüngen Reibungen unterliegt. Sie sind grössere einfache oder gekammerte Räume im Unterhautbindegewebe, welche klebrige Flüssigkeit enthalten und eine bindegewebig-elastische Umwandung besitzen. Endotheliale Bekleidung der übrigens glatten, mit vielen Unebenheiten versehenen Innenfläche fehlt oder ist nur spurweise vorhanden. Ihre Gestalt ist platt rundlich oder ellipsoidisch.

Ein konstantes oder doch häufiges Vorkommen zeigen die folgenden:

Bursa (mucosa subcutanea) anguli mandibulae;
„ „ „ praementalis (unter dem Kinne gelegen);

Bursa	(mucosa subcutanea)		subhyoidea s. thyreo-hyoidea (vor der Protuberantia laryngea);
,,	,,	,,	sacro-coccygea (an der Grenze zwischen Kreuz- und Steissbein);
,,	,,	,,	olecrani;
,,	,,	,,	spinae iliacae anterioris superioris;
,,	,,	,,	condylorum femoris;
,,	,,	,,	praepatellaris;
,,	,,	,,	condylorum tibiae;
,,	,,	,,	tuberositatis calcaneae;
,,	,,	,,	tuberositatis ossis metatarsi V.

Andere häufig vorkommende subkutane Schleimbeutel sind: die Bursa (mucosa subcutanea) acromialis; praetibialis s. tuberositatis tibiae; cristae tibiae (es können deren mehrere aufeinanderfolgen); trochanterica; spinae scapulae; epicondylorum humeri; malleolares; carpales et metacarpales (sie können selbst mit den Gelenkhöhlen kommunizieren); dorsales digitorum pedis. (I, S. 513).

Alle diese Schleimbeutel haben ausser der morphologischen eine grosse praktische Bedeutung, da sie zu grossen Geschwülsten Veranlassung geben können.

Einen Gegensatz zu diesen Substanzerweichungen der Haut bilden die auf äussere langdauernde Einwirkungen zu stande kommenden Verknöcherungen. An verschiedenen Stellen der Lederhaut, welche langdauernder Druckeinwirkung ausgesetzt waren, sind Ossifikationen beobachtet worden. Hierher gehören die sogenannten Exerzierknochen der Haut.

10. Gefässe der Haut.

Einem längstgefühlten Bedürfnisse kamen mehrere in der letzten Zeit ausgeführte Untersuchungen über die Hautgefässe befriedigend entgegen. Wie Manchot[1]) in einer unter Schwalbes Leitung ausgeführten Untersuchung zeigte, sind die Ursprünge der Hautarterien aus den tiefen Gefässen in manchen Gebieten starken Schwankungen unterworfen; auch die Austrittstellen aus den Muskellagern zeigen häufigen Wechsel. In den Verbreitungsgebieten und Richtungsverhältnissen dagegen herrscht grosse Regelmässigkeit.

Die metamerale Form des Arteriensystemes kommt naturgemäss auch in der Anordnung der Hautgefässe zur Geltung. Zeigt die Haut auch keine metameralen Unterbrechungen, so teilt die Verbreitung ihrer Gefässe und Nerven dennoch das ganze Gebiet der Haut in Dermatomeren ab, die begreiflicherweise am Rumpfe am deutlichsten sich ausprägen. Keineswegs jedoch geschieht die Ausbreitung der segmentalen Hautarterien im Sinne von Endarterien (s. Gefässlehre S. 16); denn es fehlt nicht an Anastomosen mit den Nachbargefässen. Die Hautäste der Rami posteriores aus den Aa. intercostales, lumbales, sacrales laterales, die durchbohrenden Hautzweige der Interkostal- und Lendenarterien im seitlichen Brust- und Bauchgebiete kommen alle zwischen je zwei Wirbelrippensegmenten zum Austritte aus der Muskellage; sie breiten sich in der Haut parallel den Rippen aus. Auch im vorderen Brustgebiete ist die metamerale Gliederung teilweise noch erkennbar, doch treten hier, sowie im vorderen Bauchgebiete Modifikationen zu Tage; solche erleidet auch das Hautgefässgebiet im Bereiche des M. trapezius. Im vorderen Brust- und Bauchgebiete wird durch den starken Ramus cutaneus der A. mammaria interna im II. Interkostalraume das metamerale Bild zum grossen Teile verwischt.

Im Bauchgebiete bedingen die Aa. epigastricae superficiales superior und inferior, sowie die Rami abdominales der Aa. pudendae externae als Längsgefässe

[1]) Die Hautarterien des menschlichen Körpers. Leipzig, F. C. W. Vogel. 1889.

gewisse Abweichungen, indem sie die Querrichtung kreuzen. Sie teilen diese Besonderheit mit allen übrigen Längsgefässen (s. über diese die Gefässlehre).

Manche Besonderheiten im Verlaufe der Hautarterien lassen sich auf entwickelungsgeschichtliche Momente zurückführen, so der absteigende Verlauf der Hautarterien des Nackens, der auf- oder absteigende Verlauf der Hautarterien des Vorderhalses, die Arterienversorgung des äusseren Ohres, der äusseren Geschlechtsorgane. Auch das Hervorsprossen der Extremitäten übt auf deren Hautarterien einen richtenden Einfluss aus. Doch wird die Haut derselben keineswegs von einer einzigen oder nur wenigen grösseren Hautarterien versorgt, vielmehr nimmt eine sehr grosse Zahl kleinerer Hautarterien im ganzen Verlaufe der Hauptgefässe von letzteren ihren Ursprung; für die Richtung dieser aber sind die Wachstumsvorgänge in der Haut von grossem Einflusse. Im Ganzen also lässt sich die

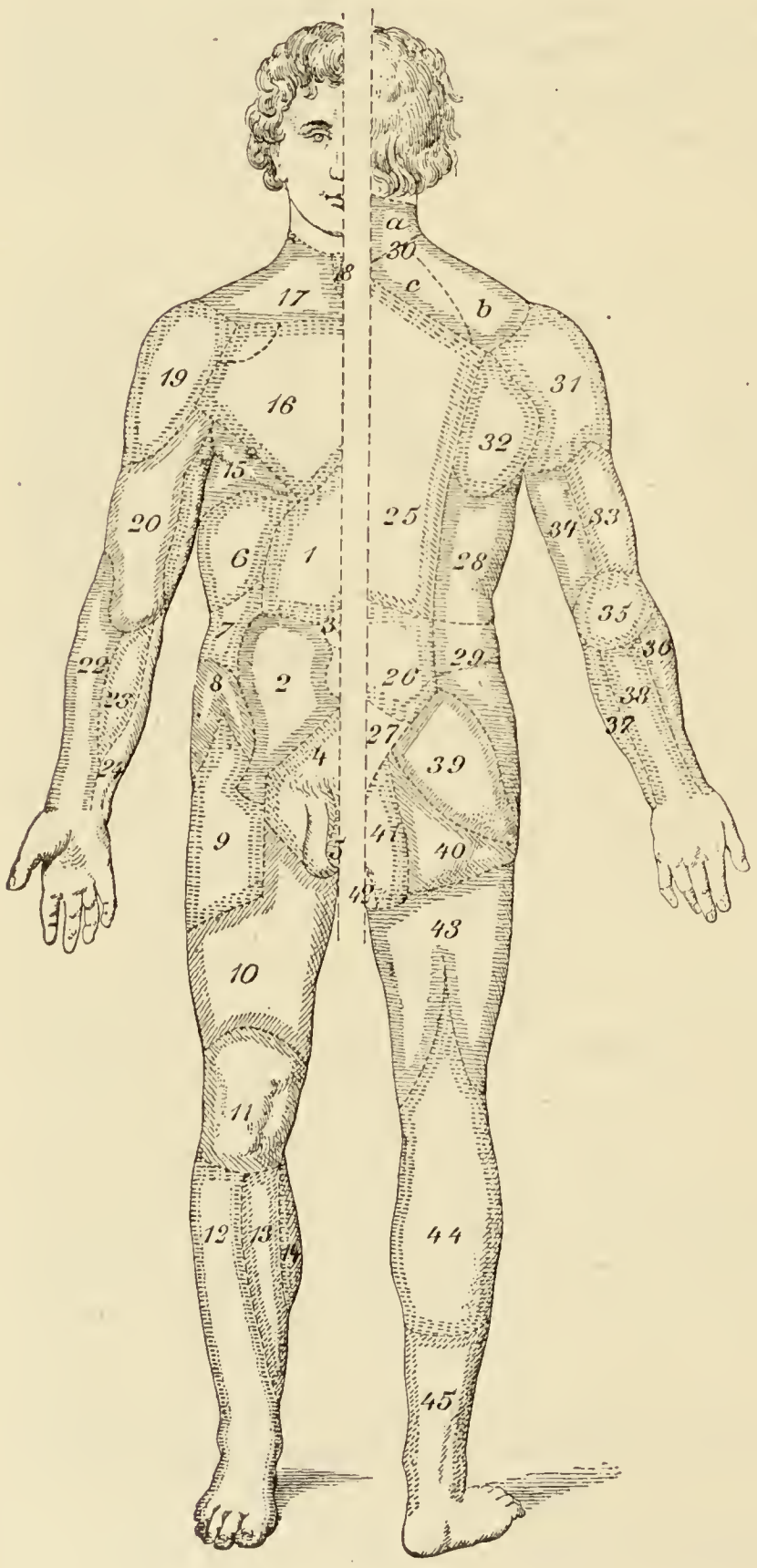

Fig. 547.

Fig. 547. Übersichtsschema der Hautarteriengebiete. (C. Manchot u. G. Schwalbe.)

1. Hautgebiet der A. epigastrica superficialis superior,
2. » » » » inferior,
3. » » » superior u. inferior,
4. » » Aa. pudendae externae,
5. » » Aa. dorsales penis,
6. » » Rr. cutanei laterales aus den Aa. intercostales,
7. » » Rr. cutanei laterales aus den Aa. lumbales,
8. » » A. circumflexa ilium superficialis,
9. » » A. profunda femoris (Aa. circumflexae femor.),
10. » » A. femoralis,
11. » des Rete superficiale genu,
12. » der A. tibialis anterior,
13. » » A. tibialis posterior,
14. » » A. poplitea (Aa. surales),
15. » » A. thoracalis lat.,
15a. » » A. thoraco-acromialis,
16. » » Rr. cutanei der A. mammaria int.,
17. » des Truncus thyreocervicalis,
18. » der A. thyreoidea superior,
19. » » A. deltoidea subcutanea anterior,
20. » » A. brachialis,
21. » » A. collateralis ulnaris superior,
22. » » A. radialis,
23. » » A. mediana,
24. » » A. ulnaris,
25. » » Rr. posteriores aus den Aa. intercostales,
26. » » Rr. posteriores aus den Aa. lumbales,
27. » » » » » » Aa. sacrales,
28. » » Rr. cutanei posteriores der Aa. intercostales,
29. » » Rr. cutanei posteriores der Aa. lumbales,
30. » des Truncus thyreocervicalis,
    a) der A. cervicalis superficialis,
    b) der A. transversa scapulae,
    c) der A. transversa colli,
31. » der A. deltoidea subcutanea posterior,
32. » » A. circumfl. scapulae superficialis,
33. » » A. collateralis radialis,
34. » » A. collateralis ulnaris superior,
35. » des Rete cubitale,
36. » der A. radialis,
37. » » A. ulnaris,
38. » » A. interossea dorsalis u. volaris,
39. » » A. glutaea superior,
40. » » A. glutaea inferior,
41. » » A. pudenda interna,
42. » » A. obturatoria,
43. » » Rr. perforantes der A. profunda femoris,
44. » » A. poplitea,
45. » » A. tibialis anterior und posterior.

Arterienverbreitung in der Haut teils auf die metamerale Gliederung des Arteriensystemes, teils auf besondere Wachstumsverhältnisse einzelner Körperteile zurückführen.

Die Anordnung der Venen-, Lymphgefäss- und Nervenstämme der Haut zeigt im allgemeinen eine grosse Übereinstimmung mit den Verhältnissen ihrer Arterien, um so grösser, je mehr die metamerale Grundlage hervortritt. Je mehr aber spätere Wachstumsverhältnisse eingreifen, um so geringer pflegt die Übereinstimmung zu sein.

Eine zweite kürzlich erschienene Untersuchung über die Hautgefässe giebt eingehenderen Aufschluss über die feinere Verteilung der Blutgefässe in der Haut. Mit W. Spalteholz[1]) kann man die Arterien der Haut in zwei Arten einteilen. Die einen sind unmittelbare Äste grosser Arterienstämme und verzweigen sich durchaus oder hauptsächlich in der Haut, z. B. die A. epigastrica superficialis (inferior); ein anderer Teil gehört nur in seinen Endverzweigungen der Haut an, während die eigentlichen Stämmchen vorher beträchtliche Äste an andere Organe, namentlich an die Muskeln abgeben, z. B. die Äste der Aa. glutaeae. Je nach der Anordnung der Gefässe und ihrer Äste lassen sich zwei Hauptformen der Gefässverzweigung unterscheiden.

1. Die seltenere Form macht sich dadurch geltend, dass eine grössere Anzahl von Arterien von ziemlich gleichem Kaliber senkrecht aus der Tiefe hervortritt und in die Fettschicht eindringt. Nach kurzem Verlaufe löst sich jede Arterie in mehrere kleinere Äste auf, welche auseinanderweichend gegen die untere Fläche des Corium hinziehen, in dessen unterste Schichten sich eingraben und mit den Ästen benachbarter Gefässe Verbindungen eingehen. Aus diesen gröberen Anastomosen erster Ordnung entspringen etwas feinere Zweige, welche miteinander und mit Nachbarzweigen sich verbinden, sich wieder teilen und verbinden, dadurch engere Anastomosen zweiter Ordnung herstellen, bis ein Netz, das kutane Netz, gebildet ist, welches teilweise in derselben Ebene, teilweise etwas höher gelegen ist, wie die ersteren. So verhält es sich am Gesässe, an der Hand- und Fusssohle.

2. Die viel häufigere, gewöhnliche Gefässverteilung ist dadurch gekennzeichnet, dass die Hauptstämmchen wesentlich geringer an Zahl sind und meist einen viel längeren Verlauf haben. Doch entwickelt sich auch aus ihnen schliesslich ein weiteres Anastomosennetz erster, ein engeres Anastomosennetz zweiter Ordnung und das kutane Netz. Gleichwohl ist die Zahl der zuführenden Arterien und ihr Kaliber für die Flächeneinheit der Haut an verschiedenen Stellen eine verschiedene. An Stellen, die häufig äusserem Drucke ausgesetzt sind (Hand- und Fusssohle, aber auch Glutäalhaut) ist Zahl und Kaliber grösser als an anderen Stellen; auch ist an diesen Stellen das kutane Netz am dichtesten. Da nun überall reichliche Anastomosen stattfinden, so sind die zuführenden Arterien der Haut sicherlich keine Endarterien. An der Fusssohle gehen aus dem kutanen Netze Zweige nach aussen, die sich baumförmig verästeln und wiederum miteinander verbinden. Die Anastomosenbögen liegen etwa in der Höhe zwischen dem mittleren und äusseren Drittel der Dicke des Corium oder noch etwas höher; so bilden sie ein subpapilläres Netz, dessen einzelne Gefässchen teilweise in der Richtung der Hautleisten verlaufen. Der Flächeninhalt seiner Maschen beträgt durchschnittlich 0,31 □mm. Alle Gefässe, welche zu den Papillen gehen, entspringen aus den Anastomosenbögen des subpapillären Netzes immer in Gestalt kleinster Stämmchen, deren Äste meist eine kurze Strecke in der Richtung der Papillenreihen verlaufen, ohne Anastomosen einzugehen; sie entsenden ihre feinen Reiser in die Papillen. Die kleinen aus dem subpapillären Netze kommenden Hautgefässe (Arteriolae subpapillares) sind also Endarterien; das von ihnen versorgte Gebiet beträgt im Mittel 0,16 □mm.

---

[1]) W. Spalteholz, Die Verteilung der Blutgefässe in der Haut. Arch. f. A. u. Ph. 1893.

Das subpapilläre Netz findet sich auch an anderen Körperstellen, doch sind die Maschenräume durchschnittlich etwas grösser (wenigstens an der Haut des Unterschenkels und Gesässes). Das venöse Blut, welches aus den Papillarschlingen kommt, durchläuft an der Fusssohle mehrere Netze. Von diesen liegt das oberste dicht unter den Papillenreihen, deren jeder eine Längsvene entspricht (Venae subpapillares), die mit den benachbarten durch Queräste verbunden wird. Dicht unter diesem liegt ein zweites Netz, das mit dem äussersten durch schräge Äste in Verbindung steht. Ein drittes Venennetz findet sich in der unteren Hälfte des Corium; seine Maschen sind unregelmässig und meist grösser als die der beiden Aussennetze. Die einzelnen Venen haben meist feine Begleitvenen als Hauptmerkmal. Hier sind die Venen häufig auch Begleiter der Arterien. Das vierte venöse Netz liegt an der Grenze zwischen Corium und Subcutis, teils dicht über, teils dicht unter der Schweissdrüsenlage. Auch hier sind feine Begleitgefässe, meist venöser Art, vorhanden. Von den Arterien aber verlaufen die Venen hier meist getrennt.

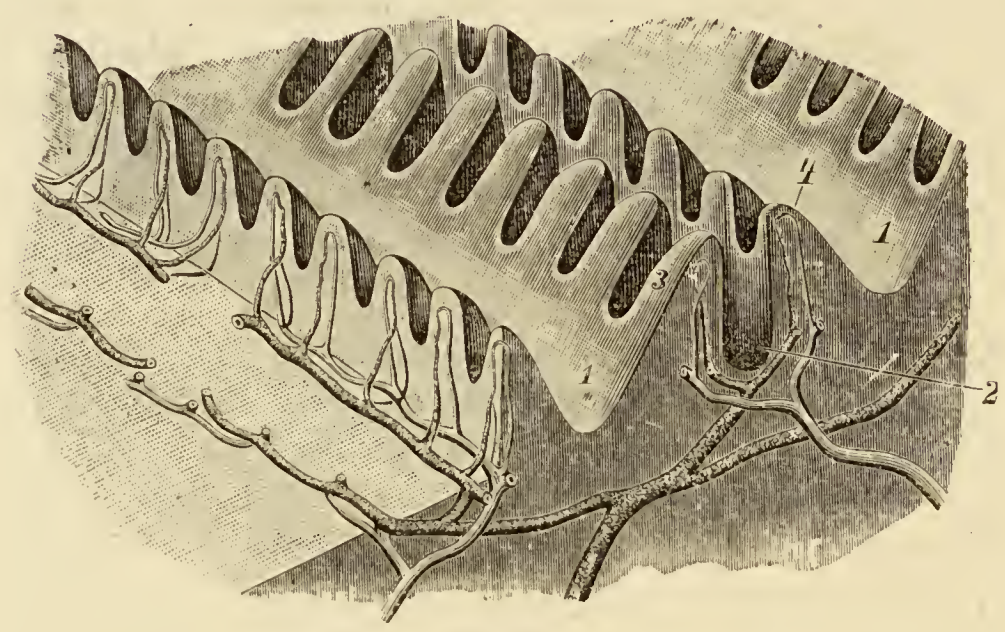

Fig. 548.

Oberster, die Pars papillaris corii darstellender Teil des Spaltcholzschen Modelles, ohne Epidermis. $^{50}/_{1}$.

1 Zwischenleistenfurche, auch an der epidermisbedeckten Hand als Furche sichtbar; 2 Sulcus interpapillaris, zwischen den beiden Papillenreihen je einer Leiste gelegen. In dieser Furche steigen die Ausführungsgänge der Schweissdrüsen nach oben; 3 und 4 die beiden Papillenreihen, welche den Sulcus interpapillaris zwischen sich fassen. Die untere Fläche der zugehörigen Epidermis zeigt natürlich das entgegengesetzte Relief.

Ringmuskelfasern finden sich an den arteriellen Gefässen bis zur Mitte des Corium, an den Venen bis an das vierte Netz, in dem auch Klappen vorzukommen scheinen. Der Panniculus adiposus wird in zweierlei Weise versorgt. Der tiefe Teil des Fettlagers erhält sein Blut durch Äste, die von den Stämmchen abgehen, während sie das Fettlager durchziehen; der oberflächliche Teil erhält sein Blut durch kleine rückläufige Gefässe des Corium; beiderlei Gefässe anastomosieren teilweise miteinander.

Lymphgefässe der Haut.

Über die grösseren Lymphgefässe der Haut s. Gefässlehre.

In der Lederhaut bilden die Lymphgefässe ein dichtes äusseres, dem Corpus papillare angehöriges Netz feinerer Gefässchen, welches in der Tiefe in ein weitmaschiges Netz stärkerer Gefässe übergeht. Von Teichmann wurde zuerst nachgewiesen, dass von dem feineren Aussennetze Lymphgefässe auch in die Papillen eindringen, welche in der halben Höhe derselben zu endigen pflegen und den axialen Lymphgefässen der Darmzotten (Zottensinus) entsprechen. Klappen beginnen erst in den vom tiefen Netze entspringenden Stämmen, welche bald in das Unterhautbindegewebe zu liegen kommen. Vergl. hierüber auch Sappeys (l. c.) ausführliche Angaben.

11. Die Nerven der Haut.

Die Haut ist in ihren beiden äusseren Schichten (der Epidermis und dem Corium) eines der nervenreichsten Gebilde des Körpers. Die Versorgung, überall bedeutend, ist jedoch keine gleichmässige, sondern gewisse Gebiete, vor allem

Hand- und Fusssohle, viele Teile der Gesichtshaut, äussere Geschlechtsorgane, zeigen eine besondere Bevorzugung. Auch die Haare und Hautdrüsen erhalten Nerven, ebenso die Hautmuskeln. An gewissen Orten ist ferner das Unterhautgewebe sehr reich mit Nerven versehen.

Über die Hautnerven der einzelnen Körpergebiete s. die Nervenlehre.

Man kann die Gebiete der einzelnen Hautnerven durch Linien abgrenzen. Ein Beispiel dieser Art bezüglich der Hautnerven des Kopfes giebt Fig. 431. Über die Hautnervenfelder der Extremitäten orientieren die Fig. 549 und 550, die sich selbst erklären.[1])

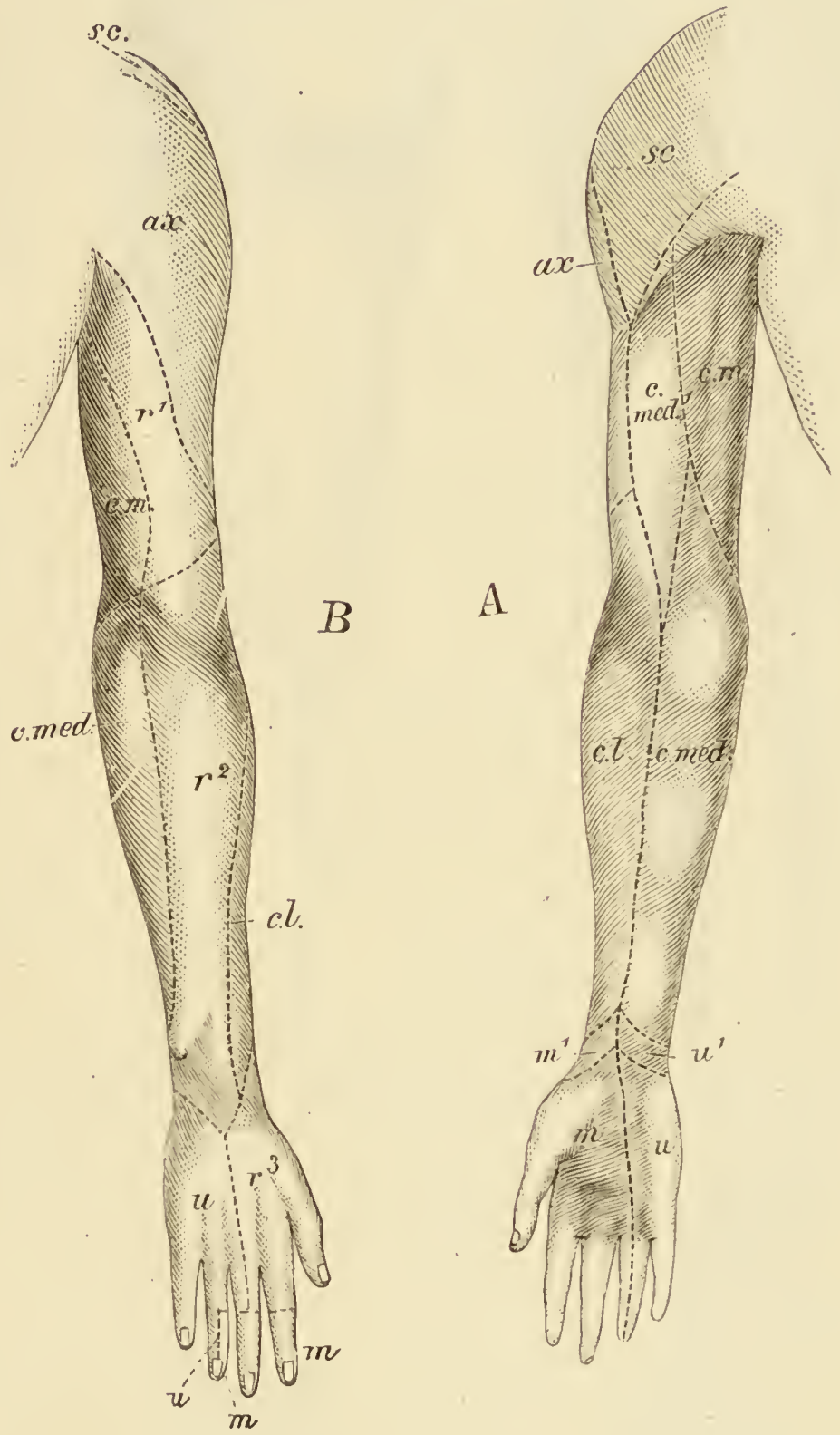

Fig. 549.

Übersicht über die Hautnervenfelder der oberen Extremität.

A volare, B dorsale Seite.

sc Nn. supraclaviculares; *ax* N. axillaris; *c.m* N. cutaneus medialis; *c.med.* N. cutaneus medius; *c.med'* dessen Gebiet am Oberarme; *cl* N. musculo-cutaneus; r^1 oberer, r^2 unterer Hautast des N. radialis; r^3 Radialis am Handrücken; *u* N. ulnaris an der Hand; u^1 dessen Ramus palmaris; *m* N. medianus an der Hand; m^1 dessen Ramus palmaris.

Auf Grund der sorgfältigen Untersuchungen von Zander und Funke am Menschen, sowie von M. Nussbaum am Frosche, welche gezeigt haben, dass längs der hinteren und vorderen Mittellinie feine Hautnerven die Mittellinie überschreiten, liegt Veranlassung vor, ein Gesetz der bilateralen Innervation des medianen Hautgebietes aufzustellen; s. oben S. 508.

Da aber nach denselben Beobachtern an den verschiedenen Hautnervengebieten der gleichen Körperseite dieselbe Erscheinung wiederkehrt, d. h. mehrere Nerven an der Versorgung der einzelnen Hautbezirke im grossen und im kleinen teilnehmen, so erweitert sich jenes Gesetz zum Gesetze der pluripolaren Innervation der Hautbezirke im ganzen.

Was das weitere und feinere Verhalten der Hautnerven in der Haut betrifft, so steigen die durch die Lücken der Innenfläche des Corium eingetretenen Stämmchen unter fortgesetzter Verästelung allmählich gegen das Stratum papillare hinauf und bilden in demselben, unterhalb der Papillen, ein Endgeflecht, an welchem man deutlich tiefere und oberflächlichere Teile unterscheiden kann. Erstere be-

[1]) S. auch C. Hasse, Handatlas der sensiblen und motorischen Gebiete der Hirn- und Rückenmarksnerven (36 Tafeln); Wiesbaden, Bergmann, 1895.

stehen noch aus stärkeren Zweiglein mit weiteren Maschen, letztere aus wenigen Primitivfasern mit engeren Zwischenräumen. In dem feineren Endgeflechte kommen Teilungen der Nervenfasern vor. Aus dem Geflechte erheben sich endlich einzelne oder kleine Bündel von Nervenfasern, um in den Papillen und in der Epidermis zu endigen. Ein anderer Teil der Nerven endigt schon vorher im Unterhautgewebe, sowie an den Haaren, Drüsen, Muskeln und Gefässen der Haut.

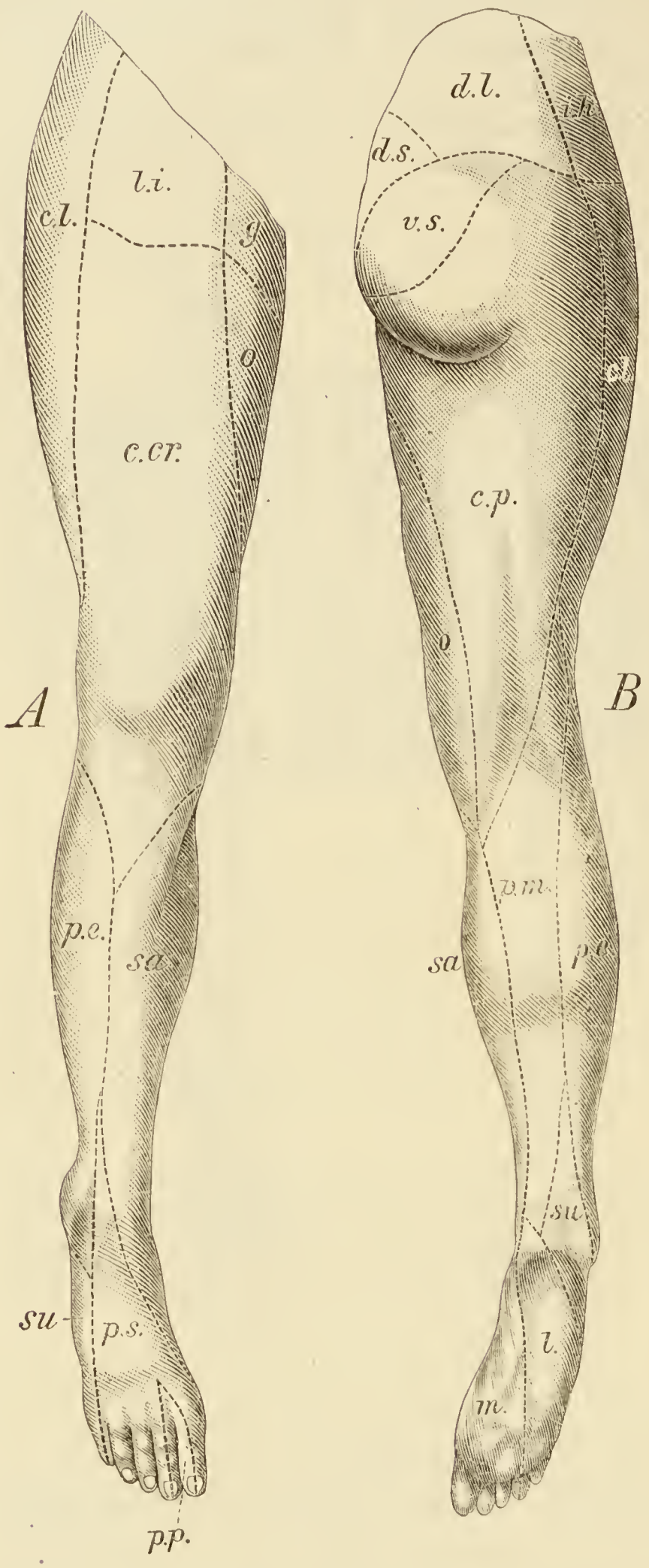

Fig. 550.

In den Stämmchen des Unterhautgewebes beträgt das Kaliber der in weitaus überwiegender Menge markhaltigen Fasern bis 12 μ; in den Endgeflechten dagegen sind sie infolge der Teilungen feiner geworden und messen 2—6 μ.

Mit Ausnahme der an den Drüsen, Muskeln und Gefässen endigenden Nerven haben alle auf die Gefühlsthätigkeit der Haut Bezug, es sind sensible Nerven. Die letzteren lassen sich regional einteilen:

1. in Nerven der Epidermis,
2. in Nerven der Lederhaut,
3. in Nerven der Unterhaut;

oder nach der Endigungsform in Nerven

a) mit freien,

b) mit corpusculären Endigungen.

Wird das Tierreich noch hinzugezogen, so treten zu letzterer noch c) die Nerven mit cellulärer Endigung. Nur an der von den Nn. olfactorii versorgten Riechschleimhaut

Übersicht über die Nervenfelder der Haut der unteren Extremität.

A vordere, B hintere Seite.

In B ist das Gebiet der dorsalen Zweige des Plexus lumbo-sacralis an der Rückseite der Hüfte abgegrenzt, und zwar *d.l.* dorsale Äste der Lumbalnerven (Nn. cutanei clunium lumbales s. superiores); *d.s.* dorsale Äste der Sakralnerven (Nn. cutanei clunium sacrales s. posteriores); *v.s.* Hautgebiet des N. perforans lig. tuberoso-sacrum; *i.h.* N. ilio-hypogastricus; *g* Gebiet des N. ilio-inguinalis bezw. spermaticus externus; *l.i.* N. lumbo-inguinalis; *c.l.* N. cutaneus lateralis; *c.cr* Hautnerven des N. femoralis; *o* N. obturatorius; *c p.* N. cutaneus posterior; *sa* N. saphenus; *p.e* lateraler. *p.m.* hinterer Unterschenkel-Hautast des N. peronaeus; *su* N. suralis; *p.s.* N. peronaeus superficialis; *p.p.* N. peronaeus profundus; *m* N. plantaris medialis; *l* N. plantaris lateralis.

des Menschen, die ihrer Abkunft nach der äusseren Haut angehört, findet sich die Form der cellulären Endigung.

Fig. 551.

a) Die Endigung in der Epidermis.

Nachdem Hoyer den Eintritt von Nervenfasern in das (vordere) Epithel der Hornhaut des Auges entdeckt hatte, gelang es Cohnheim, mit Hilfe einer neuen Methode (Goldchlorid) einen sehr bedeutenden Reichtum dieses Epithels an feinen Nervenfasern nachzuweisen. Hier endigen die Nervenfibrillen

Fig. 552.

Fig. 551. Endigungen der Hautnerven in der Epidermis. Schema.

1 Nervenzelle des Spinalganglion; 2 ihr Fortsatz; 3 peripherer Arm; 4 Endbäumchen im interepithelialen Labyrinthe des Stratum germinativum; 5 centraler Arm; 6 aufsteigender Ast, 7 absteigender Ast im Rückenmarke; 8 sensible Kollateralen. *E* Epidermis.

Fig. 552. Vertikalschnitt der Lippenhaut eines menschlichen Fötus.

E Epithel; *b* Basalzellenlage; *n*, *n* Nerven; *e*, *e* Endverästelung derselben im interepithelialen Labyrinthe. (G. Retzius.)

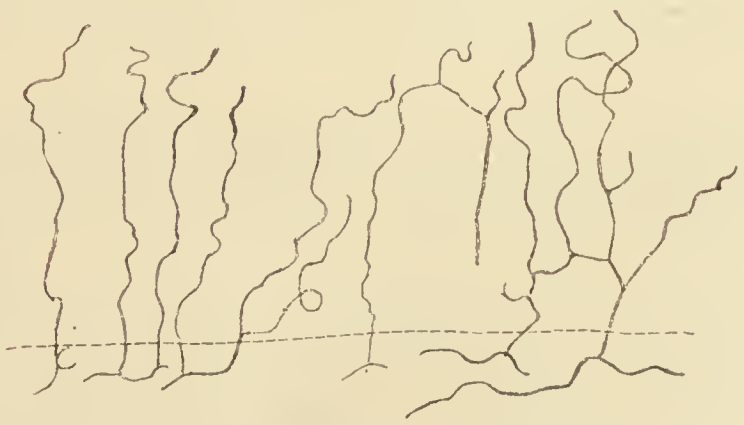

Fig. 553.

Fig. 554.

Fig. 553. Interepitheliale Nervenendigungen in der Plantarhaut der weissen Maus. (Van Gehuchten, La cellule, Tome IX, 1893.)

Fig. 554. Interepitheliale Nervenendigungen in der Lippenhaut der weissen Maus. (Van Gehuchten.)

zwischen den Epithelzellen, intercellulär, im interepithelialen Labyrinthe, mit feinen Endknötchen, Noduli terminales (Merkel, Ranvier). Da das Hornhautepithel nur einen Teil und eine modifizierte Form desjenigen Epithels darstellt, welches den ganzen Körper umschliesst, so musste es nahe liegen, in dem übrigen Epithel ähnliche Nervenendigungen zu erwarten. Daraufhin gerichtete Untersuchungen wurden denn auch reichlich mit Erfolg gekrönt. Nerven in der Epidermis wurden mit der Chlorgoldmethode zuerst von P. Langerhans nachgewiesen und in der Folge von vielen anderen Beobachtern an zahlreichen, insbesondere durch ihr Empfindungsvermögen ausgezeichneten Stellen der Körperhaut bei verschiedenen

Fig. 555.

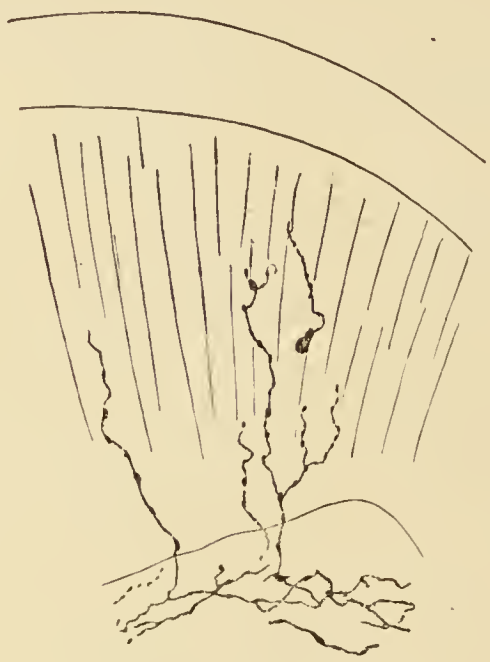

Fig. 556.

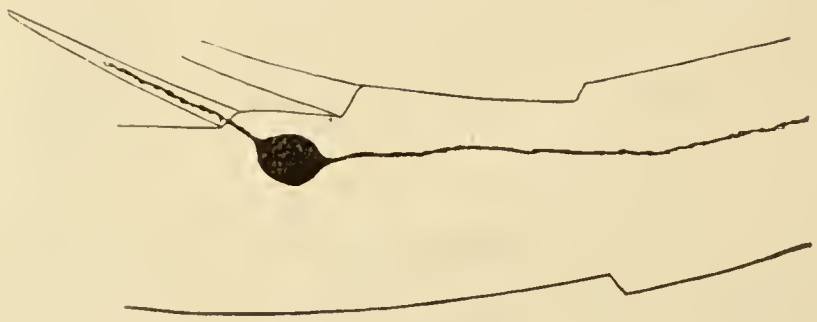

Fig. 557.

Fig. 555. Sensible Nervenendigungen von Nereïs. (G. Retzius, 1895.)

a Antenne; *an* Antennennerv, aus den centralen Fortsätzen der bipolaren Sinneszellen bestehend.

Fig. 556. Von einem Vertikalschnitte aus der Kopfhaut von Nereïs, mit in der Epidermis verzweigt und frei endigenden Nervenfäserchen (G. Retzius, 1895).

Fig. 557. Teil des distalen Endes einer Antenne eines Copepoden, mit einer Sinnesnervenzelle und ihren beiden Fortsätzen. (G. Retzius, 1895.)

Wirbeltierklassen aufgefunden. Doch blieb es der Golgischen Silbermethode und der Ehrlichschen Methylenblaufärbung vorbehalten, die früheren Ergebnisse teils zu sichten, teils sichere und weitreichende neue Aufschlüsse zu Tage zu fördern.

Die markhaltigen Nervenfasern gehen an der Randschicht des Bindegewebes Teilungen ein und treten, mit der Markscheide versehen, bis an die basale Grenze des Epithels heran. Hier verlieren sie die Markscheide, während die Achsencylinder in das Epithel vordringen und dabei intercelluläre Bahnen benützen. Innerhalb des Epithels teilen sich die Achsencylinder mehr oder weniger häufig in ihre letzten Fibrillen und erreichen mit diesen die äussere Grenze des Stratum germinativum, ohne in die Hornschicht überzutreten. Zwischen den Zellen endigen sie frei. Da die Zellen des Stratum germinativum allmählich in die Hornschicht übertreten, so fragt es sich, ob die nervöse Endverzweigung diesen Weg mitmacht,

einem beständigen Längenwachstum unterliegt und an der Hornschicht zerfällt (Ranvier), oder ob die Epithelzellen an der beharrenden nervösen Endverzweigung vorbei ihren Weg nach aussen nehmen.

So verhält sich im Wesentlichen die Nervenendigung in der Epidermis der Haut (und mit gewissen Ausnahmen im Epithel der Schleimhaut) aller Wirbeltiere. Ein ganzer Wald von Achsencylindern und Achsencylinderfibrillen sensibler Nervenfasern breitet sich im interepithelialen Labyrinthe frei aus.

„Aus unserer jetzigen Kenntnis geht," wie Retzius in einer zusammenfassenden Beurteilung des Gegenstandes betont, „hervor, dass bei den Wirbeltieren, von den Cyklostomen aufwärts, in der Körperhaut und in den Schleimhäuten die bei weitem grösste Menge der sensiblen Nervenfasern, ohne Terminalzellen oder sonstige direkte Verbindung mit Zellen, unter mehr oder weniger reicher Verästelung mit freien, in der Regel varikös-knotigen (perlschnurartigen) Endfasern zwischen den Epithelzellen endigen, wobei sie je nach Umständen mehr oder weniger weit hinaus nach der Oberfläche hinlaufen."

Wie verhalten sich die peripheren Endigungen der sensiblen Nervenendigungen im übrigen Tierreiche, von den Cyklostomen abwärts?

Über die Haut des Amphioxus sind noch keine entscheidenden Ergebnisse gewonnen, wohl aber bei einer Reihe von Wirbellosen.

Halten wir uns bloss an die durch die neueren Methoden erhaltenen oder bestätigten Befunde, so ist über die Haut des Lumbricus bereits mitgeteilt worden, dass das Epithel viele sensible Zellen enthält, welche je einen feinen Fortsatz, eine Nervenfaser, nach dem Bauchstrange schicken, wo dieselbe unter geringer, aber typischer Verästelung ohne unmittelbaren Zusammenhang mit anderen Zellen, frei endet (Fig. 258). Diese Sinneszellen sind als Nervenzellen, die Oberhaut des Lumbricus als ein echtes Neuro-Epithel zu betrachten. Ebenfalls ist bereits mitgeteilt, dass neben dieser cellulären Endigung in der Haut der Lumbricinen u. s. w. eine reiche, freie Endigung sensibler Nervenfasern vorhanden ist. Letztere sind ein einfach sensibler, die celluläre Endigung ein besonderer Sinnesapparat. Die Hautnervenzellen und die mit ihnen zusammenhängenden Einrichtungen sind in phylogenetischem Sinne zugleich vielleicht als auf niedriger Stufe gebliebene Vorkommnisse anzusehen. S. G. Retzius, Die Smirnowschen freien Nervenendigungen im Epithel des Regenwurmes. Anat. Anz. X, 3, 4.

Bei anderen Würmern, z. B. Nereïs (Polychäten) liegen nach den schönen Beobachtungen von Retzius die Verhältnisse ähnlich; doch befindet sich von den Nervenzellen der Haut nur ein Teil in der Epidermis, ein anderer sub-epidermal im Bindegewebe. Bei den Mollusken (Limaceen) fand derselbe Forscher die Sinneszellen ganz unter dem Hautepithel gelegen; es sind bipolare Nervenzellen, deren peripherer Fortsatz eine besondere Ausbildung erfahren hat und daher früher leicht für die eigentliche Sinneszelle gehalten werden konnte. Auch bei den Artikulaten wurden überall bipolare, unter der Hypodermis belegene Sinneszellen gesehen, deren feiner centraler Fortsatz die centralen Ganglien aufsucht, während der periphere Fortsatz z. B. zu einem Sinneshaare zieht, an dessen Spitze er unverzweigt endigt.

Bei den Wirbeltieren sind die sensiblen Zellen (der Haut) weit centralwärts gerückt wahrzunehmen, es sind die Spinalganglienzellen; ihr peripherer Fortsatz (wahrscheinlich ein Dendrit) ist sehr lang ausgezogen und endet mit einem Endbäumchen im Epithel. Nicht alle sensiblen Nervenfasern der Haut endigen im Epithel; ein anderer Teil, wie gleich zu zeigen ist, endigt in der Leder- und Fetthaut.

Die Hautnervenzellen des Lumbricus, sowie die bei Polychäten, Mollusken u.s.w. gemachten Beobachtungen rufen Befunde an Wirbeltieren in Erinnerung, welche mittels der früheren Methoden erzielt, als cellulare Nervenendigung gedeutet worden waren. Es sind dies besonders die sog. Langerhansschen Zellen der Oberhaut und die Tastzellen von Merkel, die in den tiefen Schichten der Epidermis, aber auch in der Lederhaut sich verbreiten sollen. Indessen sind die Langerhansschen Zellen nach der Auffassung der Meisten nichts anderes als Wanderzellen, oder auch besonders gestaltete Epidermiszellen; hinsichtlich der Merkelschen Zellen, deren Vorkommen von den hervorragendsten Forschern bestätigt worden ist, steht eine endgültige Entscheidung noch aus; doch ist es wahrscheinlich geworden, dass die Tastzellen Epidermiszellen sind, an welche sich freie Nervenenden in Form von Scheibchen nur anlegen.

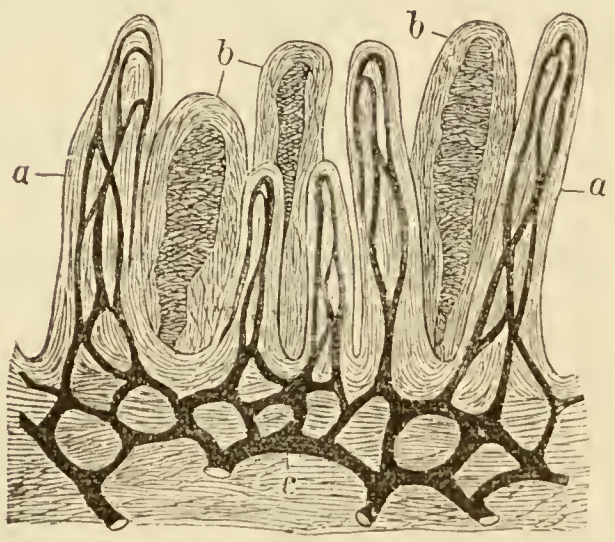

Fig. 558.

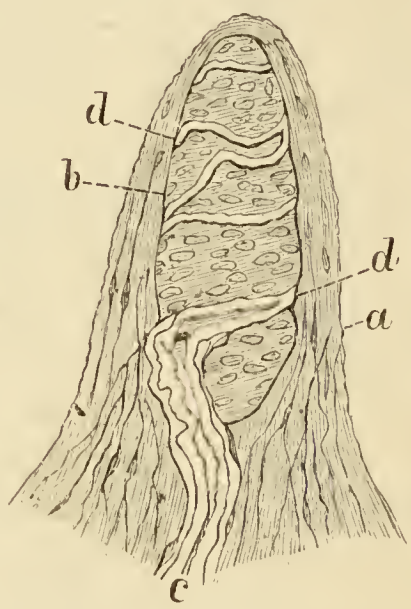

Fig. 559.

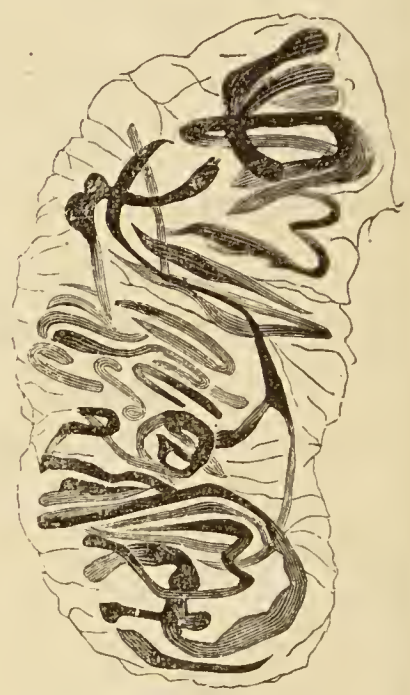

Fig. 560.

Fig. 558. Gefäss- und Tastpapillen der Haut des Zeigefingers. $^{200}/_{1}$.

a, *a* Gefässpapillen; *b*, *b* Tastpapillen mit Tastkörperchen; *c* Gefässnetz an der Basis der Papillen.

Fig. 559. Tastpapille mit Essigsäure behandelt. (v. Kölliker.) $^{350}/_{1}$.

a Bindegewebe der Papille mit elastischen Fasern; *b* Tastkörperchen; *c* zwei in die Papille eintretende markhaltige Nervenfasern; *d* ihre Windungen.

Fig. 560. Tastkörperchen der menschlichen Fingerhaut. (E. Fischer und W. Flemming.) Durch Chlorgold gefärbt. Man erkennt den gewundenen Verlauf, sowie Teilungen der dunkel gefärbten, innerhalb des Körperchens befindlichen Nervenfasern.

Das Vorkommen von in der Epidermis des Frosches kürzlich von Eberth und Bunge angenommenen verästelten „Nervenzellen“ kann durch die Untersuchungen von van Gehuchten und von Retzius als widerlegt betrachtet werden.

An der Grenze der Lederhaut gegen die Epidermis von Säugetieren hat Szymonowicz freie dendritische Endigungen von Nervenfasern aufgefunden, welche dicht an der Basalhaut aufhören.

b) Die korpuskuläre Endigung.

Die hierher gehörigen Terminalkörperchen sind 1. die Meissnerschen Tastkörperchen, 2. die Krauseschen Endkolben, 3. die Ruffinischen Körperchen, 4. die Vater-Pacinischen Körperchen, 5. die Körperchen mit Fadenapparat.

1. Die Meissnerschen Tastkörperchen, Corpuscula tactus.

Sie wurden im J. 1852 von Meissner entdeckt, haben in den Papillen des Corpus papillare, meist in der Spitze derselben, ihre Lage und kommen in grosser

Anzahl an der Volarseite der Finger und Zehen, der Hand und des Fusses vor. An behaarten Hautstrecken sind sie seltener, spärlich auch am Rücken der Finger und Zehen, der Hand und des Fusses. Vereinzelt finden sie sich in der Haut der Brustwarze, am freien Rande der Augenlider, im Nagelbette, im Lippenrot, in der Zungenspitze, in der Clitoris.

Bei einem erwachsenen Manne fand Meissner auf 1 qmm Haut an der Volarseite des Endgliedes des Zeigefingers ungefähr 23 Tastkörperchen; am zweiten Gliede 9, am ersten Gliede 3; in der volaren Haut über dem Metacarpus digiti V 1—2; auf der Plantarseite des Endgliedes der grossen Zehe 7, in der Mitte der Planta pedis 1—2. Auf der Volarseite des Vorderarmes kommt durchschnittlich erst auf 35 qmm 1 Tastkörperchen.

Den Affen kommen Tastkörperchen an den gleichen Hautstellen zu wie dem Menschen. Auch an einer haarlosen Stelle des Greifschwanzes von Ateles sind sie gefunden. Nach Merkel sind sie auch in der Sohlen- und Zehenhaut der Maus und Ratte vorhanden.

Die Gestalt der Tastkörperchen ist ellipsoidisch; in der Vola manus sind sie 110—116 μ lang, 45—60 μ breit und dick. Nicht jede Papille enthält ein Tastkörperchen; man unterscheidet daher Nerven- oder Tast- und Gefässpapillen. Am Endgliede des Zeigefingers fand Meissner auf 400 Papillen 108 Tastpapillen.

Ein Tastkörperchen besteht aus einer dünnen, glashellen, kernhaltigen Bindegewebshülle, einem eigentümlich beschaffenen Innenkolben und aus den zutretenden Nervenfasern.

Die Perineuralscheide der Nervenfasern geht in die Hülle unmittelbar über. Die zutretenden Nervenfasern (1—4) sind markhaltig, teilen sich auf dem Wege zu dem Tastkörperchen, treten an den inneren Pol desselben und beschreiben nicht selten ausserhalb und später innerhalb der Hülle spiralige Windungen, wobei das Mark anfangs noch vorhanden ist und neue Teilungen der Fasern erfolgen.

Der weiche Innenkolben besteht aus einer gallertartigen Masse, an deren Peripherie noch Bindegewebszellen, Kolbenzellen, zu liegen scheinen. In der ganzen Ausdehnung des Innenkolbens findet die Endverzweigung der eingetretenen Achsencylinder ihre Lage in der Weise, dass die Achsencylinder sich spiralig winden, auf ihrem Wege sich teilen und viele Seitenäste abgeben, welche selbst wieder gewunden verlaufen können. Die gesamte Endverzweigung ist reichlich mit Varikositäten versehen. Die Enden der terminalen Fibrillen sind wahrscheinlich mit kleinen Endknöpfchen ausgestattet.

Doch herrschen hierüber noch verschiedene Meinungen. So trat in einer bezüglichen Arbeit auf Grund von Methylenblaufärbung A. S. Dogiel [1]) für schlingenförmige Endigungen der terminalen Fibrillen ein. Sollten sie thatsächlich vorhanden sein, so wären sie sicher sekundärer Bildung. In dem sich entwickelnden Tastkörperchen sind die Endzweige des Achsencylinders von jugendlichem Bindegewebe umgeben (Ranvier). Die spiraligen Windungen erklären sich aus dem fortgesetzten Längenwachstum der Faser in beengtem Raume.

2. und 3. Endkolben und Genitalnervenkörperchen (Krause).

Beide Formen stehen den zuvor beschriebenen Tastkörperchen so nahe, dass sich wesentliche Unterschiede nicht angeben lassen. Die Genitalnervenkörperchen sind verwickeltere, meist auch grössere Formen von Endkolben in den Schleimhäuten der äusseren Genitalien und werden daher auch Genital-Endkolben ge-

---

[1]) Die Nervenendigungen im Meissnerschen Tastkörperchen; Internat. Monatsschrift 1892, H. 2. Die Nervenendigungen in der Haut der äusseren Genitalorgane des Menschen. Arch. f. mikrosk. Anat. 1893, Bd. 41, H. 4.

nannt; besonders reichlich sind sie in der Clitoris und Glans penis und erstrecken ihre Ausbreitung von der Papillenbasis bis in die Submukosa, d. h. sie liegen in tieferen Schichten der Schleimhaut. Ähnlich gebaute, in den Papillen oder den Papillen näher gelegene Körperchen werden auch, im Gegensatze zu den tieferen Genitalnervenkörperchen, Endkolben der Genitalien genannt. In den Papillen gelegene längliche Formen stellen endlich die Tastkörperchen der Genitalien dar. Man kann hiernach auch die Ansicht vertreten, dass infolge reicher Ausstattung mit Nerven Terminalkörperchen wesentlich gleicher Art in verschiedenen Etagen sich gelagert finden.

Beim Menschen sind die Körperchen kugelig oder ellipsoid, von 0,15—0,2 mm l. D. Einschnürungen können die Form beeinflussen und bohnen-, kleeblatt-, maulbeerförmige Körperchen hervorbringen. Etwas Ähnliches kommt, wenn auch seltener, bei den Tastkörperchen vor.

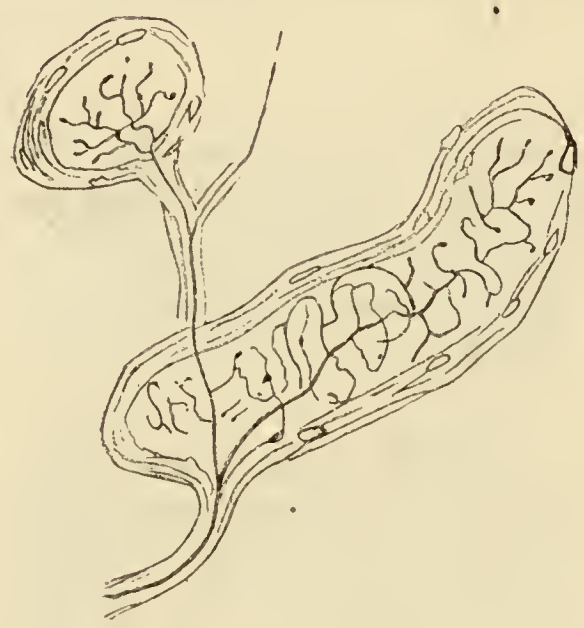

Fig. 561.

Nervenendigungen in den Genitalnervenkörperchen des Kaninchens. (G. Retzius. Internat. Monatschrift. 1890.)

Die übrigen Endkolben kommen in der Conjunctiva oculi, in der Regio respiratoria der Nasenschleimhaut, in der Schleimhaut der Mundhöhle, besonders in den Zungenpapillen, in der Haut der Lippen, in der Epiglottis, der Pars analis recti vor. Sie gehören den oberflächlichen Bindegewebsschichten der Schleimhaut an und stimmen hierin mit den Tastkörperchen der Haut überein. Am besten studiert sind diejenigen der Conjunctiva bulbi, an deren aufgeworfenem Cornealrande sie am häufigsten vertreten sind. Diejenigen des Menschen sind annähernd rund, gleich denjenigen der Affen, und haben 22—98 μ Durchmesser; die der übrigen Säuger sind meist von ansehnlicher Länge.

Die Hülle der beiderlei Körperchen besteht aus perineuralen Häutchen, wie bei den Tastkörperchen. Der Innenkolben aus einer gallertartigen Masse, in deren Peripherie Bindegewebszellen zu liegen scheinen. Die einzelne oder mehrfach zutretende markhaltige Nervenfaser verliert vor dem Eintritte in den Innenkolben ihr Mark und verästelt sich im Inneren in reichster Weise, so dass die Endverzweigung den ganzen Innenkolben fast erfüllt. Auch hier tritt Dogiel für Schlingenbildung ein, während Retzius[1]), mit gleicher Methode arbeitend, einer freien Endigung der terminalen Fibrillen in Endknöpfchen das Wort spricht.

Noch in anderer Hinsicht weicht Dogiel von der herrschenden Anschauung ab und gelangt zu verwickelteren Befunden, wie das Schema Fig. 562 zeigt. Bei allen drei Arten von Terminalkörperchen in der Haut der äusseren Geschlechtsorgane treten die Achsencylinder der markhaltigen Nervenfasern in den Innenkolben, teilen sich vielfach und gehen schliesslich in ein System miteinander verbundener Schlingen oder in ein dichtes Netzwerk über. Hinsichtlich der Anzahl und Verteilung nehmen die Genitalnervenkörperchen die erste Stelle ein, dann folgen die Tastkörperchen und die Endkolben. Fast alle Terminalkörperchen haben ferner den Umstand miteinander gemein, dass von dem Nervenapparate der Körperchen eines jeden Typus sich eine gewisse Anzahl Nervenfäden absondert, von welchen die einen in das Epithel eindringen und mit knopfförmigen Anschwellungen endigen, während die anderen Fäden zur gemeinschaftlichen Verbindung der Endapparate des betreffenden Typus von Körperchen dienen.

---

[1]) Über die Endigungsweise der Genitalnervenkörperchen des Kaninchens. Internationale Monatsschrift 1890, H. 8.

Ein Teil der markhaltigen Nervenfasern der Haut der äusseren Genitalien endigt in den genannten Endapparaten; ein anderer Teil dringt mit Verlust des Markes in das Epithel ein und zerfällt hier in ein die Epithelzellen umspinnendes feinmaschiges Nervennetz; eine Anzahl von Ästchen aber endigt mit knopfförmigen Anschwellungen.

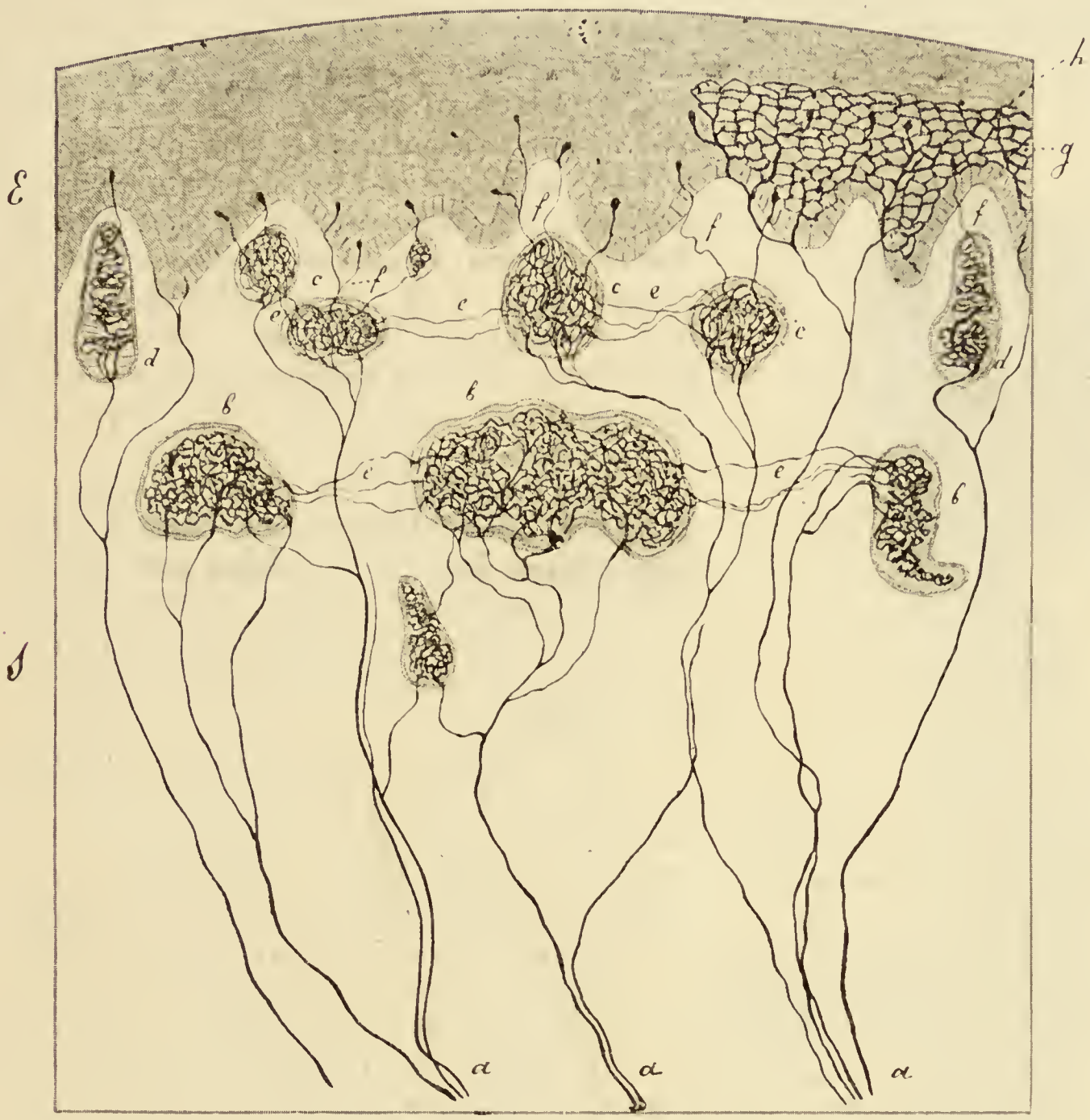

Fig. 562.

Schema der Endigungen der sensiblen Nerven in der Haut der äusseren Geschlechtsorgane. (A. S. Dogiel.)

a Nervenfasern; *b* Genitalnervenkörperchen; *c* Nervenendkörperchen (Endkolben, W. Krause); *d* Meissner sche Körperchen; *e* Nervenfäden, welche die Nervenendapparate verbinden; *f* intraepitheliale Nervenfäden; *g* intraepitheliales Nervennetz; *h* Nervenfäden, welche mit knopfförmigen Verdickungen endigen; *N* Epithelium; *S* Corium.

Die Hautnerven sind nicht alle markhaltiger Art; die marklosen Fasern der Haut verlaufen nach Dogiel in den Stämmchen der markhaltigen oder gesondert. Schliesslich sondern sich auch die ersteren und bilden mit den letzteren in den tiefen lockeren Schichten der Haut ein feinmaschiges Geflecht. Von diesem Geflechte gehen zweierlei Ästchen aus: solche zu den Gefässen, solche zum Epithel. Die letzteren bilden zuvor ein reichhaltiges subepitheliales Geflecht. Die von ihm ausgehenden peripheren Fäden dringen in die tieferen Schichten des Epithels ein und beteiligen sich an der Bildung des schon erwähnten interepithelialen Nervennetzes. Zu dem Gefässgeflechte gelangen auch einzelne markhaltige Nervenfasern.

In der Beurteilung der genannten drei Arten von Terminalapparaten spielten und spielen noch jetzt eine gewisse Rolle die einfacher gestalteten Grandryschen

Körperchen der Vögel. Sie wurden von Grandry in der Schnabelhaut und der Zunge der Lamellirostres, zuerst der Gans und der Ente, aufgefunden. 67 μ lang, 45 μ breit, liegen diese Körperchen im Bindegewebe der genannten Organe, nahe dem deckenden Epithel. Sie stellen mit einer bindegewebigen Hülle versehene Bläschen dar, welche meist aus zwei halbkugeligen, blasigen, hellen Zellen, den Deckzellen bestehen, zwischen deren ebenen, einander zugewendeten Flächen die Endausbreitung der zuführenden markhaltigen Nervenfasern gelegen ist. Diese Endausbreitung, Tastscheibe, Endscheibe, ist eine kreisförmige dünne Platte, in welche der eintretende Achsencylinder sich fortsetzt. Sie entspricht entweder einer Summe von ring- oder plattenförmig angeordneten Endknöpfchen anderer Terminalfasern, was das wahrscheinlichere; oder kommt nach A. S. Dogiel[1]) dadurch zu stande, dass der eintretende Achsencylinder sich gabelt und die beiden Äste in entgegengesetzter Richtung die Peripherie der Tastscheibe umkreisen, wodurch eine Endschlinge zu stande kommen würde.

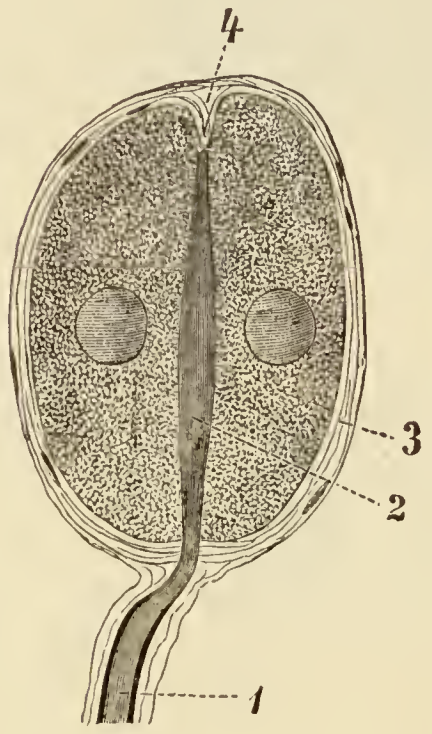

Fig. 563.

Grandrysches Körperchen (Zellenendkolben) aus der Entenzunge. Nach Behandlung mit Überosmiumsäure. (Key und Retzius.) $^{500}/_{1}$.

1 Eintretende markhaltige Nervenfaser; 2 Endscheibe der Nervenfaser; 3 Hülle des Körperchens mit Kernen, bei 4 mit einspringendem Scheibenring. Die Endscheibe der Nervenfaser ist jederseits von einer grossen, mit rundem Kern versehenen Zelle bedeckt.

Die Tastscheibe hat nicht ganz die Ausdehnung der Deck- oder Pufferzellen, sondern lässt einen ringförmigen Saum frei, welcher von einem Fortsatze der bindegewebigen Scheide, dem Scheidenringe von Hesse, eingenommen wird. Die Pufferzellen und mit ihnen die Tastscheibe liegen konstant parallel zur Oberfläche.

Es giebt auch zusammengesetztere Grandrysche Körperchen von drei und mehr säulenförmig gelagerten Pufferzellen, mit entsprechend vermehrten Tastscheiben oder Tastringen. Solche wurden früher als Formen betrachtet, auf deren Bau die Tastkörperchen der Säuger am besten zu beziehen seien. Es kann aber auch die Zahl der Pufferzellen auf eins herabsinken; an der Unterfläche der einzelnen Pufferzelle verbreitet sich alsdann die kleine Tastscheibe. Man erkennt, dass hierdurch die Tastzellen Merkels ein Vorbild erhalten. Bezüglich der Qualität der Pufferzellen können Zweifel bestehen; man könnte dieselben als Bindegewebszellen betrachten, welche unter dem Einflusse des hervortretenden Achsencylinders in besonderer Weise sich gestaltet haben; oder es sind in das Bindegewebe eingewanderte Epidermiszellen, welche ebenfalls unter dem Einflusse der anlangenden Nervenfaser sich umgestaltet haben. Für letztere Ansicht sprechen die neuesten Beobachtungen.

Tastkörperchenähnliche Gebilde kommen auch den Batrachiern zu, wo sie von Leydig zuerst in den Papillen der Daumenwarze männlicher Frösche aufgefunden worden sind (Leydigsche Körperchen); ferner den Knochenfischen (Brocksche Körperchen).

4. Ruffinische Körperchen.

Im subcutanen Gewebe der Finger, an der Grenze der Cutis und Subcutis kommen nach dem Funde von Ruffini längliche, ziemlich grosse (0,25—1,35 mm lange) Endkörperchen vor, die an Zahl ungefähr den Vater-Pacinischen Körperchen gleichkommen. Die markhaltige Nervenfaser tritt an der Seite oder vom

[1]) Die Nervenendigung in Tastkörperchen. Arch. f. Anat. u. Phys. 1891.

unteren Ende an das Körperchen und teilt sich im Inneren in zahlreiche variköse Äste, die miteinander Anastomosen bilden und schliesslich frei mit kleinen Knöpfchen endigen. Eine starke bindegewebige Hülle bekleidet den Apparat; der keine Gefässe besitzt. Auch beim Hunde, der Katze und den Affen sind nach den Beobachtungen von Sfameni die Ruffinischen Körperchen vorhanden (Pusquale Sfameni, Recherches comparatives sur les organes nerveux terminaux de Ruffini, Anat. Anz. IX, 1893); A. Ruffini, sur un nouvel organe nerveux terminal etc.; Journal de l'anatomie et de la physiol., 1896.

5. Vater-Pacinische Körperchen.

Im J. 1741 von A. Vater entdeckt, 1824 von Pacini wiedergefunden. Sie

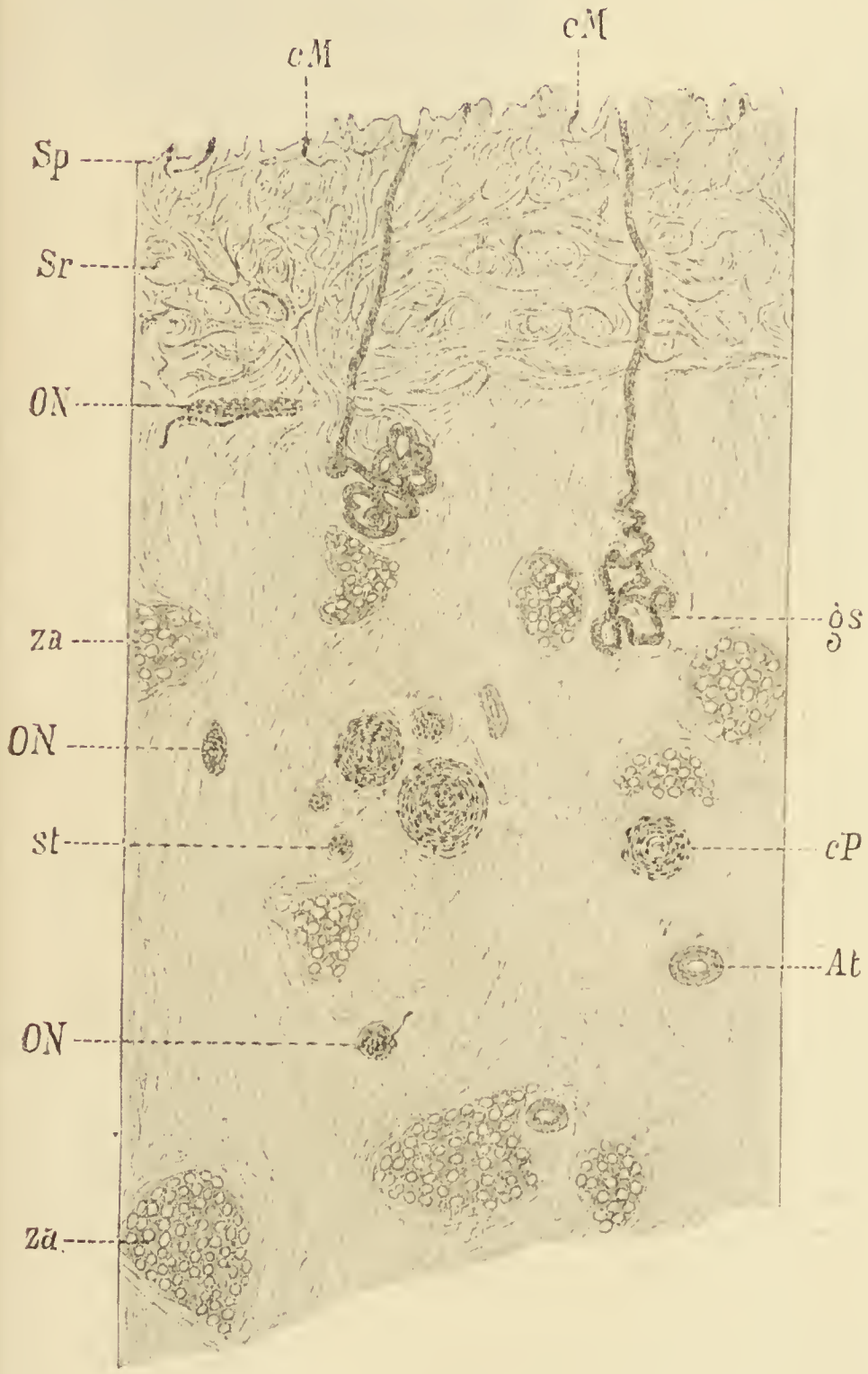

Fig. 564.

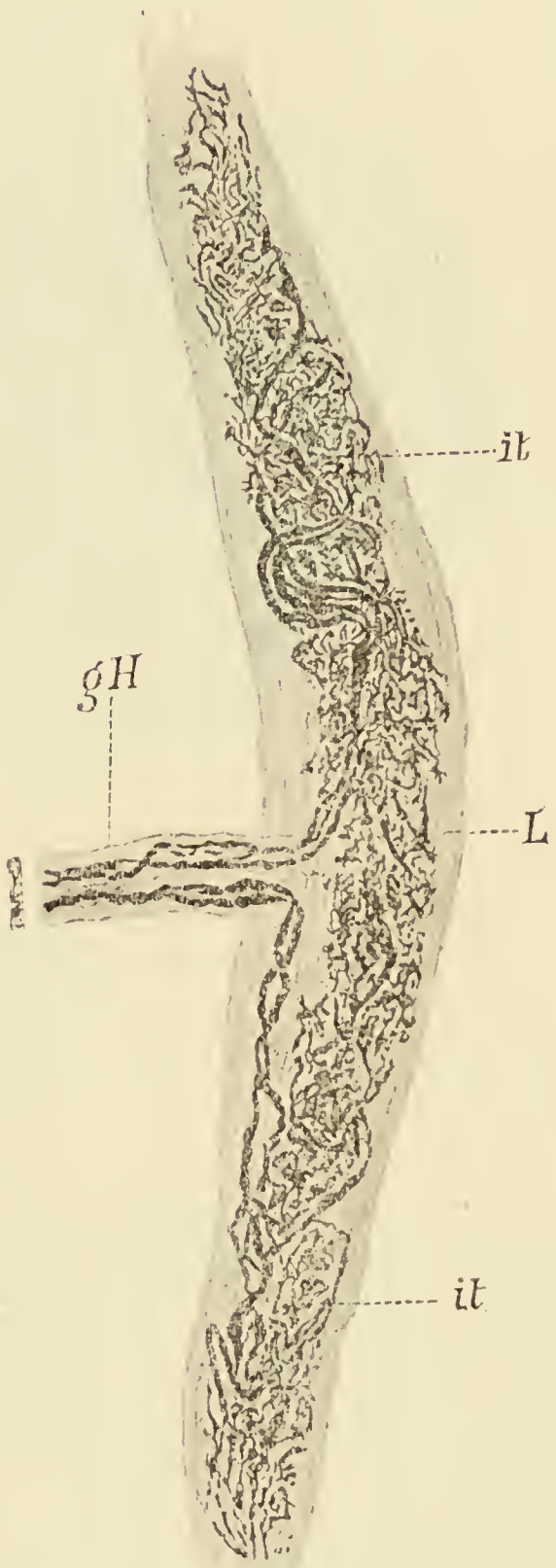

Fig. 565.

Fig. 564. Halbschematischer Schnitt der Haut der Fingerbeere, um die Topographie der Ruffinischen Körperchen zu zeigen. Goldchlorid.

Sp Stratum papillare; *Sr* Stratum reticulare; *ON* Ruffinische Körperchen; *st* Nervenstämmchen im Querschnitte; *Za* Fettträubchen; *cM* Meissnersche Körperchen; *cP* Vater-Pacinische Körperchen; *gs* Schweissdrüsen; *At* Arterienquerschnitte.

Fig. 565. Ruffinisches Körperchen. $^{175}/_{1}$.

gH Henlesche Scheide der bereits geteilten Nervenfaser; *it* terminaler Fibrillenbusch; *L* bindegewebige Grundlage des Körperchens.

sind die grössten Formen der Terminalkörperchen, haben ellipsoide Gestalt und stehen an einem der Pole mit einer markhaltigen Nervenfaser und ihren Scheiden in Verbindung. Die grösseren Körperchen sind 2—3 mm lang, 1—2 mm dick; die kleinsten sind nur 0,2—0,8 mm lang. Ihre Verbreitung im Körper ist eine sehr ausgedehnte, um so mehr, als sie nicht bloss in der Haut und Schleimhaut, sondern auch in der Tiefe des Körpers in grosser Menge vorkommen. So kann man oberflächliche und tiefe Lagerstätten unterscheiden.

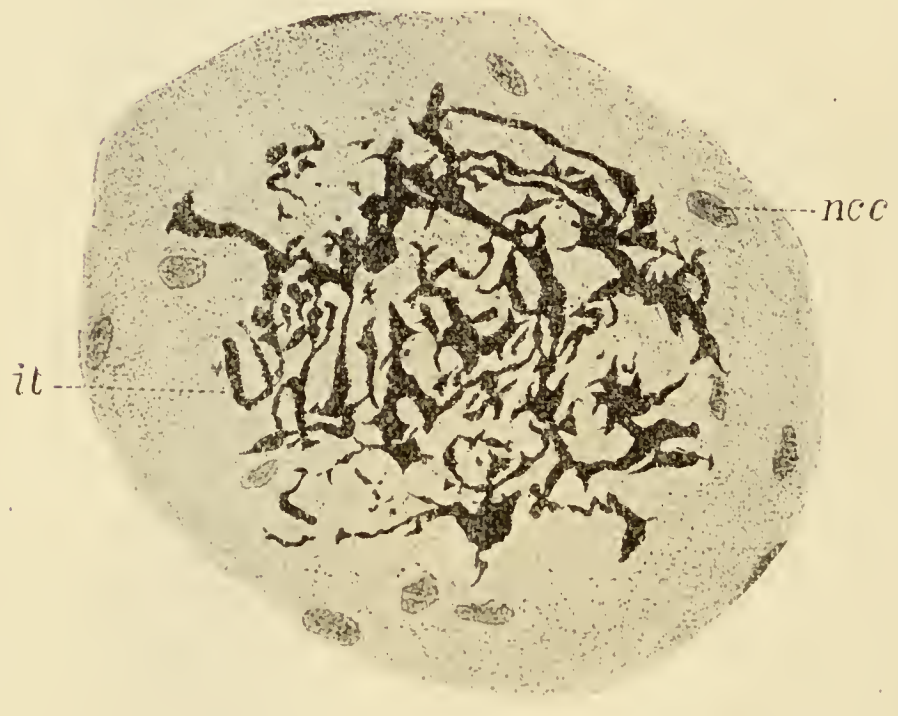

Fig. 566. Fig. 567.

Fig. 566. Ruffinisches Körperchen im Querschnitte. $^{900}/_{1}$.
ncc Kerne der bindegewebigen Grundlage.

Fig. 567. Endkolben (Golgi-Mazzonisches Körperchen) des Stratum subcutaneum der Fingerbeere. $^{400}/_{1}$. (564—567 von A. Ruffini.)

a) Die oberflächlich gelegenen nehmen das Unterhautbindegewebe ein und finden sich vor allem im Gebiete der volaren Finger- und Zehennerven, sowie an den Nerven des Handtellers und der Fusssohle. Nach Herbst kommen an der ganzen Hand gegen 608 solcher Körperchen vor. Sie fehlen dem Hand- und Fussrücken nicht, doch sind sie hier spärlich und klein. Ferner sind sie gefunden an den Hautnerven des Armes und Halses, an den Nerven der männlichen Brustwarze (4—5, W. Krause), unter der weiblichen Brustdrüse (Langer); am N. dorsalis penis et clitoridis, an den Labia majora, dem Mons veneris; an den vier zuletzt genannten Orten über 100 auf einer Seite (Schweigger-Seidel, Rauber); im Funiculus spermaticus, ausserhalb der Tunica cremasterica desselben (Rauber); im Unterhautgewebe des Scrotum, teilweise umflochten von den Bündeln der Tunica dartos, gegen 50 (Rauber); im subkutanen Lager des Dammes, 5 auf einer Seite; im perianalen Fettlager, 5 auf einer Seite (Rauber)[1]).

b) Die tiefgelegenen Vater-Pacinischen Körperchen kommen an sehr ver-

[1]) Nach neueren nicht veröffentlichten Beobachtungen. Vergleiche über die Verbreitung der Vater-Pacinischen Körperchen mit neuen Befunden: J. Hartenstein: Die topographische Verbreitung der Vaterschen Körperchen beim Menschen. Dorpat 1889.

schiedenen Stellen vor. Zerstreute tiefe Fundplätze sind *α*) das Gebiet des Plexus coeliacus; hier sind sie besonders an Zweigen des Plexus lienalis und mesentericus superior, am zahlreichsten in dem hinter dem Pankreas befindlichen Bindegewebe vorhanden (Genersich). Seit längerer Zeit sind die entsprechenden Körperchen im Mesenterium der Katze bekannt (Lacauchie, Henle und Kölliker); auch im Pankreas der Katze und im Mesokolon des Kaninchens sind sie beobachtet; *β*) am N. phrenicus des Menschen, während seines Verlaufes zwischen

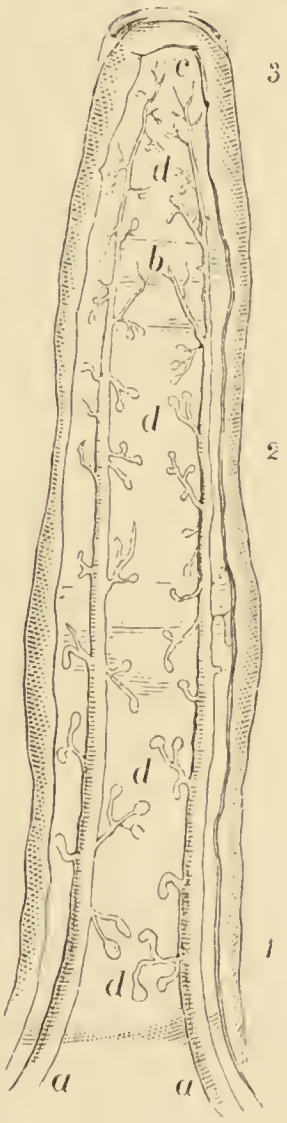

Fig. 568.

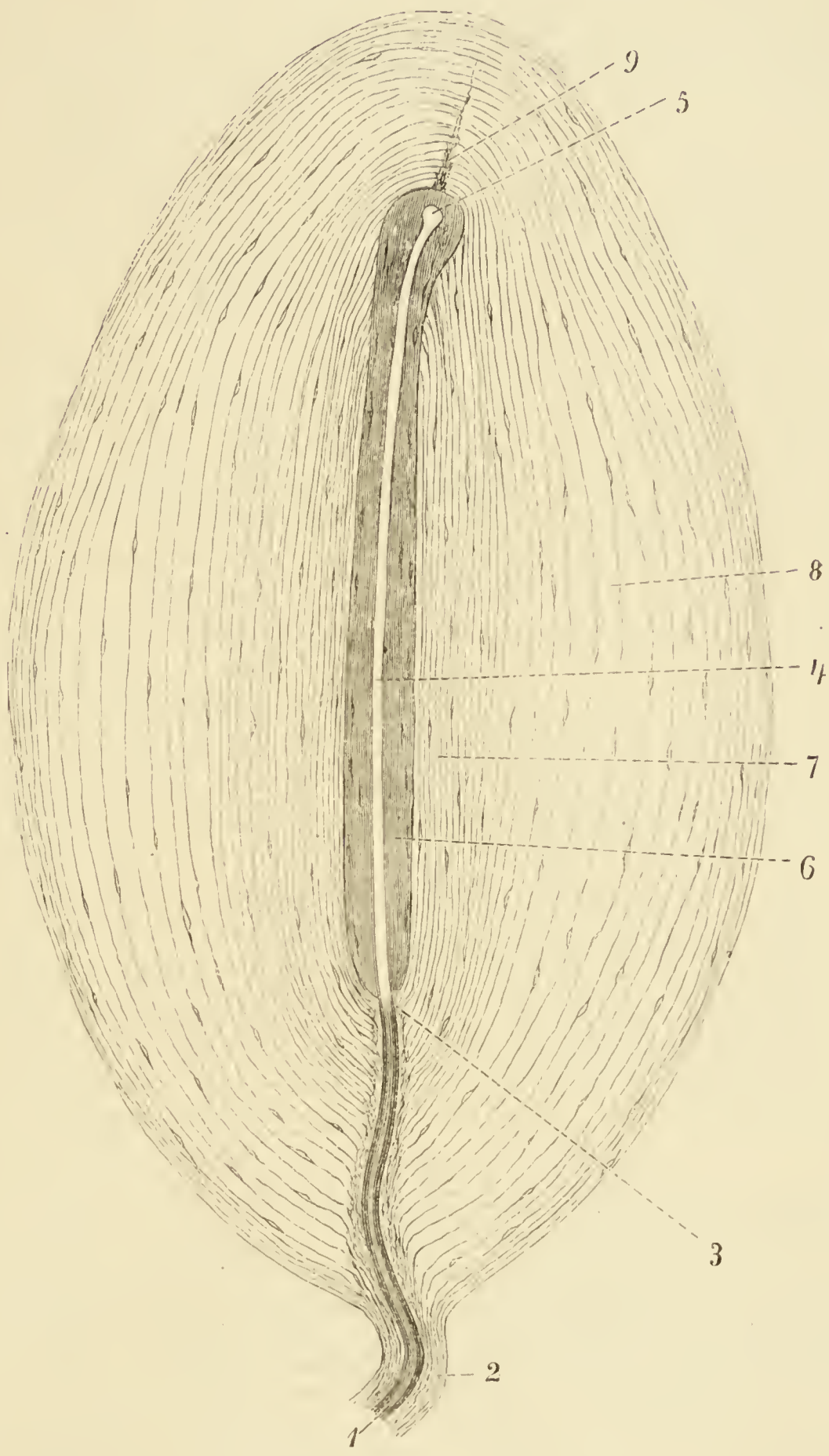

Fig. 569.

Fig. 568. Nerven der Volarfläche des Zeigefingers mit Vater-Pacinischen Körperchen. *a* Stämme; *b* seitliche, *c* End-Zweige der Digitalnerven; *d*, *d*, *d* Vatersche Körperchen; 1 erste, 2 zweite, 3 dritte Phalanx.

Fig. 569. Vater-Pacinisches Körperchen aus dem Mesenterium der Katze. $^{45}/_{1}$.
1 eintretende markhaltige Nervenfaser; 2 ihr Perineurium; 3 Übergang der markhaltigen Nervenfaser in den blassen Achsencylinder 4; 5 Endkopf; 6 Innenkolben; 7 innere, 8 äussere Kapsel-Linien; 9 Ligamentum interlamellare.

der Pleura und dem Perikardium (Rauber); *γ*) am N. infraorbitalis (Hyrtl); *δ*) an Interkostalnerven (Cruveilhier); *ε*) am N. pudendus (Kölliker); *ζ*) an

den Corpora cavernosa penis (Klein); η) an der Prostata; ϑ) in der Umgebung des Glomus coccygeum (Luschka); ι) an der A. femoralis (W. Krause); $\varkappa$) an anderen Blutgefässen (Thoma); in der Nähe des Ganglion geniculi (W. Krause).

Ein mehr einheitliches tiefes Lager bildet das arthro-periostale Stratum, welches dem subkutanen an Reichhaltigkeit nichts nachgiebt und mehrere Tausende von Körperchen umfasst (Rauber). Schon Cruveilhier hat an Gelenknerven Vater-Pacinische Körperchen gefunden; ferner haben Henle und Kölliker an Gelenknerven und Knochennerven solche Körperchen beobachtet. Ihr Sitz ist teils im Perioste, teils in und an den fibrösen Kapseln der Gelenke, sowie an den accessorischen Bändern; ferner an den fibrösen Hüllen und Scheidewänden der Körpermuskeln, hier und da selbst im Muskelfleische.

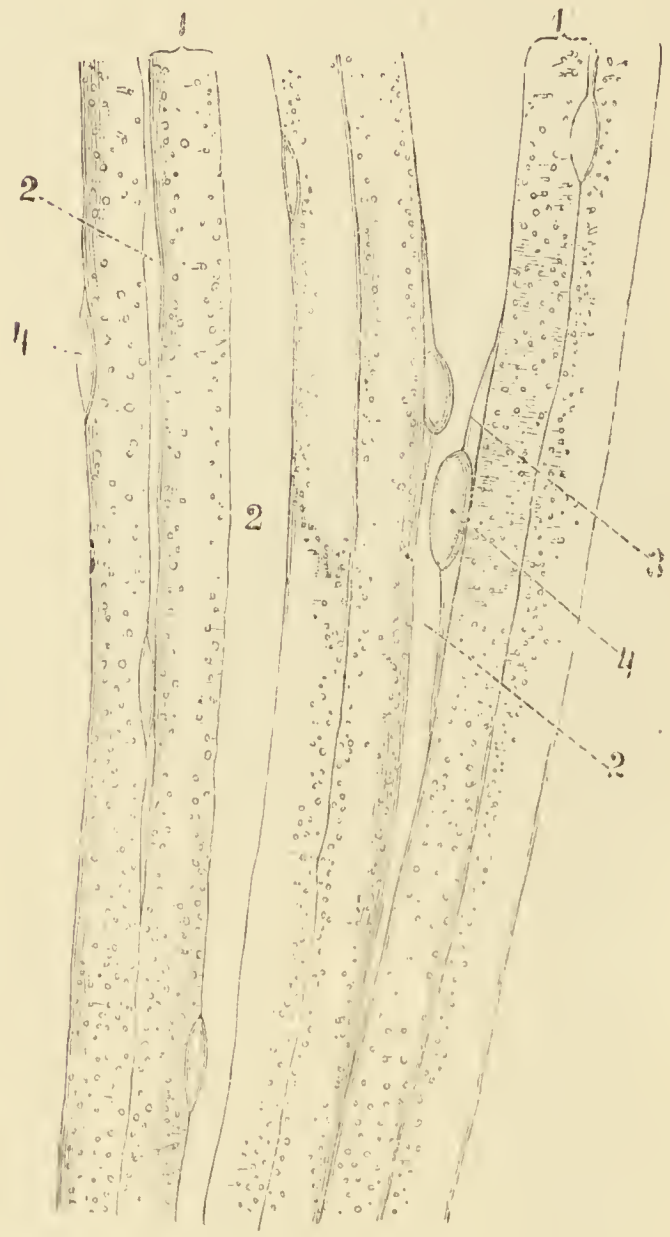

Fig. 570.

Kapseln eines Pacinischen Körperchens vom Menschen im optischen Längsschnitt. (Key und Retzius.)

1 Kapsel mit optischen Querschnitten intrakapsulärer Fibrillen; 2, 2 Spalträume zwischen zwei Kapseln, also innerhalb einer Kapsellinie; 3 Endothelhäutchen; 4, 4 deren Kerne.

An den Muskeln und an den Gelenken (Synovialkapseln) kommen noch andere sensible Nervenendigungen vor, dort die Rolletschen Nervenschollen und Golgischen Sehnenspindeln, hier die Gelenknervenkörperchen (Rauber, W. Krause); letzteres sind Gebilde, welche mit den Endkolben Verwandtschaft besitzen, sich jedoch durch grösseren Reichtum an Bindegewebskernen auszeichnen. Die beiden letzteren Gruppen sensibler Nervenendigungen, sowie das arthro-periostale Stratum Vater-Pacinischer Körperchen stehen offenbar in Beziehung zur Sensibilität der von ihnen versorgten Organe, dabei zugleich zur Erzeugung der Bewegungsempfindungen.

Was den Bau der Vater-Pacinischen Körperchen betrifft, so besteht ein solches 1. aus der zutretenden markhaltigen Nervenfaser, 2. aus dem Innenkolben und 3. aus einer Gruppe bindegewebiger Kapseln oder Lamellen. Die Nervenfaser besitzt eine Schwannsche und eine Fibrillenscheide; dazu kommt noch eine wechselnde Anzahl perineuraler Häutchen, die vom Nervenstämmchen herrühren, dem das Körperchen angehört. Alle diese Scheiden und die von ihnen umschlossene Nervenfaser machen den Stiel desselben aus. Aus einer allmählichen Entfaltung der Scheiden und Aufnahme von Flüssigkeit gehen die Lamellen des Körperchens hervor. Den Aussenkolben bildende Lamellen zählt man an grossen Körperchen bis zu 60.

Über den Bau der Kapseln haben die Untersuchungen von Key und Retzius Aufschluss gegeben. Hiernach wird die Grundlage des gesamten Aussenkolbens gebildet durch gequollene Perineurallamellen. Eine solche gequollene Lamelle zeigt Fig. 570, 1; eine zweite legt sich ihr links an. Die Kapseln bestehen demgemäss aus zwei Grenzhäutchen der gequollenen Perineurallamellen und fassen einen feinen, durch geeignete Mittel leicht erweiterbaren Spaltraum (2) zwischen sich. Beide enthalten Kerne, die dem endothelialen Grenzhäutchen angehören (4). Die gequollene Perineurallamelle ist also wirklich die

Kapsel, der anscheinende Interkapsularraum wird zum Kapselraume (von der Klammer breit umspannt); Interkapsularraum ist der feine Spalt bei 2. Der Kapselraum enthält Flüssigkeit und viele zirkulär und längsverlaufende Bindegewebsfibrillen, nebst vereinzelten elastischen Fasern. Durch Anstich können die Kapseln entleert werden. Salpetersaueres Silber lässt die Zellengrenzen der Endothelhäutchen hervortreten (Hoyer).

Der Innenkolben (Fig. 569, 6), beginnt mit dem Ende des Stielfortsatzes (Fig. 569, 3), durchläuft das Körperchen in gerader Richtung oder ist am Ende umgebogen; er kann sich auch in 2—3 Arme teilen. Häufig geht von diesem Ende ein verschieden weit vordringender Strang aus, das Ligamentum interlamellare.

Der Innenkolben, die Fortsetzung der umgewandelten Fibrillen- und Schwannschen Scheide darstellend, besteht aus einer in den äusseren Schichten längsstreifigen, eiweissreichen Substanz, in welcher periphere, längsgestellte Kerne sichtbar sind. Auf Querschnitten treten jene Längsstreifen als koncentrische Linien zu Tage, welche indessen nur den halben Umfang durchziehen. Die Enden des einen Systemes von Halbkreisen treffen mit denjenigen des anderen Systemes in einer Art Raphe zusammen (Merkel). Der Innenkolben beherbergt die marklose Terminalfaser. Sie besteht aus einem abgeplatteten, bandförmigen Achsencylinder und endigt in der Nähe des peripheren Poles des Innenkolbens mit einer Anschwellung, dem Endknopfe. Der Achsencylinder zeigt feine Längsstreifung, die Andeutung seiner Primitivfibrillen. Der Endknopf ist fein granuliert; die zahlreichen Fibrillen strahlen in den Endknopf aus und endigen hier je mit einem Endknöpfchen. Häufig teilt sich der Achsencylinder im Innenkolben und jeder Ast läuft in einen Endknopf aus.

Der Stiel enthält in der Regel eine feine Arterie, welche zwischen den Lamellen in ein Kapillarnetz übergeht; auch am anderen Pole kann eine Kapillarschlinge eindringen. Der Innenkolben ist stets gefässlos. Die Lymphbahnen werden durch die feinen Spalträume zwischen den Perineurallamellen dargestellt, nicht aber durch die Kapselräume.

Die Vater-Pacinischen Körperchen sind beim Menschen schon im 4. Fötalmonate nachweisbar und erscheinen hier als kleine längliche Häufchen von Bindegewebszellen, deren äussere Lagen eine koncentrische Schichtung wahrnehmen lassen. Sie stehen mit einer noch marklosen Nervenfaser in Zusammenhang. Die Nervenfaser wächst nicht in das Körperchen hinein, sondern das Körperchen bildet sich um das periphere Ende der Nervenfaser, welche der herrschenden Auffassung zufolge dem Dendriten einer Spinalganglienzelle entspricht. Neuerdings ist die Entwickelung der Körperchen von H. Wintscha[1]) untersucht worden.

Von Varietäten der Vater-Pacinischen Körperchen sind zu erwähnen Zwillings- und Drillingskörperchen, in welchen die Aussenkolben von 2 oder 3 Körperchen miteinander in Verbindung stehen. Ferner rosenkranzförmig verbundene Körperchen; die Terminalfaser tritt aus einem Körperchen aus, wird wieder markhaltig und dringt in ein zweites Körperchen ein; selbst ein drittes kann noch folgen. Ein entsprechendes Verhalten ist sehr häufig bei den Genitalnervenkörperchen.

Vater-Pacinische Körperchen kommen auch den Säugetieren zu; ihr Bau kann dabei einige Modifikationen erfahren. Bei den Vögeln sind sie von Herbst entdeckt worden und heissen darum Herbstsche Körperchen. Ihr Bau ist besonders am Aussenkolben ein abweichender. Eine Modifikation derselben, die Key-Retziusschen Körperchen, enthält der Schnabel der Enten, Gänse u. s. w.; sie liegen im tieferen Bindegewebe und sind von den Grandryschen Körperchen sehr verschieden.

Im Epineurium des N. tibialis, in der oberen Hälfte des Unterschenkels, fanden sich wiederholt kleine Vater-Pacinische Körperchen (M. Askanazy, 1893).

---

[1]) Über die Entwickelung der Vaterschen Körperchen, Dorpat 1892.

6. Eigentümliche Körperchen mit Fadenapparat beschreibt Timofeew von den oberflächlichen und tiefen Schichten der Prostata, sowie von der Schleimhaut der Pars prostatica und membranacea urethrae des Hundes und der Katze.

Diese Terminalkörperchen von 0,13—0,40 mm Länge haben eine streifige Kapsel, einen äusseren und inneren Kolben; jener ist häutig, dieser enthält eine körnige Masse mit Kernen. An jede Endkapsel treten gewöhnlich 2 markhaltige Nervenfasern heran; die eine dringt als markloser, platter Achsencylinder in den Innenkolben. Die zweite Nervenfaser tritt neben der ersten ein, verliert ihr Mark und geht in einen merkwürdigen, engmaschigen Fadenapparat über. Der letztere besteht aus sehr dünnen, vielfach gewundenen Fäden und umgiebt den bandförmigen Achsencylinder der ersten Faser in Form einer durchlöcherten Hülse, ohne mit ihm in Kontakt zu treten, geschweige denn zu anastomosieren (s. Fig. 571). Die beiden Fasern scheinen von verschiedenen Nervenzellen abzustammen (Anat. Anz. XI, 2, 1895).

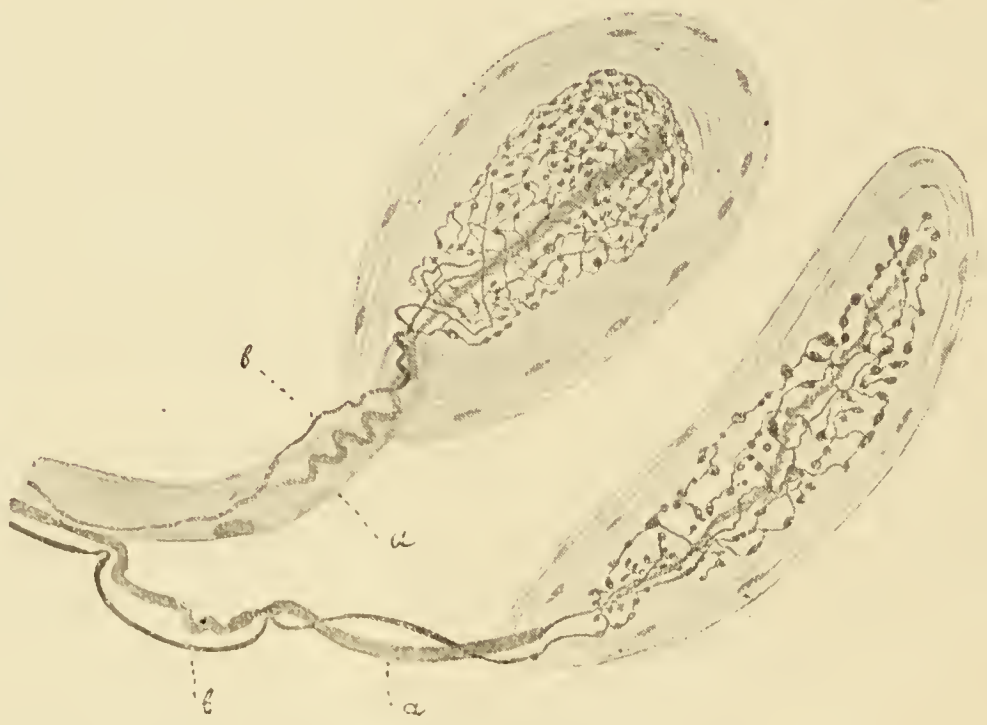

Fig. 571.

Zwei Körperchen mit Fadenapparat aus der äusseren Bindegewebshülle der Prostata des Hundes. Von Timofeew (1895).

a dicke markhaltige Nervenfaser, die in den bandförmigen Achsencylinder ausläuft; *b* dünne markhaltige Nervenfaser, die den terminalen Fadenapparat bildet. Methylenblau. Zeiss Apochr. Hom. Imm. 2,0 Comp.-Oc. 2.

Vergleicht man die korpuskuläre und freie Endigung der Hautnerven im Bindegewebe mit der interepithelialen, so ergiebt sich leicht, dass zwischen den verschiedenen Formen, trotz ihrer äusseren Unähnlichkeit, eine wesentliche Übereinstimmung insofern herrscht, als alle Formen der freien Nervenendigung angehören, keine der cellulären; die eine im Epithel, die andere im Bindegewebe gelegen. Das Zustandekommen von besonderen, die Terminalfaserendigung (in Form von Endbäumchen oder Endplatten oder Endknöpfen) umschliessenden bindegewebigen Apparaten ist nicht unverständlich, mit der Annahme von Reizen, richtenden Einflüssen, welche die vom Centrum anlangende Terminalfaser auf die Bindesubstanz ausübt. Erstere erscheint gleich einem Krystallisationskerne, um welchen die gereizte Bindesubstanz sich in besonderer Weise formt (s. III. Aufl. S. 678).

Die Funktion der verschiedenen Nerven-Endapparate in der Haut zu entwickeln ist der Physiologie zu überlassen. Doch möchte ich bezüglich der Temperaturempfindung das Folgende bemerken. Die interepitheliale Nervenendigung dient nicht bloss der Berührungs-, sondern auch der Temperaturempfindung. Vor mehreren Jahren, als das Vorhandensein des interepithelialen Fibrillenwaldes noch

unsicher war, suchte ich durch Bezugnahme auf das sehr geringe Wärmetransmissionsvermögen der Epidermis die Annahme von Nervenendigungen im Epithel zu sichern. Man kann diese Eigenschaft messend bestimmen, indem für diesen Zweck abgelöste Epidermisstücke verwendet werden. Ich bediente mich zu diesen Versuchen der in verdünntem Weingeist abgelösten Epidermis der Hand und des Fusses und hatte mich dabei der Mitwirkung des Physikers Hankel zu erfreuen. Die Dicken der teils trocken, teils befeuchtet verwendeten Epidermisplatten wurden gemessen, und letztere mit dem thermo-elektrischen Apparate von Melloni auf ihre Diathermansie geprüft. Es ergab sich, dass letztere nur eine sehr geringe ist und dass die Epidermis bezüglich der Durchlässigkeit für Wärmestrahlen zu den am tiefsten stehenden Körpern gehört. Irgend dickere Epidermis verhindert sogar den Durchtritt ganz und gar. Der Engländer J. S. Lombard hatte zuvor schon Versuche gemacht über die Fähigkeit der ganzen Haut für Wärmeleitung und sie geringer gefunden als bei Knochen und Gehirn; es ist jedoch notwendig, allein mit der Epidermis, allein mit der Lederhaut vorzugehen. Wenn nun die Epidermis so geringe Durchlässigkeit für Wärmestrahlen besitzt, wie angegeben, wie sollten Nervenendigungen zu ihrer Aufnahme geeignet erscheinen können, welche unterhalb der Epidermis, in der Lederhaut liegen? [1])

Kallius, E., Endigungen sensibler Nerven bei Wirbeltieren. In: Ergebnisse der Anatomie und Entwickl., herausgeg. von Merkel und Bonnet, Bd. V, 1896, S. 55—95.

12. Die besonderen Hautgebilde.

Die produktive Thätigkeit der Haut äussert sich nicht allein in der beständigen Regeneration von Oberhautteilen, sondern auch in der Erzeugung vieler besonderen Organe. Hierher gehört sowohl eine grosse Menge von Drüsen verschiedener Art, welche unter die Oberfläche hinabrücken, als auch von verhornten Organen, welche an der Oberfläche gelegen sind und sie überragen.

Die Drüsen der Haut kommen in zwei Hauptformen vor, in tubulärer und in alveolärer Form. Die verhornten Organe sind die Nägel und die Haare.

Sämtliche Gebilde der Haut bestehen ihrem Baue nach wesentlich teils aus Epithel, teils aus Bindegewebe; doch steht jenes bedeutend im Vordergrunde. Sie werden daher auch oft als Oberhautgebilde aufgeführt.

A. Die Drüsen der Haut.

a) Glandulae tubulares.

Die röhrenförmigen Drüsen der Haut werden auch Knäueldrüsen, Glandulae glomiformes, genannt, indem ihr secernierendes Rohrstück sich zu einem Knäuel zusammenballt. Dieser Glandulae glomiformes giebt es in der Haut vier Arten.

1. Glandulae sudoriferae,
2. Glandulae ciliares (Molli),
3. Glandulae ceruminosae und
4. Glandulae circumanales.

1. Glandulae sudoriferae, Schweissdrüsen.

Die Schweissdrüssen sind lange, unverästelte Röhren, an welchen man einen

[1]) A. Rauber, Die Durchlässigkeit der Epidermis für strahlende Wärme. Sitz.-Ber. der naturforsch. Ges. zu Leipzig 1885.

secernierenden Knäuel, Glomerulus, einen Ausführungsgang, Ductus sudoriferus, und eine Mündung, Schweissporus, Porus sudoriferus, unterscheidet. Sie haben ihre Lage entweder in der Pars reticularis corii oder reichen, wo sie länger sind, in das Unterhautbindegewebe hinein. Sie sind über die ganze Haut verbreitet und fehlen nur an der Glans penis und an der Innenfläche des Praeputium. Ihre Gesamtzahl beträgt ca. 2 Millionen, der Gesamtquerschnitt ihrer Mündungen 38 cm². Am dichtesten sind sie am Handteller und an der Fusssohle gestellt, am weitesten von einander entfernt an der Rückenfläche des Rumpfes. Sehr gross sind jene der Achselhöhle; hier bilden ihre Glomeruli eine fast zusammenhängende, in der Subcutis gelegene Platte.

Auf 1 cm² kommen nach Krause an der Volarfläche der Hand 373, Plantarfläche des Fusses 366, Handrücken 203, Hals 178, Stirn 172, Beugeseite des Vorderarmes 157, Brust und Bauch 155, Streckseite des Vorderarmes 149, Fussrücken 126, Ober- und Unterschenkel (medial) 79, Wangen 75, Nacken, Rücken, Gesäss 57.

Nach neueren Zählungen von Hörschelmann sind die Grenzwerthe geringer, die Drüsen aber zahlreicher: auf 1 cm² am Fussrücken 641, in der Vola manus 1111.

Fig. 572.

Eine menschliche Schweissdrüse.
(Todd-Bowman.)

a Der Knäuel, umgeben von dem Anfange venöser Gefässe; *b* der ausführende Kanal; *c* das korbartige Haargeflecht um den Knäuel mit dem Arterienstämmchen.

Die Glomeruli sind rundliche oder abgeplattete, etwas durchscheinende, gelbliche oder gelbrötliche Körperchen von regional sehr wechselndem Durchmesser. In der Regel 0,3—0,4 mm betragend, kann er auf 0,06 mm herabsinken, aber auch auf 2—7 mm Breite, 1—3 mm Länge (Achselhöhle) ansteigen. Seinem Baue nach ist der Knäuel ein einziger, vielfach gewundener Kanal, dessen Wand von einer einfachen Lage kubischer Zellen gebildet wird. Die Zellen enthalten Fett und Pigmentkörnchen. Sie sitzen auf einer zarten Membrana propria. Bei stark entwickelten Knäueldrüsen liegt zwischen dem Epithel und der Propria eine Schicht longitudinaler glatter Muskelfasern. Jenseits der Membrana propria folgt eine bindegewebige Hülle. Die Glomeruli können in ein mehr oder weniger dichtes lymphoides Gewebe eingebettet sein (Achselhöhle).

Der Ausführungsgang, Ductus sudoriferus, beginnt schon im Knäuel, steigt in leichten spiraligen Windungen meist senkrecht durch die Fettschicht und Lederhaut, nimmt seinen Weg im Epithel — wo sie vorhanden sind, zwischen den Papillenreihen der Hautriffe hindurch — und mündet mit trichterförmiger Erweiterung auf den Kuppen der Hautriffe, nicht in den dazwischen gelegenen Thälern. Um so leichter wird ein Abfliessen und Verdunsten des Sekretes stattfinden können. Innerhalb dicker Epidermis ist der Schweissgang stärker spiralig, korkzieherartig gewunden und können 2 bis 16 Windungen gezählt werden. So zeigen sich spiralige Windungen in der ganzen Länge des Tubulus; man hat sie auf gleiche Ursache, starkes Längenwachstum im kleinen Raume, zu beziehen.

Alle Ausführungsgänge haben eine bindegewebige Hülle mit längsstehenden Kernen und eine Membrana propria. Das Epithel ist in doppelter Lage vorhanden; die äussere ist eine Fortsetzung der Längsmuskelschicht, die innere eine Fortsetzung der Drüsenzellenschicht. Die platten Zellen der Innenlage sind mit

einem in den verschiedenen Höhen verschieden gestalteten, starken Kutikularsaume versehen (Heynold).

Hier und da vereinigen sich die Schweissgänge zweier Drüsen zu einem einzigen.

Ungewöhnliche Formen.

Einfachere Formen von Schweissdrüsen kommen an den Augenlidern vor. Sie bilden hier keinen Knäuel, sondern nur leichte Windungen, münden mit den Haarbälgen der Wimpern aus und werden Mollsche Drüsen genannt. An der Caruncula lacrymalis kommen Übergangsformen von Mollschen zu gewöhnlichen Schweissdrüsen vor (Waldeyer). Von besonderem Interesse ist, dass beide Umstände, Mangel des Knäuels und Verbindung mit den Haarbälgen, bei den gewöhnlichen Schweissdrüsen der Säugetiere keine seltene Erscheinung sind.

Gefässe.

Die Gefässe der Drüsenknäuel stammen von selbständigen Zweigen der Hautarterien, umspinnen die Knäuel mit korbähnlichen Geflechten, dringen aber auch in die Tiefe ein und umgeben alle Windungen. Das aus ihnen hervorgehende Kapillarnetz steht mit demjenigen der Oberfläche nur durch das Kapillarnetz des Ausführungsganges in Verbindung.

Nerven.

Zu den Drüsenknäueln treten zahlreiche Nervenfasern und bilden in der bindegewebigen Hülle ein reiches feinfaseriges Geflecht. Eine gewisse Anzahl von Fäden tritt zur Muskelschicht; ob zu den Drüsenzellen, ist ungewiss (Ranvier). Die Schweissnerven schliessen sich in ihren Bahnen den grossen Nerven an, durchlaufen aber anscheinend grössenteils den Sympathicus. Unter dem Einflusse veränderter Erregung verschiedener Art kommt es in den Schweissdrüsen zur Absonderung reichlicher Flüssigkeit, die sich über die Oberfläche ergiesst. Im gewöhnlichen Verhalten verdunstet aber das Wasser in dem Masse, als es ausgeschieden wurde, an den Mündungen. Man nennt diese Art der Wasserabgabe Perspiratio insensibilis.

Schweiss.

Der Inhalt der Lichtung des Drüsenknäuels tritt in zwei Formen auf, als helle Flüssigkeit ohne geformte Teile und als eine halbflüssige, mit vielen farblosen und gelblichen Körnchen versehene Masse, die auch Lymphkörperchen enthalten kann. Letztere bildet den Übergang zu dem Sekrete der Glandulae ceruminosae und circumanales.

Der Schweiss enthält Wasser, Kochsalz, Fette, Harnstoff. Die saure oder alkalische Reaktion rührt von der Frische des gelieferten Fettes her.

Der Pferdeschweiss (das Pferd schwitzt bekanntlich stark) enthält beträchtliche Mengen von Eiweiss, die leicht zu Schaumbildung Veranlassung geben; beim Eintrocknen bleiben Eiweisshäutchen zurück.

2. Glandulae ciliares (Molli) s. Auge.

3. Glandulae ceruminosae.

Die Ohrschmalzdrüsen liegen in der Auskleidung des knorpeligen äusseren Gehörganges und bilden in der Subcutis desselben unterhalb des Talgdrüsenlagers der Haare eine fast zusammenhängende Lage. Die Knäuel sind gewöhnlich lockerer wie bei den Schweissdrüsen. Sie entstehen von den Haarbälgen aus (Alzheimer). Ihr bitter schmeckendes Sekret ist das Cerumen, ein Schutzmittel des Ganges.

4. Glandulae circumanales.

Sie bilden einen die Afteröffnung umgebenden Ring, sind mehrfach grösser als die Schweissdrüsen, setzen sich jedoch in kleinerer Form bis in die Gegend des Sphincter ani internus fort. Ihr Sekret ist ein Riechstoff. Sie sind nicht mit den sogenannten Analdrüsen der Säuger zu verwechseln, welche dem alveolären Typus angehören.

b) Glandulae alveolares.

Sie bilden die Talg- und Milchdrüsen.

1. Glandulae sebaceae, Talgdrüsen.

Die Talgdrüsen sind entweder unverästelte oder verästelte Drüsen alveolärer Art, liegen stets in den oberflächlichen Schichten der Lederhaut und sind überwiegend an das Vorkommen der Haare gebunden, in deren Balg sie an bestimmter Stelle, nahe der Hautoberfläche einmünden. Sie werden daher auch Haarbalgdrüsen genannt. Während die Talgdrüsen der grösseren Haare als Anhänge der Haarbälge auftreten, findet bei den kleinen Wollhaaren das umgekehrte Verhältnis statt; die Wollhaare erscheinen als Anhänge der verhältnismässig sehr ansehnlichen Talgdrüsen und ragen als feine Stäbchen aus deren Ausführungsgang hervor. An den kleinen Haaren sind immer nur einzelne oder wenige Talgdrüsen vorhanden; an den grossen Haaren aber umgiebt ein ganzer Kranz von solchen, eine Talgdrüsenrosette von 4–6 Einzeldrüsen, den Haarbalg.

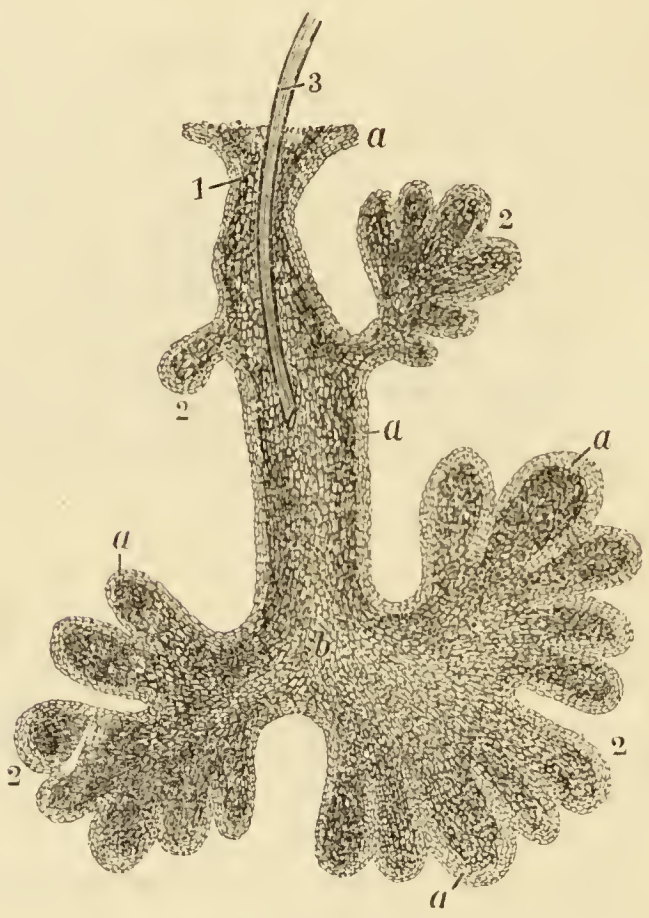

Fig. 573.

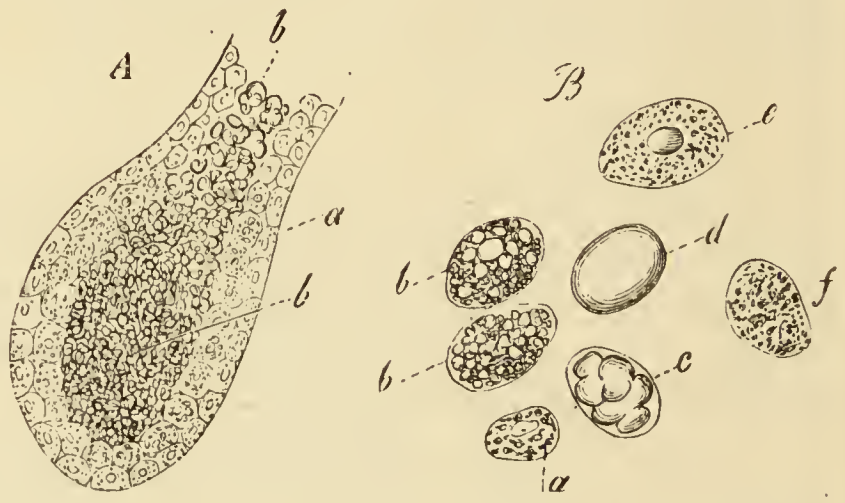

Fig. 574.

Fig. 573. Talgdrüse aus der Nasengegend. $^{50}/_{1}$.

1 Ausführungsgang an der Haut; 2, 2 einzelne Drüsenbläschen, 3 kleines Haar durchschnitten; *a*, *a* Epithelauskleidung der Drüse, welche oben in die Schleimschichte der Epidermis übergeht; *b* Drüseninhalt aus zerfallenen Zellen und Fett bestehend.

Fig. 574. *A* Das Bläschen einer Talgdrüse; *a* die der Wand anliegenden Drüsenzellen; *b* die abgestossenen, den Hohlraum erfüllenden, fetthaltigen Zellen. *B* Die Zellen in stärkerer Vergrösserung; *a* kleine, der Wand angehörige, fettärmere; *b* grosse, mit Fett reichlicher erfüllte; *c* eine Zelle mit zusammengetretenen grösseren und *d* eine solche mit einem einzigen Fetttropfen; *e*, *f* Zellen, deren Fett teilweise ausgetreten ist.

Mit den Haaren verbreiten sich die Talgdrüsen über den grössten Teil des Körpers und lassen nur folgende Stellen frei: die Vola manus und Planta pedis.

Doch giebt es auch freie Talgdrüsen, die nicht an die Gesellschaft von Haaren gebunden sind, nämlich am roten Lippenrande, wo sie eine ganze Zone

darstellen; an den Labia minora, an der Glans und am Praeputium penis, welche letztere Glandulae praeputiales (Tysoni) heissen. An der Glans und am Praeputium clitoridis dagegen fehlen Talgdrüsen. Auch in der Caruncula lacrymalis kommen freie Talgdrüsen vor; doch waren sie hier ursprünglich an Haare gebunden (Waldeyer).

Ihre Grösse schwankt von 0,2 bis 2,2 mm Länge mit ansehnlicher Breite; von einer einzigen, bis 16 und 20 Alveolen.

Grosse Formen finden sich in der Haut der Nase, wo ihre Mündungen mit freiem Auge sichtbar sind; ferner am Mons pubis, an den Labia majora, an der Areola mammae, am Scrotum, an der Ohrmuschel.

Eine modifizierte Form sind die Meibomschen Drüsen der Augenlider.

Der Ausführungsgang wird von einer Fortsetzung des äusseren Epithels des Haarbalges ausgekleidet, d. h. von geschichtetem Plattenepithel. Letzteres geht unter Verminderung der Schichten in das Epithel der Drüsenkörper über. In seiner äussersten Lage besteht letzteres aus niedrigen kubischen Zellen, weiter innen folgen verschieden grosse rundliche, vieleckige Zellen (Talgzellen), welche zunehmend mit Fettkügelchen und Fettkugeln beladen sind; endlich folgt frei gewordenes Fett, indem die Zellen platzen. Durch die Vis a tergo der fortgehenden Sekretion wird das Fett schliesslich über die Mündung geschoben und dient zur Einölung des Haares und der umgebenden Hautoberfläche. Auch die glatten Haarmuskeln wirken bei ihrer Kontraktion fördernd auf die Fettentleerung.

Der Kern der Drüsenzellen erfährt während der zunehmenden Fettbildung Veränderungen und geht schliesslich zu Grunde, nach Rosenstadt[1]) wie bei der Verhornung; auch die Zellreste verhornen und werden schliesslich mit dem Talge ausgestossen.

Ausführungsgang und Drüsenkörper besitzen jenseits des Epithels eine Membrana propria und eine bindegewebige Hülle.

Der Gefässapparat ist wenig entwickelt; Nerven der Talgdrüsen sind nicht sicher nachgewiesen.

Das Sekret der Talgdrüsen, der Hauttalg, Sebum cutaneum, ist ein in der Körperwärme flüssiges Fett, welches auch Zellenreste beigemengt enthält.

Das in den Talgdrüsen reichlicher angesammelte Fett wird oft Comedo, Mitesser, genannt. In der That beherbergen Talgdrüsen nicht selten die eine oder andere Milbenart, den Acarus folliculorum.

Bauer, K., Beiträge zur Kenntnis der menschlichen Haut (Talgdrüsen). Morphol. Arbeiten v. G. Schwalbe, Bd. III, 1894.

2. Die Brüste oder Milchdrüsen. Mammae s. Glandulae lactiparae.

Bei dem geschlechtsreifen Weibe bilden die Brüste zwei symmetrisch gelegene halbkugelige Hervorragungen, welche im Bereiche der dritten bis sechsten oder siebenten Rippe, mitten zwischen dem Brustbeine und der Achselhöhle, der vorderen Brustwand anliegen, je nach ihrer Grösse mehr oder weniger weit gegen die Mittellinie vorschreiten und den Busen, Sinus mammarum, zwischen sich lassen. Etwas unterhalb der Mitte einer jeden Brust, meist in der Höhe des vierten Interkostalraumes oder der fünften Rippe erhebt sich von der Oberfläche des Organes ein kleiner konischer Vorsprung, die Brustwarze, Papilla mammae, welche etwas nach aussen und oben gerichtet ist. Die Haut der Brustwarze zeichnet sich durch eine dunklere Färbung aus; ebenso das die Brustwarze zunächst umgebende kreisförmige Feld, der Warzenhof, Areola mammae. Nur die Spitze der Papilla mammae bleibt ungefärbt. Bei Jungfrauen ist jene

[1]) Internationale Monatsschrift, 1892, Bd. IX, Bau der Talgdrüsen.

Farbe rosa oder dunkler rot, bei Frauen, die geboren haben, bräunlich. Die Haut der Brustwarze ist ferner mit Runzeln besetzt. In der Nähe ihrer Spitze befinden sich 12—15 kleine Öffnungen, Milchporen, Pori lactiferi, die Mündungen der Milchgänge, Ductus lactiferi.

Die Grundlage der Mamma bildet der eigentliche Drüsenkörper, Glandula mammae, welcher von einem dem Panniculus adiposus angehörigen Fettpolster, Capsula adiposa mammae, umhüllt wird. Die Mächtigkeit dieses Fettpolsters bedingt wesentlich die individuellen Grössenunterschiede der Mamma; die Drüse selbst, viel kleiner als die ganze Hervorragung, hat weit geringere individuelle Schwankungen ihrer Durchmesser. Sie stellt einen festen, fast kreisförmigen, abgeplatteten Körper dar, dessen innere Fläche, Basis glandulae mammae, flach

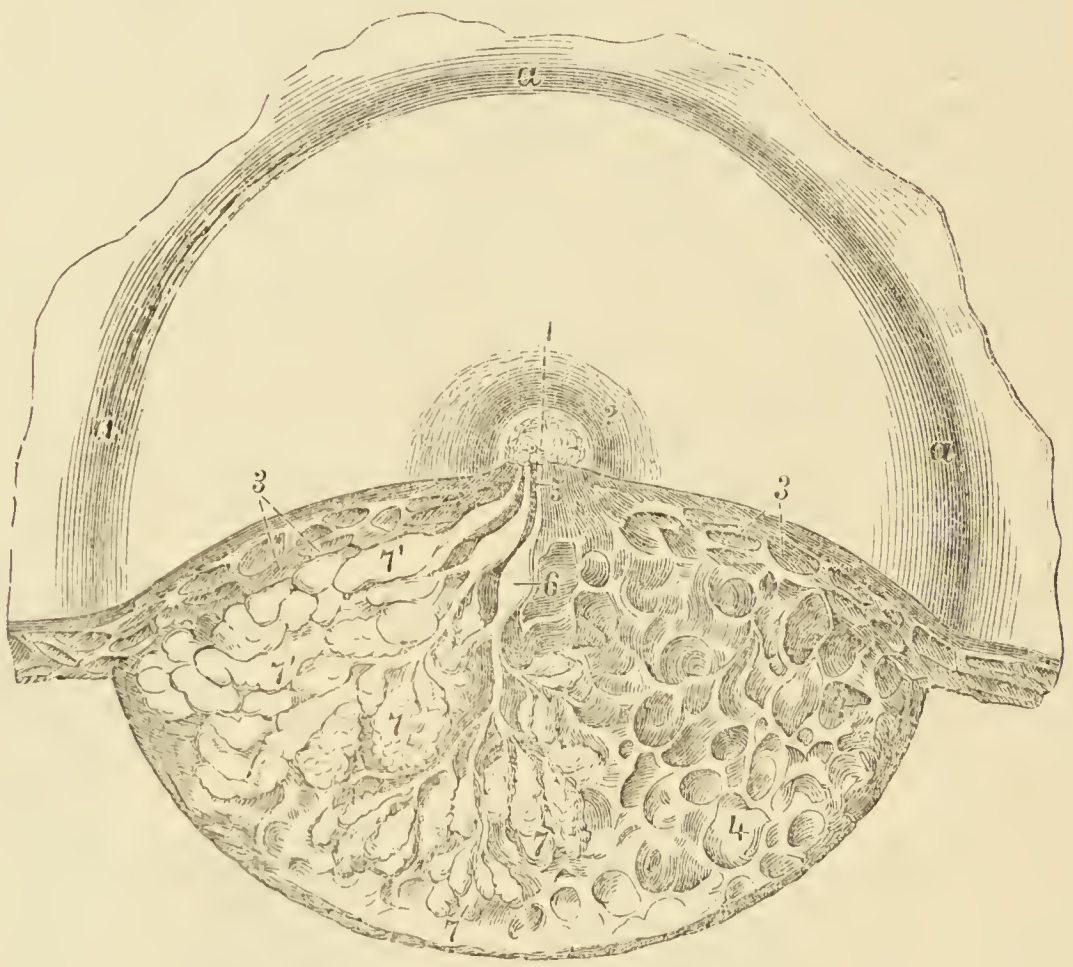

Fig. 575.

Weibliche Brustdrüse während der Milchabsonderung (Luschka). $^2/_3$.

Auf der einen Seite sind die Drüsenteile frei präpariert, auf der anderen Seite ist nur das Zwischengewebe erhalten und die Drüsenmassen sind herausgenommen. 1 oberer Teil der Papilla; 2 Areola; 3, 3 Capsula adiposa; 4 Stroma der Drüse; 5 Ductus lactiferi; 6 Sinus lactiferi; 7, 7 frei präparierte Drüsenläppchen; 7′, 7′ noch miteinander verbundene Drüsenläppchen.

oder leicht gehöhlt ist; ihr längster Durchmesser richtet sich schief nach oben und aussen. Die Basis liegt der Fascia pectoralis superficialis und dem grossen Brustmuskel auf, überragt nur selten den unteren Rand des letzteren und ist mit der genannten Fascie durch Bindegewebe verbunden. Der dickste Teil der Drüse liegt nahezu in ihrer Mitte, dicht an der Brustwarze. Die Capsula adiposa wird von einer grossen Anzahl bindegewebiger Septa, Retinacula mammae, durchsetzt, welche dem Systeme der Retinacula cutis angehören, einerseits mit der Lederhaut, andererseits mit dem die Drüse umgebenden Bindegewebe, sowie mit der Fascia pectoralis superficialis in Verbindung stehen und somit zur Befestigung der Drüse dienen. Unter der Brustwarze und dem Warzenhofe liegt kein Fett, sondern ein festes, gefässreiches Bindegewebslager, welches die Milchgänge umgiebt.

Die Milchdrüse ist kein einheitliches Gebilde, sondern besteht aus 15—20 getrennten, kegelförmigen Lappen, Lobi mammae, welche in radiärer Richtung

um die Brustwarze und den Warzenhof aufgereiht sind. Ein derbes, von Fettgewebszügen durchsetztes Bindegewebslager bettet sie ein und verbindet sie zu einem Ganzen. Jeder Lappen zerfällt in grössere und kleinere Unterabteilungen, bis endlich die Endbläschen, Alveolen, erreicht sind, welche die Milch absondern. Die Drüsensubstanz hebt sich von dem umgebenden Binde- und Fettgewebe durch blassere, rötlichweisse Farbe und festere Beschaffenheit ab.

Die aus den Hauptabteilungen der Drüse hervorgehenden Drüsenkanäle sind die erwähnten Milchgänge. Sie verlaufen, 15—20 an der Zahl, gegen die Brustwarze hin, haben 1,7 bis 2,3 mm Durchmesser und erweitern sich, bevor sie in die Brustwarze eintreten, namentlich während der Milchabsonderung, zu kleinen Aussackungen, Milchsäckchen, Sinus lactiferi. Diese sind 5—8 mm weit und dienen als vorübergehende kleine Milchbehälter. Am Beginne der Brustwarze nehmen die Gänge wieder ihre ursprüngliche Weite an, legen sich ziemlich dicht aneinander und verlaufen, von Gefässen umgeben, zur Warzenspitze. Auf ihrem Wege dahin vereinigen sich einzelne Milchgänge mit einem Nachbargange. Daher sind die Mündungen etwas weniger zahlreich als die Lappen. Die Pori lactiferi liegen in kleinen Eindrücken der Oberfläche und sind enger als die Gänge, zu welchen sie gehören.

Die linke Milchdrüse ist meist etwas grösser als die rechte.

Die einzelnen Lappen sind von einer dichten Bindegewebsschicht überzogen und werden durch tiefe mit Fettgewebe erfüllte Gruben voneinander getrennt. An der vorderen Fläche und am Rande erstrecken sich die Lappen oft ziemlich weit in die Fettschicht hinein. Häufig zieht eine Verlängerung der Drüsenmasse vom oberen lateralen Umfange gegen die Achselhöhle hin.

Der Warzenhof ist zuweilen tiefer unter die Oberfläche eingesenkt. In anderen Fällen wölbt er sich stärker hervor. Nach den Berichten von Fritsch ragt bei einem Kaffernstamme der ganze Warzenhof stark hervor und die Papille ist nur wenig abgesetzt. Das Kind erfasst die ganze Erhöhung mit dem Munde und saugt daher wie an einem Schwamme, aber nicht an einer Warze.

Was den feineren Bau betrifft, so besitzt der Warzenhof Talgdrüsen von ansehnlicher Grösse, die während der Schwangerschaft sich noch stärker ausbilden, (ca. 12 an Zahl) Montgomerysche Drüsen, Glandulae aveolares, genannt werden und bedeutungsvollerweise selbst zu einer Art Milchabsonderung gelangen können. Man hat sie daher auch schon verirrte Milchdrüsen bezeichnet; in der That stellen sie Zwischenglieder dar der gewöhnlichen Talg- und der Milchdrüsen. An denselben Stellen, wo diese Talgdrüsen sich befinden, sind auch Wollhaare vorhanden. Der Warzenhof besitzt ferner grössere Schweissdrüsen. Die Papillen der Brustwarze sind gross und häufig zusammengesetzter Art. Brustwarze und Warzenhof sind ferner reichlich mit glatter Muskulatur ausgestattet. An letzterem sind die Bündel breit, abgeplattet, kreisförmig, zum kleineren Teile radiär gestellt. In der Brustwarze bilden die zahlreichen Bündel teils in der Längsrichtung geordnete, grösstenteils aber ringförmig verlaufende und mit jenen sich verflechtende Netze. Ausser Bindegewebe ist auch elastisches Gewebe reichlich in der Brustwarze vorhanden.

Die Milchgänge führen in der Gegend der Mündung ein aus 8—10 Lagen bestehendes Plattenepithel, später niedriges Cylinderepithel.

Die Milchdrüse, oder vielmehr jeder einzelne Lappen derselben, ist seinem Baue nach eine zusammengesetzte alveoläre Drüse, mit baumförmiger Verästelung des Milchganges. Sie gelangt zu stärkerer Ausbildung erst zur Zeit der Geschlechtsreife, während bis dahin eine kindliche Beschaffenheit vorliegt. Aber auch die Geschlechtsreife bringt die Drüse nur auf eine Vorstufe. Denn sie verharrt zunächst funktionslos. Ihre volle Entwickelung erreicht sie erst mit dem Übergange in den thätigen Zustand, in der Periode der Milchabsonderung.

Etwa im zweiten Monate der Schwangerschaft treten äussere Veränderungen der Mamma zu Tage. Der Warzenhof vergrössert sich und wird dunkler; dies nimmt bis zur Geburt zu, so dass man diesen Zustand der Brust als eine ziemlich sichere Andeutung vorhandener Schwangerschaft ansieht. In gleichem Schritte mit dieser äusseren Veränderung bildet sich die Drüse mehr aus und tritt in die unreifen Anfänge ihrer absondernden Thätigkeit ein. Mit der steigenden Ausbildung des Organes vermehrt sich auch die Blutzufuhr unter Zunahme des Gefässapparates.

Die Alveolen sind rundlich oder birnförmig und sitzen den Enden der Ausführungsgänge in schräger Richtung an. In der jungfräulichen Mamma sind die Alveolen klein, deren Wände liegen dicht aneinander. Zur Zeit der Lactation dagegen sind die Alveolen ansehnliche Bläschen von durchschnittlich 0,12 mm Durchmesser, mit grossem Lumen, welches von unzähligen Fettkügelchen und einer sie einschliessenden Flüssigkeit angefüllt wird; der Inhalt der Alveole ist fertige alveoläre Milch. Die Wand der Alveolen besteht aus einer kernhaltigen Membrana propria mit spärlichem äusserem Bindegewebe. Die Innenfläche der Membrana propria ist bedeckt mit dem Milchepithel, d. i. mit einer einschichtigen Lage von Epithelien, welche sich in verschiedenen Phasen der Funktion und Form befinden; eine und dieselbe Alveole hat jedoch ziemlich gleich beschaffene Epithelformen. Die einzelnen Epithelzellen können mit Fettkügelchen reich beladen, aber auch ganz fettfrei gefunden werden. In dem die Alveolen trennenden Zwischengewebe verbreiten sich die Blutgefässe, Lymphgefässe und Nerven; ferner finden sich in demselben Gruppen von Plasmazellen und an Menge wechselnd Lymphkörperchen. Letztere sind vereinzelt auch in der alveolären Milch und auf der Wanderung durch die Wände der Alveolen anzutreffen. Doch spielen sie bei der Erzeugung der Milch wohl nur eine accessorische Rolle.[1])

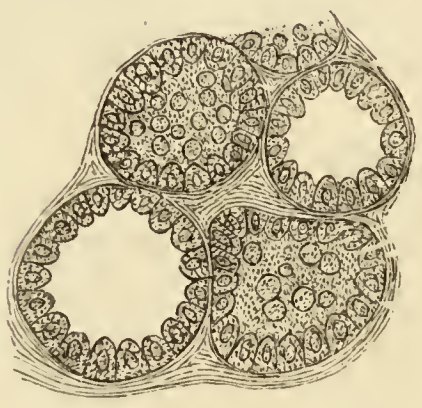

Fig. 576.

Drüsensubstanz der Mamma während der Milchabsonderung.

Vier Drüsenbläschen. $^{200}/_{1}$.

An ihnen sieht man die Epithelauskleidung, an zweien den Inhalt, aus kleinen Fettkügelchen bestehend; zwei Alveolen sind leer.

Eine allen Aufgaben gerecht werdende Theorie der Milchbildung hat noch jetzt mit grossen Schwierigkeiten zu kämpfen. Die neueste, mit grosser Umsicht angestellte Arbeit auf diesem Felde gelangt zu folgenden, auf dem Boden der Granulalehre von Altmann gewonnenen Ergebnissen an den Milchdrüsen des Meerschweinchens.[2]) Bei der Bildung des Sekretes in der Michdrüse wachsen die Zellen, besonders in ihrem Vorderteile, und füllen sich mit fuchsinophilen Granulis an. Diese Granula unterliegen einer cyklischen Metamorphosenreihe. Anfänglich kugelig, werden sie dann eiförmig, stäbchenartig, spirillen- und zuletzt spirochätenartig gewunden. Nach der Ausstossung aus den Zellen weisen sie jedoch wieder die ursprüngliche Kugelform auf. Die Kerne der Drüsenzelle vermehren sich, so dass viele Zellen zweikernig werden. In den Kernen bilden sich oft Fettkugeln, welche immer mehr anwachsen, bis sie den ganzen Kern ausfüllen, ihn also zu Grunde richten. Im Protoplasma tauchen ebenfalls Fetttropfen auf; wahrscheinlich entstehen sie auf die Weise, dass einzelne fuchsinophile Granula sich mit Fett beladen. Alle diese morphologischen Elemente — Granula, Fetttropfen, verfettete Kerne — lösen sich von den Zellen ab und gehen in das

---

[1]) In einer früheren Arbeit: Über den Ursprung der Milch und die Ernährung der Frucht im Allgemeinen, Leipzig 1882, W. Engelmann, veranschlagte ich die Bedeutung der Lymphkörperchen bei der Bildung der Milch höher, als meinen gegenwärtigen Erfahrungen entspricht.

[2]) J. Steinhaus, Die Morphologie der Milchabsonderung. Archiv f. Anat. u. Phys., 1892.

Sekret über, in welchem sie weitere Veränderungen erleiden. Die zurückgebliebenen Zellenreste, insofern sie kernhaltig sind, regenerieren sich und die Sekretion beginnt von Neuem. —

Die Milchdrüsen sind den Talgdrüsen morphologisch nahe verwandt; man ist mit Recht geneigt, bis zur Erbringung von Gegenbeweisen auch die Funktion im Sinne der Verwandtschaft, d. h. die Milch als eine modifizierte Talgbildung zu betrachten. Da die Alveole der Milchdrüse nur ein einschichtiges, diejenige der Talgdrüse ein mehrschichtiges Epithel besitzt, so hat jenes einschichtige Epithel die Lieferung von Fettkügelchen u. s. w. zu übernehmen; mit den talgliefernden Epithelzellen der Talgdrüsen machen die Milchkügelchen liefernden Epithelien der Milchdrüse die wichtige Gruppe der Pio-Epithelien aus (s. Allgem. Teil, S. 70). Die Grösse der Milchdrüsenalveolen ist verständlich mit Rücksicht auf die Absonderung des wichtigen Liquor lactis (Flüssigkeit ohne morphologische Elemente), dessen Gegenwart eine Emulsion ermöglicht. Weder den Liquor noch die Fettkügelchen der Milch erzeugen die Alveolarepithelien jedoch rein aus ihrer eigenen Substanz, sondern aus dem von den Blut- und Lymphgefässen ihnen zugeführten Materiale, sei es nun, dass letzteres erst in Epithelsubstanz verwandelt wird, oder durch die Epithelien bloss zerlegt wird. Ich halte das letztere für wahrscheinlicher und finde keine Schwierigkeit, auch den zweifellos vorhandenen Wanderzellen eine gewisse Rolle bei der Milchbildung beizumessen.

Szebô, J., Die Milchdrüse im Ruhezustande und während ihrer Thätigkeit. Arch. f. Anat. u. Phys., 1896.

Frauenmilch, Lac femininum.

Sie ist rein weiss, infolge der Gegenwart der zahllosen Fettkügelchen, oder bläulich weiss, dünnflüssig, geruchlos, von mildem, süsslichem Geschmacke und neutraler Reaktion.

Sie hat ein specifisches Gewicht von 1028 bis 1034 und bei der Entleerung eine Temperatur von 38° C. Die in den ersten Tagen nach der Geburt abgesonderte Milch ist eine Übergangsmilch und wird Colostrum puerperarum genannt; sie ist meist dickflüssiger, gelblicher, grauer, zuweilen aber auch dünner als die spätere Milch. Die schon während der Schwangerschaft in den Brüsten abgesonderte Flüssigkeit, Colostrum gravidarum, nimmt mit vorrückender Zeit allmählich die Beschaffenheit des Colostrum puerperarum an. Beide Flüssigkeiten sind unreife Milch und durch den Besitz zahlreicher grosser, mit Fettkugeln beladener kernhaltiger Zellen ausgezeichnet, welche Donnésche Körperchen oder Kolostrumkörperchen genannt werden. Ähnliche Verhältnisse finden sich bei den Säugetieren.

Die fertige Milch enthält von geformten Bestandteilen überaus zahlreiche kugelige Fetttröpfchen von 2—5 μ, Michkügelchen, Corpuscula lactis genannt, und seltene Lymphkörperchen. Dünne Eiweisshüllen umgeben vermutlich die Fettkügelchen. Beim Stehen der Milch trennt sich ein Teil der Fettkügelchen von der Flüssigkeit, steigt auf und bildet den Rahm, Cremor lactis. Von allen Fettkügelchen befreite Milch stellt das Plasma lactis dar; es enthält den Käsestoff noch in Lösung. Durch fermentative Wirkung und durch Ansäuern gerinnt die Milch, d. h. der Käsestoff wird ausgefüllt. Die nach der Entfernung des Käsestoffes zurückbleibende Flüssigkeit bildet die Molke, Serum lactis.

Die wichtigeren chemischen Bestandteile dagegen sind in Mittelzahlen:

Wasser 87,79 %, feste Stoffe 12,21; Kasein und Albumin 2,11; Fett 3,79; Milchzucker 5,71; Salze 0,24. Einige andere organische Bestandteile sind Pepton, Harnstoff, Lecithin. An anorganischem Salze enthält die Frauenmilch nach Bunge: Kali 0,0703 %, Natron 0,0257; Kalk 0,0343; Magnesia 0,0065; Eisenoxyd 0,0006; Phosphorsäure 0,0468; Chlor 0,0445; zusammen 0,2287 %, während die Kuhmilch 0,8404 % enthält.

Die Zahl der Milchkügelchen beträgt nach Bouchut im Kubikmillimeter im Mittel 1026000 grosse und kleine.

Nach beendigter Laktationsperiode oder im Falle des Unterbleibens der Säugung bildet sich die Drüse zurück, indem die Alveolen sich wieder verkleinern und ihre Höhlen sowie die Gänge und Epithelzellen mit Fetttröpfchen und körnigem Detritus gefüllt zeigen. Bei der klimakterischen Involution fallen die Milchdrüsen einem allmählich weiter gehenden Schwunde anheim, der sich selbst bis auf die Ausführungsgänge erstrecken kann.

Von Interesse ist, dass auch die Michdrüse des Neugeborenen bereits ein Sekret zu liefern vermag; dies ist die sogenannte Hexenmilch, Lac neonatorum. Nach den Einen wäre das Erzeugnis keine echte Milch; doch ergab sowohl die chemische als mikroskopische Untersuchung eine grosse Nähelage. Für ihre Beurteilung als Milch ist auch Barfurth eingetreten.

Gefässe der Mamma.

Die Arterien stammen von den Aa. thoracales I—III, den Rr. infracostales der Aa. intercostales, sowie den Rr. cutanei der A. mammaria interna. Für die stärkere Entwickelung der Mamma in der Schwangerschaft pflegt man (ohne Grund) die arteriellen Anastomosen als mitbedingende Ursache zu betrachten, welche die Aa. mammariae externae (Rr. cutanei der Mammaria interna) in letzter Linie mit den Aa. uterinae (durch Vermittelung der Aa. epigastrica superior und inferior) eingehen. Die A. epigastrica inferior nämlich entsendet die A. spermatica externa, letztere aber anastomosiert mit der A. uterina, indem sie längs des Lig. uteri rotundum zum Uterus gelangt.

Die subkutanen Venen bilden um die Basis der Papilla ein polygonales Anastomosennetz, den Circellus venosus papillae. Die subkutanen Venen ziehen zu den grösseren Venen der Nachbarschaft, selbst zur V. cephalica, während die tiefen Venen den Arterien folgen.

Die Lymphgefässe bilden engmaschige Geflechte in der die Drüsen deckenden Haut, besonders im Warzenhofe. Auch in dem interalveolären Bindegewebe sind Lymphgefässe vorhanden.

Die Nerven sind in der äusseren Haut, in der Areola und Papilla mammae zahlreich, spärlich dagegen im Inneren der Drüse, wo sie vorwiegend als Gefässnerven erscheinen. Sie stammen von den Nn. supraclaviculares, den Nn. cutanei pectoris der Nn. intercostales II—V—VI, laufen in der Hand radiär zur Warze und dringen als Rami glandulares, welche von den Nn. cutanei pectoris IV—VI stammen, in die Drüse selbst. Mit den Arterien gelangen deren sympathische Geflechte ebenfalls in das Innere der Drüse.

In den Papillen der Brustwarze kommen Tastkörperchen vor, in der Basis derselben vereinzelte Vater-Pacinische Körperchen. An den grösseren Milchgängen fand W. Krause Endkolben.

Die Brustwarze ist erektil und kann sich auf Reizung ihrer Hautnerven verlängern; doch bewirken die ihr angehörigen glatten Muskeln allein die Erektion, ohne Beteiligung von Venenräumen.

Ungewöhnliche Vorkommnisse.

Die Brustwarze kann doppelt sein, bei unveränderter Drüse. Hieran reiht sich das Vorkommen einer dritten Mamma. Hiervon unterscheiden sich jene Zustände, in welchen die Brustwarzen und vermutlich auch die Brustdrüsen in zwei symmetrischen Längsreihen sich ausgebildet haben. Unterhalb der normalen kann noch je eine überzählige sich vorfinden, aber es können deren auch mehrere vorhanden sein (Mammae accessoriae). Im höchsten Falle siud acht accessorische Brustwarzen beobachtet worden, von welchen drei über, eine unter der ausgebildeten Mamma gelegen war. Sämtliche Primaten besitzen nur ein Brustdrüsenpaar. So knüpft das Vorkommen überzähliger Brustwarzen an Zustände an, welche zunächst bei Halbaffen u. s. w. gefunden werden.

Schon oben sind die Montgomeryschen Drüsen als Zwischenglieder zwischen den gewöhnlichen Talg- und den Milchdrüsen erwähnt worden. Der morphologischen Verwandtschaft der beiden alveolären Hautdrüsengruppen entspricht es auch, wenn an anderen, ganz ungewöhnlichen Stellen Milchdrüsen zur Ausbildung gelangen. Solche heterotope Milchdrüsen sind schon an der Schulter, in der Achselhöhle, am Oberschenkel u. s. w. zur Ausbildung gelangt. Zweifellos liegt hier im gewissen Sinne eine Verirrung vor, allein die Talgdrüsengrundlage war in allen Fällen vorhanden.

Was das Auftreten von Milchdrüsen in zwei Längsreihen betrifft, so ist zu beachten, dass, wie O. Schultze zeigte, bei manchen Säugetieren (Schwein, Kaninchen, Katze) sich links und rechts an der Bauchfläche eine von vorn nach hinten verlaufende Epidermisleiste ausbildet. Diese ist die erste gemeinsame Epithel-Anlage des Milchdrüsenapparates, aus welcher später die einzelnen Organe sich sondern, ähnlich den Zähnen; sie wird daher bezeichnend die Milchlinie oder Milchleiste genannt. Man kann daran denken, ob nicht die einfache Milchdrüsenanlage der Primaten einer Zusammenziehung der ausgedehnten Milchlinie auf einen scheibenförmigen Körper entspricht. Unterbleibt diese Zusammenziehung, so kommt wieder der Reihentypus der Milchdrüse zur Geltung.

Schmidt, H., Über normale Hyperthelie menschlicher Embryonen (Anat. Anz. XI, 23, 24), 1896; Morphologische Arbeiten, herausg. von G. Schwalbe.

Eine äusserlich wahrnehmbare Milchleiste wie bei Säugetierembryonen kommt beim Menschen nicht oder nur in geringer Ausdehnung vor. Wohl aber ergab die mikroskopische Untersuchung die Gegenwart von Epithelwucherungen, Milchdrüsenanlagen. In einem Falle waren 8 überzählige Anlagen einerseits vorhanden, 4 oberhalb, 4 unterhalb der Hauptanlage. In anderen Fällen wurde eine 7 bis 14 fache Anlage auf einer Seite gefunden. Die cranial gelegenen Anlagen waren meist lateral, die caudal gelegenen meist medial von der normalen orientiert. Doch fehlten Anlagen in der unteren Bauchgegend überhaupt.

Bezüglich der vergleichenden Anatomie der Milchdrüsen ist auf die bezüglichen Lehrbücher zu verweisen, hier aber hervorzuheben, dass bei den Monotremen das paarige „Drüsenfeld“, welches im Ganzen der Areola mammae der Höheren entspricht, die einzige äusserliche Einrichtung darstellt; die Drüsen aber sind hier noch nach dem tubulären Typus gebaut. Bei Echidna wird der Apparat in einer Hauttasche geborgen. Das erste Auftreten alveolärer Milchdrüsen zeigt sich bei den Beuteltieren (Gegenbaur).

Die männliche Brustdrüse, Mamma virilis.

Die Milchdrüse ist in ihrer ersten Anlage beiden Geschlechtern eigen und auch bis zur Zeit der Geschlechtsreife bei beiden Geschlechtern in gleicher Weise entwickelt. Weiterhin aber erfährt die männliche Drüse in der Regel keine höhere Ausbildung. Die Areola und Papilla mammae sind zwar vorhanden, jene aber hat kleineren Umfang und die Papilla ist nur 2—5 mm hoch. Sie liegt im vierten Interkostalraume, durchschnittlich 12 cm von der Mittellinie entfernt. Der Drüsenkörper ist gegen 1,5 cm breit und 0,5 cm dick, von weisslicher Farbe und zäher Beschaffenheit. Läppchen und Gänge sind klein und kurz.

Blut- und Lymphgefässe verhalten sich ähnlich wie beim Weibe. Die Nerven der Brustwarze sind verhältnismässig sehr zahlreich und endigen zum Teile in Tastkörperchen. An der Basis der Brustwarze und an der unteren Fläche des Drüsenkörpers sind auch Vater-Pacinische Körperchen gefunden.

In seltenem Falle vergrössert sich beim Manne die Mamma, einseitig oder doppelseitig. Man nennt diesen Zustand Gynaekomastie. Er ist zuweilen mit Missbildungen des Geschlechtsapparates verknüpft. Bezüglich einer wirklichen Milchbildung bei Gynäkomasten liegen zwar Zeugnisse vor, doch werden sie im Ganzen als nicht befriedigend betrachtet.

Auch bei Männern kommt Überzahl der Brustwarzen, sogenannte Hyperthelie[1]) vor; ja sie ist nach Ausweis der umfangreichen Nachforschungen v. Bardeleben's ein viel häufigeres Vorkommnis, als es erwartet war. Hierüber bemerkt der genannte Autor[2]): „Da sowohl Dr. Overweg wie ich selber mit zunehmender Aufmerksamkeit und Übung immer höhere Prozentsätze erhielten, da man demnach annehmen muss, dass im vorigen Jahre viele Fälle übersehen oder als zweifelhafte (besonders wo es sich um Axilla und Schulter handelte) nicht mit gerechnet wurden, so möchte ich den oben mitgeteilten Prozentsatz von ca. 14 als der Wirklichkeit am nächsten kommend bezeichnen. Sonach hätte bei uns jeder siebente Mann eine oder mehrere überzählige Brustwarzen! Fast noch wichtiger als diese ungeahnte grosse Häufigkeit scheint mir aber der oben geführte Nachweis, dass diese überzähligen „Brustwarzen" nicht nur in der bekannten von der Schulter und Achsel nach der Schamgegend verlaufenden Linie erscheinen, sondern an ganz bestimmten Orten ihren Sitz haben, nach denen wir die ihnen zukommende Ordnungsnummer feststellen können. Unsere normale Papilla und Mamma ist danach die vierte von oben."

Man erinnert sich, dass in dem oben mitgeteilten extremen Falle von 5 Mammae auf jeder Seite beim Weibe die normale Mamma ebenfalls die vierte in der Reihe war.

Bonnet, R., Die Mammarorgane im Lichte der Ontogenie und Phylogenie. In: Ergebnisse der Anat. u. Entw., herausgeg. von Merkel u. Bonnet, Bd. II, S. 604—658. — Kallius, E., Ein Fall von Milchleiste bei einem menschlichen Embryo. Anat. Hefte, No. 24, 1897. — Burckhard, Über embryonale Hypermastie u. Hyperthelie; Anat. Hefte XXVI, 1897.

B. Die Horngebilde der Haut.

1. Die Nägel. Ungues.

Die Nägel sind Hornplatten, welche den Rücken der Endglieder von Fingern und Zehen zum grösseren Teile decken. Sie wirken hier als Schutzorgane, natürliche Waffen und Werkzeuge, als Widerlager und Gegensatz des

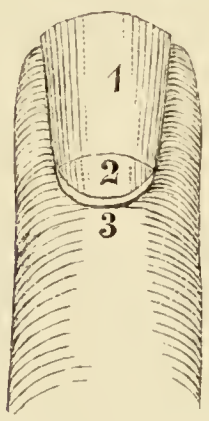

Fig. 577.

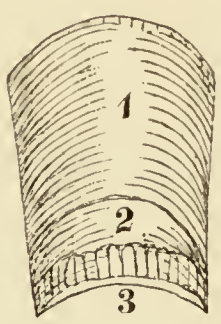

Fig. 578.

Fig. 579.

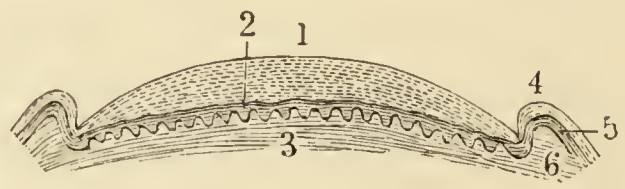

Fig. 580.

Fig. 577. Nagel im Falze. $^1/_1$.
1 Corpus unguis; 2 Lunula; 3 Vallum unguis.

Fig. 578. Losgelöster Nagel von der Rückseite. $^1/_1$.
1 Corpus unguis; 2 Lunula; 3 Radix unguis.

Fig. 579. Losgelöster Nagel von der Unter- oder Vorderseite. $^1/_1$.
1 Corpus unguis (mit seinen Leistchen); 2 Lunula; 3 Radix unguis; 4 Apex unguis.

Fig. 580. Querschnitt durch den Fingernagel und seine Umgebung, halbschematisch. $^3/_1$.
1 Hornschicht des Nagels, aus dicht vereinigten Schüppchen bestehend; 2 Keimschicht des Nagels; 3 Nagelbett mit Leistchen; 4 Epidermis des Nagelwalles; 5 Keimschicht desselben; 6 Lederhaut.

---

[1]) *θηλή*. Die Brustwarze. Hiervon auch der Name Epithel.

[2]) Weitere Untersuchungen über die Hyperthelie bei Männern. Anat. Anzeiger 1892, und Massenuntersuchungen über Hyperthelien beim Manne. Verh. d. Anat. Ges. 1893.

gegenüberliegenden hoch entwickelten Tastapparates und bilden mit den Krallen, Klauen und Hufen eine natürliche Reihe.

Mit ihren hinteren konkaven und seitlichen geraden Rändern sind sie in Furchen der Haut eingeschoben; ihr vorderer konvexer Rand ragt frei hervor. Demnach unterscheidet man am Nagel den hinteren am stärksten in die Hautfalte eingeschobenen Teil als Nagelwurzel, Radix unguis, die ihn umhüllende Hautfalte als Nagelwall, Vallum unguis, die Furche, in welche er eingeschoben ist, als Nagelfalz, Sinus unguis, und den Teil der Lederhaut, auf welcher der Nagel aufruht, als Nagelbett, Lectulum unguis. Der mittlere Teil des Nagels heisst Nagelkörper, Corpus unguis, und das vorn hervorragende Stück Kuppe, Margo liber s. Apex unguis. Die Nagelwurzel, auch Margo occultus genannt, ist der dünnste Teil des Nagels, ihr vorderer Rand tritt meist am Daumen, manchmal auch an einzelnen oder an allen Fingern (häufiger an Frauenhänden) aus dem Nagelfalze etwas hervor und erscheint als abgerundete, vorn konvexe, etwas hellere Stelle, das Möndchen, Lunula. Am vorderen Rande der Lunula besitzt der Nagel seine grösste Dicke. Am vorderen Ende ist

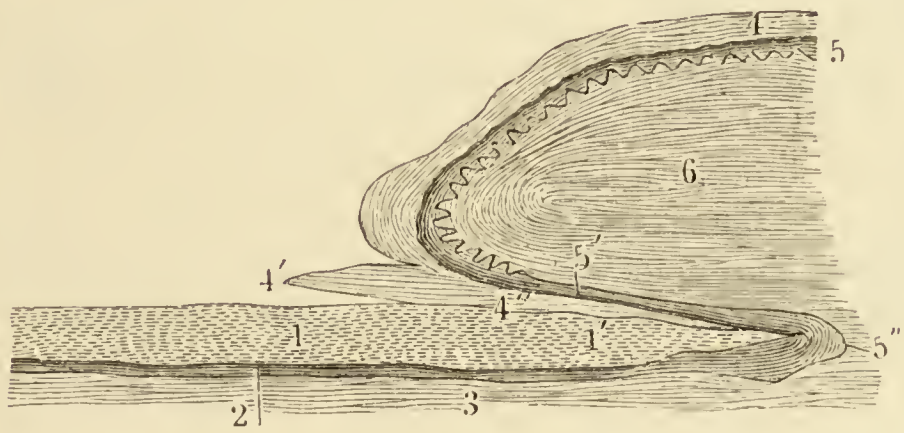

Fig. 581.

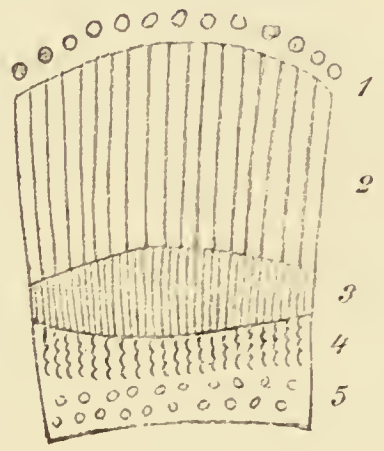

Fig. 582.

Fig. 581. Längsschnitt durch die Nagelwurzel. $^{10}/_{1}$.

1 Hornschicht des Nagels; 1′ verdünnter Wurzelteil des Nagels; 2 Keimschicht des Nagels: 3 Nagelbett: 4 Hornschicht der Fingerhaut; 4′ Überschlagsstelle derselben auf den Nagel; 4″ in den Nagelfalz eindringende Abteilung derselben; 5 Keimschicht der Fingerhaut; 5′ Keimschicht des Nagelfalzes: 5″ Übergangsstelle der Keimschicht der Haut in diejenige des Nagels; 6 Lederhautgrundlage, welche gegen die Hautoberfläche hin Papillen, gegen den Nagelfalz hin keine Papillen besitzt.

Fig. 582. Oberfläche des Nagelbettes nach entferntem Nagel. Schema.

1 vordere Zone der Papillen; 2 Zone der groben Leisten; 3 Zone der feinen Leisten; 4 Zone der papillentragenden Leisten; 5 hintere Zone der freien Papillen; 3—5 Gebiet der Nagelwurzel; ¸vorderer Teil von 3 Gebiet der Lunula.

das Nagelbett von der Fingerbeere getrennt durch eine schmale Furche, die vordere Fortsetzung der Seitenfurchen, auf deren Grund der Nagelsaum oder das Sohlenhorn seine Lage hat, welches vom freien Teile des Nagels überragt wird.

Die Nagelplatte ist quer konvex, besonders stark am schmalen fünften Finger; meist ist auch eine Längswölbung vorhanden, besonders wieder am fünften Finger, wodurch dessen Nagel einer Kralle mehr ähnelt, als die übrigen.

Man kann den Nagel mit Gewalt oder in schonenderer Weise vom Nagelbette entfernen. Abgehoben ist er weisslich durchscheinend, weisslich besonders an der Wurzel. In natürlicher Lage am Lebenden ist der Körper rötlich und durch einen schmalen hellen Streifen von der durchscheinenden Kuppe abgesetzt; die Lunula ist weisslich; letztere Unterschiede rühren besonders von der verschieden blutreichen Unterlage her.

Hat man den Nagel vom Nagelbette entfernt, so zeigt letzteres mehrere Abteilungen. Am auffallendsten und ausgedehntesten ist die Zone der breiten Leisten, Cristae lectuli unguis, dadurch gekennzeichnet, dass eine grössere Anzahl

von Längsleisten, welche durch Furchen von einander getrennt sind, das ganze Gebiet zwischen der Lunula und dem Nagelsaume einnimmt; sie entspricht dem Nagelkörper. Am vorderen Rande dieser Zone folgt ein schmaler Streifen isolierter Papillen, dem Gebiete der vorderen Nagelfurche angehörig. Weiter vorn schliessen sich die bogenförmigen, papillentragenden Leisten der Fingerbeere an. An die Zone der breiten Leisten grenzt hinten die bikonvexe Zone der schmalen Leisten an, Cristae matricis unguis, welche bereits dem Gebiete der Nagelwurzel entspricht. Weiter hinten folgen noch zwei schmale Streifen (Hebra), von welchen der eine papillentragende Leisten, der andere freie Papillen enthält. Im Ganzen also sind fünf Zonen vorhanden. Die Papillenbildung hat hiermit jedoch nocht nicht ihr Ende erreicht; sondern es schliessen sich Papillen an, welche im hinteren Grunde des Nagelfalzes gelegen sind und sich nach vorn erstrecken; auch diese können auf Leisten sitzen. Die Unterfläche des Nagelwalles besitzt nur spärliche Papillen, zahlreiche und lange dagegen sein vorderer Rand; seine obere Fläche stimmt mit der Haut des Finger- und Zehenrückens überein. An der Unterfläche des Nagels prägen sich die Zonen des Nagelbettes in gegensätzlicher Weise aus.

Straffe Retinakula heften das Nagelbett an das Periost des Knochens.

Der Nagel besteht aus einer Keimschicht und einer Hornschicht. Erstere entspricht der Keimschicht der übrigen Epidermis, enthält eine basale Lage von Cylinderzellen, Stachelzellen, ein interepitheliales Labyrinth und ist beim Neger dunkel gefärbt. Die Hornschicht bildet die eigentliche Nagelsubstanz. An ihrer unteren Fläche ist die Hornschicht hinten ganz glatt, darauf folgen Hornleistchen, welche den Furchen des Nagelbettes entsprechen. Oft lässt auch die Aussenfläche des Nagels deutliche Längsstreifung und Andeutung von Riffen erkennen. Die Hornplatte ist blätterig gebaut und zwar decken sich die tieferen Schichten dachziegelförmig.

Die einzelnen Blätter bestehen aus platten, vieleckigen verhornten Zellen, Hornschüppchen, welche noch deutliche Kernreste, Stacheln und Spuren eines interepithelialen Labyrinthes erkennen lassen. In den Lücken desselben kann sich stellenweise äussere Luft ansammeln; sie bedingen eine Form des Aëro-Epithels (s. Allgem. Teil S. 70). Solche durchlüftete Stellen des Nagels sehen weiss aus und stellen eine Art partiellen Ergrauens des Nagels dar.

Der Nagel zeigt am Lebenden ein beständiges Wachstum und erreicht, wenn er geschützt wird, sehr bedeutende Längen (bis 5 cm). Über die Dicke der Nägel, ihr tägliches Wachstum nach der Länge, dem Gewichte, den Jahreszeiten, der Körperseite u. s. w. s. H. Vierordt, Anatomische Tabellen, 1893.

Die Gefässe des Nagelbettes sind im Wurzelteile spärlicher, im Körperteile zahlreich. Die aus der Tiefe gegen das Nagelbett aufsteigenden Arterien verlaufen an der Basis der Leisten vorwiegend longitudinal und senden den Blättern und Papillen Ästchen zu.

Im Nagelbette sind auch Lymphgefässe nachgewiesen (Teichmann).

Nerven sind im subkutanen Gewebe des Nagelbettes als kleine Stämmchen vorhanden. Ein ansehnlicher Teil derselben endigt voraussichtlich interepithelial, wie es vom Stratum germinativum bekannt ist.

Die erste Anlage der Nägel zeigt sich bei menschlichen Embryonen in der 9.—10. Woche als eine terminale Bildung in Form einer Einsenkung, Nagelgrund, R. Zander). Soweit der Nagelgrund dorsal gelegen ist, gestaltet er sich zum Nagelbette um; das volare Stück desselben liefert nur eine dickere Epidermisschicht, keine Nagelsubstanz: es wird zu dem Nagelsaume (Sohlenhorne) (Boas, Gegenbaur).

Bei dem Menschen ist dieser Nagelsaum sehr klein; grösser schon bei den Affen. Bei den Krallen tragenden Säugetieren ist der Nagelsaum zwischen den

Seitenrändern der stark quergekrümmten Nagelplatte, welche den dorsalen Teil der Kralle bildet, enthalten. Am mächtigsten erscheint der Nagelsaum oder ventrale Teil des Nagels bei den Huftieren, wo er das Sohlenhorn darstellt. Mit der stärkeren Ausbildung des terminalen Tastapparates erfährt das Sohlenhorn eine zunehmende Verminderung, weicht gegen die Dorsalfläche zurück und ist schliesslich zu einem unscheinbaren Saume geworden, wie ihn der menschliche Nagel zeigt.

Bei der ersten Bildung der Nagelsubstanz tritt ein deutliches Stratum granulosum zu Tage (Brooke, Zander). Doch liegt diese dünne erste Nagelplatte keineswegs an der dorsalen freien Fläche, sondern sie ist dorsal vollständig gedeckt von einem dünnen epidermalen Stratum, welches Eponychium genannt wird. Da unterhalb der Nagelplatte ebenfalls ein ihr nicht angehöriges epider-

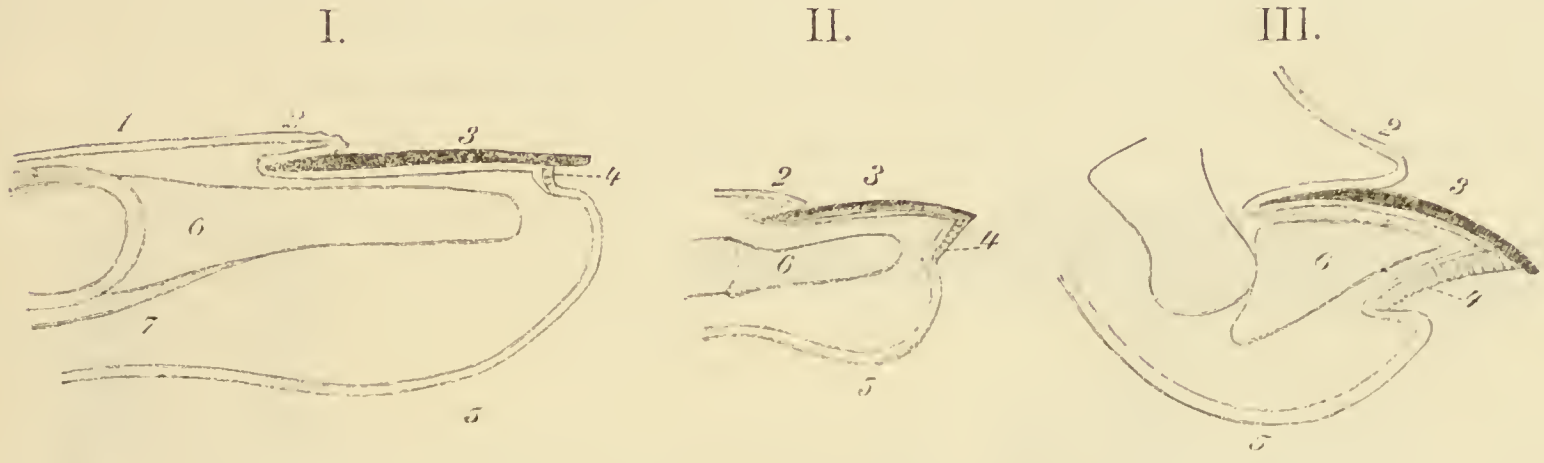

Fig. 583.

Verschiedene Ausbildungsstufen des Nagelsaumes (Sohlenhornes) an Medianschnitten der Endphalangen. (Boas, Morpholog. Jahrbuch Bd. IX 1884).

I Mensch. II Cercopithecus. III Canis.

1 Epidermis des Fingerrückens; 2 Nagelwall; 3 Nagel; 4 Sohlenhorn; 5 volare Epidermis und terminaler Tastballen; 6 Endphalanx; 7 volare Sehneninsertion.

males Stratum vorhanden ist, so liegt in diesem das Hyponychium vor: daher erscheint die Nagelplatte zwischen zwei epidermalen Blättern, die zusammen das Perionychium bilden; die Erzeugung des Nagels findet demgemäss inter-epidermal statt (v. Kölliker).

Ist am lebenden Gliede der Nagel entfernt worden, so bildet sich ein neuer. Die Regeneration des Nagels geht jedoch nicht vom Stratum germinativum des ganzen Nagelbettes aus, sondern ausschliesslich vom Stratum germinativum der Nagelwurzel und des hinteren Grundes des Nagelfalzes: dieses Gebiet stellt daher die Matrix unguis dar; über einen distalen Wurzelteil s. unten.

Zu diesen Erfahrungen über das Wesen des Nagels sind in neuester Zeit einige wichtige Erweiterungen hinzugetreten.

Die Kralle kann nach J. E. V. Boas als eine endständige Kegelschuppe aufgefasst werden. Bei den überall mit Schuppen ausgestatteten Tieren ist auch eine die Zehenspitze umscheidende Schuppe vorhanden gewesen, welche ihrer ausgesetzten Lage gemäss eine grössere Härte etc. als die übrigen erwarb. Eine Eigentümlichkeit zeichnet diese Krallen aus: der Kegel ist auf der einen Seite abgeplattet und die Hornmasse hier von etwas lockerer Beschaffenheit. Die abgeplattete Seite ist die untere der Zehe, und die ganze Kralle ist gewöhnlich derartig der Länge nach gebogen, dass diese Seite concav ist. Hierdurch zerfällt die Kralle in zwei Teile, die Krallenplatte (oben und seitlich) und die Krallensohle (unten). Die Krallen der Schildkröten, Krokodile und Vögel besteht aus ineinander gesteckten Horntüten, von welchen neue immerfort von der gesamten Oberfläche des unterliegenden Rete gebildet werden. Die Kralle stellt eine an der Basis schräg abgeschnittene Tüte dar und zwar ist die Krallenplatte länger als die Krallensohle und erstreckt sich weiter proximal als diese. Die dünne Basis ist von einer Ringfalte der angrenzenden Haut bedeckt und ge-

schützt. Diese Ringfalte, der Krallenwall, besteht wie die Kralle selbst aus einem dorsalen und einem ventralen Teile.

Die Kralle der Säugetiere bietet wichtige Unterschiede dar. Obenan steht der, dass bei den Säugetieren ein grosser Abschnitt des der Krallenplatte unterliegenden Rete steril ist und zwar der grosse distale Teil, mit Ausnahme des terminalen Endes. An letzterer Stelle findet wieder Hornbildung statt. So ist also eine basale und eine terminale Nagelmatrix zu unterscheiden. Das von letzterer gelieferte Erzeugnis ist auch beim Menschen vorhanden (als sogenannte Terminallage, Boas). Die Krallensohle wird, im Gegensatze zur Krallenplatte, im ganzen Bereiche des zugehörigen Rete geliefert.

Merkwürdigerweise verhält sich die Saurierkralle analog derjenigen der Säugetiere. Vom menschlichen Nagel sagt Boas insbesondere: „Ähnlich wie die Cynomorphenkralle verhält sich in den meisten Punkten diejenige des Menschen, nur ist die Wölbung der Krallenplatte geringer und die Krallensohle noch mehr reduziert. In meiner früheren Abhandlung über Krallen habe ich die Auffassung vertreten, dass die vom freien Nagelrande überdeckte kleine

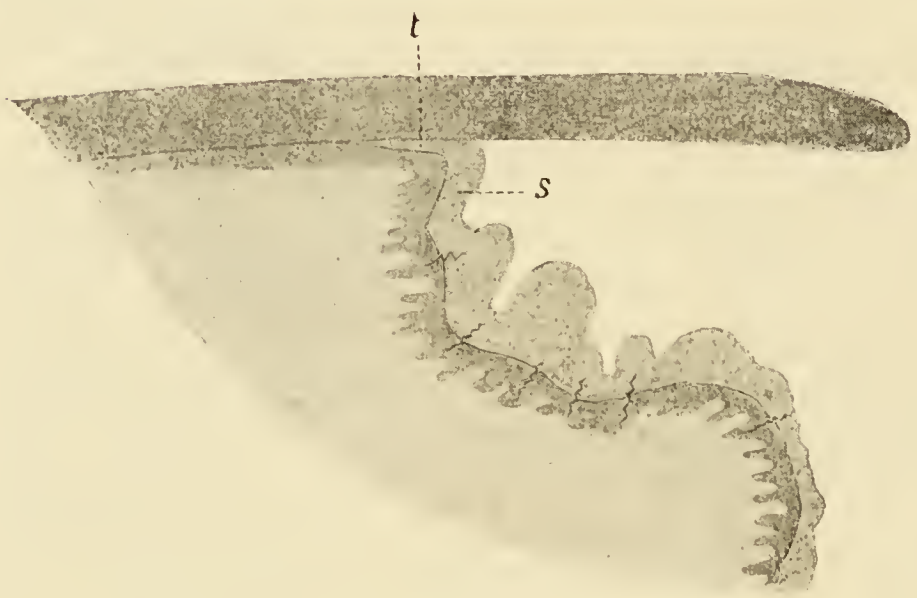

Fig. 584.

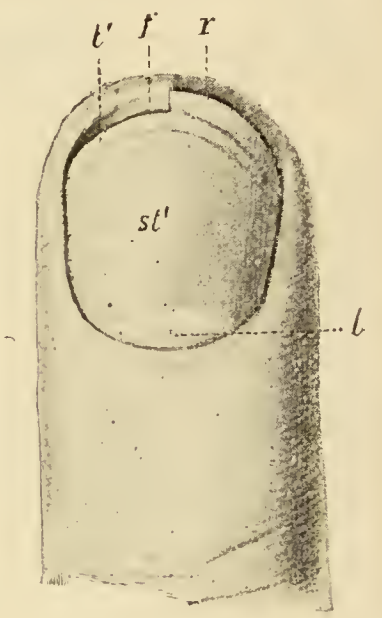

Fig. 585.

Fig. 584. Längsschnitt des distalen Endes der Krallenplatte und der nächstliegenden Teile von einem Menschen. (Vorderextremität.)

Die kleinen geschlängelten Linien deuten Schweissdrüsengänge an. Die Hornlage des Zehenballens und Krallenwalles ist anders abgetönt als die Kralle mit ihren drei Teilen.

Fig. 585. Ende des Fingers eines lebenden Menschen.

Der freie Randteil (*r*) der Krallenplatte ist an der linken Hälfte dicht abgeschnitten, so dass die überdeckte Fläche *f* freiliegt; *f'* ist derjenige Teil der Krallenplatte, unter welcher die Terminallage liegt; eine feine helle Linie trennt am Lebenden diesen Teil von der übrigen Krallenplatte ab; *l* Lunula, d. h. derjenige Teil der Krallenplatte, unter welchem die basale Matrix liegt; *st'* der grössere Teil der Krallenplatte, welcher dem sterilen Felde des Rete (= Keimschicht) aufliegt.

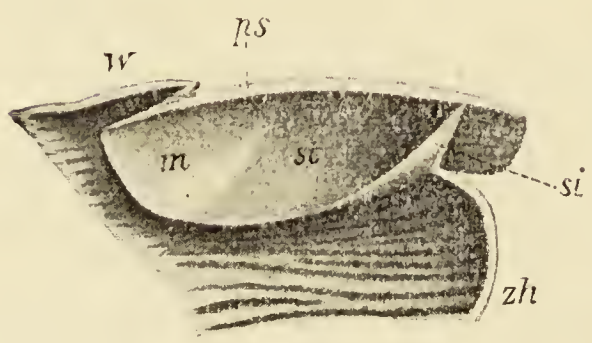

Fig. 586.

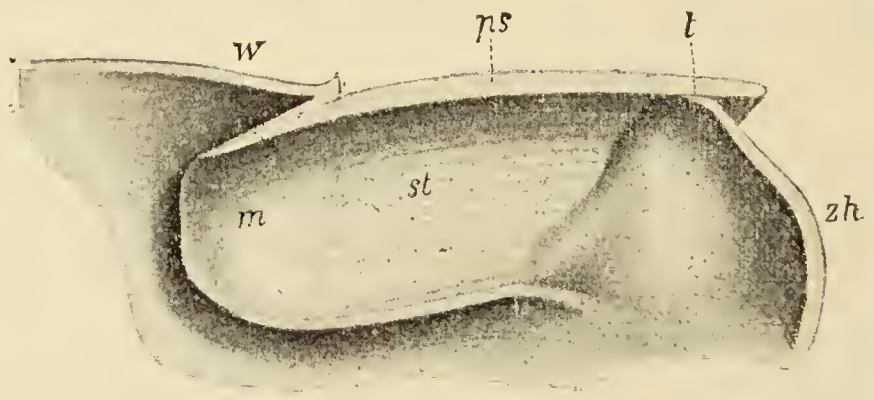

Fig. 587.

Fig. 586. Cynomorpher Ostaffe, ausgeschuhte Kralle.

Fig. 587. Mensch. Finger; desgleichen.

In beiden Figuren bedeutet *m* Matrixfläche; *st* Sterilfläche; *t* Terminallage; *zh* Hornlage des Zehenballens; *ps* Schnittrand der Krallenplatte; *w* Krallenwall; *si* innere Fläche der Krallensohle.

(Fig. 584—587 von J. E. V. Boas.)

schräge Fläche den Überrest der Krallensohle vorstelle. Eine mikroskopische Untersuchung belehrte mich aber, dass nicht die ganze genannte Fläche der Krallensohle entsprechen kann, sondern nur der innerste Teil derselben, während der übrige Teil, welcher mit Schweissdrüsen ausgestattet ist, zum Zehenballen gehört. Die äusserst kleine Krallensohle grenzt sich wenigstens in einigen Fällen durch eine Furche vom Zehenballen ab. Eine deutliche Terminallage ist vorhanden und zwar ist ihre proximale Grenze am lebenden Menschen durch eine helle Linie bezeichnet, welche durch die Krallenplatte durchscheint (Fig. 585)." (Zur Morphologie der Wirbeltierkralle, Morphol. Jahrbuch XXIII, 3, 1894.)

Statt mit Boas in der Hornschuppe eine hypothetische Urform der Amniotenkralle zu erblicken, findet E. Göppert den Urzustand der Krallen noch jetzt erhalten bei einzelnen Urodelen als einfachen, kappenartigen Hornüberzug spitzer Finger- und Zehenenden, erzeugt durch besondere Inanspruchnahme. Morpholog. Jahrbuch, Bd. XXV, 1, 1896.

2. Die Haare. Pili.

Haare sind fadenförmige, fast über den ganzen Körper verbreitete Hautgebilde, welche Schutz- und Schmuckorgane darstellen, aber durch ihre Verbindung mit dem Nervensysteme auch dem Sinnesapparate angehören. Sie wurzeln in besonderen Einstülpungen der Haut, den Haarbälgen, sind mit glatten Muskeln und fetterzeugenden Drüsen ausgestattet und werden von Gefässen ernährt.

Nur an wenigen Stellen der Körperoberfläche fehlen Haare, nämlich an dem Handteller und der Fusssohle, an dem Rücken der Endphalangen von Fingern und Zehen, am roten Lippenrande, an der Glans penis et clitoridis, an der Innenfläche des Praeputium.

An den mit Haaren besetzten Stellen sind drei Hauptabteilungen von Haaren zu unterscheiden:

1. Wollhaare,
2. Kurz- oder Borstenhaare und
3. Langhaare.

Die Grenzen der Länge erstrecken sich von 0,5 mm bis 1,5 m, die Grenzen der Dicke von 0,007 bis 0,17 mm; der Haarbalg der längeren Haare ist 2,7 bis 3,8 mm lang.

Zu den Langhaaren gehören die Kopfhaare (Capilli), Barthaare (Barba), die Haare der Achselhöhle (Hirci), der Geschlechtsteile (Pubes), der Brust (Pili pectoris). Borstenhaare (von 0,5—1,3 cm Länge) sind die Haare der Augenbrauen (Supercilia), der Augenlidränder (Wimpern, Cilia), des Naseneinganges (Vibrissae), des äusseren Gehörganges (Tragi). Wollhaare (Lanugo), sind feine Härchen bis 14 mm Länge, welche im Gesichte, am Rumpfe und an den Gliedern, an der Labia minora und an der Caruncula lacrimalis vorkommen.

Die Haare stehen entweder einzeln oder in Gruppen von zwei bis fünf beisammen, so vor allem die Kopfhaare.

Die behaarte Kopfhaut enthält durchschnittlich 80 000 Haare, der übrige Körper gegen 20 000 Lang- und Borstenhaare.

Das gesamte Kopfhaar der Frauen wiegt gegen 300 g. Man rechnet für dasselbe 140 000 blonde Haare, 109 000 braune, 102 000 schwarze und 88 000 rote Haare; die blonden Haare sind die dünneren.

Auf 1 cm^2 Fläche kommen (nach Krause): am Scheitel 171, am Hinterhaupte 132, am Vorderhaupte 123, am Kinne 23, am Schamberge 20; Wollhaare auf der Volarfläche des Vorderarmes gegen 50.

Auf gleicher Fläche zählt man 86 schwarze, 95 braune, 107 blonde Kopfhaare (Withof).

Haare sind schlechte Wärmeleiter, stark hygroskopisch, biegsam, elastisch und fest. Ein Langhaar kann ein Gewicht von etwa 60 g tragen, lässt sich um $^1/_3$ der Länge ausdehnen und hinterlässt bei 20% Ausdehnung einen elastischen Rückstand (bleibende Verlängerung) von 6%.

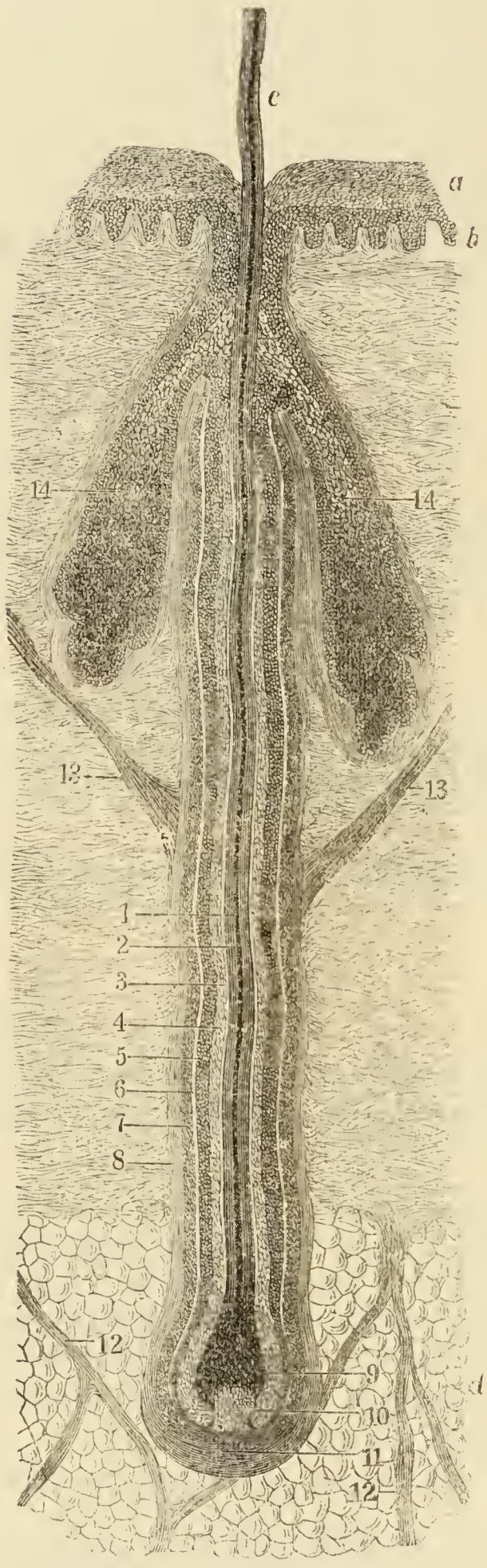

Fig. 588.

Teile des Haares und Bau desselben.

An jedem Haare unterscheidet man das eigentliche Haar, Pilus, und den Haarbalg, Folliculus pili. An dem ersteren nennt man den freien Teil Schaft, Scapus, den im Balge eingeschlossenen Teil Wurzel, Radix. Letztere endet mit einer weicheren, den Schaft $1^1/_2$ bis 3mal an Dicke übertreffenden Anschwellung, der Haarzwiebel, Bulbus pili, welche hohl ist und einen bindegewebigen Fortsatz des Balges aufnimmt, die Haarpapille, Papilla pili. Der Haarschaft endet am freien Ende zugespitzt (Apex pili).

Dem feineren Baue nach unterscheidet man an dem Innenkörper

a) das Markgewebe, Substantia medullaris,

b) das Rindengewebe, Substantia corticalis und

c) das Haaroberhäutchen, Cuticula pili.

Die Marksubstanz ist ein in der Achse des Haares von der Zwiebel bis in die Gegend der Spitze verlaufender Strang, der aus kubischen, meist in doppelter Reihe nebeneinander gelegenen Epithelzellen, Markzellen, besteht. Der Zellinhalt ist feinkörnig, kann auch Luftbläschen einschliessen, wodurch alsdann eine Form des Aëro-Epithels zu stande gebracht wird. Der Kern ist hierbei vertrocknet. Im auffallenden Lichte erscheint ein Haar mit lufthaltigem Marke silberweiss, bei Beleuchtung von unten schwarz. In der Gegend der Zwiebel enthalten die Markzellen keine Luft, sondern Eleïdin-(Keratohyalin-)körnchen. In Wollhaaren fehlt gewöhnlich das Mark. In kurzen dicken Haaren ist die Marksubstanz dicker als in den langen. Den mächtigsten Teil des Haares bildet das Mark bei manchen Tieren, z. B. den Hirschen, wodurch das Haar brüchig gemacht wird.

Durchschnitt durch einen Haarbalg und eine Haarwurzel der Kopfhaut nebst zwei zugehörigen Talgdrüsen. Das Haar ist künstlich gerade gestellt. $^{60}/_1$.

a Hornschicht der Haut; *b* Keimschicht derselben, welche sich an der Bildung des Haarbalges und der Talgdrüsen beteiligt; *c* obere feste Schicht der Lederhaut; *c'* untere lockere Abteilung derselben; *d* Unterhautfettgewebe; *e* Haarschaft; 1 Marksubstanz der Haarwurzel; 2 Fasersubstanz derselben; 3 Oberhäutchen derselben; 4 innere Wurzelscheide; 5 äussere Wurzelscheide; 6 Glashaut des Haarbalges; 7 quere Faserschicht desselben; 8 Längsfaserschicht desselben; 9 Haarzwiebel; 10 Haarpapille; 11 unteres Ende des Haarbalges; 12 stärkere Faserzüge des Unterhautfettgewebes; 13 Haarbalgmuskeln; 14 Talgdrüsen, deren Auskleidung mit der Keimschicht der Haut und mit der Wurzelscheide des Haarbalges in Verbindung steht.

Die Rindensubstanz ist längsstreifig und besteht am Haarschafte aus langen, spindelförmigen verhornten Epithelzellen, welche einen langgestreckten Kern, Pigmentkörnchen in verschiedener Häufigkeit, aber auch Luftbläschen enthalten, die in weissen Haaren sehr zahlreich vorkommen. Das körnige Pigment zeigt allen Wechsel von hellem Gelb durch Rot und Braun bis Schwarz; auch gelöstes Pigment von verschiedener Farbe kann reichlich vorhanden sein. Die Spindelzellen sind fest miteinander verbunden, lassen aber kleine Stacheln und intercelluläre Räume deutlich wahrnehmen, die lufthaltig sein können. An der Haarzwiebel werden die Rindenzellen kürzer und rundlich, enthalten hier auch

Fig. 589.

Flächenschnitt durch die Kopfhaut; kleine Gruppe von Haaren mit Talgdrüsen. $^{8}/_{1}$

Die Gruppe enthält nur zwei Haare mit den ihnen zugehörigen Talgdrüsen: zu dem Haare I gehören die Talgdrüsen *a* und *b*, zu dem Haare II die Talgdrüsen *c* und *d*; bei sämtlichen Talgdrüsen, von denen bei *a* vier Läppchen, bei *b* drei Läppchen, bei *c* und *d* nur je ein Läppchen durch den Schnitt getroffen wurde, finden sich an der Peripherie der Läppchen noch besser erhaltene Zellen, in der Mitte dagegen mehr zerfallene, fettige Massen; *e*. *e'* Muskelzüge der Gruppe auf dem Querschnitte; *f* festeres, die Gruppe zusammenhaltendes Gewebe; *g* Zwischengewebe, das die nächsten Gruppen verbindet; 1 Marksubstanz des Haares; 2 Rindensubstanz desselben; 3 Oberhäutchen; 4 innere Wurzelscheide; 5 äussere Wurzelscheide; 6 Glashaut; 7 innere Faserhaut; 8 äussere Faserhaut des Haarbalges.

niemals Luft. Dagegen sind hierselbst zwischen ihnen pigmentierte sternförmige Gebilde sichtbar, welche anscheinend pigmentierte, den Import von Pigment ins Haar übernehmende Bindegewebszellen darstellen.

Das Oberhäutchen des Haares besteht aus einer einzigen Lage durchsichtiger, dachziegelförmig übereinander liegender Schuppen, d. i. verhornten kernlosen Epithelzellen.

Der Haarbalg, Folliculus pili, ist aus einem bindegewebigen und einem epithelialen Teile zusammengesetzt. Jener, der Haarbalg im engeren Sinne, besteht aus zwei sich deckenden bindegewebigen Faserhäuten und entwickelt von

seinem Grunde aus den einzigen bindegewebigen Teil des Haarstammes (Schaft- und Wurzel), die Haarpapille. An die innere Faserhaut schliesst sich noch eine feste glasartig helle Begrenzungsschicht, die Glashaut.

Die äussere Faserhaut (Längsfaserhaut) ist ein Abkömmling der Lederhaut und besteht aus längsverlaufenden Bindegewebsbündeln mit vielen oberflächlichen elastischen Fasern, vielen spindelförmigen Bindegewebszellen, spärlichen Fettzellen, einem reichen Netze von Kapillaren. Auch werden an ihr markhaltige, Teilungen darbietende Nervenfasern gefunden.

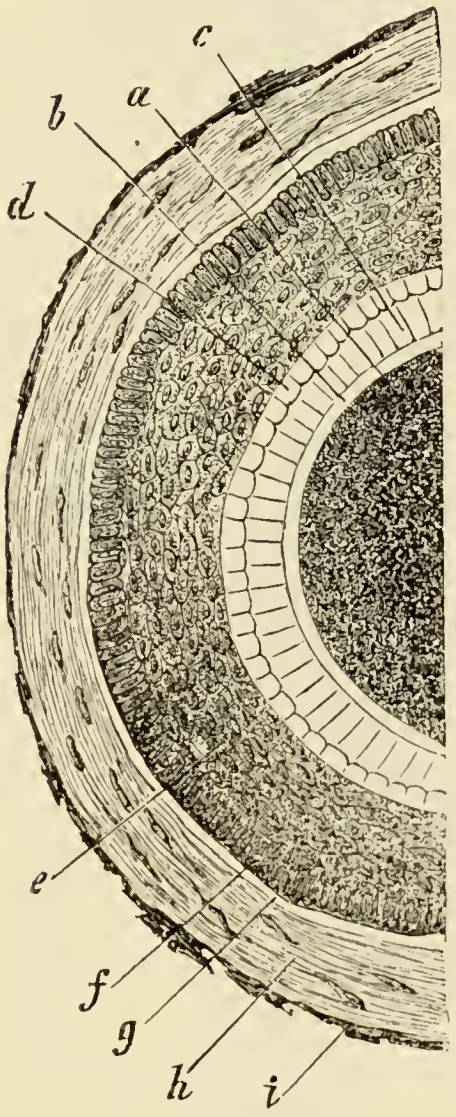

Fig. 590.

Querschnitt durch ein Kopfhaar und dessen Balg vom Menschen.

a Haar; *b* Cuticula pili; *c* innere und *d* äussere Lage der inneren Wurzelscheide; *e* äussere Wurzelscheide; *f* deren peripherische Lage verlängerter Zellen; *g* Glasmembran des Balges: *h* dessen Mittelschicht und *i* Aussenlage. Cuticula vaginae nicht gezeichnet.

Die innere Faserhaut oder die Köllikersche Schicht des Haarbalges erstreckt sich von dessen Grunde nur bis zur Mündungsstelle der Talgdrüsen, besteht aus ringförmig geordneten Bindegewebsbündeln, heisst daher auch Ringfaserhaut und besitzt ebenfalls ein reiches Kapillarnetz.

Die Glashaut, ebenfalls von Kölliker zuerst beschrieben, bleibt beim Ausreissen des Haares immer im Haarbalge zurück, zeigt Andeutungen von Schichtung und erstreckt sich vom Papillenstiele bis zur Drüsenmündung. Ihre Aussenfläche ist glatt, die Innenfläche dagegen durch dichtstehende scharfe Leistchen ausgezeichnet, welche in das Epithel des Haarbalges eingreifen.

Die Haarpapille entspricht einer Cutispapille, ist gross, einfach, ei-, kegel-, oder pilzförmig, hängt durch einen kurzen Stiel mit dem Grunde des Haarbalges zusammen und besteht aus Bindesubstanz mit Gefässen.

Auf die Glashaut folgen die epithelialen Bestandteile des Haarbalges und bilden zusammen vier sehr ungleiche Schichten.

Die der Glashaut anhaftende äussere Wurzelscheide entspricht dem Stratum germinativum der Epidermis, teilt alle dessen Eigenschaften, besteht aus 5—12 Zellenlagen und zeigt in den tiefen Lagen beständig, besonders in der Gegend der Haarzwiebel, zerstreute Karyomitosen.

Einwärts folgt ihr die innere Wurzelscheide. Im oberen Teile des Haarbalges hat letztere den Bau des Stratum corneum; unterhalb der Drüsenmündungen sondert sie sich in zwei scharf getrennte Schichten, eine äussere und eine innere. Die äussere, auch Henlesche Schicht genannt, besteht aus einer einfachen oder doppelten Lage kernloser niedriger Epithelzellen; während die innere, Huxleysche Schicht, aus einer einfachen Lage kernhaltiger Zellen sich aufbaut. Den Abschluss der Wurzelscheiden bildet das Oberhäutchen derselben, Cuticula vaginae, welches der Cuticula pili enge gegenüber liegt und denselben Bau hat wie letztere.

In die Haarbalglichtung münden nahe der freien Oberfläche die Talg- oder Haarbalgdrüsen. Die Haarbälge sind gewöhnlich dicht unter dem Ansatze der Talgdrüsen am schmälsten; dies ist der Isthmus folliculi, besonders wichtig als Nervenendstelle des Haares. Unterhalb des Isthmus verbreitern sich die Haarbälge wiederum, besonders an der Ansatzstelle der Arrectores pilorum, d. i. der Haarbalgmuskeln. Es folgt dann nochmals eine Verschmälerung über der Haarzwiebel; letzterer entspricht die breiteste Stelle des Balges. Oberhalb der Talgdrüseninsertion erweitern sich die Bälge bis zur Mündung.

Der Querschnitt des Haares zeigt mancherlei regionale, individuelle und rassenhafte Verschiedenheiten. Er ist verschieden gross, rund oder oval, glatt oder gefurcht u. s. w. Hiermit hängen auch die Krümmungsverhältnisse des Haares zusammen. Das Haar spielt in der Unterscheidung der Völker eine gewisse Rolle. So empfiehlt es sich auch in ethnologischer Hinsicht, mit meinem Freunde Emil Schmidt sechs Formtypen zu unterscheiden, nämlich straffes, schlichtes, welliges, lockiges, krauses und spiralig gerolltes.

Haarfarbe.

Über die Farbe des Haares gilt in genetischer Hinsicht das Gleiche, was schon über die Farbe der Epidermis S. 618 hervorgehoben wurde. Zwei Ansichten sind noch im Streite, ob die Epithelien der Haarzwiebel das Pigment bilden oder von aussen aufnehmen; wenn letzteres, ob sie es unmittelbar aus dem Säftestrom aufnehmen oder ob Bindegewebspigmentzellen den Import in das Epithel übernehmen.

Wie bei der Haut, so kommt auch bei dem Haare anormaler Weise gänzliche Pigmentlosigkeit vor, Albinismus.

Über die beste Einteilung der Farbenverschiedenheiten des Haares gehen die Meinungen noch etwas auseinander, wie bei der Haut und Iris. Das Virchowsche Schema schlägt eine Reihe von fünf Farben vor: blond, hellbraun, dunkelbraun, schwarz und rot. P. Topinard übernimmt dieses Schema, teilt aber das Blond in vier Gruppen. So gestaltet sich sein Schema folgendermassen:

1. Absolutes Schwarz,
2. Dunkelbraun,
3. Hellbraun,
4. Blond
   a) gelblichblond,
   b) rötlichblond,
   c) aschblond,
   d) sehr hellblond,
5. Rot.

Eine mehr als 10 Millionen Schulkinder umfassende, durch Virchow ins Leben gerufene Statistik ergiebt von den reinen Typen des blonden und brünetten Typus in Mitteleuropa — die Mischtypen machen mehr als die Hälfte aus — folgende Verhältnisse:

	blond	brünett
Belgien	—	27,50 %
Schweiz	11,10 %	25,70 „
Österreich	19,79 „	23,17 „
Deutschland	31,80 „	14,05 „

In Norddeutschland macht der rein brünette Typus der Bevölkerung 12—7 %, in Mitteldeutschland 18—13 %, in Süddeutschland 25—19 % der Bevölkerung aus.

Zur Haarfarbe gehört auch die Erscheinung des Ergrauens. Das Ergrauen spielt im Tier- und Pflanzenreiche eine grosse Rolle und ist hier nicht notwendig Alterserscheinung. Es beruht zunächst auf der Umbildung der Epithelien in Aëroepithel, d. h. auf Luftinvasion in das interepitheliale Labyrinth und in die betreffenden Epithelzellen selbst. Hiermit kann sich bei dem Ergrauen des Haares Pigmentschwund verbinden, sei es, dass die importierenden Bindegewebszellen den Dienst versagen, oder die Epithelien die Pigmentbildung nicht mehr zu leisten vermögen.

Haarstrich.

Die Haare sind nur an wenigen Stellen senkrecht zur Oberfläche eingepflanzt, weitaus überwiegend ist die geneigte Einpflanzung; schon in der ersten Anlage dringt der epidermale Fortsatz, der die Haaranlage bildet, schräg in die Tiefe, so dass man schon an der Richtung die Haaranlage zu erkennen vermag. Auch das fertige Haar hat also geneigte Richtung, kann aber durch die Wirkung des Arrector pili senkrecht gestellt, gesträubt werden. Die Richtungen sämtlicher Haare, auch der Wollhaare, bilden die Haarströme, Flumina pilorum. Der Name Haarstrich bezieht sich auf die Richtung der Haare im Allgemeinen. Der Haarstrich ist auf beiden Körperhälften symmetrisch angeordnet. Am leichtesten wird die Untersuchung des Haarstriches an Föten der späteren Monate vorgenommen, deren äussere Haut mit Lanugo bedeckt ist.

Bezüglich der Haarströme ist die etwas kleine Fig. 591 belehrend, im Einzelnen aber über diesen ausgedehnten und besonders in vergleichender Betrachtung interessanten Gegenstand das Folgende hervorzuheben.

Man unterscheidet an den Haarströmen Ausstrahlungspunkte, Anziehungspunkte, divergierende und konvergierende Ströme, Kreuze und Wirbel (einfache und Doppelwirbel). Fig. 592.

1. Ausstrahlungspunkte: Stellen, welchen die Haare ihre Wurzel zukehren.

2. Anziehungspunkte: Stellen, welchen die Haare ihre Spitzen zukehren.

3. und 4. Ströme: a) divergierende, b) konvergierende.

5. Kreuze: viereckige Stellen, an welchen zwei divergierende Ströme aufeinanderstossen und verschwinden, während von den zwei anderen Ecken neue, aber konvergierende Ströme entspringen.

6. Wirbel, Vortices pilorum.

Die Haarbalg- oder Talgdrüsen; s. oben S. 650—651.

Haarbalgmuskeln, Arrectores pilorum.

Diese von Kölliker entdeckten zierlichen glatten Muskeln sind rundliche oder platte Bündel von 45—220 μ Breite, welche meist einzeln, selten doppelt neben den Haarbälgen und Talgdrüsen liegen, einfach oder mehrwurzelig mit bindegewebig-elastischen Sehnen von den obersten Lagen der Lederhaut entspringen. Sich verbreiternd umfassen sie die Talgdrüsen und setzen sich in der Nähe der letzteren an den Haarbalg an. Sie nehmen in ihrer Lage den stumpfen Winkel ein, welchen der Haarbalg mit der äusseren Haut bildet, vermögen also das Haar aufzurichten. Wenn man bedenkt, dass Haare fast über die ganze Körperoberfläche verbreitet sind, so ist das gesamte fragliche Muskellager ein sehr ansehnliches. Doch fehlen manchen Haargebieten die Muskeln, so den Cilien, Supercilien, Härchen der Augenlider und Nase, den Lippen- und Achselhöhlenhaaren. Glatte Muskeln der Haut, die nicht an Haarbälge gebunden sind, scheinen nicht vorzukommen; hierbei ist von der Tunica dartos abgesehen.

Blutgefässe der Haare.

Die Blutgefässe der Haare sind solche des Haarbalges und solche der Papille. Diejenigen des Haarbalges verlaufen in dessen Längsfaserschicht besonders der Länge nach, bilden jedoch auch Kapillarnetze; die feinsten Kapillarnetze, welche den ganzen Haarbalg mit einem dichten Netze von vorwiegend querem Verlaufe umstricken, finden sich in der Querfaserschicht. Die ersteren Gefässe stehen an der Mündung des Haarbalges mit denjenigen der Lederhaut in Zusammenhang. Gegenüber der reichen Versorgung des Haarbalges ist der Gefässgehalt der Haarpapille nur ein schwacher zu nennen.

Hier ist der Platz des besonderen Baues der Spür- oder Sinushaare der Tiere zu gedenken. So auffallend sich solche Haare an Quer- und Längsschnitten von anderen Haaren unterscheiden, so geht doch der wesentliche Unterschied schliesslich auf ein einziges Moment zurück; auf die Ausbildung von ansehnlichen Bluträumen inmitten der Bindegewebslager des Haarbalges. Die zahlreichen Nerven dieser Haare haben teilweise die Bluträume zu durchsetzen, um zur Nervenendstelle des Haares zu gelangen (s. unten).

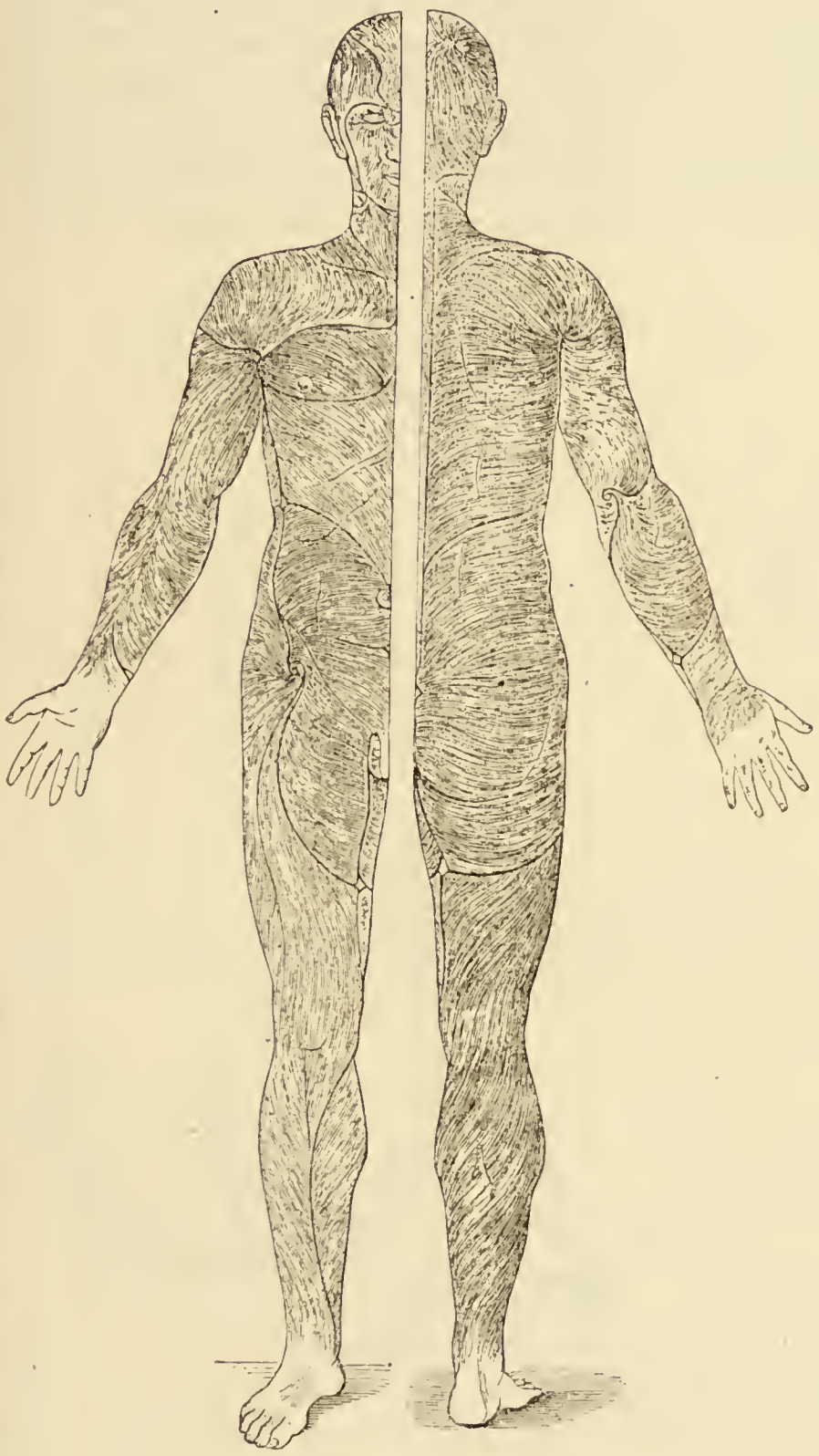

Fig. 591.

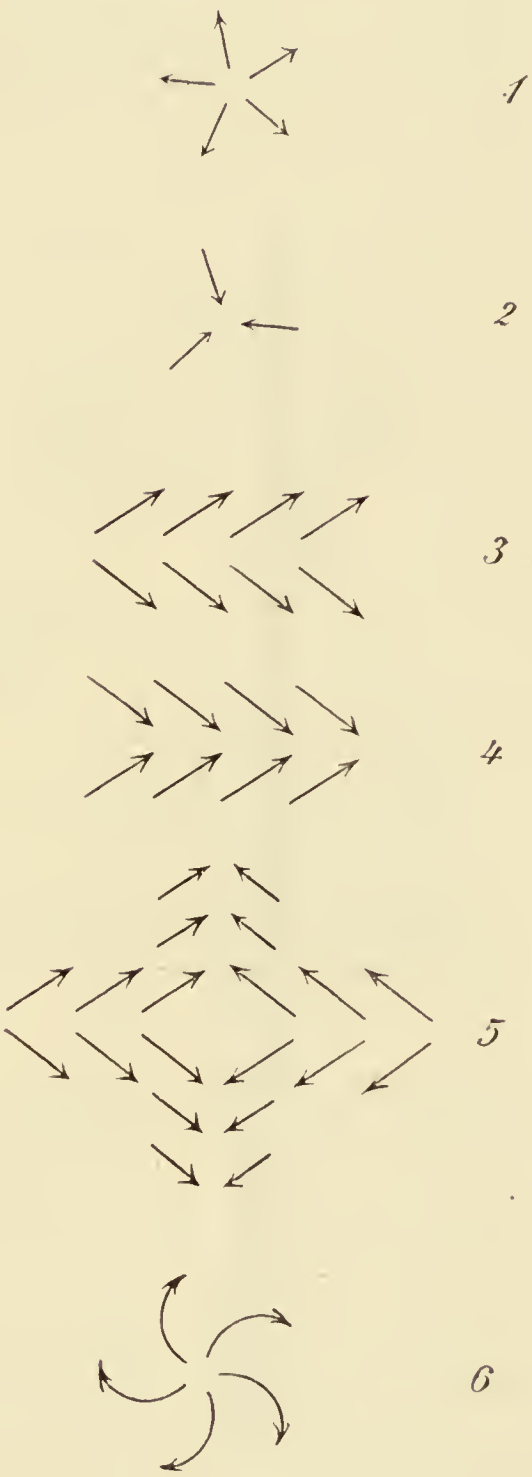

Fig. 592.

Fig. 591. Richtung der Haare. (Voigt.)
Links vordere, rechts hintere Fläche des Körpers.

Fig. 592. Besonderheiten der Haarströme.
1 Ausstrahlungspunkt; 2 Anziehungspunkt; 3 divergierender Strom; 4 konvergierender Strom; 5 Kreuz; 6 Wirbel.

Nerven der Haare.

Über die Haarnerven liegen zahlreiche ältere Untersuchungen an Säugetieren vor. Die mit neueren Methoden vorgenommenen Untersuchungen von van Gehuchten und Retzius zeigen Folgendes. In der Regel spaltet sich von einem cutanen Nervenaste eine Faser ab, welche sich etwas in die Tiefe senkt, in zwei Arme gabelt, mit diesen das Haar am Isthmus folliculi (d. i. ein wenig unter dem

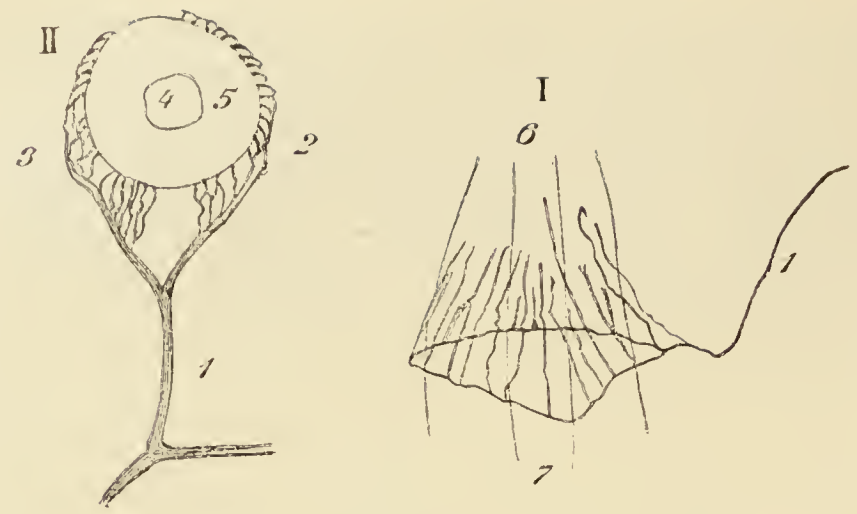

Fig. 593.

unteren Ende der Talgdrüsen) erreicht und der Quere nach umfasst. Die beiden Arme umstricken das Haar bald nur im halben Umfange, bald mehr; sie können einander mit ihren Enden oft beinahe berühren, sogar ein wenig kreuzen, sie fliessen aber nie zu einem Ringe zusammen. Von den beiden Querästen gehen nun mehr oder weniger zahlreiche Fasern ab, welche nach oben eine Strecke weit in beinahe paralleler Richtung verlaufen, um in der Regel mit einem kleinen

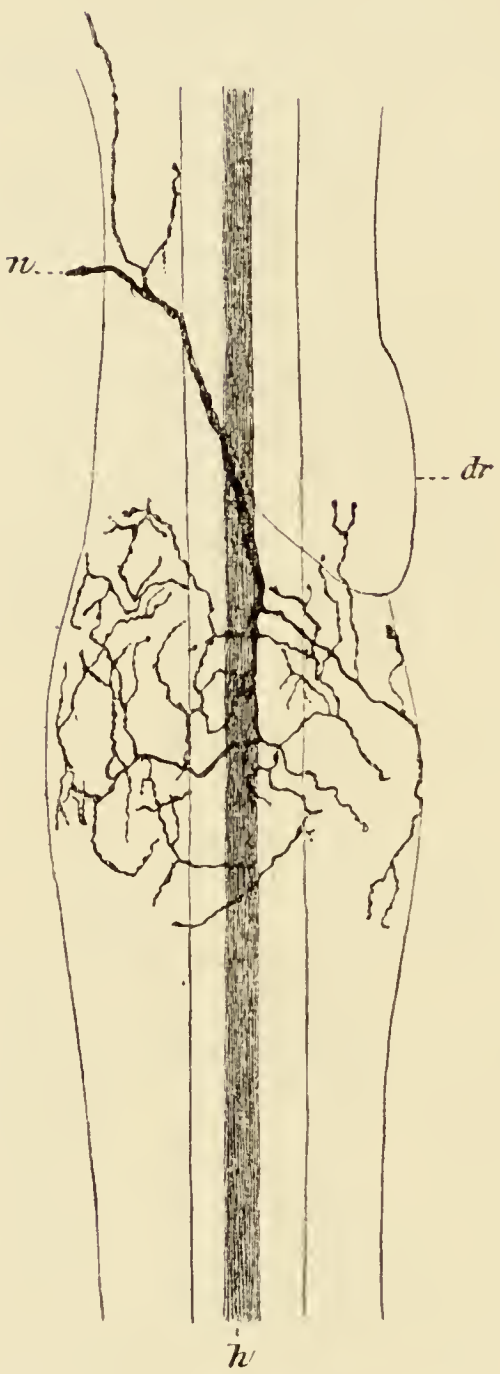

Fig. 594.



Fig. 595.

Fig. 593. Nervenendigung (terminale Endbäumchen) an den Haaren der weissen Maus. (G. Retzius.)
I Längsansicht. II Querschnitt.
1 Nervenfaser; 2 und 3 die aus der Gabelung hervorgehenden Endbäumchen; 4 Haarkörper; 5 epitheliale Wurzelscheiden.

Fig. 594 und 595. Haare aus der Lippenhaut eines 19,5 cm langen menschlichen Embryo, mit den Haarnerven (*n*). (G. Retzius.)
dr Talgdrüse; *h* Haar, umgeben von den Wurzelscheiden; *p* Papille; *bz* Bindegewebszellen der Cutis.

Knötchen frei zu endigen. Die aufsteigenden Fasern sind eine regelmässige Erscheinung (königskronenartige Endigung)[1]; absteigende Endfasern kommen da-

[1]) Die Form der Endigung erinnert an die bei den Grandryschen Körperchen vor-

neben ebenfalls vor, wodurch eine Tonnenform erzeugt wird. Nie wurde eine Endigung in Terminalzellen gesehen, auch nicht an Sinushaaren. An der Glashaut hören die Nervenfasern in der Regel auf; nur in einem einzigen Falle konnte eine die Glashaut durchdringende Faser beobachtet werden, welche sich innerhalb des Epithels der äusseren Wurzelscheide (Stratum germinativum) verästelte. Statt einer einzigen Nervenfaser können auch zwei oder mehr an ein Haar herantreten. So verhält es sich an den Haaren der weissen Maus. An den Haaren des Kaninchens ist die Verbreitung der Nervenfasern etwas verwickelter, die Endigungsweise aber immer die freie, nichtcelluläre.

Die Haare treten somit ihrer reichen Nervenendigungen wegen als ein wichtiges Glied in das Ganze des Gefühlsorganes ein. Scheinbar mit ihrem freien Teile das Gefühlsorgan verdeckend, vergrössern sie die empfindliche Peripherie durch die Zunahme des Umfanges, den der Körper durch ihre Gegenwart erfährt.

Fig. 596.

Fig. 597.

Fig. 596 und 597. Tastscheiben eines Sinushaares der Katze, die durch feine variköse Fäden zusammenhängen, Flächenansicht.

a unter der Glashaut gelegene Tastscheiben; *b* nach aussen von der Glashaut gelegene, gerade, gabelförmige Terminalfasern, die in löffelförmige oder keilförmige Verbreitungen auslaufen (Schwein). (Ostroumow u. Arnstein, 1895).

Sie wirken als zartere oder festere Fühlhebel, deren centraler Teil einen Ausschlag giebt auf selbst nur sehr schwache periphere Reize, wie sie z. B. das Wehen des Windes hervorbringt. (S. 4. Auflage, S. 656).

Die Nerven der Sinushaare. Von P. Ostroumow u. K. A. Arnstein. Anat. Anz. X, 24, 1895.

An den Sinushaaren treten Tastscheiben auf, die den übrigen Haaren fehlen. Doch kommen an den Sinushaaren auch andere Endigungen vor. Es sind epi- und hypolemmale Endigungen zu unterscheiden; die meisten Endigungen liegen epilemmal (ausserhalb der Glashaut). Die hypolemmalen Endigungen sind Scheiben, die an feinen Stielen sitzen, sei es in Form einer baumförmigen Verzweigung oder eines zusammenhängenden netzförmigen Lagers. Die epilemmalen Endigungen erscheinen 1. in Form von geraden Terminalfasern, die löffel- oder beilförmig endigen, und 2. in baumförmiger Verzweigung an der Aussenfläche der Glashaut; 3. als freie verzweigte Endigung an den Balken des cavernösen Gewebes, 4. als Plexus feinster Fädchen an der Wand des Venensinus; 5. als Vasomotoren für die Gefässe des Haarbalges und der Haarpapille.

Ungewönliche Vorkommnisse.

In der formalen Ausbildung des Haares und in seiner Färbung kommen

---

kommende, von Dogiel beschriebene; dem Feineren nach dürfte sich in der Folge eine grosse Übereinstimmung ergeben, mit dem Unterschiede, dass bei den Grandryschen Körperchen die Endigung in einer Ebene stattfindet.

mancherlei ungewöhnliche Verhältnisse vor. Ferner sind Zwillingshaare, Drillingshaare beobachtet worden. Wichtiger sind die Vorkommnisse von partieller oder universaler Hypertrichosis, Hypo- und Atrichosis.[1]) Was die Hypertrichosis betrifft, so geht dieselbe häufig mit Zahndefekten und anderen Hemmungsbildungen Hand in Hand, ist aber ihrem eigenen Wesen nach in der Regel selbst eine Hemmungsbildung. Es ist aus Obigem bekannt, dass die Lanugo, das Wollhaar, den grössten Teil der Hautoberfläche schon bei älteren Föten bedeckt, und dass auch der Erwachsene auf dem grössten Teile seines Körpers Wollhaar trägt. Im Hinblicke auf die Behaarung der Säugetiere wird die Lanugo als rudimentäres Organ aufgefasst. Ein Stehenbleiben des fötalen Wollhaares oder eine Weiterbildung desselben führt zu einer Form der Hypertrichosis, wie sie bei den bisher beobachteten sogenannten Haarmenschen, deren Gesicht und übriger Körper mit langen seidenweichen Haaren bedeckt ist, die gewöhnliche zu sein scheint. Eine echte Hypertrichosis liegt dagegen vor, wenn das sekundäre Haarkleid übermässig sich entwickelt.

Al. Brandt. Hypertrichosis universalis. Biolog. Centr.-Blatt, XVII, 5, 1897.

Entwickelung der Haare.

Die Haare entstehen am Ende des 3. Embryonalmonates als epitheliale Stauungspapillen, welche in gewissen Abständen in der noch glatten Haut auftreten und Haarkeime genannt werden. Die äussere Hervorragung schwindet wieder, die innere wächst in schräger Richtung stark in die Tiefe. Bald nimmt auch das umgebende jugendliche Bindegewebe teil an der weiteren Ausbildung und liefert die Anlage der Faserhäute des Haarbalges. Allmählich bildet sich am Grunde des Haarkeimes die bindegewebige Papille aus, nicht so, dass sie in die Haarzwiebel hineinwächst, sondern umgekehrt so, dass der Rand der Basis des Haarkeimes einen Teil des unterliegenden Bindegewebes glockenförmig umwächst, nach demselben Prinzipe, welches für die Entstehung des gesamten Papillarkörpers der Haut zuerst von Arthur Kollmann geltend gemacht und von A. v. Brunn auch für die Bildung der Zahnpapille als massgebend nachgewiesen worden ist. Der umwachsene Bindegewebsteil ist nunmehr die Haarpapille. In dem Haarkeime vollziehen sich alsdann Sonderungen, welche eine äussere und innere Wurzelscheide und den übrigen Teil der Haarwurzel ausbilden. Innere Wurzelscheide und Haar gehören anfangs innig zusammen und bilden einen gemeinsamen Strang, dessen axialer Teil sich zum Haare gestaltet und allmählich ein stärkeres Längenwachstum erkennen lässt. Über das Epitrichium s. oben S. 619. Die Haarbalgdrüsen nehmen ihren Ausgangspunkt als seitliche Epithelknospen der äusseren Wurzelscheide (Stratum germinativum) an der Stelle, die sie später einnehmen.

Das zuerst entstehende (primitive) Haarkleid ist das wichtige Wollhaarkleid, die Lanugo. Mit diesem wird der Fötus geboren. Es stellt ein rudimentäres Organ dar. Nach der Geburt findet allmählich ein totaler Haarwechsel statt, es schliesst sich das sekundäre Haarkleid an, mit partieller Langhaarbildung.

Lebensdauer der Haare.

Die sekundären Haare sind keine das ganze Leben dauernde Organe, sondern sie dauern regional verschiedene Zeit, fallen aus und werden durch neue ersetzt, so dass eine Reihe von Haarfolgen sich aneinander anschliessen.

Der tägliche Ausfall von 18—26jährigen Männern und Weibern beträgt nach Pincus 30—108 Haare; bei 20—30jährigen 90, bei 50—60jährigen 120 und mehr.

[1]) Vergleiche hierüber R. Bonnet, Über Hypotrichosis congenita universalis. Anatomische Hefte, 1892, Heft 3.

Auch das tägliche Längenwachstum der Haare ist untersucht und nach den verschiedenen Körpergegenden, nach dem Gewichte, nach den einzelnen Jahreszeiten, nach Tag und Nacht festgestellt (s. H. Vierordt, anatomische Tabellen).

Die Lebensdauer der Haare beträgt bei 18—26jährigen Personen nach Pincus: an den kurzen Haaren der Randstreifen der Kopfhaut 4—9 Monate, an der Kopfhaut überhaupt (berechnet) 2—4 Jahre, an den Cilien nach Moll 100—150 Tage.

Regeneration der Haare.

Die Regeneration des neuen Haares geht von dem Balge des alten Haares aus. Letzteres verlässt die verödende und verstreichende Papille, rückt langsam nach oben und fällt endlich aus. Von der Papille frei gewordene Haare werden Kolbenhaare genannt. Es ist noch nicht ganz sicher gestellt, ob das neue Haar an der Stelle der alten Papille zur Anlage kommt oder neben daran. Immer aber ist es das Stratum germinativum im Grunde des Haarbalges, welches dem neuen Haare den Ursprung giebt, dessen weitere Entwickelung mit derjenigen des alten Haares übereinstimmt.

Auburtin, G., Das Vorkommen von Kolbenhaaren und die Veränderungen derselben beim Haarwiederersatz. Arch. f. mikr. Anat., Bd. 47, 1896.

Ursprung des Haarkleides.

Es fragt sich, ob das Haarkleid eine unvermittelte Erscheinung darstellt, oder ob sich Vorläufer in der Tierwelt erkennen lassen. Nach dem interessanten Gedanken von Fr. Maurer[1]) ist das Haarkleid anzuknüpfen an gewisse sensible Endapparate der Haut der Fische und Amphibien, die als Endknospen eine ungeheuere Verbreitung besitzen und grosse Regelmässigkeit ihrer Standplätze zeigen. In diesen Endknospen findet zwar die Nervenendigung nicht in der Weise statt, wie man es früher annehmen zu dürfen glaubte, eine celluläre Endigung fehlt durchaus (Retzius); vielmehr endigen die sensiblen Nerven frei, interepithelial, zwischen den langen epithelialen Bestandteilen der Endknospen. Aber im Haare verhält sich die Nervenendigung nicht anders, auch hier ist freie Endigung vorhanden. Von Seiten der Nervenendigung lässt sich also keine Einwendung erheben. Jene Endknospen sind nur daseinsfähig im feuchten Medium. Bei Landtieren können sie an der Haut nicht verbleiben, sie müssen untergehen oder sich umwandeln. Eine solche Umwandlung könnte dem Ursprunge der Haare zu Grunde liegen. Das Haarkleid erhält durch diese Theorie eine Stellung unmittelbar bei den Sinnesorganen; es würde mit letzteren verwandt sein und ihnen angehören.

Diese Theorie hat eine grosse Anzahl bedeutender Schriften hervorgerufen. Gegen die Theorie hat zunächst Fr. Leydig[2]) Einwendungen erhoben, indem er bei den Hautsinnesorganen eher eine Verwandtschaft mit Hautdrüsen für wahrscheinlich hält, während er die Perlorgane gewisser Familien der Fische, sowie die Schenkelporen der Eidechsen für Anfangsformen der Haarbildungen der Säugetiere erklärt. Eine dritte Theorie betont das Verhältnis der Haare zu den Schuppen (M. Weber); eine vierte leitet sie speziell von Hautzähnchen ab (C. Emery).

Bereits O. Hertwig hat hervorgehoben, dass die Anlage der Haare und der Haarwechsel mit der Anlage der Zähne und dem Zahnwechsel eine merkwürdige Ähnlichkeit hat.

---

[1]) Hautsinnesorgane, Feder- und Haaranlagen. Morpholog. Jahrbuch 1892.

[2]) Besteht eine Beziehung zwischen Hautsinnesorganen und Haaren? Biologisches Centralblatt, Bd. XIII, 1893. No. 11 u. 12.

Über die Beziehungen der Haare zu den Federn und Schuppen vergl. folgende wichtige Arbeiten:

de Meijere, Über die Federn der Vögel, Morphol. Jahrbuch, XXIII, 1895.

Reh, L., Die Schuppen der Säugetiere, Jenaische Zeitschr. f. Naturwiss., Bd. 29, 1895.

„Die grossen Lederhautpapillen, auf welchen die Hautzähne der Haie sitzen, bleiben bei den Amphibien bestehen, unter Rückbildung der Zähne. An deren Stelle treten zuerst, bei den Wasseramphibien, andere Cuticularbildungen, dann, bei den Landamphibien, Verhornungen. Bei den Reptilien entwickeln sich diese zu Schuppen, die sich bei den Vögeln am Laufe erhalten, am übrigen Körper zu Federn umbilden. Bei den Säugetieren lassen sie aus sich die Haare hervorgehen, bleiben aber neben diesen noch lange erhalten, mit Vorliebe an den Gliedmassen und am Schwanze, in einzelnen Fällen sich durch Anpassung weiter ausbildend."

S. auch die kritische Studie von F. Keibel, Ontogenie und Phylogenie von Haar und Feder; in: Ergebnisse der Anat. und Entwickelungsgeschichte, herausgeg. von Merkel und Bonnet, Bd. V., 1895, S. 619—719.

Funktionen der Haare.

Die Funktionen der Haare sind mehrfacher Art. Die Rolle von Tasthaaren spielen in erster Linie die Cilien; ebenfalls sehr empfindlich sind die Augenbrauen; ihnen folgen in der Erregbarkeit die kleinen Haare des Gesichtes und des grössten Teiles der übrigen Hautoberfläche. Unempfindlicher als diese Haare sind die Kopf- und Barthaare, am meisten vom Typus der Tasthaare entfernt sind die Genital- und Analhaare, sowie die der Achselhöhle. Diese Haare haben mehr die Funktion einer Walze. Diese Funktion haben die Haare überall, wo zwei Hautflächen aufeinander gleiten. Die für die meisten Tiere wichtigste Funktion des Haares, als Temperaturregulator, hat beim Menschen fast nur mehr das Kopfhaar. Endlich hat das Haar noch die Funktion, als Schmuck zu dienen, besonders das Kopf- und Barthaar. Am grössten Teile des Körpers sind die Haare durch Zuchtwahl geschwunden, an gewissen Stellen aber haben sie sich aus demselben Grunde stärker entwickelt.

Exner, S., Die Funktionen der menschlichen Haare, Wiener klin. Wochenschrift, 1896, 14.

II. Das Geruchsorgan. Organon olfactus.

Das Geruchsorgan hat seine Lage über der Mundhöhle, vor dem Schlundgewölbe und zwischen den Augenhöhlen; es reicht von der äusseren Nase bis zum Schlunde und dehnt sich beiderseits unter die Augenhöhlen, aufwärts in die Stirnwand, hinten in die Schädelbasis aus. Es besteht aus der äusseren und inneren Nase.

A. Die äussere Nase. Nasus externus.

Sie wird gebildet

1. aus der äusseren Haut,
2. aus einer inneren Fortsetzung der äusseren Haut, welche sich durch die Nasenlöcher in die Nasenhöhlen erstreckt,
3. aus Muskeln, und
4. aus einem teils knorpeligen, teils knöchernen Gerüste.

Der aus diesen Teilen gebildete Vorsprung der Antlitzfläche des Kopfes bildet einen zuführenden Vorbau des eigentlichen Sinnesorganes und hat, so wechselnd seine Gestalt bei verschiedenen Individuen auch erscheint, die Grundform einer unregelmässigen dreiseitigen Pyramide. Drei ihrer Flächen, nämlich die untere, von den Nasenlöchern durchbohrte, sowie die beiden seitlichen Flächen, sind frei; mit der Grundfläche oder befestigten Fläche wurzelt die äussere Nase im Antlitze. Die beiden Seitenflächen konvergieren nach der Mediane und stossen hier in einer abgerundeten Kante, dem Nasenrücken, Dorsum nasi, zusammen. Das obere Ende, die Verbindung der Nase mit der Stirne, heisst Nasenwurzel, Radix nasi. Das untere Ende des Nasenrückens stösst mit der unteren Nasen

fläche in der Nasenspitze, Apex nasi, zusammen. Der untere Teil der Seitenflächen der Nase springt stärker vor und ist beweglich; er bildet die Nasenflügel, Alae s. pinnae nasi. Eine Furche, Sulcus alaris, trennt den beweglichen vom unbeweglichen Teile der Seitenwand. Die untere Fläche der äusseren Nase, ebenfalls Basis nasi genannt, ist lateral von den Nasenflügeln begrenzt. Der mediane Teil der unteren Fläche wird durch den untersten Teil der Nasenscheidewand, Septum mobile narium, dargestellt. Nasenflügel und Septum mobile begrenzen die beiden länglichrunden, erweiterungs- und verengerungsfähigen Nasenlöcher, Nares s. aperturae nasi externae.

Die beiden Hälften der Nase sind in vielen Fällen nicht symmetrisch gebildet, so dass eine Schiefstellung häufig vorkommt. Wie Welcker zeigte, sind vier Hauptformen der asymmetrischen Nase zu unterscheiden. Es giebt skoliotische Nasen, die in ihrer oberen Hälfte nach der einen, in der unteren nach der anderen Seite abweichen. Die nicht skoliotische Schiefnase kann im Ganzen entweder nach der rechten oder linken Seite abweichen.

Über die Asymmetrien des Antlitzes s. ferner C. Hasse (Allgem. Teil S. 128, Bänderlehre S. 342).

Hoyer, Beitrag zur Anthropologie der Nase. Morphol. Arb. v. G. Schwalbe, IV, 2. Jena 1894, G. Fischer.

His, W., Die Entwickelung der menschlichen und tierischen Physiognomien; Arch. f. Anat. u. Phys., 1892.

1. Das Gerüste der Nase.

Das Nasengerüste besteht aus dem knorpeligen Teile, Pars cartilaginea nasi, und dem knöchernen Teile, Pars ossea nasi. Der letztere ist bereits in der Knochenlehre betrachtet worden, hier also noch der knorpelige Teil des Gerüstes zu untersuchen.

Die Knorpel der Nase.

Das knorpelige Gerüste der Nase ist zusammengesetzt

a) aus dem Hauptknorpel,
b) aus den beiden Flügelknorpeln, und
c) aus den accessorischen Knorpeln.

a) Der Hauptknorpel, Cartilago magna.

Er besteht:

α) aus einer mediangestellten Knorpelplatte, Scheidewandknorpel, Cartilago septi, welcher die Nasenscheidewand bilden hilft, und

β) aus zwei, am Nasenrücken aus ihm hervorgehenden Seitenplatten, den dreieckigen Knorpeln, Cartilagines triangulares s. laterales.

α) Die Cartilago septi liegt in dem Winkel, welchen die Lamina perpendicularis des Siebbeines und der Vomer zwischen sich lassen. Der hintere obere Rand des Knorpels legt sich an die Lamina perpendicularis, der hintere untere an die Rinne des vorderen Randes des Vomer und der Crista nasalis maxillae. Der vordere obere Rand wird anfangs von der Naht der Nasalia gedeckt und zieht darauf frei vor-abwärts zu den beiden Flügelknorpeln. Der vordere untere Rand grenzt an das Septum mobile und kann leicht betastet werden. Der vordere und obere Winkel sind annähernd rechte, der untere ist stumpf, der hintere spitz. Von diesem erstreckt sich meist ein Fortsatz nach hinten-oben, welcher dem unteren Rande der Lamina perpendicularis folgt, andererseits vom Vomer aufgenommen wird und bis zum Keilbeine reichen kann: Processus sphenoidalis.

Die Nasenscheidewand steht selten genau vertikal und weicht häufiger nach rechts ab. Die Abweichungen können dem knorpeligen und knöchernen Teile angehören. Auch Vorsprünge der Pars ossea sind nicht selten, so besonders ein von der Vomero-Ethmoidalnaht ausgehender Sporn, Processus calcarinus.

β) Die Cartilagines triangulares sind dreieckige, aus dem vorderen Rande des Scheidewandknorpels hervorgehende Platten, welche sich rückwärts wenden, mit ihrem hinteren Rande dem oberen Teile der Apertura piriformis anlegen und etwas unter ihm hinaufschieben. Der untere Rand wird durch Bindegewebszüge mit dem Flügelknorpel verbunden. Der vordere Rand geht knorpelig und bogenförmig in den Scheidewandknorpel über; nur der untere Abschnitt ist durch einen Schlitz von jenem getrennt.

b) Die Flügelknorpel, Cartilagines alares.

Die Cartilago alaris major besteht jederseits aus zwei unter abgerundetem Winkel (Angulus alaris) in einander übergehenden Schenkeln, die den grösseren vorderen Teil des Nasenloches umgreifen und dadurch die Form des letzteren bestimmen. Das Crus laterale zieht vom

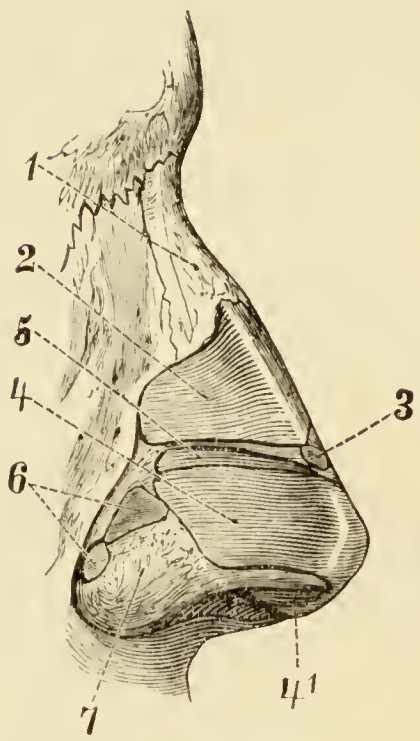

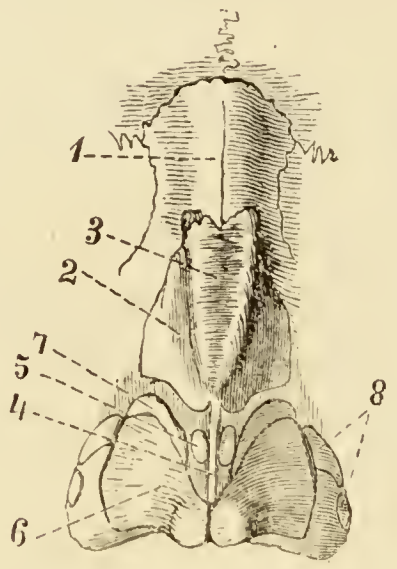

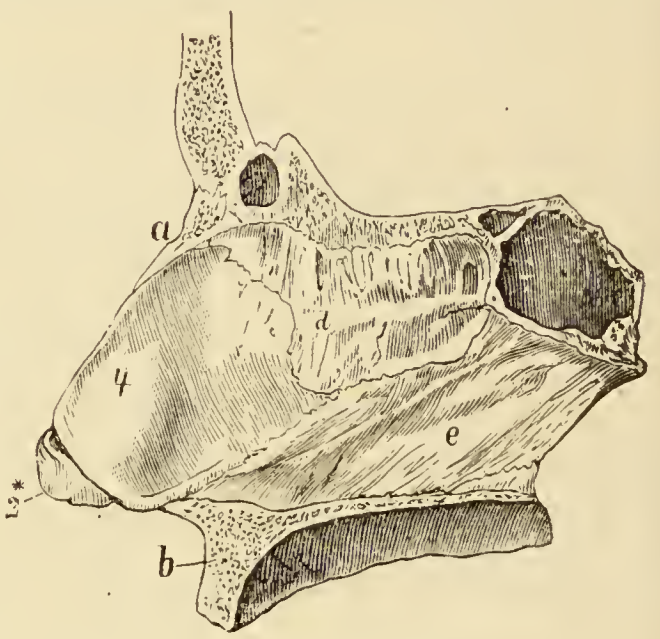

Fig. 598. Fig. 599. Fig. 600.

Fig. 598. Seitenansicht der Nasenknorpel.

1 rechtes Nasenbein; 2 Seitenplatte (Cartilago triangularis) des Hauptknorpels der Nase; 3 Cartilago sesamoidea; 4 Nasenflügelknorpel (Cartilago alaris); 4′ sein medialer Schenkel; 5 vom oberen Rande des Nasenflügelknorpels abgegliedertes Stück; 6 vom Nasenflügelknorpel abgegliederte Cartilagines quadratae; 7 nicht knorpeliger Nasenflügel.

Fig. 599. Vordere Ansicht der Nasenknorpel. $^3/_4$.

1 Nasenbeine; 2 Seitenplatte (Cartilago triangularis) des Hauptknorpels der Nase, mit dem der anderen Seite bei 3 eine dorsale Rinne bildend; 4 Scheidewandteil (Cartilago septi) des Hauptknorpels; 5 Cartilago sesamoidea neben letzterem; 6, 7 Cartilago alaris; 8 davon abgegliederte Cartilagines quadratae.

Fig. 600. Scheidewand der Nase. (Arnold). $^2/_3$.

a Nasenbein; *b* Oberkiefer; *d* Lamina perpendicularis des Siebbeines; *e* Vomer; 2* medialer Schenkel der Cartilago alaris; 4 Cartilago septi.

Oberkiefer zur Nasenspitze, biegt hier medianwärts um und geht so in das kleinere Crus mediale über. Letzteres ist eine schmale Knorpelspange, welche der inneren Begrenzung des Nasenloches angehört. Sie verliert sich im Septum mobile, dessen knorpeligen Bestandteil sie bildet. Der hintere Teil des lateralen Schenkels ist an seinem oberen und unteren Rande stets mit Einkerbungen versehen, die selbst durchschneiden können. In diesem Falle entstehen die Cartilagines alares minores (= Cartt. quadratae), gewöhnlich drei.

c) Die accessorischen Knorpel, Cartilagines accessoriae.

Sie zerfallen in konstante und inkonstante. Erstere sind die Cartilagines sesamoideae, die Cartilagines vomero-nasales und die Cartilagines basales.

Inkonstante Nasenknorpel werden diejenigen genannt, welche unbeständige und variable Teil- oder Begleitstücke der Flügelknorpel darstellen; so die erwähnten Cartilagines alares minores. Auch Längsspangen können vom oberen Rande des Flügelknorpels sich abgliedern.

2. Die Muskeln der Nase.

Sie sind in der Muskellehre beschrieben worden.

1. Die Cartilagnes sesamoideae sind kleine, rundliche Knorpel, welche vorn zwischen den Cartilagines alares gelegen sind (s. Fig. 598 u. 599).

2. Die Cartilagines vomeronasales s. unten Jacobsonsches Organ, S. 689.

3. Endlich sind noch zu erwähnen die Cartilagines basales, Knorpelplättchen von wechselnder Gestalt und Grösse, die in der Gegend der Spina nasalis anterior vorkommen und von hier aus entlang dem unteren Rande der Cartilago septi, zwischen ihr und dem Vomer sich rückwärts erstrecken. Von Huschke 1836 zuerst beschrieben, haben sie kürzlich durch F. Spurgat, welcher unter Wiedersheim arbeitete, Bestätigung gefunden (s. Fig. 601).

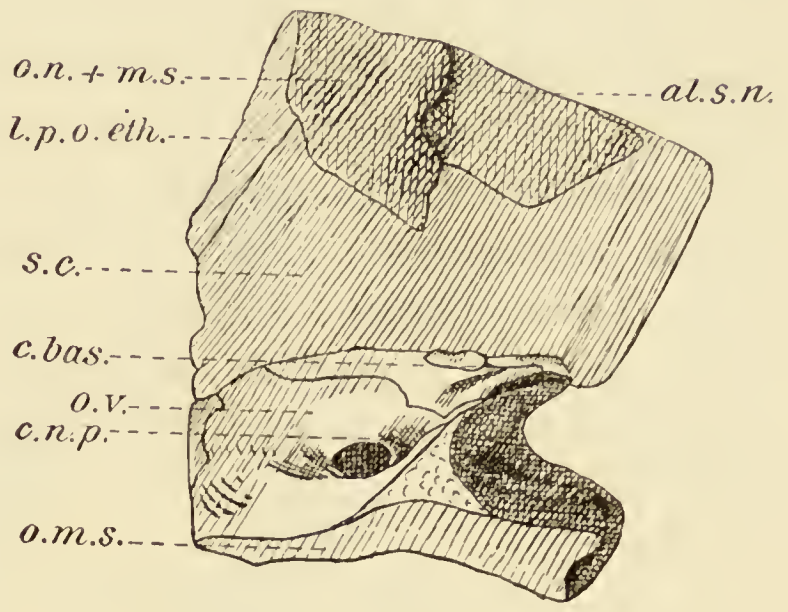

Fig. 601.

Menschliche Nase von der Seite.

Durch schräge Schnitte, die zwischen Frontal- und Sagittalebene fallen, ist der Einblick auf den Nasenhöhlenboden und auf das Septum eröffnet. Die Nähte der Knochen sind teilweise geschwunden.

o.n. + *m.s.* Os nasale; + Maxillare superius (verschmolzen); *l.p.o.eth.* Lam. perp. ossis ethm.; *s.c.* Septum cartilagineum; *al s.n.* Ala septi narium; *c.bas.* Cartilagines basales; *c n.p.* Canalis nasopalatinus; *o.v.* Os vomeris; *o.m.s.* Os maxillare superius. (Spurgat.)

3. Die äussere Haut der Nase.

Auf dem knöchernen und knorpeligen Nasenrücken dünn und leicht verschieblich, nimmt die Haut an den Nasenflügeln grössere Stärke an und ist zugleich straff an ihre Unterlage befestigt.

Hier befinden sich zahlreiche und grosse, schon beim Neugeborenen stark ausgebildete Talgdrüsen. Die Talgdrüsensinus nehmen in ihrer Wand kleine Haarbälge auf, sodass letztere als Anhänge der ersteren erscheinen. Die Unterhautschicht ist wenig fettreich. Eine Fortsetzung der äusseren Haut liefert

4. Die Auskleidung der Nasenhöhle.

Sie ist im Zusammenhange mit der Nasenhöhle zu betrachten.

B. Die innere Nase. Nasus internus und Cavum nasi.

Das umfangreiche Höhlensystem der Nase ist mit einer Schleimhaut ausgekleidet, welche zwar die Gesamtform der knorpeligen und knöchernen Nasenhöhle nicht wesentlich verändert, dennoch aber eine solche Reihe von Verschiedenheiten der Höhle im Einzelnen bedingt, dass es notwendig wird, dieselben in ihrer neuen Gestalt zu betrachten. Man spricht in diesem Sinne von einem besonderen Verlaufe der Schleimhaut. Hierbei ist festzuhalten, dass entwickelungsgeschichtlich nicht die knöcherne und knorpelige Wand den Verlauf der Schleimhaut bestimmt, sondern der Verlauf der letzteren die Form der knorpeligen und knöchernen Wand. Nicht der ganze Umfang der Nasenschleimhaut ferner ist der Sitz des Geruchsorganes, sondern nur ein kleiner Teil; so zerfällt die Schleimhaut in zwei wesentlich verschiedene Abschnitte, eine Pars respiratoria und eine Pars olfactoria. Die Nasenhöhle vermittelt der Atmungsluft den Zu- und Ausgang, führt aber auch den Strom der mit Gerüchen beladenen Luft nach den oberen und tieferen Teilen der Nasenhöhle, wo sich die Riechnerven ausbreiten und die Riechschleimhaut ihre Lage hat.

I. Das Höhlensystem der Nase, Cavum nasi.

Es zerfällt in die beiden Haupthöhlen und in die Nebenhöhlen.

a) Die beiden Haupthöhlen.

Sie werden durch die Nasenscheidewand, Septum narium, von einander getrennt; letzteres bildet dadurch zugleich die mediale Wand beider Haupthöhlen. Die obere Wand ist die Schleimhaut der Lamina cribrosa, die untere diejenige des harten und weichen Gaumens; die vordere Wand entspricht dem Dache der äusseren Nase, an deren unterer Fläche sich die Nares (Aperturae nasi externae) befinden. Die hintere Wand ist offen, und von den Choanae (Aperturae nasi internae) eingenommen. Durch die Muscheln und Nebenhöhlen erfährt die laterale Wand eine Reihe von eigentümlichen Gestaltungen.

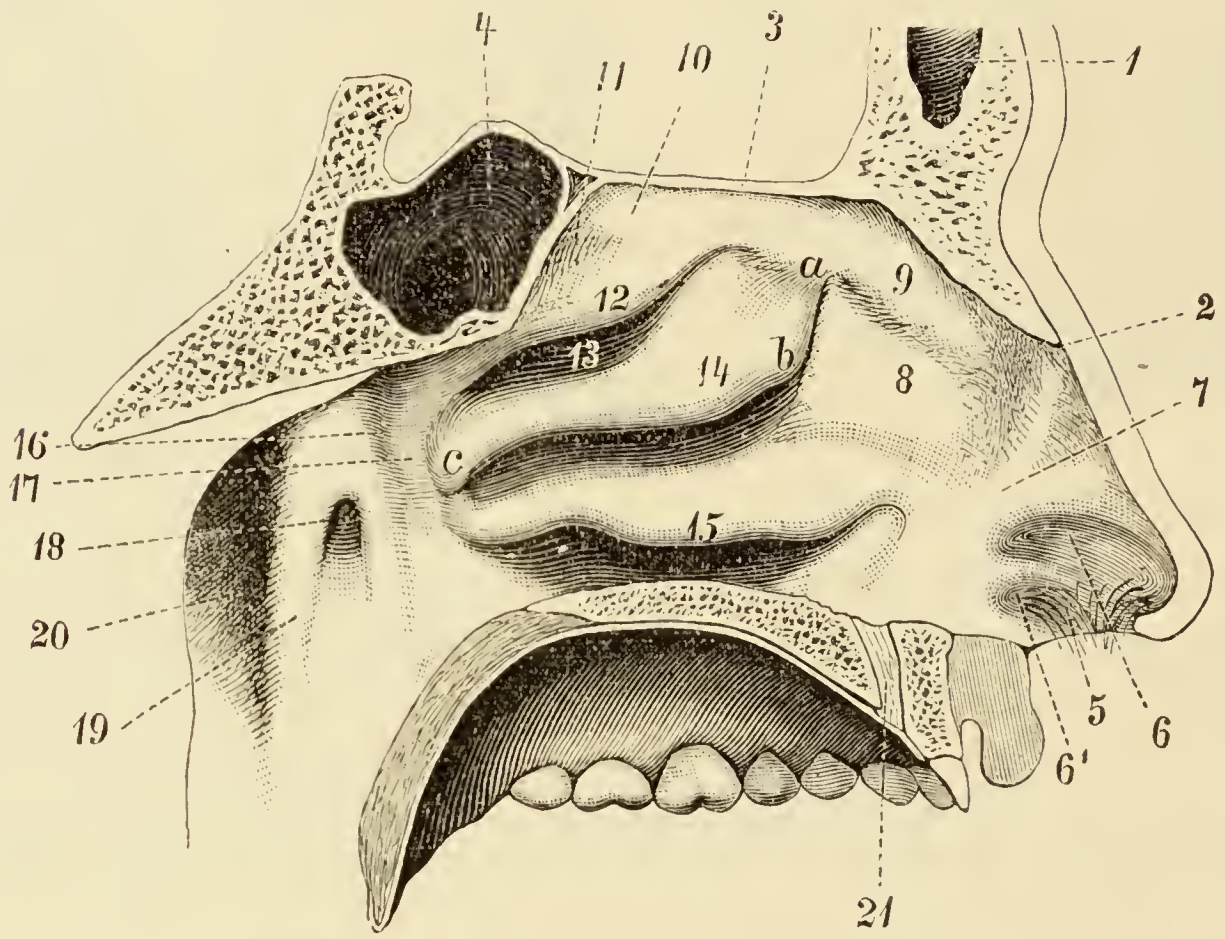

Fig. 602.

Seitliche Wand der Nasenhöhle.

1 Stirnhöhle; 2 freier Rand des Nasenbeines; 3 Lamina cribrosa des Siebbeines; 4 Keilbeinhöhle; 5 Vibrissae, Haare des Vestibulum nasi; 6, 6′ Vestibulum nasi, durch einen Wulst 7 (Limen vestibuli) von 8, dem Atrium meatus narium medii getrennt; 9 Agger nasi oder Rudiment einer vorderen Muschel; 10 Concha suprema (Santorini), durch 11, Recessus spheno-ethmoidalis, der hier nur schwach angedeutet ist, von 12, dem Reste der sog. oberen Muschel getrennt; 13 oberer Nasengang; 14 mittlere Muschel; *ab* ihr vorderer, *bc* ihr hinterer freier Rand; 15 untere Muschel; 16 Plica naso-pharyngeus; 17 Gebiet des Ductus naso-pharyngeus; 18 Ostium pharyngeum der Tuba auditiva; 19 Plica salpingo-pharyngea; 20 Recessus pharyngeus, Rosenmüllersche Grube; 21 Canalis incisivus.

Der vordere untere Teil jeder Haupthöhle, welcher im Gebiete der beweglichen Nasenflügel gelegen ist, wird Vorhof, Vestibulum nasi, genannt. Im beweglichen Vestibulum vollzieht sich der Übergang der Haut in die Schleimhaut. Ein fast senkrecht stehender Wulst, Limen vestibuli, Vorhofsschwelle, grenzt an der lateralen Wand den Vorhof von dem inneren Teile der Nasenhöhle ab. Der untere, das Nasenloch begrenzende Abschnitt ist besonders auf der lateralen, aber auch auf der medialen Wand mit kurzen, steifen Haaren, Vibrissae, besetzt, welche zusammen ein schützendes Gitter bilden und sich dem Eindringen von Fremdkörpern entgegenstellen.

Die Nasenhöhle ohne Vorhof heisst Nasenhöhle im engeren Sinne. An ihr sind folgende Besonderheiten vorhanden. Das von den beiden schleimhautbedeckten oberen Muscheln und dem oberen Teile der Scheidewand eingenommene Gebiet der Nasenhöhle entspricht der embryonalen Riechgrube des Antlitzes. Untere Muschel, unterer und mittlerer Nasengang begrenzen dagegen den Ductus aëriferus.

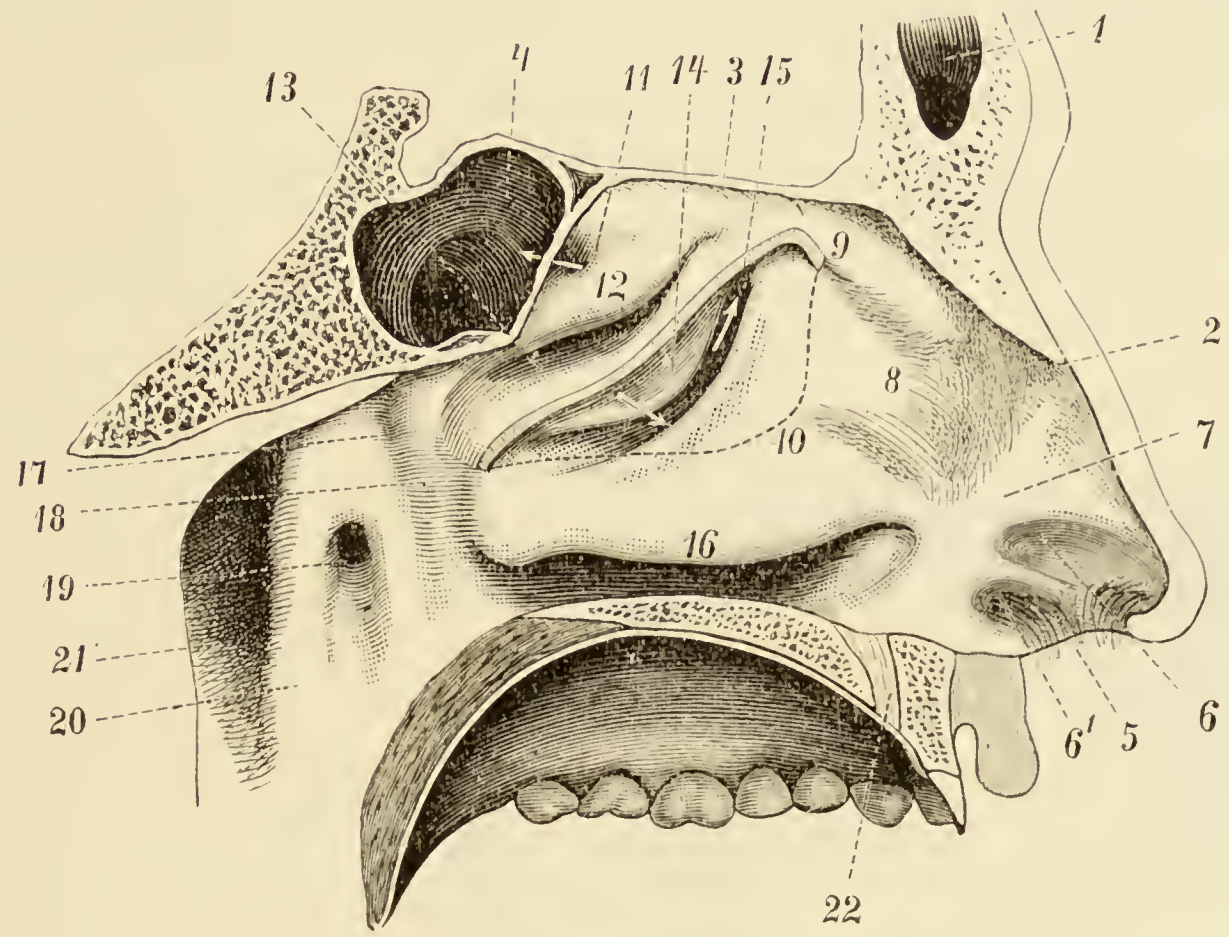

Fig. 603.

Seitliche Wand der Nasenhöhle nach Abtragung des freien Teiles der mittleren Muschel.

1 Stirnhöhle; 2 freier Rand des Nasenbeines; 3 Lamina cribrosa des Siebbeines; 4 Keilbeinhöhle; 5 Vibrissae; 6, 6'' Vestibulum nasi; 7 Grenzwulst des Vestibulum gegen 8 Atrium des mittleren Nasenganges; 9 Agger nasi oder Rudiment einer vorderen Muschel; 10 punktierte Linie, welche die Lage des freien Randes der abgetragenen mittleren Muschel angiebt; 11 Recessus spheno-ethmoidalis; der Pfeil bezeichnet die Verbindung mit der Keilbeinhöhle; 12 obere (hintere) Muschel; 13 oberer Nasengang; 14 Bulla ethmoidalis; 15 Infundibulum des mittleren Nasenganges; der aufwärts gerichtete Pfeil deutet die Richtung des Einganges zur Stirnhöhle, der nach vorn und unten geneigte die Richtung des Einganges zur Kieferhöhle an; 16 untere Muschel; 17 Plica naso-pharyngea; 18 Gebiet des Ductus naso-pharyngeus; 19 Ostium pharyngeum der Tuba auditivae; 20 Plica salpingo-pharyngea; 21 Recessus pharyngeus; 22 Canalis incisivus.

Zwischen der oberen und mittleren Muschel liegt der Meatus nasi superior. Die obere Muschel ist häufig in ihrer hinteren Abteilung mit einer Längsfurche, Recessus spheno-ethmoidalis, versehen; seltener auch die mittlere Muschel. Dies sind Andeutungen einer weitergehenden Faltung der lateralen Wand, als sie in der Dreimuschelbildung vorliegt; es können also vier und mehr Falten und bei entsprechender Tiefe auch knöcherne Muscheln zum Ausdrucke gelangen (s. I, S. 208). In den Recessus spheno-ethmoidalis mündet von hinten her der Sinus sphenoidalis durch eine meist kleine Schleimhautpforte, Apertura sinus sphenoidalis. In den oberen Nasengang münden die hinteren Siebbeinzellen, gewöhnlich mit einer gemeinsamen Öffnung, welche sich im Dache des genannten Ganges befindet.

Von der mittleren Muschel zieht vorn oben ein Wall parallel dem Nasenrücken abvorwärts und verstreicht allmählich, der Agger nasi (H. Meyer). Zwischen ihm und dem Dache der Nase liegt eine zur Lamina cribrosa aufsteigende Rinne, Sulcus olfactorius. Der Agger nasi ist ein wichtiges rudimentäres Gebilde, welches der sogenannten vorderen Muschel der meisten Säugetiere, dem Nasoturbinale, entspricht (Schwalbe).

Wird die mittlere Muschel fortgenommen, so erscheint eine tiefe Rinne an der lateralen Wand, das Infundibulum, dessen obere Wand durch die einzige Nebenmuschel des Menschen (s. Knochenlehre, Siebbein) gebildet wird, die stark aufgetrieben sein kann und dann als Bulla ethmoidales auftritt. Der untere Rand des Infundibulum wird durch den Processus uncinatus des Siebbeines gestützt (T. I, S. 205 u. f.).

Das Infundibulum ist eine wichtige Stätte für Mündungen der Nebenhöhlen der Nase. Hier münden zunächst die mittleren und vorderen Siebbeinzellen aus; das vordere obere Ende des Infundibulum nimmt durch einen kurzen Kanal die Mündung des Sinus frontalis auf; im hinteren unteren Abschnitte dagegen findet sich die konstante Mündung des Sinus maxillaris. Zuweilen ist noch eine accessorische kleine Mündung des letzteren vorhanden, welche unmittelbar oberhalb des Haftrandes der unteren Muschel ihre Lage hat.

Im vorderen Teile des unteren Nasenganges befindet sich, von der unteren Muschel medial gedeckt, die Mündung des Ductus naso-lacrimalis (s. Sehorgan).

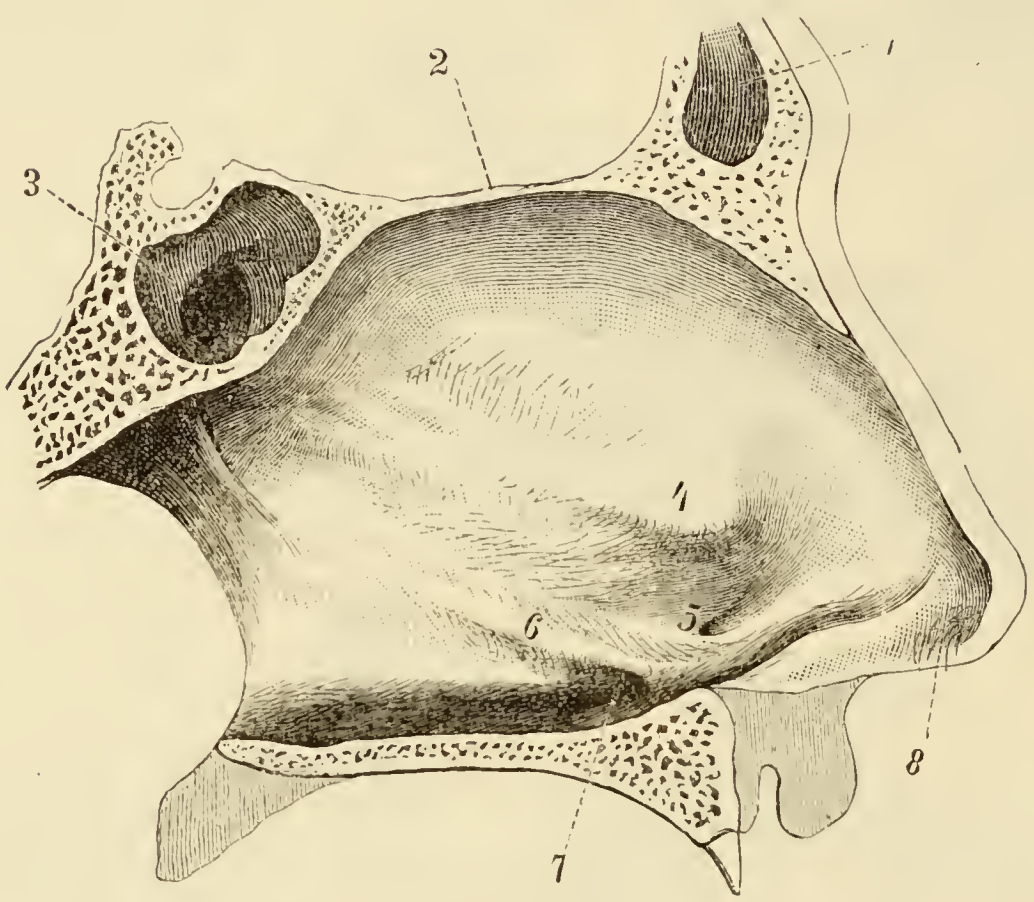

Fig. 604.

Nasenscheidewand mit ihrer Schleimhautbekleidung.

1 Stirnhöhle; 2 Lamina cribrosa des Siebbeines; 3 Keilbeinhöhle; 4 Wulst, durch Deviation der Nasenscheidewand nach rechts erzeugt; 5 Öffnung des Jacobsonschen Organes; 6 Längswulst, den Jacobsonschen Knorpel bergend; 7 Recessus naso-palatinus; 8 Vibrissae des Vestibulum nasi.

Die laterale Wand der Nasenhöhle wird gegen den Pharynx abgegrenzt durch eine aufwärts an Mächtigkeit zunehmende Falte, die Plica naso-pharyngea.

Das Ostium pharyngeum tubae liegt in der nach hinten verlängerten Richtung der unteren Muschel. Zwischen diesem Ostium und den hinteren Enden der beiden unteren Muscheln befindet sich ein in den unteren Nasengang auslaufender Raum, Ductus naso-pharyngeus, in sagittaler Richtung nur 5—7 mm ausgedehnt, dagegen 25 mm hoch.

Wenden wir uns von der lateralen Wand zur unteren und medialen, so zieht zuerst der Recessus nasopalatinus den Blick auf sich. Er befindet sich 2 cm hinter dem äusseren Nasenloche, dicht am Septum, und wird von einem rück-aufwärts sanft ansteigenden Wulste, Torus nasopalatinus, begrenzt. Der Recessus nasopalatinus bezeichnet das obere Ende des Ductus incisivus s. naso-palatinus, welcher beim Erwachsenen in der Regel ein Blindsack ist, ohne die Mundhöhle zu erreichen.

Der Längswulst, Torus nasopalatinus, trägt den kleinen Jacobsonschen Knorpel, Cartilago vomeronasalis (Jacobsoni), und gehört ganz der Scheidewand an. Unmittelbar oberhalb seines vorderen Endes befindet sich die Mündung eines kleinen merkwürdigen Schlauches, welcher dicht am Knorpel rück-aufwärts zieht, um nach einem Verlaufe von 2—9 mm blind zu endigen, oder auch in zwei blinde Äste überzugehen. Schon Sömmerring kannte diesen Schlauch; er ist das Rudiment eines bei verschiedenen Säugetieren hoch entwickelten Organes, des Jacobsonschen Organes, Organon vomeronasale (Jacobsoni).

Das Jacobsonsche Organ ist besonders genau bei Wiederkäuern und Nagetieren untersucht. In seinen ersten Spuren lässt es sich bis zu den geschwänzten Amphibien verfolgen und stellt hier eine kleine ventro-medial gerichtete Aus-

stülpung der Nasenhöhle dar. Immer ist eine reichliche Versorgung mit Olfaktoriusfasern vorhanden, die wahrscheinlich von dem Organe selbst ihren Ursprung nehmen. Beim Schafe besteht es aus einem, von besonderem Knorpel gestützten Schlauche, welcher aber nicht auf der Scheidewand, sondern in den hier offenen Ductus nasopalatinus, den Ductus Stensonianus, der vergleichenden Anatomie, ausmündet. Ein besonderer Zweig des Olfaktorius gelangt zur inneren Wand des Organes, welches Riechepithel trägt. Beim Meerschweinchen und Kaninchen mündet der Gang, wie beim Menschen, in die Nasenhöhle aus. Auch bei dem menschlichen Fötus entwickelt sich ein Scheidewandzweig des Olfaktorius zu dem mit Riechepithel ausgestatteten Organe hin, verfällt aber späterhin dem Schwunde (Kölliker).

b) Die Nebenhöhlen der Nase. Sinus nasi.

Die Nebenhöhlen der Nase sind spät entstehende, blindsackige, von knöchernen Wänden umschlossene Anhänge der Nasenhöhle, welche von dünnen Fortsetzungen ihrer Schleimhaut ausgekleidet werden. Die oben schon betrachteten Mündungen der Nebenhöhlen entsprechen den ursprünglichen Einstülpungsöffnungen der Schleimhaut in die werdenden Nebenhöhlen. Über die hohe morphologische Bedeutung der letzteren s. Knochenlehre S. 205—209, wo auch das eigentümliche Wesen der Muscheln erläutert worden ist.

Als Nebenhöhlen sind ausser den kleinen im Siebbeine selbst enthaltenen zahlreichen Siebbeinzellen zu nennen die Stirn-, Keilbein- und Oberkieferhöhlen.

Abgesehen von der morphologischen Bedeutung der Pneumatisation jener Knochen ergiebt sich als Folge derselben eine grössere Leichtigkeit des Kopfskelettes (Joh. Müller). Bidder und Arnold hielten es ferner für eine der Aufgaben der Nebenhöhlen, der Riechhaut Feuchtigkeit zuzuführen. Wären die Nebenhöhlen durch schwammige Knochensubstanz ausgefüllt, so würde das Gewicht des Kopfes zwar nur um 1% vermehrt sein (Braune u. Clasen), aber durch eine Substanz, für die keine funktionelle Verwendung vorläge. Dieselben Autoren fanden durch Messung, dass das Volum der Nebenhöhlen in der Regel das der Haupthöhlen übertrifft. Die Kieferhöhlen waren geräumiger als alle übrigen Nebenhöhlen zusammen.

Eine gewisse Bedeutung kommt den Nebenhöhlen vielleicht als Resonatoren bei der Stimmbildung zu. Allem voran geht jedoch die für die Stirn- und Keilbeinhöhle nachgewiesene morphologische Bedeutung, typische Lagerstätten von Muscheln zu sein.

In pathologischer Hinsicht ist zu bemerken, dass die eine oder andere der Höhlen der Aufenthaltsplatz zahlreicher Parasiten sein kann.

II. Der Bau der Schleimhaut.

Die Auskleidung des Vorhofes ist der äusseren Haut ähnlich gebaut, besitzt gefässhaltige Papillen, geschichtetes Pflasterepithel und in Begleitung der Vibrissae zahlreiche Talgdrüsen, aber auch Schweissdrüsen. Pflasterepithel erstreckt sich auch noch auf das vordere Ende der unteren Muschel und auf den vorderen Teil des unteren Nasenganges.

Die Schleimhaut der Regio respiratoria ist papillenlos und besitzt cylindrisches Flimmerepithel mit Ersatzzellen. Selbst im blutleeren Zustande kann ihre Dicke bis 4 mm betragen. Ihr bindegewebiger Teil hat adenoide Beschaffenheit und schliesst viele Lymphkörperchen ein, welche sich zuweilen zu solitären Lymphknötchen zusammenordnen. Beständig findet eine Durchwanderung von Lymphkörperchen durch das Epithel in die Nasenhöhle statt. Gegen das Epithel hin verdichtet sich die Schleimhaut zu einer starken homogenen Basalhaut, welche an der Grenze der Regio olfactoria zugeschärft aufhört. Besonders reich entwickelt sind die Venen, welche im Gebiete der unteren Muschel ansehnliche Ge-

flechte, Plexus cavernosi concharum, bilden, so dass hierdurch der Eindruck eines kavernösen Gewebes entsteht. Die Schleimhaut ist ferner sehr reich an epithelialen Drüsen, von welchen zuerst Becherzellen zu nennen sind. Beträchtlich ist auch die Zahl verästelter tubulärer Drüsen, welche teils Schleim, teils Eiweiss absondern, also gemischter Art sind. An der unteren Muschel treffen nicht selten 100 bis 150 Drüsen auf 1 □ cm (Sappey). Alle diese Drüsen sondern den Nasenschleim ab und halten die Schleimhaut feucht.

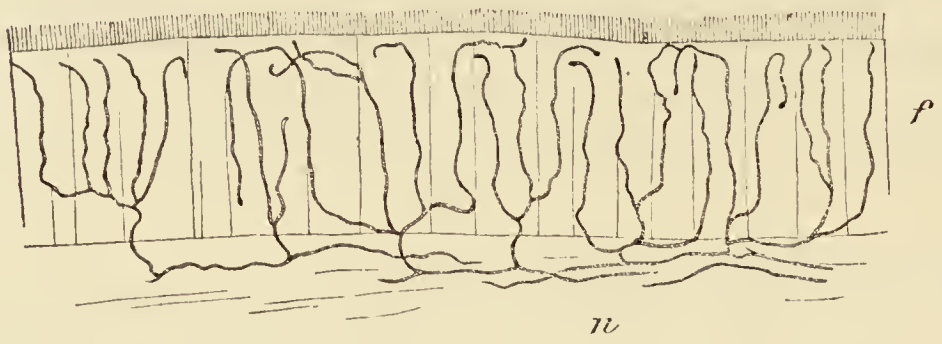

Fig. 605.

Nervenendigung in der Regio respiratoria der Nasenhöhle. (G. Retzius.)

n sensible Nervenfasern; *f* Flimmerepithel.

Die Schleimhaut der Nebenhöhlen ist sehr dünn. Ihr bindegewebiger Teil bildet mit dem Perioste eine gemeinsame Lage von etwa 0,02 mm Dicke. Das Epithel ist ein niedriges, an manchen Orten plattenförmiges Flimmerepithel. An Drüsen fehlt es nicht, doch sind sie spärlicher und meist einfacher geformt.

Die Schleimhaut der Regio olfactoria nimmt ausschliesslich das Gebiet der oberen Siebbeinmuschel und des gegenüberliegenden Teiles der Scheidewand ein

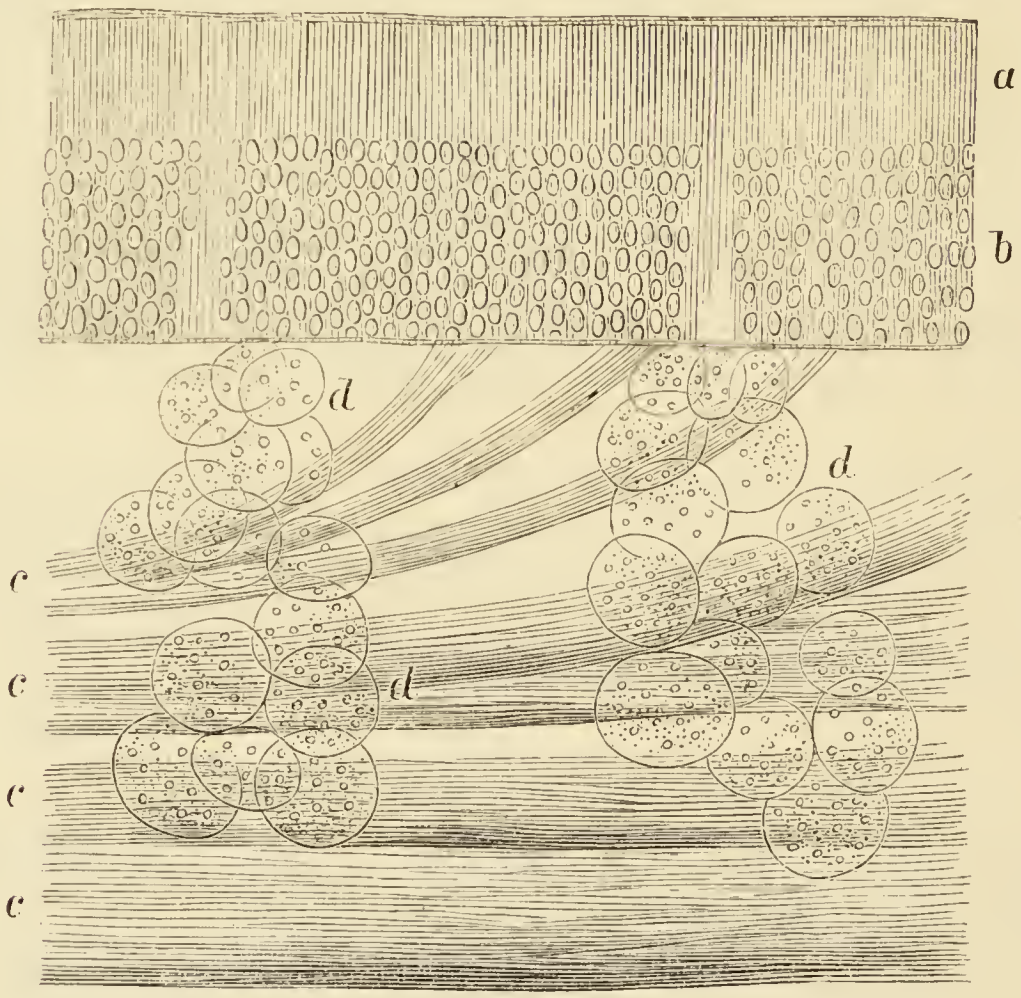

Fig. 606.

Schnitt durch die Geruchsschleimhaut eines neugeborenen Kindes. (M. Schultze). $^{200}/_{1}$.

a kernlose, *b* kernhaltige Zone des Riechepithels; *c*, *c*, *c* Riechnerven; *d*, *d* Glandulae olfactoriae.

(M. Schultze, v. Brunn). Ebenso weit oder mehr oder weniger weit in das Gebiet der mittleren Muschel hinein erstreckt sich eine gelblichbraune Färbung der Schleimhaut und unterscheidet äusserlich die Riechschleimhaut als Locus luteus von der rötlichen Regio respiratoria. Beim Neugeborenen besonders pflegt die gelbe Färbung von der oberen auf die mittlere Muschel weit überzugreifen. Die Schleimhaut der Regio olfactoria ist die Trägerin eines specifischen Sinnes-

apparates und enthält zugleich Endigungen einfach sensibler Nerven; letztere verbreiten sich auch in dem ganzen Umfange der Regio respiratoria. (Fig. 605.)

Genauere Flächenbestimmungen über die Ausdehnung der Regio olfactoria des Menschen gehören der jüngsten Zeit an und erstrecken sich vorläufig erst auf ein kleines Material. In einem Falle betrug die gesamte Ausdehnung des sogenannten Riechepithels an der oberen Muschel und an dem Septum beider Seiten etwas über 500□ mm; davon kommen einerseits auf die Seitenwand 124, auf das Septum 133 □mm. Die Regio olfactoria war auf den mittleren Teil der oberen Muschel und die gegenüberliegende Fläche des Septum beschränkt. Der hintere Rand ist wenig unregelmässig, der untere Rand mehrfach ausgezackt; der

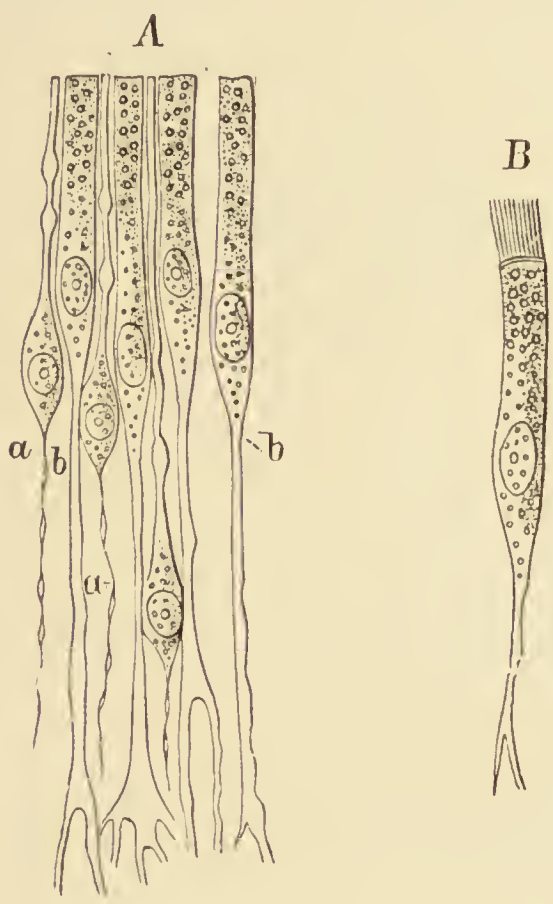

Fig. 607.

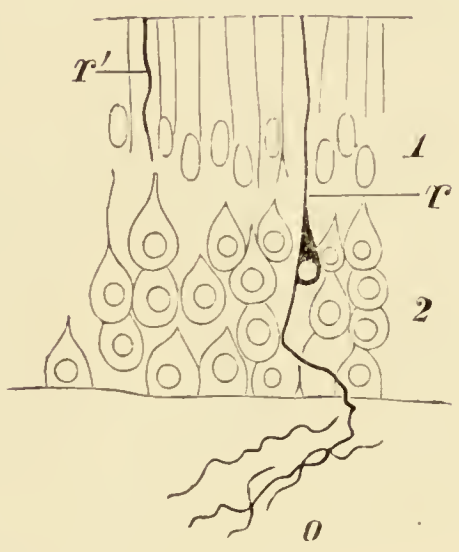

Fig. 608.

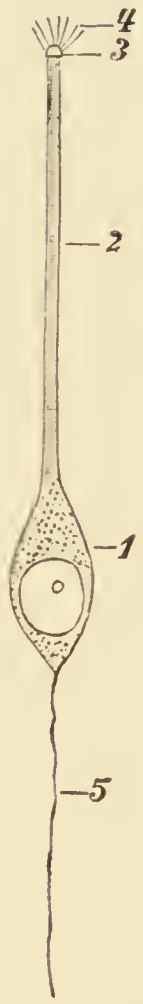

Fig. 609.

Fig. 607. A. Epithel der Riechschleimhaut. (M. Schultze.) $^{50}/_{1}$.
a, *a* Riechzellen; *b*, *b* Stützzellen.
B. Flimmerepithelzelle vom Rande der Regio olfactoria. (M. Schultze.)

Fig. 608. Nervenendigung in der Regio olfactoria des Menschen. (v. Brunn.)
o Olfactoriusfasern; *r* eine Riechzelle (periphere Nervenzelle) in Verbindung mit einer Olfactoriusfaser; *r'* peripherer Teil einer Riechzelle; 1 Zone der ovalen Kerne; 2 Zone der runden Kerne der Riechschleimhaut.

Fig. 609. Eine Riechzelle des Menschen. (v. Brunn.)
1 Zellenkörper mit dem Kerne; 2 peripherer Fortsatz; 3 Endkegel; 4 Riechhärchen; 5 centraler Fortsatz (Beginn einer Olfactoriusfibrille).

vordere sehr unregelmässig, mit zahlreichen streifenförmigen Verlängerungen versehen, durch eingestreute Flecken von flimmerndem Respirationsepithel unterbrochen. Vor der Hauptfläche liegt an der Seitenwand eine grosse 5 □mm haltende isolierte Riechinsel (v. Brunn).

Im zweiten Falle betrug die Flächenausdehnung des Riechepithels etwa 480 □mm; hiervon kommen einerseits 99 auf das Septum, 139 auf die laterale Wand. Auch hier ist die obere Muschel allein der Sitz der Riechschleimhaut, welche deren unteren Rand nirgends erreicht; die Form der Gesamtfläche ist hier breit und niedrig, im ersten Falle schmal und hoch. Die Neigung des Riech-

epithels, Flecken von Flimmerepithel zu umschliessen, ist stark ausgeprägt; kleine isolierte Riechinseln kommen ebenfalls vor; auch inmitten einer Flimmerinsel kann eine kleine Riechinsel gelegen sein.[1])

Die Dicke des menschlichen Riechepithels beträgt durchschnittlich 0,06 mm; fast ebensoviel misst das Epithel der Pars respiratoria. Bei den Haustieren ist das Riechepithel viel mächtiger und beträgt nach v. Brunnschen Messungen bei dem Hunde 0,1; bei der Katze 0,13; bei dem Kaninchen 0,12; beim Schafe 0,12; beim Kalbe 0,13 mm. In der geringeren Höhe wie in der geringen Flächenentfaltung der menschlichen Riechschleimhaut prägt sich für die Peripherie die gleiche Erscheinung aus, die central am Riechlappen sich bekundete: Das Zurücktreten des menschlichen Geruchsapparates.

Man unterscheidet, wie M. Schultze zuerst gefunden hat, am Riechepithel zwei Formen langgestreckter, von der Oberfläche bis zum Bindegewebe reichender Zellen, die als Riechzellen und Stützzellen unterschieden werden; zwischen ihren basalen Teilen findet sich eine dritte Form, die Ersatzzellen.

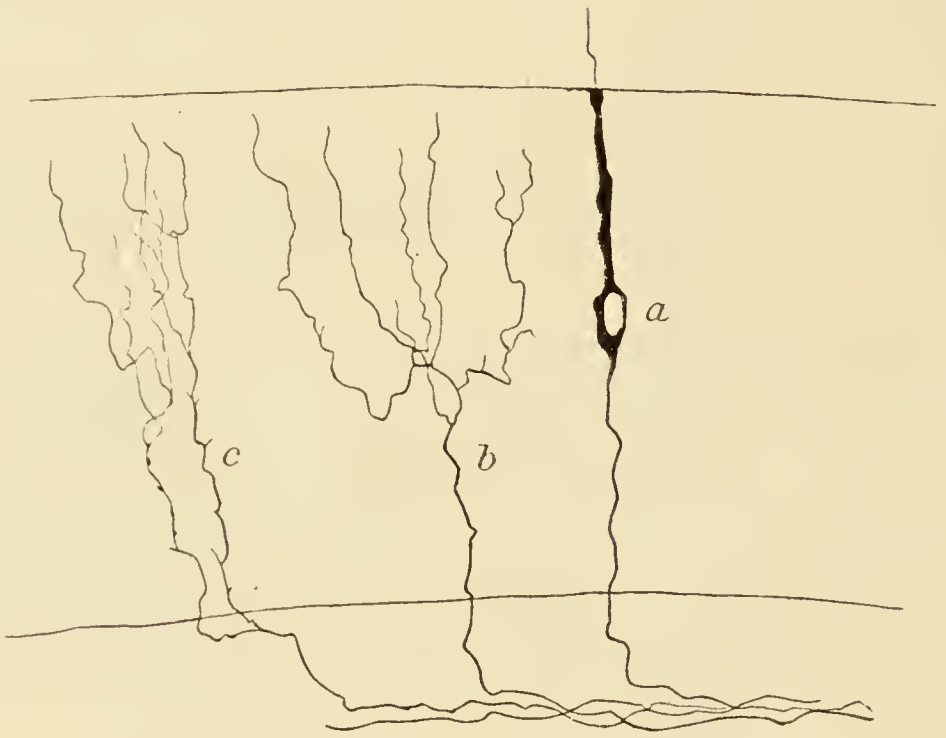

Fig. 610.

Aus der Riechschleimhaut der Stägigen Maus.

a Riechzelle, die sich an ihrem unteren Ende in eine Olfactoriusfaser fortsetzt; *b*, *c* freie Nervenendigungen. (v. Lenhossék.)

1. Die Riechzellen, auch Stäbchenzellen genannt, haben einen spindelförmigen Körper, welcher den Kern trägt; an den Körper schliesst sich ein sehr feiner centraler, ein stärkerer peripherer Fortsatz von cylindrischer Form an. Der centrale Fortsatz bildet leicht Varikositäten, gleicht hierin Nervenfibrillen und färbt sich auch in Goldchlorid wie letztere (Babuchin). Er hört an der Epithelgrenze nicht auf, sondern geht in eine Olfactoriusfaser über, welche den bindegewebigen Teil der Schleimhaut durchdringt, anderen Olfactoriusfasern sich zugesellt und ihren Weg nimmt zum Bulbus olfactorius, wo sie an einem Glomerulus des letzteren in Form eines Endbäumchens aufhört. Die den Kern tragenden Körper der Riechzellen liegen in sehr verschiedenen Höhen, so dass die beiderlei Fortsätze bei verschiedenen Zellen sehr ungleich lang sind. Auf Schnitten erscheinen die Körper mit ihren Kernen darum in einer breiten Zone gelegen, welche sich von der Schicht der Ersatzzellen bis über die Mitte der Epithelzellen hinaus erstreckt und hier in einer geraden Linie endigt; man nennt

[1]) A. v. Brunn, Beiträge zur mikroskopischen Anatomie der Nasenhöhle. Arch. f. mikroskop. Anatomie 1892, Bd. 39.

diesen breiten Streifen die Zone der runden Kerne. Jeder Kern ist durch den Besitz eines deutlichen Kernkörperchens ausgezeichnet. Die Riechzellen sind der Art verteilt, dass im Umkreise einer Stützzelle mindestens sechs, zuweilen mehr Riechzellen stehen.

Der periphere Fortsatz ist an seinem freien Ende mit einem Büschel kurzer feiner Fibrillen besetzt, den Brunnschen Riechhärchen. Dies sind zarte spitz auslaufende Härchen, welche in der Zahl von 6—8 vorliegen, und meist etwas auseinanderweichen. Ob der sie unmittelbar tragende Zellteil, welcher an Reagentienpräparaten als eine verschieden grosse knopfförmige Anschwellung erscheint, einen natürlichen Fusspunkt der Riechhärchen darstellt, ist noch ungewiss.

Fig. 611.

Fig. 612.

Fig. 611. Glomerulus-Ausbreitung eines Dendriten einer Pyramidenzelle des Bulbus olfactorius. (G. Retzius.)

d Dendrit einer Pyramiden- oder Mitralzelle des Bulbus olfactorius; *gl* Glomerulus-Ausbreitung des Dendriten *d*.

Fig. 612. Glomerulus-Ausbreitung zweier Olfactoriusfasern (*o*, *o*). (G. Retzius.)

Dieser (*gl*) Glomerulus ist in den Glomerulus der Fig. 611 eingeschoben zu denken, um den ganzen Glomerulus vor sich zu haben.

2. Die Stützzellen, auch Cylinderzellen genannt, haben ihren ovalen Kern alle in annähernd gleicher Höhe, am Aussenrande der Kernzone der Riechzellen. Dadurch bilden sie die Zone der ovalen Kerne (Paschutin). Der Kern liegt im unteren Ende des starken peripheren Teiles der Zelle; dieser ist jenseits des Kernes mit körnigem gelblichem Pigment versehen. Der von der Kerngegend zum Bindegewebe ziehende Teil der Zelle ist schmäler, häufig plattgedrückt, oft mit Nischen versehen, welche die Riechzellenkörper aufnehmen. Die basalen Enden der Stützzellen sind häufig geteilt, gezackt, mit Fussplatten versehen. Auch in diesem Teile der Zellen ist Pigment vorhanden.

Fig. 613. Aus beiden Bestandteilen zusammengesetzter Glomerulus. (G. Retzius.)

o Olfactoriusfaser; *d* Dendrit einer Pyramidenzelle; *gl* Glomerulus olfactorius.

Die Zone der ovalen Kerne wird hier und da aussen überragt von dem Körper der Riechzelle, welche alsdann einen sehr kurzen peripheren Fortsatz besitzt; Riechzellen dieser Art werden atypische Formen genannt. Sie erinnern an Gebilde, welche Dogiel in der Riechhaut der Fische und Amphibien beschrieben und Riechzapfen genannt hat.

3. Die Ersatzzellen, Sidkyschen Zellen, Basalzellen, liegen an der Grenze des Epithels gegen das Bindegewebe, sind im Ganzen kegelförmig gestaltet, hängen aber durch Fortsätze untereinander zusammen, ein protoplasmatisches Netzwerk bildend.

Die freie Oberfläche des Epithels trägt bei Säugetieren eine feine kutikuläre Membran, Membrana limitans olfactoria, Brunnsche Membran, welche für jeden peripheren Riechfaden ein kleines Loch besitzt, durch welches jener frei die Oberfläche erreicht, während die Cylinderzellen gedeckt bleiben. Auf ihrer Aussenfläche findet sich häufig, den Cylinderzellen entsprechend, eine fein radiär gestreifte kutikuläre Auflagerung, welche an den Stäbchensaum der Darmepithelien erinnert. Die hier und da noch bestrittene, aber zweifellos vorhandene Limitans olfactoria ist zugleich eine Schutzhülle und ein Befestigungsapparat der freien Teile des gesamten Neuro-Epithels.

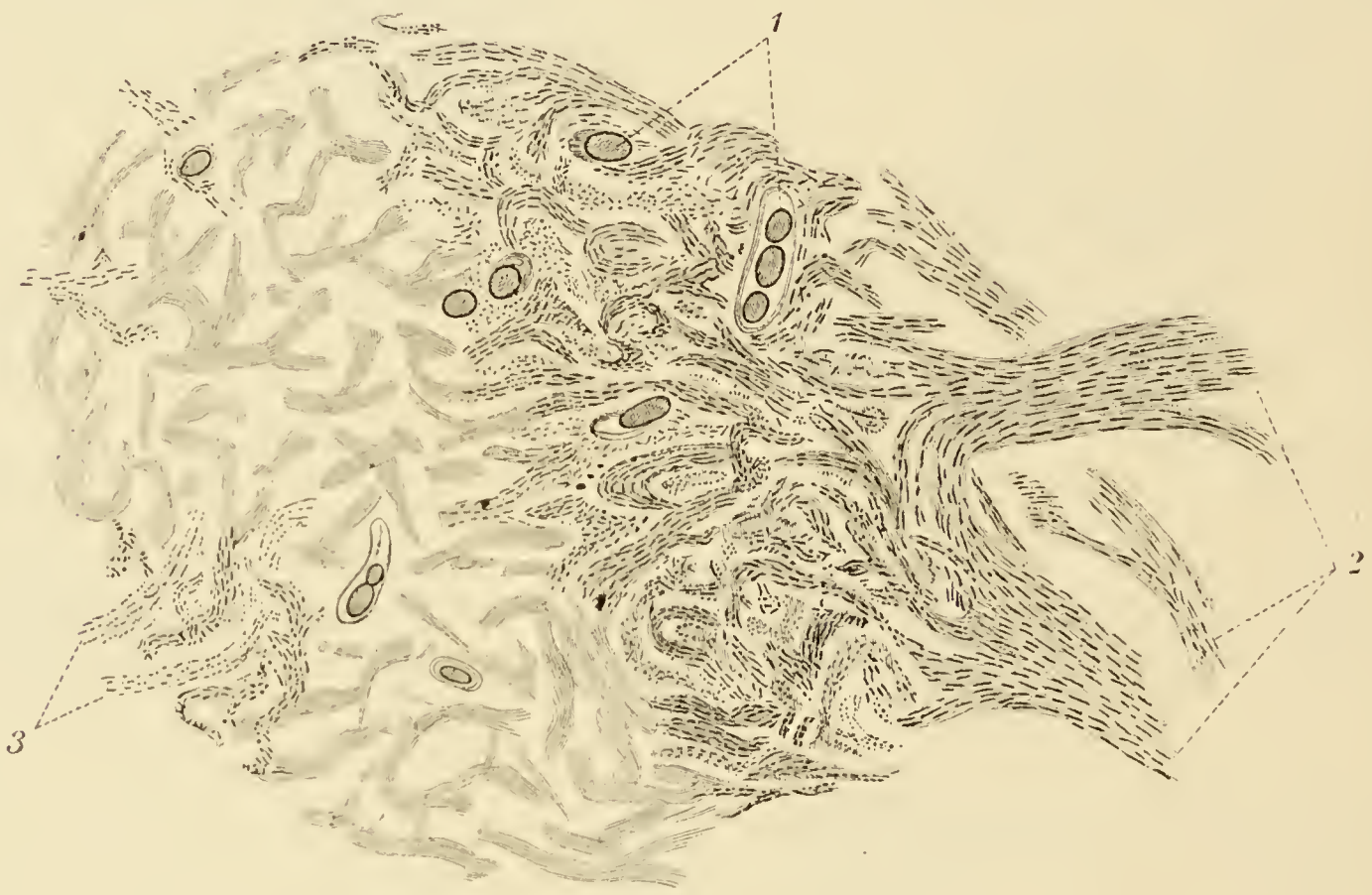

Fig. 614.

Glomerulus olfactorius des erwachsenen Kaninchens. Chromosmium, Fuchsin. Hartnack Apochromat 2-0. Ap. 1.35. Oc. 6. Deutlicher Unterschied im Reichtume an Neurosomen auf beiden Seiten. (H. Held.)

1 Capillaren mit roten Blutkörperchen; 2 Nervi olfactorii, die vom Geruchsepithel kommen; 3 Dendriten der Mitralzellen.

Hier und da werden im Riechepithel Wanderzellen an verschiedenen Stellen ihrer Durchwanderung durch das Epithel wahrgenommen. Sie sind es, welche von Suchannek den Namen Glockenzellen erhalten haben.

Was die Deutung der einzelnen Elemente des Riechepithels betrifft, so ist zu bemerken, dass aus dem starken embryonalen Riechepithel durch Sonderung die Riechzellen und die Stützzellen (ebenso auch die Ersatzzellen) hervorgehen, so dass ein Verhältnis zu Tage tritt wie zwischen Nervenzellen und Ependymzellen (S. 288). In der That sind die Riechzellen nichts anderes als oberflächlich gelegene Nervenzellen und zwar, da die Riechschleimhaut der äusseren Haut entstammt, cutane Nervenzellen, welche in ihrem Verhalten den Hautnervenzellen des Lumbricus (S. 295) homolog erscheinen. Der centrale Fortsatz der Riechzelle ist ein Neurit (Nerven- oder Achsencylinderfortsatz der Nervenzelle), der im Glomerulus olfactorius sein Endbäumchen entwickelt. Der periphere Fortsatz dagegen kann als Dendrit gelten, welcher in den Riech-

härchen in terminale Fibrillen sich zersplittert. Auch Kern und Kernkörperchen verhalten sich ganz wie bei Nervenzellen.

Der lange gesuchte Zusammenhang zwischen den Riechzellen und den Olfactoriusfasern ist erst durch die neuere Methodik nachgewiesen worden. Für den Frosch zeigten diesen Zusammenhang zuerst Ehrlich und Arnstein (Methylenblau); für das Kaninchen Grassi und Castronovo; für junge Kaninchen und Ratten Ramón y Cajal und van Gehuchten; für den Menschen v. Brunn 1892. Teilungen von Olfactoriusfibrillen kommen in der ganzen Bahn der Fila olfactoria zwischen dem Epithel und den Glomeruli nicht vor.

An der Grenze des Riechepithels gegen das Flimmerepithel und in letzterem selbst sind auch interepitheliale Nervenfasern beobachtet, welche aus dem bindegewebigen Teile der Schleimhaut in das Epithel aufsteigen und in ihm bis

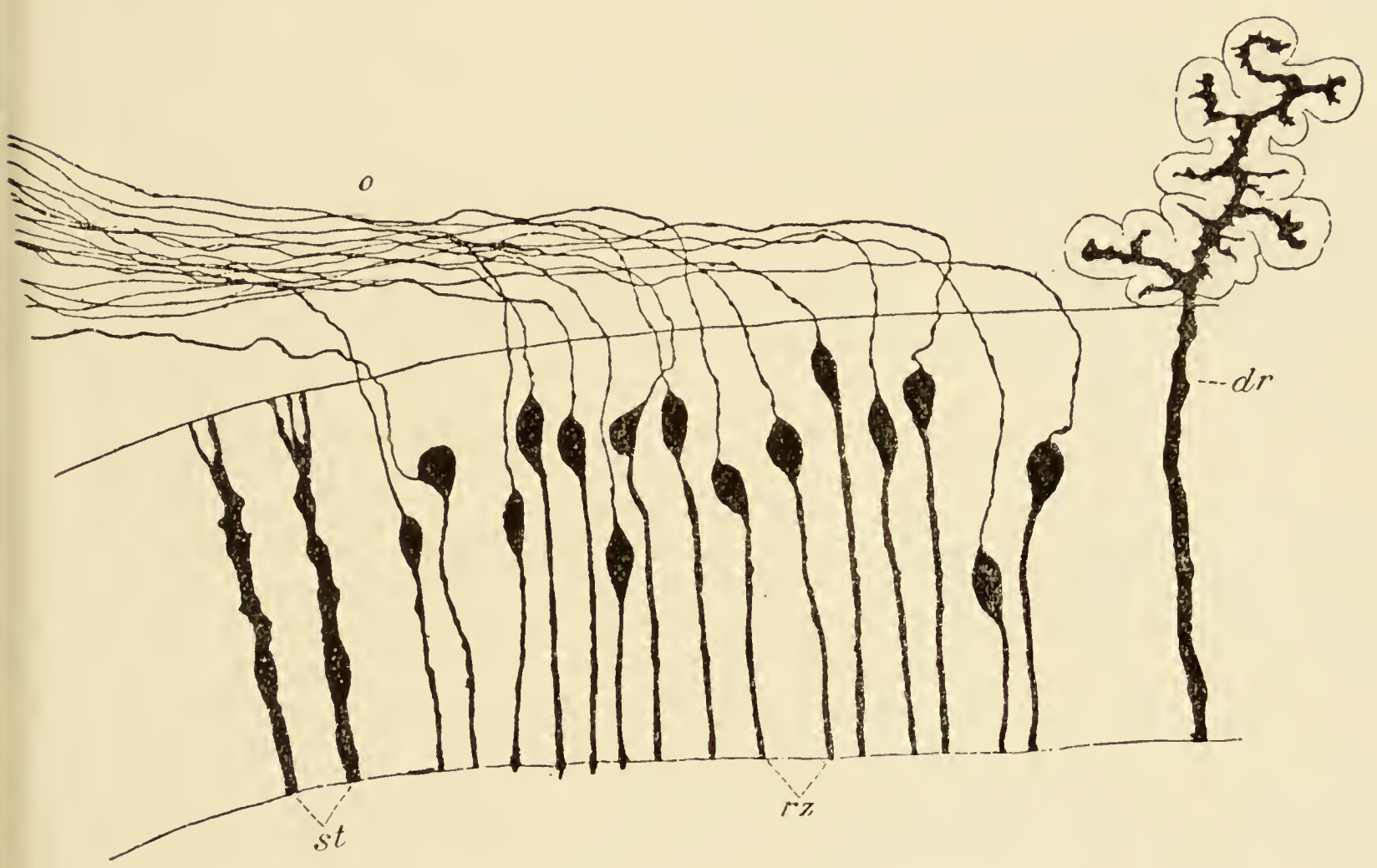

Fig. 615.

Regio olfactoria der Maus. (G. Retzius.)

rz Riechzellen; *o* deren centrale Fortsetzungen als Olfactoriusfasern; *st* Stützzellen oder Cylinderzellen des Epithels; *dr* Bowmansche Drüse.

gegen die Oberfläche vordringen, ohne mit Zellen in Verbindung zu treten; dies sind die Endigungen einfach sensibler, dem Trigeminus angehöriger Nervenfasern. Ebensolche freie Endigungen sind auch mitten im Gebiete der Regio olfactoria neben der cellulären Endigung der Olfactoriusfasern vorhanden (Fig. 610). Zerstörung der Riechschleimhaut und periphere Durchschneidung der Riechfäden muss notwendig deren sekundäre aufsteigende Degeneration herbeiführen; Zerstörung des Bulbus olfactorius und der Glomeruli dagegen wird sämtliche Fila olfactoria intakt lassen.

Bei Fischen, Amphibien, Reptilien und Vögeln ist derselbe typische Bau der Riechschleimhaut vorhanden, wie bei den Säugetieren und dem Menschen. Die Riechzellen tragen ebenfalls starre Riechhärchen, die Cylinderzellen dagegen flimmernde Cilien. Die Riechschleimhaut der Fische erhebt sich stets zu einem mehr oder weniger verwickelten Systeme von Falten, welche eine quere, radiäre, rosettenartige oder longitudinale Anordnung besitzen können. In welcher Verbreitung bei den Fischen Geruchsknospen, knospenförmige

Stellen der Schleimhaut vorkommen, welche Riechepithel tragen, während zwischen ihnen gewöhnliches Epithel gelegen ist, bleibt unentschieden. Jedenfalls sind solche Knospen nicht den Nervenhügeln der äusseren Haut der Fische zu homologisieren, indem bei letzteren die gewöhnliche interepitheliale freie Nervenendigung statt hat.

Der bindegewebige Teil der Riechschleimhaut ist locker gefügt, reich an Lymphzellen, arm an Bindegewebsfasern; hier und da tritt ein wirkliches Lymphknötchen auf. Die Schleimhaut ist ferner reich an Drüsen, an Blutgefässen und Nerven.

Die Drüsen der Regio olfactoria, Glandulae olfactoriae, sind ziemlich dicht stehende einfache oder verästelte Schläuche, welche in der Tunica propria ihre Lage haben und mit ihren feinen Ausführungsgängen das Epithel durchsetzen. Die Zellen des Drüsenkörpers können gelbliches Pigment enthalten; hierauf, insbesondere aber auf der Pigmentierung der Stützzellen, selbst der Bindegewebszellen

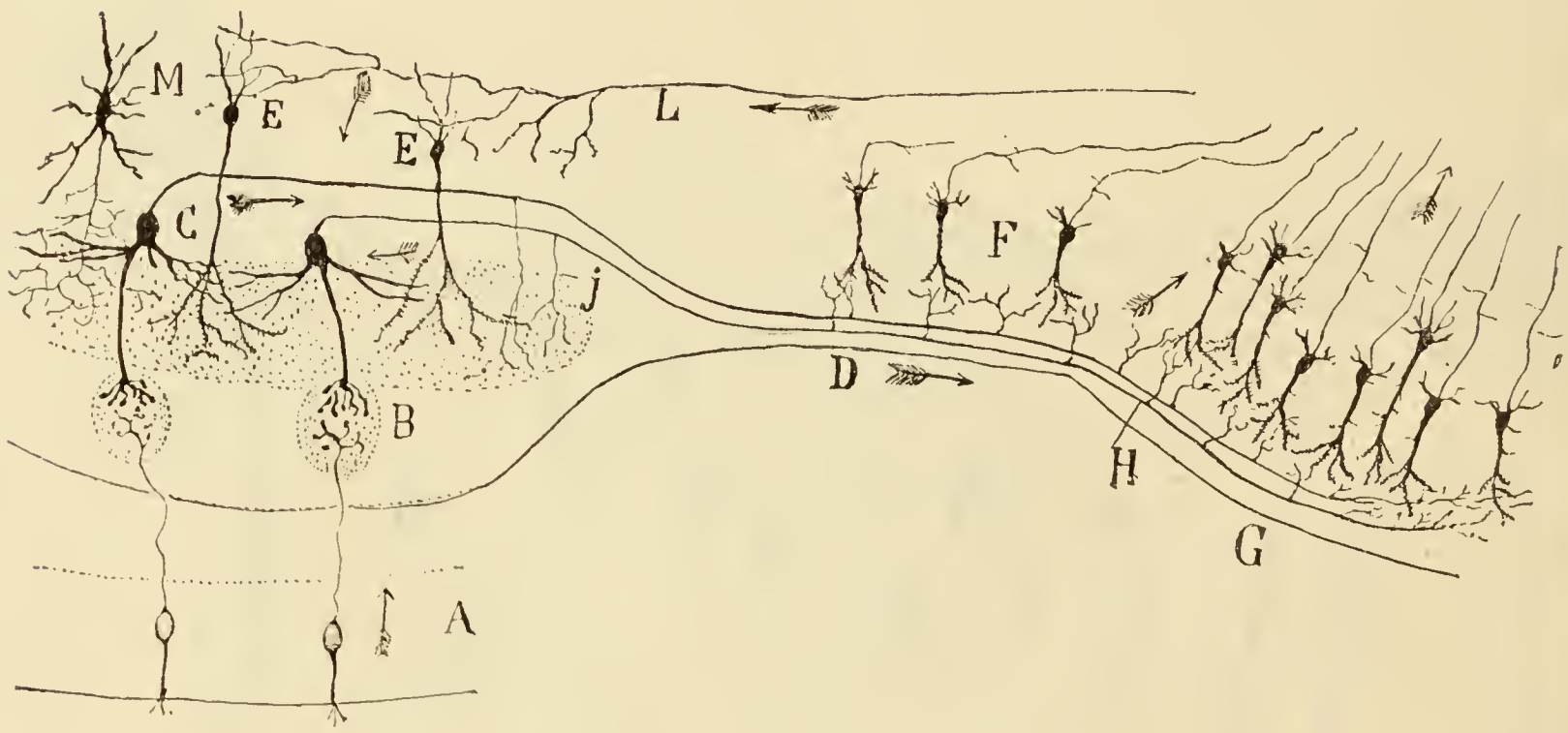

Fig. 616.

Schema des Verlaufes der Nervenreize im Olfactoriusapparate der Säugetiere.
(Ramón y Cajal.)

A Riechschleimhaut; *B* Glomeruli olfactorii des Bulbus olf.; *C* Mitralzellen; *D* Tractus olf.; *E* Körnerzellen; *G* Region des äusseren Riechstreifens; *F* Pyramidenzellen des Tractus olf.; *M* Zelle mit kurzem Achsencylinderfortsatze; *J* Kollateralen des Bulbus olf.; *K* Kollateralen des äusseren Riechstreifens; *L* centrifugale Fasern.

der Propria, beruht die Farbe des Locus luteus. Dieselbe Pigmentierung kann aber auch in den Nachbargebieten der Flimmerzellen der Regio respiratoria gefunden werden, so dass von der Ausdehnung des Locus luteus nicht sicher auf die Grenzen der Riechschleimhaut zurückzuschliessen ist (S. 682).

Die secernierenden Zellen der Glandulae olfactoriae des Menschen sondern keinen Schleim ab; die Drüsen sind reine Eiweissdrüsen (v. Brunn); für eine Anzahl von Säugetieren ist dagegen von Paulsen in den genannten Drüsen gemischtes Epithel nachgewiesen worden, indem zwischen den Eiweisszellen auch Schleimzellen vorkommen.

Eine Eigentümlichkeit der Glandulae olfactoriae des Menschen besteht ferner in dem häufigen Vorkommen eines subepithelialen Behälters, einer wechselnd grossen Blase, welche ihren feinen Ausführungsgang durch das Epithel schickt, während sie andererseits mehrere Drüsengänge aufnimmt. So erinnert das Bild an den Sinus gewisser Talgdrüsen. Die Blase kann mehrfache Ausbuchtungen besitzen und trägt ein einfach geschichtetes niedriges Plattenepithel. Ein geformter Inhalt fehlt den Blasen durchaus. Eine zweite, seltenere Form der Mündung der Glandulae olfactoriae findet statt in mit Flimmerepithel ausgekleideten Vertiefungen, Krypten (v. Brunn).

Beide Formen der Glandulae olfactoriae überschreiten die Grenzen der Regio olfactoria beträchtlich nach allen Seiten.

Blutgefässe. Über den Ursprung der die Nasenschleimhaut versorgenden Arterien s. Gefässlehre. Die Arterienstämmchen verlaufen in den tieferen Schichten der Tunica propria und speisen ein bis dicht unter das Epithel reichendes Kapillarnetz. Die Venen zeigen reiche Entwickelung, besonders im Gebiete der unteren Muschel und in den hinteren Teilen, so dass die Propria dadurch, wie schon erwähnt, einem kavernösen Gewebe ähnlich wird.

Die Lymphbahnen der Riechschleimhaut können durch Injektion in den Subduralraum gefüllt werden (Schwalbe); auch durch Injektion in den subarachnoiden Raum (Key und Retzius). Dabei füllen sich teils die perineuralen Bahnen der Nerven, teils selbständige Netze in der Schleimhaut. Mit diesem Netze ist endlich ein reiches Saftbahnsystem verbunden.

Die Nerven sind teils specifische Sinnesnerven, Nn. olfactorii; teils einfach sensible Nerven, die dem Trigeminus angehören; teils sympathische Nerven, welche dem Ganglion sphenopalatinum entstammen.

Die grösseren Äste der Nn. olfactorii liegen in Kanälchen und Rinnen der bezüglichen Knochenteile; die kleineren dringen allmählich zu den oberflächlichen Schichten der Schleimhaut. Alle diese Fäden sind von perineuralen Scheiden umgeben, welche aus den Hirnhäuten hervorgehen. Die Olfactoriusfasern sind sämtlich marklos und stellen eine besondere Gruppe der marklosen Fasern dar (S. 276).

Jacobsonsches Organ.

Wenn auch das Jacobsonsche Organ des Menschen zu den rudimentären Organen gehört und keine Sinnesfunktionen zu erfüllen hat, so ist es doch von besonderem Interesse, die Stufe seiner Verödung beim Erwachsenen kennen zu lernen. Hierauf bezügliche Untersuchungen haben gelehrt, dass die laterale Wand des Organes das Epithel der Pars respiratoria der Nasenschleimhaut trägt. Das hohe Epithel der medialen Seite dagegen ist demjenigen der Pars olfactoria ähnlich und besitzt wie dieses schlanke und lange Zellen (Merkel)[1]. Die fadenförmigen Sinneszellen fehlen jedoch. Es sind cylindrische Stützzellen vorhanden und zwischen ihnen kürzere spindelförmige Elemente, welche die freie Oberfläche nicht erreichen. Sie können entweder als nicht zur vollen Entwickelung gelangte oder von höherer Entwickelung wieder zurückgesunkene Riechzellen, aber auch als weiter entwickelte Ersatzzellen gedeutet werden. Zahlreiche maulbeerförmige oder rundliche Kalkkonkremente sind durch die ganze epitheliale Auskleidung zerstreut und zeigen an, dass man es mit einem unthätig gewordenen Organe zu thun habe.

Wie Kölliker zeigte, war bei einem 8wöchentlichen menschlichen Embryo selbst ein Olfactoriuszweig für das Jacobsonsche Organ entwickelt. Da anzunehmen ist, dass dieser Nerv von dem Epithel des Jacobsonschen Organes aus sich centralwärts entwickelte, so besass das Organ zu dieser Zeit eine hohe Stufe der Ausbildung. Später trat alsdann die rückschreitende Umbildung ein.

Zu dem Jacobsonschen Organe steht der Ductus incisivus s. nasopalatinus und die Papilla palatina in enger Beziehung. Neuen Untersuchungen von Merkel zufolge hat sie in nicht seltenen Fällen beim Erwachsenen einen knorpeligen Kern von der Form eines Gerstenkornes oder einer Linse. Der Knorpel kann rein hyalin oder von Bindegewebsbündeln durchzogen sein. Das Bindegewebslager der Papille führt zahlreiche Nervenästchen und Gefässe. In den schlanken Wärzchen der Papillenoberfläche sind überall Gefässschlingen enthalten; doch kommen auch Tastkörperchen vor, deren Zahl sehr beträchtlich sein kann. Selbst Tastzellen sind nach Merkel im Gipfel des Organes vorhanden.

---

[1]) F. Merkel, Jacobsonsches Organ und Papilla palatina des Menschen. Anatomische Hefte 1892, Heft III.

Das funktionierende Jacobsonsche Organ der Säugetiere besitzt den gleichen Bau, wie die Riechschleimhaut des betreffenden Tieres.[1]) S. auch Fig. 617.

Bezüglich der centralen Bahnen des Geruchsorganes s. Fig. 616 und Leitungsbahnen.

Zahl der Muscheln.

Nach der verschiedenen Ausbildung des Geruchsapparates teilen Paul Broca und William Turner die Säugetiere, mit besonderer Berücksichtigung des cerebralen Abschnittes des Geruchsorganes, in drei grosse Gruppen:

1. makrosmatische: Edentata, Ungulata, Carnivora, Rodentia, Marsupiala, Lemuria, überhaupt die grössere Zahl der Säugetiere.
2. mikrosmatische: Pinnipedia, Barten-Wale, Affen, Mensch, Monotremen;
3. anosmatische: Delphin und Zahnwale.

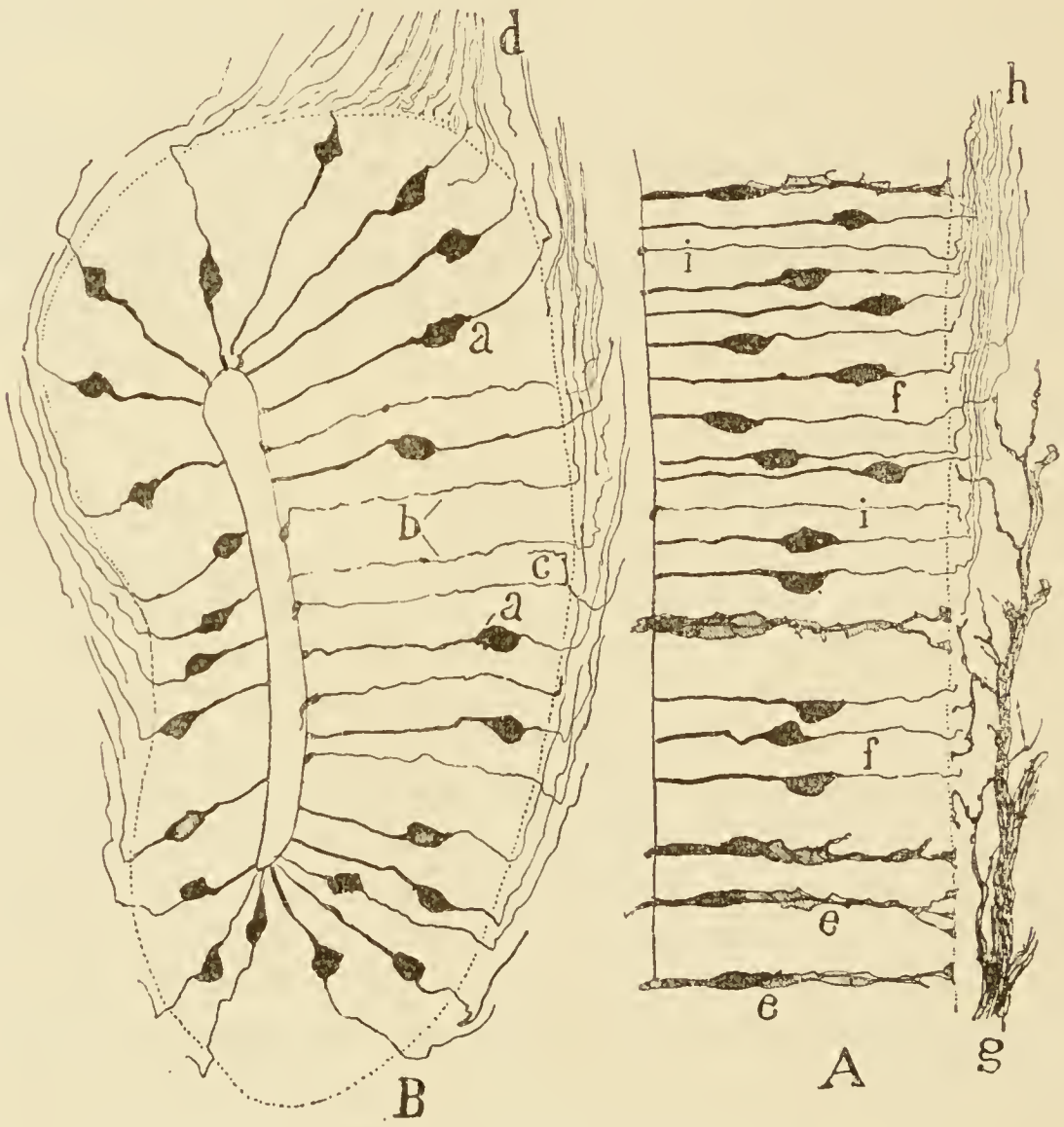

Fig. 617.

Bipolare Riechzellen aus den Nasenhöhlen eines reifen Rattenfötus. (Ramón y Cajal.)

A. Epithel der Riechschleimhaut, *e* Epithelzelle, *f* nervöse Zelle; *i* Nervenfasern, die frei im Epithel endigen; *h* Olfactoriusfibrillen; *g* sensible Trigeminusfasern.

B. Querschnitt des Jacobsonschen Organes. *a* bipolare Zellen; *b* Nervenfasern, die mit einer Varikosität in der Epithelschicht endigen; *c* Teilfaser einer anderen; *d* Olfactoriusfasern.

Die ursprüngliche Zahl der Riechwülste, d. i. der mit Riechschleimhaut überkleideten Muscheln ist, wie besonders die Untersuchungen von E. Zuckerkandl ergeben haben, eine verhältnismässig geringe. Vermehrung oder formale Verwickelung deutet auf Vervollkommnung des Apparates hin.

---

[1]) A. v. Brunn, Die Endigung der Olfaktoriusfasern im Jacobsonschen Organe des Schafes. Arch. f. mikroskop. Anat. Bd. 39, 1892. A. v. Lenhossék, Die Nervenursprünge und -Endigungen im Jacobsonschen Organe des Kaninchens. Anatom. Anzeiger, Bd. VII, S. 628; 1892.

Die meisten Säugetierordnungen (die grössere Zahl der Carnivoren, Nager, Insektivoren, Halbaffen, Marsupialier und Ornithorhynchus) besitzen fünf Riechwülste, die Ungulaten bis zu acht. Sechs bis elf Riechwülste finden sich bei Edentaten, einer bis drei bei den Primaten.

In späterer Embryonalzeit werden beim Menschen sehr häufig drei Riechwülste (Siebbeinmuscheln) angelegt, indem zwischen der oberen und unteren Siebbeinmuschel noch eine dritte in die Nasenhöhle hineinragt. Noch zur Zeit der Geburt ist letztere mehr oder weniger gut ausgeprägt, wird aber später rudimentär und von der oberen deckelartig überwachsen. In der oberen Siebbeinmuschel ist vielleicht selbst noch die Anlage eines vierten Riechwulstes enthalten; sie gelangt jedoch nur ausnahmsweise zur Sonderung. Vier Siebbeinmuscheln oder Riechwülste können demzufolge als ursprüngliche Faltenzahl der Riechschleimhaut des Menschen betrachtet werden. Aus dem Obigen aber ergiebt sich, dass nur ein bleibender Riechwulst, der oberste, in Funktion verblieben ist, während von den übrigen keine Olfactoriuszweige mehr ausgehen. Die Zahl der Riechwülste ist demnach im Rückschreiten begriffen.

Über das Turbinale und die Stellungsverschiedenheiten der Muscheln bei den Säugetieren s. Knochenlehre S. 207.

Disse, Über die erste Entwickelung des Riechnerven. Marburger Sitzungsber. 1896, Nr. 7. — Über Epithelknospen in der Regio olfactoria der Säuger. Anat. Hefte XVII, 1895. — Herzfeld, P., Über das Jacobsonsche Organ des Menschen und der Säugetiere. Zoolog. Jahrbücher, III. — Retzius, G., Über Besonderheiten am Hippocampus. Anat. Anzeiger, Bd. XIII, 1897, Ergänzungsheft, S. 105—109; und: Das Menschenhirn, 1896. — Smith, G. E., The Connection betw. the Olfactory Bulb and the Hippocampus. Anat. Anz. X, 15.

III. Das Geschmacksorgan. Organon gustus.

Wie das Geruchsorgan am Anfangsteile des Atmungsapparates seinen Platz hat, so das Geschmacksorgan im Eingangsgebiete des Verdauungskanales. Das Hauptorgan für den Geschmackssinn ist die Zungenschleim-

Fig. 618.

Senkrechter Schnitt durch eine Papilla vallata vom Kalbe. (Lovén.) $^{30}/_{1}$.

1, 1, 1 Epithel der freien Fläche der Papille; 2, 2 Geschmacksknospen oder Schmeckbecher im Epithel der Seitenwand der Papille; 3 Epithel des Walles; 4, 4 Ausführungsgänge von Drüsen; 5 mittlerer Nervenstamm; 6, 6 seitliche Nervenstämme.

haut, diese aber nicht in ganzer Ausdehnung, sondern nur in einem Teile des Zungenrückens und der Seitenränder; die untere Zungenfläche ist ganz unbeteiligt. In zweiter Linie kommt die orale Fläche des weichen Gaumens in Betracht. Im Ganzen also ist das mit der Geschmacksaufnahme betraute Gebiet von ringförmiger Gestalt.

Diejenigen Stellen der Mundhöhlenschleimhaut, an welchen Geschmacksnerven endigen, zeigen eine knospenförmige Anordnung des Epithels; man nennt die Endknospen des Geschmacksorganes daher Geschmacksknospen. Sie sind fast gleichzeitig von Lovén und Schwalbe an den umwallten Papillen entdeckt worden.

Träger von Geschmacksknospen sind folgende Stellen der Schleimhaut:

1. die umwallten Papillen, Papillae vallatae;
2. die Blätterpapille jeder Seite, Papilla foliata (= Fimbriae linguae);
3. die pilzförmigen Papillen, Papillae fungiformes;
4. die vordere Fläche des weichen Gaumens, Velum palatinum.

Den Geschmacksknospen ähnliche Epithelgebilde kommen auch in der Schleimhaut des Vestibulum laryngis vor; ob sie noch dem Geschmacksorgane zuzurechnen sind, oder den Nervenhügeln der niederen Wirbeltiere entsprechen und einfache sensible Organe bilden, ist ungewiss.

Die Beschreibung der feineren Beschaffenheit der Endknospen ist am besten an die einer Papilla vallata anzuknüpfen.

Die ebene oder sanft eingedrückte obere Fläche einer Papilla vallata liegt meist in gleicher Höhe mit den angrenzenden Teilen der Zungenschleimhaut, wird aber von dieser durch einen bis 2 mm tiefen kreisförmigen Spalt, den Wallgraben, getrennt. Die äussere Wand des Wallgrabens stellt den Ringwall dar. Im Grunde des Grabens münden die Ausführungsgänge zahlreicher seröser Drüsen, die ihr Sekret in den Graben entleeren, um die Schmeckstoffe aufzunehmen und sie den nahen Geschmacksknospen zuzuführen.

An senkrechten Durchschnitten durch eine umwallte Papille wird erkannt, dass ihre äussere Hülle von einem geschichteten Pflasterepithel gebildet wird. Die Zellen der tiefsten Lage, Basalzellen, sind von cylindrischer Form. Das dicke Epithel der dorsalen Papillenfläche ist in den oberflächlichen Schichten verhornt. Im Bereiche des Wallgrabens ist der Epithelüberzug dünner; zugleich fehlen hier die sekundären Papillen, welche der Papillenrücken in beträchtlicher Zahl trägt. Auch am Ringwalle fehlen die sekundären Papillen. An den Seitenflächen der Papille liegen dagegen in grosser Menge, in regelmässigen Abständen und in mehreren Rotunden die Geschmacksknospen. Vereinzelt kommen sie auch im Epithel des gegenüberliegenden Ringwalles vor. Bei Nagetieren sind sie hier sogar sehr häufig. Selbst auf der Rückenfläche der umwallten Papillen mancher Säugetiere (z. B. des Schweines) kommen sie vor.

Die Zahl der in einer umwallten Papille vorhandenen Knospen ist sehr beträchtlich. Jede der beiden grossen umwallten Papillen des Schweines hat gegen 4760 Knospen. Man unterscheidet an jeder Knospe eine Basis, eine Spitze und die Seitenfläche.

Mit der Basis sitzen sie dem Bindegewebe unmittelbar auf; ihre Spitze liegt innerhalb einer Öffnung der oberflächlichen Epithelschicht und ist also der im Wallgraben befindlichen Flüssigkeit frei zugewendet. Die grösste Breite der Knospe liegt etwas oberhalb ihrer Längsmitte und misst beim Menschen 40 μ, während die Länge zwischen 70 und 80 μ schwankt. Die erwähnte Öffnung der Knospe heisst Geschmacksporus; er gestattet der schmeckbaren Flüssigkeit

Zutritt zur Spitze der Geschmacksknospen. An Flächenbildern erscheint der Porus als kleiner, scharfgeschnittener Kreis, von 2,7 bis 4,5 μ Durchmesser, welcher von zwei oder drei Epithelzellen begrenzt wird, nicht selten aber auch innerhalb einer einzelnen Epithelzelle gelegen ist.

Jede Knospe besteht aus langgestreckten Epithelzellen, welche mit ihrer Längsachse senkrecht auf der Papillenoberfläche stehen. Die äusseren Schichten der Knospenzellen, Deckzellen, sind aussen um so mehr konvex, je näher sie dem Aussenrande der Knospe liegen; die Innenzellen haben steilere Stellung. Die Deckzellen verjüngen sich an ihrem basalen Ende oder teilen sich gabelig; das freie Ende läuft zugespitzt aus. Die Innenzellen sind schmaler, nur an der Kernstelle etwas verdickt; der basale Teil ist fein, am Ende meist kegelförmig

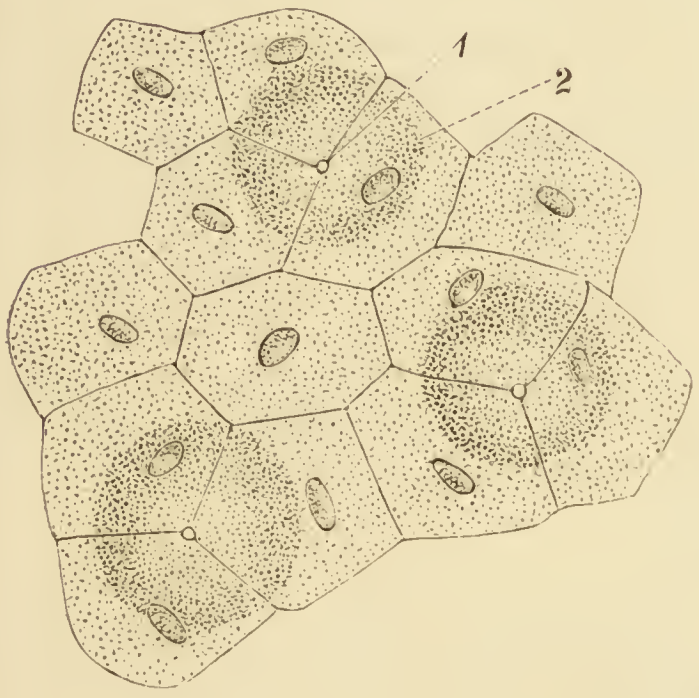

Fig. 619.

Fig. 621.

Fig. 620.

Fig. 619. Abgelöstes Epithel der Seitenwand einer Papilla vallata vom Schweine. Flächenansicht Vergrösserung $^{350}/_{1}$. (G. Schwalbe.)

Bei 1 Geschmacksporus; bei 2 der Umfang des durchschimmernden, unterliegenden Schmeckbechers.

Fig. 620. Isolierte Zellen der Schmeckbecher der menschlichen Zunge. $^{400}/_{1}$.

1 Deckzelle; 2, 3, 4 Innenzellen; Zelle 4 bei *a* mit stiftchenartigem Aufsatze.

Fig. 621. Spitze eines Schmeckbechers vom Schafe. $^{300}/_{1}$.

a Härchenkranz, den Spitzen der Deckzellen entsprechend; *b* Deckzellen, fest mit einander verbunden und nur an ihren Umrissen unterscheidbar.

zu einer Fussplatte verdickt; der periphere Teil ist cylindrisch oder kegelförmig und endigt mit einem kutikularen Stiftchen. Eine dritte Zellform wird durch Basalzellen gebildet, welche im Inneren der Knospenbasis ihre Lage haben und wahrscheinlich Ersatzzellen darstellen.

Wie endigen an diesen Knospen die Nerven? Nach den früheren Mutmassungen waren es die Innenzellen, welche die cellulären Endigungen der Geschmacksnervenfasern bilden sollten. Doch haben die neueren Erfahrungen übereinstimmend gezeigt, dass dem nicht so ist, sondern dass sowohl an den Knospen als in dem zwischen den Knospen gelegenen Pflasterepithel die Nervenendigung eine freie ist, wie in der Epidermis der Haut, wie bei den einfach sensiblen Nerven.

So unterscheidet man eine gemmale und eine intergemmale Nervenendigung (Gemma = Knospe).

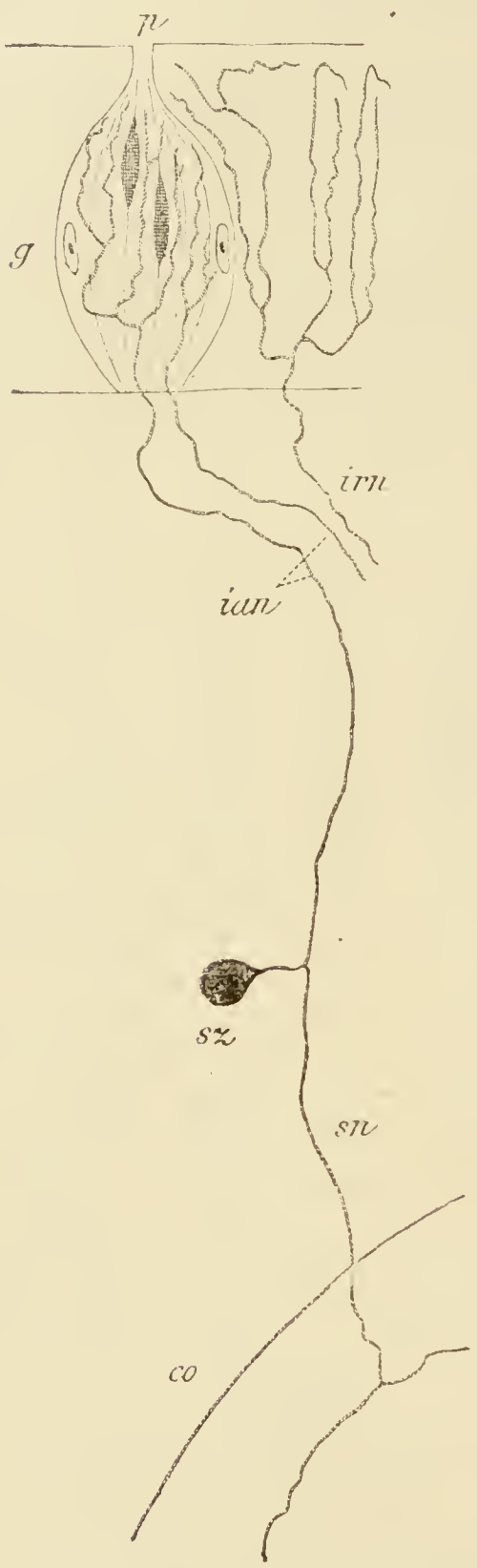

Fig. 622.

Schema des Geschmacksorganes. (G. Retzius.)

g Geschmacksknospe; *p* Geschmacksporus; *ian* intragemmale Nervenverbreitung; *irn* intergemmale Nervenverbreitung; *sz* Sinneszelle (Spinalganglienzelle); *co* Centralorgan.

Die zum Epithel tretenden zahlreichen Nervenzweige bilden im bindegewebigen Teile der Schleimhaut ein Geflecht, den subepithelialen Plexus. Ein Teil der Faserbündel des Geflechtes zieht zur Basis der Geschmacksknospen; ein anderer Teil nimmt seinen Weg in die Epithellager, welche sich zwischen den Knospen befinden.

Die intergemmalen Epithelnerven teilen sich, wie Retzius[1]) zuerst gezeigt hat, nach ihrem Eintritte in das interepitheliale Labyrinth wiederholt, breiten sich zuerst seitlich aus und schicken darauf ihre Endfibrillen mehr oder weniger senkrecht nach der Oberfläche, so dass im Ganzen ein kandelaberartiges Endbäumchen zu stande kommt. Viele der terminalen Fibrillen endigen in den obersten Zellschichten mit freien Enden, meist jedoch erst nach seitlicher Umbiegung; andere sind sogar eine Strecke weit rückläufig, bevor sie endigen. So stimmt diese intergemmale Endigung im Ganzen völlig überein mit der in der äusseren Haut und in den meisten Schleimhäuten vorkommenden freien intercellulären.

Die zur Basis der Geschmacksknospen eintretenden Nervenbündel bilden nach Retzius ein innerhalb der ganzen Breite der Kospe sich ausdehnendes Geflecht, dessen äussere Teile von verschiedenen Autoren perigemmale Endigung genannt worden sind. Die aus dem Geflechte hervorgehenden Endfasern steigen in überwiegender Zahl bis zur Nähe der Knospenspitze auf und endigen hier frei. Andere Endfasern endigen schon tiefer in der Knospe, manche sogar nach rückläufiger Bahn. Eine Endigung in irgend welchen Zellen der Knospe kommt nicht vor.

Weder die Deck- noch die Innenzellen der Geschmacksknospen sind folglich den Riechzellen gleichzustellen; letztere haben die Bedeutung peripherer Nervenzellen; erstere dagegen sind zu zierlichen tonnenförmigen Apparaten geordnete Epithelzellen, welche die Nervenendigung stützen und sie dem peripheren Reize günstig lagern. Wie die im Bindegewebe endigenden Nervenfasern einen richtenden Einfluss auf ersteres ausüben und die Ausbildung der Terminalkörperchen veranlassen (S. 646), so geschieht von seiten gewisser Nervenfasern ein richtender Einfluss auf das umgebende Epithel, welches dadurch zu epithelialen Terminalkörperchen geformt wird. Nur die gemmale Endigung enthält Geschmacksnervenfasern; die intergemmale aber wird einfach sensiblen Nerven zuzurechnen sein.

Zur Vergleichung des Geschmacksorganes mit dem Geruchsorgane ist ferner zu beachten, dass die Epithelformation des letzteren dem äusseren Keimblatte,

[1]) Biologische Untersuchungen, Neue Folge Bd. IV; die Nervenendungen im Geschmacksorgane der Säugetiere und Amphibien. Stockholm 1892.

diejenige des Geschmacksorganes aber dem inneren Keimblatte den Ursprung verdankt.

Wo immer Geschmacksknospen vorkommen, überall zeigt sich dasselbe Bild. Auch bei anderen Wirbeltieren (Frosch, Salamander) ist die Endigung der Geschmacksnerven derselben Art, nämlich eine intercelluläre, freie (Retzius).

Die Geschmacksknospen ähneln so sehr den in der äusseren Haut und Mundhöhlenschleimhaut vorhandenen becherförmigen Organen (Endknospen, Nervenhügel) der Fische und Amphibien, dass über die Nervenendigung in den letzteren der Vergleichung wegen hervorzuheben ist, dass auch bei ihnen ein unmittelbarer Zusammenhang zwischen Nervenfasern und Epithelzellen fehlt und eine freie intercelluläre Endigung statt hat (Retzius).

Aus den Untersuchungen v. Lenhosséks über die Endknospen der Barbe und des Aales (1894) ist Folgendes hervorzuheben: Fast an allen Knospen konnte am unteren Pole eine tellerartige Platte bemerkt werden, ein Nerventeller, dessen Konkavität die Knospe aufnimmt, während an die Konvexität Nervenfasern herantreten. Von der Konkavität des Nervenstellers treten randwärts die nervösen Endfibrillen ab, um an der Oberfläche der Knospe empor-

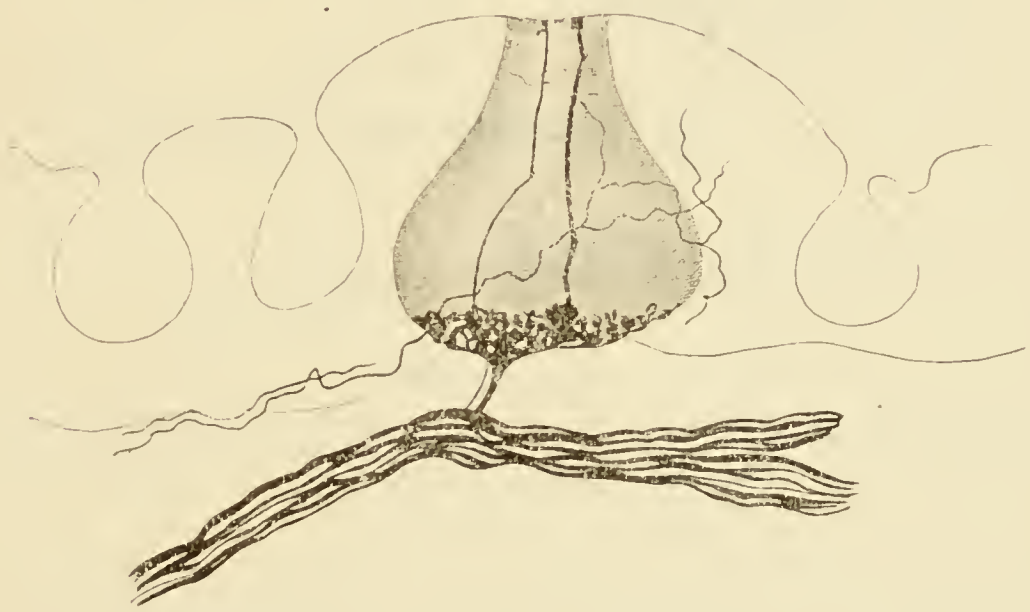

Fig. 623.

Endknospen aus der Mundschleimhaut eines jungen Meeraales, mit der zutretenden Nervenfaser, dem Nerventeller und den von ihm an der Knospe emporlaufenden Endfasern. (v. Lenhossék 1894.)

zuziehen und im Umkreise des Geschmacksporus mit seinen Endknötchen zu endigen. Der Nerventeller besteht aus einem engen Geflechte feiner, durcheinander gewirrter Äste.

Ausser diesen der Oberfläche der Knospen dicht anliegenden steifen Fasern ist eine zweite Form der Endigung vorhanden; sie besteht aus einem feinen, zierlichen Geflechte, welches die Knospen umspannt, ohne mit deren Oberfläche in Verbindung zu treten.

Die Zweige des N. glossopharyngeus sind innerhalb der Zunge mit kleinen Ganglien besetzt, die Remak zuerst auffand; sie führen den Zweigen zahlreiche peripher ziehende marklose (Remaksche) Fasern zu (Schwalbe). Die markhaltigen Fasern breiten sich unter Geflechtbildung nach allen Richtungen hin aus, gelangen zum Teile selbst zum Rücken der umwallten Papillen, wo einzelne Fasern in Endkolben endigen (W. Krause). Markhaltige und marklose Fasern dringen in grosser Zahl zu den Seitenteilen der umwallten Papillen und strahlen hier in ein eigentümliches kernreiches Bindegewebe ein.

Die in den kleinen Ganglien der Zungenäste des N. glossopharyngeus vorkommenden Nervenzellen sind nach v. Lenhosséks Beobachtungen multipolarer Art mit einem einzigen Nervenfortsatze; sie gleichen sympathischen Nervenzellen. Der Nervenfortsatz konnte in einzelnen Fällen gegen die Schleimhaut hin verfolgt werden.

Ausser diesen Nervenzellen kommen in viel oberflächlicherer Lage, nämlich subepithelial, eigentümliche multipolare Zellen vor von viel kleinerem Durchmesser, in zerstreuter Anordnung; sie sind schon von Drasch, Retzius, Sklavunos u. A. gesehen worden; hier und da dringt einer der Fortsätze ins Epithel ein; sie scheinen eher Bindegewebszellen zu sein. M. v. Lenhossék, Verhandl. d. phys. med. Ges. in Würzburg, Bd. 17, Nr. 5, 1893.

Multipolare Zellen im Stroma der kelchförmigen Papillen (Pap. vallatae) des Menschen fand auch P. Jaques (1894), lässt jedoch ihre Bedeutung zweifelhaft.

Nach einseitiger Durchschneidung des N. glossopharyngeus bei jungen Kaninchen verschwinden die Knospen der Papilla vallata und foliata an der operierten Seite, während sie an der gesunden unverändert bleiben (Vintschgau und Hönigschmied).

Fig. 624.

Multipolare Zellen im bindegewebigen Stroma der Papillae vallatae der erwachsenen Menschen. (Paul Jaques, 1894.)

Dem vorderen Teile der Zunge werden Geschmacksfasern durch die Chorda tympani (N. intermedius) zugeführt. Zerstörung der Chorda hebt die Geschmacksempfindung der bezüglichen Seite im vorderen Teile der Zunge auf. Der N. lingualis führt der Zunge nur einfach sensible, keine specifischen Sinnesnerven zu.

Was die übrigen Örtlichkeiten betrifft, welche Geschmacksknospen besitzen, so ist vor allem die Papilla foliata hervorzuheben, d. i. jene longitudinal aufgereihte Gruppe von senkrechten Schleimhautfältchen (Fimbriae linguae), welche an den hinteren Teilen der Seitenränder der Vorderzunge hervortreten. v. Ajtai wies die Geschmacksknospen hier zuerst beim Menschen nach, nachdem sie an der Papilla foliata des Schweines von Schwalbe, an der Papilla foliata des Kaninchens von v. Wyss und Engelmann bereits gefunden worden waren. Die Papilla foliata wird vom N. glossopharyngeus versorgt.

An den Papillae fungiformes sind Geschmacksknospen zuerst von Lovén gesehen worden. Auch hier ist ihr Vorkommen ein zerstreutes und unregelmässiges. Zugleich sind sie kleiner und erreichen die Oberfläche nicht; ein feiner Kanal erstreckt sich von ihrer Spitze bis zum Geschmacksporus. Sie nehmen den Papillenrücken ein. In den pilzförmigen Papillen kommen ausserdem vereinzelte Endkolben vor (W. Krause).

Am Velum palatinum befinden sich Knospen besonders im oberen Teile der Uvula, wo sie auf der Oberfläche der grösseren Papillen sitzen (Hoffmann). Einzelne finden sich am Arcus glosso-palatinus.

Die in der Schleimhaut des Kehlkopfes vorkommenden Endkolben haben oben bereits Erwähnung gefunden.

Die einfachste Form des seitlichen Geschmacksorganes zeigt die Zunge von Halmaturus giganteus. Kleine Schleimhauterhebungen haben in ihrer Mitte eine spalt- oder nadelstichförmige Vertiefung. Die Wände der Vertiefungen tragen Geschmacksknospen.

Papillae vallatae sind unter den Säugetieren bisher nicht gefunden bei Hyrax und beim Guineaschweine. Am zahlreichsten sind sie vorhanden bei Wiederkäuern, bei welchen sie zugleich ihre schönste Ausbildung und die grösste Mannigfaltigkeit der Form zeigen. Wo die Papille nur in der Einzahl vorhanden ist, liegt sie in der Medianlinie der Zunge, etwa in der Gegend des Foramen coecum der menschlichen Zunge (J. Gmelin). [1])

Nutschkowski, S., Entwickelung der Geschmacksknospen, Jurjeff, 1894. — Rabl, H., Zur Morphologie der Geschmacksknospen auf der Epiglottis. Anat. Anz. XI, 5. — Sandmeyer, W., Über das Verhalten der Geschmacksknospen nach Durchschneidung des N. glossopharyngeus. Arch. f. Anat. u. Phys., 1895.

IV. Das Sehorgan. Organon visus.

„Wer fühlt sich unglücklich, weil er nur einen Mund hat? Und wer fühlt sich nicht unglücklich, nur ein Auge zu haben? Man hat vielleicht nie daran gedacht, traurig zu sein, weil man nicht drei Augen hat; aber man ist untröstlich, nur eines zu haben.“ Diese Worte von Pascal enthalten in mancher Hinsicht so viel Beherzigenswertes, dass ich mich nicht erwehren kann, sie zur Einleitung dieses Abschnittes zu bestimmen. Sie zeigen vor Allem, dass der Mensch über die Begründung seiner Organisation nicht nachzudenken pflegt und sich damit begnügt, vom Typus seiner Gattung nicht abzuweichen. Sie zeigen aber auch den mit keinem anderen Besitze zu messenden Wert der normalen Körperbeschaffenheit im Ganzen und den Wert des Auges im Einzelnen mit ausserordentlicher Deutlichkeit.

Die Mehrzahl der Menschen ist in der That mit dem Besitze eines Mundes und zweier Augen zufrieden. Bei einer Reihe von Missvergnügten aber ist dies nicht der Fall. Wer nicht mit dem einen Munde zufrieden ist, dem wünschen wir Erfüllung. Und wer nicht mit beiden Augen zufrieden ist, dem kann man nur wünschen, dass sein rudimentäres Epiphysenauge, welches jetzt eine so unbedeutende Rolle im Organismus spielt, zu höherer Entfaltung gelangen möge. Aber was werden jene, die ihre beiden Augen so ungenügend zu gebrauchen wissen, noch mit einem dritten Auge anzufangen im stande sein?

Blick auf die Tierwelt.

Bei den meisten Tieren ist das Auge, gleich den übrigen Sinnesorganen, aus leicht zu deutender Veranlassung ein Hautgebilde, in erster Linie ein Gebilde der Epidermis. Erst bei den Wirbeltieren gelangt ein paariges Stück der Hirnwand zur Verwendung, um die wichtigsten Teile des Auges zu liefern; auch bei diesen liefert die Haut noch reichlich bedeutungsvolle Abschnitte des Auges; ferner ist die Hirnwand selbst ein bestimmter centraler Bezirk des gleichen Keimblattes, welches in peripherem Anschlusse an ersteren der Oberhaut den Ursprung giebt.

Vom morphologischen Standpunkte aus lässt sich das Auge der Tierwelt in folgende Gruppen bringen:

I. Hautaugen:

a) Das Flachauge; das Sehorgan ist ein kleiner pigmentierter Fleck der Oberhaut, mit dessen Zellen sich Nervenfasern verbinden. Dieser Fleck kann Sehplatte genannt werden.

b) Das Grubenauge. Die vergrösserte Sehplatte hat sich napfförmig mehr oder weniger vertieft, hängt aber randwärts mit der Epidermis zusammen. Hierbei

[1]) Arch. f. mikrosk. Anat. Bd. 40, 1892.

kann durch bestimmte Leistungen des Epithels eine Linse, selbst ein gallertartiger Glaskörper in der Konkavität der Grube zu stande kommen.

c) Das Blasenauge. Die Sehplatte gestaltet sich zu einer epithelialen Blase, indem die Eingangspforte der Grube durch koncentrisches Vorrücken des Randes sich immer mehr verkleinert und endlich schliesst. Die geschlossene Blase schnürt sich darauf von der Epidermis ab. Hierher gehören auch die im Einzelnen so merkwürdigen zusammengesetzten Augen der meisten Insekten und Kerbtiere. Die einzelnen Zellen oder kleine Zellengruppen der epidermalen Sehplatte bilden sich dabei zu vielen kleinen nebeneinanderliegenden Einzelaugen, Ommatidien, um.

II. Hirnwandaugen:

d) Das invertierte Blasenauge der Wirbeltiere. Aus dem primitiven vorderen Hirnbläschen des Embryo entwickelt sich als seitliche Ausstülpung die linke und rechte primitive Augenblase, welche alsbald nur durch einen hohlen Stiel mehr mit dem übrigen Gehirne zusammenhängt. Die Blase stülpt sich von aussen her ein; dadurch entsteht ein mit einer Eingangspforte versehener, aus zwei Blättern bestehender Becher, dessen Fuss dem Stiele der Augenblase und dem späteren Nervus opticus entspricht. Die beiden Blätter der Augenblase aber gestalten sich zu den beiden Blättern der Seh- oder Netzhaut, Retina, um.

Bernard, H., M., On Attempt to deduce the Vertebrate Eyes from the Skin. Quart. Journal of Mikr. Sc., Nov. 1896. — Hesse, R., Untersuchungen über die Organe der Lichtempfindung bei niederen Tieren. Zeitschrift f. wiss. Zoologie, Bd. 62, 1897. — Jänichen, E., Beiträge zur Kenntnis des Turbellarienauges. Zeitschrift f. wiss. Zoologie, Bd. 62, 1896. — Kohl, C., Rudimentäre Wirbeltieraugen. Cassel, Th. Fisher, 1892. — Retzius G., Über den Bau des Parietalauges von Ammocoetes; Biologische Untersuchungen, Bd. VII, 1895. — Schleich, G., Das Sehvermögen der höheren Tiere. Antrittsrede. Tübingen, 1896. — Studnicka, F. K., Untersuchungen über den Bau des Sehnerven der Wirbeltiere. Jenaische Zeitschrift f. Nat.-Wiss., Bd. 31, 1897.

Das Sehorgan des Menschen.

Das Sehorgan, Auge, Oculus, wird gebildet

1. aus dem optischen und die Sehempfindung vermittelnden Apparate, dem Augapfel, Bulbus oculi, nebst seinem Stiele, dem Sehnerven, N. opticus;

2. aus den Schutzmitteln des Augapfels, welche in dessen Hüllen und in den Thränenapparat zerfallen, und

3. aus dem Bewegungsapparate des Augapfels, welcher von sechs Muskeln gebildet wird.

I. Der Augapfel, das Auge, Bulbus oculi.

Der Augapfel ist ein kugelähnlicher Körper, welcher aus einem Inhalte oder Kerne und einer diesen umschliessenden häutigen Kapsel besteht. Letztere ist mit einem Stiele, dem Sehnerven, versehen und hängt durch ihn mit dem Gehirne zusammen.

a) Die häutige Kapsel oder die Wand der Hohlkugel ist in ihrem vorderen kleineren Teile vollkommen durchsichtig, in ihrem hinteren grösseren Teile undurchsichtig und aus drei wie die Schalen einer Zwiebel übereinanderliegenden Häuten zusammengesetzt. Diese sind:

1. Die äussere oder fibröse Haut, Tunica fibrosa oculi; ihr vorderer durchsichtiger Teil ist die Hornhaut, Cornea; der hintere undurchsichtige Teil die Lederhaut, Sklera oculi.
2. Die mittlere oder Gefässhaut, Tunica vasculosa; sie zerfällt ebenfalls in zwei Abschnitte, deren hinterer der grösste ist und Aderhaut, Chorioidea, genannt wird; der vordere Abschnitt besteht aus zwei Unterabteilungen, nämlich dem Ciliarkörper, Corpus cilare, und der Regenbogenhaut, Iris.

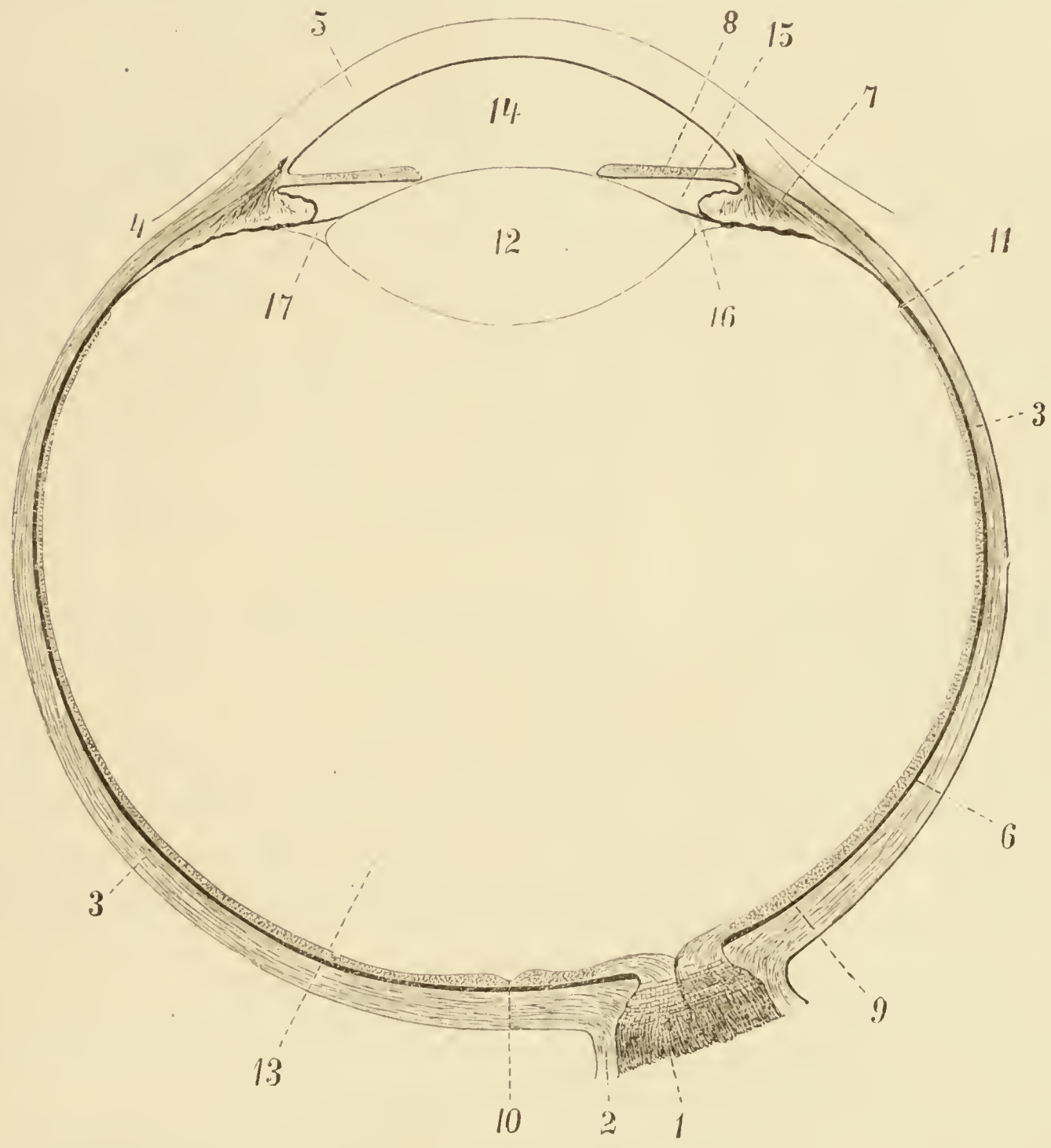

Fig. 625.

Horizontalschnitt durch den Augapfel. (Mit geringen Modifikationen nach Merkel.)

1 N. opticus; 2 dessen Duralscheide, in die Sklera übergehend; 3 Sklera; 4 Conjunctiva sklerae; 5 Cornea; 6 Vasculosa; 7 Ciliarkörper mit dem nach innen vorragenden, der Zonula (16) aufliegenden Ciliarfortsätzen; 8 Iris; 9 Retina; 10 deren Fovea centralis; 11 Ora serrata retinae; 12 Linse; 13 Glaskörper; 14 vordere Augenkammer; 15 hintere Augenkammer; 16 Fibrae zonulares anteriores; 17 Canalis zonularis.
Rechts von 8 Angulus iridis anterior; rechts von 15 Angulus iridis posterior.

3. Die innere Augenhaut, Tunica nervea, Netzhaut, Retina, ist ein Teil der ursprünglichen Hirnwand und enthält die Ausbreitung des Sehnerven an letzterer. Im Ganzen hat das Auge, wie man sieht, dieselben Schichten wie das Gehirn mit seinen Hüllen.

b) Der Kern des Bulbus besteht aus der Krystalllinse, dem Kammerwasser und dem Glaskörper.

Form und Durchmesser des Bulbus.

Die Gestalt des Augapfals wurde oben kugelähnlich genannt. Die Abweichungen von der Kugelform bestehen vor Allem darin, dass die Hornhaut einen kleineren Krümmungshalbmesser (7,75 mm) besitzt, als die Lederhaut (12,70 mm). Das kleinere vordere Segment, die Hornhaut, ist von dem grösseren hinteren Segmente durch eine flache, ringförmige Furche, Sulcus sklerae, abgegrenzt. Das erstere kann annähernd einem Kugelabschnitte gleich gesetzt werden (s. unten); das letztere aber entspricht eher einer in vertikaler Richtung etwas abgeplatteten Ellipsoide. Oder: Cornea und Sklera stellen zusammen eine Hohlkugel dar, an welcher eine dem Sulcus sklerae entsprechende kleine Einschnürung vorhanden ist. An dieser Kugel unterscheidet man einen vorderen und hinteren Pol, von ihnen ausgehende Meridianlinien und einen Äquator. Der vordere Pol liegt im Mittelpunkte der vorderen Fläche der Hornhaut, der hintere Pol im Mittelpunkte des hinteren Bulbussegmentes. Die sagittale Linie, welche beide Pole verbindet, heisst (äussere) Augenachse. Innere Augenachse ist eine gerade Linie vom Mittelpunkte der hinteren Fläche der Hornhaut zu einem dem hinteren Pole entsprechenden Punkte der Innenfläche der Netzhaut. Die äussere Augenachse misst im Mittel 24,27 mm, die innere Augenachse 21,74 mm; der quere Durchschnitt beträgt 24,32, der vertikale 23,60 mm (C. Krause).

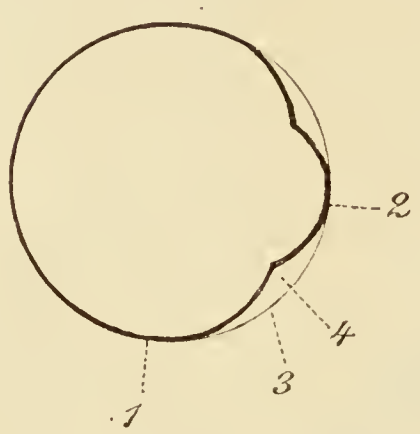

Fig. 626.

Form des Augapfels, in eine Kreislinie eingezeichnet.

1 Sklera; 2 Cornea; 3 vorderer Teil der Kreislinie; 4 Sulcus sklerae.

Legt man Ebenen durch die Iris, den Linsenäquator und den vorderen Rand der Pars optica retinae (die Ora serrata), so konvergieren diese Ebenen nach der Nasenseite. Die nasale Hälfte des Bulbus ist demnach kleiner als die temporale.

Asymmetrisch ist ferner die Verbindung des Bulbus mit dem Sehnerven. Diese Verbindung geschieht nicht im hinteren Pole des Bulbus, sondern 3—4 mm medial von demselben. Die Sehnervenachse kreuzt die Augenachse unter einem Winkel von etwa 20°.

Die Entfernung des Hornhautscheitels von der vorderen Fläche der Linse beträgt 4 mm. Hiervon kommen 3 auf die Tiefe der vorderen Augenkammer. Die sagittale Achse der Linse misst ebenfalls 4 mm. Die Entfernung der Linse von der Netzhaut beträgt 14,5, die Dicke der drei Augenhäute am hinteren Pole zusammen 2 mm.

Der Abstand beider Augen von einander beträgt 56 bis 61 mm.

Das Gewicht des Augapfels schwankt zwischen 6,3 und 8 g; das Volum ist 6 ccm (Henle). Das spezifische Gewicht ist 1022 bis 1030 (Huschke).

Die Durchmesser des weiblichen Auges sind nach Sappey etwas geringer als die des männlichen, doch ist dieser Unterschied sehr unbedeutend oder fehlt ganz (Greef)[1]; insbesondere sind die Krümmungs- und Grössenverhältnisse der Hornhaut bei beiden Geschlechtern gleich oder fast gleich. Die Augenachse des Neugeborenen beträgt 17,5 mm. Im ersten Lebensjahre wächst das kindliche Auge nicht unerheblich; dann erfolgt bis zur Pubertätszeit nur eine geringe Zunahme; von hier an erreicht es rasch seine endliche Grösse. Die Hornhaut hat schon im dritten Lebensjahre ihre endliche Grösse erreicht (Greef). Über das Auge des Neugeborenen s. Merkel u. Oss, Anatomische Hefte 1892, H. 3.

A. Die fibröse Augenhaut, Tunica fibrosa s. Dura oculi.

Sie zerfällt, wie schon erwähnt, in die Hornhaut und Lederhaut.

---

[1]) Studien über die Plastik des menschlichen Auges der Antike. Arch. f. Anatomie u. Phys. 1892.

a) Die Hornhaut.

Sie hat eine vordere konvexe und eine hintere konkave Fläche; der Mittelteil der Vorderfläche bildet den Hornhautscheitel, Vertex corneae.

Der Rand der Cornea geht unter Umwandlung des durchsichtigen Gewebes unmittelbar in die weisse Sklera über. Die Sklera greift aussen etwas auf die Kornea über. Zuweilen schieben sich auch innere Skleralschichten vor; dann entsteht in der Sklera ein Falz, Skleralfalz, Rima cornealis, welcher die Cornea aufnimmt, wie der Falz des Deckels die Uhrschale. Das Übergreifen der äusseren Skleralschichten findet besonders oben und unten statt, so dass die Grenzlinie zu einer quergestellten Ellipse wird, deren horizontaler Durchmesser 11,9, der vertikale 11 mm beträgt (Helmholtz u. Knapp). Nach denselben Autoren ist auch

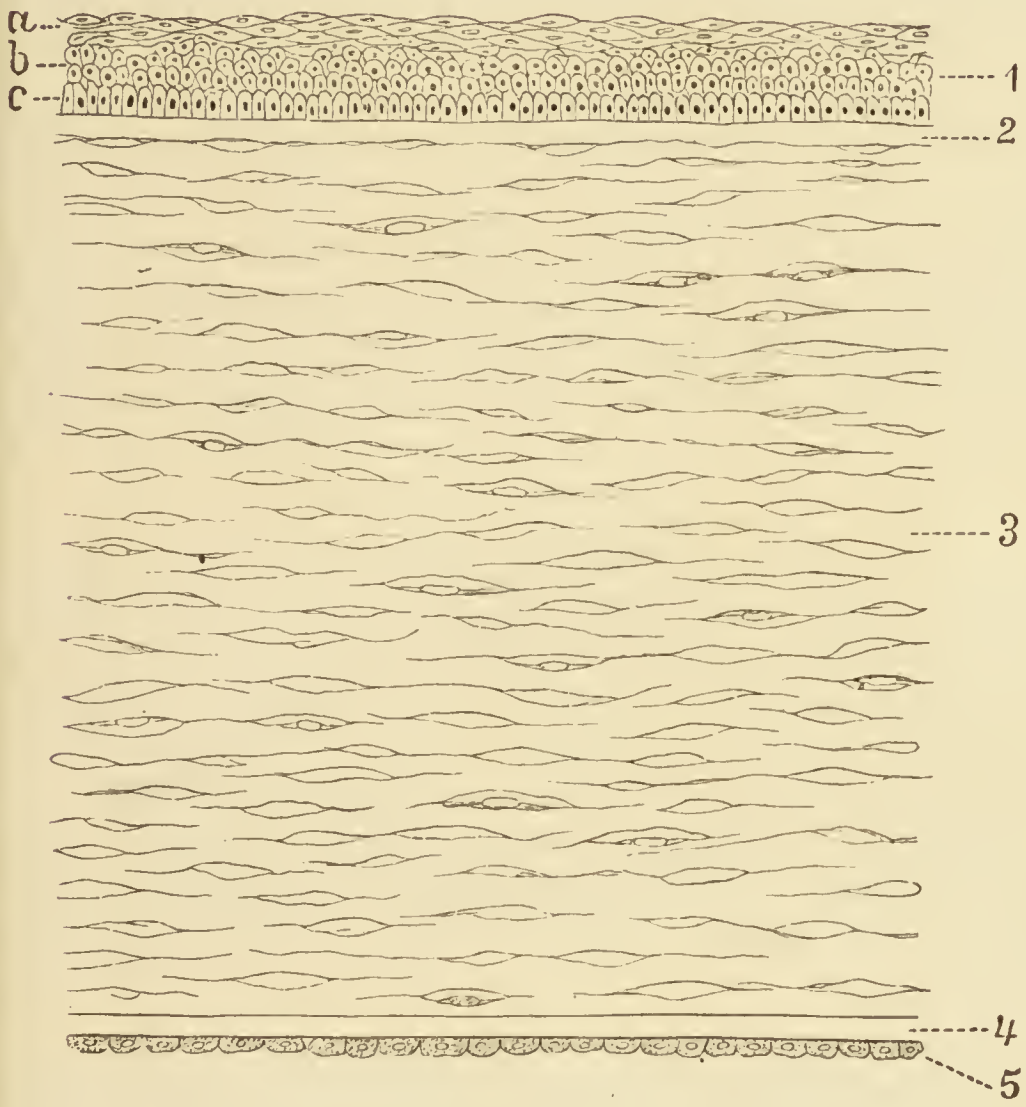

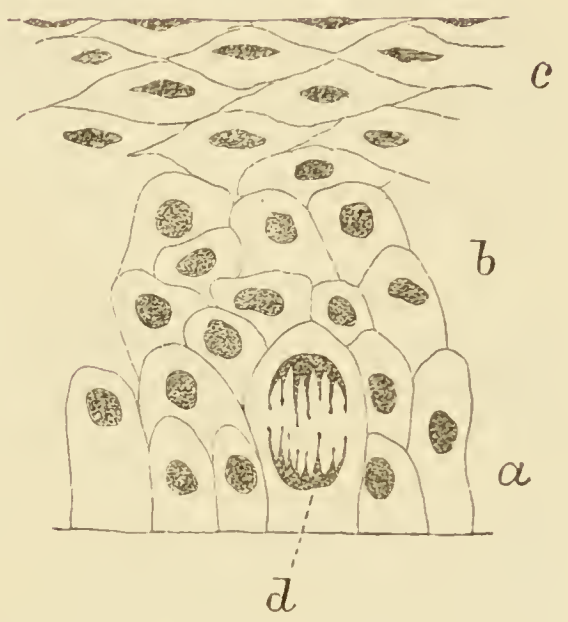

Fig. 627. Fig. 628.

Fig. 627. Durchschnitt durch die Hornhaut. (Schwalbe.)

1 Epithel; *a* flache oberflächliche Zellen; *b* polyedrische Zellen; *c* basale Lage cylindrischer Zellen; 2 Lamina elastica anterior; 3 Substantia propria; 4 L. elastica posterior.

Fig. 628. Durchschnitt durch das Hornhautepithel des Kalbes. (Vossius.)

a cylindrische Basalzellen; *b* polyedrische Zellen; *c* flache oberflächliche Zellen; *d* Cylinderzelle in Teilung.

die Krümmung der äusseren Oberfläche der Hornhaut elliptisch. Im horizontalen Meridian ist die Krümmung etwas schwächer als im vertikalen (Donders). Die Krümmung der hinteren Fläche ist etwas stärker als die der vorderen. In der Mitte ist die Hornhaut 0,8, am Rande 1,1 mm dick. Sie wiegt 180 Milligramm (Huschke).

Nach dem Tode trübt sich die Hornhaut allmählich, teils infolge der Trübung ihres Epithels, teils infolge der Quellung ihrer Substanz durch Kammerwasser. Sie enthält viele Bindegewebsfibrillen und ist wie diese doppelt-lichtbrechend. Bei längerem Kochen in Wasser löst sie sich in einen eigentümlichen Leim auf, welcher sich vom Knorpel- und Bindegewebsleime etwas unterscheidet.

Die Hornhaut zeigt folgende Schichten:

1. das Epithel,
2. die Lamina elastica anterior,
3. die Substantia propria corneae,
4. die Lamina elastica posterior,
5. das Endothel der letzteren,

1. Das Hornhautepithel besteht aus 6—8 Zellenlagen von 45 μ Gesamtdicke; am Rande steigt dieselbe auf 81 μ.

Die tiefste Lage besteht aus cylindrischen Zellen, deren Basis einen gestreiften Saum (Fussplatte) besitzt und in Zähnchen ausläuft, welche in die Basalhaut eingreifen (Langerhans). Auf die Cylinderzellen folgen mehrere Lagen kleiner polyedrischer Stachelzellen. Die oberflächlichen Lagen bestehen endlich aus abgeplatteten Zellen, die nicht verhornen und kernhaltig bleiben. Im interepithelialen Labyrinthe finden sich öfters einzelne Wanderzellen, deren Form sich der Umgebung anpasst. Von der tiefsten Zellenlage, in welcher Mitosen regelmässig vorkommen, geht die Regeneration des oberflächlich sich abschuppenden Epithels aus.

2. Die vordere Grundhaut, Elastica anterior, auch Bowmansche Haut genannt, bildet eine glashelle Lage von 20 μ, welche randwärts abnimmt und endlich aufhört. Durch übermangansaures Kali lässt sich ein Aufbau aus Fibrillen nachweisen (Rollet), die jedoch nicht elastischer Art sind, sondern sich wie zellenfreies Stroma verhalten. Sie wird durchsetzt von den zum Epithel dringenden Nerven.

3. Die Substantia propria corneae besteht aus einer fibrillären Grundlage und in sie eingelagerten Zellen. Die leimgebenden Fibrillen sind durch Kittsubstanz zu platten Bündeln, Lamellen, vereinigt, welche 8—10 μ dick und in der Anzahl von 60—65 übereinandergeschichtet sind. Die Lamellen umfassen nicht die ganze Breite der Kornea, sondern es liegen viele, in verschiedenen Richtungen sich kreuzende Lamellen nebeneinander. Die Lamellen verschiedener Schichten sind ferner nicht vollständig voneinander abgeschlossen, sondern verflechten sich unter sehr spitzen Winkeln. Die Fibrillenbündel verlaufen durch die Lamellen verschiedener Höhe in den der Hornhautoberfläche parallelen Ebenen nach den verschiedensten Richtungen.

In den vorderen Lagen der Hornhaut sind die Fibrillenbündel feiner und werden in schräger, zuweilen in fast senkrechter Richtung durchsetzt von Fibrillengruppen aus tieferen Lagen; man nennt sie Bowmansche Stützfasern und Fibrae arcuatae; sie verlieren sich in der vorderen Grundhaut.

Zwischen den verflochtenen Fibrillenplatten ist ein weiches Saftkanalsystem ausgespart, welches durch Einstich-Injektion von Luft, öligen Massen, Berlinerblau u. s. w., sowie durch Tränkung mit Lösung von salpetersaurem Silber und von Goldchlorid dargestellt werden kann. Der Inhalt des Saftbahnsystemes besteht aus einer klaren Flüssigkeit und zwei Arten von Zellen: Hornhautzellen, welche den fixen Zellen des Bindegewebes entsprechen, und Wanderzellen (Lymphzellen).

Die Hornhautzellen liegen der einen Wand des Saftraumes innig an und erscheinen so als Endothelzellen. In grösseren Lücken stossen nicht selten 2—3 platte Zellen mit ihren Rändern aneinander. Durch Maceration in Säuren und andere Mittel kann man auch Kapseln isolieren, an deren einer Seite die Zellen anliegen; man nennt sie Hornhautkörperchen: die elastische Wandschicht eines Saftraumes mit der einseitig anliegenden Hornhautzelle. Im Anfange der Hornhautbildung liegen die Hornhautzellen in dichten Scharen; allmählich erfolgt die Fibrillen-, Lamellen- und Saftbahnbildung.

Die Wanderzellen sind ein regelmässiges, doch wechselnd häufiges Vorkommnis in der

Cornea propria. Sie bewegen sich in den Saftbahnen und dienen vielleicht durch Zerfall als Nahrung der Hornhaut.

4. Die Elastica posterior in frischem Zustande von strukturlosem Aussehen, besteht aus einer Anzahl sehr feiner strukturloser Lamellen, welche (durch Nacl von 10% z. B.) isoliert werden können. Sie ist in der Mitte am dünnsten, randwärts dicker und erscheint funktionell als die Centralsehne des M. ciliaris. Gegen Alkalien, Säuren, siedendes Wasser besitzt sie ein grosses Widerstandsvermögen, löst sich aber leichter von der Propria ab, als die vordere Grundhaut. Abgelöst rollt sie sich nach vorn um.

5. Das Endothelium camerae anterioris besteht aus einer einfachen Lage platter Bindegewebszellen, welche durch Kittsubstanz und Stacheln miteinander verbunden sind. Der Kern liegt meist central, ist kugelig oder ellipsoid und springt mit dem umgebenden Teile des Zellkörpers in die vordere Augenkammer vor.

Interessante Verhältnisse wurden an den Endothelien der Hornhaut der Vögel aufgedeckt. Der Zellkörper ist hierselbst in zwei Teile differenziert, in einen den Kern enthaltenden Teil und in ein radiäres Fadenbündel, welches an ersterem entspringt und der hinteren Grundhaut aufliegt. Die Radiärfaserbündel gehen in der Nähe des Kernes vom Zellleibe aus und erstrecken sich auf die ringsum anliegenden Nachbarzellen. Die zu Bündeln geordneten Fäden kreuzen sich gewöhnlich unter spitzem Winkel mit den ihnen entgegenstrebenden Fäden der Nachbarzellen. Die Fäden können abwechselnd hell und dunkel querstreifig sein (Smirnow). (Fig. 629.)

Blut- und Lymphgefässe der Hornhaut. Die Hornhaut entbehrt der Blutgefässe mit Ausnahme einer kleinen Randzone. Hier schiebt sich zwischen dem Epithel und der Propria eine Schicht lockeren Bindegewebes ein, welches Blutgefässe in Form kapillarer Schlingen, das Randschlingennetz der Hornhaut, enthält. Der so gebildete Wulst führt den Namen Annulus conjunctivae. In seltenen Fällen dringen einige Gefässschlingen am Rande der Hornhaut bis in die Propria vor. S. Gefässe des Bulbus.

Die Lymphbahnen der Hornhaut sind vor allem gegeben in dem ausgedehnten Systeme der interlamellären Saftkanälchen. Mit ihnen stehen Räume in Verbindung, welche die zahlreichen Nerven der Hornhaut scheidenartig umgeben. Von der Hornhaut aus lassen sich die Lymphgefässe der Konjunktiva füllen; letztere sind die Hauptabflusswege der Saftbahnen der Hornhaut.

Die Nerven der Hornhaut stammen aus den Nn. ciliares. Die Hornhautzweige derselben bilden am Randteile der Sklera, auswärts vom Schlemmschen Kanale der letzteren, ein den Hornhautrand umgebendes Ringgeflecht, den Plexus annularis.

Vom Plexus annularis dringen unter schräger Durchbohrung der Sklera Fäden zur Konjunktiva, verbinden sich hier mit den eigenen Nerven der letzteren und gelangen bis zum Annulus conjunctivae sowie in die vorderen Schichten der Cornea. Der grössere Teil der Nervenstämmchen aber zieht vom Plexus annularis in radiärer Richtung unmittelbar in die Propria corneae hinein und bildet hier den Grundplexus der Hornhaut, dessen vordere Grenze bis zur vorderen Elastica reicht, während seine hintere Grenze vor dem letzten Viertel der Hornhautdicke gelegen ist. Die Zahl der am Hornhautrande eintretenden, von Lymphscheiden umgebenen Nervenstämmchen ist sehr gross und beträgt gegen 60; die dünnsten enthalten nur einige, die stärksten bis 12 Nervenfasern. Schon vor ihrem Eintritte in die Hornhaut legen sie ihr Mark ab. Die Achsencylinder teilen sich wiederholt und zerlegen sich schliesslich in feine Fibrillen. An den Knotenpunkten des Geflechtes finden sich Kerne von Bindegewebszellen angelagert. Aus den vorderen Teilen des Grundplexus erheben sich zahlreiche, aus mehreren Fibrillen bestehende Fäden, Fibrae perforantes, welche die vordere Elastica durchbohren. Zwischen dieser und dem Epithel bilden sie neuerdings ein Geflecht, den subepithelialen Plexus. Aus ihm dringen zahlreiche, den intercellulären Bahnen folgende Fäserchen in das Epithel hinein und bilden hier den intraepithelialen Plexus (Hoyer). Die eigentliche Endigung aber findet nicht in Form von Netzen, sondern von terminalen, in End-

knöpfchen auslaufenden Fibrillen statt. Nicht alle Fasern des Grundplexus gelangen zum Epithel; ein ansehnlicher Teil dient zur Versorgung der Propria, in der sie frei endigen; letztere entsprechen den corialen Endigungen der Körperhaut. An die interepithelialen Endi-

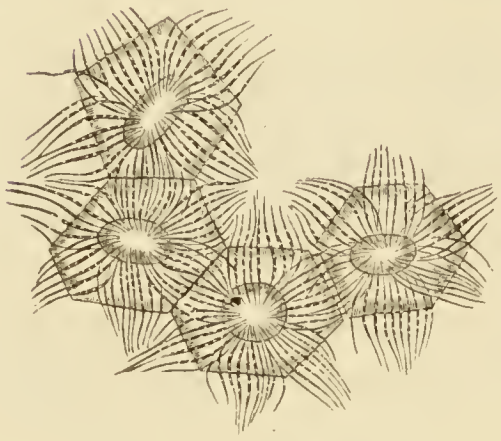

Fig. 629.



Fig. 630.

Fig. 629. Endothelzellen der Elastica posterior der Ente. (A. Smirnow.)
Die Fadenstrahlungen befinden sich auf der äusseren (vorderen) Fläche der Endothelzellen.

Fig. 630. Saftbahnen der Hornhaut des Kaninchens, injiziert.
Kerne der Hornhautzellen in den erweiterten sternförmigen Saftlücken. (C. Fr. Müller.)

gungen der Hornhautnerven knüpft sich auch ein historisches Interesse. Im Epithel der Hornhaut sind die ersten interepithelialen Nervenendigungen der Haut im ganzen entdeckt worden.

Die Nervenfasern der Propria cornea endigen nach den ergänzenden Beobachtungen von A. S. Dogiel zwar frei, d. h. nicht mit Zellen, aber in Form von Verbreiterungen der Enden zu Endplättchen.

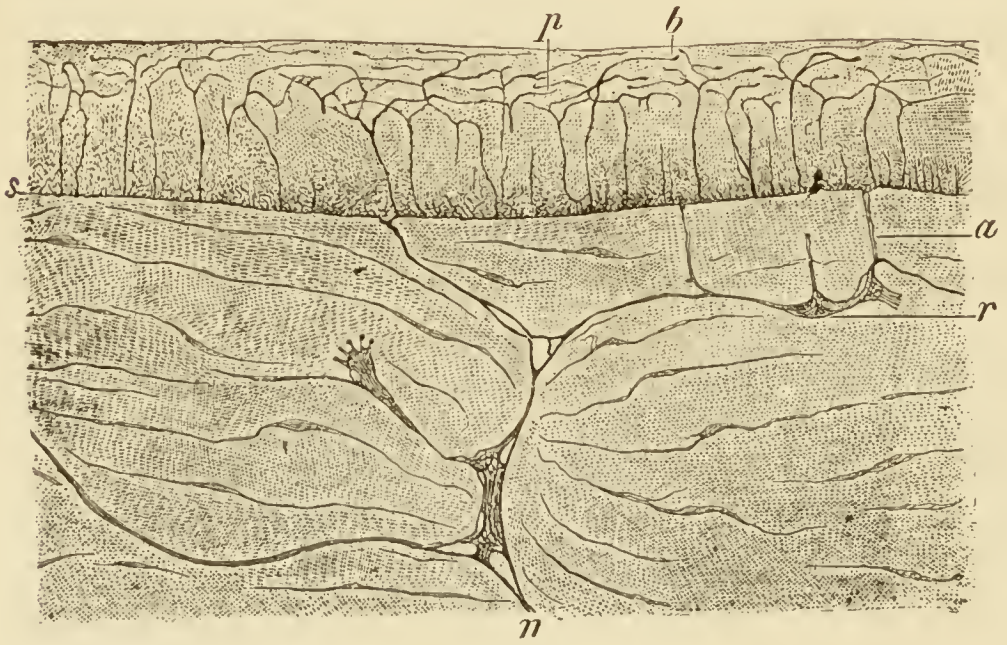

Fig. 631.

Querschnitt der Kaninchenhornhaut nach Behandlung mit Goldchlorid.

n zuführender Nerv; *r* Verdickung des Grundplexus; *a* perforierende Faser; *s* subepithelialer Plexus; *p* interepithelialer Plexus; *b* Endknötchen. (Ranvier.)

b. Die Sklera.

Die Sklera umhüllt etwa $^4/_5$ des Augapfels, geht vorn in die Cornea über und setzt sich medial vom hinteren Augenpole in die Duralscheide des N. opticus fort. An der Übergangsstelle in den Sehnerven befindet sich das Foramen opticum sklerae und die Lamina cribrosa (s. Sehnerv). Bei grösserer Stärke ist ihre Farbe weiss; bläulich bei geringerer Stärke, wie an Kindern; gelblich bei älteren Leuten infolge einer Einlagerung von Fettkörnchen. In der Nähe des Sehnerven ist sie 1—2 mm dick. Von hier aus nimmt ihre Dicke ab und beträgt am äquatorialen Gürtel 0,4—0,5. Am dünnsten ist sie an den Stellen, wo die Sehnen der Augenmuskeln ihr aufliegen (0,3 mm). In der Gegend der Verbindung der Sehnen-

ausbreitungen mit ihr steigt ihre Dicke wieder auf 0,6 mm. Sie besteht aus Bündeln fibrillären Bindegewebes, welche vorherrschend in meridianaler und äquatorialer Richtung verlaufen und sich untereinander verflechten. Die Sehnen der geraden Augenmuskeln gehen in der Sklera in meridianale, die der schiefen in äquatoriale Richtung über, indem sie sich zugleich einsenken. Den Fibrillenbündeln sind besonders in den inneren Schichten reichlich elastische Fasern beigemischt. Die Zwischenräume der Bündel nehmen feine Saftkanälchen ein, welche mit jenen der Hornhaut zusammenhängen. Ausser Wanderzellen kommen auch

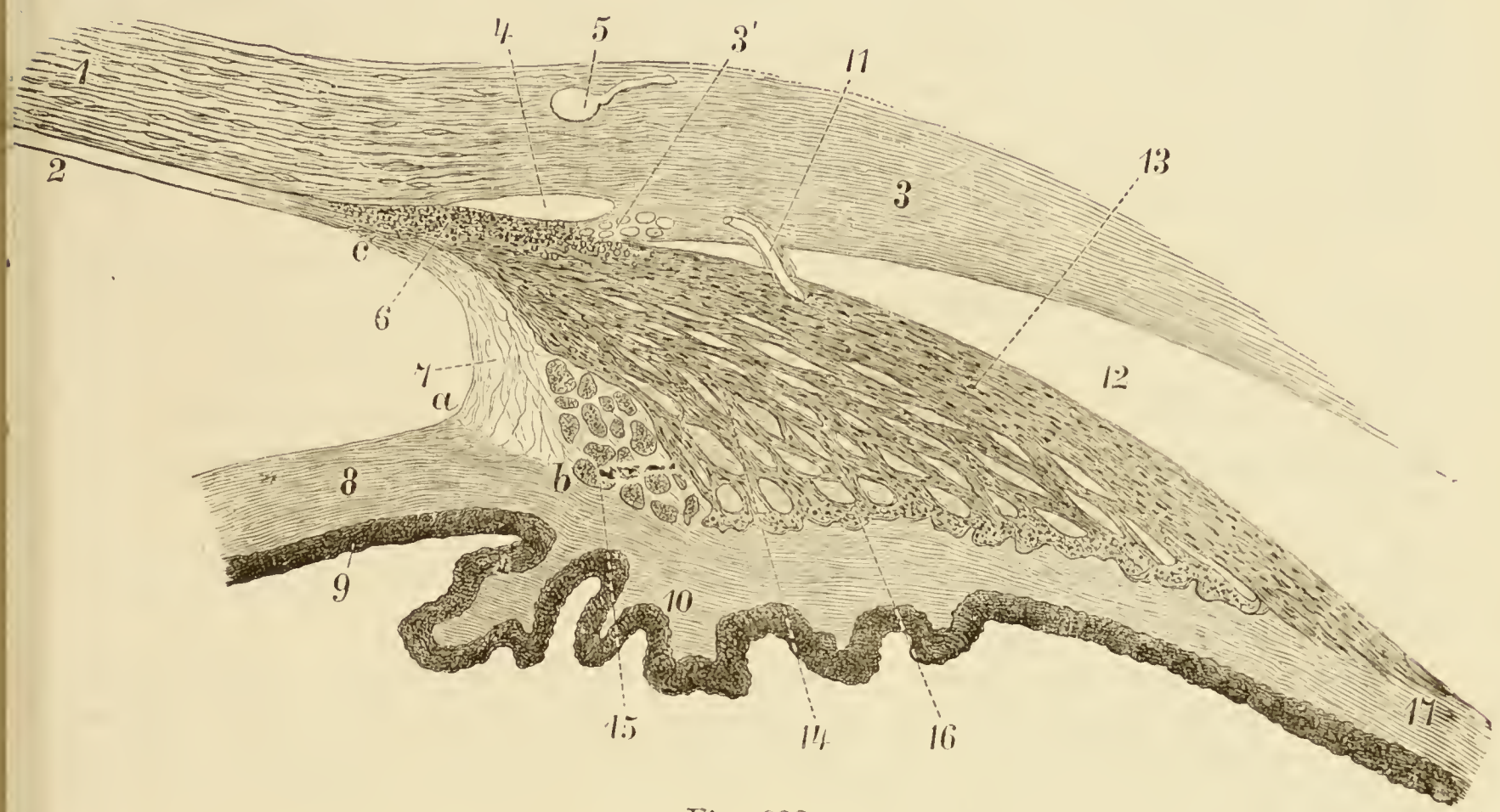

Fig. 632.

Meridianalschnitt durch den Ciliarkörper des Menschen. (Schwalbe.)

1 Cornea; 2 Elastica posterior; 3 Sklera; 3' Skleralwulst mit circulären quergeschnittenen Bindegewebsbündeln; 4 Sinus venosus; 5 Venen-Durchschnitt im Gewebe der Sklera; 6 kernreiches Plattenwerk der inneren Wand des Schlemmschen Kanales; 7 Fontanascher Raum, vom Gewebe des Lig. pectinatum iridis erfüllt, das Dreieck *abc* einnehmend; 8 Iris-Stroma; 9 Pigmentepithel der Iris; 10 innere bindegewebige Grenzschicht des Ciliarkörpers, in die bindegewebige Grundlage der Ciliarfortsätze übergehend; 11 aus dem Ciliarmuskel sich entwickelnde vordere Ciliarvene; 12 Perichorioidalraum; 13 meridianale. 14 radiäre Fasern des Ciliarmuskels; 15 Müllerscher Ringmuskel; 16 circuläre Faserlage an der Innenfläche des Ciliarmuskels; 17 Anfang der Chorioidea.

spärliche Pigmentzellen vor, welche in der an die Chorioidea grenzenden Lage, der Lamina fusca, reichlicher werden. Zwischen der inneren Fläche der Sklera und der äusseren der Chorioidea befindet sich ein von Bindegewebsblättern durchsetzter Lymphraum, der perichorioide Lymphraum (Schwalbe). Auch die Aussenfläche der Sklera grenzt an einen Lymphraum, den Tenonschen Raum, welcher aussen von der Tenonschen Kapsel geschlossen und vom Orbitalfette abgegrenzt wird. Der Tenonsche Raum wird zwar von zahlreichen Bälkchen durchzogen; auch durchsetzen ihn die Augenmuskelsehnen. Aber dies hindert nicht die leichte Beweglichkeit des Bulbus gegenüber seiner Umgebung, so dass er wie ein Gelenkkopf in einer Pfanne Drehungen auszuführen vermag.

Ungefähr in der Gegend der Ansatzstellen der Sehnen der geraden Augenmuskeln beginnt die Überkleidung der Sklera mit der Konjunktiva, welche in diesem Gebiete Conjunctiva sklerae heisst und sich in die Conjunctiva corneae fortsetzt. Die Conjunctiva sklerae besteht aus einem mehrschichtigen Epithel, einer festen bindegewebigen Grundlage und lockerem subkonjunktivalen Bindegewebe.

Wie die Sklera sich mit der Cornea verbindet, wurde bereits S. 701 erwähnt. Hier ist noch die Gegend der inneren Oberfläche der Corneo-Skleralgrenze n das Auge zu fassen. Die hier befindlichen Teile sind:

a) der Sinus venosus sklerae,

b) das Ligamentum pectinatum iridis und

c) die Spatia anguli iridis.

Der Sinus venosus (Schlemmi) liegt an der vorderen Grenze und an der inneren Wand der Sklera und stellt einen endothelbekleideten venösen Ringsinus dar. Überwiegend ist der Kanal ein einfacher Gang; an einzelnen Stellen aber zerfällt er in zwei bis drei Arme, die bald wieder zusammentreten. Der Schlemmsche Kanal steht jedoch nicht bloss mit dem Venensysteme in offener Verbindung (s. Gefässe des Auges), sondern auch, indem er durch das Lückenwerk des Fontanaschen Raumes Kammerwasser aufzusaugen vermag, mit dem Lymphapparate des Bulbus (Schwalbe).

Das Ligamentum pectinatum iridis (Fig. 632) ist ein im Iriswinkel der vorderen Augenkammer gelegenes Bälkchenwerk von dreiseitigem Querschnitte. Seine vordere Seite ist der vorderen Kammer, seine hintere Seite dem Musculus ciliaris, seine innere Seite der Iris zugewendet und steht mit dem Margo ciliaris der Iris in ausgedehnter Verbindung. Das Bälkchenwerk besteht aus starren, der elastischen Substanz verwandten Fibrillenbündeln, welche sich netzförmig untereinander verbinden, zahlreiche grössere und kleinere Lücken frei lassen, die mit der vorderen Augenkammer in Verbindung stehen und mit Humor aqueus erfüllt sind. Die einzelnen Bälkchen sind mit Endothel bekleidet, wie die hintere Fläche der Hornhaut, wie die vordere Fläche der Iris.

Der Fontanasche Raum ist das ganze System von Lücken, welche innerhalb des Schwammgewebes des Ligamentum pectinatum iridis übrig bleiben: Spatia anguli iridis. Das Ligament schliesst also den Fontanaschen Raum in sich ein. Dieser gehört, wie die vordere und hintere Augenkammer, dem Lymphapparate des Auges an.

Die Blutgefässe der Sklera sind sehr spärlich und stammen, was Arterien betrifft, aus den hinteren und vorderen Ciliararterien. Die durchtretenden Gefässe der Sklera sind dagegen zahlreich und zerfallen in eine vordere, mittlere und hintere Gruppe. Nahe dem Hornhautrande wird die Sklera von Zweigen der vorderen Aa. und Vv. ciliares durchbohrt; in der Äquatorgegend wird sie von den Vv. vorticosae durchsetzt; in der Umgebung des Opticuseintrittes treten die Aa. ciliares posteriores longae und breves durch sie hindurch.

Die Lymphbahnen der Sklera, ihre Saftkanälchen, ihr äusserer und innerer Lymphsack, nämlich der Tenonsche und perichorioide Lymphraum, sind bereits oben erwähnt worden; s. auch unten: Gefässe des Augapfels.

Die Nerven der Sklera sind teils eigene, teils durchtretende. Letztere werden durch die Nn. ciliares dargestellt. Die eigenen Nerven der Sklera treten von den zwischen der Sklera und Chorioidea verlaufenden Nn. ciliares ab; wie sie endigen, ist nicht nachgewiesen.

B. Die Gefässhaut, Tunica vasculosa oculi.

Die Gefässhaut des Auges breitet sich zwischen der Dura und Nervea aus und zerfällt ihrer Beschaffenheit gemäss in drei wohlbegrenzte Abteilungen, welche ebensoviele hintereinander liegende Zonen darstellen; es sind dies die Chorioidea, das Corpus ciliare und die Iris. Die beiden ersteren werden auch Chorioidea im weiteren Sinne genannt.

a) Die Chorioidea, Aderhaut.

Sie ist eine dunkelrostbraune häutige Hülle von besonderem Gefäss- und

Pigmentreichtum, von 0,05 bis 0,08 mm Dicke; sie erstreckt sich vom Opticuseintritte bis zur Ora serrata und geht hier allmählich in das Corpus ciliare über. Am Opticuseintritte hat sie eine kreisrunde Öffnung, Foramen opticum chorioideae; hier ist sie fest mit der Sklera verbunden. Ihre innere Fläche ist glatt und dient den Grundflächen der Pigmentepithelien der Retina zur Unterlage. Die Aussenfläche der Chorioidea erscheint nach Ablösung der Sklera flockig durch ein lockeres Gewebe, Suprachorioidea, welches zahlreiche miteinander zusammenhängende Hohlräume einschliesst und die Chorioidea mit der Sklera verbindet. Infolge dessen lässt sich die Chorioidea von der Sklera leicht ablösen; bei der Ablösung bleibt immer aber eine dünne Schicht dieses flockigen pigmentierten Bindegewebes auf der Innenfläche der Sklera zurück. Dieser zurückbleibende Teil, ein Rest der Suprachorioidea, hat den Namen Lamina fusca sclerae. Etwas fester haftet die Chorioidea an der Sklera im Bereiche der Macula lutea. Das zwischen der Sklera und Chorioidea zurückbleibende Hohlraumsystem gehört den Lymphbahnen des Auges an und stellt den schon erwähnten Perichorioidraum dar.

Die Chorioidea hat vier Schichten:

1. die schon erwähnte Lamina suprachorioidea;
2. das Stroma chorioideae;
3. die Lamina chorio-capillaris und
4. die Glashaut, Lamina basalis, mit welcher das Aussenblatt der Retina verbunden ist.

1. Die Suprachorioidea wird aus zahlreichen spitzwinkelig miteinander verbundenen Lamellen gebildet, deren auf dem Querschnitte 5—6 Lagen gezählt werden. Zwischen den Lamellen liegen die erwähnten perichorioiden Lymphräume. Eine solche Lamelle besteht aus einem Netze von elastischen Fasern, welchem zahlreiche platte pigmentierte Bindegewebszellen zerstreut oder in Gruppen geordnet aufliegen. Auf einer oder auf beiden Seiten sind die Lamellen endlich überkleidet von Endothelien, deren Kerne sichtbar sind und welche, mit Silber behandelt, Zellgrenzen erkennen lassen.

Durch die Suprachorioidea ziehen: die Nn. ciliares (15—18); die beiden Aa. ciliares posteriores longae; die Aa. ciliares posteriores breves (gegen 20); im Äquator des Auges die Venae vorticosae (gewöhnlich 4).

2. Die Grundsubstanz der Chorioidea besteht aus den Verzweigungen der eigenen Arterien und Venen der Chorioidea, welche durch dichtgelagerte und miteinander verflochtene Bindegewebslamellen mit Pigmentzellen und elastischen Fasern zu einem festen Ganzen verbunden werden. Am auffallendsten gestalten sich auf der Aussenfläche des Stroma die Verzweigungen der Venen. Gewöhnlich sammeln sich an vier, etwa im Äquator des Augapfels gelegenen Stellen, die je um 90° voneinander abstehen, ansehnliche Venenstämme, welche das Blut aus der Chorioidea, dem Corpus ciliare und der Iris abführen. Die Zuflüsse dieser Venen treten von allen Seiten strahlenförmig zu dem Sammelgefässe und bilden dadurch je eine V. vorticosa, Wirbelvene (V. ciliaris posterior). Die Zweige benachbarter Wirbelvenen gehen im hinteren Umfange des Augapfels bogenförmige Verbindungen ein. Nicht immer aber liegen die Sammelstellen 90° auseinander; sie können sehr benachbart sein, eine Wirbelvene sich verdoppeln und endlich doch noch zu einer einzigen sich verbinden; oder sie liegen weiter auseinander, so dass fünf oder sechs Wirbelvenen zu Stande kommen. Ihre Stämme durchsetzen zunächst die Suprachorioidea, darauf die Sklera.

Die Venen der Chorioidea sind mit perivaskulären Scheiden versehen, welche mit der Gefässwand Lymphräume begrenzen.

Im vorderen Gebiete des Bulbus, von der Ora serrata bis zum Äquator, nehmen die Verzweigungen der Vv. vorticosae die oberflächliche Lage der Gefäss-

ausbreitungen ein; im hinteren Gebiete dagegen liegen die Aa. ciliares posteriores breves oberflächlich. Die Mehrzahl dieser Arterien tritt lateral, einige medial vom Sehnerven in den Bulbus. Sie sind sämtlich für das Kapillarnetz der Chorioidea bestimmt.

Die Arterien der Chorioidea besitzen eine deutliche Ringmuskulatur und werden ausserdem jederseits von einem Streifen glatter Muskelfasern in Längsrichtung begleitet (H. Müller). Die seitlichen Streifen hängen im hinteren Bereiche des Bulbus zuweilen durch Netze glatter Muskelfasern zusammen. Insoweit ist man berechtigt, von einem muskulösen Bestandteile der Chorioidea zu sprechen. Bei den Vögeln kommt im hinteren Teile der Chorioidea ein Netzwerk quergestreifter Muskelfasern als Musculus chorioideae vor (v. Wittich).

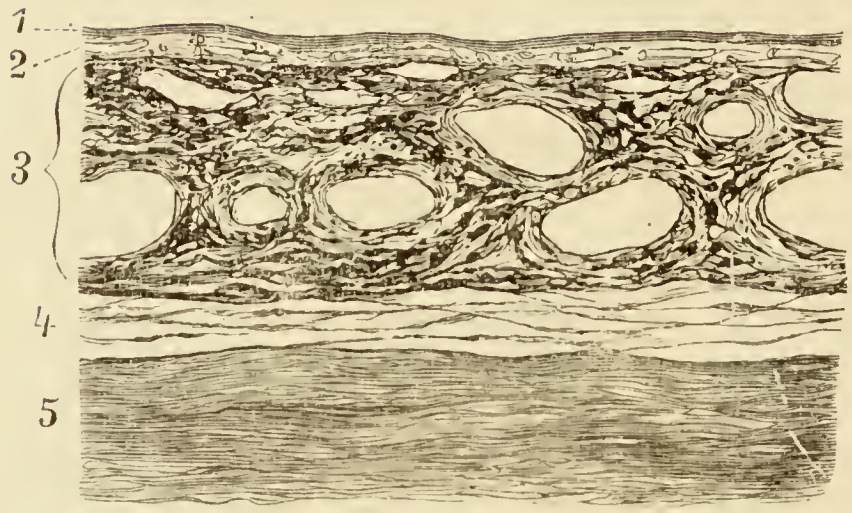

Fig. 633. Fig. 634.

Fig. 633. Durchschnitt durch die Chorioidea des menschlichen Auges. (Schwalbe.)
1 Lamina basalis; 2 Choriocapillaris; 3 Grundsubstanz der Chorioidea mit Gefässdurchschnitten; 4 Suprachorioidea; 5 Sklera.

Fig. 634. Stück einer Lamelle der Suprachorioidea des Menschen. (Schwalbe.)
1, 1 sternförmige pigmentierte Zellen; 2, 2 Kerne der bekleidenden Endothelmembran; 3 elastische Fasernetze.

3. Die Choriocapillaris ist ein dichtes Netz von Kapillaren, welches in einer pigmentfreien Grundsubstanz sich ausbreitet und vom Opticuseintritte bis zur Ora serrata erstreckt. Das Netz wird von zahlreichen feinen Zweigen der Aa. ciliares posteriores breves gespeist und dient besonders zur Ernährung der äusseren gefässlosen Lagen der Retina. Im Gebiete der Macula lutea derselben sind die Maschen besonders eng. Der Ursprung der kleineren Venen aus den Kapillarnetzen erinnert in seiner Form an die Wirbelvenen; doch sind die so gebildeten Stellulae vasculosae (Winslowi) am menschlichen Auge weniger deutlich ausgebildet als bei Säugetieren mit einem Tapetum (s. unten). Am Foramen opticum hängen die Kapillaren mit denjenigen des Sehnerven zusammen. Das zwischen den Kapillarnetzen vorhandene Gewebe ist sehr spärlich und zeigt nur adventitielle Zellen und Wanderzellen; die Zwischenräume hängen mit den Lymphbahnen der Venen zusammen. Zwischen der Membrana choriocapillaris und der Schicht der gröberen Gefässe liegt die meist pigmentfreie, aus feinen elastischen Fasernetzen gebildete Grenzschicht der Grundsubstanz.

4. Die Lamina basalis ist eine glashelle, bis 2 μ dicke, mit der Chorio-

capillaris innig zusammenhängende Schicht, welche zuweilen zwei Lagen erkennen lässt; die äussere zeigt sich alsdann netz- oder gitterförmig gebaut. Im höheren Alter erfährt die Membran gewöhnlich Verdickung und stellenweise Verkalkung.

Die Nerven der Chorioidea. Die langen und kurzen Cilinarnerven dringen in der Suprachorioidea nach vorn, um in Zweige für die Hornhaut, für den M. ciliaris und für die Iris zu zerfallen. Auf ihrem Wege geben sie eine Reihe feiner, aus markhaltigen und marklosen Fasern bestehender Ästchen ab, die in der Suprachorioidea ein Geflecht bilden, welches Ganglienzellen führt. Diese eigenen Nerven der Chorioidea sind für deren Gefässe bestimmt.

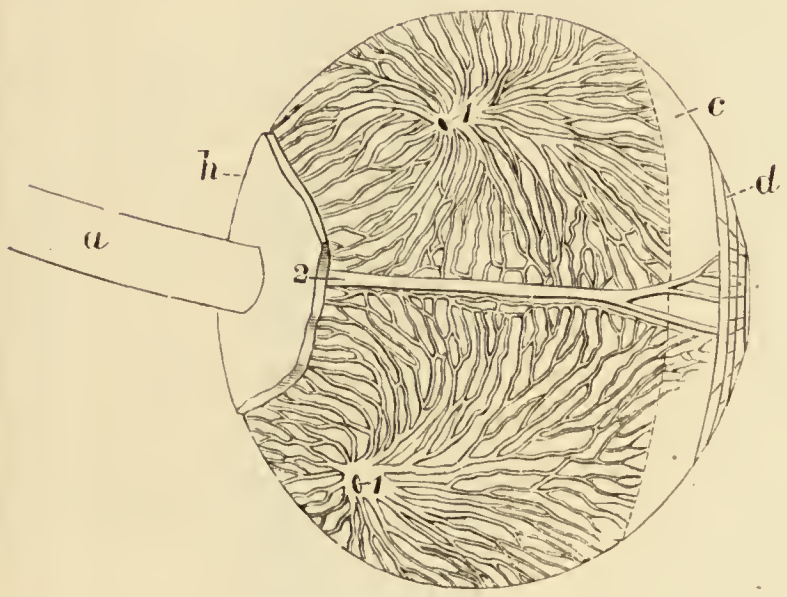

Fig. 635.

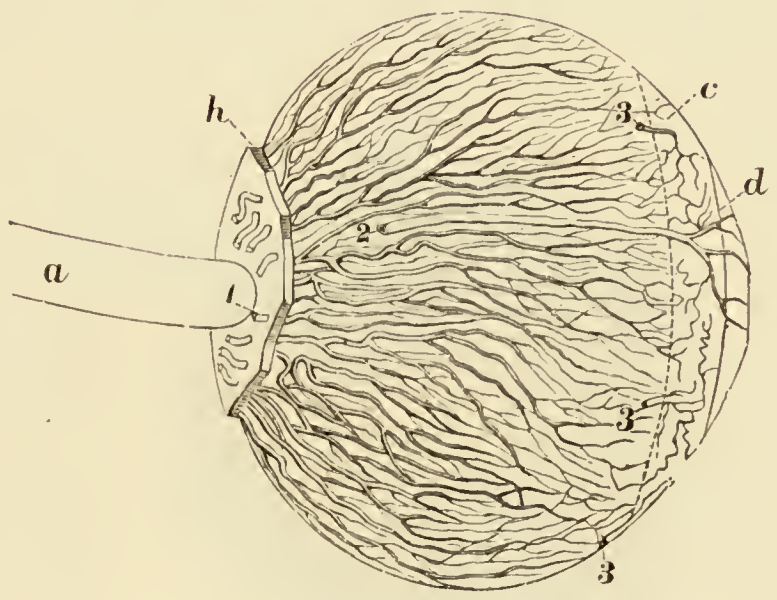

Fig. 636.

Fig. 635. Ausbreitung der Venae vorticosae in der Chorioidea. (Arnold.) $^2/_1$.

a N. opticus; *h* hinterer Abschnitt der Sklera; *c* Ciliarmuskel, welcher die vorderen Fortsetzungen der Venae vorticosae verdeckt; *d* Iris; 1 Stämme der Vv. vorticosae; 2 A. ciliaris posterior longa.

Fig. 636. Arterien der Chorioidea. (Arnold.) $^2/_1$.

a N. opticus; *c* Ciliarmuskel; *d* Iris; *h* hinterer Abschnitt der Sklera; 1 Aa. ciliares posterioros breves; 2 A. ciliaris posterior longa; 3 Aa. ciliares antorioros.

Das sogenannte Leuchten der Augen vieler Säugetiere rührt von einer stellenweise besonderen Beschaffenheit der Chorioidea her, welche eine starke Zurückwerfung des Lichtes bewirkt. Man nennt den besonders beschaffenen Bezirk das Tapetum und unterscheidet zwei Formen, das Tapetum fibrosum und cellulosum. Im Tapetum fibrosum (Wiederkäuer, Pferde, Beuteltiere u. s. w.) wird die reflektierende Schicht durch wellige Bindegewebsfibrillenbündel, die sich durchflechten, erzeugt. Das Tapetum cellulosum (Karnivoren, Robben) hat als Grundlage in 5 bis 6 Lagen aufeinandergeschichtete platte Zellen, welche in ihren Körpern zahlreiche feine, spiessige, farblose Krystalle in reihenweiser Anordnung enthalten.

b) Das Corpus ciliare.

Das Corpus ciliare erstreckt sich von der Ora serrata bis zum Beginne (Margo ciliaris) der Iris und lässt drei Abteilungen unterscheiden:

1. Orbiculus ciliaris,
2. Corona ciliaris und
3. Musculus ciliaris.

1. Der Orbiculus ciliaris grenzt als eine Zone von 4 mm Breite unmittelbar an die Ora serrata. Es treten im Orbiculus ciliaris feine, in Meridianrichtung gebogene Leisten der Tunica vasculosa auf: Plicae orbiculares. Mikroskopisch ist der Orbiculus ciliaris durch den Mangel der Choriokapillaris gekennzeichnet. Sein vorderer Teil wird aussen allmählich von glatten Muskeln

überlagert, dem hinteren Ende des M. ciliaris. Das Bindegewebe ist von fibrillärer Beschaffenheit. Seine Bündel laufen, wie die in ihm enthaltenen reichlichen Gefässe in meridianaler Richtung. Die Lamina basalis zeigt gitterförmige Verdickungen, welche unregelmässige kleine Räume einschliessen. In diesen Räumen haftet das Pigmentepithel der Retina fester als an den vorspringenden Leisten.

2. Die Corona ciliaris. An der vorderen Grenze des Orbiculus ciliaris fliessen Gruppen feiner Leistchen in regelmässiger Weise zu grösseren Vorsprüngen von 1 mm Höhe zusammen, welche den Namen Processus ciliares führen. Solcher sind in einem Auge 70—80 vorhanden. Sie bilden in ihrer Gesamtheit die 2—3 mm breite Corona ciliaris. Die grosse, von der Corona ciliaris umfasste Öffnung ist das Foramen lenticulare des Corpus ciliare, da sie dazu bestimmt ist, die Linse und ihren Befestigungsapparat aufzunehmen.

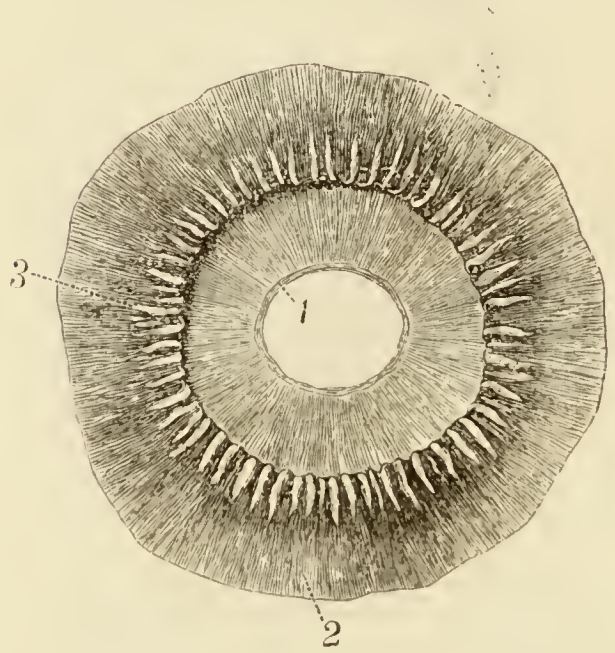

Fig. 637.

Corpus ciliare und Iris von hinten gesehen. $^2/_1$. (Henle)

1 hintere Fläche der Iris; 2 Orbiculus ciliaris; 3 Processus ciliares.

Die Processus ciliares sind Falten von 2—3 mm Länge, 0,12 mm Breite und 0,8—1 mm Höhe. Ihre grösste Erhebung liegt dem Linsenrande gegenüber. Zwischen den Processus ciliares liegen in der Tiefe noch niedrige feine Fältchen, Plicae ciliares, als Fortsetzungen der Leisten des Orbiculus. Die Firsten der Processus ciliares berühren den Linsenrand nicht, sondern halten sich auch im lebenden Auge in etwa 0,5 mm Entfernung von demselben.

Das Gewebe der Processus ciliares ist eine Fortsetzung des fibrillären Bindegewebes des Orbiculus ciliaris. Auf der Innenfläche wird dieses Bindegewebsgerüste, gleich dem Orbiculus ciliaris, von der Lamina basalis, letztere aber von der zweiblätterigen Pars ciliaris retinae überdeckt. Die Aussenfläche des Bindegewebsgerüstes grenzt an den M. ciliaris. Die Ciliarfortsätze sind durch Gefässreichtum ausgezeichnet. Ihre Arterien stammen aus dem Circulus arteriosus iridis major.

3. Der Musculus ciliaris. Der Ciliarmuskel nimmt als ein ringförmiger, auf dem Querschnitte dreiseitiger Streifen glatter Muskulatur die Aussenfläche des Corpus ciliare ein und deckt demgemäss die Corona ciliaris sowie den angrenzenden Teil des Orbiculus ciliaris. Er selbst grenzt aussen an lockeres suprachorioides Gewebe und an die Sklera. In jenem Gewebe ziehen die Aa. ciliares longae nach vorn, teilen sich in zwei auseinanderweichende Äste, senken sich mit ihnen in den Muskel ein und gelangen durch ihn hindurch zu seinem vorderen Rande und zur Iris.

Der Ciliarmuskel ist keine kompakte Platte organischer Muskulatur, sondern besteht besonders in seinen tieferen Teilen aus einem Netze von Muskelbalken, dessen Maschen innen rundlich, weiter aussen mehr langgestreckt gefunden werden. In dem Lückenwerke liegt Bindegewebe. Man kann an dem Muskel drei Abteilungen unterscheiden (Iwanoff): eine meridianale, eine radiäre und eine cirkuläre.

Die meridianalen Bündel, Fibrae meridianales, liegen aussen und erstrecken sich vom Corneo-Skleralrande bis in das Gebiet des Orbiculus ciliaris hinein. Diese und ein Teil der folgenden Bündel sind es, welche von der Elastica posterior sowie von einem kernreichen Gewebe entspringen, das an der inneren Seite des Sinus venosus gelegen ist und sich bis zur Elastica posterior fortsetzt; letztere kann daher als Centralsehne besonderer Art betrachtet werden.

Die einwärts folgenden Bündel haben nicht mehr rein meridianale, sondern eine zunehmend radiäre Richtung, Fibrae radiales, streben also der Innenfläche des Muskels zu; hier angelangt biegen sie in cirkuläre, äquatoriale Richtung um.

Von Anfang an cirkulären Verlauf haben jene Bündel, Fibrae circulares, welche die vordere, innere Spitze des Muskels einnehmen; sie werden auch Müllerscher Ringmuskel genannt, die beiden anderen Abteilungen aber M. tensor chorioideae. Individuelle Verschiedenheiten sind nicht selten. Die cirkulären Fasern sind an dem Auge von Myopen besonders häufig mangelhaft, in hypermetropischen Augen dagegen stark ausgebildet.

Fig. 638.

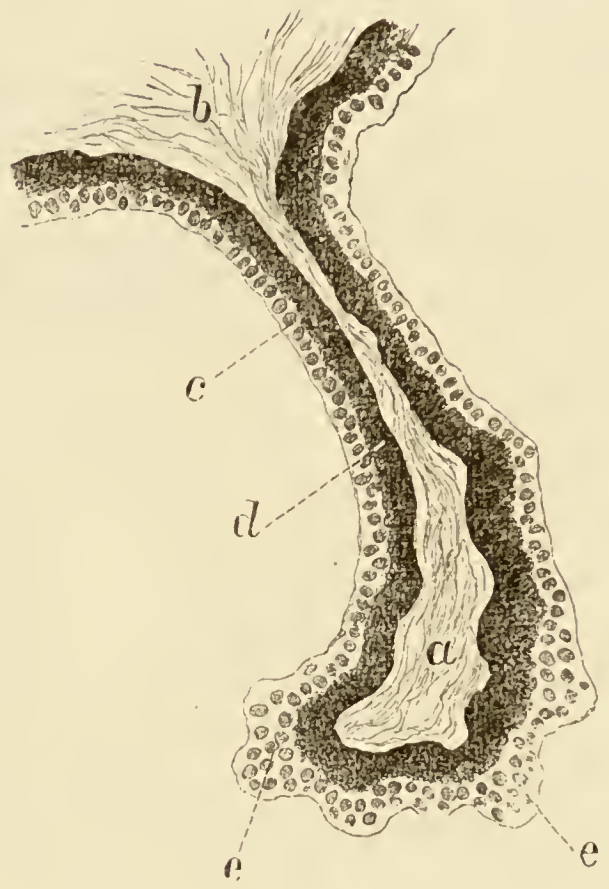

Fig. 639.

Fig. 638. Gefässe der Chorioidea und Iris eines Kindes, von innen. (Arnold.) $^{10}/_{1}$.

a Choriocapillaris: *b* Ora serrata; *c* Venen des Orbiculus ciliaris; *d* Gefässe der Ciliarfortsätze: *e* Venen des Ciliarteiles der Iris; *f* Gefässe der Pupillarzone der Iris.

Fig. 639. Durchschnitt durch einen Ciliarfortsatz senkrecht zu dessen Längsachse. (Schwalbe.)

a Bindegewebe, bei *b* von der inneren bindegewebigen Lage des Ciliarkörpers ausgehend: *c* farbloses Epithel der Pars ciliaris retinae; *e*. *e* Anschwellungen des farblosen Epithels, welche zum Teile auf Flächenansichten eines von seiner Unterlage abgeschnittenen Stückes zurückzuführen sind.

Die Gefässe des Muskels stammen aus den Aa. ciliares posteriores longae und aus den Aa. ciliares anteriores. Seine Nerven stammen von den Ciliarnerven, treten in den Muskel ein und bilden ein ganglienzellenhaltiges Geflecht, Plexus gangliosus ciliaris, aus welchem einwärts die Nerven der Iris, auswärts die der Cornea abgehen. Die Ciliarmuskel der Vögel, M. Cramptonianus genannt, ist sehr entwickelt und besteht aus querstreifigen Muskelfasern.

Nach neuen mit Methylenblaufärbung vorgenommenen Untersuchungen von Arnstein und Agababow (Anatom. Anzeiger 1893, Internationale Monatsschrift f. Anat. und Phys., Bd. XIV, 1897) am Corpus ciliare der albinotischen Katze sind hier folgende Nervenendigungen zu unterscheiden:

α) auf der äusseren Oberfläche des Corpus ciliare liegt ein weitmaschiges Geflecht, aus welchem ein aus marklosen Fasern bestehendes feines, ausgedehntes Endnetz hervorgeht, das auf der Aussenfläche des M. ciliaris seine Lage hat.

β und γ) In den Schlingen des Muskels und an seiner Innenfläche finden sich grobvariköse Fäden, die in Endbäumchen auslaufen.

δ) Die motorische Endigung an den Muskeln, die in Form eines varikösen engen Netzes um die Muskelzellen erscheint.

ε) Ebensolche Endigungen in der Muskulatur der Arterien des Corpus ciliare und der Iris.

ζ) Im Corpus ciliare, in der Chorioidea und Iris sind Ganglienzellen enthalten, teils einzeln, teils in Haufen, ausschliesslich an den Gefässen, meist bipolarer Art; der eine Fortsatz tritt zum Gefässe, der andere zum Geflechte.

c) Die Iris.

Die Regenbogenhaut, Diaphragma bulbi, ist der vordere frontal gestellte Abschnitt der Vasculosa oculi und stellt eine runde, frei in dem Bulbusraume aufgestellte Scheibe dar, welche mit einer fast central gelegenen rundlichen Öffnung, der Pupille, versehen ist, um Lichtstrahlen in den Hintergrund des Auges gelangen zu lassen. Die Pupille weicht etwas nasalwärts von der Irismitte ab. Sie hat am lebenden Auge einen mit der Belichtung, Einstellung des Auges und anderen Einflüssen wechselnden Durchmesser von 3—6 mm, liegt hinter der Hornhaut, vor der Linse und teilt den zwischen beiden vorhandenen Raum in eine vordere grössere und eine hintere kleinere Abteilung, die vordere und hintere Augenkammer. Die pupillennahen Teile der Iris liegen in grösserer oder kleinerer Ausdehnung der vorderen Linsenfläche unmittelbar auf und schliessen dadurch beide Kammern voneinander ab.

Die Iris hat eine vordere und hintere Fläche, einen freien und befestigten Rand. Der befestigte Rand heisst auch Margo ciliaris, da er mit dem Corpus ciliare zusammenhängt; er ist ferner durch das Lig. pectinatum iridis (S. 706) an den Corneo-Skleralrand befestigt. Der freie Rand, Margo pupillaris, ist vom befestigten am toten Auge 4—5 mm entfernt; dies ist also die Breite der Ringscheibe. Der Durchmesser der ganzen Iris beträgt 10—12 mm. Ihre Dicke misst bei mittlerer Kontraktion gegen 0,4 mm. Ihre Farbe ist individuell sehr verschieden. Bei blonden Personen ist sie in der Regel blau, oder grau, selbst grünlich; bei braun- oder schwarzhaarigen ist auch die Iris meist dunkel, braun bis braunschwarz, in gleichmässigem oder fleckweissem Auftrage. In der blauen Iris sind die bindegewebigen Schichten der Iris pigmentfrei, während das Pigment der zweiblätterigen Pars iridica retinae, die ihre hintere Fläche deckt, nicht fehlt. Die braune Iris enthält ein mehr oder weniger stark pigmentiertes Bindegewebsstroma. Die albinotische Iris entbehrt auch des Retinalpigmentes, sieht infolge der zahlreichen Gefässe rötlich aus und erfüllt nur unvollständig die Aufgabe der Iris, ein optisches Diaphragma zu sein.

Das Virchowsche Schema der Irisfärbung für anthropologische Zwecke unterscheidet die Kategorien: blau, grau, hellbraun, dunkelbraun, schwarz. Topinard schlägt eine Unterscheidung der drei Tiefengrade des Tones vor und zerlegt die mittlere Reihe wieder in zwei Gruppen, grün und blau. So erhält er folgendes Schema:

dunkler Ton . . .	1. schwarz und dunkel in allen Stufen;
mittlere Tontiefe	2. grün, grau, blau;
	3. braun;
heller Ton	4. blau, hellgrau und helle Augen verschiedener Art.

Schichten der Iris. Die Iris besteht aus mehreren Schichten, welche genetisch auf zwei Gruppen, eine meso- und eine ektodermale, zurückgeführt werden können.

Mesodermale Gruppe: 1. vorderes Endothel, 2. Irisstroma, 3. hintere Grenzlamelle;

ektodermale Gruppe: Epithel des äusseren und inneren Blattes der Retina.

1. Vorderes Endothel. Es hängt mit dem Endothel der Cornea und der Bälkchen des Lig. pectinatum iridis unmittelbar zusammen. Bei jüngeren Personen ist das Endothel der vorderen Irisfläche eine ununterbrochene Lage, während bei älteren eigentümliche Unterbrechungen vorkommen. Letztere bilden sich aus in den Vertiefungen zwischen den permanent gewordenen Falten der Pupillarzone (Koganeï).

2. Das Stroma. Das Irisstroma ist an der vorderen Fläche zu einer vorderen Grenzschicht in der Weise verdichtet, dass die Stromazellen vorwiegen, während die Fasern sehr zurücktreten. Die bindegewebigen Zellen zeigen Spinnenform und liegen in 3—4 Schichten übereinander. Von der Fläche betrachtet, bietet die vordere Grenzschicht ein dichtes Netzwerk dar, das aus den Fortsätzen jener Zellen besteht.

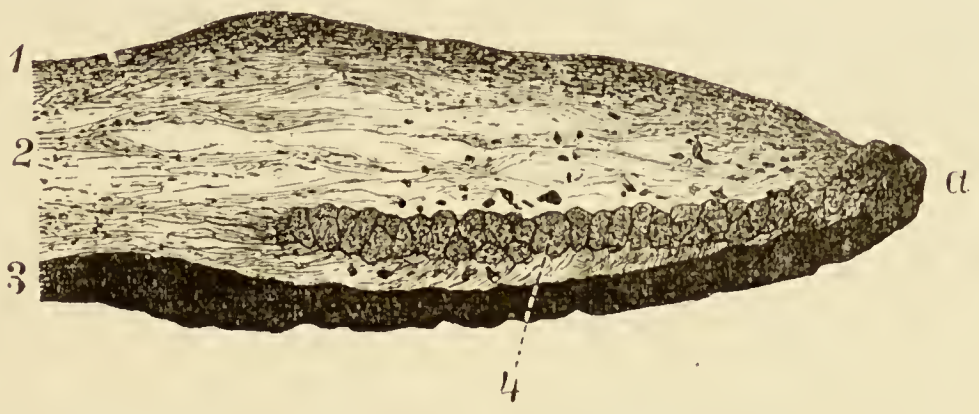

Fig. 640.

Meridianalschnitt durch die Pupillarzone der Iris des Menschen. (Schwalbe.)

a Pupillarrand mit spornartig vorspringendem Pigmentepithel; 1 vordere Grenzschicht; 2 Gefässschicht; 3 Pigmentschicht; 4 quergeschnittene Bündel des Sphincter pupillae; zwischen 3 und 4 schräge Faserung.

Der hinter der vorderen Grenzschicht gelegene Teil des Irisstroma heisst Gefässschicht. Sie bildet als Trägerin der Gefässe und Nerven die Hauptmasse der Iris und hat die Struktur lockeren Bindegewebes. In der Pupillarzone enthält diese Schicht den M. sphincter pupillae. Die Bindegewebsfasern sind hauptsächlich um die Blutgefässe (Arterien, Venen) und Nerven als mächtige Adventitialschicht angehäuft. Cirkuläre Fasern sind selten, die meisten folgen der Gefässbahn. Auf der Oberfläche der Adventitien liegen die meist spindelförmigen Stromazellen. Die Zwischenräume zwischen den Gefässen und Nerven werden von lockerem Bindegewebe ausgefüllt, Muskelfasern fehlen. In der braunen Iris finden sich endlich noch klumpige, mit braunen Körnchen erfüllte Pigmentzellen von verschiedener Grösse; am zahlreichsten sind dieselben in der Pupillarzone.

Der M. sphincter pupillae, ein ringförmiger platter Muskel von 40—80 μ Dicke und 1 mm Breite, nimmt die Pupillarzone ein, liegt jedoch der hinteren Fläche des Irisstroma näher. Er besteht aus Bündeln glatter Muskulatur, welche die Pupille umkreisen und dicht an den Pupillenrand heranreichen. Hinter dem Sphincter folgt eine Lage von Bindegewebe, welches im Radialschnitte eine schräge Faserung erkennen lässt und mit den bindegewebigen Septen der Muskelbündel zusammenhängt. Im Anschlusse an diese Bindegewebsstränge finden sich auch zerstreute Muskelbündel von radiärem Verlaufe vor, welche sich untereinander verflechten und pupillarwärts in die Sphinkterfaserung übergehen. Sie bilden einen Teil des M. dilatator pupillae.

3. Die hintere Grenzlamelle oder Bruch'sche Haut ist eine glashelle über die Iris ausgedehnte Haut von 2 μ Dicke, deren hinterer Fläche das pigmentierte Epithel der Pars iridica retinae aufliegt. An ihre vordere Fläche treten in der Gegend der Pupillarzone hier und da die erwähnten Radiärbündel glatter Muskulatur heran.

Die hintere Grenzlamelle der Iris, von den Einen als muskulöse Schicht, als M. dilatator pupillae, von den Anderen als bindegewebige Ausbreitung betrachtet, enthält nach dem neuesten Beobachter derselben, G. Retzius, zweifellos radiäre Faserbündel, welche den Zellen des Aussenblattes der Pars iridica retinae dicht anliegen und ihnen genetisch anzugehören scheinen. Versuche, durch das Studium der zugehörigen Nerven, zur Entscheidung zu bringen, ob Muskelfasern oder nicht vorliegen, sprechen sehr zu Gunsten der ersteren Annahme. Es treten an die Faserbündel überall verästelte Nervenfasern, welche jene umspinnen und anscheinend an ihnen endigen.

4. Über das hintere doppelschichtige Epithel der Iris, die Pars iridica retinae, s. Retina. Die hintere Fläche der Pigmentschicht wird noch von einem feinen Grenzhäutchen, Membrana limitans iridis, einer Fortsetzung der Membrana hyaloidea (s. unten) überkleidet.

Nerven der Iris. Sie gehen aus dem in der Substanz und in der Aussenfläche des M. ciliaris gelegenen Plexus ciliaris hervor. Die in die Iris eingetretenen, zum Teile markhaltigen Stämmchen bilden in den vorderen Teilen des Irisstroma einen oder zwei ringförmige Plexus, von welchen der dem Sphinkter benachbarte am regelmässigsten vorkommt. Die markhaltigen Fasern verlieren allmählich alle ihre Markscheide. Ein grosser Teil der Fasern ist für den Sphincter iridis bestimmt, in dessen Substanz sie ein Geflecht feiner blasser Achsencylinder bilden; ein anderer Teil der Nerven zieht zur Bruchschen Haut und zu den Gefässen.

Melkich und Arnstein, Zur Kenntnis des Ciliarkörpers und der Iris bei Vögeln. Anat. Anz. X, 1.

Bajardi, P., Contributions à l'histologie comparée de l'Iris. Arch. italiennes de Biologie, 1893. Tome 19. Fasc. 2.

C. Der Sehnerv und die Netzhaut.

a) Der Sehnerv. N. opticus.

Der Sehnerv geht aus dem Chiasma nervorum opticorum hervor, betritt durch das Foramen opticum des Keilbeines die Orbita und zieht durch diese zum Augapfel. Sein Verlauf in der Augenhöhle ist nicht geradlinig, sondern Sförmig gebogen, indem die hintere Hälfte einen lateral-abwärts konvexen, die vordere einen lateralwärts konkaven Bogen beschreibt.

Der Sehnerv ist innerhalb der Orbita von Fortsetzungen der Hirnhäute umgeben und besitzt demnach eine Dural-, eine Arachnoid- und eine Pialscheide mit entsprechenden, nur etwas vereinfachten Lymphräumen. Der zwischen der Dural- und Pialscheide gelegene Lymphraum (intervaginaler Raum, Schwalbe) wird nämlich durch die fortgesetzte feine Arachnoidea in eine kleine äussere und eine geräumigere innere Abteilung geschieden. Straffe Bälkchen heften die Arachnoidea an die Duralscheide, ein Netzwerk von Bälkchen spannt sich zwischen der Arachnoid- und Pialscheide aus.

Die Duralscheide des Sehnerven geht auf den Augapfel über und setzt sich stumpfwinkelig umbiegend, in die äusseren zwei Drittteile der Sklera fort. Ähnlich verhält sich die Pialscheide, indem sie grösstenteils in das innere Drittel der Sklera ausläuft. An dieser Stelle pflegt das intervaginale Lymphsystem zugespitzt aufzuhören.

Der Bulbusraum der Sklera hängt durch ein rundes Loch, das bereits erwähnte Foramen opticum sklerae, mit dem Innenraume des Sehnerven zusammen. Die engste Stelle dieses Loches liegt in der Ebene des inneren Drittels der Sklera oder sogar des Foramen opticum chorioideae.

Von der Innenfläche der Pialscheide treten in der ganzen Peripherie und Länge des Sehnerven zahlreiche Bälkchen ab, welche in das Innere vordringen, sich netzförmig verbinden und dadurch den ganzen Raum in eine grosse Anzahl (gegen 800) kleiner Fächer zerlegen, in welchen bündelweise die Fasern des Sehnerven verlaufen.

Der Sehnerv beherbergt in seiner vorderen Hälfte auch zwei wichtige Gefässe, die A. und V. centralis retinae. Sie dringen meist 15—20 mm vom Bulbus entfernt in den Sehnerven ein, im medialen unteren Quadranten desselben, gewinnen rasch dessen axialen Teil und nehmen eine Hülle von der Pialscheide mit sich. Diese Hülle bildet den centralen Bindegewebsstrang des Sehnerven.

Mit diesem Strange treten die erwähnten Bälkchen und Netze des Opticus in Verbindung. In der Gegend des Foramen opticum sklerae werden die Bindegewebsbälkchen dieser Art dicker und häufiger und schlagen vorzugsweise quere Richtung ein. An Querschnitten erhält man darum den Eindruck einer siebförmig durchbrochenen Bindegewebsplatte, welche sich vom Rande der Sklera zum centralen Bindegewebsstrange erstreckt. Dies ist die sogenannte Lamina cribrosa. Auch von der angrenzenden Chorioidea gelangen zarte Bälkchen in den Sehnerven hinein.

Die Fasern des Sehnerven sind bis zur Lamina cribrosa hin markhaltig und haben durchschnittlich 2 μ Durchmesser; zwischen ihnen liegen zahlreiche weit feinere, aber auch solche von 5—10 μ. Die Zahl der Fasern ist schwer be-

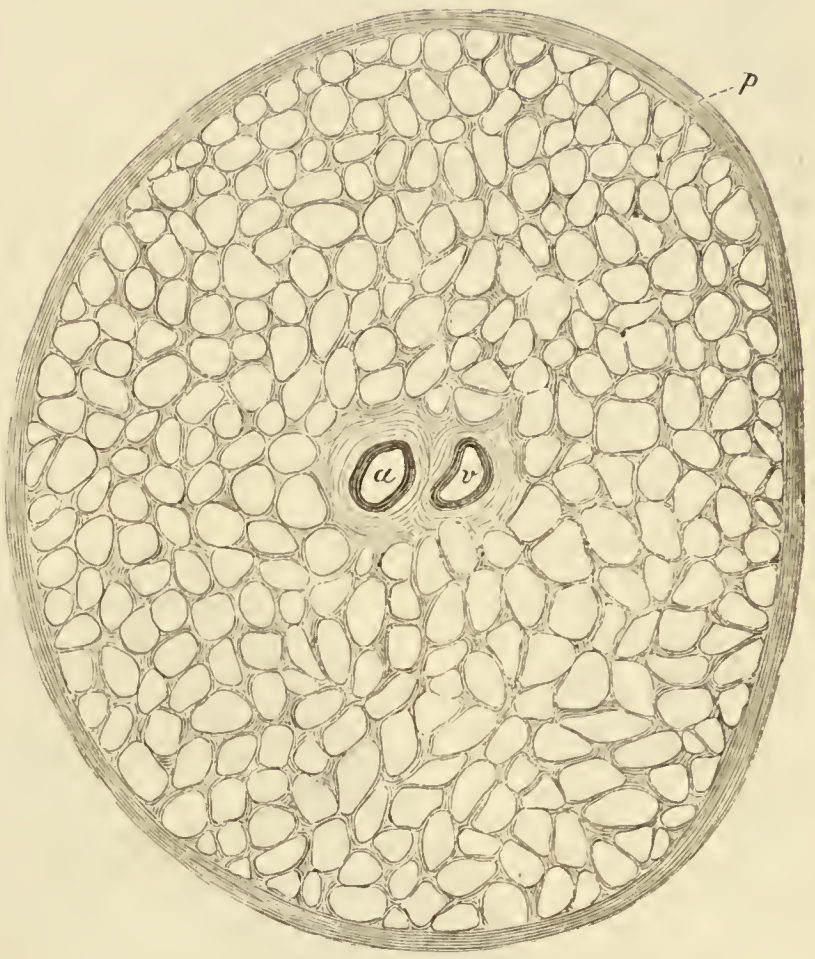

Fig. 641.

Querschnitt durch den Sehnerven des Menschen in etwa 1 cm Entfernung vom Augapfel. $^{22}/_{1}$.

Innerhalb eines centralen Bindegewebsstranges bemerkt man die Querschnitte der Centralgefässe: *a* Arterie; *v* Vene. Die Pialscheide *p* sendet zahlreiche Fortsätze in das Innere des Nerven, welche die einzelnen Nervenfaserbündel von einander sondern. (Schwalbe.)

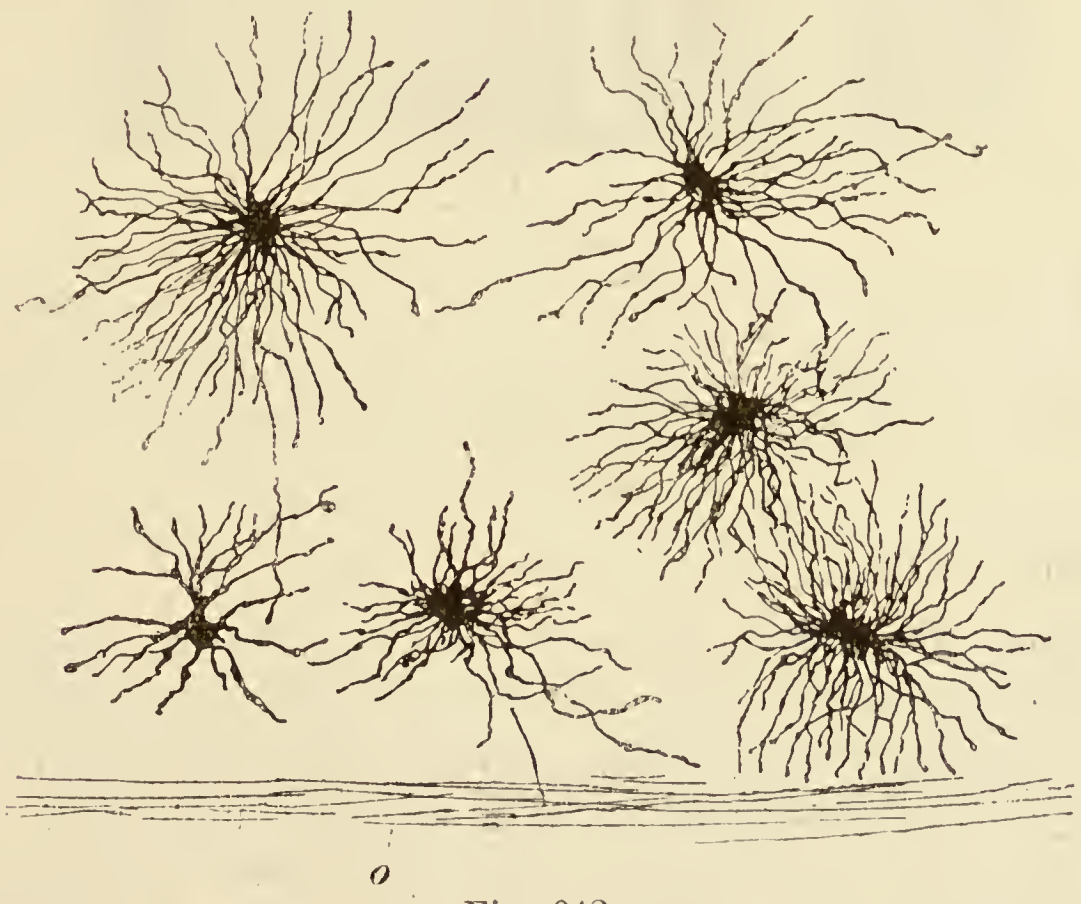

Fig. 642.

Neuroglia des N. opticus. (G. Retzius 1894.)

Randteil mit der Pialscheide (*o*), von einem Längsschnitte des Sehnerven einer 5 Tage alten Katze.

stimmbar und beträgt gegen 500000. Statt der Schwannschen Scheide ist eine Neuroglia vorhanden, wie es dem intercentralen Wesen des N. opticus entspricht. Im Gebiete der Lamina cribrosa verlieren die Nervenfasern ihre Markscheide und betreten marklos den Bulbusraum. Schon mit freiem Auge lässt sich an einem Längsschnitte des Opticus die Übergangsstelle erkennen; der markhaltige Teil erscheint weiss, der marklose grau. Die weisse Farbe des Opticus hört mit einer scharfen, gegen den Bulbus leicht konkaven Linie auf. In Folge des Verlustes der Markscheiden seiner Fasern verjüngt sich die Dicke des Opticus beträchtlich, wie Fig. 643 zeigt. Die Gestalt des Foramen opticum sklerae ist hiernach trichterförmig, mit weiter äusserer und enger innerer Mündung.

Deyl, J., Über den Eintritt der A. centralis retinae in den Sehnerven beim Menschen. Anat. Anz. XI, 22. — Über den Sehnerven bei Siluroiden und Akanthopsiden. Anatom. Anz. XI, 1. S. auch unten: Fovea centralis.

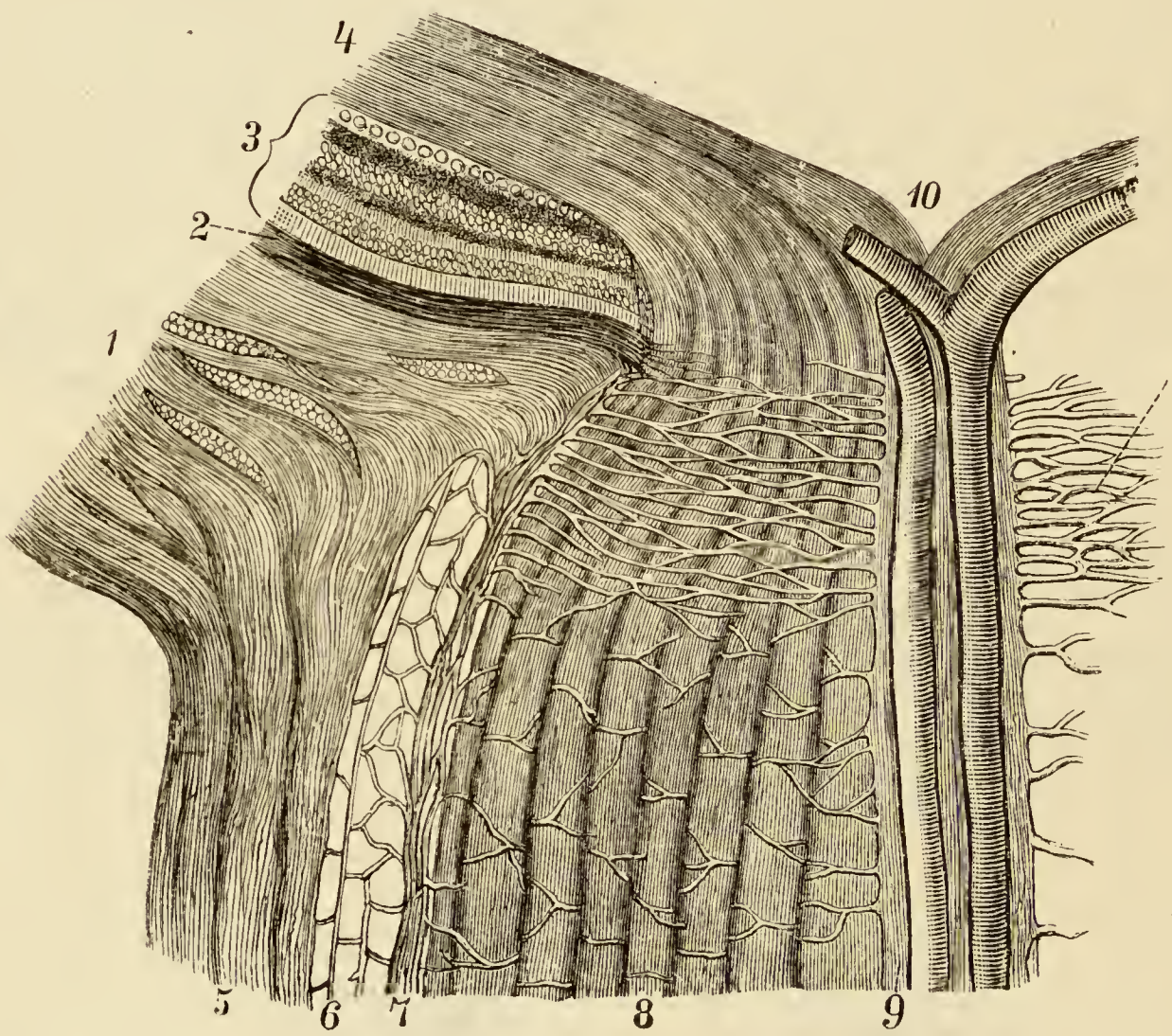

Fig. 643.

Durchschnitt durch die Eintrittstelle des Sehnerven. (Schwalbe.)

1 Sklera; 2 Vasculosa; 3 Schichten der Retina; 4 Ausbreitung der Opticusfasern auf der inneren Oberfläche der Netzhaut; 5 Duralscheide des Sehnerven; 6 dessen Arachnoidalscheide; 7 Pialscheide des Sehnerven; 8 Bündel des N. opticus, von Bindegewebe durchflochten; 9 centraler Bindegewebsstrang mit A. und V. centralis; 10 Exkavation der Papilla optici; 11 Lamina cribrosa sklerae.

b) Die Netzhaut. Retina.

Die Netzhaut erstreckt sich von der Eintrittstelle des Sehnerven bis zum Pupillarrande der Iris und besteht in dieser ganzen Ausdehnung aus zwei dicht aufeinanderliegenden Blättern, dem Aussenblatte und dem Innenblatte, die am Pupillarrande der Iris in einander umbiegen. Das Aussenblatt wird Pigmentblatt, Stratum pigmenti, das Innenblatt Retina genannt. Beide Blätter lassen je zwei grosse Zonen unterscheiden; eine hintere, Pars optica, und eine vordere, Pars cilio-iridica; letztere zerfällt

wieder in zwei Unterzonen: Pars ciliaris und Pars iridica. Von beiden Blättern ist Pars optica mit dem optischen Endapparate ausgestattet; die Pars ciliaris und iridica dagegen überkleiden, gleich einem doppelschichtigen Epithel, das Corpus ciliare und die hintere Fläche der Iris. Die Grenze der Pars optica gegen die Pars cilio-iridica ist eine scharf ausgeprägte kreisförmige oder schwach gezähnelte Linie, Ora serrata.

1. Das Aussenblatt der Retina. Stratum pigmenti.

α) Stratum pigmenti retinae.

Das Stratum pigmenti besteht in seiner Pars optica aus einer einfachen Lage pigmentierter, epithelialer Zellen. An Flächenansichten erscheinen diese Zellen polygonal, bis auf den Kern von Pigmentkörnchen durchsetzt und von ihren Nachbarn durch helle Streifen getrennt. Die meisten Zellen sind schöne sechsseitige Prismen, seltener sind 4—5 oder 7—9seitige. Ihre Grundflächen haben 12—18 μ D. Die grössten Zellen befinden sich am Randgebiete der Pars optica. An Seitenansichten oder Durchschnitten ergiebt es sich, dass die fraglichen Zellen zu der Gruppe der Stäbchenepithelien gehören und eine beträchtliche Höhe besitzen. Der basale, an die Chorioidea grenzende Zellenteil ist pigmentfrei; an der Grenze gegen die folgende Abteilung des Zellkörpers liegt der helle ellipsoidische Kern. Der folgende stark pigmentierte Teil des Zellkörpers läuft in zahlreiche feine pigmentierte Fortsätze (Stäbchen, wimperartige Fäden) aus, welche zwischen die Stäbchen und Zapfen des Innenblattes der Retina bis in die Nähe der Membrana limitans externa eindringen. Die Pigmentkörnchen sind langgestreckt, stabförmig, 1—5 μ lang. Der Farbstoff (Fuscin) ist braun, in Wasser, Alkohol und Äther unlöslich; Licht bleicht denselben bei Gegenwart von Sauerstoff (Kühne, Mays). Die Belichtung vermag selbst Wanderungen des Pigmentes zu verlassen, indem unter dem Einflusse des Lichtes die Pigmentkörner in grosser Zahl längs der Stäbchen vordringen, im Dunkeln hingegen wieder zum Zellkörper zurückkehren. Man hat diesen Vorgang verglichen mit den Körnchenströmungen in den Pseudopodien von Rhizopoden. Von dem Zellkörper ist noch zu erwähnen, dass er sowohl basal als lateral von einer kutikulären Keratinhülle umgeben wird. Die hellen Linien zwischen den aneinander liegenden Zellen rühren von diesen, dem Angegebenen zufolge näpfchen- oder hütchenförmigen Kutikularhüllen her.

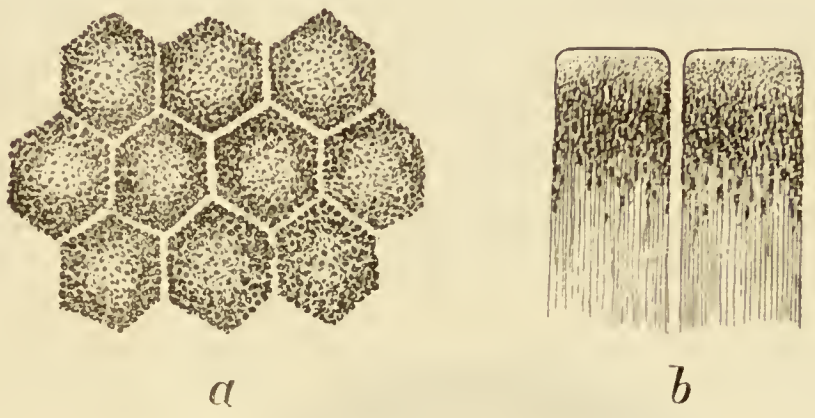

Fig. 644.

Zellen des Pigmentepithels der Netzhaut des Menschen. (M. Schultze.)

a Flächenansicht; *b* Seitenansicht. In letzterer erkennt man die langen wimperförmigen Fortsätze, pigmentlose Kuppe und Hut. Der Kern ist nicht dargestellt.

Das Stratum pigmenti retinae ist von grösster physiologischer Bedeutung. „Der Ort des zur Lichtempfindung führenden Energieumsatzes der Ätherschwingungen des Lichtes ist ausschliesslich an der inneren Grenze der retinalen Pigmentzellen zu suchen.“ (J. Gad, Der Energieumsatz in der Retina; Arch. f. Anat. u. Phys., 1894.)

β) Stratum pigmenti corporis ciliaris.

Das Pigmentepithel der Pars ciliaris retinae ist einfacher gestaltet. Hier sind

die Zellen nicht allein niedriger, sondern auch fortsatzlos; sie sind zu einem pigmentierten Epithel gewöhnlicher Art geworden.

γ) Stratum pigmenti iridis.

An der Pars iridica retinae liegen wesentlich die gleichen Verhältnisse vor, wie an der Pars ciliaris. Die ihr angehörigen Zellen decken in ununterbrochener einfacher Lage die hintere Fläche der Grenzhaut der Iris. Am freien Rande der Iris nehmen die Zellen polygonale Umrisse an und gehen hier in das Innenblatt der Retina über.

Bei Albinos fehlt das Pigment in allen Abteilungen der Retina. Bei Ammocoetes sind Chorioidea und Pigmentepithel an der dorsalen, caudalen und oralen Fläche des Augapfels stark pigmentiert, an der ventralen mit Ausnahme der Pars iridica unpigmentiert. Diese Stufe kehrt in der individuellen Entwickelung sämtlicher Wirbeltiere hinsichtlich des Retinalpigmentes wieder. Beim Huhne und Schafe beginnt die Pigmentierung an der dorsalen Fläche in der Nähe des Äquators und schreitet nach allen Seiten fort. Hinten greift das Pigment eine Strecke weit auf den Augenblastenstiel über, verschwindet jedoch später wieder. Bei der Katze tritt die Pigmentierung sehr spät in den vorderen Teilen des Auges auf und schreitet nach hinten fort. So verhält es sich auch bei dem Menschen (v. Kölliker).

Über das Pigmentepithel der Retina vergl. A. Ucke: Zur Entwickelung des Pigmentepithels der Retina. Petersburg 1891.

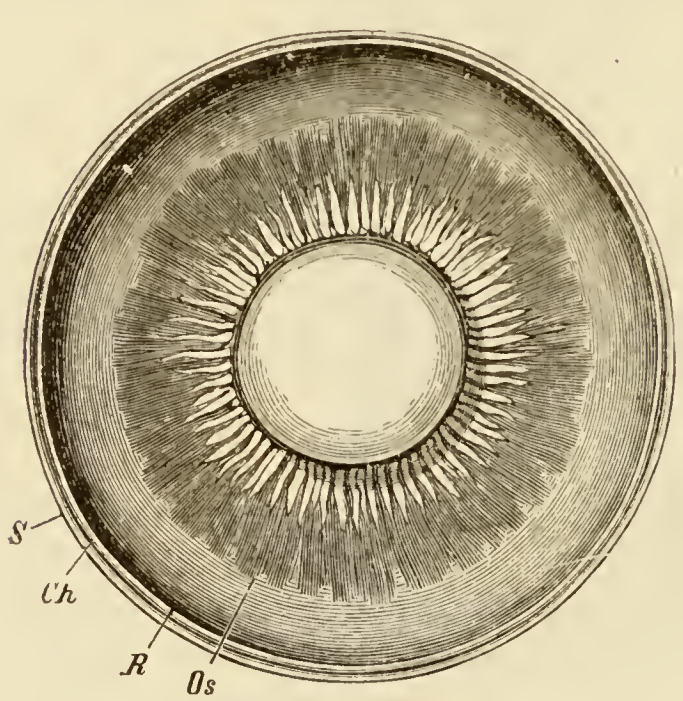

Fig. 645.

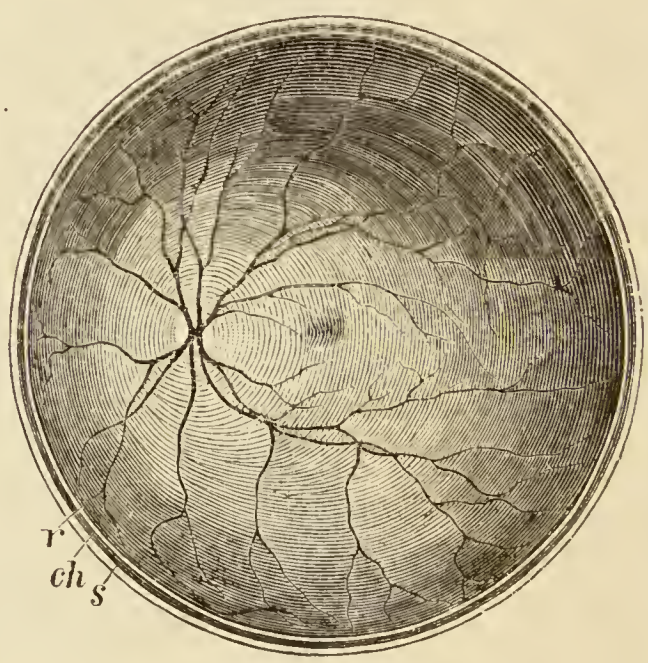

Fig. 646.

Fig. 645. Vorderer Teil des durch einen Äquatorialschnitt halbierten Bulbus, von hinten gesehen.

S Sklera; *Ch* Chorioidea; *R* Retina; *Os* Ora serrata.

Fig. 646. Die hintere Hälfte der Netzhaut des linken Auges von vorn. (Henle.) $^2/_1$.

s Durchschnittsrand der Sklera, *ch* der Chorioidea, *r* der Retina. Im Centrum der letzteren erkennt man die Fovea centralis; der helle Fleck links davon entspricht der Papilla n. optici, von deren Mitte die Gefässe der Netzhaut sich ausbreiten.

2. Das Innenblatt der Retina.

Auch dieses zerfällt in eine Pars optica, ciliaris und iridica. Die beiden letzteren Abteilungen sind sehr einfach, die erste aber sehr verwickelt gestaltet.

α) Pars iridica des Innenblattes.

Die Pars iridica des Innenblattes besteht aus einer einfachen Lage stark

pigmentierter Epithelzellen, welche den Epithelzellen des Aussenblattes unmittelbar aufliegen und mit ihnen zusammenhängen. Die Iris besitzt also, wie das Corpus ciliare, eine aus zwei epithelialen Lagen bestehende hintere oder innere Belegschicht. Die Dicke der hinteren Lage des Irisepithels beträgt 30—35 μ. Die Zellen sind so stark mit Pigment beladen, dass der Kern verdeckt wird, Zellengrenzen kaum wahrgenommen werden und der Anschein eines pigmentösen Syncytium entsteht. Bei Neugeborenen und Albinotischen gelingt indessen der Nachweis von Zellen leicht. Die hintere freie Oberfläche der Iris ist mit einer feinen Kutikula, der bereits erwähnten Membrana limitans iridis, bedeckt.

β) Pars ciliaris des Innenblattes.

Die der Pars ciliaris des Innenblattes angehörigen Epithelzellen sind ebenfalls nur in einfacher Lage vorhanden, dagegen pigmentfrei, feinkörnig und längsgestrichelt. Ihre Höhe beträgt im Gebiete der Processus ciliares gegen 14 μ. Nach der Ora serrata hin nimmt die Höhe dieser Epithelzellen beträchlich zu (40—50 μ). Jenseits der Ora serrata folgt

γ) Die Pars optica des Innenblattes.

Die Pars optica des Innenblattes erstreckt sich von der Eintrittstelle des Sehnerven in den Augapfel bis zur Ora serrata. Im frischen Zustande ist diese zarte Haut durchsichtig und lässt bei der Betrachtung mit freiem Auge am hinteren Rande des Corpus ciliare ihren Übergang in die Pars ciliaris als fein gezackten Rand, Ora serrata, erkennen. Man glaubte früher, dass hier die Retina überhaupt ihr Ende fände; seit geraumer Zeit aber ist bekannt, dass daselbst nur die Pars optica des Innenblattes ihr Ende findet, während die Pars cilio-iridica retinae hier beginnt.

Im Hintergrunde der Hohlfläche der Pars optica des Innenblattes sind zwei Stellen durch Besonderheiten ausgezeichnet. Die eine ist durch den Sehnerveneintritt in die Retina bestimmt und stellt die Papilla nervi optici dar; die andere führt den Namen Macula lutea.

1. Papilla nervi optici.

Die Sehnervenpapilie liegt gegen 4 mm medial vom hinteren Pole des Augapfels und erscheint als kreisförmiger weisser Fleck von 1,5 bis 1,7 mm Durchmesser. Das Mittelfeld der Papille zeigt eine leichte Vertiefung, Excavatio papillae. Aus ihr sieht man die Centralgefässe des Sehnerven auftauchen, um sich in der Netzhaut auszubreiten.

2. Macula lutea.

Der gelbe Fleck der Retina liegt 4 mm temporal von der Sehnervenpapille und zugleich etwas unterhalb der Horizontalebene der letzteren. Er ist durch gelbe Pigmentierung ausgezeichnet; seine Form ist queroval, das Centrum stark verdünnt. Der infolge der Verdünnung eingesunkene vertiefte Teil der Macula lutea heisst Fovea centralis. Die Lage der letzteren entspricht nahezu dem hinteren Augenpole. Die Macula lutea hat einen queren Durchmesser von etwa 2 mm, die Fovea centralis von nur 0,2 bis 0,4 mm. Der Abstand zwischen der Mitte der Papilla n. optici und der Fovea centralis beträgt 3,915 mm (Landolt).

Am frischen Auge und also auch im Augenspiegelbilde des Lebenden erscheint die Macula lutea und die Stelle der Fovea centralis nicht gelb, sondern letztere lässt ihrer Dünne und Durchsichtigkeit wegen die Unterlage durchschimmern: sie erscheint braunrot oder braun. An der abgelösten Retina und im abgestorbenen Auge tritt die gelbe Farbe der Macula lutea deutlich hervor, da die Retina undurchsichtig wird und das unterliegende Gewebe nicht mehr durchscheint.

Die Dicke der Retina nimmt vom Rande der Papille nach der Ora serrata hin langsam ab. An der Papille etwa 0,4 mm dick, misst sie in 8 mm Entfernung von dieser Stelle auf der Nasenseite nur noch 0,2 und sinkt an der Ora serrata auf 0,1 mm herab. An der temporalen Seite wird das Verhältnis abgeändert durch die Macula lutea und Fovea centralis. Die dickste Stelle der Macula lutea kann bis 0,49 mm messen, während der Grund der Fovea centralis auf 0,1 bis 0,08 mm herabsinkt.

Die dem Lichte einige Zeit ausgesetzte frische Netzhaut erscheint farblos; die durch Abhaltung des Lichtes nicht gebleichte Netzhaut ist dagegen purpurfarben. Das Verschwinden des Rot ist nicht eine Folge des Absterbens, sondern der Lichtwirkung (Kühne). Der Farbstoff, Sehpurpur, Rhodopsin, haftet an den Aussengliedern der Stäbchen der Netzhaut; er fehlt der Macula lutea und Fovea centralis, sowie einer 3—4 mm breiten Randzone der Ora serrata. Unter der Wirkung des Lichtes geht die Farbe meist durch rot, orange, gelb und chamois zur Farblosigkeit über. Ist die Netzhaut abgeblasst, so erfolgt im Dunkeln rasch eine Wiederherstellung des Sehrot (beim Frosche nach 1—2 Stunden, beim Kaninchen nach $^1/_2$ Stunde). Die Wiederherstellung tritt auch am ausgeschnittenen Auge ein. Die den Farbstoff liefernde Schicht ist das Aussenblatt der Netzhaut, das bereits betrachtete Pigment-Epithel. Wird das Pigment-Epithel entfernt, so bleibt die Regeneration aus.

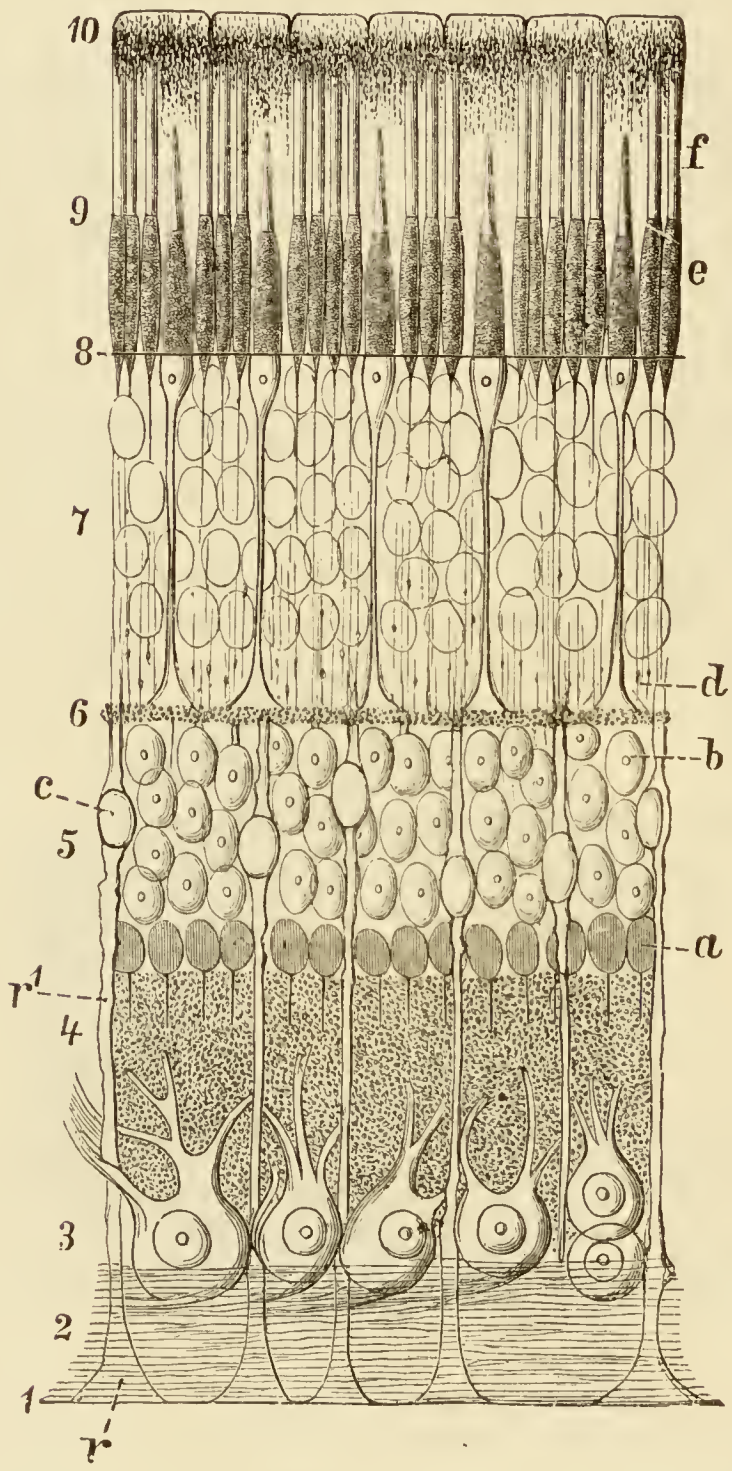

Fig. 647.

Durchschnitt durch die Netzhaut des Menschen. Schematisch, mit Benutzung einer Abbildung M. Schultzes.

1 Membrana limitans interna; 2 Nervenfaserschicht; 3 Ganglienzellenschicht (Ganglion nervi optici); 4 innere retikuläre Schicht; 5 Körnerschicht (innere Körnerschicht); *a* Spongioblasten; *b* Zellen des Ganglion retinae; *c* Kerne der Müllerschen Radialfasern; 6 äussere retikuläre oder subepitheliale Schicht; 7—9 Schicht der Sehzellen; 7 ihre Kerne (äussere Körner); 8 Membrana limitans externa; 9 Stäbchen und Zapfen; *d* kernfreie Zone der äusseren Körnerschicht, von Henle als äussere Faserschicht bezeichnet; *e* Innenglieder; *f* Aussenglieder der Stäbchen; 10 Pigmentepithel; *r* Kegel der Müllerschen Stütz- oder Radial-Fasern; *r'* Müllersche Fasern.

Schichten. Von der Papilla nervi optici bis zur Ora serrata ist das Innenblatt der Retina aus mehreren Schichten zusammengesetzt, welche am besten an feinen Durchschnitten erkannt werden. Geht man bei ihrer Betrachtung von aussen nach innen vor, so folgt auf das bereits bekannt gewordene Stratum pigmenti die Schicht der Stäbchen und Zapfen. Eine der Oberfläche parallele feine Haut, welche auf dem Querschnitte als scharfe Linie erscheint, Membrana limitans externa, scheidet die Stäbchen und Zapfen von der sogenannten äusseren Körnerschicht. Letztere ist aber nichts anderes als der kerntragende Abschnitt der Stäbchen- und Zapfenlage; diese beiden und die Körnerschicht bilden folglich zusammen ein Ganzes, die Schicht der Sehzellen (W. Müller). Stäbchen und Zapfen sind hierin die kernlosen, die äusseren Körner die kerntragenden Teile des Neuro-Epithels, welches aus den Sehzellen besteht.

Diesem epithelialen, äusseren Hauptteile des Innenblattes der Netzhaut folgt der innere Hauptteil derselben

zunächst mit der äusseren retikulären Schicht. Einwärts von letzterer hat die bedeutend dickere innere Körnerschicht, darauf die innere retikuläre Schicht ihren Platz. An sie schliesst sich die an den meisten Stellen der Netzhaut einfache Lage grosser multipolarer Nervenzellen, die Ganglienzellenschicht, an. Endlich folgt die Schicht der blassen Sehnervenfasern, welche von der Papille bis zur Ora serrata sich allmählich verdünnt. Nach dem Glaskörper zu ist die Netzhaut begrenzt durch eine besondere Grenzhaut, Membrana limitans interna. Der zweite Hauptteil der Schichten wird gegen-

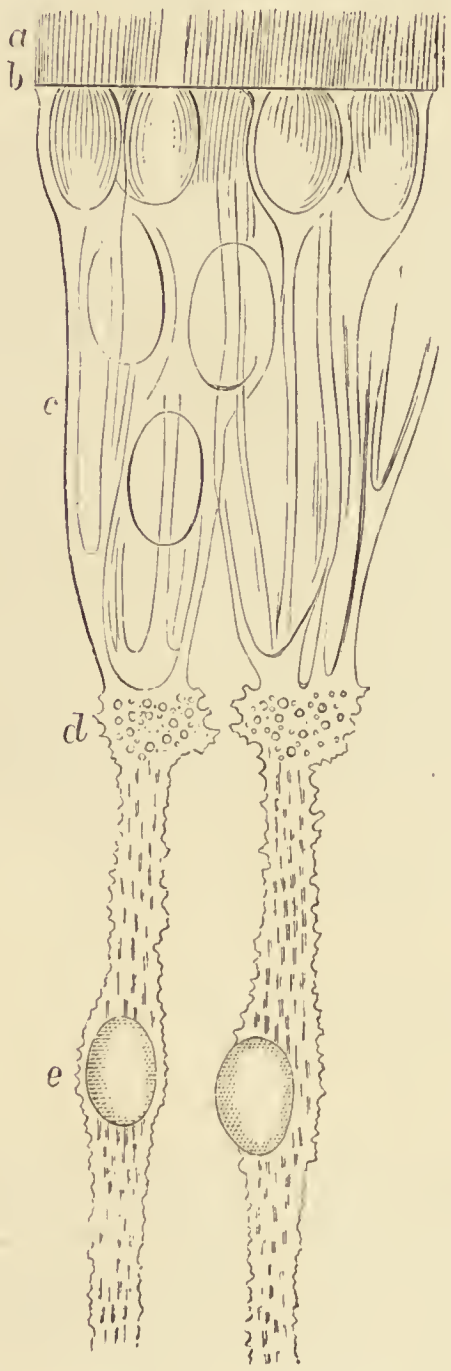

Fig. 648.

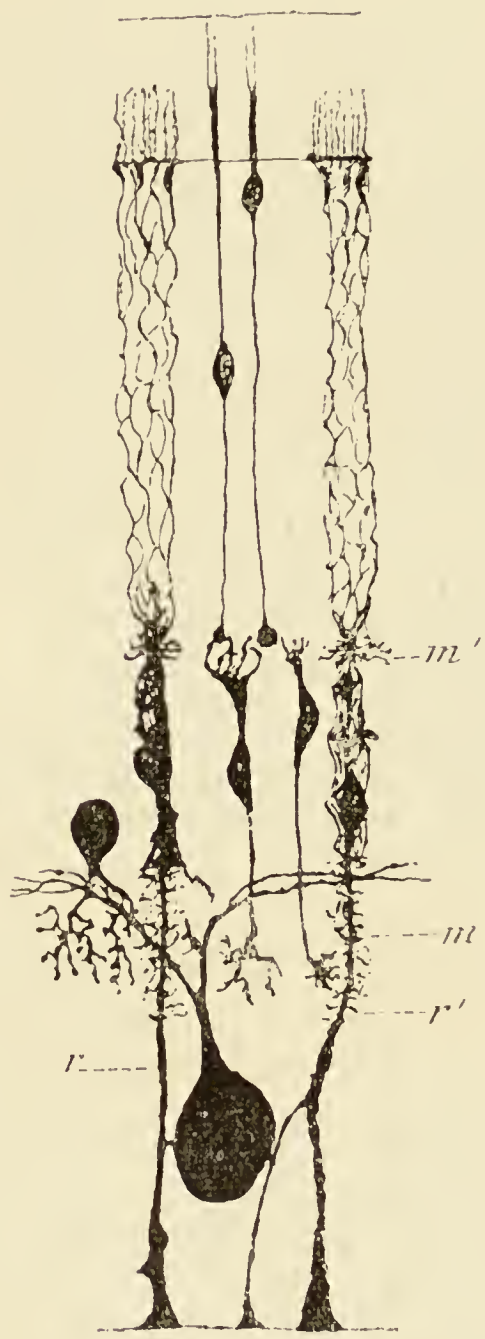

Fig. 649.

Fig. 648. Äusserer Teil zweier Radialfasern der menschlichen Retina. (M. Schultze.) $^{1000}/_{1}$.

a Faserkörbe (Nadeln) um die Basen der Stäbchen und Zapfen; *b* Membrana limitans externa: *c* Fachwerk der Faserausstrahlungen im Gebiete der äusseren Körnerschicht; *d* äussere retikuläre Schicht, in welcher der Durchtritt der Radiärfasern nicht zu erkennen ist (es scheint vielmehr fälschlich eine Verschmelzung mit deren Substanz stattzufinden); *e* Kerne der Radialfasern.

Fig. 649. Neuroglia der Netzhaut. (G. Retzius 1894.)

Teil eines Vertikalschnittes der Netzhaut einer 1 Monat alten Katze. *r*, *r'* Müllersche Stützfasern; *m* innere retikuläre und *m'* äussere retikuläre Schicht. Es sind auch eine Ganglienzelle, amakrine Zellen und Stäbchenelemente dargestellt.

über dem Neuroepithel auch Cerebralschicht der Retina genannt. Es ist aus der Entwickelungsgeschichte klar, dass das Neuroepithel dem Ependym der Gehirnkammern entspricht, die übrigen Schichten aber der grauen und weissen Substanz. Die weisse Substanz hat in der Konkavität der Schale ihren Platz. Die Gefässe der Retina verbreiten sich nur in der inneren Hauptschicht, dringen dagegen nicht in die äussere Hauptschicht und in das Neuroepithel vor.

Eigentümlich gestaltet sich das in ansehnlicher Menge vorhandene Stützgewebe der Netzhaut. Es ist der gleichen Abkunft wie die Sehzellen und Nervenzellen derselben, hat sich aber nach einer anderen Richtung hin entwickelt und stellt die Neuroglia der Retina dar. Unter den verschiedenen Teilen dieser Stützsubstanz zeichnen sich starre Fasern aus, welche in radiärer Richtung den ganzen inneren Hauptteil der Netzhaut durchsetzen und mit ihren letzten Ausläufern weit in den äusseren Hauptteil vordringen. Es sind dies die Radialfasern oder Stützfasern, Müllerschen Fasern. Sie beginnen an der inneren Oberfläche der Netzhaut je mit einer kegelförmigen Anschwellung, dem Radialfaserkegel. Die Basen dieser Kegel entsprechen der erwähnten Membrana limitans interna und stellen ihn dadurch her, dass die basalen Flächen sich zu einem Mosaik dicht aneinanderschliessen. Letztere sind randwärts durch kutikulare Säume verdickt und vom Glaskörper abgegrenzt. Die Säulen der Kegel ziehen durch die Nervenfaser-, Ganglienzellen- und innere retikuläre Schicht, entsenden im Gebiete der inneren Körner nach verschiedenen Richtungen zarte faserige und plattenförmige Fortsätze und lösen sich in der äusseren Körnerschicht in feine Fasern und Streifen auf, um sich mit der siebförmig durchlöcherten Membrana limitans externa, gleichfalls einem Erzeugnis der Säulen, zu verbinden. Letztere selbst entsendet an ihrer Aussenfläche wieder zahlreiche feine Fortsätze zwischen die Basen der Stäbchen und Zapfen, sogenannte Faserkörbe. In der inneren Körnerschicht trägt jede Radialfaser, die also die Bedeutung einer Neurogliazelle besitzt, einen Kern. Die Radialfasern sind in den peripheren Teilen der Netzhaut dichter gedrängt als in den centralen; in der Macula lutea nehmen sie rudimentäre Formen an.

Nachdem so ein Überblick über die Zusammensetzung des inneren Blattes der Retina gewonnen worden ist, handelt es sich darum, die Eigentümlichkeiten der einzelnen Schichten genauer kennen zu lernen. Da in der Macula lutea ansehnliche Bauverschiedenheiten vorliegen, ist das grosse perimakuläre und kleine makuläre Gebiet des Innenblattes gesondert zu betrachten.

a) Das perimakuläre Gebiet des Innenblattes.

1. Die Nervenfaserschicht.

Sie besteht aus Bündeln von Achsencylindern, welche durch Gliazellen zusammengehalten werden. Die einzelnen Bündel gehen reichliche geflechtartige Verbindungen untereinander ein. Nasal von der Papille ist die Ausstrahlung des Geflechtes eine rein radiäre (meridianartige). In der temporalen Hälfte bedingt die Macula lutea eine Störung. Die in den Raum zwischen Papille und Macula ziehenden Bündel, die Maculabündel, sind sehr fein und ziehen teilweise in gerader Richtung lateralwärts. Die oben und unten sich anschliessenden Bündel haben zuerst radiären Verlauf, ändern diesen aber bald so, dass die oberen nach unten, die unteren nach oben ziehen. Die den Maculabündeln benachbarten vereinigen sich dabei bogenförmig, unter reicher Plexusbildung; die übrigen biegen allmählich wieder in radiäre Richtung um (v. Michel). Ein kleines Dreieck, 4 mm lateral von der Fovea gelegen, Trigonum paramaculare, ist ein Ausdruck der drei sich begegnenden Faserrichtungen. In der Fovea centralis fehlt die Nervenfaserlage fast gänzlich, ebenso an der Ora serrata, nachdem die Bündel auf ihrem Wege zu ihr immer feiner geworden sind.

Nach Gudden würde das im Chiasma ungekreuzte Bündel des N. opticus beim Hunde zunächst an die mediale Seite des Opticus gelangen, beim Kaninchen dagegen in seiner lateralen Lage verharren. Nach Ganser verläuft das ungekreuzte Bündel (bei der Katze) durchaus lateral und verbreitet sich in den temporalen zwei Dritteln der Netzhaut. Die Macula lutea scheint teilweise vom gekreuzten und teilweise vom ungekreuzten Bündel versorgt zu werden (Vossius).

Grosskopf, W., Die Markstreifen in der Netzhaut des Kaninchens und des Hasen. Anat. Hefte IV, 1892.

2. Die Ganglienzellenschicht.

Sie ist im grössten Teile der Retina einschichtig, in der Nähe der Macula lutea zweischichtig; innerhalb der Macula sind 8—10 Schichten vorhanden, welche am Abhange der Fovea centralis nach und nach sich verringern und im Fundus foveae ganz fehlen. Die wallartige Anhäufung um die Fovea hängt zusammen mit der Verminderung im Grunde derselben. In den peripheren Teilen der Netz-

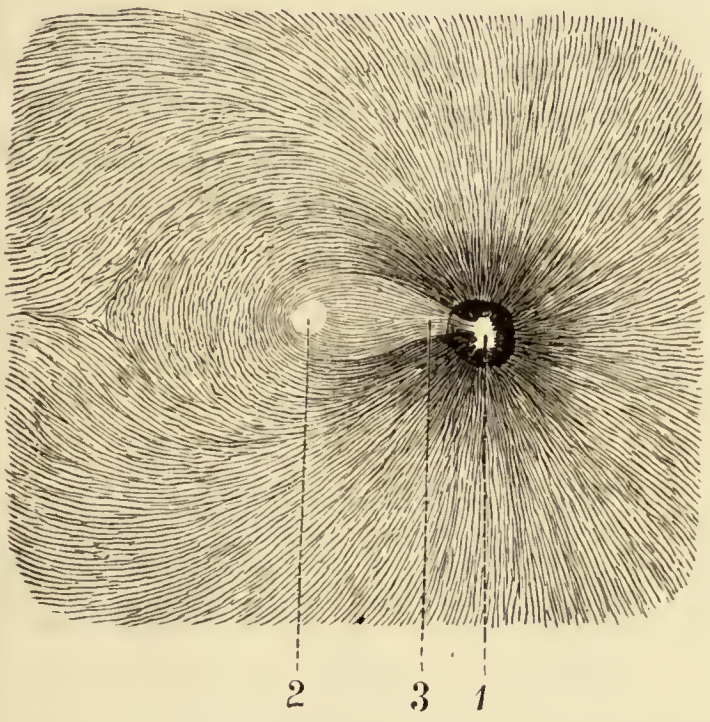

Fig. 650.

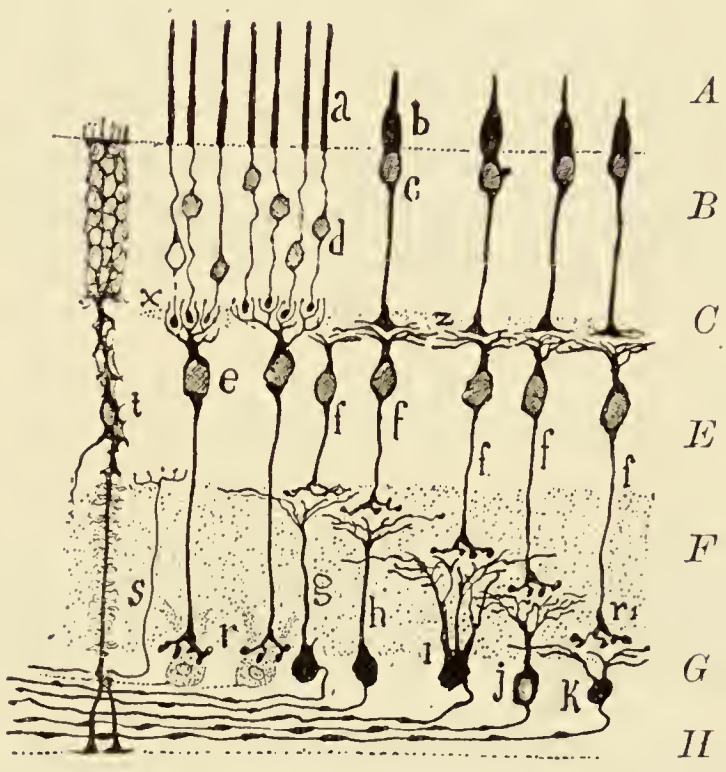

Fig. 651.

Fig. 650. Ausstrahlung der Sehnervenfasern auf der inneren Oberfläche der Retina. Flächenansicht. (v. Michel.)

1 Papilla optici; 2 Fovea centralis; 3 Macula-Bündel.

Fig. 651. Querschnitt durch die Retina eines Säugetieres. (Ramón y Cajal.)

A Stäbchen und Zapfen; *B* Körper der Sehzellen (äussere Körnerschicht); *C* äussere plexiforme Schicht; *E* bipolare Zellen (innere Körnerschicht); *F* innere plexiforme Schicht; *G* Ganglienzellenschicht; *H* Opticusfasern. *a* Stäbchen; *b* Zapfen; *e* bipolare Stäbchenzellen; *f* bipolare Zapfenzellen; *r* untere Verzweigung der bipolaren Stäbchenzellen; r_1 untere Verzweigung der bipolaren Zapfenzellen; *g*, *h*, *i*, *j*, *k* Ganglienzellen in verschiedenen Schichten der inneren plexiformen Zone sich verzweigend; *x* Contact zwischen den Stäbchen und den bipolaren Stäbchenzellen; *z* Contact zwischen den Zapfen und den bipolaren Zapfenzellen; *f* Müllersche oder epitheliale Zelle; *s* centrifugale Nervenfaser.

haut rücken die Zellen weiter auseinander und werden in der Gegend der Ora serrata nur vereinzelt gefunden. Die Zellen sind multipolar, von 10 – 30 μ Durchmesser; sie entsenden ihren Neuriten in die Nervenfaserschicht, einen oder mehrere Dendriten in die innere retikuläre Schicht. Die terminale Ausbreitung der Dendriten ist eine sehr verschiedenartige und wie Untersuchungen an Tieren gezeigt haben, gesetzlich in der Weise geregelt, dass der Fibrillenbusch verschiedener Zellen verschiedene Höhen der inneren retikulären Schicht erreicht. Dadurch erfahren die Nervenzellen eine bestimmte Gruppierung. Manche Zellen entwickeln zwei Fibrillenbüsche für zwei verschiedene Etagen; einzelne ramificieren sich durch sämtliche Etagen der inneren retikulären Schicht. In der Macula lutea sind die Nervenzellen mehr spindelförmig, dem Neuriten steht nur ein Dendrit gegenüber.

3. Die innere retikuläre Schicht.

Bei schwächeren Vergrösserungen feinkörnig erscheinend und darum auch

innere granulierte und molekuläre Schicht genannt, zeigt sie sich nach Behandlung mit geeigneten Methoden vor allem zusammengesetzt aus einer ausserordentlich reichen Verästelung von Dendriten und Neuriten verschiedenartiger Nervenzellen. Hierzu gesellt sich ein feines Gerüste aus Keratin (Kühne, Kuhnt). Ihr selbst zugehörige Nervenzellen sind selten; doch finden sich in ihr zerstreut wirkliche Nervenzellen mit vorwiegend horizontaler Verästelung. Im grössten Teile der Retina 40 μ dick, misst sie an der Ora serrata 30—35 μ.

Was das Horngerüste betrifft, so sind die Meinungen hierüber geteilt. Merkwürdigerweise nämlich dringen auch von der äusseren Grenze der inneren retikulären Schicht Fibrillenbüsche bis zu denselben Etagen vor, welche von innen her die Fibrillenbüsche der Ganglienzellenschicht erreichten.

So treffen sich zwei Fibrillenbüsche von entgegengesetzten Richtungen in den einzelnen Etagen der inneren retikulären Schicht, wie zwei von verschiedenen Seiten aufeinanderstossende Baumkronen. Nach Ramón y Cajal, der dies Verhältnis entdeckte, rühren auch die äusseren Fibrillenbüsche von Nervenzellen her und sind selbst nervöser Natur. Allein es spricht Manches dafür, dass diese äusseren Fibrillenbüsche und die zugehörigen Zellkörper der Neuroglia angehören. Mit gutem Grunde sind schon vor Decennien von Max Schultze

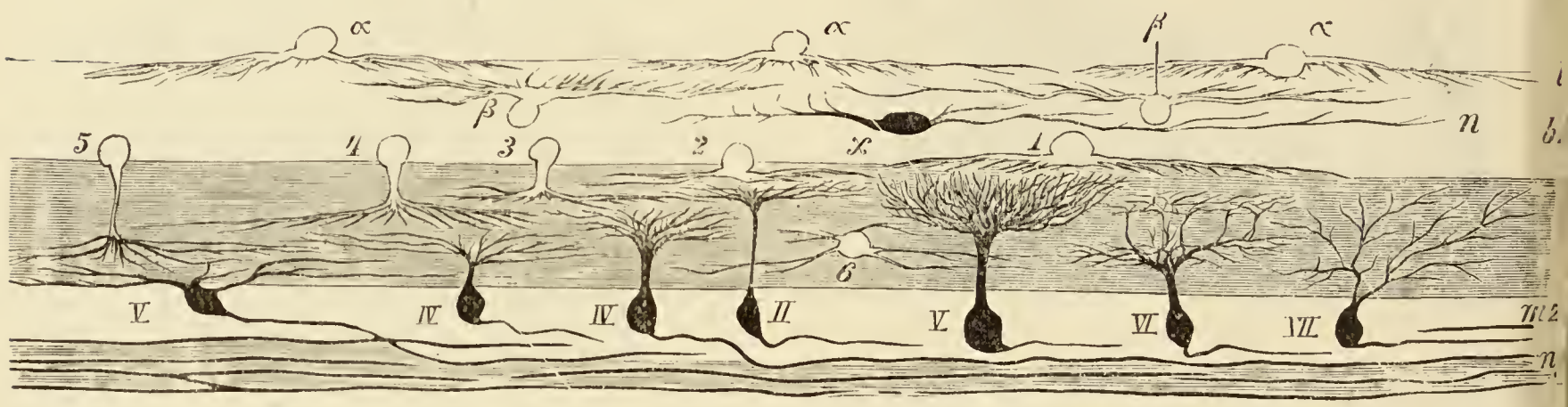

Fig. 652.

Innere Hauptschicht der Retina, mit Weglassung der Bipolarzellen.

e Reticularis externa; *bz* Gegend der Bipolarzellenschicht; *s* Schicht der Spongioblasten mit ihren in verschiedenen Etagen der Reticularis interna gelegenen Verzweigung; *i* Reticularis interna; *mz* Multipolarzellenschicht: *nf* Nervenfaserschicht; α, α, α äussere Horizontalzellen; β innere Horizontalzellen der Reticularis externa, beide von zweifelhafter nervöser Natur; *x* Horizontale Nervenzelle mit dem Neuriten *n*.

1—5 Spongioblasten mit ihrer in verschiedenen Etagen der Reticularis interna gelegenen Verzweigung; 6 verästelte Horizontalzelle im Inneren der Reticularis interna; I—V Multipolarzellen des Ganglion n. optici mit der in verschiedenen Etagen der Reticularis interna gelegenen Dendriten-Verzweigung und dem in die Nervenfaserschicht ziehenden Neuriten; VI eine Multipolarzelle mit zweifacher Etagenverzweigung; VII Multipolarzelle mit einer durch alle Etagen greifenden Verästelung.

letztere Zellkörper als etwas Besonderes, nicht den nervösen Teilen der Retina Angehöriges betrachtet und die ganze Zellschicht die Schicht der Spongioblasten genannt worden; freilich mit der irrigen Annahme, die ganze innere retikuläre Schicht werde von ihnen ausgeschieden. Nach unserer Ansicht verdienen jene Zellen in der That diesen Namen; sie und ihre Fibrillenbüsche gehören der Neuroglia an und sind dazu bestimmt, die Etagenaufreihung der Fibrillenbüsche der Ganglienzellenschicht bewirken und sichern zu helfen; sie würden in dieser Hinsicht als Ordnerzellen, Widerlagerzellen sich geltend machen.

Schon durch die dichte Lagerung der verschiedenen Fibrillenbüsche wird der Raum der inneren retikulären Schicht fast ganz absorbiert. Hierzu kommen noch Endbäumchen anderer Art (s. 4.), durchziehende Fasern, Blutgefässe. Es bedarf nur noch einer geringen Menge von Serum, um die minimalen Lücken zu füllen.

4. Die innere Körnerschicht.

Sie besteht vor allem aus bipolaren Nervenzellen, deren Gesamtheit auch Ganglion retinae genannt wird, während die bei 2. betrachtete Ganglien-

zellenschicht den Namen Ganglion nervi optici führt. Jene bipolaren Nervenzellen liegen in mehreren Schichten, die tiefste Lage macht die Spongioblastenschicht von Max Schultze aus. Die Zellen dieser letzteren Lage nehmen Farbstoffe begieriger auf und entsenden nur einen Fortsatz; dieser zieht in die innere retikuläre Schicht, wie bereits bei 3. erwähnt, und entwickelt in derselben einen Fibrillenbusch.

Die übrigen Zellen, Bipolarzellen genannt, senden von entgegengesetzten Polen je einen Fortsatz aus, von welchen der äussere, einem Dendriten entsprechende, seinen terminalen Fibrillenbusch in der folgenden Schicht, der Zwischenkörnerschicht, entwickelt, während der innere, einem Neuriten entsprechende Fortsatz in die innere retikuläre Schicht eindringt und wiederum die merkwürdige Erscheinung zeigt, sein Endbäumchen in wechselnden Etagen der inneren retikulären Schicht zu entwickeln und dadurch mit dem Zellkörper oder der Dendritenverästelung der Zellen der Ganglienzellenschicht in Berührung zu treten (Ramón).

Der Zellkörper aller dieser bipolaren Nervenzellen ist sehr gering entwickelt; der kerntragende Teil wird durch den Kern daher stark aufgetrieben.

Die innere Körnerschicht enthält ferner noch durchtretende Achsencylinder und Endbäumchen von centralen Fernzellen.

In der inneren Körnerschicht liegen auch die kerntragenden Teile der Müllerschen Stützfasern.

5. Die äussere retikuläre Schicht, Zwischenkörnerschicht.

Sie bildet eine schmale Lage scheinbar granulierter Substanz, besteht indessen, ähnlich der Schicht 3, vor allem aus den überaus reichen Verzweigungen von Nervenzellen und vielleicht auch von Neurogliazellen. Was erstere betrifft, so finden hier die zahllosen äusseren Endbäumchen der Bipolarzellen von Schicht 4 ihre Lagerstätte; ferner die inneren Enden der Elemente der Neuroepithelschicht. Drittens enthält die Schicht Endbäumchen centraler Fernzellen. Endlich haben in ihr zahlreiche eigene Zellen mit ausgedehnten horizontalen Endausbreitungen ihren Platz, in der Weise, dass äussere und innere horizontale Fibrillenbüsche unterschieden werden können.

Neuesten Darstellungen gemäss würden alle diese Zellen nervöser Art sein. Diese Annahme scheint uns jedoch nicht genügend gestützt, so dass wir bis auf Weiteres die ältere Annahme vorziehen, nach welcher alle diese Zellen der Neuroglia angehören. Wenn irgend eine Schicht der Retina stärkerer Befestigung bedarf, so ist es gerade diese. Denn in ihr berühren sich die beiden Hauptschichten der Retina.

6. Schicht der Sehzellen.

Die Kerne der Sehzellen bilden eine zusammenhängende Lage, die äussere Körnerschicht, welche durch die Membrana limitans externa von der kernfreien Zone getrennt wird. Letztere enthält die zu stäbchen- und zapfenförmigen Gebilden umgewandelten Aussenteile der Sehzellen.

Stäbchen und Zapfen machen die Aussenteile der Sehzellen aus. Erstere sind in überwiegender Anzahl vorhanden und haben eine grössere Länge als die Zapfen. Im Ganzen also wird durch diese Anordnung zunächst eine in zwei verschiedenen Höhen liegende Ausbreitung von Endapparaten hervorgebracht.

a) Die Stäbchen-Sehzellen, Lichtzellen.

Jede Stäbchen-Sehzelle besteht aus einem Stäbchen, einer Stäbchenfaser und einem Stäbchenkorn.

Die Stäbchen der menschlichen Netzhaut sind cylindrische Gebilde von etwa 60 μ Länge, 2 μ Dicke und bestehen aus einem Aussengliede und einem Innengliede.

Das Aussenglied ist cylindrisch, stark glänzend, doppeltbrechend, in Karmin nicht färbbar. Das Innenglied ist feinkörnig, färbt sich in Karmin, ist einfach lichtbrechend und leicht spindelförmig. Das Aussenglied entspricht einem Kutikulargebilde, das Innenglied dem peripheren protoplasmatischen Teile einer Epithelzelle. Die Basis des Aussengliedes erscheint geradlinig abgeschnitten, das periphere Ende dagegen kuppelförmig gewölbt oder treppenförmig abgestuft. Mit starker Vergrösserung lässt sich eine etwas spiralig gedrehte Längsstreifung erkennen, vielleicht der Ausdruck der Anlagerung der Fortsätze der Pigment-Epithelien. Wichtiger ist eine feine Querstreifung. Sie ist der Ausdruck einer Zusammensetzung des Aussengliedes aus einer grossen Anzahl übereinander geschichteter kreisförmiger Plättchen von 0,6 μ Höhe, welche durch ein Bindemittel zusammengehalten werden. Die Aussenglieder der Stäbchen besitzen ferner eine zarte strukturlose Hülle aus Neurokeratin.

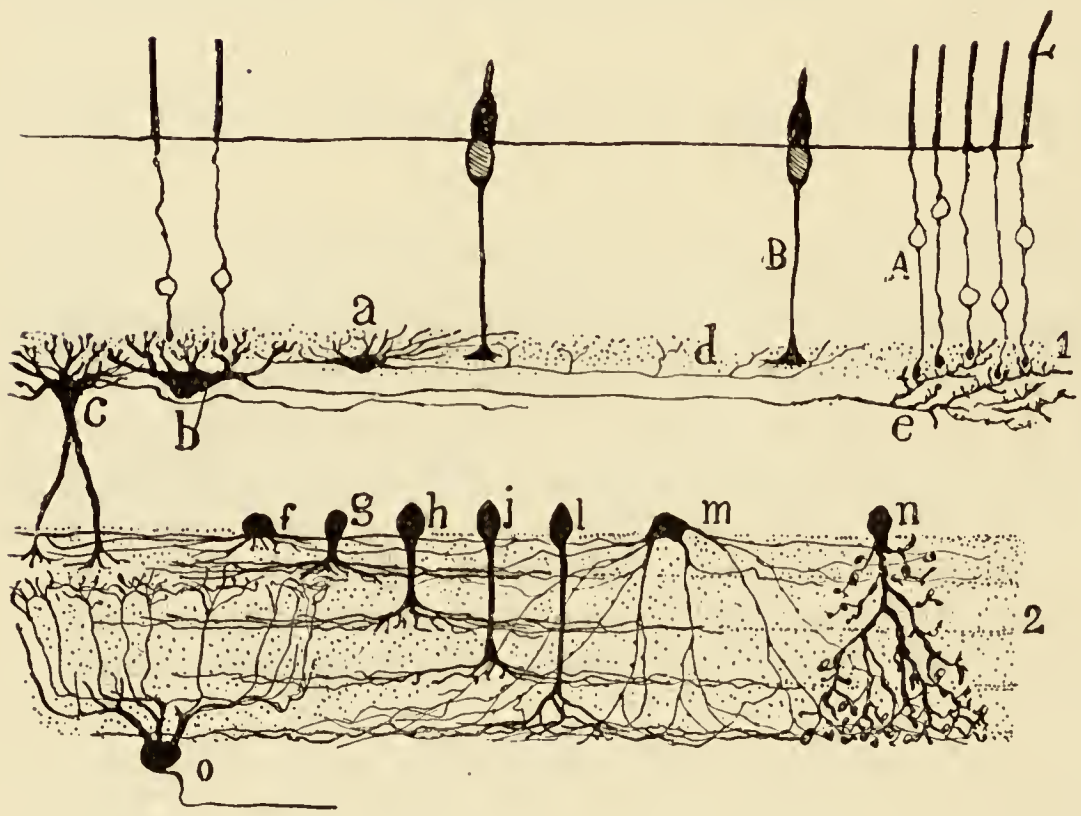

Fig. 653.

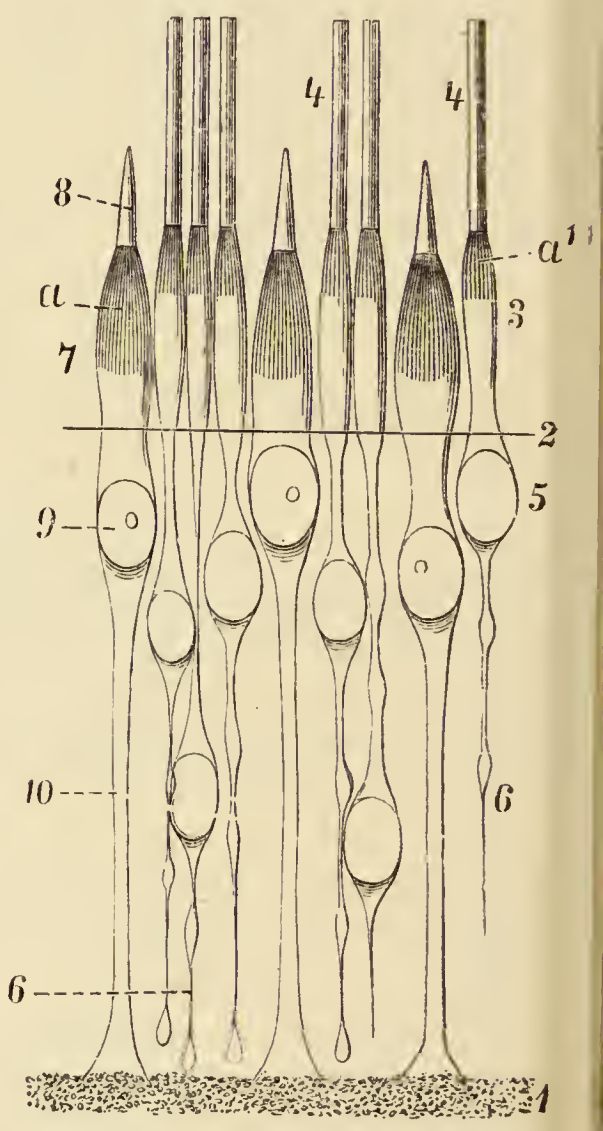

Fig. 654.

Fig. 653. Senkrechter Schnitt durch die Retina eines Säugetieres. (Ramón y Cajal.)

A äussere Körner oder Körper der Stäbchen; *B* Körper der Zapfen.

a äussere oder kleine Horizontalzelle; *b* innere oder grosse Horizontalzelle; *c* innere Horizontalzelle mit absteigenden Protoplasmaästen; *e* abgeplattete Verzweigung einer dieser grossen Zellen; *f*, *g*, *h*, *j*, *l* Spongioblasten, die sich in verschiedenen Schichten der inneren plexiformen Zone verzweigen; *m*, *n* diffuse Spongioblasten; *o* Ganglienzelle, die sich in der zweiten Schicht verästelt. 1 äussere plexiforme Schicht; 2 innere plexiforme Schicht.

Fig. 654. Äussere retikuläre und Sehzellenschicht der menschlichen Netzhaut. Schematisch. (M. Schultze.) $^{800}/_{1}$.

1 äussere retikuläre Schicht; 2 Membrana limitans externa; 3 Innenglieder, 4 Aussenglieder der Stäbchen; *a'* Stäbchen-Ellipsoid mit faseriger Textur; 5 Stäbchenkorn (kernhaltige Anschwellung der Stäbchen-Sehzelle); 6 Stäbchenfaser; 3—6 Stäbchen-Sehzelle; 7 Zapfen-Innenglied; 8 Aussenglied des Zapfens; *a* Ellipsoid desselben; 9 Zapfenkorn (kernhaltige Anschwellung der Zapfen-Sehzelle); 10 Zapfenfaser; 7—10 Zapfen-Sehzelle.

Die von ihr eingeschlossene Substanz färbt sich in Osmiumsäure grünschwarz oder grünbraun, während das Nervenmark braunschwarz gefärbt wird. Kühne nannte daher jene Substanz Myeloid. An den Stäbchen-Aussengliedern haftet ferner der Sehpurpur (S. 720); er fehlt daher an jenen Stellen, welche nur Zapfen besitzen, der Fovea centralis. Die Innensubstanz des Aussengliedes ist weicher als die Rindensubstanz; dieser Umstand bedingt den Anschein eines axialen Fadens, des sogenannten Ritterschen Fadens. Die Zusammensetzung des Aussen-

gliedes aus Scheibchen ist zwar zunächst der Ausdruck einer schichtenweisen kutikularen Auflagerung; aber ihre Bedeutung beruht darauf, dass die vorhandene Schichtung den auftreffenden Lichtstrahlen einen grösseren Widerstand entgegenstellt. Würde ein Lichtstrahl am Endpunkte überhaupt keinen Widerstand finden, sondern unverändert durchtreten, so wäre er ohne Wirkung; der ihm entgegengesetzte Widerstand erst bedingt die Möglichkeit einer Funktion (Rauber).

Die Innenglieder der Stäbchen sind häufig längsgestreift; dies wird bedingt durch die Anlegung der Faserkörbe der Limitans externa. Im äusseren Teile des Innengliedes befindet sich ein linsenförmiges Gebilde, welches eine faserige Struktur besitzt; man nennt es den Fadenapparat oder das Stäbchen-Ellipsoid. Es ist bei den meisten Wirbeltieren nachgewiesen.

Die Stäbchenfasern haben Neigung zur Varikositätenbildung und sitzen der Zwischenkörnerschicht mit einer kleinen keulenförmigen Anschwellung auf, die nur wenig in sie hineinragt. An irgend einer Stelle ihres Verlaufes wird die Stäbchenfaser durch ein Stäbchenkorn unterbrochen. Bald liegt das Korn in der Nähe der Limitans externa, bald näher der äusseren retikulären Schicht. Das Stäbchenkorn besteht fast ganz aus einem ellipsoiden Kerne von 6—7 μ Länge und querer Bänderung (Henle). Die Pole sind immer von einer dunkeln tingibeln Substanz eingenommen, die hellen Bänder können einfach oder mehrfach, auch gebogen sein.

Das Innenglied des Stäbchens wird von der Stäbchenfaser durch die Limitans externa nicht etwa getrennt, sondern letztere besitzt so viele Löcher, als Stäbchen und Zapfen vorhanden sind; durch diese treten beide Abschnitte der Zelle je miteinander in Verbindung.

β) Die Zapfen-Sehzellen, Farbenzellen.

Sie zerfallen in die Zapfen, Zapfenfasern und Zapfenkörner.

Die Zapfen besitzen ein stark lichtbrechendes Aussenglied (Zapfenstäbchen) und ein blasses weiches Innenglied (Zapfenkörper). Das Aussenglied ist kegelförmig, kürzer als das der Stäbchen und ohne Sehpurpur. Die Innenglieder sind 6—7 μ dick, bauchig aufgetrieben und reichen nicht so weit nach aussen als die Innenglieder der Stäbchen. Sie enthalten im peripheren Teile das Zapfen-Ellipsoid, welches beim Menschen ähnlich dem Fadenapparate der Stäbchen beschaffen ist und den grösseren Teil des Zapfenkörpers ausfüllt. Das Aussenglied der Zapfen besteht aus quer übereinander liegenden Scheibchen und ist von einer Keratinhülle umgeben. Dem Menschen und den meisten Säugetieren fehlen dagegen die bei den übrigen Wirbeltieren weit verbreiteten farblosen oder farbigen Kugeln im Innengliede der Zapfen. So kommen besonders bei den Vögeln und Reptilien neben farblosen Kugeln rubinrote, orangefarbene, gelbe, gelbbraune, grüne, blassblaue vor; sie füllen die Spitze des Innengliedes vollständig aus.

Bei den Fröschen sind die Zapfen auffallend klein, sehr gross bei den Fischen, schlank und stäbchenähnlich bei Reptilien und Vögeln. Bei Reptilien und Vögeln überwiegen die Zapfen an Zahl. Beim Menschen liegen im grösseren Teile der Netzhaut je drei bis vier Stäbchen in der Verbindungslinie zwischen den zwei nächsten Zapfen. In der Nähe der Macula lutea aber rücken die Zapfen näher zusammen, so dass je ein Zapfen von einem einfachen Kreise von Stäbchen umgeben wird. In der Macula lutea selbst sind nur Zapfen vorhanden. Die Gesamtzahl der Zapfen beträgt in der menschlichen Retina etwa 3360000 und übertrifft die Zahl der Sehnervenfasern weit; die Zahl der Stäbchen ist auf 75 Millionen veranschlagt worden.

Die Zapfenkörner liegen überall, mit Ausnahme der Macula lutea, der Membrana limitans externa dicht an, welche hier je durchlocht ist. Der Kern des Kornes ist gross und ellipsoid, ohne Bänder, mit einem Kernkörperchen versehen. Die vom Korne ausgehende Zapfenfaser ist verhältnismässig breit, längsstreifig, läuft radiär nach innen und setzt sich mit einem kegelförmigen ramifizierten Aufsatzstücke in der Zwischenkörnerschicht fest.

Zapfenkörner und Stäbchenkörner bilden zusammen die beim Menschen 50—60 μ dicke äussere Körnerschicht; die Zapfenkörner nehmen hierin die äussere Lage ein.

Ausser den früher erwähnten Veränderungen des Pigmentepithels ist an Fröschen und Fischen folgende Veränderung der Zapfen durch Licht festgestellt worden. Die Innenglieder derselben verkürzen und verdicken sich durch Licht; sie verlängern und verdünnen sich im Dunkeln. Dies findet statt, selbst wenn das Licht nicht das Auge selbst, sondern das andere Auge oder die Körperoberfläche trifft; dasselbe gilt von den Veränderungen des Pigmentepithels. Beide Bewegungen werden durch den Sehnerven vermittelt, welcher also auch centrifugale Funktionen hat. Wird das Gehirn abgetrennt, so wirkt das Licht nur noch auf die unmittelbar beleuchtete Netzhaut (Engelmann). Da die Zapfen des Sehpurpurs entbehren und da ferner auch im Lichte gebleichte Netzhäute noch Lichtempfindung vermitteln, so kann der Farbstoff nicht das Sehen bedingen; er scheint dagegen die Erregbarkeit der Stäbchen zu erhöhen. Dass das Sehen auf ähnlichen photochemischen Veränderungen der Stäbchen und Zapfen beruht, ist dabei immer noch möglich; die betreffenden Stoffe können farblos oder sehr vergängliche Farbstoffe sein.

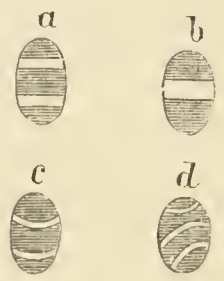

Fig. 655.

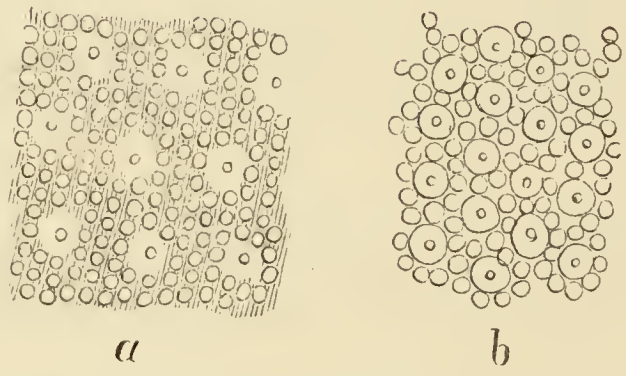

Fig. 656.

Fig. 655. Kerne der Stäbchen-Sehzellen. $^{1000}/_{1}$. Mit Querstreifen.
a, *b* von der Katze; *c*, *d* vom Kalbe.

Fig. 656. Ansicht der Aussenfläche der Retina des Menschen nach Entfernung des Pigmentepithels. (M. Schultze.) $^{800}/_{1}$.
a Anordnung der Stäbchen (einfache kleine Kreise) und Zapfen (Doppelkreise) in den meisten Teilen der Netzhaut; *b* Anordnung in der Umgebung der Macula lutea.

Aus dem Fehlen der Zapfen bei den Nachttieren (Eule, Fledermaus), ebenso aus der Abnahme des Farbensinnes in den peripheren Zonen der Netzhaut folgert man, dass die Zapfen die farbenempfindlichen Netzhautelemente sind, während die Stäbchen Intensitäten zu unterscheiden vermögen. Raumsinn kommt beiden Elementen zu.

Gebiet der Ora serrata.

Der Übergang der Pars optica in die Pars ciliaris des Innenblattes an der Ora serrata erfolgt mit rascher Dickenabnahme, in einer Abdachung von etwa 45°, wenn auch manche Schichten schon hinter der Ora serrata geschwunden sind. Opticusfasern und Ganglienzellen werden zuerst selten und fehlen endlich ganz. Von den Sehzellen verschwinden früher die Stäbchenzellen, während die Zapfensehzellen zumeist noch erhalten sind, aber rudimentäre Formen annehmen. Sodann verliert sich die Reticularis externa mit der Begleiterscheinung, dass äussere und innere Körnerschicht zusammenfliessen. Endlich hört auch die Reticularis interna auf. Um so reicher sind die Müllerschen Stützfasern vorhanden, so dass die äusserste Grenze der Pars optica ein festeres Gefüge erhält.

S. auch unten: Linse.

b) Das makuläre Gebiet des Innenblattes.

Die gelbe Färbung der Macula lutea rührt von einem diffusen gelben Farbstoffe her, welcher alle vor den Sehzellen gelegenen Netzhautschichten der Macula durchtränkt, den Sehzellen aber fehlt; er fehlt darum auch dem Grunde der Fovea centralis.

Über den Bau des maculären Teiles der Netzhaut orientiert Fig 657. Die Verdickung des peripheren Teiles der Macula beruht vorzugsweise auf einer mächtigen Zunahme und Zusammendrängung der Nervenzellen. Gegen den Grund der Fovea centralis hin hört dagegen zuerst die Nervenfaserschicht, sodann die Schicht der Ganglienzellen und die Reticularis interna, endlich die innere Körnerschicht und Reticularis externa (Zwischenkörnerschicht) auf. Im Grunde der Fovea sind demnach nur die Sehzellen-Bestandteile, und zwar die Zapfensehzellen vorhanden. Nur ein sehr feiner Streifen fein retikulierter Substanz deckt noch die Zapfenfaserlage; er entspricht einem Reste der beiden retikulären Schichten.

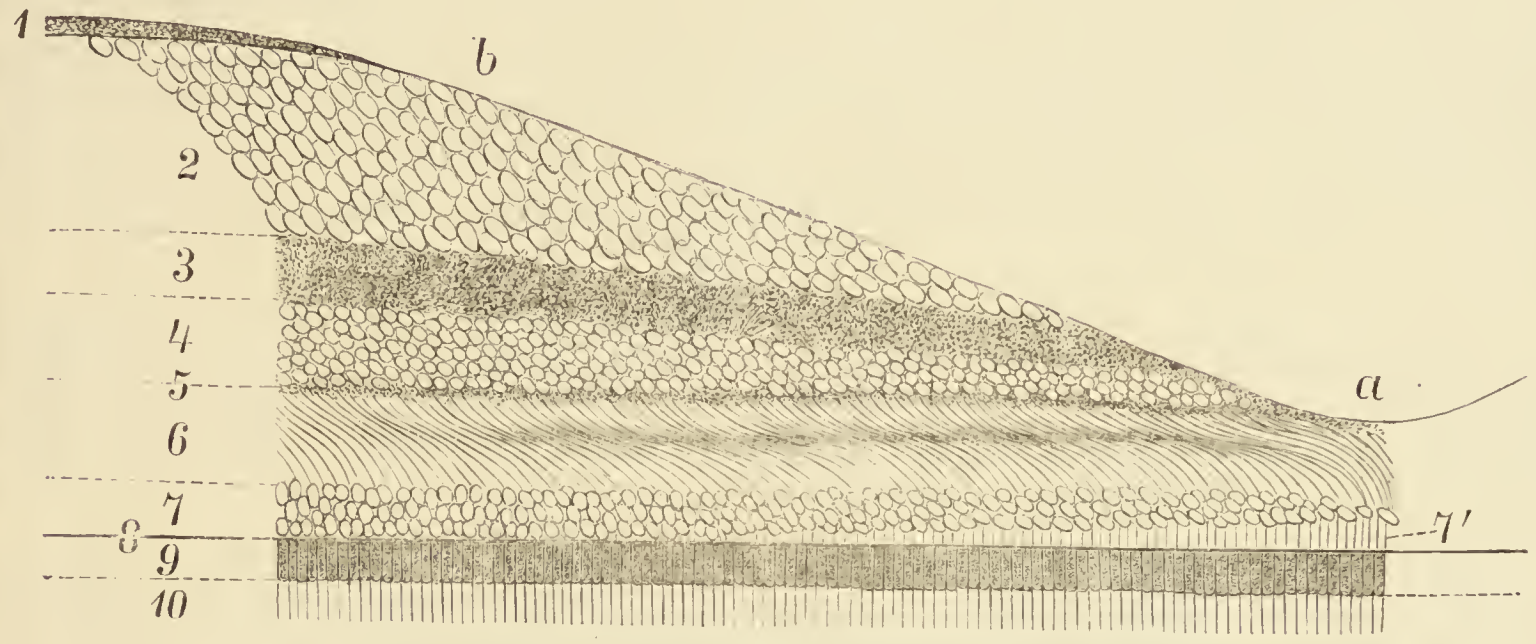

Fig. 657.

Durchschnitt durch die Macula lutea und Fovea centralis des Menschen. (Nach einem Präparate von Kuhnt entworfen.) Halbschematisch.

a Fundus foveae; *b* Abhang der Macula lutea nach der Fovea zu; 1 Nervenfaserschicht: 2 Ganglienzellenschicht; 3 Innere retikuläre Schicht; 4 Körnerschicht; 5 äussere retikulierte Lage; 6 äussere Faserschicht von Henle, bestehend aus den gebogenen Zapfenfasern; 7 Schicht der Zapfenkerne (äussere Körnerschicht); 7' kernfreie Zone zwischen Zapfenkernen und Membrana limitans externa (8); 9 Innenglieder der Zapfen-Sehzellen; 10 deren Aussenglieder.

Der Fundus foveae ist von ovaler Form und misst in horizontaler Richtung 0,2, in vertikaler nur 0,15 mm. Im tiefsten Grunde liegen die Zapfenkörner nur in einfacher Lage; die Retina hat hier nur 80 μ Dicke.

Die Zapfen der Makula gestalten sich in der Weise um, dass sie, während fänglich ihr Innenglied noch 4—5 μ dick ist, alsbald zu schlanken Gebilden von 60—75 μ Länge und 2—2,5 μ Dicke werden. Innerhalb der gefässfreien Strecke kommen etwa 13 000 Zapfen vor (Becker). Die Körner der Zapfensehzellen liegen nicht unmittelbar an der Innenfläche der Membrana limitans externa, sondern beginnen erst in 12 μ Abstand; sie finden nicht in einfacher Schicht Platz, sondern liegen in 3—4 Schichten übereinander. Eigentümlich ist der Verlauf der langen Zapfenfasern. Sie ziehen im Allgemeinen radiär nach aussen, um zu ihren peripheren Verbindungen zu kommen. So entsteht eine mächtige äussere Faserschicht (Henle), deren Dicke bis 170 μ beträgt.

Ein gelber Fleck mit Fovea centralis kommt nur noch den Affen zu, eine nicht pigmentierte Area centralis aber wahrscheinlich allen Säugetieren. Den Vögeln fehlt die Fovea nicht, sie kann selbst doppelt sein. Auch bei Reptilien, Amphibien und Fischen ist sie gefunden worden.

Die Fovea centralis ist nicht als ein Rest der embryonalen Retinalspalte aufzufassen (Chievitz[1]), Deyl[2]).

---

[1]) S. auch dessen ausführliche Untersuchungen über die Area centralis; Arch. f. Anat. und Phys. 1889 und 1890.

[2]) S. oben S. 716. Die Art. centralis retinae tritt immer im medialen unteren Quadranten des

Die Ausbildung einer Fovea centralis entspricht der Aufgabe, den in das Auge eingetretenen Lichtstrahlen an einer geeigneten Stelle der Netzhaut möglichst ungehinderten Zutritt zu den reizaufnehmenden Elementen, d. i. zu den Sehzellen zu gestatten, um dadurch einen Ort schärfsten Sehens zu gewinnen. Die an der Reizaufnahme nicht beteiligten Schichten der Retina werden von diesem Orte nach Möglichkeit verdrängt und nehmen zur Seite Platz. So entsteht ein dünner Teil der Retina, die Fovea, der von einem dickeren umwallt wird, dem peripheren Teile der Macula lutea. Einzelne Schichten, wie die beiden Ganglienzellenschichten, erfahren noch ausserdem eine Vermehrung ihrer Elemente.

Die gelbe Farbe der Retina, die als Macula lutea bezeichnet wird, findet sich nach F. Dimmers Untersuchungen an der dünnsten Stelle, am Grunde der Fovea und in dessen Umgebung und erstreckt sich allmählich abnehmend bis gegen den Rand der Fovea oder noch etwas über denselben hinaus. „Dem Grunde der Fovea entsprechend erscheint uns die gelbe Farbe bei Betrachtung der Retina von der Fläche schwächer, nicht deswegen, weil hier die Färbung geringer ist, sondern weil hier die die gelbe Farbe am intensivsten zeigende Gehirnschicht sehr dünn ist."

Die Fovea ist nach demselben Autor eine meist querovale Vertiefung, die gewöhnlich grösser als die Papille ist. Sie wird umgeben von einer wallartigen Verdickung der Netzhaut. Die Einsenkung der inneren Netzhautoberfläche am Rande der Fovea gegen ihre Mitte erfolgt in Form einer schiefen Ebene, als Clivus, unter dem Winkel von 15—20° an der nasalen Seite, unter einem noch etwas kleineren Winkel an der temporalen.

Nur in seltenen Fällen findet sich ein Fundus foveae, d. h. eine grössere Stelle am Grunde der Fovea, welche nur schwach nach vorn konkav gekrümmt ist und in welche der Clivus übergeht. Die Foveola dagegen ist eine stark nach vorn konkave Stelle an der tiefsten Stelle der Fovea (0.12—0.3 mm D.). In seltenen Fällen findet sich statt der Foveola eine unregelmässige trichterförmige Einsenkung oder eine leicht nach vorn konvexe Fläche am Rande einer in gewöhnlicher Weise gekrümmten Foveola. Die Dicke der Netzhaut in ihren dünnsten Stellen beträgt 0.075—0.12 mm.

Die äussere und innere reticuläre Schicht fehlt am Grunde der Fovea vollständig.

Dimmer, F., Beiträge zur Anatomie und Physiologie der Macula lutea. Wien, 1894.

Wie Dogiel gezeigt hat, erstreckt sich die Nervenfaserschicht in Gestalt einer sehr dünnen und weitmaschigen, aus feinen Bündelchen und einzelnen Achsencylindern bestehenden Schicht bis in den Grund der Fovea hinein.

Auf der Seite des Opticuseintrittes sind meist alle Schichten der Makula mächtiger, als auf der temporalen Seite (Schaper). Nach demselben Beobachter ist der gefässlose Bezirk der Fovea kleiner, als die gewöhnliche Annahme lautet, indem Gefässe bis zu 0,152 mm vom Centrum der Fovea aufgefunden werden konnten. S. auch F. Dimmers bestätigende Angaben.

Die Henlesche Faserschicht, äussere Faserschicht, deren Vorhandensein zuerst von Bergmann (1854) nachgewiesen worden zu sein scheint, hat zwar in der Macula lutea ihre mächtigste Entfaltung; doch hört sie, worauf schon Henle aufmerksam machte und kürzlich Schaper[1]) nachdrücklich hinwies, jenseits der Makula keineswegs auf, sondern nimmt zunächst gleichmässig nach der

---

N. opticus in letzteren ein, mag es in 6 oder in 15 mm Entfernung vom Bulbus geschehen, mag sie direkt oder von einem Muskelaste entspringen. Die von Vossius angenommene Drehung des embryonalen Auges um 90° ist nicht vorhanden. Wenn aber eine Rotation des Bulbus nicht erfolgt, so kann auch die ursprünglich medial unten gelegene Augenspalte nicht auf die temporale Seite, wo sich in der Netzhaut die Macula lutea befindet, gelangen, und demzufolge kann weder die Macula lutea und die Fovea centralis, noch das sogenannte Coloboma ein Rudiment der gewesenen Spalte der sekundären Augenblase sein (J. Deyl, 1896).

[1]) Zur Histologie der menschlichen Retina. Archiv für mikrosk. Anatomie. Bd. 41. H. 2. 1893.

Peripherie hin ab; am Äquator kann sie bereits gänzlich fehlen; doch ist ihre Ausbildung und ihr Vorkommen in den entfernteren Gebieten grosser Variabilität unterworfen. Quere Bänderung der Stäbchenkörner vermisste Schaper; letztere waren nicht immer elliptisch, sondern recht häufig rund und liessen ein deutliches Kerngerüste erkennen. Derselbe Autor stellt fest, dass, vielleicht mit Ausnahme der Nervenzellen des Ganglion nervi optici, die zelligen Elemente der Retina, auch die Stäbchen und besonders die Zapfen, peripher an Grösse abnehmen.

Unter Area centralis versteht man einen Netzhautteil, welcher durch besondere Eigentümlichkeiten des Baues ausgezeichnet ist und wahrscheinlich überall dem scharfen Sehen dient. Sie entspricht der Macula lutea des Menschen und der Primaten. Nicht selten findet sich mit der Area eine Fovea vereinigt. Eine Area kann ohne Fovea vorkommen; wo aber eine Fovea vorhanden ist, fehlt niemals der besonders gebaute Teil der Retina, die Area. Die gewöhnliche Form der Area ist eine rundliche; dieser entspricht alsdann eine punktförmige

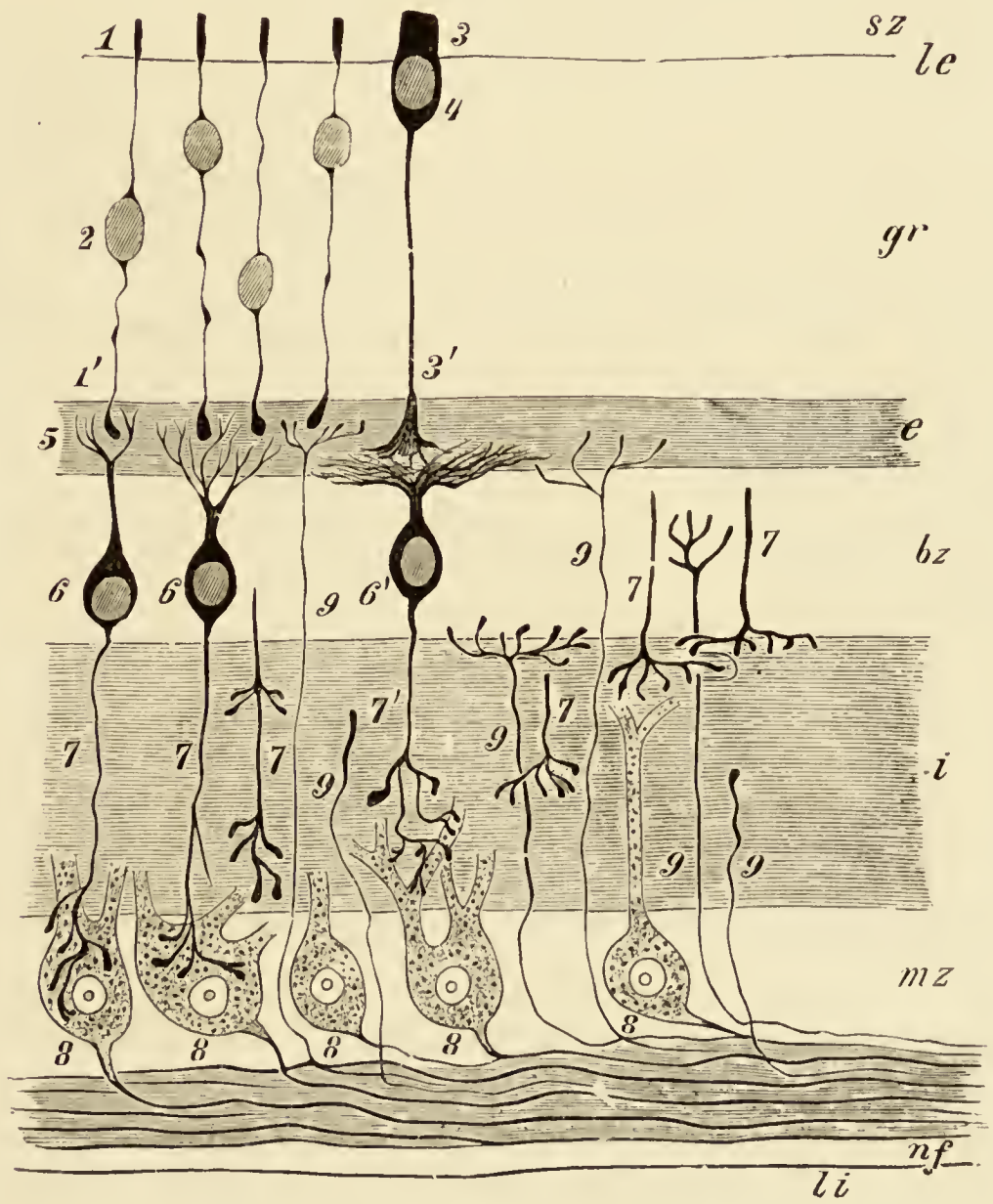

Fig. 658.

Schema des elementaren Baues der Netzhaut.

sz Stäbchen und Zapfen; *le* Limitans externa; *gr* äussere Körner; *e* Reticularis externa (Zwischenkörnerschicht); *bz* Bipolarzellenschicht (Ganglion retinae); *i* Reticularis interna (Zona plexiformis interna); *mz* Multipolarzellenschicht Ganglion n. optici); *nf* Nervenfaserschicht; *li* Limitans interna.

1 Stäbchen; 2 Stäbchenkorn; 3 Zapfen; 4 Zapfenkorn; 1 bis 1′ Stäbchensehzelle; 3 bis 3′ Zapfensehzelle; 5 centrales Ende der Sehzellen und peripheres Endbäumchen der Bipolarzellen; 6, 6 zwei Bipolarzellen für Stäbchen; 6′ eine Bipolarzelle für Zapfen; 7, 7, 7, 7, 7, 7 die centralen Ausläufer von Bipolarzellen mit den in verschiedenen Etagen der Reticularis interna liegenden Endbäumchen; 7′ centraler Ausläufer einer Bipolaris für Zapfen; 8 Multipolarzellen mit ihrem peripheren Dendriten und centralen Neuriten; 9, 9, 9 centrifugale Nervenfasern und Endbäumchen von Fernzellen.

Fovea. Sie kann ungefähr in der Mitte des Augengrundes sitzen und dann unter dem Opticuseintritte, wie bei dem Menschen und anderen Säugern, oder oberhalb des Opticuseintrittes, wie gewöhlich bei den Vögeln, bei Lacerta, bei Bufo. Oder die Fovea hat ihren Platz ex-

centrisch in der Netzhaut, wie bei der Eule, wo sie weit temporal verschoben ist. Zwei punktförmige Foveae, die eine central, die andere temporal, hat z. B. die Schwalbe. Eine andere Form der Area ist die streifenförmige. So erstreckt sie sich beim grünen Frosche bandförmig durch die obere Hälfte des Augengrundes. Beim Krokodil kommt dazu noch eine Fovea, welche als seichte Rinne quer durch die Retina von Ora serrata zu Ora serrata läuft. Eine streifenförmige Area haben auch viele Vögel mit gleichzeitiger punktförmiger Fovea, auch zwei punktförmige Foveae können vorhanden sein (Chievitz).

Zusammenhang der Netzhautelemente.

Wenn man auch gegenwärtig die Sehzellen (Stäbchen- und Zapfensehzellen) als die letzten Endigungen des N. opticus und als diejenigen Elemente betrachten muss, welche die Wirkung des Lichtes aufzunehmen und zu vermitteln haben, so ist damit noch nichts Genaueres bekannt über die ferneren Bahnen der ein-

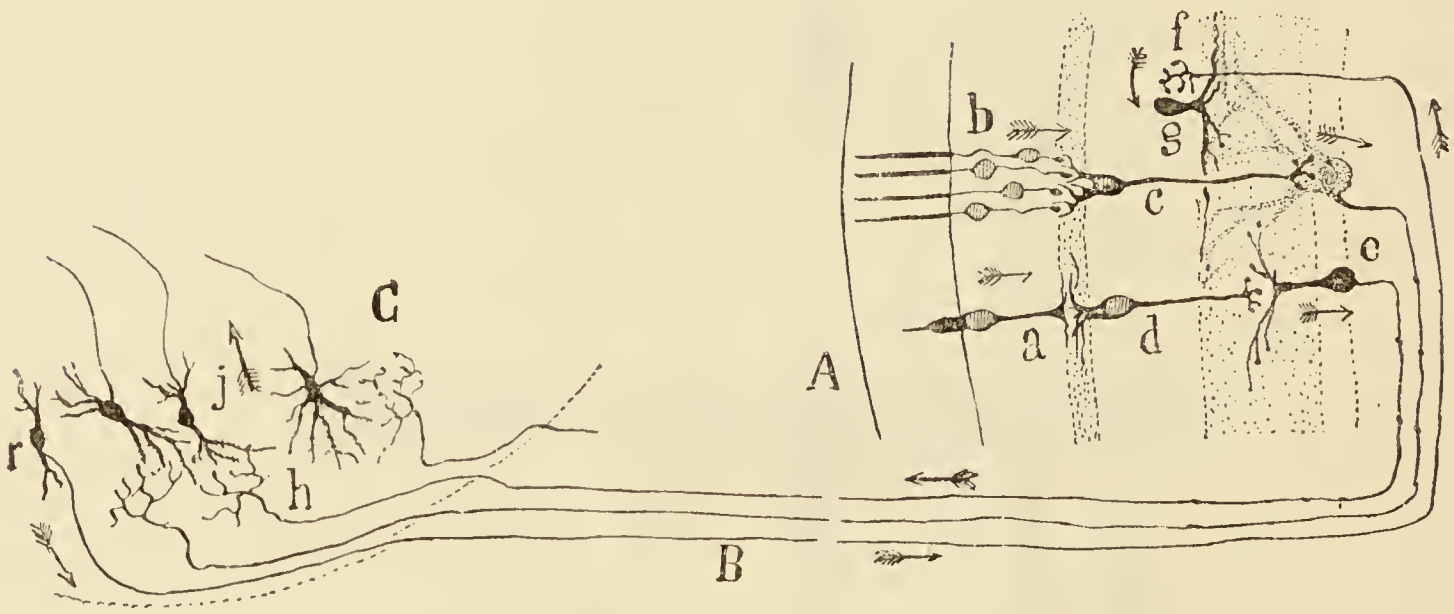

Fig. 659.

Schema des Verlaufes der Nervenzweige von den Stäbchen und Zapfen bis zu den Corpora geniculata. (Ramón y Cajal.)

A Retina; *B* N. opticus; *C* Corpus geniculatum; *a* Zapfen; *b* Stäbchen; *d* bipolare Zapfenzelle; *d* bipolare Stäbchenzelle; *e* Ganglienzelle; *f* centrifugale Nervenfaser; *g* Spongioblast; *h* freie Endverzweigungen der in der Retina entsprungenen Nervenfasern; *j* Nervenzellen, deren protoplasmatischer Federbusch die ankommenden optischen Reize aufnimmt; *r* Zellen, von denen die centrifugalen Opticusfasern entspringen.

geleiteten Bewegung und über den Zusammenhang der einzelnen Teile des nervösen Sehapparates.

Die Sehzellen können den Riechzellen homologisiert werden. Welches aber die nächste Endigung der Sehzellen sei und in welcher Weise die folgenden Schichten der Netzhaut miteinander in Verbindung treten, darüber waren bis in die letzten Jahre nur Vermutungen möglich. Dank den neuen Untersuchungsmethoden ist hierin nunmehr eine Änderung eingetreten, obwohl noch Vieles zu durchforschen bleibt. In erster Linie aber sind die wundervollen Arbeiten und Ergebnisse von Ramón y Cajal zu nennen, welche hier bahnbrechend gewirkt haben. Es ist daher am Platze, zu einer Zusammenfassung des Gewonnenen jenem Forscher selbst das Wort zu geben: „Die Nervenzellen, die Epithelzellen, die Zapfen und Stäbchen der Retina aller Wirbeltiere sind voneinander ganz unabhängige Elemente, wirkliche Neuronen im Sinne von Waldeyer.

Die Übertragung der nervösen Thätigkeiten findet statt mittels Artikulation oder Berührung der verschiedenen Elemente der Retina. Die Berührung geschieht zuweilen zwischen den Ausbreitungen zweier gegenüberliegender Elemente; gewöhnlich aber erstrecken sich die Verbindungen auf eine grössere Anzahl von Elementen. Der aufsteigende Endbusch einer bipolaren Zelle für Zapfen setzt sich beispielsweise mit den Endfüssen mehrerer Zapfen in

Kontakt; und jeder Zapfenfuss kann zu Fasern in Beziehung treten, welche von mehreren Bipolarzellen stammen.

Die Stäbchen der Knochenfische, Nachtvögel und Säuger besitzen eine gemeinsame Eigenschaft: die Endigung mit einer abgerundeten Anschwellung in der Zona plexiformis externa (Zwischenkörnerschicht). Aber die Stäbchen der Tagvögel und Batrachier endigen mit einem konischen Fusse, der horizontale Borsten trägt.

Zur Seite von geraden oder gewöhnlichen Zapfen kommen bei den Batrachiern, Reptilien und Vögeln Sehzellen mit schräg absteigender Faser vor, deren basale Anschwellung in einer weit tieferen Ebene endigt, als die der übrigen Sehzellen.

Bei den Knochenfischen und Säugetieren giebt es zwei Arten bipolarer Zellen: solche für die Stäbchen, deren Endbusch vertikal steht und sich mit den basalen Anschwellungen jener in Verbindung setzt; und solche für die Zapfen, deren Endbusch abgeplattet ist, in einer weit tieferen Ebene liegt und zu den basalen Fortsätzen der Zapfen in Beziehung steht.

Die relative Ausdehnung der oberen Endbüsche der Bipolarzellen, mögen sie für Stäbchen oder Zapfen bestimmt sein, ist sehr wechselnd. Dadurch wird es möglich, dass gewisse Bipolarzellen die Erregung einer grossen Anzahl von Sehzellen übertragen, während andere sie nur von wenigen aufnehmen.

Es besteht ein Verhältnis zwischen dem Volum und der Zahl der Horizontalzellen einerseits, der Dünne und Anzahl der Stäbchen andererseits. So erreichen bei den Säugetieren und Knochenfischen, wo die Stäbchen sehr dünn und zahlreich sind, die Horizontalzellen eine aussergewöhnliche Entwickelung. Das Gegenteil zeigen die Reptilien, Batrachier und Vögel, welchen Stäbchen fehlen (Reptilien) oder wenig zahlreich sind.

Aus der Lage und den Verbindungen der äusseren und inneren Horizontalzellen kann man die Vermutung schöpfen, dass sie dazu dienen, gewisse Gruppen von Stäbchen mit anderen Gruppen von Stäbchen in Beziehung zu setzen, welche mehr oder weniger weit entfernt sind; sie können indessen auch eine andere, zur Zeit unbekannte Funktion ausüben.

Die zwei Arten von Spongioblasten, die Dogiel beschrieb, kommen in der Netzhaut der Batrachier, Reptilien und Vögel vor (Spongioblasten mit einem Achsencylinder, welcher in eine Faser des Sehnerven übergeht, und Spongioblasten ohne nervösen Fortsatz, amakrine Zellen).[1] Bei den Säugetieren und Knochenfischen kommen nur amakrine Zellen vor.

Die amakrinen Zellen können nach der Form ihres Endbusches in drei Gruppen eingeteilt werden: Zellen, deren abgeplatteter und strahliger Endbusch von sehr langen Nervenfibrillen gebildet wird; Zellen, deren dichter und kurzer Endbusch von stark gewundenen und varikösen Protoplasmafortsätzen gebildet wird; endlich Zellen, deren Endbusch bloss einige dicke protoplasmatische Äste besitzt. Die beiden ersten Formen amakriner Zellen kommen in allen Etagen der Zona plexiformis interna (innere retikuläre Schicht) vor; die letzte Form dagegen, amakrine Riesenzellen darstellend, kommt nur in einigen Etagen vor; es sei denn, dass sie sich nur selten färben.

Die Zona plexiformis interna besteht bei allen Wirbeltieren aus vier oder fünf oder einer noch grösseren Anzahl von übereinandergelagerten Geflechten, in deren Ebenen die Endverzweigungen amakriner Zellen, die Endbüsche bipolarer Zellen und die Endverästelungen der Elemente der Ganglienzellenschicht sich ausbreiten. Die Zahl der Geflechte steht immer im Verhältnisse zur Zahl und Kleinheit der Bipolarzellen (der inneren Körnerschicht).

Die Bedeutung der amakrinen Zellen ist zur Zeit unbestimmbar; man kann bloss behaupten, dass sie einen Einfluss auf den Endbusch der Ganglienzellen und vielleicht auch auf den der Bipolarzellen ausüben müssen. Dieser Einfluss könnte von den Nervencentren ausgehen und sich den Körpern der amakrinen Zellen durch die Endbäumchen centrifugaler Fasern mitteilen. Bei den Säugetieren und vielleicht bei allen Wirbeltieren enthält die Zona plexiformis interna in verschiedenen Ebenen horizontale amakrine Zellen.

---

[1]) Amakrine Zellen nennt Ramón z. B. die Spongioblasten von Müller, die keinen Achsencylinderfortsatz besitzen; zusammengesetzt aus *α* privativum, *μακρός* lang, und *ἴνος* Faser.

Bei den Batrachiern, Reptilien und Vögeln liefern die Bipolarzellen oft kollaterale Endbäumchen in verschiedenen Etagen der Zona plexiformis interna. Bei den Knochenfischen und bei den Säugern wird diese Anordnung bei den Bipolarzellen für Stäbchen nicht gefunden, bei Bipolarzellen für Zapfen aber sehr selten.

Bei Säugetieren und Knochenfischen berühren die unteren Endbäumchen der Bipolarzellen für Stäbchen meist die Oberfläche der Ganglienzellen.

Jede Ganglienzelle der Retina der Säugetiere hat eine nach der Form, der Ausbreitung und der Zahl der von den Endbüschen aufgesuchten Etagen verschiedene dynamische Stellung. Es sind verschiedene Fälle zu unterscheiden:

1. Monostratifizierte kleine Zellen, welche sich mit einigen Bipolarzellen in Verbindung setzen, die der gleichen Etage angehören.

2. Monostratifizierte grosse Zellen, welche sich mit einer grossen Anzahl von Bipolarzellen der gleichen Etage in Verbindung setzen.

3. Polystratifizierte grosse oder kleine Zellen, welche die Verästelung von Bipolarzellen zweier oder dreier Etagen begleiten.

4. Diffuse Zellen, welche mit Bipolarzellen in Verbindung treten, deren Sitz allen oder den meisten Etagen der Zona plexiformis interna angehört.

Es bleibt unentschieden, ob nicht auch Ganglienzellen vorkommen, welche ausschliesslich mit Spongioblasten in Verbindung treten.[1]) Ist das untere Endbäumchen einer Bipolarzelle sehr klein im Verhältnisse zur Endausbreitung der bezüglichen Ganglienzelle, so folgt daraus, dass selbst die kleineren und monostratifizierten Ganglienzellen den Centren Erregungen vermitteln, welche von einer verhältnismässig beträchtlichen Anzahl von Bipolarzellen zugeführt werden. Und da diese letzteren ihrerseits mit ihren aufsteigenden Fibrillenbüschen die Erregungen einer grossen Anzahl von Sehzellen aufnehmen, so geht daraus hervor, dass der Lichteindruck sich in dem Masse koncentriert, als er die Retina durchschreitet.

Im Falle, als gewisse Ganglienzellen mit ihrem Körper die Insertion von Endbäumchen der Bipolarzellen für Stäbchen aufnehmen, und als sie wahrscheinlich durch ihre Fibrillenbüsche mit den Endbäumchen von Bipolaren für Zapfen in Verbindung stehen, muss man schliessen, dass die Ganglienzellen zweierlei Arten specifischer Erregung zu leiten vermögen: nämlich diejenige der Farbe und die des Lichtes. Es ist indessen sehr wahrscheinlich, dass es auch monostratifizierte Ganglienzellen giebt, welche ausschliesslich mit Bipolarzellen für Stäbchen, und andere, welche ausschliesslich mit solchen für Zapfen in Zusammenhang stehen. Indessen ist dies noch ein dunkler, weiterer Untersuchungen bedürftiger Punkt.

Die in den Stäbchen und Zapfen eingeleitete Erregung schreitet durch die Retina in derselben Weise, wie die Erregungen in allen anderen Sinnesflächen; d. h. sie wird aufgenommen von Protoplasmafortsätzen, weitergeleitet von centrifugalen Achsencylinderfortsätzen und fixiert von den Endbäumchen der letzteren. Hierin liegt eine Bestätigung der Theorie der dynamischen Polarität der Nervenzellen, welche von van Gehuchten und Ramón aufgestellt wurde. Um diese Theorie auf die Retina anwendbar zu machen, ist der absteigende Fortsatz der Bipolarzellen als ein wahrer Achsencylinder zu betrachten, die Fasern der oberen Verästelung aber als Protoplasmafortsätze, was nach der morphologischen Beschaffenheit dieser Elemente ganz natürlich scheint. Es würden also in der Dicke der Retina und in der Bahn der Sehbewegung in derselben zwei Verzweigungen oder Gelenkverbindungen vorhanden sein: eine in der Ebene der Zona plexiformis externa, und die andere in den verschiedenen Etagen der Zona plexiformis interna. Das Gesetz der funktionellen Polarität könnte selbst für die Spongioblasten Geltung haben, wenn man annimmt, dass ihr Körper durch centrifugale Fasern in eine gewisse Thätigkeit versetzt wird, welche in den Nervencentren ihren Ursprung nimmt. Der absteigende Ast der Amakrinen und seine Endzweige müssten alsdann, trotz ihres wechselnden Aussehens, als funktionsfähig betrachtet werden, indem man ihnen einen cellifugalen Strom zuschreibt, welcher auf die horizontalen Fibrillenbüsche der Ganglienzellen einwirkt.

---

[1]) Über die Bedenken, welche der Annahme einer nervösen Natur der amakrinen Zellen entgegenstehen, s. oben.

In morphologischer Hinsicht sind die Nervenzellen der Retina in vier Arten einzuteilen:

1. Neuro-epitheliale Zellen (Zapfen und Stäbchen);

2. Zellen mit kurzem Achsencylinder (bipolare Zellen, horizontale Zellen);

3. Zellen mit langem Achsencylinder (Ganglienzellen, nervöse Spongioblasten);

4. Amakrinen, oder Zellen ohne differenzierten funktionellen Fortsatz, d. h. Elemente, welche den Körnern des Bulbus olfactorius oder noch besser den unipolaren Zellen der Wirbellosen verglichen werden können.

Die Lage der retinalen Elemente kann in gewissen Grenzen wechseln, ohne Änderung in den Verbindungen der protoplasmatischen oder nervösen Verästelungen. So betrachtet man:

1. Verlegte Zapfenkörner (Knochenfische), indem der Kern der Zapfen ausserhalb der Limitans gelegen ist;

2. verstellte Bipolarzellen (Batrachier, Reptilien u. s. w.);

3. verlagerte Ganglienzellen (nervöse Spongioblasten von Dogiel, einige Ganglienzellen der Reptilien, welche in der Dicke der Zona plexiformis interna ihre Lage haben u. s. w.);

4. dislocierte Amakrinen (welche in der Mitte der Zona plexiformis interna liegen).

Die Retina aller Wirbeltiere enthält wesentlich identische epitheliale Zellen. Ihre Aufgabe scheint zu sein, nicht allein die nervösen Elemente zu stützen, sondern auch die Körper und Protoplasmafortsätze zu isolieren, um die horizontale Mitteilung der Ströme in der Ebene der Körnerschichten zu verhindern. Die Anhänge der Epithelzellen fehlen oder werden sehr fein in den Schichten, wo nervöse Verbindungen vorhanden sind (Zonae plexiformes).

Der N. opticus und vielleicht auch die Nervenfaserschicht schliesst bei allen Wirbeltieren Spinnenzellen ein. Letztere stellen vielleicht einen schlechtleitenden Apparat dar, gleich den Epithelzellen; denn sie finden sich immer reichlich mitten zwischen den Nervenfasern, wobei sie letztere entfernen und ihren Längskontakt verhindern.

Die Retina ist ein Organ, dessen Struktur bei allen Wirbeltieren eine bewunderungswürdige Einheit zeigt. Der Bau scheint sich nicht zu vervollkommnen, wenn man in der Stufenleiter der Wirbeltiere aufsteigt. Er zeigt vielmehr Modifikationen besonders in den Verhältnissen der Zapfen und Stäbchen, entsprechend der Besonderheit des Gesichtssinnes eines jeden Tieres. Es ist eine grössere Übereinstimmung zwischen der Retina der Säugetiere und Knochenfische, als zwischen der Retina der Säugetiere und der Vögel oder Reptilien.

Die Fovea centralis unterscheidet sich von den anderen Gegenden der Retina durch die Gegenwart einer viel grösseren Anzahl von Zapfen auf die Einheit, durch die Schlankheit der letzteren und durch die Thatsache, dass jede basale Zapfenanschwellung sich ausschliesslich mit dem Endbäumchen einer Bipolarzelle in Beziehung setzt.“ —

Wir verlassen nunmehr die Untersuchungen von Ramón und die Frage nach dem Zusammenhange der Elemente der Retina, um den Bahnen der Fasern des N. opticus nach den cerebralen Centren zu folgen.

Die Fasern des Opticus nehmen ihren Ursprung zum grössten Teile aus den Zellen der Ganglienzellenschicht der Retina, indem die Neuriten jener Ganglienzellen sich in Opticusfasern fortsetzen. Ein zweiter Teil von Opticusfasern aber entspringt ausserhalb der Retina, in Centren, die bereits früher kennen gelernt worden sind. Als solche Centren kommen vor allem in Betracht das Corpus quadrigeminum anterius, der Thalamus, das Corpus geniculatum laterale, die Rinde des Cuneus des Hinterhauptlappens. Letztere Stätte wird als sekundäres Centrum den vorhergehenden als primären Centren des Opticus gegenübergestellt.

In welcher Weise ein Teil der in der Retina entsprungenen Opticusfasern im Corpus geniculatum laterale unter Bildung von Endbäumchen um daselbst gelegene Nervenzellen sein Ende findet, wurde S. 435 bereits berücksichtigt. Ein anderer Teil der in der Retina entsprungenen Fasern endigt in derselben Weise in den vorderen Vierhügeln (Ramón y Cajal, van Gehuchten); d. h.

in dem Ganglion optici entsprungene Fasern senden ihre Neuriten zum oberflächlichen grauen Lager der vorderen Vierhügel; hier splittern sie sich je in ein Endbäumchen auf. Letztere stehen mit Ganglienzellen des vorderen Vierhügels in Kontakt, deren Neuriten sich hier teils auflösen, teils radiär in die tieferen Schichten des vorderen Vierhügels gelangen. An welchen von den genannten Orten jedoch die in der inneren Hauptabteilung der Retina endigenden Fremdfasern der letzteren entspringen, bleibt ungewiss.

Über die Bahnen des Opticus im Ganzen giebt beistehende Skizze Aufschluss. Im Chiasma nervorum opticorum findet bei dem Menschen und bei den höheren Säugetieren eine partielle Kreuzung der Opticusfasern statt. Und zwar kreuzen sich diejenigen Fasern, welche zu der nasalen (medialen) Hälfte der Retina in Beziehung stehen. Jene Opticusfasern, welche die temporale (laterale) Hälfte der Retina versorgen, gehen in die Kreuzung nicht ein, sondern verbleiben auf der gleichen Seite.

v. Kölliker unterstützt neuerdings die Ansicht von Michel von der totalen Sehnervenkreuzung im Chiasma des Menschen, des Hundes, der Katze, des Kaninchens. St. Bernheimer dagegen weist auf seine embryologisch-anatomischen und pathologisch-anatomischen Untersuchungen hin, durch welche der von ihm für unumstösslich gehaltene Nachweis eines starken ungekreuzten Opticusbündels im Chiasma erbracht wird. $^1/_3$ der gesamten Opticusfasermenge war in einem der untersuchten Fälle ungekreuzt (Die Sehnervenkreuzung beim Menschen. Wiener klin. Wochenschrift 1896, S. 767).

Für eine nur teilweise Kreuzung tritt auch die unter Obersteiners Leitung ausgeführte Untersuchung von F. Schlagenhaufer ein (Arbeiten aus dem Institute für Anatomie und Physiologie des Centralnervensystemes; herausgeg. von H. Obersteiner, H. 5, 1897).

In historischer Hinsicht ist interessant, dass Vesal in seinem Werke „De corporis humani fabrica“, lib. IV, cap. IV, p. 366 einen Fall von totaler Nichtkreuzung, d. i. mangelndem Chiasma abbildet, woran ich von befreundeter Seite erinnert werde. S. nebenstehende Kopie (Fig. 661).

Endlich ist noch der Paganoschen Kommissur im Chiasma zu gedenken. Nach Degenerationsversuchen zu schliessen, kommen nämlich zwischen beiden Retinae Associationsbahnen vor, in Form der früher oft beschriebenen Commissura anterior chiasmatis (G. Pagano, 1897). Nach Durchschneidung eines N. opticus am Hunde traten auch am Opticus der anderen Seite zahlreiche degenerierte Fasern auf.

Im Chiasma ist ferner noch das Bündel der Guddenschen Commissura inferior vorhanden (*cg*) (S. 737). Deren Fasern gelangen teils zu dem Corpus geniculatum mediale, teils zu dem hinteren Vierhügel. Ein Teil der Fasern der Guddenschen Kommissur strahlt in die Linsenkernschlinge ein und verbindet die beiden Linsenkerne; ein anderer Teil verläuft in den Stiel der Hypophysis (Schlagenhaufer, 1894).

Ein Faserbündel des Tractus opticus gelangt von der medialen Seite desselben vor dem Corpus geniculatum laterale zum Nucleus habenulae (v. Darkschewitsch). Von hier tritt es durch den Thalamus opticus und Pedunculus conarii zur Basis conarii und zieht darauf im ventralen Teile der Commissura cerebri posterior weiter, deren Fasern mit dem oberen Kerne des Oculomotorius sich verbinden (S. 454).

Wiederum ein anderes Bündel des Tractus opticus tritt hinter dem Chiasma von jenem ab und begiebt sich unmittelbar zur grauen Substanz des III. Ventrikels.

Die in der Figur gezeichnete Meynertsche Kommissur (*cm*) verläuft eine kleine Strecke weit mit dem Tractus opticus, steht aber in keiner näheren Beziehung zu ihm oder seinen Kernen.

Zweifelhaft ist es noch, ob vom Tractus opticus unmittelbar ein Bündel zum

Hinterhauptlappen des Vorderhirnes verläuft (direkte Rindenwurzel des Tractus von Gudden).

Gefässe der Netzhaut. S. unten: Gefässe des Augapfels.

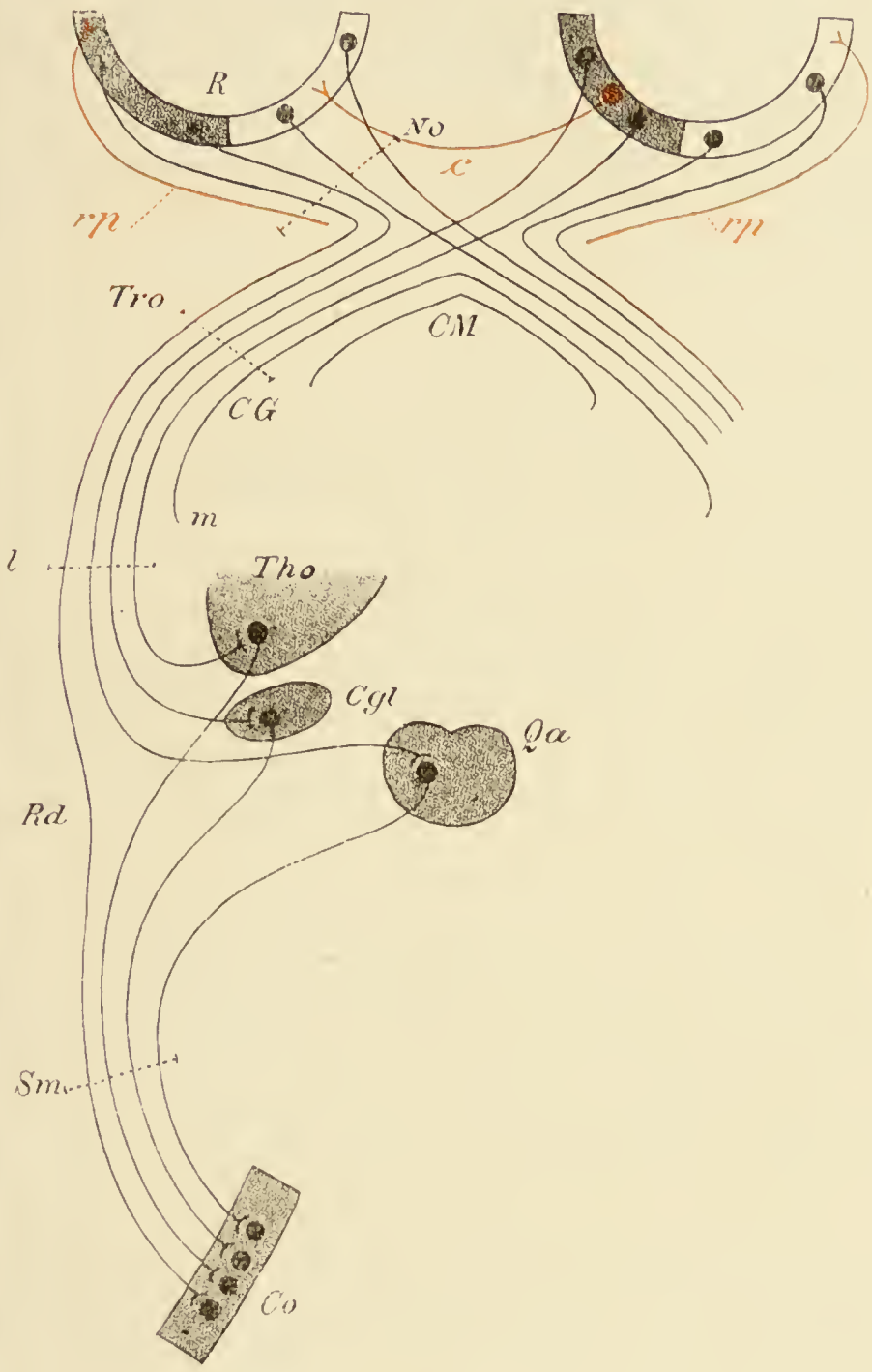

Fig. 660.

Schema des centralen Sehapparates. (H. Obersteiner, 1896, mit einigen Ergänzungen.)

R Retina, dunkel, soweit sie von der linken, hell, soweit sie von der rechten Hemisphäre versorgt wird; *No* Nervus opticus; *Ch* Chiasma; *Tro* Tractus opticus; *CM* Meynertsche Kommissur; *CG* Guddensche Kommissur; *l* laterale Tractuswurzel; *m* mediale Tractuswurzel; *Tho* Thalamus opticus; *Cgl* Corpus geniculatum laterale; *Qa* vordere Vierhügel; *Rd* direkte corticale Tractuswurzel: *Sm* sagittales Marklager des Occipitallappens; *Co* Hinterhauptsrinde; *rp* retinopetale Fasern; *C* vordere Kommissur. von Pagano.

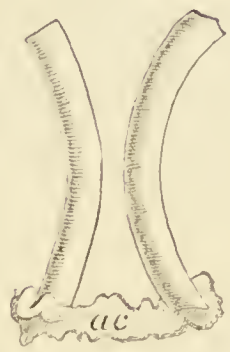

Fig. 661.

Praesenti figura nervorum quos hic describimus ductus exprimitur.

ac cerebri portiunculam indicat.
(Andreas Vesalius)

Fig. 662.

Seitliche Ansicht menschlicher Linsen in verschiedenen Altersstufen.

a vom Neugeborenen; *b* vom Erwachsenen; *c* im Alter. Die vordere Fläche ist in allen drei Figuren nach links gerichtet.

Litteratur.

Dogiel, A. S., Neuroglia der Retina des Menschen. Arch. f. mikrosk. Anatomie, Bd. 41, 1893. — Derselbe, Neuroglia der Retina des Menschen, dritte Mitteilung. Arch. f. mikroskop. Anat., Bd. 41, 1893. — A. van Gehuchten, La structure des lobes optiques chez l'embryon de poulet; in: La cellule Tome VIII, 1892. — Held, H., Die centrale Gehörleitung. Arch. f. Anat. u. Phys. 1893. — Kallius, E., Untersuchungen über die Netzhaut der Säugetiere. Anat. Hefte X, 1894. — Krause, W., Die Retina; s. die verschiedenen Jahrgänge der Internationalen Monatsschrift. — Lenhossék, M. v., Histologische Untersuchungen am Sehlappen der Cephalopoden. Arch. f. mikr. Anat., Bd. 47, 1896. — Neumayer, L.,

Der feinere Bau der Selachier-Retina. Arch. f. mikrosk. Anat. u. Entw. XXXXVIII, 1896. — Pergens, E., Action de la lumière sur la rétine. Annales de la loc. Royale des Sc. méd. et nat. de Bruxelles VI, 1897. Im Ganzen scheinen 5 retinale Vorgänge dem Sehakte zu Grunde zu liegen: Wanderungen des Pigmentes, Veränderungen des Sehrot, Kontraktion der Zapfen und Stäbchen, Verminderung des Chromatin der Nervenkerne, Veränderungen des Zellprotoplasma. — S. Ramón y Cajal, Nouvelles contributions à l'étude histologique de la Rétine et à la question des anastomose des prolongements protoplasmiques. Journal de l'Anatomie et de la physiologie, 1896. — Derselbe, La rétine des vertébrés. La Cellule, Tome IX, 1893. Fasc. 1. — Derselbe, Die Retina der Wirbeltiere; mit 7 Tafeln u. 3 Textfiguren. Deutsch von R. Greef, Wiesbaden 1894. — Derselbe, Sur la fine structure des lobes optiques des oiseaux. Internat. Monatsschrift, Bd. 8, 1881. — Wlassek, R., Die optischen Leitungsbahnen des Frosches; Arch. f. Anat. u. Phys. 1893.

D. Die Linse. Lens crystallina.

Die Linse, Krystalllinse, hat die Form einer bikonvexen Linse von kreisförmigem Umrisse, eine Achse (sagittalen Durchmesser) von 4, einen transversalen Durchmesser von 9—10 mm, eine schwächer gekrümmte vordere (Krümmungsradius 8,3—10) und eine stärker gekrümmte hintere Fläche (Kr. R. 6,0 mm). Bei der Akkomodation für die Nähe nimmt die Dicke der Linse zu, besonders unter Verstärkung der vorderen Krümmung. Beide Krümmungslinien sind nicht genau sphärisch; die vordere nähert sich einer Ellipse, die hintere einer Parabel.

Man unterscheidet hiernach einen Polus anterior, Polus posterior und Radii lentis.

Die Linse liegt zwischen der Iris und dem Glaskörper. Ihre vordere Fläche nimmt mit ihrem Mittelteile die Pupille der Iris ein; sie schmiegt sich mit der darauf folgenden Zone der Pupillarzone der Iris an, während der Randteil der Vorderfläche sich von der Iris entfernt und mit dieser sowie mit dem Corpus ciliare die hintere Augenkammer, Camera posterior, begrenzt.

Die hintere Fläche der Linse ruht in einer entsprechenden Vertiefung (Fossa patellaris) der vorderen Fläche des Glaskörpers. Der Linsenrand steht durch das zarte Aufhängeband der Linse, die Zonula ciliaris, mit dem Corpus ciliare in Verbindung, dessen Kuppe den Linsenrand nicht erreicht.

Die Substanz der Linse ist im lebenden Auge wasserklar, bei jugendlichen Individuen farblos, im späteren Alter leicht gelblich. Sie enthält gegen 60 % Wasser und 35 % Albuminstoffe. Eine Kapsel umschliesst die Linsensubstanz, an welcher man der Festigkeit nach eine Substantia corticalis und einen Nucleus lentis unterscheidet, welche beide unmerklich ineinander übergehen.

Nach dem Tode trübt sich die Linse, zuerst ihr Kern.

Der Brechungsindex beträgt 1,44—1;45 (Helmholtz). Sie gehört zu den doppelt lichtbrechenden Körpern. Die kindliche Linse ist stärker gekrümmt als die des Erwachsenen; in höherem Alter nimmt die Abplattung noch zu; s. Fig. 662.

Histologisch zeigt die Linse drei verschiedene Bestandteile:

1. die Linsenkapsel, Capsula lentis;
2. das vordere Epithel und
3. die Linsenfasern, Fibrae lentis, welche die morphologische Bedeutung eines hinteren Epithels haben.

1. Die Linsenkapsel ist eine glashelle Haut, welche die Linsensubstanz allseitig umschliesst und an der vorderen Fläche 10—15 μ Dicke besitzt. Rand-

wärts nimmt die Dicke ab und verdünnt sich auf der hinteren Fläche sowie am hinteren Pole auf 5—7 μ.

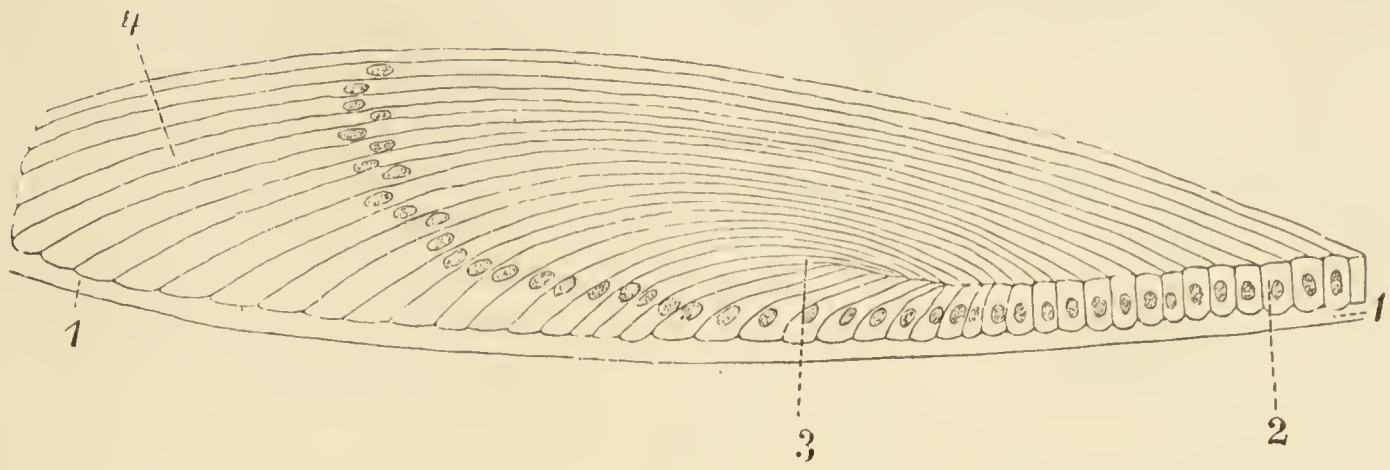

Fig. 663.

Meridianalschnitt durch den Linsenrand vom Kaninchen. (Babuchin.)
1 Linsenkapsel; 2 Epithel der Linse, bei 3 allmählich in die Linsenfasern (4) übergehend.

Fig. 664. Linsenfasern. $^{350}/_{1}$.
A Linsenfasern des Ochsen mit zackigen Rändern; (Kölliker).
B Querschnitt der Linsenfasern des Menschen; (Kölliker).
C Fasern der Äquatorialgegend der menschlichen Linse (Henle).
Die Mehrzahl der Fasern in Kantenansicht; nur bei 2 und in *A* Flächenansicht; bei 1 Kerne der Linsenfasern.

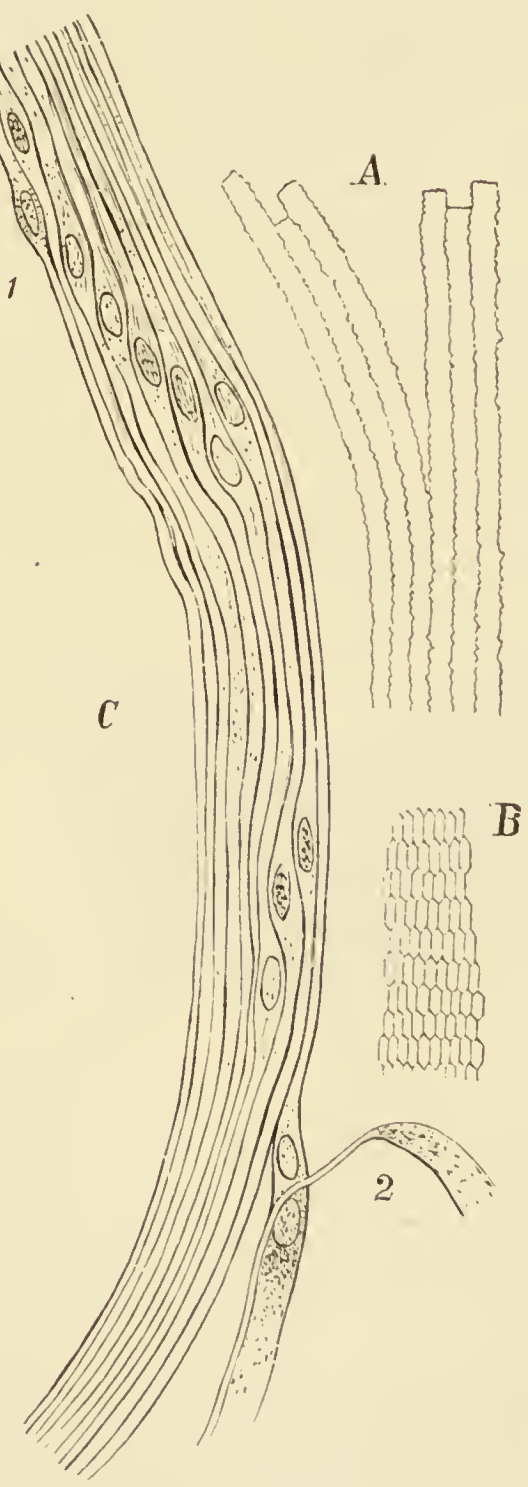

Fig. 664.

Ausgeschnittene Stücke der Kapsel rollen sich infolge starker Elastizität nach aussen um. In chemischer Hinsicht gehört die Kapsel weder der leimgebenden, noch der elastischen Substanz des Bindegewebes an, indem sie konzentrierten Säuren nur in geringem Grade widersteht, durch Kochen in Wasser zwar gelöst wird, aber beim Erkalten nicht erstarrt; sie löst sich ferner in Trypsin. Am nächsten verwandt ist sie dem Sarkolemma und den Membranae propriae der Drüsen. Durchschnitte durch die Kapsel lassen bei starker Vergrösserung eine feine, der Oberfläche parallele Streifung erkennen. Letztere entspricht einer Zusammensetzung aus einzelnen Lamellen, in welche die Kapsel sich zerlegen lässt (Berger). Die Kapsel ist ihrer ersten Anlage nach ein rein kutikulares Gebilde; in späterer Zeit nehmen vielleicht bindegewebige Elemente an ihrem Aufbau vorübergehend teil (s. auch unten).

2. Das vordere Epithel besteht aus einer einschichtigen Lage von Zellen, welche bei Kindern kubisch, bei Erwachsenen abgeplattet sind. Die Epithelzellen sind von der Kapsel durch eine dünne subkapsuläre Eiweissschicht geschieden, welche auch der hinteren Kapselwand aufliegt. Randwärts werden die Zellen höher und gehen endlich in Linsenfasern über.

3. Die Linsenfasern, das hintere Epithel, sind sechsseitige bandförmige Zellen von verschiedener Länge, 7—12 μ Breite, 2,5—5,5 μ Dicke.

Breite und Dicke der Linsenfasern nimmt von den peripheren Schichten nach dem Linsenkerne ab. An der Kernstelle ist die Zelle aufgetrieben. Der Kern ist oval, granuliert, mit Kernkörperchen versehen, liegt etwa in der Mitte der Zellenlänge und fehlt nur den centralen Linsenfasern. Der weiche Inhalt der Linsenfasern geht in eine dichtere Rindenschicht allmählich über. Wird der Inhalt ausgepresst, so bleibt die Rindenschicht als Linsenröhre zurück. Die Kanten der Linsenfasern sind rauh, mit feinen Zacken besetzt, welche den Stacheln der Oberhautzellen entsprechen; in der That ist die Linse ihrer Herkunft nach auch ein Oberhautgebilde, ihre Zellen sind modifizierte Epidermiszellen. Die Linsenfasern sind unter sich durch eine Kittsubstanz verbunden, welche durch Kochen, Maceration in Säuren u. s. w. gelockert wird, so dass nunmehr die Fasern isoliert werden können. Zwischen den breiten Flächen der Linsenfasern ist der Zusammenhang lockerer als an den scharfen Kanten; die Fasern trennen sich daher leichter in der Richtung der Breitseiten. So kommt es, dass die Linse nach vorausgegangener Maceration in Lamellen, ähnlich einer Zwiebel, zerlegt werden kann. Sehr wahrscheinlich, dass das zwischen den Linsenfasern, wenn auch in reduzierter Form, vorhandene intèrepitheliale Labyrinth der Linse des Lebenden dem Ernährungsstrome dient; denn auch die Linse hat Stoffwechsel und bedarf der Ernährung.

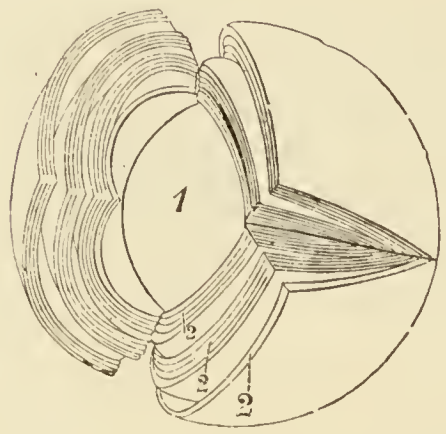

Fig. 665.

Aufblätterung der Linse nach Behandlung mit verdünntem Alkohol. 4/1. (Arnold.)

1 festere centrale Teile der Linse (Nucleus lentis); 2, 2. Lamellen der sog. Kortikalsubstanz.

Betrachtet man an einer erhärteten oder macerierten Linse die vordere und hintere Fläche, so nimmt man im einfachsten Falle je eine dreistrahlige Figur wahr, den vorderen und hinteren Linsenstern. Die drei Radien des Sternes bilden miteinander Winkel von 120°. Der vordere Stern zeigt den vertikalen

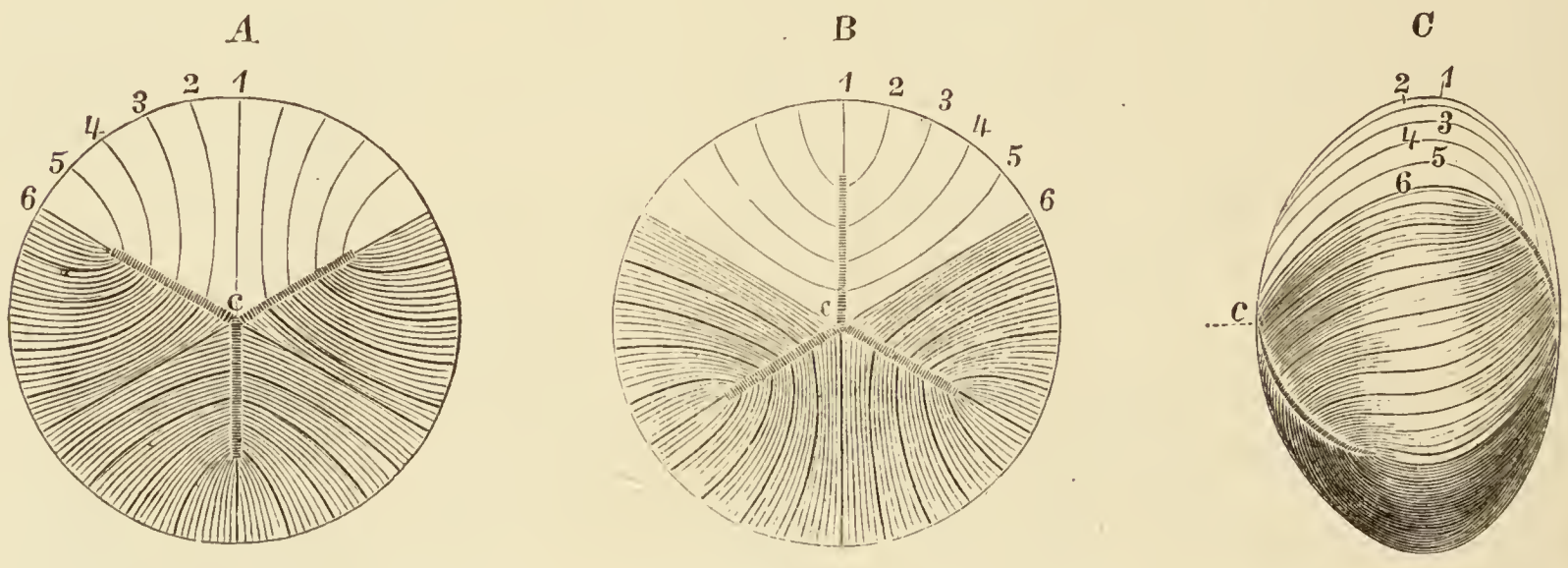

Fig. 666.

Schematische Darstellung des Verlaufes der Linsenfasern und der Anordnung des Linsensternes beim Fötus und Neugeborenen. 7/1.

A Ansicht der hinteren Fläche; B Ansicht der vorderen Fläche; C seitliche Ansicht. c bedeutet in allen 3 Figuren das Centrum des Linsensternes, bezw. den vorderen und hinteren Pol der Linse. Die Zahlen 1 bis 6 bezeichnen 6 in gleichen Abständen dargestellte Linsenfasern, deren Verlauf aus den 3 Figuren deutlich zu ersehen ist.

Strahl aufwärts, der hintere Stern abwärts gerichtet. In den äusseren Schichten der Linse sind in der Regel noch andere Strahlen sichtbar, welche den Linsenstern zu einem sechs- oder mehrstrahligen umbilden. Das Auftreten des Linsensternes ist zurückzuführen auf das Sichtbarwerden von Nahtlinien, in welchen die Enden der Linsenfasern aufeinanderstossen. Die Enden der Fasern können dabei auseinandertreten; so entstehen klaffende Spalten, welche zum Teile mit

körniger Masse, Sternsubstanz, erfüllt sind. Diese besteht aus ausgetretenem Fasereiweiss (Linsen- oder Eiweisskugeln) und aus Kittsubstanz.

Über den Verlauf der Linsenfasern belehrt Fig. 666, *A*, *B* und *C*. Die Länge und Krümmung der Fasern ist in den verschiedenen Schichten der Linse nicht die gleiche, wie sich leicht ergiebt. Die Linsenfasern einer und derselben Schicht dagegen haben auf der ganzen Linsenoberfläche fast die gleiche Länge. Die aus der Polgegend des vorderen Linsensternes kommenden Fasern finden ihr Ende an den freien Enden der Linsenstrahlen der hinteren Fläche; die vom Ende der Radien ausgehenden erreichen den Pol der entgegengesetzten Fläche. Bemerkenswert ist der Umstand, dass alle Fasern einen möglichst grossen, beinahe rechten Winkel zum Sternstrahle zu gewinnen suchen. So entstehen interessante Sförmige Krümmungen der Fasern. Dabei ist im Auge zu behalten, dass das Mittelstück der Fasern natürlich auch eine stark meridianale Krümmung besitzt und an Länge die nach den entgegengesetzten Seiten umgebogenen Enden weit übertrifft. Von der Mitte des Zwischenraumes zweier Sternlinien fahren die Linsenfasern wirbelähnlich auseinander (Fig. 666 1, 1); man hat diese Figuren Linsenwirbel (Vortex lentis) bezeichnet. Die ganze zierliche Erscheinung der Linsensterne und Faseranordnung ist das Ergebnis von Druckwirkungen zur Zeit grossen Längenwachstumes der anfänglich wesentlich sagittal gerichteten Linsenfasermassen.

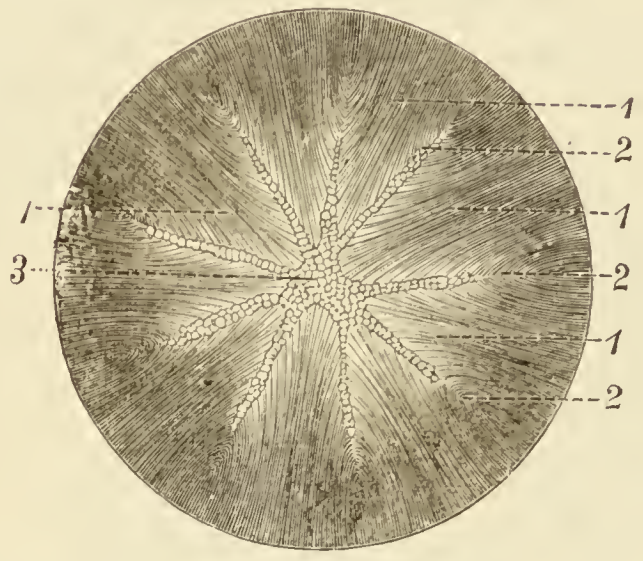

Fig. 667.

Sternfigur an der vorderen Fläche der Linse eines Erwachsenen. $^6/_1$. (Arnold.)

1, 1 meridianal verlaufende Linsenfasern, zwischen den Sternstrahlen die Linsenwirbel bildend; 2, 2 Sternstrahlen bezw. Linsenfaser-Nähte; 3 Centrum der Strahlenfigur, mit sog. Sternsubstanz erfüllt.

Die Linse entbehrt der Gefässe und Nerven. Zu einer bestimmten Zeit des embryonalen Lebens jedoch, in der sie stark wächst und reicher Ernährung bedarf, ist sie reich mit Gefässen ausgestattet, die später schwinden. Diese Gefässausstattung bringt lebhaft zur Erinnerung, dass die Linse ein Hautgebilde darstellt; der zur Linse bestimmte Hautteil erhält seine Gefässe so gut wie jeder andere Teil der Haut; ja er wird, da er sich von der Haut abschnürt und in grössere Tiefe gelangt, von Gefässen zeitweilig sogar völlig umwachsen. Über die embryonalen Gefässe der Linse s. Gefässe des Augapfels.

Müller, E., Über die Regeneration der Augenlinse nach Exstirpation derselben bei Triton. Arch. f. mikr. Anat., Bd. 47, 1896 (bestätigt die Beobachtungen von Wolff u. A.).

E. Der Glaskörper. Corpus vitreum.

Der Glaskörper erfüllt den hinter der Linse und dem Corpus ciliare gelegenen, von der Netzhaut umschlossenen Raum, Glaskörperraum, des Augapfels, und besitzt demgemäss die Form einer sagittal abgeplatteten Kugel. Seine Vorderfläche ist zu einer Grube, Fossa lentis, eingesunken, in welcher die Linse ruht.[1]) Er ist in seiner ganzen hinteren Ausdehnung, von der Papilla nervi optici bis zur Gegend der Ora serrata von einer häutigen Hülle, Membrana hyaloidea, umgeben. Die Membrana hyaloidea setzt sich von der Ora serrata an als feine innere Wandschicht des Corpus ciliare und der

[1]) Fossa hyaloidea der NCC.

Iris fort. Sie kann also im vorderen Gebiete des Bulbus den Glaskörper nicht mehr abschliessen. In der Gegend des Corpus ciliare bis zur hinteren Fläche der Linse übernimmt diese Rolle die Membrana terminalis (vordere Grenzschicht), welche mit der hinteren Fläche der Linsenkapsel verschmilzt (Retzius). Der von dieser Hülle umschlossene klare Inhalt stellt die wasserreiche Glaskörpergallerte, ein modifiziertes Bindegewebe dar.

1. Membrana hyaloidea, vordere Grenzschicht und Zonula ciliaris.

Die Hyaloidea ist eine glashelle dünne, aber feste strukturlose Haut, welche mit ihrer Aussenfläche der Membrana limitans interna der Retina dicht anliegt, während an ihrer Innenfläche die Glaskörpergallerte innig haftet.

An ihrer Innenfläche liegen zerstreute spindelförmige oder rundliche Zellen mit Fortsätzen, Bindegewebszellen (Fig. 670). Sie folgt der Membrana limitans

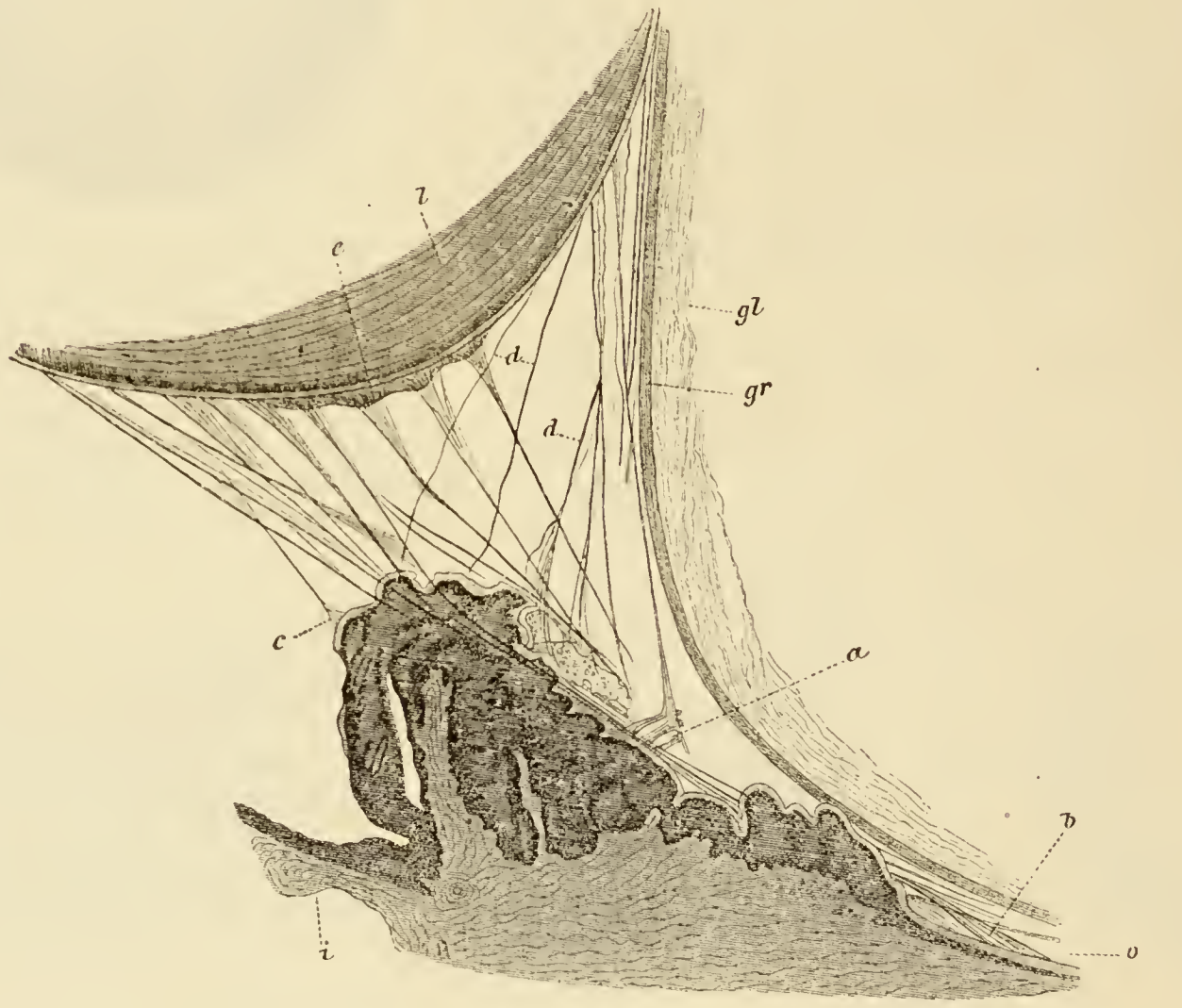

Fig. 668.

Fig. 668. Zonula ciliaris eines Erwachsenen. Medianschnitt.

l Linsenrand (Äquator); *gl* Glaskörper; *gr* vordere Grenzschicht; *o* Orbicularraum; *i* Iriswurzel; *a* kurze starke Anheftungsfasern der hinteren Zonulabalken; *b* hinten aus der Glashaut entspringende Zonulafasern; *c* vorn vom Ciliarfortsatze entspringende Zonulafasern, welche die Zonulabalken kreuzen und teilweise an ihnen haften; *e* Räume zwischen der Linsenkapsel und der pericapsulären Membrana. (G. Retzius, 1894.)

interna bis zur Ora serrata und bekleidet auch die innere Fläche des Corpus ciliare und der Iris, als Membrana limitans corporis ciliaris et iridis (S. 714).

Aus den Untersuchungen von O. Schultze geht hervor, dass die Hyaloidea genetisch der Retina angehört, oder richtiger, dass sie eine Grenzschicht zwischen dem epithelialen Stützgewebe der Retina und der Bindesubstanz des Glaskörpers darstellt. Als solche umhüllt sie bis zur Orata serrata hin den Glaskörper.

Die Gegenwart der zwischen die vordere Augenkammer und dem Glaskörper eingeschalteten Linse bedingt im vorderen Gebiete des Glaskörpers ganz eigentümliche Gestaltungen, welche teils der Befestigung der Linse, teils der vorderen Abschliessung des Glaskörpers dienen. Die Art der Befestigung der Linse schliesst zugleich die Möglichkeit ihrer Ernährung ein.

Was die vordere Abschliessung des Glaskörpers gegen das Corpus ciliare, die Camera posterior und die Linse betrifft, so wird sie dadurch erreicht, dass das Fasergeflecht des Glaskörpers eine periphere Verdichtung erfährt. So wird eine zwar dünne, aber widerstandsfähige schalenförmige Platte, die vordere Grenzschicht, Membrana terminalis von Retzius hergestellt, die sich von der hinteren Fläche der Linse aus, in vorn zuerst konkaver, dann konvexer Wölbung, bis zur Ora serrata erstreckt (s. Fig. 668).

Fig. 669.

Fig. 670.

Fig. 669. Teil eines Querschnittes durch das Corpus ciliare und die Zonula ciliaris des Erwachsenen, aus der hinteren Gegend der Processus ciliares. (G. Retzius.)

gr Grenzschicht; *gl* Glaskörper; *z*, *z*, *z* Zonulafasern; zwischen dem oberen *z* und der Pars ciliaris retinae der Faltenthäler, sieht man die feinen Spannfasern von Berger.

Fig. 670. Teil der flach ausgebreiteten Hyaloidea eines Erwachsenen, mit anliegenden Zellen. (G. Retzius.)

Zwischen dem Corpus ciliare, der Linse und der Membrana terminalis bleibt ein ansehnlicher Raum frei (Fig. 668), welcher den äusserst zierlichen Aufhängeapparat der Linse, die Zonula ciliaris, aufnimmt. Die Zonula ciliaris ist die Gesamtheit zahlreicher Fasern, Fibrae zonulares, welche vom Corpus ciliare ringsum ausgehen und in besonderen Zügen in die äquatoriale Gegend der Linsenkapsel gelangen.

Der Raum, in welchem die Fasermassen der Zonula ciliaris gelegen sind, gehört, wie Fig. 668 leicht erkennen lässt, der Camera posterior an und ist gleich dieser von Lymphe eingenommen. Die hinterste, enge Abteilung des Raumes führt den Namen Spatium orbiculare (Fig. 668); weiter vorn folgen die zwischen den Faltenthälern der Processus ciliares gelegenen sogenannten Recessus camerae posterioris (Fig. 669); endlich folgt der Raum, welcher zwischen den Faltenbergen der Processus ciliares und der äquatorialen Zone der Linse seine Lage hat und Spatia zonularia genannt wird. Die ringförmige Anordnung

aller Spatia zonularia wird durch den Namen Canalis zonularis (Petiti) passend ausgedrückt. Doch ist zu beachten, dass dieser Kanal gegen den Glaskörper zwar durch die Membrana terminalis des Glaskörpers abgeschlossen ist, vorn aber in den Raum der Camera posterior unmittelbar übergeht.

Der neueste Beobachter auf diesem Gebiete, G. Retzius, schliesst sich in seiner Auffassung der Zonula ciliaris ganz an Topolanskis Angaben an, welchen zufolge die Zonula „von ihrer Entstehung an nur Faser ist und Faser bleibt". Doch haben diese Fasern verschiedenes Kaliber und werden daher Zonulabalken und feine Zonulafasern unterschieden.

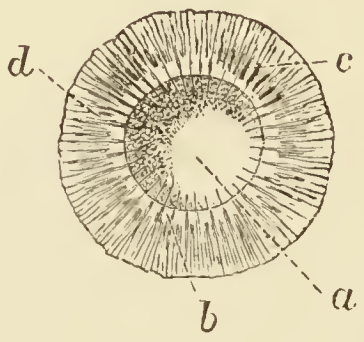

Fig. 671.

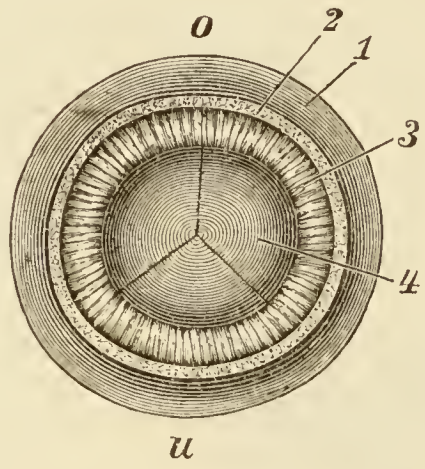

Fig. 672.



Fig. 673.

Fig. 671. Linse mit Zonula und Glaskörper, von vorn gesehen.

a Linse; *b* freier Teil der Zonula; *c*, *d* verwachsener Teil derselben; bei *c* haftet Pigment an, welches aus der Pars ciliaris retinae stammt.

Fig. 672. Bulbus der Katze, von vorn, nach entfernter Cornea, ebenfalls entfernter Iris und Corona ciliaris. Natürliche Grösse.

o oben; *u* unten. 1 Sklera; 2 Schnittrand der Sklera; 4 vordere Fläche der Linsen mit dem vorderen Linsensterne; 3 Lig. suspensorium lentis = Zonula ciliaris = Strahlenbändchen, glasartig durchsichtig.

Fig. 673. Äquatorialschnitt des menschlichen Glaskörpers; altes Schema.

Über den Verlauf der Zonulafasern im Ganzen belehrt Fig. 668. Die von hinten, aus dem Spatium orbiculare kommenden Züge streichen vor allem in den Faltenthälern der Processus ciliares nach vorn und inserieren in einer Zone der Linse, die vor deren Äquator ihre Lage hat. Die von den Processus ciliares selbst kommenden vorderen Fasern hingegen ziehen unter Kreuzung der erstgenannten zu einer Zone der Linse, welche hinter deren Äquator ihre Lage hat. Dazwischen liegen Fasern, mittlere, welche am Linsenäquator selbst angreifen. Das Insertionsfeld an der Linse ist also ein beträchtlich grosses. Zugleich ist bemerkenswert, dass die Insertion an einer besonderen Hülle der eigentlichen Linsenkapsel statt hat, der Membrana pericapsularis von Retzius, die sich an einigen Stellen der Fig. 668 von der eigentlichen Linsenkapsel etwas abgehoben hat.

2. Die Glaskörpergallerte.

Sie enthält bis 98 % Wasser. Auf ein Filter gelegt entlässt sie die Hauptmasse ihres Gewichtes als Glaskörperflüssigkeit, Humor vitreus, welche Salze, Extraktivstoffe und Spuren von gelöstem Eiweiss enthält; es bleiben nur 0,21 Gewichtsteile als fester Rückstand.

Die Glaskörpergallerte ist nicht strukturlos; das Stroma vitreum enthält vielmehr in bedeutender Menge feine durchsichtige Fäden, welche Bindegewebsfibrillen entsprechen, und Bindegewebszellen von verschiedener Form. Dass auch Wanderzellen (Leukocyten) im Glaskörper vorkommen, wurde schon erwähnt.

Was die Fasern betrifft, so durchziehen sie den Glaskörperraum in Form eines feinen Geflechtes, an welchem besondere Züge nur in gewissen Gegenden

unterschieden werden können. Im allgemeinen aber kreuzen sich die feinen gekörnten Fasern in den verschiedensten Richtungen und laufen hier und dort zu besonderen Knotenpunkten zusammen; in ihrem übrigen Verlaufe kreuzen sich die Fasern zwar vielfach, scheinen aber keine Verbindungen miteinander einzugehen. Ob sie alle von Zellen ausgehen, ist zweifelhaft, doch unwahrscheinlich. Auffallend ist die Körnelung der Fäden. Im mittleren Lebensalter ist das von den Glaskörperfasern gebildete Gerüste spärlicher als in früherer Zeit, infolge einer Art Auflösung. Membranöse Züge von Fasern kommen zwar vor, doch zeigen sie

Fig. 674.

Teil des Glaskörpergewebes eines erwachsenen (etwa 40j.) Menschen, etwa 4 mm hinter der Linse und seitlich von ihr. (G. Retzius.)

wenig Regelmässigkeit; insbesondere sind in den peripheren Teilen koncentrische Züge wahrzunehmen. Konstante Verdichtungen des Gerüstes umscheiden den Canalis hyaloideus der embryonalen Periode. Da dieser Kanal in der Gegend der Linse sich trichterförmig erweitert, so erklärt sich von hier aus leicht die Entstehung der vorderen Grenzschicht, die schon oben Erwähnung gefunden hat (S. 742). Sie ist nichts anderes, als ein verdichteter Teil der vorderen Zone des Glaskörpers (G. Retzius, l. c.).

Von der Papilla n. optici aus erstreckt sich ferner gegen die Fossa lentis die Spur eines morphologisch bedeutsamen Ganges durch den Glaskörper, der schon erwähnte Centralkanal des Glaskörpers oder Canalis hyaloideus (s. Fig. 677). Er beginnt an der Papilla nervi optici mit einer leichten Erweiterung, Area Martegiani und erstreckt sich zur hinteren Linsenfläche. Der etwa 2 mm weite Centralkanal schliesst im embryonalen Auge ein wichtiges Gefäss ein, die A. hyaloidea, welche zur Linse zieht, und ist im Übrigen von lockerem Glaskörpergewebe eingenommen. Am Auge des Neugeborenen sind noch ansehnliche Gefässreste vorhanden, welche bis in die Nähe der Linse reichen. Nach ihrer Rückbildung ist anfangs noch ein Rest des begleitenden Bindegewebes übrig, bis auch dieser verflüssigt und verschwunden ist. Nur an der Papille bleibt ein Rest des Gewebes zurück, ein Bindegewebslager, welches die Exkavation der Sehnervenpapille ausfüllt. Im Auge des Rindes ist der übrig bleibende Teil viel grösser; er stellt einen bis 2 mm hohen, in den Canalis hyaloideus hineinragenden Zapfen, Conus hyaloideus, dar, welcher an seiner Basis gegen $^1/_2$ mm Durchmesser besitzt.[1])

[1]) O. Schultze, Zur Entwickelungsgeschichte des Gefässsystemes im Säugetierauge. In der Festschrift für Prof. Kölliker. Leipzig 1892. Engelmann. Die vergleichende Unter-

Retzius, G., Über den Bau des Glaskörpers und der Zonula Zinnii in dem Auge des Menschen und einiger Tiere. Biolog. Untersuchungen, n. F., Bd. VI, 1894.

Schoen, W., Zonula und Ora serrata. Anat. Anz. X, 11, 1895, und Arch. f. Anat. u. Phys., 1895.

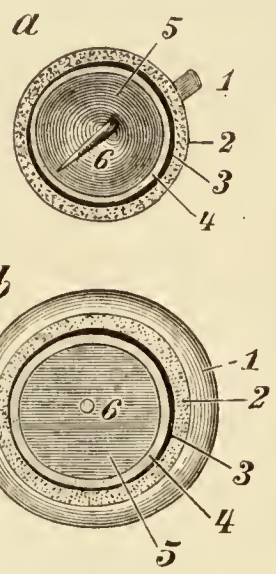

Fig. 676.

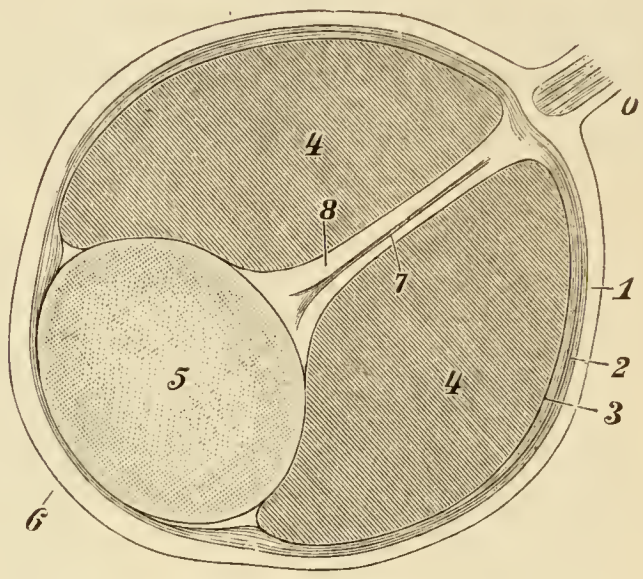

Fig. 677.

Fig. 676. Auge des Neugeborenen in ein kleines hinteres Segment (*a*) und ein grosses vorderes Segment (*b*) geteilt. Natürliche Grösse.

a. hinteres Segment von vorn.

1 N. opticus; 2 Schnittrand der Sklera; 3 Schnittrand der Chorioidea; 4 Schnittrand der Netzhaut; 5 Hohlfläche des hinteren Segmentes der Netzhaut, nach entferntem Glaskörper; 6 Rest der A. hyaloidea als lange Nadel von der Papilla n. optici aufsteigend.

b. vorderes Segment von hinten, der gehärtete Glaskörper erhalten.

1 Sklera; 2 Schnittrand derselben; 3 Chorioidea; 4 Netzhaut; 5 Schnittfläche des Glaskörpers; 6 Canalis hyaloideus s. centralis nach herausgezogenem Gefässreste.

Fig. 677. Medianschnitt durch das Auge eines älteren menschlichen Fötus. $^5/_1$.

o Sehnerv; 1 Sklera; 2 Chorioidea; 3 Retina; 4 Glaskörper; 5 Linse; 6 Cornea; 7 A. hyaloidea; 8 Canalis hyaloideus s. centralis.

F. Die Gefässe des Augapfels.

a) Blutgefässe.

Die Blutgefässe des Augapfels gehören zwei Systemen an und zwar

1. dem Netzhautgefässsysteme und
2. dem Ciliargefässsysteme.

An der Eintrittstelle des Sehnerven gehen beide miteinander Verbindungen ein.

1. Die Netzhautgefässe.

Sie bestehen aus der A. und V. centralis retinae. Der Sehnerv enthält in seiner Pialscheide die ihn ernährenden Gefässe, Scheidengefässe. Meist 15—20 mm vom Augapfel entfernt treten die Centralgefässe, A. und V. centralis retinae in den Sehnerven ein (s. Anmk. S. 729), um in der Achse desselben weiter zu ziehen und in der cerebralen Abteilung des Innenblattes der Retina sich auszubreiten. Die Ausbreitung in der Retina folgt einem bestimmten Plane, welcher sich folgendermassen verhält.

Aus dem centralen Bindegewebsstrange hervortauchend, teilen sich beide Gefässe in der Papille oder schon im Optikus in die beiden Hauptäste, A. und V. papillaris superior

---

suchung der Glaskörper- und Netzhautgefässe der Wirbeltiere führt zu dem Ergebnisse, dass in phylogenetischer Hinsicht die Gefässe des Glaskörpers sich in rückschreitender, diejenigen der Netzhaut dagegen in fortschreitender Entwickelung befinden.

und inferior (Magnus). Die Vene gabelt sich meist etwas früher. Auf der Papillenoberfläche teilen sich beide Hauptäste abermals in je zwei Zweige; auch diese Teilung kann schon im Sehnerven erfolgen. Von den beiden oberen und unteren Zweigen wendet sich je einer nasalwärts, die A. und V. nasalis superior und inferior; der andere temporalwärts, A. und V. temporalis superior und inferior. Erstere sind kürzer als letztere; die nasalen Gefässe laufen ferner radiär nach der Ora serrata, die temporalen in zu der Macula lutea konkaven Bögen. Ausserdem ziehen von der Papille aus zwei kleine Arterien und Venen in radiärer Richtung zur Macula lutea, A. und V. macularis superior und inferior. Auf der medialen Seite sind meist ebenfalls zwei feine Gefässe von ähnlicher Verlaufsrichtung vorhanden; die A. und V. mediana superior und inferior. Während die Macula lutea noch Gefässe enthält, fehlen dieselben im Grunde der Fovea centralis; doch enthält der Randteil der Fovea noch Gefässe (F. Dimmer, 1894).

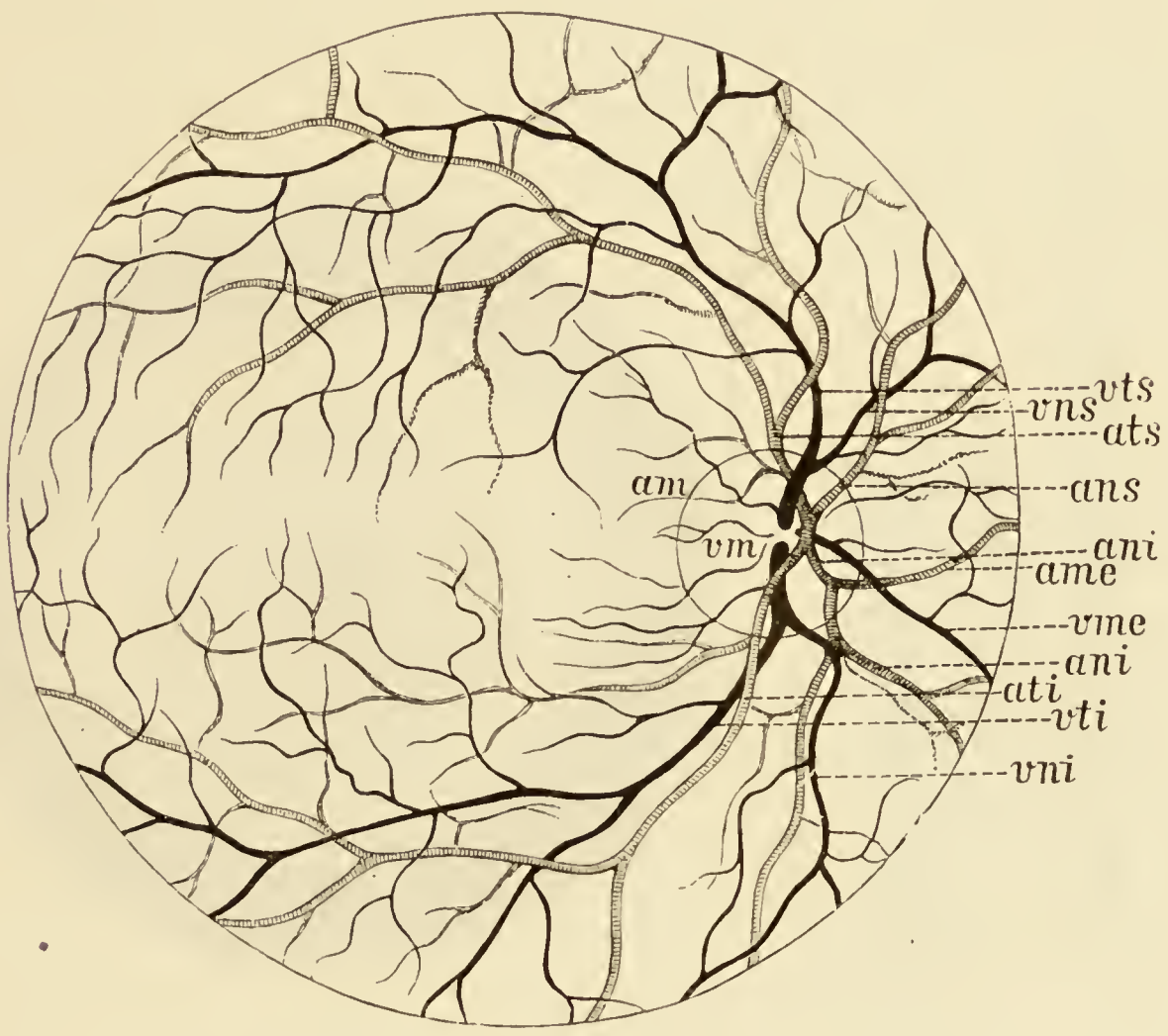

Fig. 678.

Gefässe der menschlichen Netzhaut. (E. Jäger und Leber.)

ans, *vns* A. u. V. nasalis superior; *ats*, *vts* A. u. V. temporalis superior; *ani*, *vni* A. u. V. nasalis inferior; *ati*, *vti* A. u. V. temporalis inferior; *ame*, *vme* A. u. V. mediana; *am* und *vm* A. u. V. macularis.

Die gröberen Gefässe liegen in der Nervenfaserschicht, meist dicht an der Limitans interna. Ihre Zweige gelangen nicht bis in die Schicht der Sehzellen, sondern hören an der Reticularis externa auf; so erklärt sich der Gefässmangel in der Fovea centralis leicht. Die Zweige der Netzhautarterien stehen nicht durch stärkere Gefässe, sondern nur durch die Kapillaren miteinander in Verbindung; es sind sogenannte Endarterien. Die Kapillaren-Anordnung ist die, dass ein inneres grossmaschiges und ein äusseres engmaschiges Netz vorliegt (His, Hesse); letzteres erscheint als ein Anhängsel des ersteren, während das innere Kapillarnetz unmittelbar aus den Verzweigungen der Arterien hervorgeht. Aus dem inneren Kapillarnetze entwickeln sich die Venen. Arterien und Venen sind von adventitiellen Scheiden umgeben.

Dem Angegebenen zufolge entbehrt die ganze äussere Hauptschicht der Retina, d. i. die Schicht der Sehzellen der Blutgefässe. An der Ernährung dieser Schicht ist das Ciliargefässsystem, durch dessen Lamina choriocapillaris, beteiligt.

Das Netzhautgefässsystem ist der bleibende Teil einer in embryonaler Zeit aus-

gedehnteren Gefässausbreitung. Der vergängliche Teil der letzteren durchsetzte früher den Glaskörper und war für die Linse bestimmt. Das Gefäss, welchem diese Rolle zufiel, ist die A. hyaloidea s. capsularis, eine Fortsetzung der A. centralis retinae von der Optikuspapille zur Linse. An der hinteren Linsenfläche sich verzweigend, treten die Äste des Gefässes allmählich über den Linsenrand hinweg zur vorderen Linsenfläche. Selbst die Pupillarfläche der vorderen Linsenkapsel wird schliesslich in die Gefässausbreitung hineingezogen. Dieser Pupillarteil des Gefässnetzes heisst Membrana pupillaris; der die Linse vom Äquator bis zum Pupillenrande umgebende Teil des Gefässnetzes führt den Namen Membrana capsulo-pupillaris; der die hintere Linsenkapsel umgebende Teil der Verzweigung wird Membrana capsularis genannt. Die Linse ist also zu gewisser Zeit in eine vollständige Gefässhülle eingeschlossen, Tunica vasculosa lentis. In bestimmter Reihenfolge schwinden späterhin die einzelnen Abteilungen, am spätesten das Stämmchen der A. hyaloidea selbst, welches von einer Vene begleitet wird. (S. oben S. 746 und Fig. 675.)

Fig. 679.

Fig. 680.

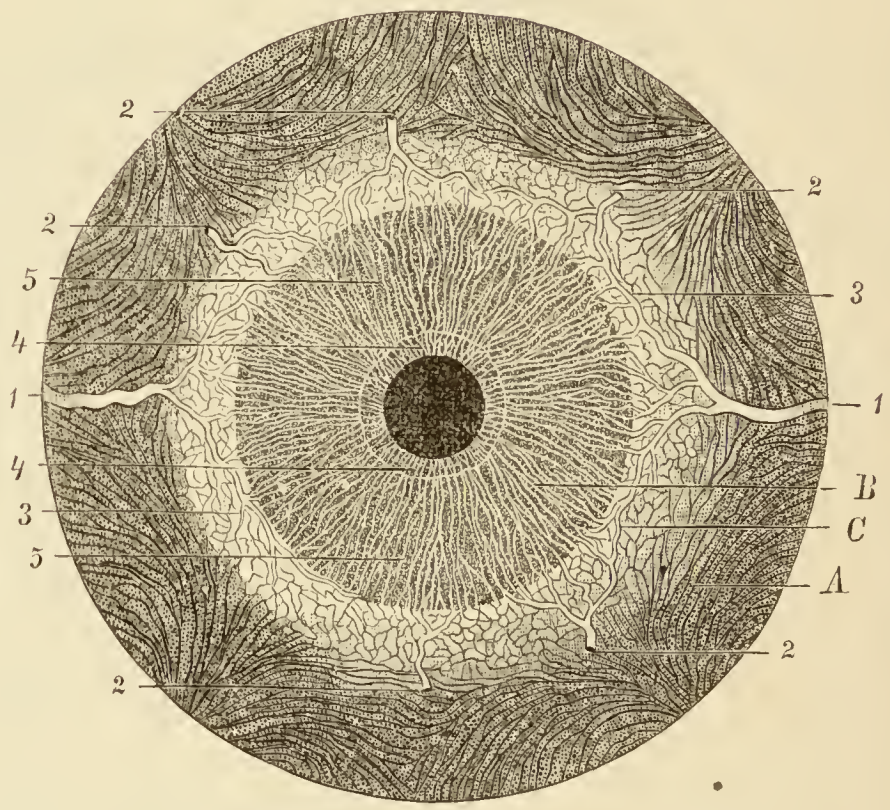

Fig. 681.

Fig. 679. Längsschnitt einer normalen Netzhautarterie von 0,035 mm Längs-Durchmesser. $^{430}/_{1}$. (M. Lurje).

Fig. 680. Längsschnitt einer kleinsten Netzhautarterie von 0,008 mm Längs-Durchmesser. $^{620}/_{1}$.

Fig. 681. Blutgefässe der Iris und Chorioidea vorn von. $^{5}/_{2}$. (Arnold.)

A vordere Zone der Chorioidea; *B* Iris; *C* Ciliarkörper. 1, 1 Aa. ciliares posteriores longae; 2, 2 Aa. ciliares anteriores; 3, 3 Circulus arteriosus iridis major; 4, 4 Pupillarzone; 5, 5 Ciliarzone der Iris; beide durch den als hellen Ring dargestellten Circulus arteriosus iridis minor getrennt.

Die Verbindungen der Netzhautgefässe mit den Bulbusgefässen sind folgende wenige (Leber) und liegen ausschliesslich in der Gegend der Eintrittstelle des Optikus.

1. An der Eintrittstelle des Optikus treten 2—3 Zweige der Aa. ciliares posteriores breves zur Sklera und bilden hier den Zinnschen Skleralgefässkranz. Aus diesem treten zahlreiche Zweige zur Chorioidea, feinere zum Sehnerven und seiner Scheide;
2. An der Durchtrittstelle des Sehnerven durch den Chorioidring (Foramen opticum chorioideae) treten zahlreiche feine Gefässe aus der Chorioidea in den Sehnerven und verbinden sich mit dessem Kapillarnetze.

Über den feineren Bau der Netzhautgefässe liegen neue Untersuchungen vor von M. Lurje.[1])

Hiernach besteht die Intima der Netzhautarterien aus Endothel, welchem in den grösseren Zweigen die Elastica interna als feine glänzende Membran anliegt. Die Media besteht in den grösseren Papillararterien aus 3 Reihen von cirkulär geordneten Muskelfasern; in den mittelgrossen Netzhautarterien sind zwei, in den kleinen Arterien von 0,03—0,04 mm Durchmesser ist nur eine ununterbrochene Reihe von Muskelzellen vorhanden; in den kleinsten Arterien von 0,007—0,015 mm liegen die Muskelkerne in der Wand zerstreut in mehr oder weniger grossen Abständen. Während aber in den Papillararterien die Media als gesonderte Muskelschicht auftritt, besteht sie in den übrigen Netzhautarterien aus einem mehr oder weniger dicken Lager zarten fibrillären Gewebes, in welchem die Muskelkerne eingelagert sind. Die Muskelfasern sind an Zahl erheblich geringer als in gleichgrossen Arterien des grossen Netzes des Menschen.

Die Adventitia ist anfangs ziemlich mächtig und besteht aus faserigem Bindegewebe mit spärlichen Bindegewebszellen; peripheriewärts abnehmend erscheint die Adventitia an den kleinen Arterien als zarte Linie, welcher stellenweise ein runder oder ovaler Kern anliegt.

Selbst in den grössten Netzhautvenen konnten Muskelfasern nicht nachgewiesen werden. Dem Endothel folgt aussen eine leicht faserige Schicht, in welcher einzelne runde und längliche Kerne liegen.

2. Das Ciliargefässsystem.

Das Ciliargefässsystem wird gebildet von den Aa. ciliares posteriores breves, den Aa. ciliares posteriores longae und den Aa. ciliares anteriores, nebst den zugehörigen Venen, den Vv. ciliares posteriores s. vorticosae und den Vv. ciliares anteriores. S. Fig. 635, 636, 681 und 682.

a) Die Aa. ciliares posteriores breves entspringen aus der A. opthalmica mit 4 bis 6 Ästen, teilen sich auf ihrem Wege zum Augapfel und durchbrechen die Sklera in der Umgebung des Sehnerveneintrittes mit 18—20 Zweigen. Vor der Durchbohrung geben sie feine Zweige zur hinteren Hälfte der Sklera und zur Duralscheide des Sehnerven. Nach geschehener Durchbohrung breiten sie sich in der Chorioidea aus und bilden auch das reiche Kapillarsystem der Membrana chorioidea capillaris s. Lamina Ruyschii (S. 708). An der Stelle des Sehnerveneintrittes verbinden sie sich mit dem Netzhautgefässsysteme durch den Zinnschen Skleralgefässkranz und durch Kapillaren der Choriocapillaris. Am vorderen Umfange der Chorioidea verbinden sie sich durch ungefähr 10 Aa. recurrentes mit den Stämmen dieser, nämlich mit den Aa. ciliares posteriores longae, den Aa. ciliares anteriores und dem Circulus arteriosus iridis major.

b) Die Aa. ciliares posteriores longae laufen, 2 an Zahl, die eine an der medialen, die andere an der lateralen Seite des Augapfels, zwischen Sklera und Chorioidea zum Corpus ciliare. Sie bilden hier den Circulus arteriosus iridis major und anastomosieren dabei mit den Aa. ciliares anteriores.

Ihre Zweige sind: Aa. recurrentes, Zweige für den M. ciliaris, Zweige zur Bildung des Circulus arteriosus iridis major. Der letztere giebt einzelne Aa. recurrentes ab, versorgt die Corona ciliaris und die Iris. Durch den Circulus arteriosus iridis major anastomosieren die langen Ciliararterien mit den vorderen; durch die Recurrentes mit den Ciliares posteriores breves.

c) Die Aa. ciliares anteriores entspringen (meist je 2) aus den Arterien der vier geraden Augenmuskeln, verlaufen unter Teilung nach vorn, durchbohren hinter dem Cornealrande die Sklera und dringen hinter dem Sinus venosus in den M. ciliaris. Vor der Durchbohrung senden sie dem vorderen Teile der Sklera, der Conjunctiva sklerae und corneae feine Zweige zu. Die durchbohrenden Zweige geben innerhalb des M. ciliaris Äste ab zum

---

[1]) Über das Verhalten der Netzhautgefässe bei Sklerose der Hirnarterien u. s. w. Jurjew-Dorpat, 1893.

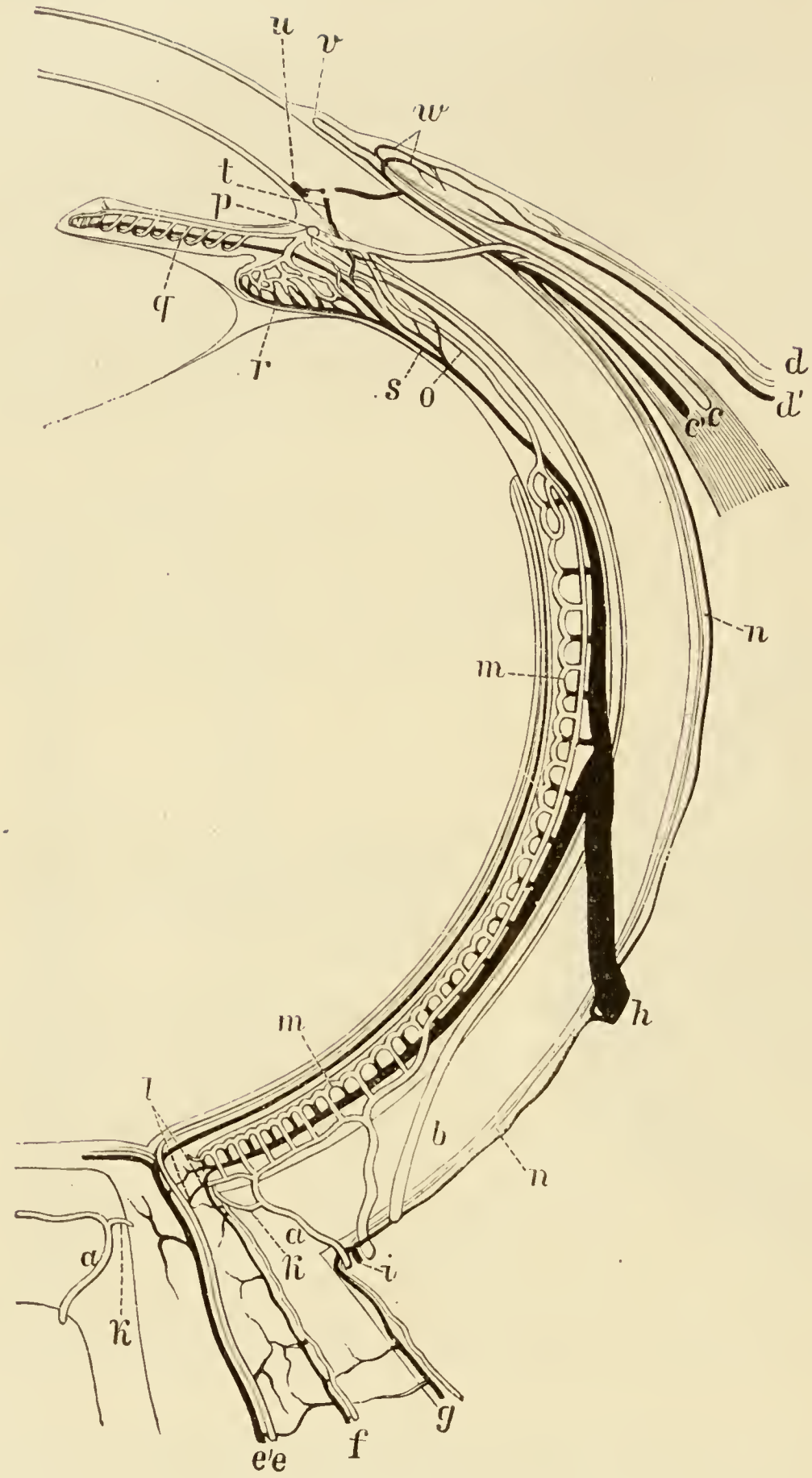

Fig. 682.

Schematische Darstellung der Blutgefässe des Auges. (Leber.)

Horizontalschnitt, Arterien hell, Venen schwarz.

a, *a* Aa. ciliares posteriores breves; *b* A. ciliaris posterior longa; *c*, *c'* A. und V. ciliaris anterior; *d*, *d'* A. u. V. conjunctivialis posterior; *e*, *e'* A. und V. centralis retinae; *f* Gefässe der Pialscheide des Sehnerven; *g* Gefässe der Duralscheide des Sehnerven; *h* V. vorticosa; *i* V. ciliaris posterior brevis; *k*, *k* Zweige der Aa. ciliares posteriores breves zum Sehnerven; *l* Anastomose der Chorioidal-Gefässe mit denen des Sehnerven; *m* Chorio-capillaris; *n*, *n* episklerale Arterien und Venen; *o* A. recurrens chorioid.; *p* Querschnitt des Circulus arteriosus iridis major; *q* Gefässe der Iris; *r* Ciliarfortsatz mit seinen Gefässen; *s* Zweig der V. vorticosa aus der Iris und dem Ciliarfortsatze, in geringer Entfernung abwärts einen Zweig aus dem Ciliarmuskel aufnehmend; *t* Zweig der vorderen Ciliarvene aus dem Ciliarmuskel; *u* Sinus venosus (Schlemmi) (in seinen Verbindungen mit den vorderen Ciliarvenen etwas abweichend von dem Leberschen Original dargestellt); *v* Randschlingennetz der Hornhaut; *w* A. u. V. conjunctivalis anterior.

Circulus iridis major, zum M. ciliares; auch einzelne Aa. recurrentes gehen von ihnen aus. Fig. 681, 682. S. ferner Gefässlehre, A. ophthalmica.

Was die Venen betrifft, so sind

1. Vv. vorticosae oben (S. 707) bereits geschildert worden. Sie sammeln das Blut aus der Iris, der Corona ciliaris, einem Teile des Ciliarmuskels, dem Orbiculus ciliaris, der Chorioidea, und nehmen nach Durchbohrung der Sklera noch episklerale Venen auf.

2. Die Vv. ciliares anteriores beziehen innerhalb des Augapfels nur aus dem M. ciliaris Zweige. Während ihres Laufes durch die Sklera nehmen sie die Verbindungsgefässe des Sinus venosus auf. Der letztere ist als ein immer offener, allseitig verbindender Ringsinus den perforierenden vorderen Ciliarvenen angesetzt. Auf der Aussenseite entspringt aus ihm eine Anzahl von Gefässen, die sich skleralwärts wenden, um in der Sklera mit den aus dem Ciliarmuskel kommenden Zweigen der vorderen Ciliarvenen sich zu verbinden. Nach geschehener Durchbohrung empfangen die Vv. ciliares anteriores Zuflüsse aus dem schwachen episkleralen Gefässnetze, aus der Conjunctiva sklerae und corneae. Sie münden in die Venen der geraden Augenmuskeln. S. ferner: Gefässlehre, Vv. ophthalmicae.

b) Lymphbahnen.

Die Lymphbahnen des Augapfels lassen sich mit Schwalbe in ein vorderes und ein hinteres Gebiet scheiden.

1. Das vordere Gebiet enthält vor allem die vordere Augenkammer (Camera anterior), ferner die Saftkanälchen der Hornhaut und des angrenzenden Teiles der Sklera.

Die vordere Augenkammer ist von einer wasserhellen Flüssigkeit erfüllt, dem Humor aqueus, Kammerwasser, welches Spuren von Eiweiss und Zucker, in geringer Zahl auch Leukocyten enthält und in der Menge von 0,2—0,3 gr vorhanden ist. Die vordere Kammer steht durch die kapillare Iris-Linsenspalte mit der hinteren Augenkammer in Verbindung, diese wieder mit den Spatia zonularia. Der Humor aqueus wird in der hinteren Augenkammer aus den Gefässen des Corpus ciliare und der Iris abgesondert. Von hier aus zieht der Strom zur vorderen Kammer und zu den Spatia zonularia. Der Hauptabfluss des Kammerwassers findet an der Corneo-Skleralgrenze statt, durch das Lückenwerk des Ligamentum iridis pectinatum (die Spatia anguli iridis) und durch den Sinus venosus in die vorderen Ciliarnerven (Schwalbe). Nach der Cornea ist ein Abfluss nicht oder nur spurweise vorhanden. Auch die Ernährung der Hornhaut geht nicht vom Kammerwasser aus, sondern von dem sie umgebenden Blutgefässkranze, dem Randschlingennetze der Cornea.

Über die Lymphbahnen der Cornea und ihre Verbindungen s. S. 703.

2. Das hintere Gebiet enthält die Lymphbahnen des Sehnerven, der Netzhaut und des Glaskörpers, sowie die perichorioiden Räume.

Von den Lymphbahnen des Sehnerven war bereits S. 714 die Rede. Diejenigen der Retina sind teils perivasculärer Art, also sehr reichlich vorhanden, teils folgen sie vom Sehnerven aus den Nervenfaserbündeln.

Zwischen dem Aussen- und Innenblatte der Pars optica retinae liegt ein ausgedehntes System von Räumen, welches in der Pathologie des Auges (bei Netzhautablösungen) eine grosse Rolle spielt und den Urlymphräumen angehört, der interlaminäre Raum (Rauber). S. Lymphgefässe, Urlymphräume.

Über den als Lymphraum zu deutenden Canalis hyaloideus s. S. 745.

Das zwischen der Sklera und Chorioidea gelegene reiche Spaltensystem, der Perichorioidraum (S. 707), sammelt die in der Chorioidea gelieferte Lymphe. Der Abfluss geschieht teils in den die Vv. vorticosae umscheidenden Lymphgefässen, welche zunächst in den Tenonschen Raum führen; dieser hängt seinerseits mit dem supravaginalen Raume zusammen (Schwalbe); teils auf kürzerem Wege mit den Aa. ciliares posteriores (Key und Retzius) ebenfalls in den Tenonschen Raum; teils durch die Scheidenräume des Sehnerven in der Gegend des Foramen opticum (v. Michel). Über die Lymphkapillaren der Chorioidea s. A. Alexander, Archiv für Anat. und Phys. 1889.

Schultze, O., Zur Entwickelungsgeschichte des Gefässsystemes im Säugetierauge. Festschrift für A. v. Kölliker. Leipzig, W. Engelmann, 1892.

Voll, A., Über die Entwickelung der Membrana vasculosa retinae. Ebendaselbst.

Leber, Th., Der gegenwärtige Stand unserer Kenntnisse vom Flüssigkeitswechsel des Auges. In: Ergebnisse der Anat. u. Entw., herausgeg. von Merkel u. Bonnet, Bd. IV, 1895, S. 144—196.

II. Schutz- und Hilfsapparate des Auges.

1. Augenlider und Bindehaut.

Die Augenlider, Palpebrae, sind zwei dünne Hautfalten, eine obere und eine untere, Palpebra superior und inferior, welche vor dem Augapfel gelegen sind, vor ihm auf und nieder bewegt werden, das Auge öffnen und schliessen können.

Es ist eine vordere konvexe und eine hintere konkave Fläche, ein freier und ein angewachsener Rand vorhanden. Die seitlichen Verbindungsteile der freien Ränder heissen Commissurae palpebrarum. Die äussere Platte des oberen Augenlides ist eine Fortsetzung der Stirnhaut, die des unteren Lides eine solche der Wangenhaut. Der freie Lidrand, Margo palpebralis, hat eine Breite von etwa 2 mm und eine äussere sowie eine

innere Kante, Limbus palpebralis anterior et posterior. An ihm erfolgt der Umschlag der äusseren in die innere Platte, welche die Eigenschaften einer Schleimhaut annimmt. Die innere Platte überzieht die hintere Lidfläche bis in die Nähe des Orbitalrandes, ändert darauf plötzlich ihre Richtung und tritt zum Augapfel über. Sie erreicht den letzteren in einer Zone der Sklera, welche oben und unten 8—9, lateral und medial etwa 10 mm vom Cornealrande entfernt ist, bekleidet den vorderen Teil der Sklera bis zum Rande der Cornea, um sodann auf letztere überzugehen und daselbst eine modifizierte Form anzunehmen. Da diese Schleimhaut das Lid mit dem Augapfel verbindet, heisst sie Bindehaut, Tunica conjunctiva. Der die hintere Platte des Lides bildende Teil der Bindehaut wird Conjunctiva palpebrarum, der den Bulbus bedeckende Teil Conjunctiva bulbi genannt; der letztere zerfällt wieder in die Conjunctiva sklerae und Conjunctiva corneae. Die Umschlagstelle der Conjunctiva palpebrarum in die Conjunctiva bulbi ist das Bindehaut-Gewölbe, Fornix conjunctivae. Die durch die gesamte Konjunktiva gebildete Schleim-

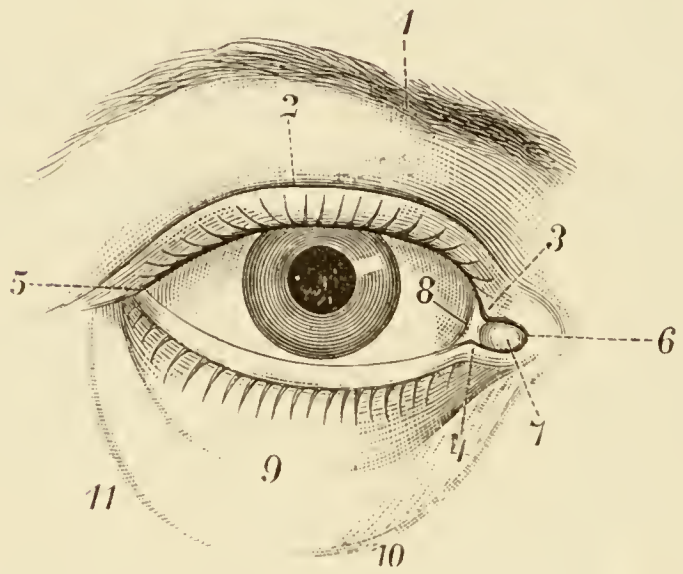

Fig. 683.

Fig. 684.

Fig. 683. Rechtes Auge mit geöffneter Lidspalte und nächster Umgebung.

1 Supercilium, Augenbraue; 2 Sulcus orbito-palpebralis superior; 3 Papilla lacrimalis superior; 4 Papilla lacrimalis inferior; 5 Angulus lateralis; 6 Angulus medialis; 7 Caruncula lacrimalis; 8 Plica semilunaris; 9 Sulcus orbito-palpebralis inferior; 10, 11 Sulcus palpebro-malaris (Wangenlidfurche); 11 deren aufsteigender Teil.

Fig. 684. Richtung der Haare der Augenbrauen, linke Seite.

o oberer, *u* unterer Augenbrauenstrom.

hauttasche führt den Namen Konjunktivalsack, Saccus conjunctivae. Innerhalb des Konjunktivalsackes ist in der Gegend des inneren Augenwinkels eine kleine vertikal gestellte, lateral konkave Schleimhautfalte, Plica semilunaris, sichtbar, die Andeutung eines dritten Augenlides, eine rudimentäre Palpebra tertia, welche bei vielen Tieren stark entwickelt und beweglich ist, die Nickhaut, Membrana nictitans, darstellend.

Die Grenze des oberen Lides gegen die Stirne ist durch die Augenbraue, Supercilium, bezeichnet, einen oberhalb des Margo supraorbitalis gelegenen Hautwulst, welcher Fasern des M. frontalis und orbicularis palpebrarum aufnimmt und dicht mit steifen kurzen lateral gerichteten Haaren bewachsen ist. Unterhalb der Augenbraue liegt bei geöffnetem Auge eine tiefe, quer verlaufende Hautfurche, Sulcus orbito-palpebralis superior; ihm entspricht der bei gesenktem Blicke stärker hervortretende Sulcus orbito-palpebralis inferior. Die Abgrenzung des unteren Lides gegen die Wange geschieht durch die Wangenlidfurche, Sulcus palpebro-malaris.

Die Lidspalte, Rima palpebrarum, gegen 30 mm lang, hat bei geöffnetem Auge mandelförmige Gestalt. Der laterale Augenwinkel, Angulus oculi lateralis, ist spitz; der mediale dagegen, Angulus medialis, ist abgerundet und kommt dadurch zu stande, dass die Lidränder, nachdem sie sich schon nahe gekommen sind, plötzlich medianwärts abbiegen, um nach kurzem Verlaufe bogenförmig ineinander überzugehen. Dieser abgebogene mediale Teil des Lidrandes stellt die Pars lacrimalis, der grosse laterale Teil

die Pars bulbosa des Lidrandes dar. Der von den Partes lacrimales umschlossene Teil der Lidspalte heisst Thränensee, Lacus lacrimalis. Auf seinem Grunde erhebt sich ein flacher Hügel von rötlicher Farbe, das Thränenwärzchen, Caruncula lacrimalis; sie hat die Plica semilunaris lateral neben sich. An der winkeligen Übergangsstelle der Pars bulbosa in die Pars lacrimalis des Lidrandes findet sich an jedem Augenlide eine kleine kegelförmige Erhebung der hinteren Lidkante, die Thränenpapille, Papilla lacrimalis, auf deren Spitze der Thränenpunkt, Punctum lacrimale, sichtbar ist, die äussere Mündung eines Kanälchens, des Thränenkanälchens. Die untere Thränenpapille ist stärker ausgebildet als die obere und liegt etwas weiter lateral.

Längs der vorderen Lidkante, Limbus palpebralis anterior, sind die Augenwimpern, Cilia, eingepflanzt, in mehreren Reihen dichtgedrängte Haare, welche im oberen Lide zahlreicher, aufwärts gekrümmt und etwas länger, im unteren kürzer und abwärts gekrümmt sind. Sie wie die Supercilia sind Schutzvorrichtungen. Sie fehlen der Pars lacrimalis des Lidrandes; hier sind vielmehr nur feine Härchen vorhanden, wie sie auch an der vorderen Lidfläche vorkommen. Längs der hinteren Lidkante, Limbus palpebralis posterior, liegen in einer regelmässigen Reihe die Mündungen modifizierter Talgdrüsen der Lider, der Glandulae tarsales (Meibomi). Die zwischen dem Limbus anterior und posterior gelegenen Flächen des oberen und unteren Lidrandes sind in der Regel so gestaltet, dass sie beim Schlusse der Lidspalte vollständig aufeinander passen, ohne einen Raum zwischen sich und dem Augapfel zu lassen. Man glaubte früher einen solchen Raum von dreiseitigem Querschnitte annehmen zu müssen und nannte ihn Thränenbach, Rivus lacrimalis. Er ist indessen nur in einzelnen Fällen bei Abrundung der hinteren Lidkante entwickelt (Henle).

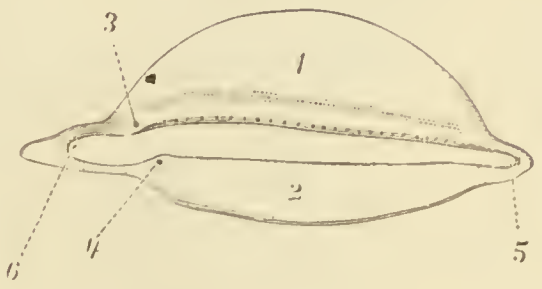

Fig. 685.

Die beiden Tarsalplatten, von hinten (innen) gesehen; sie sind künstlich herauspräpariert, nur am lateralen und medialen Augenwinkel mit dem Lig. palpebrale laterale bezw. mediale in Zusammenhang gelassen. 1 hintere Fläche des Tarsus superior, am Rande mit den punktförmigen Ausmündungen der Meibomschen Drüsen; 2 hintere Fläche des schmaleren unteren Tarsus; 3 und 4 Punctum lacrimale superius und inferius; 5 lateraler, 6 medialer Augenwinkel.

Der laterale Augenwinkel liegt bei geöffneten Lidern ein wenig höher als der mediale. Bei geschlossenem Auge vermindert sich dieser Abstand, indem die ganze Lidspalte tiefer herabrückt. Sie bildet dabei eine unten leicht konvexe Linie, welche dem unteren Rande der Hornhaut gegenüber liegt. Bei offener Lidspalte ist der obere Lidrand aufwärts, der untere abwärts gekrümmt.

Das Augenlid erhält die erforderliche Festigkeit durch eine in die Hautfalte eingeschobene Faserplatte, die Lidfaserplatte, Tarsus, welche in ihrer Krümmung dem Augapfel entspricht, jedoch nur den dem freien Rande benachbarten Abschnitt des Lides einnimmt und der Conjunctiva palpebrarum angehört. Die innere Oberfläche des Lides wird dadurch glatt und faltenfrei erhalten und ein inniges Anschmiegen des Lides an den Augapfel gesichert. Entsprechend der grösseren Höhe des oberen Lides ist auch der Tarsus desselben höher (10 gegen 5). Die Gegenwart dieser Faserplatte giebt Veranlassung, am Lide eine der Lidspalte benachbarte Pars tarsalis und eine dem Orbitalrande nähere Pars orbitalis zu unterscheiden.

In der Mitte des Lides besitzen die Faserplatten ihre grösste Höhe und verschmälern sich nach beiden Seiten hin allmählich. Ihre Länge beträgt gegen 20 mm, ihre grösste Dicke in der Mitte ihrer Länge 0,7 mm. Der Tarsus besteht nicht aus Knorpelgewebe, wie der häufig gebrauchte Name „Augenlidknorpel“ für die Faserplatte vermuten lassen könnte, sondern aus fest verfilzten Bindegewebsbündeln. Im medialen Augenwinkel tritt das Ligamentum palpebrale mediale, im lateralen das Ligamentum palpebrale laterale mit ihnen in Verbindung und setzt sich in ihre Faserung fort. Das mediale Lidband erstreckt sich vom inneren Augenwinkel zum Stirnfortsatze des Oberkiefers, liegt unmittelbar hinter der Kutis vor dem blinden Ende des Thränensackes und kann bei lateralem Zuge am geschlosse-

nen Auge leicht gefühlt werden. Das laterale Lidband dagegen geht vom Stirnfortsatze des Jochbeines aus, teils von der Augenhöhlen-, teils von der Antlitzfläche desselben.

Fig. 686.

Sagittalschnitt des oberen Augenlides, mit geringen Modifikationen nach Merkel. $^4/_1$.

1 Margo supraorbitalis; 2 Fett der Orbita; 3 M. levator palpebrae superioris; 4, 4 M. palpebralis od. Müllerscher Muskel; 5 Sehnenausbreitung des Levator; 6 Tarsus mit Meibomscher Drüse; 7 Arcus tarseus; 8 Mollsche Drüse, 9 Cilien; 10, 10 Schweissdrüssen; 11 Haare; 12 Orbicularis oculi.

Die äussere Haut des Augenlides besteht wie anderwärts aus Epidermis, Lederhaut und lockerer Subkutis, zeichnet sich aber durch Dünne und Fettmangel aus. Die Papillen der Lederhaut sind gering ausgebildet, ausgenommen am Lidrande, wo sie an Höhe und Ausbildung zunehmen. Kleine Härchen und Haarbalgdrüsen, kleine Schweissdrüsen finden sich über die ganze Oberfläche zerstreut. In der Lederhaut sind Pigment- und Plasmazellen regelmässig wahrzunehmen (Waldeyer).

An die Subkutis des Lides schliesst sich einwärts die palpebrale Ausbreitung des M. orbicularis oculi an. Seine das Augenlid in Querrichtung durchziehenden Bündel setzen sich bis nahe zum Lidende fort. Ein besonders starkes Bündel, Pars ciliaris (Riolani), bei dem Anschlusse der hinteren Lidkante an den Bulbus besonders wirksam, erreicht selbst die hintere Lidkante; der grössere Teil seiner Fasern liegt vor, der kleinere hinter den Ausführungsgängen der Tarsaldrüsen.

Hinter dem Orbicularis palpebrarum folgt im oberen Lide die Sehnenausbreitung des M. levator palpebrae superioris. Aus dem fächerförmig verbreiterten Muskel hervorgehend, setzt sich die breite dünne Sehne mit ihrem hinteren kräftigsten Teile am oberen Rande des Tarsus vom medialen bis zum lateralen Lidbande fest. Ein schwächeres vorderes Sehnenblatt blättert sich auf, dringt zwischen den Bündeln des Orbicularis hindurch und inseriert in der Lidhaut. Seitliche Sehnenbündel setzen sich medial hinter der Trochlea, lateral zwischen oberer und unterer Thränendrüse am Knochen fest (Merkel).

Am unteren Lide ist ein besonderer Zurückzieher, der dem Levator des oberen Lides entsprechen würde, nicht vorhanden. Fascienblätter, welche vom M. rectus inferior und obliquus inferior ausgehen und sich mit dem Septum orbitale sowie dem Tarsus verbinden, geben zugleich dem Lide grösseren Halt und wirken bei der Kontraktion jener Muskeln bis zu gewissen Graden antagonistisch zum Orbicularis.

In beiden Lidern sind ferner auch Ausbreitungen glatter Muskulatur vorhanden, die Mm. palpebralis superior et inferior (H. Müller). Der obere Lidmuskel hängt mit der tarsalen Sehnenausbreitung des Levator palpebrae superioris zusammen, nimmt die hintere Fläche derselben ein und erstreckt sich vom

vorderen Ende des Muskelfleisches des Levator bis zum Tarsus, an dem er inseriert. Der untere Lidmuskel liegt dicht unter der Konjunktiva und erstreckt sich vom Fornix conjunctivae zum Tarsalrande (Schwalbe, Merkel).

Hinter den genannten Lagen folgt nunmehr im Tarsalteile des Lides der Tarsus selbst, an dessen Hinterfläche die Conjunctiva palpebrarum straff und unverschieblich angeheftet ist. Im Orbitalteile des Lides dagegen verbindet lockeres subkonjunktivales Gewebe die Konjunktiva mit den äusseren Lagen. Ihre Oberfläche erscheint hier glatt, im Tarsalteile dagegen sammetartig infolge der Gegenwart zahlreicher Rinnen und Grübchen, die sich netzartig untereinander verbinden und dadurch das sogenannte Buchtensystem der Konjunktiva bilden, andererseits aber viele kleine Vorsprünge der Oberfläche bewirken und dadurch den Sammtkörper der Konjunktiva erzeugen. Nur der an die hintere Lidkante stossende Abschnitt der Konjunktiva ist wieder glatt, ungeachtet der grossen Papillen dieser Zone; es werden hier aber die von ihnen erzeugten Unebenheiten durch das bedeckende Epithel völlig ausgeglichen.

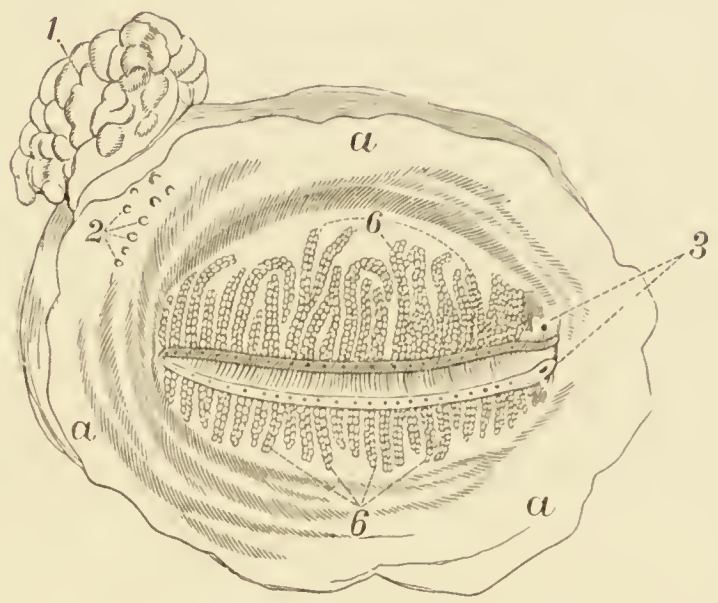

Fig. 687.

Die beiden Augenlider des linken Auges von der hinteren (Konjunktival-) Fläche aus gesehen.

a, *a*, *a* Konjunktiva des Orbitalteiles der Lider und des Fornix; 1 Thränendrüsen (obere und untere Thränendrüse nicht gesondert dargestellt); 2 Mündungen der feinen Ausführungsgänge der Thränendrüsen, schematisiert; 3 Puncta lacrimalia; 6 Meibomsche Drüsen beider Augenlider.

Das Epithel der Conjunctiva ist am Lidrande und selbst noch $^1/_2$—1 mm jenseits der hinteren Lidkante epidermisähnlich. Darauf verdünnt es sich und gestaltet sich zu einem geschichteten Cylinderepithel, welches mehrere Lagen rundlicher Zellen in der Tiefe und eine Lage kurzer, mit einem Kutikularsaume versehener Cylinderzellen an der Oberfläche enthält. Becherzellen finden sich in wechselnder Zahl.

Die bindegewebige Grundlage, d. i. die Tunica propria der Konjunktiva, besteht aus Bindegewebe, welches in einem grossen Teile der tarsalen Konjunktiva retikuläre Beschaffenheit besitzt. Innerhalb desselben befinden sich Lymphzellen und Plasmazellen in wechselnder Menge.

An Drüsen ist die Conjunctiva palpebrarum und der Fornix conjunctivae sehr reich. Von epithelialen Drüsenformen kommen folgende vor:

1. Becherzellen;
2. Glandulae tarsales (Meibomi).

Dies sind langgestreckte alveoläre Drüsen, welche innerhalb der Tarsalplatten der Lider gelegen sind, fast deren ganze Höhe einnehmen und an der hinteren Lidkante mit feinen Poren münden. Im oberen Lide sind etwa 30, im unteren etwas weniger enthalten. Jede Tarsaldrüse besteht aus einem langen Ausführungsgange, welcher senkrecht zum Lidrande zieht, und aus zahlreichen einfachen oder zusammengesetzten Alveolen, die dem Gange seitlich ansitzen, ohne die Dicke der Tarsalplatte zu überschreiten. Die Auskleidung der Drüsenbläschen besteht aus einem mehrschichtigen kubischen Epithel, dessen innere Zellen in fettiger Umwandlung begriffen sind. Die Tarsaldrüsen sind eigentümlich gestaltete Talgdrüsen und liefern ein fettiges Sekret, das Sebum palpebrale.

3. Glandulae sebaceae, Talgdrüsen, Haarbalgdrüsen. Sie sind die Begleiter der Cilien, gehen von deren Haarbälgen aus und treten in kleineren Formen auf.

4. Glandulae ciliares (Molli), Mollsche Drüsen, modifizierte, einfacher gestaltete Knäueldrüsen des Lidrandes, die in die Haarbalghöhlen zu münden pflegen.

5. Glandulae subtarsales (Henlei). Das Vorkommen der Henleschen Drüsen ist auf den Sammtkörper der Konjunktiva beschränkt. Sie bilden epitheliale Einsenkungen mit oder ohne Lichtung.

6. Glandulae lacrimales minimae. Die kleinen Drüsen liegen zwischen den äusseren Enden der Meibomschen Drüsen und dem orbitalen Rande der Tarsalplatten, in dem Gewebe der letzteren; ihr Bau gleicht dem der folgenden Gruppe.

7. Glandulae lacrimales accessoriae. Sie kommen im Konjunktivalgewölbe vor und haben den Bau der grossen Thränendrüsen (s. unten). Im oberen Augenlide sind nicht weniger als deren 40 vorhanden, in besonders dichter Stellung am äusseren Augenwinkel. Im unteren Lide giebt es ihrer nur 6—8.

Was Bindegewebsdrüsen der Konjunktiva betrifft, so knüpfen dieselben an die erwähnte diffuse, mehr oder weniger reichliche Infiltration der bindegewebigen Grundlage mit Lymphzellen an. Bei Tieren, besonders bei Wiederkäuern, ist das Vorkommen von Lymphknötchen, Noduli lymphatici conjunctivales, eine normale Erscheinung. Von ihnen gelieferte Lymphzellen wandern beständig durch das konjunktivale Epithel in den Konjunktivalsack. Auch bei dem Menschen werden in der Mehrzahl der Fälle konjunktivale Lymphknötchen gefunden. Sie haben im Fornix ihre Lage und sind in bogigen Linien angeordnet (Henle, Stöhr). In einem Falle waren 30 kleine Knötchen zu zählen. Auch abgesehen von besonderen Lymphknötchen liefert die diffuse Infiltration beständig Wanderzellen für den Konjunktivalsack.

Über das Epithel der Conjunctiva s. W. Pfitzner, Zeitschrift für Biologie 1897, Bd. XXIV.

Drittes Augenlid.

Über den Bau der Plica semilunaris ist zu erwähnen, dass den Beobachtungen von Giacomini zufolge am Grunde der Plica in manchen Fällen ein kleines Plättchen hyalinen Knorpels vorkommt. Dies ist das Homologon einer ansehnlichen Knorpelplatte, welche bei verschiedenen Säugetieren dem dritten Lide zur Stütze dient. Eine kleine traubenförmige Drüse, die am Grunde der Falte am Menschen mehrfach beobachtet worden ist, wurde als Rudiment einer Harderschen Drüse gedeutet.

Caruncula lacrimalis.

Sie gleicht im Epithel ihrer Abhänge dem Epithel der Conjunctiva palpebrarum; auf dem Gipfel ist das Epithel reicher geschichtet (Waldeyer). Das subkutane Gewebe enthält Fettträubchen. Der Gipfel kann kleine Härchen tragen; um so ansehnlicher sind, auch wenn die Härchen fehlen, die Talgdrüsen. Auch modifizierte Knäueldrüsen kommen vor.

Conjunctiva bulbi.

Die Conjunctivae sklerae ist durch lockeres, an elastischen Fasern reiches Bindegewebe verschieblich an die Sklera befestigt. Papillen fehlen. Am Rande der Hornhaut angelangt, schiebt sich zwischen das Epithel und die Substantia propria corneae eine Schicht lockeren Bindegewebes ein, welche mit dem Beginne der vorderen Grundhaut ihr Ende findet. Die Breite dieses Wulstes beträgt oben und unten $1—1^1/_2$, seitlich nur $^1/_2—1$ mm. Man nennt diesen Wulst Annulus conjunctivae. Innerhalb desselben hat das S. 703 erwähnte wichtige Randschlingennetz der Cornea seine Lage; er ist ferner ein günstiger Ort zur Auffindung der konjunktivalen Endkolben (W. Krause).

Das Epithel der Conjunctiva sklerae ist von dem der Lider durch grössere Dicke und grössere Schichtenzahl ausgezeichnet. Es ähnelt in seinem Baue bereits dem Epithel der Cornea und geht unter allmählicher Verdünnung ununterbrochen in dasselbe über. Dieses vordere Epithel der Cornea sowie das die kapillären Randschlingen tragende Bindegewebe des Annulus conjunctivae stellt die Conjuntiva corneae dar.

Gefässe und Nerven der Augenlider.

Der N. lacrimalis liefert immer auch Zweige für das obere und untere Lid. Am oberen Lide überkreuzen die Lacrimaliszweige die lateralen Lidzweige des N. supraorbitalis, so dass eine gewisse Zone des Lides von 2 Nerven zugleich versorgt wird. Es dringen ferner am medialen Lidwinkel Zweige des N. infraorbitalis in das obere Augenlid ein.

Auch der N. zygomatico-facialis ist wesentlich an der Innervation des Lides beteiligt. Die Nn. supra- und infratrochlearis geben am medialen Augenwinkel Zweige für den medialen Teil des oberen und unteren Lides ab. — (Zander, R., Über die sensiblen Nerven der Augenlider (Sitz.-Ber. der biolog. Sektion d. phys. ökon. Ges. zu Königsberg). 1897, April).

Im Lidrande befinden sich zahlreiche Endkolben in Papillen. In der Pars tarsalis sind sie in deren Falten enthalten, in der Pars orbitalis in der Tunica propria mucosae. Überall liegen die Körperchen oberflächlich. Ihre Form ist rund oder oval. Ebensolche Endkolben kommen im Gefässbezirke der Hornhaut, in der Conjunctiva bulbi vor. Ein anderer Teil der markhaltigen sensiblen Nervenfasern endigt nicht in Endkolben, sondern frei im Epithel. Auch marklose Fasern kommen in der Konjunktiva vor; sie treten zu den Meibomschen Drüsen und zu den Blutgefässen. (A. S. Dogiel, Die Nervenendigungen am Lidrande und in der Conjunctiva palpebrarum des Menschen. Arch. f. mikr. Anat., Bd. 44, 1894.)

2. Der Thränenapparat. Apparatus lacrimalis.

Der Thränenapparat ist zusammengesetzt aus der die Thränenflüssigkeit absondernden Thränendrüse und den für die Weiterleitung bestimmten Abzugskanälen. Die Thränendrüse liegt in der Fossa glandulae lacrimalis der Orbitalplatte des Stirnbeines. Die Abzugskanäle aber bestehen aus zwei sehr verschiedenen Abteilungen. Die eine, die Thränen von den Ausführungsgängen der Thränendrüse zunächst aufnehmende laterale Abteilung ist der Konjunktivalsack und zwar das Gewölbe desselben. Durch letzteres werden die Thränen von der Gegend der Thränendrüse zum medialen Augenwinkel übergeleitet. Die zweite, mediale Abteilung beginnt mit den Thränenpunkten. Sie saugen die in den Thränensee des medialen Augenwinkels geführte Flüssigkeit auf; durch die Thränenkanälchen gelangt dieselbe in den Thränensack; der letztere aber ist der obere Abschnitt des Thränennasenganges, welcher im unteren Nasengange mündet.

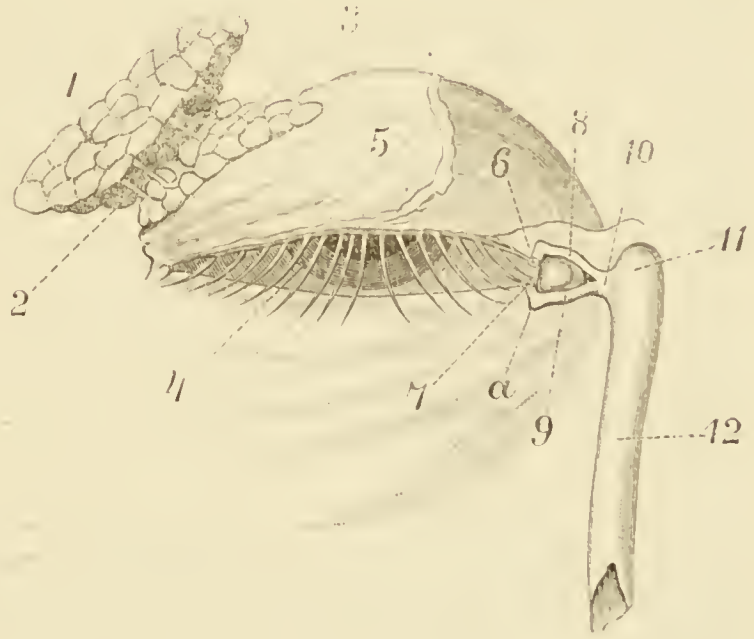

Fig. 688.

Thränenapparat.

1 Obere Thränendrüse; 2 deren Ausführungsgänge; 3 Läppchen der unteren Thränendrüse; 4 Lidspalte; 5 oberes Lid, zum Teile von Haut entblösst; 6, 7 Thränenpunkte; 8, 9 Thränenkanälchen; *a* Ampulle des unteren Thränenkanälchens; 10 Sammelrohr; 11 Thränensack; 12 Thränennasengang mit unterer Mündung.

In den unteren Nasengang fliessen also die Thränen ab, so viel davon durch die Thränenpunkte aufgesaugt werden kann. Bei heftiger Absonderung vermag der zweite, mit den Thränenpunkten beginnende Abschnitt des Abzugskanales die Thränen nicht mehr zu fassen; sie stürzen daher aus der Lidspalte hervor. Die Thränenflüssigkeit dient in erster Linie zur Waschung des Konjunktivalsackes und der Hornhaut.

a) Die Thränendrüse. Glandula lacrimalis.

Die Thränendrüse wird durch die sehnige Ausbreitung des M. levator palpebrae superioris unvollständig in zwei ungleich grosse Teile geschieden:

a) eine grössere kompaktere obere: die obere Thränendrüse, Glandula lacrimalis superior, und

b) eine aus locker zusammengefügten Läppchen gebildete untere Thränendrüse, Glandula lacrimalis inferior, welche unmittelbar über dem Fornix conjunctivae gelegen ist.

Die obere Thränendrüse besitzt eine obere konvexe und eine untere konkave Fläche, einen vorderen, dem Margo supraorbitalis entsprechenden und einen hinteren, die Grenze des 1. und 2. Viertels der Länge der Orbita erreichenden Rand. In querer Richtung ist sie ausgedehnter als in sagittaler und misst in ersterer 20, in letzterer 12 mm. Das die Drüsenläppchen umhüllende Bindegewebe, die Kapsel der Drüse, hängt mit dem Perioste des Supraorbitalrandes durch kräftige Faserzüge zusammen, welche Lig. suspensorium glandulae lacrimalis genannt werden.

Die untere Thränendrüse besitzt lockerer geordnete Läppchen, welche über dem lateralen Rande des Konjunktivalgewölbes gelegen sind und bis zum lateralen Augenwinkel herabreichen. Während die obere Thränendrüse sich hinter dem oberen Augenhöhlenrande verbirgt, ragt die untere unter ihm hervor; sie ist dem oberen Rande des Tarsus superior parallel und von ihm durch einen Zwischenraum von 4—5 mm getrennt.

Die obere Thränendrüse besitzt 3—5 Ausführgänge (Sappey), welche zwischen den Läppchen der unteren Drüse zum Fornix conjunctivae gelangen und hier, 4—5 mm vom Tarsalrande entfernt, in unregelmässigen Abständen voneinander münden. Der am weitesten lateral gelegene Ductus glandulae lacrimalis hat das grösste Kaliber (0,45 mm) und liegt in der Sagittalebene des äusseren Augenwinkels. Während ihres Verlaufes durch die untere Drüse nehmen die Gänge der oberen zahlreiche kleine Gänge der Läppchen der unteren Drüse auf. Letztere hat ausserdem noch 3—9 besondere Ausführgänge, die sich unregelmässig, besonders aber medial, neben denjenigen der oberen Drüse verteilen.

Zu den Thränendrüsen gehören ferner noch die Glandulae lacrimales accessoriae und minimae, sie haben mit den vorhergehend beschriebenen nicht allein die gleiche entwickelungsgeschichtliche Grundlage, sondern auch den gleichen Bau. S. über beide oben S. 756.

Der feinere Bau der Thränendrüse ähnelt sehr demjenigen der Parotis. Sie ist eine zusammengesetzte tubuläre Drüse, deren Ausführungsgänge mit einem zweischichtigen cylindrischen Epithel ausgekleidet sind. Die Ausführungsgänge setzen sich in lange Schaltstücke fort, d. i. enge mit niedrigem Epithel bedeckte Gänge. An letztere schliessen sich die absondernden dickwandigen Tubuli lacrimales, welche mit Eiweissdrüsenzellen ausgekleidet werden. Letztere sind granulirte cylindrische Zellen, welche nach längerer Absonderung kleiner, körniger, trüber werden und ihre scharfen Grenzen verlieren (Heidenhain, Reichel). Die Membrana propria ist mit sternförmigen, anastomosierenden, kernführenden Verdickungen versehen, welche eine Art Korbgerüste bilden; die Maschenräume derselben werden von den dünnen Stellen der Membrana propria vollständig ausgefüllt. Das in den Ausführungsgängen der Speicheldrüsen so auffallende Stäbchenepithel fehlt hier gänzlich. In der Parotis schliessen sich an die secernierenden Tubuli zunächst Schaltstücke mit niedrigem Epithel an, darauf ein Abschnitt mit

Stäbchenepithel, endlich gewöhnliches Cylinderepithel; in den Thränendrüsen aber folgt auf lange Schaltstücke sofort das erwähnte Cylinderepithel. Die bindegewebige Grundlage der grösseren Ausführgänge besteht aus äusseren zirkulären und inneren longitudinalen Fasern; Muskelfasern fehlen.

Die Nerven der Thränendrüse sind grösstenteils markloser Art. Auf der Membrana propria der Drüsenschläuche bilden sie ein Geflecht, von welchem sehr feine Ästchen und Fäden ausgehen, welche die Membrana propria durchbohren und ein Überzellennetz bilden. Von diesem dringen Fäden zwischen die Thränenzellen und bilden ein Zwischenzellennetz, so dass also eine sehr innige Berührung der Nerven mit den Drüsenzellen vorhanden ist. (A. S. Dogiel, Nerven der Thränendrüse, Arch. f. mikrosk. Anat., Bd. 42, 1893.)

b) Die Thränenkanälchen. Ductus lacrimales.

Der Verlauf der beiden Thränenkanälchen entspricht wesentlich der Richtung der Pars lacrimalis der Lidränder; sie ziehen konvergierend nasalwärts. Die Einmündung in den Thränensack geschieht entweder durch ein kurzes gemeinsames Sammelrohr von 0,8—2,2 mm Länge, zu welchem sich die medialen Enden der Thränenkanälchen verbinden, oder sie erfolgt getrennt in einer kleinen lateralen Ausbuchtung des Thränensackes, dem Sinus sacci lacrimalis superior (Maieri), der nichts anderes ist, als ein weites kurzes Sammelrohr. Dieser Sinus liegt hinter dem Lig. palpebrale mediale, unterhalb der Kuppel des Saccus lacrimalis.

Die Anfangstücke der Thränenkanälchen haben eigentümlicherweise vertikalen Verlauf: das obere zieht abwärts, das untere aufwärts. Vertikaler und horizontaler Schenkel gehen darauf beim Erwachsenen bogig ineinander über, während bei Embryonen eine scharfe Knickung beide Teile trennt. Der vertikale Schenkel führt den Namen Pars papillaris des Thränenkanälchens. Die Pars papillaris beginnt im Punctum lacrimale mit weiter Mündung und verengert sich darauf bedeutend, ist also trichterförmig gestaltet. Jenseits der Trichterenge, Angustia, an der Vereinigungsstelle beider Schenkel, folgt eine ansehnliche Erweiterung mit Divertikelbildung an der konvexen Seite, die Ampulla lacrimalis, welche 1 mm Weite besitzt. Der nun folgende horizontale Schenkel von 6—7 mm Länge verengert sich allmählich bis zur Einmündung in den Sinus auf 0,3 mm. Die Entfernung der unteren Thränenpapille vom medialen Augenwinkel beträgt 6,5, die der oberen nur 6 mm; das untere Thränenkanälchen ist etwas länger. Bei geschlossenen Lidern befindet sich die untere Papille lateral von der oberen. Die Spitze beider Papillen ist etwas nach hinten gerichtet, der oberen zugleich abwärts, der unteren aufwärts.

Das Epithel der Thränenkanälchen ist geschichtetes Pflasterepithel von 120 μ Dicke und 10—12 Zellenlagen; die untere hat cylindrische, die oberen haben abgeplattete Zellen. Die Tunica propria besteht aus Bindegewebe mit reichlichen, vorwiegend cirkulären elastischen Fasernetzen. Zwischen Epithel und Propria liegt eine feingezähnelte Basalhaut. Die Propria der Pars papillaris ist dichter und kommt mit dem tarsalen Gewebe überein, mit welchem sie zusammenhängt. Die Propria ist im horizontalen Schenkel des Kanälchens von längsverlaufenden oder spiraligziehenden quergestreiften Muskelbündeln begleitet, im vertikalen dagegen von cirkulären; beides sind Teile des M. orbicularis. Die Muskulatur der Umgebung der Thränenkanälchen ist ein Teil desjenigen Abschnittes des M. orbicularis oculi, welcher in wechselnder Stärke von der Crista lacrimalis posterior und hinter derselben am Thränenbeine in zwei Schichten entspringt (Krebiehl) und gewöhnlich M. sacci lacrimalis (Horneri) bezeichnet wird.

c) Der Thränensack und Thränennasengang

Der Thränensack, Saccus lacrimalis, liegt in der Fossa sacci lacri-

malis der Orbita und wird von einem dünneren Blatte der Periorbita (Periost) ausgekleidet, während ein stärkeres Blatt (Operculum lacrimale) zwischen der Crista lacrimalis anterior und posterior sich ausspannt, so dass die Fossa sacci lacrimalis von der Orbita aus ohne Weiteres gar nicht gesehen wird.

Mit dieser fibrösen Auskleidung der Fossa sacci lacrimalis ist die Schleimhaut des Thränensackes meist nur durch lockeres Bindegewebe verbunden. Die von der Periorbita umschlossene Fossa sacci lacrimalis ist etwa 15 mm lang, 7 mm tief, 4—5 mm breit. Die Form des Thränensackes entspricht der Form der Fossa sacci lacrimalis und verjüngt sich an beiden Enden, besonders am oberen, welches den Namen Fornix sacci lacrimalis führt. Das obere Ende des Sackes ragt etwas über das Lig. palpebrale mediale hinaus, welches den Sack und seine fibröse Decke kreuzt und zum Teile von letzterer entspringt. Über den M. sacci lacrimalis s. Thränenkanälchen.

Die innere Oberfläche der Schleimhaut des Thränensackes zeigt individuell wechselnde Ausbuchtungen und Faltenbildungen. Der wichtigsten Ausbuchtung, Sinus sacci lacrimalis superior (Maieri), wurde schon bei den Thränenkanälchen gedacht. Auch am unteren Ende kommt zuweilen eine lateral-vorwärts gerichtete Ausbuchtung vor, Sinus sacci lacrimalis inferior (Arltii).

Von Schleimhautfalten ist insbesondere ein Ringwulst zu erwähnen, welcher die Mündung des Sinus Maieri mehr oder weniger vollständig umgiebt: Valvula lacrimalis superior (Merkeli). Zuweilen ist auch am unteren Ende des Thränensackes eine kleine Falte vorhanden, Valvula lacrimalis inferior (Krausei). Auch zwischen beiden Falten können Faltenspuren vorkommen, welche mit der Valvula Krausei von Hyrtl als Teile einer Spiralfalte gedeutet wurden. Zuweilen werden Schleimhauttrabekel gefunden, welche frei von einer zur anderen Wand ziehen.

Der Thränennasengang, Ductus naso-lacrimalis, überragt den knöchernen Canalis naso-lacrimalis unten verschieden weit, indem seine mediale Wand auf eine längere Strecke hin von der Nasenschleimhaut gedeckt werden kann. Die Länge des Ductus ist darum individuell beträchtlich verschieden und schwankt zwischen 12 und 24 mm. Die Mündung befindet sich im unteren Nasengange, 30—35 mm hinter dem hinteren Rande des äusseren Nasenloches.

Erfolgt die Mündung in der Höhe derjenigen des knöchernen Kanales, so kann sie weit und scharfrandig sein; erfolgt sie tiefer, so stellt sie in der Regel einen vertikalen Schlitz dar. Das untere Ende des Ganges kann blind endigen, dagegen eine seitliche Öffnung vorkommen; oder es sind beiderlei Öffnungen vorhanden. Unterhalb der Mündung zieht sich nicht selten noch auf längere Strecken eine Schleimhautfurche fort. Das die Mündung medial deckende Schleimhautblatt hat, wenn es ansehnlich entwickelt ist, den Namen Plica lacrimalis (Hasneri). Bei der Exspiration schliesst sich die Klappe und wird durch die Inspiration geöffnet.

Während die Schleimhaut des Thränensackes nur locker an das Periost geheftet wird, ist die Verbindung des Ductus naso-lacrimalis mit dem Perioste inniger; doch sind beide Wände durch ein dichtes Venengeflecht voneinander getrennt, welches eine Fortsetzung des Venengeflechtes der unteren Muschel darstellt.

Die Schleimhaut wird in ihrem bindegewebigen Teile sowohl im Saccus als im Ductus naso-lacrimalis in wechselnd ausgedehnter Weise von retikulärem Bindegewebe mit vielen Lymphzellen gebildet. Vom Thränensacke bis zur Mündung ist das Epithel ein hohes cylindrisches, welches Ersatzzellen zwischen seinen Basen Platz lässt. Becherzellen sind ein häufiges Vorkommnis. Bei einigen Tieren sind Flimmerzellen zwischen flimmerlose Epithelien eingestreut; beim Menschen scheinen Flimmerzellen zu fehlen. Im unteren Teile des Ductus naso-lacrimalis sind Schleimdrüsen vorhanden; im oberen Teile ist ihr Vorkommen individuell verschieden.

3. Der Bewegungsapparat des Bulbus und der Lider.

Die Bewegung des Augapfels in der Orbita wird durch eine Gruppe segmentaler Muskeln ausgeführt, welche ihrer Verlaufsrichtung gemäss eingeteilt werden in gerade und in schräge. Gerade Augenmuskeln, Musculi recti, sind vier, schräge, Musculi obliqui, zwei vorhanden.

Die Bewegung des Bulbus erfolgt in Richtungen, welche sich um die sagittale, die quere und die vertikale Achse des Augapfels drehen. Der Bewegung in jeder dieser Richtungen dienen je zwei Muskeln, welche sich an zwei entsprechenden, aber entgegengesetzten Punkten des Auges ansetzen. Natürlicherweise gestattet diese Anordnung auch Zwischenbewegungen mannigfaltiger Art. Alle Bewegungen aber erfüllen in erster Linie die Aufgabe, den Endpunkt der Sehachse in der Retina so einzustellen, dass das von den sichtbaren Gegenständen zu entwerfende Bild auf der Retina am reinsten und klarsten sich ausprägen kann. Jene Muskeln verändern daher die Stellung des Augapfels in der Weise, dass die Vorderfläche der Hornhaut und die Pupille nach dem zu betrachtenden Gegenstande hingewendet werden.

Die Orbita enthält ausser diesen am Augapfel angreifenden Muskeln noch einen anderen, welcher zur Hebung des oberen Augenlides bestimmt ist und in diesem seine Insertion findet; es ist dies der M. levator palpebrae superioris.

Die Augenlider sind ferner mit Teilen des M. orbicularis palpebrarum ausgestattet, deren Thätigkeit die Lidspalte schliesst. Sie enthalten endlich eine Schicht glatter Muskulatur, den M. palpebralis superior und inferior. An dieser Stelle hat auch einer Ausbreitung glatter Muskulatur Erwähnung zu geschehen, die den Namen M. orbitalis führt und die Fissura orbitalis inferior schliessen hilft.

a) Die Muskeln des Augapfels.

1. Mm. recti oculi.

Die vier geraden Augenmuskeln sind der Art um den Sehnerven und den Augapfel gruppiert, dass je einer an der oberen und unteren, an der medialen und lateralen Seite derselben verläuft. Sie ziehen von der Spitze der Orbita in der Umgebung des Sehnerven nach vorn und erreichen den Augapfel vor dem Äquator. Ihre Länge beträgt ca. 4 cm.

Am schwersten von ihnen ist der Rectus medialis (0,747 g); doch kann er vom Rectus lateralis übertroffen werden. Der schwächste, aber längste, ist der Rectus superior. Die vier geraden Augenmuskeln umschreiben durch ihre Richtung einen Kegel, dessen Basis dem Augapfel, dessen Spitze der Spitze der Orbita entspricht; sie bilden, wie man sich ausdrückt, den Hauptbestandteil des Augenmuskelkegels, an dessen Vervollständigung noch der M. levator palpebrae superioris und der Obliquus superior teilnimmt.

Die vier geraden Augenmuskeln entspringen mit kurzen Sehnen an der Spitze der Orbita, n der Umgebung des Foramen opticum und des angrenzenden Teiles der Fissura orbitalis superior. Über das Lagenverhältnis der einzelnen Sehnen zu ihrer Umgebung giebt Fig. 690 Aufschluss, welche besonders auch deutlich macht, dass der Rectus lateralis und inferior teils von den Rändern der Fissur entspringen, teils von einem Sehnenblatte, welches die Fissur überbrückt. Der Rectus superior und medialis, der Levator palpebrae superioris und Obliquus superior entspringen dorsal von der Fissur; der Rectus superior und Levator palpebrae zugleich dorsal vom Foramen opticum; der Rectus medialis und Obliquus superior nasal von demselben. Letztere beiden Muskeln hängen mit ihren Ursprungssehnen auch mit der duralen Sehnervenscheide zusammen. Im Übrigen umgeben die Sehnenursprünge der geraden Augenmuskeln den Sehnerven ringförmig, doch so, dass der letztere eine excentrische Lage einnimmt und dorso-medial gelegen ist. Die gemeinsame Bindegewebsmasse, von welcher die Sehnen ausgehen, führt den Namen Sehnenring, Annulus tendineus communis (Zinni). Der

Rectus lateralis entspringt in der Regel mit zwei sehnigen Schenkeln, einem grösseren unteren vom Sehnenringe, einem schwächeren oberen von der unteren Wurzel der Ala minor. Zwischen beiden Schenkeln befindet sich eine Spalte, durch welche der III., VI. und der Ramus nasociliaris des V. Hirnnerven ihren Weg zur Peripherie nehmen.

Von ihren Ursprungsstellen ziehen die Recti nach vorn zu ihrer vor dem Äquator des Augapfels gelegenen Insertionszone. Der Übergang des Muskelfleisches in die Endsehnen erfolgt in 4—8 mm Entfernung von der Ansatzstelle. Die Sehnenfasern verweben sich innig

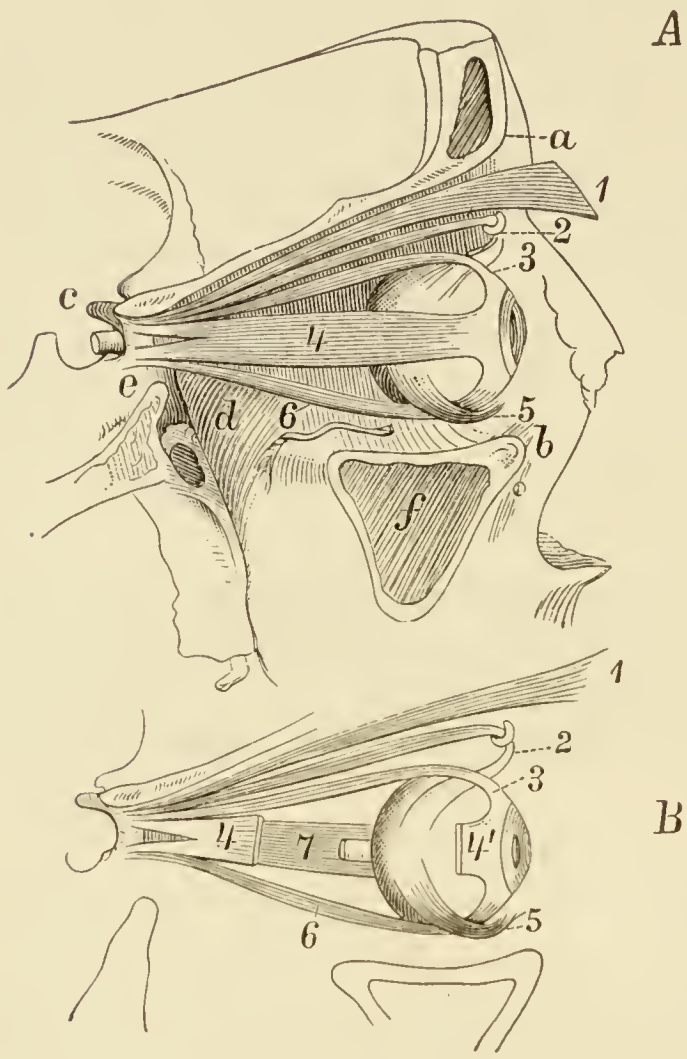

Fig. 689.

Muskeln der rechten Augenhöhle. $^1/_2$.

A. Die Augenhöhle durch Entfernung der lateralen Wand eröffnet.

B. Skizze der Muskeln nach Entfernung des M. rectus oculi lateralis und des Sehnerven.

a Margo supraorbitalis; *b* Margo infraorbitalis; *c* Processus clinoideus anterior; *d* unterer Rand der Fissura orbitalis inferior; *e* Keilbeinkörper; *f* Oberkieferhöhle; 1 M. levator palpebrae superioris, beim Übergange in das obere Augenlid durchschnitten; 2 Trochlea und Sehne des M. obliquus oculi superior; 3 Sehne des M. rectus oculi superior; 4 M. rectus oculi lateralis; 4' dessen Ansatzsehne; 5 M. obliquus oculi inferior; 6 M. rectus oculi inferior; 7 M. rectus oculi medialis.

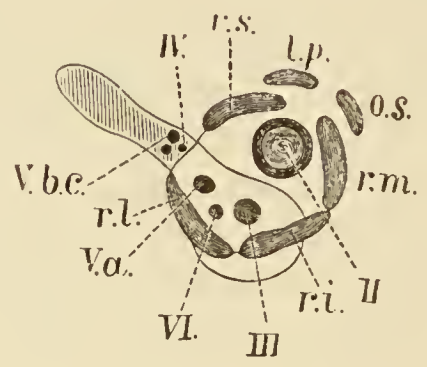

Fig. 690.

Schema der Verteilung der Ursprünge der Augenmuskeln im Hintergrunde der rechten Orbita von vorn gesehen.

Die Umrisse der Fissura orbitalis superior und der Öffnung des Canalis opticus sind angedeutet; letztere umschliesst den Sehnerven *II*, erstere zerfällt in drei Abschnitte, 1. einen oberen, lateralen (schraffiert) mit der Durchtrittstelle des N. trochlearis (*IV*), des N. lacrimalis und N. frontalis rami ophthalmici (*V.b.c.*) hart am äusseren Umfange des Augenmuskelkegels; 2. einen mittleren, innerhalb des Augenmuskelkegels gelegenen mit den eintretenden Nerven: N. nasociliaris rami ophthalmici (*V.a*), N. oculomotorius (*III*) und N. abducens (*VI*); 3. einen unteren, wieder ausserhalb des Augenmuskelkegels gelegenen Abschnitt; *l.p.* M. levator palpebrae superioris; *o.s.* M. obliquus oculi superior; *r.s.* M. rectus oculi superior; *r.m.* M. rectus oculi medialis; *r i.* M. rectus oculi inferior; *r l.* M. rectus oculi lateralis.

mit den fibrösen Bündeln der Sklera und treten auch in deren Inneres ein. Die Ansatzstellen sind vom Hornhautrande 7—8 mm entfernt. Am breitesten ist die Sehne des Rectus medialis, am weitesten stehen voneinander ab die Sehnen des Rectus medialis und superior; am meisten benachbart sind die Sehnen des Rectus superior und lateralis. Die Sklera erfährt infolge der Verwebung der Sehen eine beträchtliche vordere Verdickung.

Die bindegewebigen Scheiden der Augenmuskeln stehen mit einer Fascie in Verbindung; die schon oben erwähnt wurde, mit der Fascia bulbi. Sie stehen aber auch mit der Periorbita und dem Fornix conjunctivae, zwei von ihnen selbst noch mit den Augenlidern durch Faserstränge in Verbindung, welche den Namen Fascienzipfel, Lacerti fibrosi. erhalten haben. Eine solche Insertionsstelle ist die Gegend der Sutura zygomatico-frontalis; eine andere liegt unterhalb der Trochlea; ihnen entspricht ein lateraler und medialer Fascienzipfel. Durch die vereinigten medialen und lateralen Fascienzipfel wird der Bulbus in seiner Lage gesichert und vor allzugrossen Bewegungen geschützt. Die zum Fornix conjunctivae ziehenden Fascienzipfel wirken gleich Spannmuskeln der Gelenkkapseln und bewahren

die Konjunktiva vor Einklemmungen. Der Rectus superior geht zugleich bindegewebige Verbindungen mit dem Levator palpebrae ein, so dass eine Hebung des Blickes zugleich auch das Augenlid heben hilft. Von der Scheide des Rectus inferior zieht ein ansehnliches Bündel zum unteren Lide. Dem zum Tarsus ziehenden Teile dieses Bündels sind glatte Muskelfasern eingewebt. Es ist diese Muskelplatte der glatte M. palpebralis inferior, während der M. palpebralis superior der Endsehne des Levator palpebrae superioris folgt (S. 754).

2. Mm. obliqui.

1. M. obliquus superior.

Er entspringt ausserhalb des Sehnenringes der Recti, vor und medial vom Foramen opticum, von der Periorbita und der Duralscheide des Sehnerven. Er zieht darauf über dem Rectus medialis im oberen medialen Winkel der Orbita vorwärts, wird in der Nähe der Fovea trochlearis sehnig, gelangt zur Rolle, Trochlea, durchzieht sie mit runder Sehne und wendet sich darauf unter spitzem Winkel rück-lateralwärts zum Augapfel. Die abgeplattete und verbreiterte Sehne erreicht den Augapfel, indem sie zwischen diesem und dem Rectus superior eindringt, auf der oberen Hälfte, hinter dem Äquator, 18 mm vom Hornhautrande entfernt. Die Sehne hat jenseits der Trochlea eine Länge von 19,5 mm; die Ansatzlinie ist schief gestellt.

Die Trochlea ist ein hyaliner, halbrinnenförmig gehöhlter Knorpel von etwa 6 mm Länge und 4 mm Breite, welcher durch kurze Faserzüge, Lig. suspensorium trochleae, an der Fovea (oder am Hamulus) trochlearis befestigt wird. In die Rinne dieses Knorpels tritt von hinten die Obliquus-Sehne und verlässt sie in abgelenkter Richtung. Weder die Trochlea noch die sie verlassende Sehne hat eine synoviale Auskleidung; es ist nur ein leicht verschiebliches Bindegewebe zwischen Sehne und Rolle vorhanden (Schwalbe). Jenseits der Rolle wird die Sehne von einer besonders starken bindegewebigen Scheide umgeben.

2. M. obliquus inferior.

Er nimmt von der Orbitalplatte des Oberkieferbeines, am Margo infraorbitalis, lateral vom unteren Ende der Crista lacrimalis des Thränenbeines seinen Ursprung. Der Muskelbauch wendet sich zwischen dem Boden der Orbita und dem Rectus inferior bogenförmig lateral-aufwärts und gelangt zur lateralen Seite des Augapfels. Seine platte Sehne setzt sich ebenfalls hinter dem Äquator an der Sklera fest.

b) Die Muskeln der Augenlider.

1. und 2. M. levator palpebrae superioris; M. palpebralis superior et inferior.

Der Heber des oberen Lides entspringt kurzsehnig vom oberen Umfange des Foramen opticum und von der Duralscheide des Sehnerven, hängt mit der Ursprungssehne des Rectus superior zusammen, liegt aber jenseits des gemeinsamen Sehnenringes. Mit seinem schmalen dünnen Muskelbauche zieht er unter dem Dache der Orbita, unter dem N. frontalis und über dem Rectus superior nach vorn und geht in der Gegend des Margo supraorbitalis in eine gelblich weisse sehnige Ausbreitung über. Ein anderer Sehnenzug durchbricht in mehreren Abteilungen den M. orbicularis palpebrarum und zieht zur Lidhaut, ein hinterer zum oberen Rande des Tarsus superior. Der hinteren Fläche des letzteren ist eine ansehnliche Schicht glatter Muskulatur eingewebt und aufgelagert, welche von der Fleischgrenze des Levator bis zum oberen Tarsus reicht und an letzterem inseriert. Tiefere Bindegewebszüge stellen eine Verbindung mit der Scheide des Rectus superior her; seitliche Faserstreifen treten zur medialen und lateralen Orbitalwand. Die vorwiegend aus glatten Muskelfasern bestehende Schicht bildet den M. palpebralis superior. Ihm entspricht im unteren Augenlide der M. palpebralis inferior (s. S. 754). Vom M. palpebralis superior zweigt sich oft ein dünnes Muskelbündel ab, welches in die Gegend der Trochlea zieht: der M. tensor trochleae von Budge.

Von der Scheide des Rectus inferior ziehen bindegewebige Streifen zum unteren Augenlide und zur hinteren Fläche des M. orbicularis palpebrarum. Sie entsprechen der selbständigen Levatorsehne. Der Levator aber hat die Bedeutung eines vom Rectus superior abgelösten Bündels. Der Rectus inferior erfährt keine solche durchgreifende Spaltung; er entspricht dem Rectus superior + Levator.

3. M. orbicularis oculi. S. Antlitzmuskeln u. Augenlid I, S. 424; II, S. 754.

c) Der Muskel der Orbitalwand.

Die Fissura orbitalis inferior wird durch die sogenannte Membrana orbitalis, einen Teil der Periorbita, geschlossen. Ihr sind glatte Muskelfasern in wechselnder Menge eingewebt und bilden den M. orbitalis (H. Müller). Besonders reichlich sind die glatten Muskeln im mittleren Drittel der Membrana orbitalis.

Bei manchen Säugetieren ist dieser Muskel mächtiger entwickelt. Er wird vom N. sympathicus versorgt.

Weiss, L., Über das Wachstum des menschlichen Auges und über die Veränderung der Muskelinsertionen am wachsenden Auge. Anat. Anz. XXV, 1897.

4. Inhalt der Orbita.

Augapfel und Sehnerv, nebst dem Bewegungsapparate des ersteren und der Thränendrüse werden umgeben von der mit einer Beinhaut ausgekleideten knöchernen Wandung der Orbita, sowie von reichlichem Fette, welches in der Orbita enthalten ist und Corpus adiposum orbitae genannt wird. Der Augapfel wird ferner in einem grossen Teile seines Umfanges umgeben von einer besonderen Fascie, welche auch zu dem Sehnerven und den Augenmuskeln in Beziehung tritt; dies ist die Fascia bulbi. Der Inhalt der Augenhöhle wird vorn abgeschlossen durch eine von der Periorbita im Umfange des Margo orbitalis ausgehende Fascie, Septum orbitale.

1. Orbita und Periorbita.

Die knöcherne Augenhöhle, Orbita, ist bereits in der Knochenlehre beschrieben worden.

Die Periorbita, Beinhaut der Augenhöhle, ist eine Faserhaut, welche die Knochenwände der Augenhöhle bekleidet und eine Reihe von Besonderheiten entwickelt.

Sie steht durch das Foramen opticum, die Fissura orbitalis superior und das Foramen ethmoidale anterius mit der Dura cerebri et cranii in Zusammenhang, geht durch die Fissura orbitalis inferior in die Beinhaut des Oberkiefers, durch die Apertura orbitalis in die Beinhaut der benachbarten Knochen, durch den Canalis naso-lacrimalis und das Foramen ethmoidale posterius in die Beinhaut der Nasenhöhle über und schliesst sich am vorderen Rande des Foramen opticum an die Duralscheide des Opticus in der Weise an, dass beide innig verschmelzen. Von der Dura cerebri aus verfolgt, spaltet sich letztere am Foramen opticum in zwei Blätter, in das die Periorbita liefernde und in das die Duralscheide des Opticus liefernde Blatt. In der Orbita verhält sich demnach die Dura ähnlich wie im Canalis spinalis; sie spaltet sich in ihre beiden Bestandteile, den periostalen und den neuralen.

Die Befestigung der Periorbita an der glatten Fläche der Knochen ist nur eine lockere, sie wird eine festere an den verschiedenen Ausgängen. Von der inneren Oberfläche der Periorbita lösen sich zerstreute bindegewebige Züge ab, welche sich in das Orbitalfett einsenken. Ein stärkerer Faserzug entwickelt sich in der Gegend der Glandula lacrimalis, gelangt zum hinteren Rande der oberen Thränendrüse und dient als Lig. suspensorium zur Befestigung derselben. Ein stärkeres fibröses Blatt tritt zu dem M. obliquus superior und bildet eine Scheide um denselben. In der Fortsetzung dieses Blattes gelangt das Lig. suspensorium trochleae von der Periorbita zur Trochlea. Unterhalb der letzteren überbrückt die Periorbita

mit einem stärkeren lateralen Blatte, Operculum lacrimale, die Thränensackgrube und bedeckt den Thränensack; mit dem schwächeren medialen Blatte bildet sie die periostale Auskleidung der genannten Grube. Das laterale der beiden Blätter wird etwa an der Grenze seines oberen und mittleren Drittels durch einen horizontalen fibrösen Streifen verstärkt, eine Fortsetzung des Lig. palpebrale mediale.

2. Fettkapsel des Auges. Corpus adiposum orbitae.

Die Fettkapsel des Augapfels oder das Orbitalfett füllt die Zwischenräume zwischen den in der Augenhöhle enthaltenen Organen aus und bildet ein geeignetes Polster für dieselben. Das Orbitalfett wird durch den Augen-

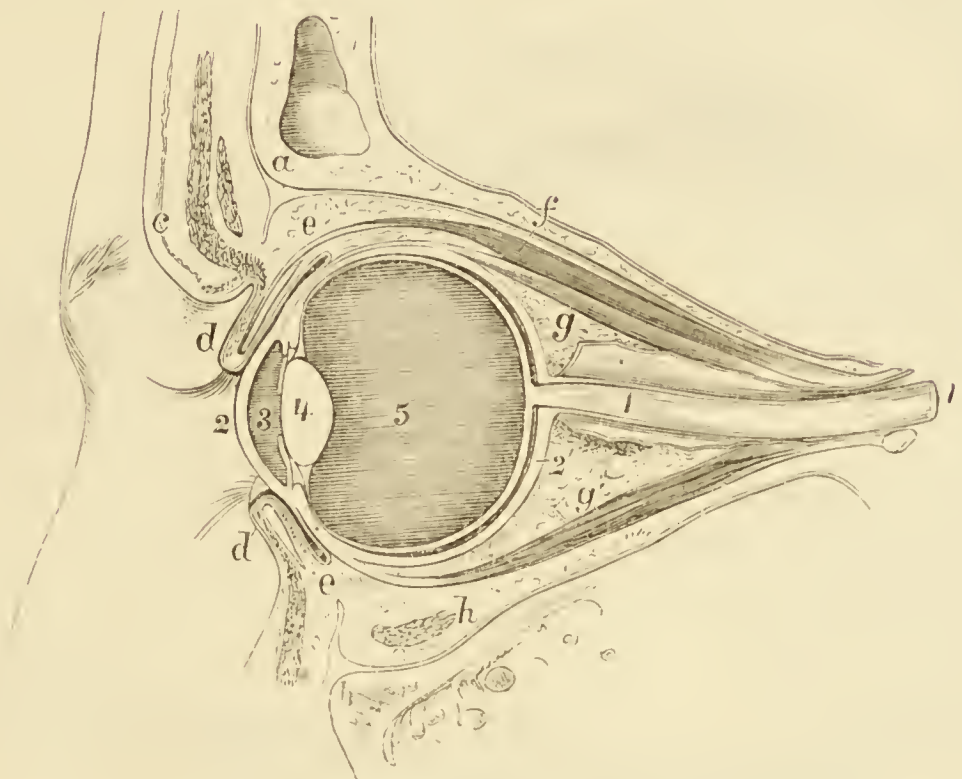

Fig. 691.

Vertikaler Durchschnitt durch die linke Augenhöhle und ihren Inhalt in der Richtung der Orbitalachse, bei geöffneter Lidspalte.

a Stirnbein mit Stirnhöhle; *b* Oberkiefer; *c* Augenbrauenwulst; *d* oberes, *d'* unteres Augenlid mit Cilien; *e*, *e* Fornix conjunctivae; *f* Musc. levator palpebrae superioris; *g* M. rectus oculi superior; *g'* M. rectus oculi inferior; *h* Durchschnitt des M. obliquus oculi inferior; 1 Sehnerv; 2 Hornhaut; 3 vordere Augenkammer; 4 Linse; 5 Glaskörper.

muskelkegel in zwei unvollständig geschiedene Lagen getrennt, eine innere und eine äussere.

Die innere Lage ist bedeutend massiger und erfüllt den trichterförmigen Raum zwischen den Augenmuskeln, dem Sehnerven und der hinteren Fläche des Augapfels. Die äussere Lage ist dünner, umgiebt den Augenmuskelkegel, wird im hinteren Teile der Orbita schwächer, im vorderen stärker. Abnahme des Orbitalfettes hat ein Zurücksinken des Augapfels und eine stärkere Schlängelung des Sehnerven im Gefolge.

3. Augapfelbinde. Fascia bulbi (Tenoni).

Der Augapfel ist in seinem mittleren und hinteren Teile von einer fibrösen Kapsel, der Augapfelbinde, locker umhüllt und durch sie von der unmittelbaren Verbindung mit dem Corpus adiposum orbitae geschieden. Aussen steht die Binde durch Bindegewebsblätter vielfach in Zusammenhang mit dem die Fettläppchen durchsetzenden Bindegewebe. Dem Augapfel hin-

gegen, von dessen Oberfläche sie durch einen Lymphraum, den Tenonschen Raum, getrennt ist, wendet sie eine ebenso glatte Fläche zu, wie der Augapfel selbst der Tenonschen Binde.

Vorn erstreckt sich die Binde bis zur Conjunctiva sklerae und verliert sich in deren Bindegewebe entlang einer Kreislinie, welche einige Millimeter vom Konjunktivalgewölbe ent-

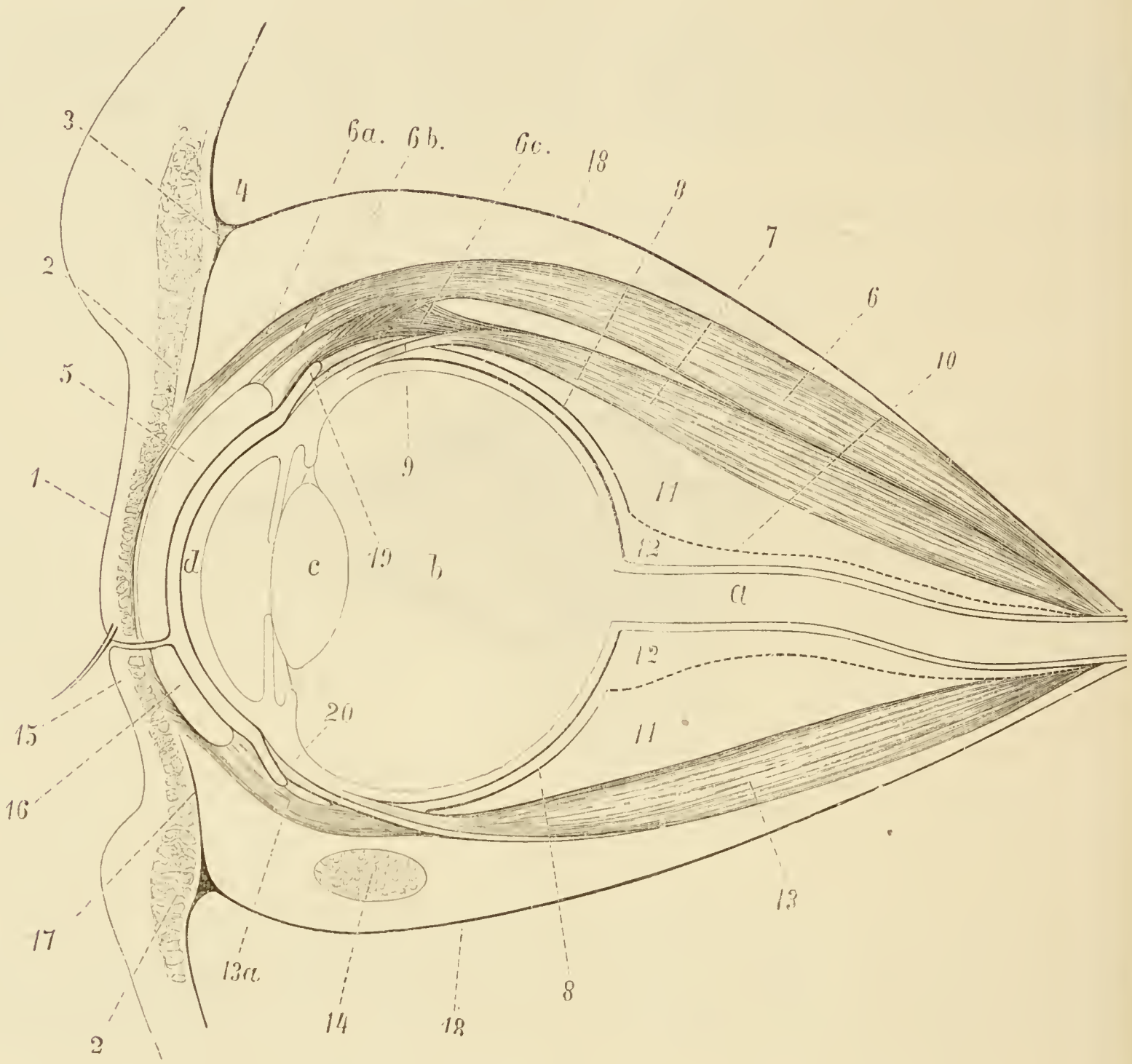

Fig. 692.

Vertikaler Durchschnitt durch den Augapfel und die Orbita in der Richtung der Orbitalachse, bei geschlossener Lidspalte. $^2/_1$. (Schwalbe.)

1 Haut des oberen Augenlides; 2, 2 Musculus orbicularis palpebrarum; 3 Septum orbitale superius; 4 Rand des Stirnbeines; 5 Tarsus superior, schematisch abgegrenzt; 6 Musculus levator palpebrae superioris; 6*a* dessen Hauptsehne, welche sich zwischen Tarsus und M. orbicularis ausbreitet; 6*b* der glatte M. palpebralis superior; 6*c* vereinigter zur Konjunktiva ziehender Fascienzipfel des M. levator palpebrae und M. rectus superior; 7 M. rectus superior; 8, 8 Tenonsche Fascie; 9 Sehne des M. rectus superior, durch den Tenonschen Raum ziehend; 10 Abgrenzung des inneren Orbitalfettes (11) gegen den supravaginalen Raum 12; 13 M. rectus oculi inferior; 13*a* sein Fascienzipfel zum unteren Augenlide; 14 Querschnitt des M. obliquus inferior; 15 Haut des unteren Augenlides; 16 Tarsus inferior, schematisch abgegrenzt; 17 Septum orbitale inferius; 18, 18 Periorbita; 19, 20 Fornix conjunctivae; *a* Sehnerv; *b* Glaskörper; *c* Linse; *d* Hornhaut.

fernt ist. In der Umgebung des hinteren Poles des Augapfels verdünnt sich die Fascie, erreicht nicht die Einmündungsstelle des Sehnerven in den Augapfel, sondern hört bereits in einiger Entfernung von dieser Stelle auf. Hier steht sie in Zusammenhang mit der äusseren Wand des supravaginalen Raumes des Sehnerven, mit der Scheide des Sehnerven. Der supravaginale Raum ist durchzogen von den Ciliargefässen, Ciliarnerven und von lockerem

Bindegewebe. Durch ihn wird zugleich der N. opticus in derselben Weise von dem inneren Fettpolster getrennt, wie der Augapfel durch die Tenonsche Binde.

Zu der Tenonschen Binde stehen die Augenmuskeln in wichtigen Beziehungen. Ihre Sehnen durchsetzen nämlich den Tenonschen Raum in der Weise, dass die bindegewebigen Scheiden der Augenmuskeln, welche näher dem Augapfel immer dichter werden, in die Tenonsche Binde umbiegen und übergehen. Man kann dies auch so ausdrücken, dass man sagt, die Tenonsche Binde giebt den Muskeln, während die Sehnen sie durchbohren, zurücklaufende Scheiden, welche über die Muskeln sich ausbreiten und gegen deren Ursprungsstellen sich verdünnen. Man nennt diese bindegewebigen Muskelhüllen, welche ein starkes Perimysium externum darstellen, Muskelscheiden, Fasciae musculares. Der Tenonsche Raum lässt sich eine kurze Strecke weit an den Sehnen gegen die Augenmuskeln zurückverfolgen, besonders an ihrer Aussenfläche. Die durchtretenden Sehnen aber sind durch bindegewebige Züge, Adminicula, die von ihren seitlichen Kanten ausgehen, mit den Kanten der Muskelscheiden verwachsen und werden durch sie auf ihrer Bahn zur Sklera gesichert und festgehalten. Die Anzahl der die Tenonsche Binde durchbohrenden Sehnen beträgt nach dem Obigen sechs.

4. Septum orbitale.

Das Septum orbitale oder Ligamentum palpebrale superius et inferius ist eine dünne fibröse Platte, welche den Inhalt der Augenhöhle nach vorn abschliesst, dicht hinter dem M. orbicularis palpebrarum seine Lage hat und mit ihm durch Bindegewebe zusammenhängt.

Die beiden Bänder entspringen vom Margo orbitalis, sind hier mit der Periorbita und dem Perioste der Gesichtsflächen der bezüglichen Knochen verbunden und erstrecken sich unter allmählicher Verdünnung gegen den äusseren Rand der Tarsalplatten der beiden Lider, an welchen sie sich befestigen. Fig. 692.

5. Lage des Augapfels in der Augenhöhle.

Der Augapfel liegt in der Orbita nicht genau axial, sondern der lateralen und oberen Wand um 1—2 mm näher als der medialen und unteren. Der Scheitel der Hornhaut pflegt die Ebene der vorderen Orbitalöffnung zu berühren. Oben und unten wird der Augapfel infolgedessen durch den knöchernen Orbitalrand geschützt. Auf der medialen Seite wirkt in derselben Weise die knöcherne Nase schützend. Auf der temporalen Seite dagegen ist dieser Schutz sehr unvollständig und ein grosser Teil der lateralen Fläche des Augapfels von dieser Gegend aus frei zugängig. Wird an einem horizontalen Längsschnitte der Augenhöhle der mediale und laterale Orbitalrand durch eine gerade Linie verbunden, so durchschneidet dieselbe die laterale Fläche des Augapfels hinter der Ora serrata, die mediale aber am Corneo-Skleralrande (Merkel).

Anmerkung. Unter allen Sinnesorganen ist es gerade das Auge, das morphologisch höchste und zugleich das zarteste aller Sinnesorgane, welches in ganzen Schichten der Bevölkerung frühzeitig der Beschädigung und dem Verderben überantwortet wird. Hierüber haben statistische Untersuchungen erstaunliche Belege gebracht, wenn es solcher, gegenüber dem ohne Weiteres sichtbaren, fortwährend wachsenden Heere junger und jüngster Brillenträger, noch bedarf. Normal beschaffene Augen, aber auch normal funktionierende, mit der Kraft der Gesundheit arbeitende nervöse Centralorgane, für die es keine Brillen giebt, sind seltener geworden.

Auf welche Weise kann dem drohend um sich greifenden Übel gesteuert werden? Ist nicht die fortschreitende Kultur selbst verantwortlich zu machen für einen Schaden, der, gleich ihr, nicht vermieden werden kann? Es verwerfen darum Manche die Kultur. Aber diese Thoren wissen nicht, dass die Kultur nicht Schwäche und Unheil ist, sondern Stärke, Licht, Besitz, Segen, Wachstum. Nur vor dem Missbrauche ist zu warnen. Halten wir uns an das, was im Allgemeinen Teile S. 6 in dieser Hinsicht gesagt worden ist.

Was die Überbürdung der Jugend betrifft, so hat man begonnen, ihr durch gesetzliche Massnahmen entgegenzuwirken. Mit vollem Rechte legt man, um die Augen gesund zu erhalten, den Hauptnachdruck auf die Notwendigkeit, die Augen der Jugend zu schonen. Ein bedeutenderes Ergebnis wird sich aber nur dann erzielen lassen, wenn zu den bisher vorgeschlagenen Mitteln ein anderes hinzutritt: Verschiebung des allzu frühzeitigen Litteratentums um einige Jahre. Man beachte, dass gegenwärtig schon das 5—6jährige Kind mit Energie zum Litteraten gemacht wird; es fängt mit Nachdruck und Widerwillen zu lesen und zu schreiben an. Das widerspricht aber nicht allein der zarten Beschaffenheit seiner Augen und nervösen Centralorgane, sondern ebenso sehr dem Entwickelungsgange der Menschheit. In den grundlegenden Frühzeiten der letzteren ward weder gelesen noch geschrieben. Kinder sollten in der Folge vor dem achten oder neunten Lebensjahre nicht mehr im Lesen und Schreiben unterrichtet werden dürfen, wohl aber in analphabetischem Wissen und Können. Die ersten Jahre der beginnenden Schulzeit sind nicht mit Formalien, sondern völlig schriftlos zuzubringen. Dies wird um so leichter geschehen können, als es an herrlichem Stoffe zum Unterrichte und zur Beschäftigung wahrlich nicht fehlt. Über eine dahin zielende Reform des Lehrplanes und andere mit der ganzen Frage zusammenhängende Dinge s. meine Schrift; „Homo sapiens ferus oder die Zustände der Verwilderten und ihre Bedeutung für Wissenschaft, Politik und Schule"; Leipzig 1885.

V. Das Raum- und Gehörorgan. Organon aequilibrii et auditus.

1. Einleitung.

Die äussere Haut hat bekanntlich verschiedene wichtige Aufgaben zu erfüllen. Sie dient als Schutzhülle, Aufspeicherungs- und Absonderungsorgan, Wärmeregulator und Sinnesorgan. Nimmt man die Haut in ihrer ganzen morphologischen Ausdehnung, welche grösser ist als die äussere Körperoberfläche, so wächst die Zahl und Bedeutung ihrer Aufgaben noch beträchtlich, insbesondere in der Richtung ihrer Sinnesthätigkeit. Denn sie ist alsdann nicht allein das Organ des Tast- und Temperatursinnes, sondern auch der Geruchswahrnehmung; sie greift ferner tief in die Organisation des Auges ein und ist das spezifische Sinnesorgan der Gleichgewichtserhaltung und des Gehöres. Das Ohr nämlich hat zweierlei grosse Leistungen auszuführen; die Eine bezieht sich auf die Erhaltung des Körpergleichgewichtes, die andere auf das Hören.

Im ersten Augenblicke erscheint diese Kombination zweier Funktionen und zweier Organe eine auffallende und sonderbare. Wenn man aber an den übrigen Reichtum der Funktionen der Haut sich erinnert und in Erwägung zieht, dass für die Ausbildung eines Gleichgewichtsorganes in erster Linie notwendigerweise die Haut und das centrale Nervensystem in Frage kommen müssen, so verliert die vorhandene Einrichtung schon bedeutend an Seltsamkeit. Gleichgewichtsorgan und Gehörorgan müssen trotzdem nicht in zwingender Weise innig miteinander verkettet sein; sie können an weit entfernten Stellen des Hautgebietes sich entwickeln. In Wirklichkeit aber sind sie bei allen Wirbeltieren innig miteinander verbunden.

Sieht man sich weiter um, so ergiebt sich, dass das Gleichgewichtsorgan zeitlich früher in der individuellen Entwickelungsgeschichte sich anlegt, als das Gehörorgan; auch erhalten die Nerven des ersteren früher ihre Markscheiden als die des letzteren. Noch viel deutlicher zeigt sich bei der Untersuchung der Tierreihe, dass das Gleichgewichtsorgan dem Gehörorgane vorangeht und zunächst auch viel grössere Wichtigkeit für das Tier besitzt. Jenes tritt näm-

lich zuerst auf im Stamme der Cölenteraten, bei welchen es zwar Gehörorgan genannt zu werden pflegt, aber als Gleichgewichtsorgan funktioniert und auch als solches betrachtet wird. Am einfachsten liegen die Verhältnisse vielleicht bei den Ktenophoren, welche als Vertreter der Cölenteraten nach der fraglichen Richtung hin schon vielfach untersucht worden sind. So empfindlich diese Tiere gegen die leisesten Erschütterungen des Wassers sind, so reagieren sie auf akustische Reize in keiner Weise. Ihr prachtvoll ausgestatteter „Otolithenapparat“ hat mit dem Hören nichts zu thun. Wird einer Ktenophore dieser Apparat ohne Nebenverletzung entfernt, so ist die einzige und sichere Folge der Entfernung eine vollständige Gleichgültigkeit des Tieres gegen seine Haltung im Wasser. Unverletzte Tiere hingegen halten durch den geordneten Schlag ihrer Schwimmplättchen ganz bestimmte Stellungen fest, selbst den Verhältnissen des spezifischen Gewichtes entgegen, und nehmen die frühere Lage

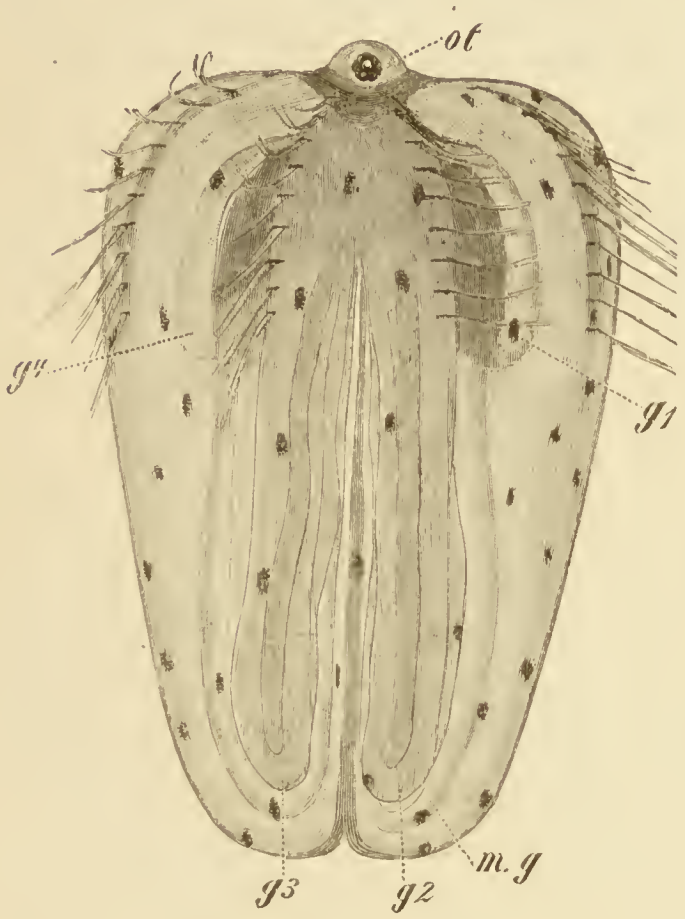

Fig. 693.

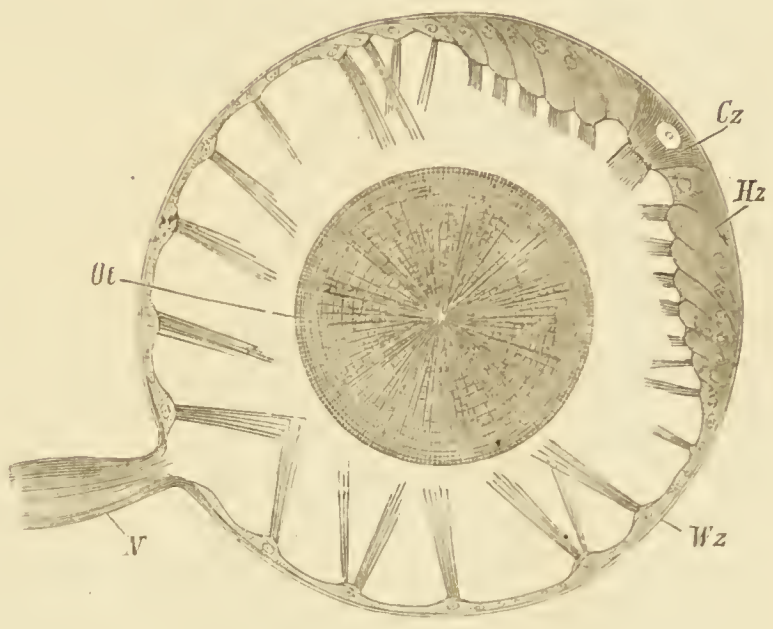

Fig. 694.

Fig. 693. Embryo einer geschlechtsreifen Larve von Beroë Forskalii. $^{60}/_{1}$. Von der Trichterebene. (K. Chun.)

g^1—g^4 Meridianalgefässe; *mg* Magengefässe; *ot* Statolith.

Fig. 694. Gehörblase eines Heteropoden (Pterotrachea). (K. Claus.)

N Acusticus; *ot* Statolith im Inneren der mit Flüssigkeit erfüllten Blase (Statocyste); *Wz* Wimperzellen an der Innenfläche der Blasenwand; *Hz* sog. Hörzellen; *Cz* Centralzelle.

wieder ein, wenn sie daraus entfernt worden waren. Das Otolithenorgan ist bei ihnen statisches Organ, es dient nur dieser Thätigkeit und ist auch das einzige Organ bei ihnen, welches dieser Thätigkeit dient. Eine besondere Beachtung bedarf dabei der merkwürdige Umstand, dass das erste Auftreten eines centralen Nervensystemes gerade an die Ausbildung eines Gleichgewichtsorganes anknüpft, d. i. eines Organes, welchem die Regulierung der Ortsbewegung zukommt; mit anderen Worten, dass das zuerst auftretende centralisierte Nervensystem den centralen Teil des Gleichgewichtsorganes darstellt.[1]) Man darf schon von der Berücksichtigung dieses Umstandes aus erwarten, dass bei den höher ausgebildeten Tieren grosse Massen von Nervensubstanz in den Dienst der Gleichgewichtserhaltung und Bewegungsregulierung gestellt sein werden. So verhält es sich in der That. Das gesamte Kleinhirn mit allen in dasselbe einstrahlenden und von ihm ausgehenden Fasermassen ist im Wesentlichen ein nervöses Centralorgan für die Erhaltung des Körpergleichgewichtes. Aber noch viele andere graue Lager im Gehirne und Rückenmarke sind bei der gleichen Funktion

[1]) Vergl. K. Chun, Monographie der Ktenophoren, Leipzig 1880, W. Engelmann.

beteiligt; von peripheren Nerven ein Teil der sensiblen Hautnerven, ein Teil der sensiblen Nerven der Muskulatur und der Gelenke.[1]) Die statische Funktion des Ohres vollzieht sich dabei unterhalb der Bewusstseinsschwelle; Störungen der normalen Funktion dagegen können sofort in das Bewusstsein aufgenommen und von ihm gedeutet werden.

Seit den grundlegenden Untersuchungen von Flourens sind unzählige Experimentaluntersuchungen über die Bedeutung der häutigen Bogengänge des Labyrinthes ausgeführt worden. Aus der neuesten Zeit stammen wichtige Versuche von A. Kreidl.[2])

An Haifischen, welchen die Otolithen beiderseits entfernt waren, konnte schon kurz nach der Operation beobachtet werden, dass die Tiere zwar wieder schwammen, doch nicht in normaler Weise. Sie wechseln nämlich oft die Bauchlage mit der Rückenlage, besonders auffällig bei eiligem Schwimmen. Operierte Haie können, vorsichtig mit gebogenem Glasstabe umgekehrt, lange Zeit, bis zu einer halben Stunde in Rückenlage verharren, ein Ergebnis, das bei einem normalen Tiere niemals zu Tage tritt. Durch eine Reihe derartiger Versuche konnte festgestellt werden, dass die operierten Tiere über ihre Lage im Raume desorientiert sind.

Haifische, welchen die Bogengänge zerstört worden waren, zeigten Rollbewegungen im Kreise.

Von besonderem Interesse sind die an Krebsen gewonnenen Ergebnisse. Von V. Hensen ist festgestellt, dass gewisse Krebse bei der Häutung ihre Otolithen verlieren und sich diese nach der Häutung aus dem umgebenden Materiale ergänzen, indem sie Körnchen in die Otocysten einführen.

Auf den Rat von S. Exner versuchte Kreidl, Eisen in die Otocysten zu bringen, um daran Versuche mit einem Magneten anzustellen. Dies gelang thatsächlich.

Zur Nachtzeit nämlich konnten die Tiere — es waren Exemplare von Palaemon xiphios und squilla — sogleich nach der Häutung überrascht werden. Nun wurden sie in weite Glasschalen gesetzt, welche mit reinem Seewasser gefüllt waren; in letzteres wurde jetzt eine Menge fein gepulverten metallischen Eisens gebracht. Alsbald liess sich wahrnehmen, dass die Tiere sich feine Eisenkörnchen in die Otocysten einführten. Die Tiere, welche nunmehr eiserne Otolithen hatten, zeigten dem Elektromagneten gegenüber folgendes Verhalten: Wenn man den Magnetpol einer Otocyste von der Seite und oben her nähert, so bleibt das Tier, so lange kein Strom durch den Elektromagneten geht, vollkommen ruhig. In dem Momente aber, da der Strom geschlossen und der Stab zu einem Magneten wird, dreht sich das Tier vom Magneten weg, so dass die Medianebene seines Leibes geneigt ist; diese entfernt sich um so stärker vom Magneten, je näher man an das Tier herankommt. Bei dieser Seitwärtsneigung führen die Tiere Augenbewegungen aus, in der Weise, dass sich die Augen bei einer Drehung nach rechts um die Längsachse des Tieres nach links zurückdrehen.

Nähert man den Magnetpol von unten seitlich, so neigt sich das Tier mit dem Rücken nach der Seite des Magneten.

Exemplare von Palaemon, welchen die Otolithen entfernt und die Thätigkeit der Augen durch Bestreichen mit Asphaltlack ausgeschaltet war, zeigten sich im Raume vollständig desorientiert, überkugelten sich, blieben auf dem Rücken liegen u. s. w.

Wird ein normaler Palaemon in einer flachen Glasschale rotiert, so läuft er stets gegen die Richtung der Drehung, ebenso wie Ameisen und Fliegen. Ein Palaemon hingegen, dem die Otolithen herausgenommen worden sind, hält keine konstante Richtung ein, sondern läuft bald in der Richtung der Drehung, bald gegen die Mitte der Schale vor. Die Ergebnisse seiner Untersuchung fasst Kreidl in die Sätze zusammen:

1. Die Otolithenapparate der Wirbellosen und Wirbeltiere sind Organe, bestimmt zur Empfindung von Lage und Bewegung; da, wo sich in der Tierwelt Bogengänge befinden, dienen diese speziell zur Wahrnehmung von Drehungen.

---

[1]) Vergl. hierüber die ausführlichen Auseinandersetzungen von W. v. Bechterow: Die Leitungsbahnen im Gehirn und Rückenmark. 2. Aufl. Leipzig, A. Georgi, 1897.

[2]) Weitere Beiträge zur Physiologie des Ohrlabyrinthes. I. u. II. Mitteilung. Sitzungsber. der k. Akad. d. Wissensch. in Wien. Mathem. naturw. Klasse CI, Abt. III; CII, Abt. III.

2. Die ausgelösten Empfindungen regen, unabhängig davon, ob sie zu bewussten Wahrnehmungen führen, zweckentsprechende Reflexbewegungen an.

Ein Gleichgewichtsorgan tritt in der Tierreihe gleich bei den Cölenteraten auf. Bei welchen Tieren zeigen sich die ersten Anlagen von echten Gehörorganen? Ein einfaches in das Wasser ragendes starres Härchen kann ausreichend sein, um Schallbewegungen des Wassers aufzunehmen und auf Nerven zu übertragen. Vielfach sind solche Haare an den verschiedensten wirbellosen Wassertieren beschrieben und als Hörhaare gedeutet worden. Hensen fand z. B. an Crustaceen solche Sinneshärchen auf, brachte die Tiere unter ein Mikroskop, konstruierte einen schallleitenden Apparat und liess nun eine Trompete anblasen; es ergab sich, dass bei verschiedenen Tönen auch verschiedene dieser Härchen in Schwingungen gerieten. Statt an der freien Oberfläche zu liegen, können sich Hörzellen in die Tiefe zurückziehen und in Form eines Bläschens auftreten. Von einem Otolithensäckchen kann ein kleiner hohler Fortsatz auswachsen und sich zu einer Lagena gestalten (s. unten). Eine Fortsetzung dieser Lagena gestaltet sich zum Ductus cochlearis, d. i. zu dem mit der Aufnahme und Umsetzung von Schallwellen betrauten inneren Gehörorgane.

Es ist hier nicht der Platz, auf die sehr umfangreiche Masse von Thatsachen und auf die noch ganz im Flusse befindliche litterarische Bewegung auf diesem Felde genauer

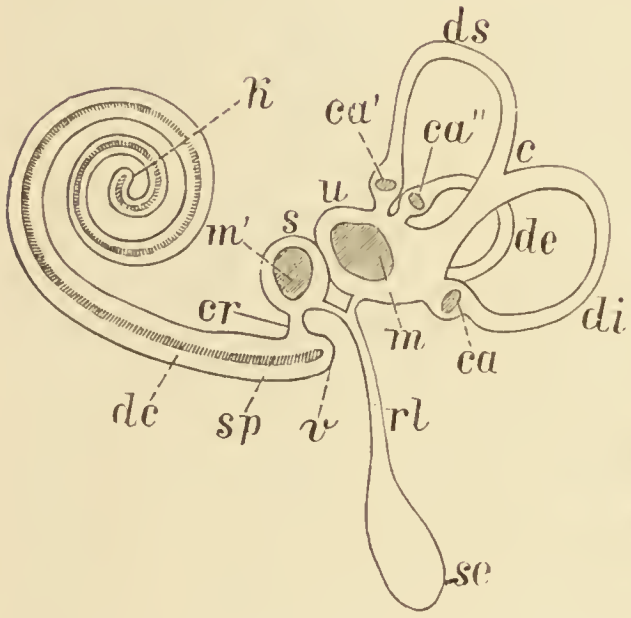

Fig. 695.

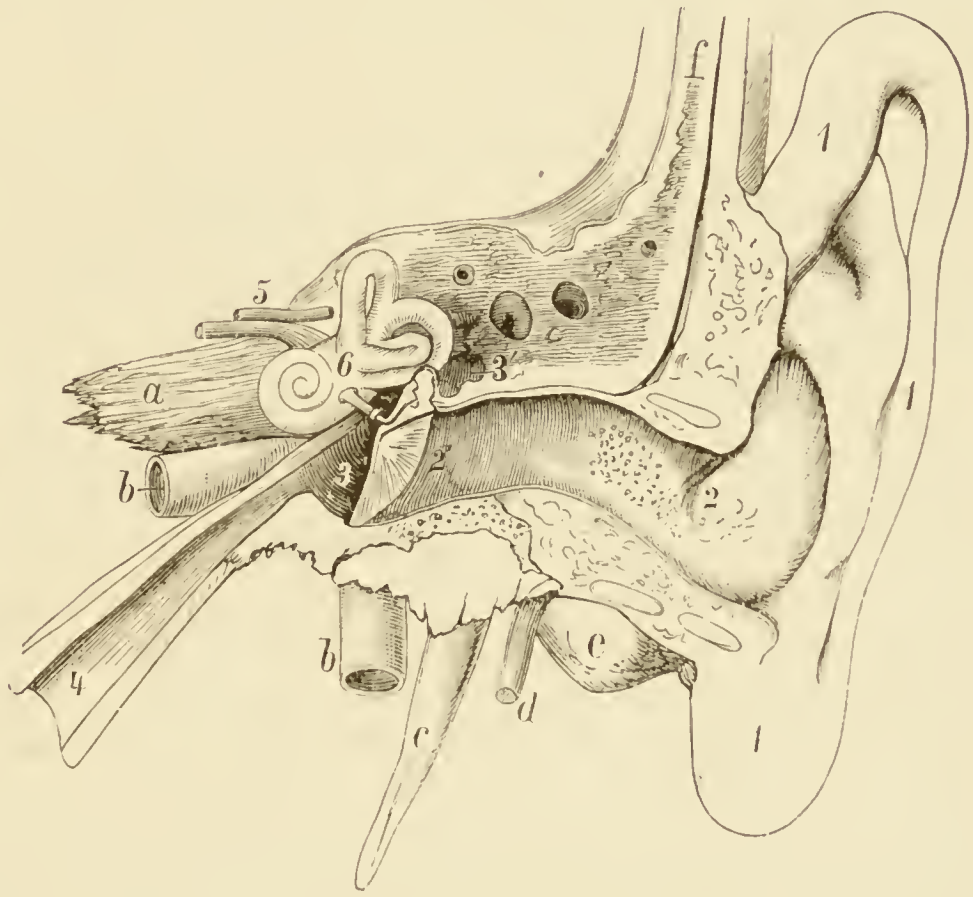

Fig. 696.

Fig. 695. Häutiges Labyrinth mit den Nervenendstellen (Schema). $^2/_1$.

u Utriculus; *s* Sacculus; *cs*, *cl*, *ci* Ductus semicircularis superior, lateralis und posterior; *rl* Ductus endolymphaticus, mit je einem Schenkel aus dem Sacculus und Utriculus hervorgehend; *se* Saccus endolymphaticus; *dc* Ductus cochlearis; *v* Vorhofsblindsack; am entgegengesetzten Ende (*k*) des Ductus cochlearis, entsprechend der Schneckenspitze, der Kuppelblindsack; *cr* Ductus reuniens; *m* Macula utriculi; *m'* Macula sacculi; *ca* Crista acustica der Ampulle des Canalis semicircularis posterior; *ca'* und *ca''* die Cristae acusticae der beiden anderen Ampullen; *sp* Stria acustica des Ductus cochlearis, das Cortische Organ enthaltend.

Fig. 696. Das Gehörorgan der linken Seite, dessen einzelne Teile zur besseren Übersicht blosgelegt und eröffnet sind. (Arnold.)

Das linke Schläfenbein ist mit einigen anhängenden Gebilden aus dem Schädel herausgenommen, seine vordere Abteilung ist entfernt; dadurch sind der äussere Gehörgang, die Ohrtrompete und die Trommelhöhle eröffnet und ein Teil des Trommelfelles hinweggenommen; ausserdem sind die Teile des inneren Ohres freigelegt. 1, 1, 1 Ohrmuschel und Ohrläppchen; 2 knorpeliger Teil, 2' knöcherner Teil des äusseren Gehörganges; nach innen von 2' Trommelfell; 3 Trommelhöhle; 3' Eingang zu den Zellen des Zitzenfortsatzes; zwischen 3, 3' und 6 die Kette der Gehörknöchelchen; 4 Ohrtrompete; 5 eröffneter innerer Gehörgang mit dem querdurchschnittenen Gesichtsnerven und dem Gehörnerven; knöchernes inneres Ohr, zusammengesetzt aus Schnecke, Vorhof und halbzirkelförmigen Kanälen. — *a* Spitze des Felsenbeines; *b*, *b* innere Kopfschlagader; *c* Griffelfortsatz; *d* Austrittstelle des Gesichtsnerven aus dem Griffelwarzenloche; *e* Warzenfortsatz; *f* Schuppe des Schläfenbeines.

einzugehen. Vergl. E. v. Cyon, Bogengänge u. Raumsinn, Pflügers Archiv 1897; Archiv f. Anat. u. Physiologie 1897, S. 29—111.

2. Einteilung.

Der reizempfindliche Teil des Gleichgewichts- und Gehörorganes besteht aus einem in die Tiefe hinabgesenkten Bezirke der äusseren Körperhülle, zunächst der Epidermis; an ihm finden die Fasermassen des achten Hirnnerven ihr peripheres Ende. Dieses Stückchen Epidermis, auffallend klein für die Mächtigkeit des zugehörigen Nerven, liegt ürsprünglich an der Grenze des Kleinhirnes und verlängerten Markes, senkt sich in früher Embryonalzeit unter die umgebende Epidermis des Kopfes hinab und stellt alsdann ein einfaches, birnförmig gestaltetes epitheliales Bläschen dar, welches seine Verbindung mit der übrigen Epidermis bald gänzlich aufgiebt. Durch eine Reihe von Wachstumsvorgängen wandelt sich dieses Bläschen in der Folge in eine verwickelte Endform um, von deren Verhältnissen Fig. 695 eine Vorstellung giebt. Im Inneren des Apparates ist Flüssigkeit enthalten, man nennt sie Endolymphe. Die Wand des Apparates besteht aus dem weiter entwickelten Epithel, aus dem er hervorging. Mit dem Epithel sind bindegewebige Elemente in Verbindung getreten, wie es auch an der äusseren Körperhülle der Fall ist; sie dienen dem Ganzen zum Halt und führen die Gefässe und Nerven zu. Man nennt den Apparat seiner verwickelten Form wegen das häutige Labyrinth. Der hintere Teil desselben (*s*, *u*, *ds*, *de*, *di*, *se*) gehört dem Gleichgewichtsapparate an; der vordere (*v*—*k*) dem Gehörapparate.

Das häutige Labyrinth ruht in einer ähnlich, doch etwas einfacher gestalteten und grösseren knöchernen Kapsel, dem knöchernen Labyrinthe, welches in der Pars petrosa ossis temporum enthalten ist. Nur ein kleiner Teil des häutigen Labyrinthes überschreitet die Knochenkapsel, es ist der Saccus endolymphaticus oder Recessus labyrinthi, welcher bei manchen Wirbeltieren eine enorme Ausbildung gewinnt und ansehnliche Räume der Schädelhöhle und des Wirbelkanales ausfüllt.

An das aus diesen beiden Teilen bestehende Labyrinth oder innere Ohr findet sich lateral ein zweites grösseres Säckchen, eine weite Schleimhauttasche angelagert, welche vom Kopfdarme ihren Ausgang nahm, mit dem einen Ende dauernd offen in die Schlundhöhle ausmündet, während das andere erweiterte Endstück einen Blindsack darstellt. Das ganze Gebilde stellt das Tuben-Paukensäckchen dar, welches die Bedeutung eines Darmdivertikels hat. Einige Zeit nach der Geburt nimmt der Tuben-Paukensack Luft auf, welche ihm von der Nasen- und Schlundhöhle zuströmt. Die nunmehr lufthaltige Höhle ist die Paukenhöhle; sie mündet durch den Tubenkanal oder die Ohrtrompete in die Schlundhöhle. Paukenhöhle und Ohrtrompete machen das mittlere Ohr aus. Von seiner Anordnung und Lage giebt Fig. 696 ein deutliches Bild. Bei 4 liegt die Schlundmündung des Tubenkanales. Der letztere ist eröffnet und führt bei 3 in die ebenfalls freigelegte Paukenhöhle, welche an der lateralen Seite des knöchernen Labyrinthes (6) gelegen ist. Anscheinend innerhalb der Paukenhöhle, in Wirklichkeit aber nur in sie hineingestülpt und von ihrer Schleimhaut überkleidet, befinden sich drei kleine Knochen, die dem Kiemenbogenskelette angehören, die Gehörknöchelchen.

An die Aussenwand der Paukenhöhle (rechts von 3, Fig. 696) tritt ein ansehnlicher Gang heran, welcher an der Aussenfläche der Kopfwand beginnt; es ist der äussere Gehörgang. Er macht mit dem an sein äusseres Ende angefügten Schallbecher, der Ohrmuschel, ein trichterförmiges Gebilde aus, das äussere Ohr. Die dünne Platte, welche die Höhlen des äusseren und inneren Ohres trennt, ist das Trommelfell, ein dünner Teil der Kopfwand. Während das innere Ohr die Endausbreitung des achten Hirnnerven enthält, ist das äussere und mittlere Ohr mit der wichtigen Aufgabe der Aufnahme, Leitung und Übertragung der Schallwellen betraut.

I. Hilfsapparate des Gehörorganes.

A. Äusseres Ohr. Auris externa.

Das äussere Ohr besteht:

1. aus dem an der Seite des Kopfes hervorragenden Teile, der Ohrmuschel, Auricula, und
2. aus einem mit diesem zusammenhängenden Gange, dem äusseren Gehörgange, Meatus acusticus externus, welcher an seinem inneren Ende durch das Trommelfell, Membrana tympani, abgeschlossen ist.

1. Die Ohrmuschel, Auricula.

Die Ohrmuschel ist eine von einer ausgedehnten Knorpelplatte gestützte Hautfalte von der allgemeinen Form einer Muschelfalte oder eines Hohlkegels, welche den Zugang zum äusseren Gehörgange gleich einem Walle umschliesst und nur am vorderen Rande einen Ausschnitt besitzt.

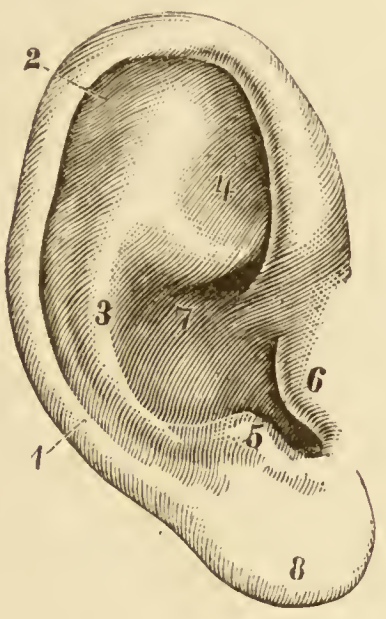

Fig. 697.

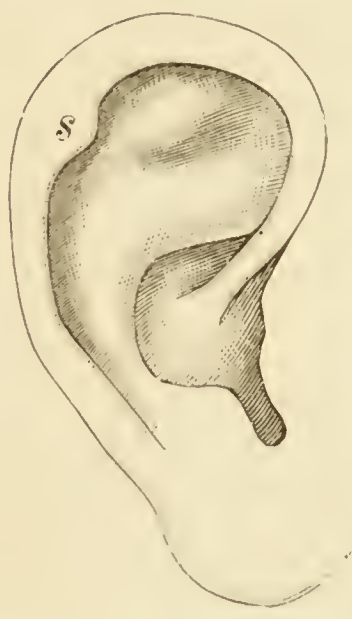

Fig. 698.

Fig. 699.

Fig. 697. Äussere Fläche der Ohrmuschel der rechten Seite. $^2/_3$.

1 Helix; 2 Fossa helicis; 3 Anthelix; 4 Fossa anthelicis; 5 Antitragus; 6 Tragus. Zwischen 5 und 6. Incisura intertragica; 7 Concha; zwischen 6 und 7 Sulcus auris anterior; 8 Lobulus auriculae.

Fig. 698. Ohrmuschel mit ausgebildeter, nach vorn umgerollter Darwinscher Ohrspitze.

Fig. 699. Ohrmuschel mit nichtumgerollter Darwinscher Ohrspitze und fehlender Umrollung des absteigenden Helixteiles.

Die äussere Oberfläche der Ohrmuschel ist im Ganzen konvex, die innere konkav, doch sind beide mit besonderen Erhebungen und Vertiefungen versehen. Ihre Länge wechselt zwischen 5 und 7, die Breite zwischen 3 und 3,5 cm. Auch die Stellung am Kopfe zeigt manche Verschiedenheiten; so wechselt ihr Abstand vom Kopfe und die Richtung der Längsachse.

Der Rand der Ohrmuschel ist in dem grössten Teile seiner Länge nach der konkaven inneren Fläche umgebogen. So entsteht eine, die oberen drei Vierteile der Muschel umgebende Leiste, die Ohrleiste oder Ohrkrempe, Helix auriculae. Ihr Anfangsteil über dem äusseren Gehörgange heisst Leistenschenkel, Crus helicis. Einwärts von der Ohrleiste läuft eine andere Erhebung, die Gegenleiste, Anthelix, welche oberhalb der Ohröffnung mit zwei Schenkeln beginnt, einem Crus anthelicis superius und inferius, welche nach

kurzem Verlaufe zusammenfliessen, um die Anthelix zu bilden. Am vorderen Rande der Ohrmuschel ragt ein, die Ohröffnung vorn teilweise deckender Vorsprung nach hinten, die Ecke, Tragus. Hinter ihr, durch einen tiefen unteren Einschnitt, Ohreinschnitt, Incisura intertragica, von ihr getrennt, liegt ein von hinten-unten nach vorn-oben strebender Fortsatz, die Gegenecke, Antitragus, in welche die Gegenleiste unten ausläuft. Unterhalb der Gegenecke und der Incisura intertragica hat die Hautfalte keine knorpelige Stütze mehr, sondern schliesst Fettgewebe ein. Dieser Teil des äusseren Ohres ist das Ohrläppchen, Lobulus auriculae. Nur der hintere Teil der Basis des Ohrläppchens ist knorpelgestützt durch einen freien Fortsatz des Ohrknorpels, die Cauda helicis.

Zwischen der Leiste und Gegenleiste liegt eine dem Ohrrande gleichlaufende gekrümmte Furche, die kahnförmige Grube, Scapha, welche gegen das Ohrläppchen hin flach wird und in dessen vordere Fläche übergeht. Oben und vorn läuft diese Furche in eine breitere, zwischen den Crura anthelicis befindliche Grube aus, die dreieckige Grube, Fossa triangularis. Von der Gegenleiste, Ecke und Gegenecke begrenzt, dehnt sich die Hauptvertiefung der Ohrmuschel aus, die Muschelhöhle, Concha. Sie wird durch das Crus helicis in eine kleinere obere Abteilung, Cymba conchae, und eine grössere untere Abteilung, Cavum conchae, geteilt. Jene Furche, welche von der seitlichen Gesichtswand, zwischen Leiste und Ecke, zur Fossa conchae führt, wird Ohrfurche, Sulcus auris anterior, genannt.

An der dem Kopfe zugewendeten äusseren oder hinteren Fläche der Ohrmuschel sind die Vertiefungen der inneren oder vorderen Fläche als Erhabenheiten ausgeprägt. Man hat hier also eine Eminentia scaphae, Eminentia fossae triangularis, Eminentia conchae zu unterscheiden. Der Gegenleiste dagegen entspricht die Fossa anthelicis, die sich ebenfalls in zwei Schenkel teilt. Aus dieser Eigentümlichkeit der Form des äusseren Ohres entnahm man die Veranlassung, dasselbe passend mit Werken getriebener Arbeit zu vergleichen (Henle).

Der umgeschlagene freie Rand der Helix ist zugeschärft und nicht selten mit Vorsprüngen und Einkerbungen versehen. Ein Vorsprung hat besonderes Interesse, das Tuberculum Darwini, welches an dem oberen Teile des absteigenden Helixteiles vorgefunden wird und bei Säugetieren mit zugespitzten Ohren genau der Stelle der Ohrspitze entspricht. Bei unvollständiger Helixbildung des menschlichen Ohres kann das Tuberculum Darwini nach hinten vorspringen. Fälle dieser Art, unter dem Namen „Darwinsches Spitzohr“ bekannt, werden daher als Rückschläge (atavistische Bildungen) aufgefasst.

Nicht selten zeigt der Tragus sich aus zwei Höckern gebildet, einem stärkeren unteren, dem Tragus im engeren Sinne, und einem schwächeren oberen, Tuberculum supratragicum (His).

Ohr-Index nennt man das Verhältnis der Breite zur Länge des Ohres, letztere zu 100 genommen (Index auricularis $= \frac{B \times 100}{L}$). Der Ohrindex ist am kleinsten bei den gelben Rassen, ein mittlerer bei den Europäern, am grössten bei den Negern. Es folgen darauf die Breitohren der Primaten.

Der hintere, selbst der obere Teil der Helix-Einrollung kann fehlen (Form der vollständig oder unvollständig aufgerollten Helix). Das Crus helicis kann mit der Anthelix zusammenfliessen, aber auch in zwei oder drei Zweige zerfallen. Die Anthelix kann sehr klein sein oder ganz fehlen; der hintere Schenkel kann fehlen, aber auch doppelt sein. Tragus und Antitragus können sich verkleinern oder fehlen. Das Ohrläppchen kann sehr klein oder sehr gross ausgebildet, sein vorderer Rand frei oder angewachsen (sessil) sein; eine Furche kann es in einen vorderen und hinteren Abschnitt zerlegen. Wohl ausgebildetes äusseres Ohr gilt als Zeichen geistiger Gesundheit; grosses, schön geformtes Ohr als Zeichen musikalischer Veranlagung; verkümmerte Ohrform als Zeichen geistigen Mangels. Die Ohrmuschel geht hervor aus einem im Gebiete der ersten Kiemenspalte sich ausbildenden Hügelkranze (s. unten).

Über die Formen des Ohres s. G. Schwalbe, Beiträge u. s. w., in der Festschrift für Virchow, Berlin 1891. — O. Schaffer, Über fötale Ohrformen bei Erwachsenen; Arch. für Anthropologie, Bd. 21. — Über die Vererbung fötaler Ohrformen u. s. w., Sitzungsber. der Ges. f. Morph. u. Phys. in München, VIII, 1, 1892.

Werden nach der Betrachtung der Formverhältnisse der Ohrmuschel nunmehr deren Bestandteile untersucht, so sind als solche zu bezeichnen:

1. die Haut,
2. der Ohrknorpel,
3. die Ohrbänder und
4. die eigenen kleinen Muskeln der Ohrmuschel.

1. Die Haut.

Die Haut der Ohrmuschel überkleidet den Ohrknorpel mit seinen Muskeln und ist, mit Ausnahme der hinteren Fläche, straff an jenen geheftet. Teils fettlos, teils fettarm, nimmt sie nur im Ohrläppchen reichlich Fett in ihre subkutane Schicht auf. Sie besitzt an zerstreuten Stellen Schweissdrüsen und zahlreiche kleine Talgdrüsen, welche in der Concha und Fossa triangularis besonders dicht stehen, hier auch eine bedeutende Grösse gewinnen, an den hervorragenden Teilen dagegen weniger entwickelt sind. In der Umgebung der äusseren Ohröffnung finden sich zarte und kurze, bei älteren Leuten feste und dicke Haare, Tragipili, welche als ein den Augenbrauen, den Cilien des Lidrandes, der Behaarung der Mund- und Nasenöffnung entsprechendes Schutzmittel aufzufassen sind, am Tragus oft eine ansehnliche Länge erreichen, dicht stehen und dadurch das sogenannte Eckenbärtchen, Barbula tragi, hervorbringen. Die Haare des Einganges setzen sich in solche des Gehörganges unmittelbar fort, welchen die gleiche Bedeutung zukommt.

Gefässe der Ohrmuschel. Die A. auricularis posterior verzweigt sich besonders an der hinteren Wand, sendet jedoch auch Zweige um den Ohrmuschelrand und durch den Knorpel hindurch zur vorderen Wand. Zu letzterer gelangt ausserdem noch die A. auricularis anterior aus der A. temporalis superficialis. Zur hinteren Wand dringen meist auch kleine Zweige der A. occipitalis. Die Venen entsprechen in ihrem Verlaufe den Arterien; sie ziehen zur Schläfen- und zur Gesichtsvene.

Nerven der Ohrmuschel. Der N. auricularis magnus des Plexus cervicalis versorgt den grösseren Teil der hinteren Fläche der Ohrmuschel und sendet feine Äste mit den Zweigen der hinteren Ohrarterie zur vorderen Fläche. Der N. auricularis posterior des N. facialis verbindet sich mit dem R. auricularis vagi und giebt den Mm. auriculares posterior, dem M. transversus und obliquus auriculae, sowie dem M. antitragicus Zweige. Der N. auriculo-temporalis sendet seine Ohrzweige zur vorderen Wand der Ohrmuschel.

2. Der Ohrknorpel.

Der Ohrknorpel zerfällt in den grösseren Muschelknorpel, Cartilago auriculae, und in den kleineren Gehörgangknorpel, Cartilago meatus acustici.

Der das Skelett der Ohrmuschel bildende Muschelknorpel hat im Ganzen zwar die Form der Ohrmuschel und zeigt deren Erhebungen und Vertiefungen; allein seine Ausdehnung nach unten ist eine geringere; ausserdem besitzt er einige Besonderheiten der Form, welche durch den Hautüberzug verdeckt werden.

Am Übergangsteile des Crus helicis in den aufsteigenden Teil der Helix, oberhalb und vor dem Tragus, findet sich am Ohrknorpel ein zugespitzter Vorsprung, der Dorn der Leiste, Spina helicis. Das untere Endstück der Leiste ist durch einen Einschnitt vom Antitragus getrennt und erscheint darum als ein Fortsatz der Leiste, Cauda helicis, die Stütze der Basis des Ohrläppchens. An der Eminentia conchae (der Aussenfläche des Muschelknorpels) ist die Ansatzlinie des M. auricularis posterior durch einen senkrechten Vorsprung be-

zeichnet, Agger perpendicularis. Dieser erstreckt sich von der Wölbung der oberen zu derjenigen der unteren Abteilung der Concha. Die Vertiefung zwischen beiden Abteilungen der Conchawölbung wird Grube des Leistenschenkels, Sulcus cruris helicis, genannt, da sie der Lage des Crus helicis entspricht.

Ein tiefer Einschnitt dringt zwischen dem Anfangsteile der Helix und der hinteren Wand des Gehörgangknorpels ein: Incisura terminalis (Schwalbe). Zwischen dem Grunde dieser Incisur und dem Grunde der Incisura intertragica hat der Isthmus des Ohrknorpels seine Lage. Der dem Tragus entsprechende Teil des Ohrknorpels, Lamina tragi, gehört bereits dem Gehörgangknorpel an. Zwischen dem unteren Ende der Helix und dem Antitragus dringt eine vertikale Fissur, Fissura antitrago-helicina, verschieden tief ein und trennt das untere Ende der Helix als Cauda helicis ab.

Der Gehörgangknorpel, mit dem Muschelknorpel vereinigt den Ohrknorpel ausmachend, hängt mit dem Muschelknorpel durch den bereits genannten Isthmus zusammen, bildet aber keine geschlossene Knorpelröhre, sondern eine Rinne, welche die untere und vordere Wand des knorpeligen äusseren Gehörganges einnimmt.

Die äussere Ecke des rinnenförmig aufgebogenen Gehörgangknorpels bildet den Tragus. Man kann den vom knöchernen Gehörgange abgetrennten Gehörgangknorpel leicht in die Fläche ausbreiten. In dieser Form stellt er eine unregelmässig vierseitige Platte dar. An zwei Stellen ist dieselbe von Spalten fensterartig durchbrochen, welche den Namen Incisura artilaginis meatus acustici externi (Santorini) führen. Die laterale grössere Spalte hat an der vorderen, die mediale kleinere an der unteren Wand des Ganges ihre Lage. Durch diese Spalten erfährt die Knorpelplatte eine Gliederung in drei Abschnitte, in einen lateralen, die Lamina tragi, in einen mittleren, zwischen den Incisuren gelegenen, und einen medialen; der gewulstete Rand des letzteren verbindet sich mit dem rauhen Processus acusticus externus des Schläfenbeines. Die oben offene Rinne des in natürlicher Lage befindlichen Gehörgangknorpels wird durch elastisch-fibröses Gewebe geschlossen.

An gewissen Stellen des Ohrknorpels befinden sich kleine Knorpelinseln, d. h. mit dem Ohrknorpel durch das Perichondrium verbundene Knorpelchen. Sie sitzen gewöhnlich am freien Rande der absteigenden Helix. Die grösste Insel entspricht dem Tuberculum auriculae (Darwini).

Am Crus helicis findet sich die Rima helicis, ein Einschnitt, welcher zu dem Ursprunge des M. helicis minor in Beziehung steht.

Ferner ist der Ohrknorpel von einer grösseren Anzahl von Gefässlöchern durchbohrt; Helix und Tragusplatte sind bevorzugte Stellen für dieselben (Tataroff).

An verschiedenen Stellen besitzt der Ohrknorpel eine verschiedene Dicke, welche zwischen 0,9 und 2,8 mm schwankt, im Mittel aber 2 mm beträgt. Seiner histologischen Beschaffenheit nach gehört der Ohrknorpel zu der Gruppe des Netzknorpels; an einigen Stellen nimmt er die Beschaffenheit von Faserknorpel an. Seiner Festigkeit wegen erscheint der Knorpel leicht als das Bestimmende in der Gestaltung des äusseren Ohres; dennoch ist er der bestimmte Teil, indem alle wesentlichen Hautfalten schon zu einer Zeit vorhanden sind, in welcher zwischen ihnen noch keine Spur von Knorpel enthalten ist.

3. Bänder der Ohrmuschel.

Die Befestigung der Ohrmuschel am Kopfe wird vermittelt durch die Haut, durch den Zusammenhang des Muschelknorpels mit dem Gehörgangknorpel, sowie durch fibrös-elastische Bänder.

Die Bänder der Ohrmuschel gehen vom Processus zygomaticus des Temporale, von der Fascia temporalis, sowie vom Processus mastoideus aus und setzen sich am Perichondrium des Ohrknorpels fest. Sie heissen Ligamenta auricularia (Valsalvae) und können ihrem Ursprunge entsprechend in ein anterius, superius sive posterius getrennt werden. Sämt-

liche Faserzüge hängen aber durch zwischenliegende Bandmasse öfters so zusammen, dass man Arnold nicht Unrecht geben kann, wenn er nur ein einziges Ligamentum auriculare unterscheidet, welches sich an der Wölbung der Schädelfläche des Ohrknorpels befestigt. Diese

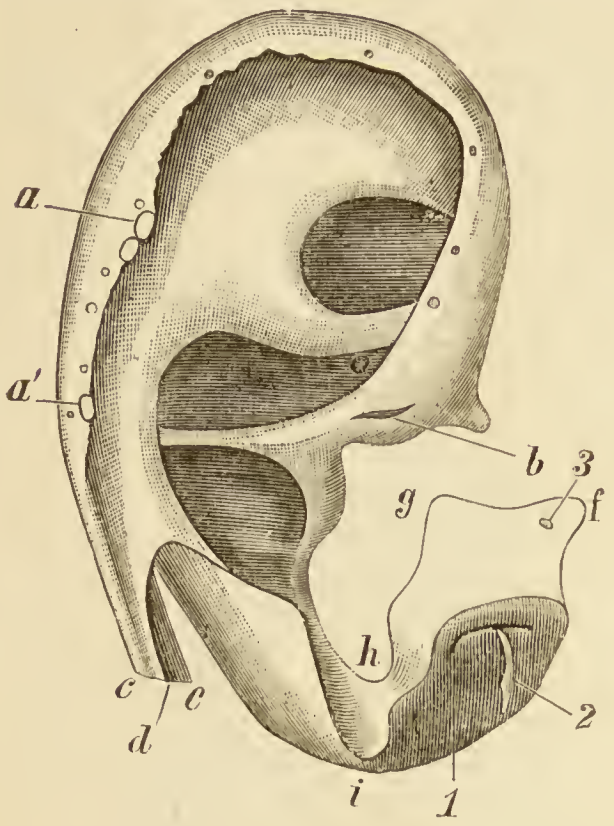

Fig. 700.

Fig. 700. Knorpel der rechten Ohrmuschel zur Demonstration der vollständig abgetrennten Knorpelinseln am Helixrande, der Perforationen und der Fissura helicis. (Schwalbe und Tataroff.)

a, *a'* drei vollständig abgetrennte Knorpelinseln am vorderen freien Rande des absteigenden Helixteiles, die beiden oberen an der Stelle des Tuberculum Darwini; *b* Rima helicis. Die kleinen Kreise am Helixrande bezeichnen die im Text beschriebenen Durchbohrungen des Knorpels durch Gefässe. *c* hintere, *d* laterale, *e* mediale Kante der Cauda helicis; *f* Processus triangularis; *g* Processus posterior; *hi* Isthmus des Ohrknorpels; 1 Tragusplatte; 2 Incisura major; 3 inkonstante Knorpeldurchbrechung innerhalb des Processus triangularis.

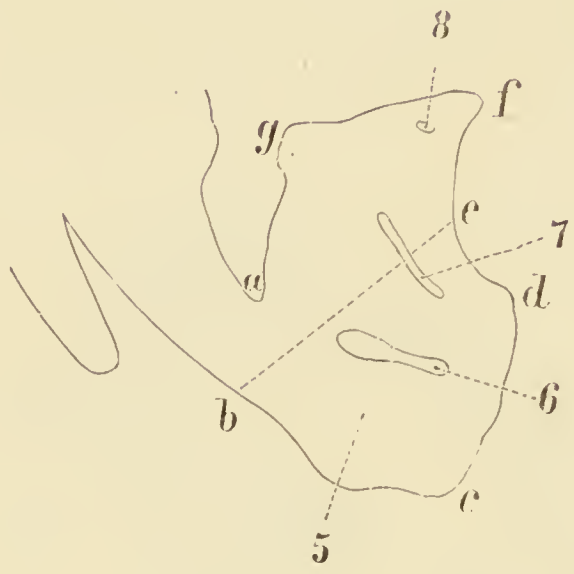

Fig. 701.

Fig. 701. Der Gehörgangknorpel, welcher in Fig. 700 in seiner natürlichen Anordnung als Rinne gezeichnet ist, flach ausgebreitet dargestellt, indem die Tragusplatte nach rechts unten herumgeklappt wurde. (G. Schwalbe.)

a Incisura terminalis; *b* Grund der Incisura intertragica, zwischen *a* und *b* Isthmus des Ohrknorpels, welcher den Ohrmuschelknorpel vom Gehörgangknorpel scheidet; *bcde* Tragusplatte; *befg* Bodenplatte des Gehörgangknorpels, durch eine Hilfslinie künstlich von einander abgegrenzt; *f* Processus triangularis; *g* Processus posterior.

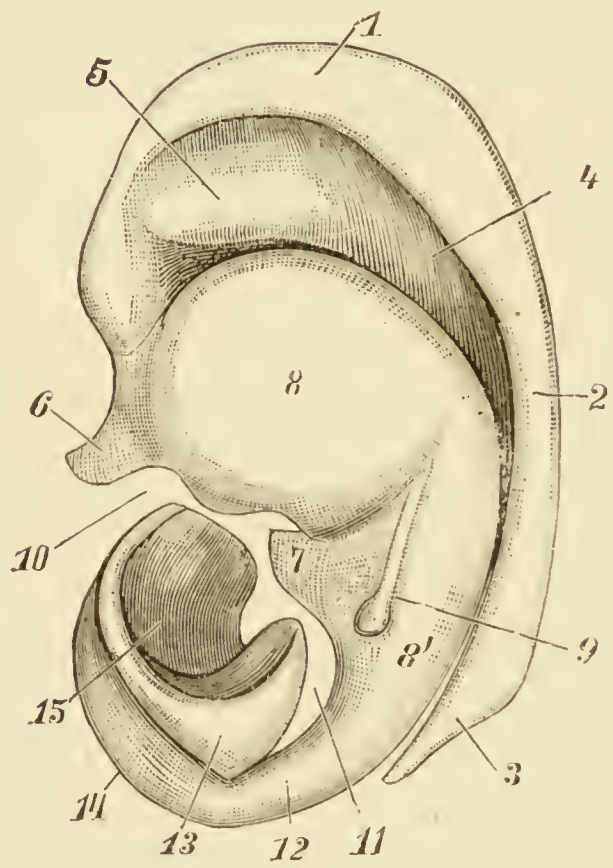

Fig. 702.

Fig. 702. Hintere Fläche der Cartilago auris externae.

1, 2 Eminentia scaphae; 3 Cauda helicis; 4 Fossa anthelicis; 5 Eminentia triangularis; 6 Spina helicis; 7 Spina innominata; 8 Eminentia conchae; 9 Agger perpendicularis; 10 Incisura trago-helicina; 11 Incisura terminalis; 12 Isthmus cartilaginis; 13 Processus triangularis; 14 gewölbte äussere Fläche der Cartilago meatus; 15 konkave Innenfläche der Cartilago meatus; 8' unterer Teil der Eminentia conchae.

Befestigung ist nicht sehr straff, so dass die Ohrmuschel durch die Mm. auriculares anterior, superior und posterior nach verschiedenen Richtungen bewegt werden kann, während ihre gleichzeitige Wirkung die Ohrmuschel mindestens zu spannen, wenn auch kaum ihr Lumen zu erweitern vermag.

4. Die Muskeln der Ohrmuschel.

Die Ohrmuschel führt eine Anzahl von Muskeln, welche sich in grosse und kleine gruppieren. Jene entspringen in der Nachbarschaft, diese an der Muschel selbst.

Die grossen Muskeln sind der M. auricularis anterior, superior und posterior.

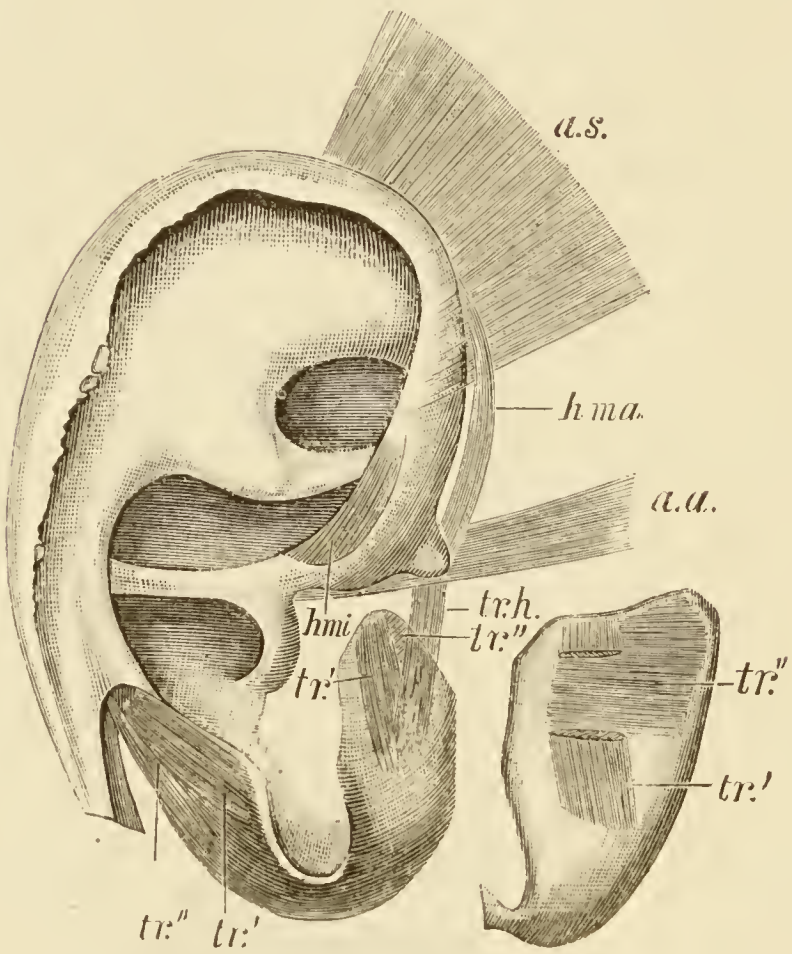

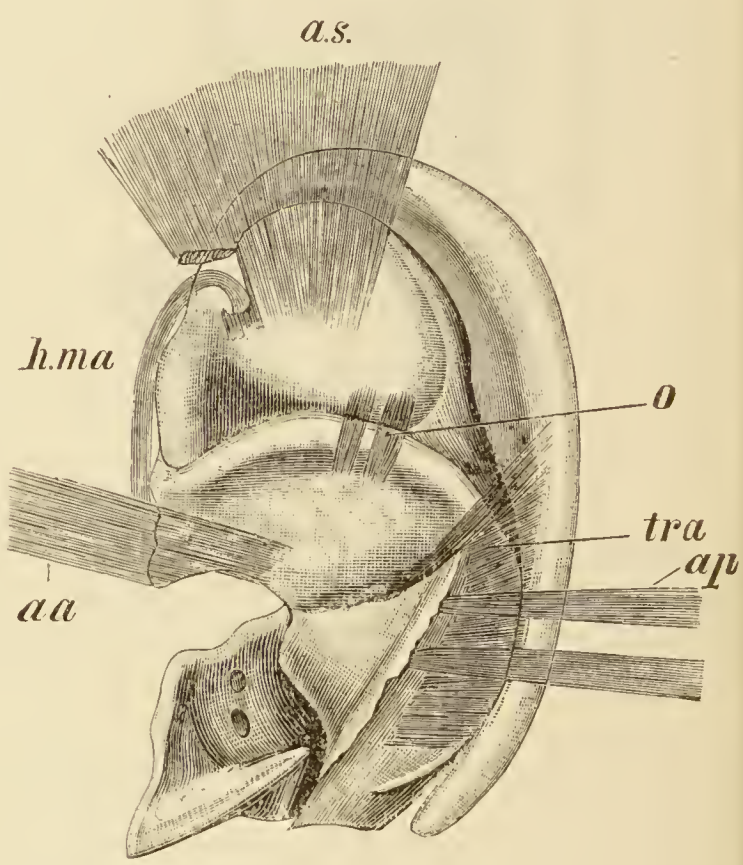

Fig. 703. Fig. 704. Fig. 705.

Fig. 703. Ohrknorpel mit Ohrmuskeln, von der lateralen (vorderen) Seite gesehen. (Tataroff.)
as M. auricularis superior, mit seinen unteren Fasern auf der lateralen Helixfläche inserierend; *a*, *a* M. auricularis anterior; *h.ma.* M. helicis major; *h.mi.* M. helicis minor; *atr'* M. antitragicus; *atr''* sogenannter zweiter M. antitragicus; *tr'* vertikale, *tr''* sagittale Fasern des M. tragicus; *tr.h.* M. trago-helicinus.

Fig. 704. Die Tragusplatte der vorigen Zeichnung etwas vergrössert dargestellt. (Tataroff.)
Die vertikalen Fasern *tr'* des M. tragicus sind durchschnitten, um die sagittale Faserung *tr''* deutlich zu zeigen.

Fig. 705. Muskeln der medialen Fläche der Ohrmuschel. (Tataroff.)
a.s. M. auricularis superior; *a. a.* M. auricularis anterior; *a.p.* Bündel des M. auricularis posterior; *h.ma.* M. helicis major; *o.* M. obliquus auriculae; *tra* M. transversus auriculae.

Die beiden ersteren sind dünne, flächenhaft ausgebreitete Platten, welche von der Galea ausgehen und sich am Ohrknorpel befestigen. Der Auricularis anterior inseriert an der Spina helicis und vor der Kopffläche des Crus helicis; der Auricularis superior findet seine Insertion an der Eminentia fossae triangularis. Der Auricularis posterior ist kürzer, dicker, zerfällt in einige Stränge, entspringt vom Warzenfortsatze und heftet sich am Agger perpendicularis an.

Die kleinen Muskeln sind: der M. helicis major und minor, M. tragicus und antitragicus, M. transversus und obliquus auriculae, M. incisurae cartilaginis meatus acustici externi (Santorini).

a) Der M. helicis major entspringt von der Spina helicis, steigt am vorderen Helixrande aufwärts und wendet sich darauf bogenförmig zu der auf der Aussenfläche befindlichen Eminentia fossae triangularis.

b) Der M. helicis minor beginnt in der Rima helicis und endet in der Höhe des

Ursprunges des vorigen, teils am freien Knorpelrande, teils in der Haut. Der M. helicis major und minor sind getrennte Teile eines und desselben Muskellagers.

c) Der M. obliquus auriculae besteht aus einer mehr oder minder spärlichen Gruppe platter kurzer Bündel, welche von der Eminentia fossae triangularis zur Eminentia conchae überspringen. Er ist als ein abseits liegender Teil des Transversus auriculae zu betrachten und kann mit diesem zusammenfliessen.

d) Der M. transversus auriculae entspringt von der Eminentia conchae in langer Linie, welche sich vom oberen Ende des Agger bis zur Abgangstelle der Cauda helicis erstreckt. Die Fossa anthelicis überbrückend, setzen sich seine zahlreichen kurzen Bündel an der Eminentia scaphae an. Er nähert die Helix der Concha.

e) Der M. antitragicus liegt zwischen der Cauda helicis und der Aussenfläche des Antitragus und kann sich bis zur Incisura intertragica erstrecken. Nicht selten zerfällt er in zwei sich kreuzende Abteilungen. Einzelne Bündel können die Spitze der Cauda helicis erreichen und so einen M. caudae helicis bilden.

f) Der M. tragicus liegt auf der lateralen Fläche des Tragus, steht in genetischem Zusammenhange mit dem M. antitragicus und zerfällt in einen aufsteigenden, sagittalen und frontalen Faserzug; von ihnen ist der erstere der mächtigste.

g) Der M. pyramidalis auriculae (Jung) besteht aus selten vorkommenden Bündeln, die sich vom Tragicus ablösen und zur Spina helicis begeben.

h) Der M. incisurae cartilaginis meatus gehört zum Systeme des Tragicus, ist konstant und besteht aus sagittalen und vertikalen Fasern. Die sagittalen Fasern entspringen von der inneren Fläche des knorpeligen Gehörganges, ziehen quer durch die Santorinische Incisur zur lateralen Fläche des Tragus und enden in der Haut. Sie werden gekreuzt durch die aufsteigenden Fasern, welche von dem Knorpelrande der Incisur entspringen, den Fasern des M. tragicus entgegen ziehen, meist aber schon am Perichondrium des an die Incisur grenzenden Tragusrandes enden.

i) Der M. stylo-auricularis, Hyrtlscher Muskel, entspringt vom Processus styloideus, steigt an der Aussenfläche des Fortsatzes senkrecht empor und inseriert unterhalb des Agger perpendicularis mit strahlenförmiger Sehne.

Die Nervenzweige der Muskeln des Ohres stammen vom Facialis.

Die eigenen Muskeln des Ohres, beim Menschen so klein, finden sich bei Säugetieren nicht allein mächtiger ausgebildet, sondern lassen auch deutlicher, oft in sehr ausgesprochener Weise, bestimmte Funktionen erkennen. Sie gehören zu derselben Gruppe von Muskeln, wie die mimischen Gesichtsmuskeln. Dasselbe gilt von den Muskeln, die das Ohr als Ganzes bewegen.

Man erkennt leicht, dass die eigenen Muskeln des Ohres sich fast unmittelbar aneinanderreihen. So schliesst sich der M. helicis minor an den major, dieser an den Obliquus, der einen Teil des Transversus darstellt; der letztere hängt wieder mit dem Antitragicus, dieser mit dem Tragicus zusammen; der Tragicus endlich verbindet sich durch den Tragohelicinus mit dem M. helicis major (Tataroff und Schwalbe, 1887). So erhält man den Eindruck, als habe man zersprengte Teile eines Sphincter auriculae vor sich. Hieraus ist nicht zu folgern, dass alle genannten Muskeln nur gleichzeitig funktionieren können; mit der räumlichen Sonderung kann sich eine zeitlich gesonderte verschiedene Funktion verbinden.

Die auf der hinteren (medialen) Fläche der Ohrmuschel gelegenen Mm. transversus und obliquus auriculae gehören nach Ruges vergleichenden Untersuchungen an Halbaffen und Primaten dem Systeme des M. auriculo-occipitalis bez. M. auricularis posterior an. Der M. tragicus und antitragicus dagegen sind Abkömmlinge eines M. auriculo-labialis inferior; die Helixmuskeln, einschliesslich des Tragohelicinus, sind Abkömmlinge des M. auriculo-labialis superior. Mit dem M. auricularis superior und anterior ist kein unmittelbarer morphologischer Zusammenhang vorhanden.

2. Der äussere Gehörgang. Meatus auditorius externus.

Der äussere Gehörgang erstreckt sich vom Grunde der Fossa conchae bis zum Trommelfelle und besteht aus einem knorpeligen und einem knöchernen Teile. Der knorpelige Teil ist die unmittelbare Fortsetzung der Ohrmuschel nach innen und nimmt etwa ein Drittteil, der knöcherne zwei Drittteile der Länge in Anspruch.

Der unregelmässigen Begrenzung der äusseren Öffnung, sowie der in doppelter Richtung geneigten Lage des Trommelfelles wegen, auch wegen der spiraligen Drehung, die der Gang beschreibt, hat die Messung der Länge mit einigen Schwierigkeiten zu kämpfen. Während seines Verlaufes nach innen erfährt der Gang eine winkelige Ausbiegung nach vorn, wie Horizontalschnitte am besten zeigen (Fig. 706). An Frontalschnitten dagegen (Fig. 696) erscheint der Gang dorsal gewölbt. Der Gipfel der Wölbung liegt weiter innen als die

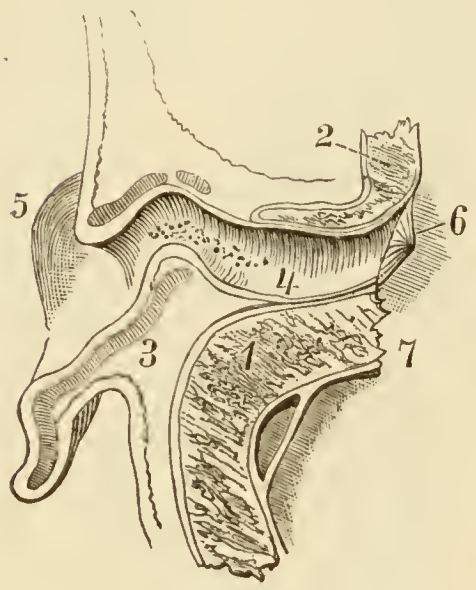

Fig. 706.

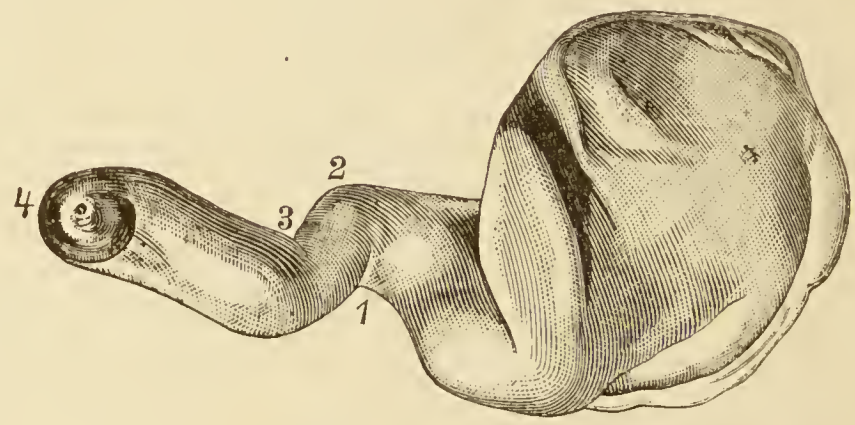

Fig. 707.

Fig. 706. Der Gehörgang der linken Seite durch einen Horizontalschnitt geteilt, untere Hälfte. (Sömmerring.)

1 hinterer Teil; 2 vorderer Teil der knöchernen Wand; 3 Schnittfläche der Ohrmuschel; 4 untere Wand des Gehörganges mit zahlreichen Öffnungen von Ohrenschmalzdrüsen; 5 Ohrläppchen; 6 Trommelfell; 7 harte Hirnhaut.

Fig. 707. Ausguss des äusseren Gehörganges und der Ohrmuschel des rechten Ohres von oben gesehen. (Bezold.)

Die von 1 aufsteigende Rinne entspricht dem vorspringenden Rande des Cavum conchae; 2 entspricht der ersten, 3 der zweiten Umbiegung der vorderen Wand des äusseren Gehörganges; 4 Abguss des Trommelfelles.

Stelle der stärksten vorderen Ausbiegung; letztere nämlich kommt dem knorpeligen, erstere dem knöchernen Teile zu. Der Abschluss des Gehörganges durch das Trommelfell erfolgt wie gesagt, in schräger Richtung, indem dasselbe zur Medianebene des Schädels in einem oben und hinten offenen Winkel gestellt ist.

Nach v. Tröltsch beträgt die in gerader Linie gemessene Länge an der vorderen Wand 2,7, an der unteren 2,6, an der hinteren 2,2, an der oberen 2,1 cm. Der Tragus ist dabei als Grenze der vorderen Wand nicht angenommen, sondern als äusseres Ende des Gehörganges eine durch die Grenze der hinteren Wand gelegte Sagittalebene zu Grunde gelegt.

Die Weite des Gehörganges ist in der Mitte, also am Anfangsteile des knöchernen Kanales, am geringsten. Der grösste Durchmesser des Querschnittes beträgt am Eingange 8—9, in der Tiefe dagegen 6—7 mm. Doch kommen beträchtliche individuelle Schwankungen vor.

Über den Knorpel des äusseren Gehörganges s. S. 776.

Der knöcherne Gehörgang hat im vertikalen Durchschnitte ovale Form. In der äusseren Abteilung steht die lange Achse des Ovales senkrecht, in der inneren schräg. Dabei verläuft der Kanal schräg nach innen und vorn (Fig. 707). Vorzüglich ist es die Pars tympanica des Schläfenbeines, welche ihn bildet, zu einem kleineren Teile dient die Pars squa-

mosa dieses Knochens zur Begrenzung. Der Kanal endigt mit einem Falze, Sulcus tympanicus, in welchem das Trommelfell befestigt ist. Nur am oberen Teile des Umfanges fehlt der Falz; an dieser Stelle befindet sich ein Ausschnitt der Schuppe, die Incisura tympanica (Rivini).

Der Gehörgang wird von einem dünnen Perichondrium und Periost, sowie von einer Fortsetzung der äusseren Haut bekleidet, welche bei tieferem Eindringen weicher und feiner, aber fest mit dem Perioste verbunden ist. Eine Fortsetzung dieser Haut geht auf das Trommelfell über und bildet dessen äussere Platte.

Die Verbindung des knorpeligen mit dem knöchernen Teile des Gehörganges wird durch eine derbe fibröse Masse bewirkt, welche zwischen das verbreiterte innere Ende der knorpeligen Röhre und den rauhen äusseren Rand des Meatus acusticus externus osseus, d. i. den Processus acusticus externus eingeschaltet ist. Dieses Band, Ligamentum annulare meatus acustici externi, gestattet immerhin einige Beweglichkeit des knorpeligen gegen den knöchernen Teil. Wie nämlich Henle gezeigt hat, ist der Processus acusticus externus von einer derben, von elastischen Fasern durchzogenen Bindegewebsmasse bedeckt, welche der fibrösen Lippe von Gelenkpfannen ähnelt und den knöchernen Gang um fast 2 mm verlängert. An diese fibröse Lippe sind die Faserzüge des Ringbandes befestigt, welches eine mehr lockere Beschaffenheit besitzt.

Hier ist auch der Ort, die übrigen Bänder des Ohrknorpels zusammenzufassen. Von der Wurzel des Processus zygomaticus und vom Processus mastoideus ossis temporalis gehen bindegewebige Faserzüge aus, die zum Ohrknorpel ziehen und den Namen Ligg. auricularia (Valsalvae) führen, ein anterius und ein posterius; hier und da wird auch ein superius unterschieden (S. 776).

Eigene Bänder des Ohrknorpels sind solche, zum Teil derbe Streifen Bindegewebes, welche die Santorinischen Spalten ausfüllen helfen, welche die Cauda helicis an den Antitragus befestigen, welche den Grund der Fossa anthelicis ausfüllen. Sie tragen alle zur Erhaltung der Form des Knorpelgerüstes bei.

Die Haut des äusseren Gehörganges besitzt ein starkes Plattenepithel. Die Ausstattung des Einganges mit Haaren wurde schon oben hervorgehoben; sie setzt sich über den ganzen knorpeligen Teil fort; im knöchernen Teile werden die Haare kleiner, spärlicher und fehlen endlich ganz. Wie anderwärts, so sind auch hier die Haare mit Talgdrüsen versehen. Ausser den letzteren kommen in grosser Anzahl tubuläre Drüsen vor, die Glandulae ceruminosae, Ohrschmalzdrüsen. Die grössten beherbergt der knorpelige Gehörgang; sie erstrecken sich jedoch in verminderter Grösse bis zum Grunde des Gehörganges. Der kugelige oder ovale Knäuel von 0,5—1 mm Dicke liegt bis 2 mm unter der Oberfläche, in Maschen des subkutanen Fettgewebes. Der Drüsenkanal mündet wenig gewunden bei Kindern in die Haarbalglichtung, bei Erwachsenen dicht neben den Haarbälgen auf die Oberfläche. Er ist mit mehreren Lagen von Epithelzellen ausgekleidet. Die Kanäle des Knäuels selbst sind weit und haben eine einfache Lage meist kubischer Drüsenzellen, welchen glatte Muskelfasern und jenseits derselben eine ansehnliche Membrana propria anliegen. Die Drüsenzellen enthalten viele Pigmentkörnchen und Fetttröpfchen und tragen häufig einen deutlichen Kutikularsaum.

Das Ohrschmalz, Cerumen auris, ist ein zum Teile fettiges, halbflüssiges, gelbliches, bitteres Sekret, welches wesentlich von den Glandulae ceruminosae erzeugt wird und Pigmentkörnchen, Fetttropfen, selbst fetterfüllte Zellen enthält; letztere stammen wahrscheinlich aus den Glandulae sebaceae.

Gefässe und Nerven. Die Arterien des äusseren Gehörganges stammen von der A. auricularis posterior, maxillaris interna und temporalis superficialis. Die Venen ergiessen sich besonders in die untere Ohrblutader. Die Nerven stammen vom N. auriculo-temporalis (Ramus meatus auditorii externi) und aus dem Ramus auricularis vagi.

Ruge, G., Das Knorpelskelett des äusseren Ohres der Monotremen — ein Derivat des Hyoidbogens. Morphol. Jahrbuch, Bd. 25, H. 2, 1897.

3. Das Trommelfell. Membrana tympani.

Das Trommelfell ist ein dünner, zwischen dem Schlunde (Paukenhöhle) und dem äusseren Gehörgange gelegener Teil der seitlichen Kopfwand, welcher in seiner Beschaffenheit Umwandlungen erfahren hat, die seiner akustischen Aufgabe entsprechen. Ihrer Form nach stellt diese Scheidewand zwischen äusseren und mittlerem Ohre eine nahezu kreisförmige, leicht elliptische Scheibe dar, welche von hinten-oben nach vorn-unten 10—11 mm, in der darauf senkrechten Richtung aber nur 9 mm Durchmesser besitzt.

Obwohl die Dicke der Membran nur etwa $^1/_{10}$ mm beträgt, so besitzt sie doch eine ansehnliche Festigkeit und kann den Druck einer Quecksilbersäule von über 100 cm Höhe ertragen. Die elastische Ausdehnbarkeit ist dagegen nur eine sehr geringe. Auch in natürlicher Lage befindet sich das fast unausdehnbare Trommelfell nicht im Zustande starker elastischer Spannung. Seine Farbe ist im Lebenden rauch- oder neutralgrau. Es besitzt einen zarten Glanz und ist durchscheinend. An der Leiche verliert sich Glanz und Durchsichtigkeit infolge der Auflockerung und Trübung der Epidermisschicht.

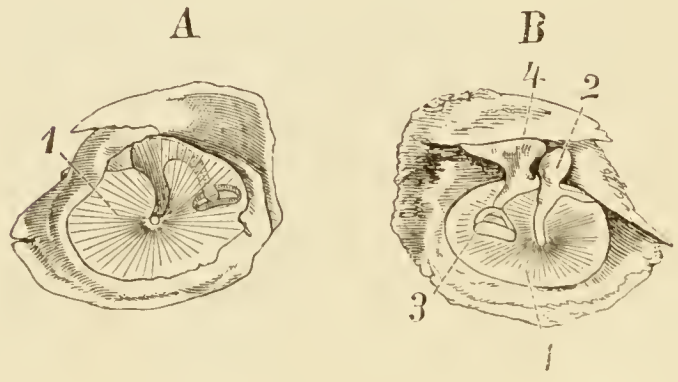

Fig. 708.

Das Trommelfell in seiner Lage.

A äussere Fläche; B innere Fläche. An der äusseren Fläche ist die Lage der Gehörknöchelchen durch Schraffierung angedeutet; an der inneren Fläche sieht man diese selbst in ihrer Lage. 1 Trommelfell; 2 Hammer; 3 Steigbügel; 4 Ambos.

Das Trommelfell ist im grösseren Teile seines Umfanges mit seinem verdickten Rande, Randwulst, Annulus fibro-cartilagimus, in den Sulcus tympanicus der Pars tympanica eingefalzt. Oben, im Rivinischen Ausschnitte (Incisura tympanica), nimmt die Pars squamosa den Rand des Trommelfelles auf. Soweit letzteres im Sulcus tympanicus befestigt ist, stellt es eine straffe Membran dar und wird Pars tensa genannt; jenes kleine obere Gebiet jedoch, welches vom Rivinischen Ausschnitte aufgenommen wird, ist schlaff und bildet die Pars flaccida des Trommelfelles. Dieser schlaffe Teil kann durch Lufteinblasen leicht nach der einen oder anderen Seite vorgetrieben werden. Die Grenze beider Gebiete wird durch einen äusseren niedrigen Faltenzug, die äusseren Trommelfellfalten, bezeichnet.

Von verschiedenen Autoren ist als eine Eigentümlichkeit der Pars flaccida eine Öffnung beschrieben worden, Foramen membranae flaccidae (Rivini), welches z. B. einzelnen Personen mit normalem Gehöre es ermöglicht, Tabaksrauch aus dem Schlunde durch das Ohr zu blasen. Man hat das Loch teils als Rest der 1. Kiemenspalte, teils als sekundäre Durchbohrung erklärt; die Mehrzahl der neueren Beobachter leugnet das Loch als normales Vorkommnis.

Flächenform des Trommelfelles. Das Trommelfell ist nicht in Form einer ebenen Platte in seinem Befestigungsrahmen ausgespannt, sondern seine Fläche wird durch den an ihm befestigten Handgriff des Hammers und durch den kurzen Fortsatz des Hammers wesentlich beeinflusst. Der Processus brevis bewirkt an der Grenze der Pars flaccida gegen die Pars tensa eine äussere Hervorragung des Trommelfelles. Umgekehrt zieht die leicht spatelförmig verbreiterte Spitze des Manubrium das Trommelfell einwärts und bewirkt dadurch eine trichterförmige äussere Vertiefung, den Nabel, Umbo membranae tympani. Derselbe liegt excentrisch, näher dem unteren, vorderen Rande. Oberer Vorsprung und excentrischer Nabel sind nicht die einzigen Besonderheiten der Flächenform des Trommelfelles, sondern es kommt hinzu, dass das Trommelfell vom Nabel aus lateralwärts ausgebogen ist; es kehrt daher den ankommenden Schallwellen trotz der Gegenwart des Umbo eine äussere konvexe Fläche dar (Helmholtz). So verhält es sich übrigens, wie unter meiner Leitung angestellte Untersuchungen von W. Moldenhauer ergeben haben, nicht bei allen mit einem Trommelfelle versehenen Tieren. Bei Vögeln bildet der Umbo einen äusseren Vorsprung und

die Gehörgangsflächen des Trommelfelles sind konkav. Bei Batrachiern stellt das Trommelfell eine dünne ebene Platte dar. Bei der einen Form also spielen die auftreffenden Wellen auf konvexen, bei der anderen auf konkaven, bei der dritten Form auf ebenen Flächen.

Neigung des Trommelfelles. Man unterscheidet eine Gesamtneigung des Trommelfelles von den Neigungen seiner einzelnen Quadranten. Die Gesamtneigung ist die Neigung der durch den Insertionsrand des Trommelfelles gelegten Ebene, d. i. der sogenannten Trommelfellebene. Die Neigung der letzteren gegen die Medianebene ist eine so bedeutende, dass das Trommelfell die unmittelbare Fortsetzung der hinteren und oberen Wand des Gehörganges zu sein scheint, während es mit dessen unterer Wand einen spitzen Winkel bildet. Genauer betrachtet ist die Neigung eine doppelte; die eine bezieht sich auf die Horizontalebene, die andere auf die Medianebene. Die Trommelfellebene bildet, wie Vertikalschnitte zeigen (Fig. 696), mit der Horizontalebene einen aussen offenen Winkel von 45—50°.

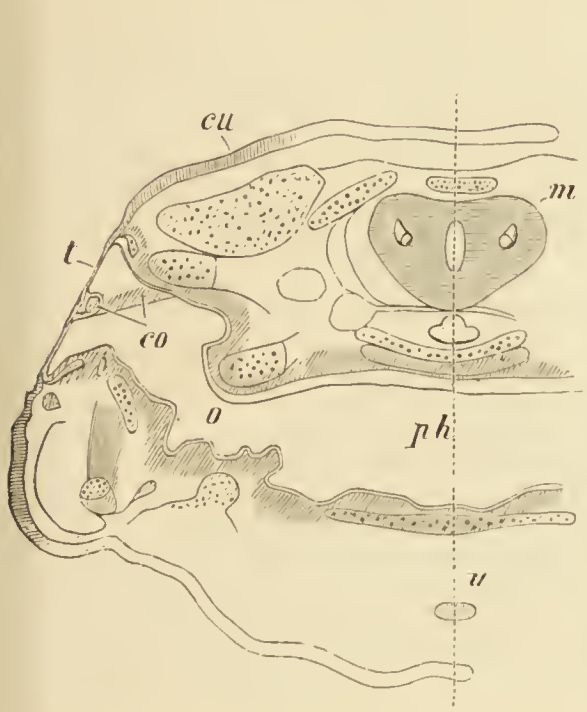

Fig. 709.

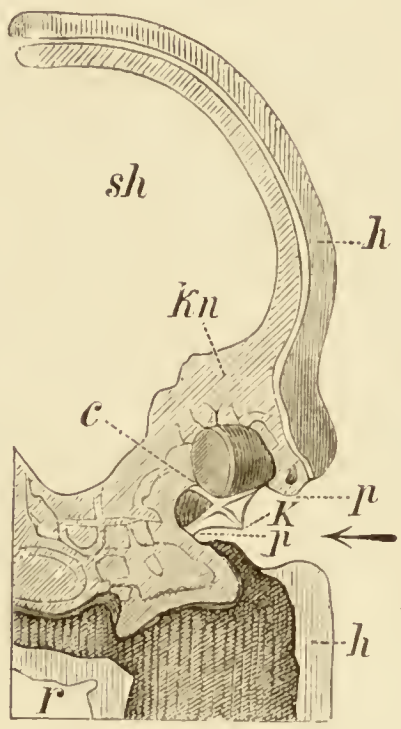

Fig. 710.



Fig. 711.

Fig. 709. Trommelfell des Frosches.

Frontalschnitt durch den Kopf von Rana esculenta in der Trommelfellgegend. *cu* Kutis; *co* Kolumella; *t* Trommelfell; *o* Tube; *ph* Pharynx; *m* Medullarrohr; *u* Unterkiefer.

Fig. 710. Frontalschnitt des Kopfes der Gans, hintere Schnitthälfte.

sh Schädelhöhle; *r* Rachenhöhle; *p*, *p* Insertionspunkte des Trommelfelles; *k* Spitze der Trommelfellwölbung; *c* Kolumella; *kn* Knochen; *h* Haut.

Fig. 711. Frontalschnitt des menschlichen Trommelfelles.

a Gehörgang; *bc* Insertionspunkte des Trommelfelles.

Bei Neugeborenen liegt das Trommelfell fast horizontal. Verlängert man die Durchschnittslinien beider Trommelfellebenen nach unten, so schneiden sie sich hiernach unter einem oben offenen Winkel von 90—70°. Horizontalschnitte (Fig. 706) zeigen, dass die Trommelfellebene mit der Medianebene einen hinten offenen Winkel von etwa 50° bildet. Die nach hinten verlängerten Durchschnittslinien beider Trommelfelle schneiden sich also in einem hinten offenen Winkel von etwa 100°.

Das Trommelfell ist hiernach im äusseren Gehörgange so aufgestellt, dass es eine nach unten und nach vorn geneigte Lage besitzt. Es ist folglich an verschiedenen Stellen nicht gleich weit von der Eingangsebene des äusseren Gehörganges entfernt (s. S. 780). Sein unterer und vorderer Rand liegen 7, bez. 5 mm weiter medial, als der obere und hintere.

Bei der Untersuchung vom äusseren Gehörgange aus sieht man am Lebenden den im Trommelfelle befestigten Hammergriff als einen rötlich- oder gelblichweissen oder fast rein weissen Streifen durchschimmern, welcher etwas schief von vorn nach hinten geneigt bis unter die Mitte desselben herabsteigt. Am oberen Ende springt die stumpfe Spitze des kurzen Fortsatzes des Hammers als ein weisses Knötchen in die Lichtung des Gehörganges

vor. Unter günstigen Verhältnissen schimmert selbst der lange Schenkel des Amboses, die hintere Trommelfelltasche mit der Chorda tympani, der hintere Schenkel des Steigbügels, das Promontorium und die Nische für das runde Fenster der Paukenhöhle durch. Im vorderen unteren Quadranten des künstlich beleuchteten Trommelfelles des Lebenden erscheint ein charakteristisch gestalteter heller Fleck, der auf Lichtreflex beruht, der von Wilde zuerst beschriebene Lichtkegel. Er besitzt die Form eines gleichschenkeligen Dreieckes von 2,5 mm Höhe und 1,5—2 mm breiter Basis; seine Basis liegt nahe dem Rande, seine Spitze im Trommelfellnabel.

Schichten. Das Trommelfell besteht aus drei verschiedenen Schichten. Die feste Grundlage bildet eine fibröse Haut, Lamina propria, welche mit einem ansehnlich verdickten Saume, dem schon erwähnten Randwulste, Annulus fibro-cartilagineus, im Sulcus tympanicus befestigt ist. Der Lamina propria folgt aussen die Hautschicht, Stratum cutaneum; innen die Schleimhautschicht, Stratum mucosum.

a) Die Hautschicht ist eine dünne Fortsetzung des äusseren Gehörganges von 50—60 μ Mächtigkeit; nur an der Stria manubrii steigt dieselbe bis zu 0,4 mm. In diesem verdickten Streifen, dem Kutisstrange, welcher von der oberen Wand des Gehörganges auf das Trommelfell übertritt, ziehen die Hauptgefässe und Nerven des Trommelfelles bis zum Umbo herab. Die Epidermis ist ein mehrschichtiges Plattenepithel von etwa 10 Zellenlagen, das an der Oberfläche von Fett durchtränkt wird und am Kutisstrange eine Verdickung erfährt. Nach dem, was über die Nervenendigungen der Haut bekannt ist, darf man im Trommelfellepithel reichlich freie Endigungen sensibler Nervenfibrillen erwarten. Die Lederhaut ist im durchscheinenden Teile sehr dünn (bis 20 μ dick), nimmt aber im Kutisstrange beträchtlich zu (bis $^1/_3$ mm) und besitzt hier auch Papillen. Haare und Drüsen fehlen dem menschlichen Trommelfelle gänzlich. Abgesehen vom Kutisstreifen desselben fehlen ihm auch Papillen; letztere, in der Haut des äusseren Gehörganges wohl ausgebildet, erstrecken sich, den Kutisstreifen ausgenommen, nur bis zum Randwulste.

b) Die Lamina propria besteht aus straffen, platten, sich spitzwinkelig verbindenden Bindegewebsfibrillenbündeln und zeigt zwei Lagen:

α) eine äussere Radiärfaserschicht, Stratum radiatum, und

β) eine innere Kreisfaserschicht, Stratum circulare.

Die Radiärfaserschicht geht vom Randwulste aus. Ihre feinen Fibrillenbündel, Trommelfellfasern genannt, bilden mehrere Lagen mit spitzwinkeligen Teilungen und Verbindungen der Bündel. Ihre Verlaufsrichtung zieht vom Umfange zum Umbo und in einer Art von Nahtlinie zur anderen Hälfte des Hammergriffes. Nicht allein in der Ausdehnung der Pars flaccida fehlt die Radiärschicht, sondern auch in einem gleichschenkeligen Dreiecke der Pars tensa, welches seine Basis der Pars flaccida zuwendet (Trigonum interradiale).

Die Kreisfaserschicht besteht aus ähnlichen „Trommelfellfasern“ in zirkularer Anordnung, beginnt am Randwulste auf der inneren Fläche der Radiärschicht und besitzt hier ihre grösste Dicke. Einwärts vom äusseren Drittel des Trommelfelles nimmt sie rasch an Mächtigkeit ab und ist in den centralen Teilen nur mehr spurweise vorhanden. Beide Schichten sind durch ein lockeres Geflecht von Bindegewebsbündeln nicht sehr fest miteinander verbunden. Auch die Verbindung mit der Hautschicht ist eine lockere und wird durch Auflösung von Radiärfasern in feine Fibrillenzüge der Lederhaut zu stande gebracht. Ähnlich ist die Verbindung mit dem Stratum mucosum. Nur im hinteren oberen Quadranten wird die Verbindung durch ein eigentümlich gestaltetes Flechtwerk vermittelt, das dendritische Fasergebilde (Gruber), welches aus Fasern der Radiär- und Kreisfaserschicht sich aufbaut. Die Kreisfaserschicht bedingt durch ihre koncentrische Spannung und Auflagerung auf die Innenfläche der Radiär-

schicht die aussen konvexe Wölbung des Trommelfelltrichters. Auf der Aussenfläche fehlen Kreisfasern nicht gänzlich, doch sind sie auf eine dünne Lage in einiger Entfernung vom Randwulste beschränkt.

Eigentümlicher Art ist die Verbindung des Hammers mit der Membrana propria des Trommelfelles. Faserzüge der letzteren gehen unmittelbar in das Periost des Hammergriffes über. Vom Umbo bis in die Nähe des Processus brevis beteiligt sich vor allem die Radiärfaserschicht an der Verbindung. Im Gebiete der Spatula des Hammergriffes treten die ankommenden Radiärfasern auf

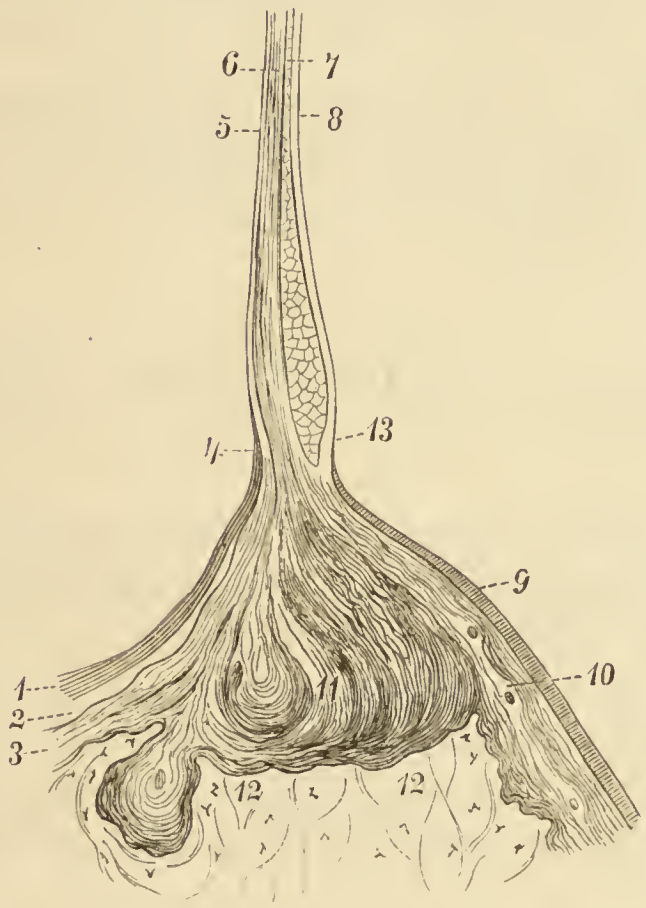

Fig. 712.

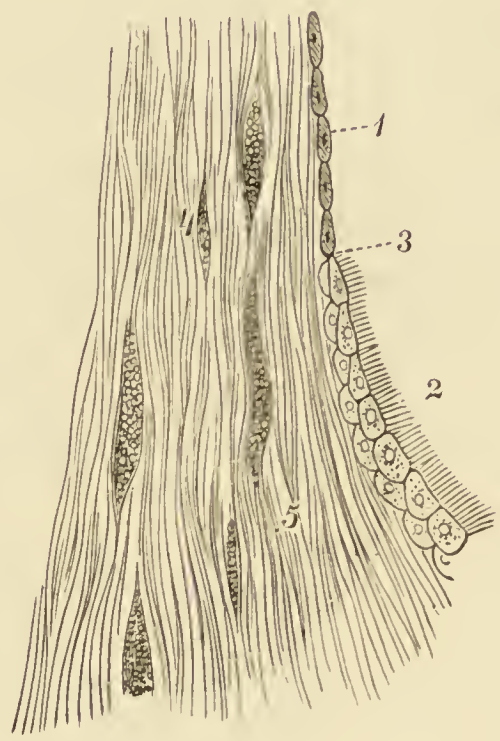

Fig. 713.

Fig. 712. Radiärer Durchschnitt durch den unteren Trommelfellrand mit den angrenzenden Teilen. (Brunner.) $^{35}/_{1}$.

1 Epidermis der Haut des äusseren Gehörganges; 2 Stratum germinativum; 3 Corium und subkutanes Bindegewebe; 4 Übergang der Epidermis des Gehörganges in die Hautschicht des Trommelfelles; 5 Hautschicht des Trommelfelles; 6 radiäre Faserlage; 7 radiäre Faserlage, welche sich gegen den Rand verdickt; 8 Schleimhautschicht des Trommelfelles; 9 Schleimhautepithel der Pauke; 10 Schleimhautgrundlage; 11 Rand- oder Ringwulst; 12 Sulcus tympanicus; 13 Grenze des eigentlichen Trommelfelles.

Fig. 713. Radiärer Durchschnitt durch die Grenze des Randwulstes am unteren Trommelfellrande. (Brunner.) $^{350}/_{1}$.

Die Figur stellt einen kleinen Abschnitt der Fig. 712 bei stärkerer Vergrösserung dar; 3 entspricht 13 in der letzteren Figur; 1 Plattenepithel der Trommelfellschleimhaut; 2 niederes Flimmerepithel der Paukenhöhlenschleimhaut am Randwulste; 3 Grenze beider Epithelialbelege an der Grenze des eigentlichen Trommelfelles; 4 durchschnittene zirkuläre Fasern; 5 radiäre Fasern des Randwulstes.

beide periostale Flächen des Knochens über und schliessen ihn ein. Im oberhalb gelegenen Teile des Griffes gelangen die Fasern an dessen laterale Kante und bilden sich kreuzende Schleifen um den Griff. Im Gebiete des Processus brevis sind es die Kreisfasern, welche zu der lateralen Fläche des Knochens ziehen und die Verbindung bewirken.

Der Randwulst entspricht einer Periostverdickung und besteht aus fest verfilzten Bündeln fibrillären Bindegewebes, elastischen Fasern und zerstreuten Knorpelzellen. Die Lamina propria fällt unter die gleiche Bedeutung und entspricht einem festen Perioste ohne Knochen. In den Fasern des Randwulstes treten an beiden Flächen dichte Radiärfaserzüge hervor, welche in die Radiär-

fasern der Pars tensa sich fortsetzen. Es fehlt im Randwulste auch nicht an Kreisfasern, welche als die am weitesten in die Peripherie vorgeschobenen Kreisfasern der Pars tensa zu beurteilen sind.

c) Das Stratum mucosum ist viel zarter als die Hautschicht, fest mit der Membrana propria verbunden und besteht aus einem einfachen, nicht flimmernden Pflasterepithel nebst einer dünnen retikulären Propria, in deren Lücken auch Leukocyten vorkommen. Die Schleimhaut setzt sich auf den Hammergriff ununterbrochen fort, bildet also eine Hülle des letzteren und hängt mit dem Perioste zusammen. Am Randwulste geht die Schleimhaut in die der Paukenhöhle über. Der Übergangsrand enthält zottige, papilläre Schleimhauterhebungen, welche Gefässschlingen enthalten. Sie können sich auch weiter einwärts erstrecken und selbst am Hammergriffe vorkommen.

An der Pars flaccida des Trommelfelles ist eine Haut- und Schleimhautschicht, aber keine Membrana propria vorhanden. Wo der Kutisstreifen von der oberen Wand des Gehörganges über die Pars flaccida zieht, um in die Pars tensa einzutreten, erfährt die Pars flaccida eine Verdickung.

Blutgefässe des Trommelfelles.

Man unterscheidet ein äusseres und ein inneres Gefässnetz desselben. Jenes gehört der Hautschicht, dieses der Schleimhautschicht an.

Das äussere Gefässnetz wird gespeist

1. von zahlreichen kleinen radiären Randarterien, welche von der Haut des äusseren Gehörganges stammen, vom Rande des Trommelfelles aus radiär in die Hautschicht eintreten und bald sich in Kapillaren auflösen, und
2. von der A. manubrialis externa; sie ist ein grösseres, aus der A. auricularis profunda entspringendes Arterienstämmchen, welches im Kutisstreifen des Trommelfelles hinter dem Hammergriffe bis zum Umbo herabzieht und in zwei weiter sich verästelnde Zweige spaltet. Vom Stamme und den Zweigen treten viele feine radiäre Zweige auf das Trommelfell über.

Das sich sammelnde Venenblut kann nach zwei der Zufuhr entsprechenden Richtungen abfliessen, und zwar

1. durch den Plexus venosus manubrii und
2. durch den Plexus venosus marginalis.

Das innere Gefässnetz bezieht sein arterielles Blut aus der A. tympanica. Besonders beteiligt ist hierbei eine kleine in der Schleimhaut des Hammergriffes herabsteigende Arterie, die A. manubrialis interna. Vom Boden der Paukenhöhle gelangt ferner ein Stämmchen zum unteren Umfange des Trommelfelles, dessen Verzweigungen mit jenen der A. manubrialis interna anastomosieren. Der Abfluss erfolgt auch hier wesentlich nach zwei Richtungen. Im Rand- und Zwischengebiete stehen die äusseren und inneren Venen durch perforierende Zweige miteinander in Verbindung. Ob ein eigenes Kapillargefässnetz für die Membran vorhanden ist, bleibt ungewiss.

Die Lymphgefässe des Trommelfelles bestehen 1. aus einem feinen kutanen Netze von Lymphkapillaren und 2. aus einem spärlichen Schleimhautnetze (Kessel). In der Membrana propria ist ähnlich wie in der Cornea ein Saftbahnsystem enthalten.

Nerven des Trommelfelles.

Sie stammen besonders aus dem N. membranae tympani, einem Zweige des N. meatus auditorii externi, der seinerseits aus dem N. auriculo-temporalis des III. Trigeminusastes entspringt. Er gelangt im Kutisstrange zum Trommelfelle und zieht hinter der A. manubrialis externa herab. Ausserdem treten von verschiedenen Stellen aus feine Randnerven ein. Alle diese Hautnerven bilden in der Kutis an der Grenze gegen die Membrana propria einen weitmaschigen Grundplexus. Dieser entsendet Gefässnerven und viele Zweige, welche einen subepithelialen Plexus bilden, von welchem Fäden in das Epithel aufsteigen (Kessel). Die Nerven der Schleimhaut entstammen dem Plexus tympanicus und bilden teils ein Gefässgeflecht, teils ein subepitheliales Geflecht.

B. Mittleres Ohr. Auris media.

Das mittlere Ohr besteht aus einer im Schläfenbeine, zwischen dem Labyrinthe und dem äusseren Ohre gelegenen Höhle, der Trommelhöhle, welche auf der einen Seite durch eine Röhre, die Ohrtrompete, mit der Schlundhöhle in Verbindung steht, auf der anderen Seite sich in den gefächerten Hohlraum des Warzenfortsatzes des Schläfenbeines fortsetzt. Durch die Trommelhöhle zieht sich die Gruppe der drei Gehörknöchelchen, welche die Innenwand der Höhle des äusseren Ohres, das Trommelfell, mit der Aussenwand des Labyrinthes in unmittelbare Verbindung bringt.

1. Die Ohrtrompete. Tuba auditiva (Eustachii), Otosalpinx. Fig. 714 u. 715.

Die Ohrtrompete ist eine 3,5—4 cm lange abgeplattete Röhre, welche hinter der Nasenhöhle an der oberen Seitenwand des Schlundes mit weiter Öffnung (Ostium pharyngeum) beginnt, sich unter Verengerung lateral-rückwärts erstreckt und darauf in die Paukenhöhle übergeht (Ostium tympanicum). Ihr Verlauf hält im Ganzen fast die Mitte ein zwischen der sagittalen und transversalen Richtung. Vom Ostium pharyngeum bis zum Ostium tympanicum ist ihr Verlauf zugleich ein sanft ansteigender.

Sie besteht a) aus einem medialen, knorpelig-häutigen, längeren Abschnitte, welcher etwa $^2/_3$ des Rohres in Anspruch nimmt, Pars cartilaginea, und b) aus einem lateralen, von knöcherner Wand umgebenen, im Schläfenbeine gelegenen kürzeren Abschnitte, Pars ossea, welcher bei der Betrachtung der Pars petrosa ossis temporum bereits Erwähnung gefunden hat (Knochenlehre S. 215).

a) Am knorpeligen Teile ist die Schleimhaut und der Tubenknorpel zu unterscheiden. Der Tubenknorpel, Cartilago tubae, stellt eine 2,5—3 cm lange Platte dar, welche am Schlundende die ansehnliche Breite von etwa 1 cm und eine Dicke von 2—5 mm besitzt, gegen das Paukenende aber an Breite und Dicke beträchtlich abnimmt. Die Längsrichtung der Knorpelplatte folgt derjenigen der Tuba; ihre Breitseiten stehen fast vertikal. Ihr oberer Rand ist lateralwärts umgebogen. Dadurch wird die Platte in einen Halbkanal umgewandelt, welcher das Schleimhautrohr in seiner Höhlung aufnimmt. Lateral-unten ist die Knorpelrinne offen. Hier wird die Schleimhaut nur von einer fibrösen Haut umgeben, welche die Lücke zwischen dem oberen umgebogenen und dem unteren Rande ausfüllt und zugleich die ganze Knorpelrinne auskleidet. Sie hat den Namen Membrana propria der Tuba auditiva.

An Querschnitten hat der umgebogene Teil des Knorpels die Form eines Hakens; man nennt ihn den Knorpelhaken. Sein freier Rand ist abgerundet und oft etwas verdickt. Am Paukenende des Tubenknorpels ist dieser laterale Teil der mächtigere, der mediale Teil dagegen erscheint nur als ein kurzer Anhang. Bald aber kehrt sich das Verhältnis um; der mediale Teil gewinnt schlundwärts zusehends an Mächtigkeit und nun hat der laterale die Bedeutung eines Anhanges. Das Paukenende des Knorpels stösst an die Pars ossea tubae und ist mit deren rauher zackiger Begrenzung durch Fasermasse fest verbunden. Die obere Wand des Knorpels ist an der Schädelbasis befestigt, vorn an der Fossa scaphoidea des Keilbeines, weiter hinten an der Bandmasse der Fissura sphenopetrosa.

Die Form des Tubenknorpels zeigt mannigfache individuelle Verschiedenheiten, insbesondere in der Gegend des Schlundendes. Schon vorher kann durch eindringende gefässhaltige Fortsätze vom Perichondrium aus oder durch Drüsen der Schleimhaut eine mehr oder weniger weitgehende Zerklüftung des Knorpels bewirkt werden. Sogenannte accessorische Knorpelplättchen der Tuba sind eine am unteren Teile des Schlundendes häufig vorkommende Erscheinung.

Der Tubenknorpel ist von hyaliner Art; doch kommen Strecken vor, in welchen er die Beschaffenheit des fibrösen Knorpels annimmt; am Schlundende ist selbst die Beimischung elastischer Fasern wechselnd reichlich und ausgedehnt.

b) Die Pars ossea schliesst sich unmittelbar an die Paukenhöhle an, besitzt eine abgerundet dreieckige Gestalt und einen queren Durchmesser von etwa 2 mm. Sie grenzt medial an den Canalis caroticus, lateral an die Fissura petro-squamosa, oben an das Septum canalis musculo-tubarii, unten an die Crista petrosa. In der Nähe der Felsenbeinspitze endigt sie mit einem unregelmässig begrenzten rauhen Rande, an welchem der Tubenknorpel befestigt ist.

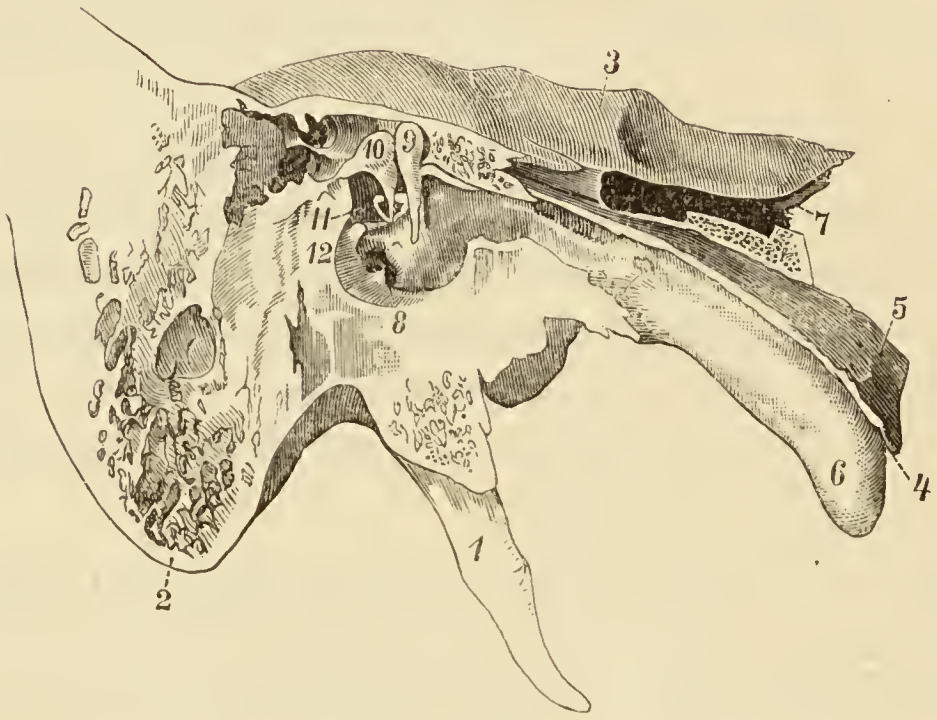

Fig. 714.

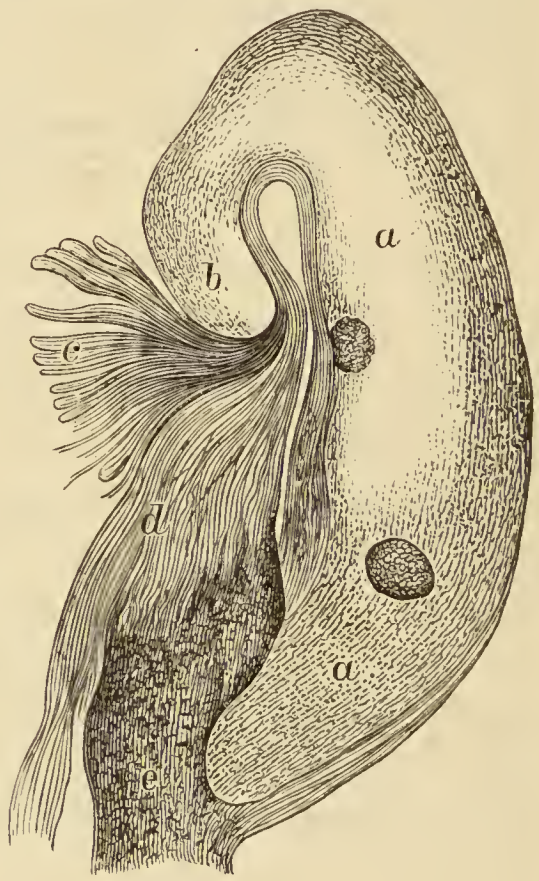

Fig. 715.

Fig. 714. Ansicht der hinteren Wand der Paukenhöhle mit den Gehörknöchelchen und der Einmündung der Ohrtrompete. (Arnold.)

1 Griffelfortsatz; 2 Warzenfortsatz; 3 obere Fläche des Felsenbeines; 4 Schlundende der Ohrtrompete; 5 ihr Knorpel; 6 ihre Schleimhautoberfläche; 7 Karotischer Kanal; 8 rundes Fenster; 9 Hammer; 10 Ambos; 11 Steigbügel; 12 Eminentia pyramidalis.

Fig. 715. Querschnitt des oberen Teiles der knorpeligen Tube. (Henle.) $^8/_1$.

a, *a* hintere Knorpelplatte; 5 hakenförmig umgebogene vordere Knorpelplatte; *c* M. tensor veli palatini; *d* Fasermasse, welche in die Membrana propria übergeht.

Die Schleimhaut ist eine Fortsetzung der Schlundschleimhaut, besitzt anfänglich deren Beschaffenheit und hat 0,5—0,6 mm Mächtigkeit. Paukenwärts vermindert sie ihre Dicke beträchtlich und setzt sich in die dünne Schleimhaut der Paukenhöhle fort. Mit dem Perichondrium ist sie durch lockeres Bindegewebe verschiebbar verbunden; im knöchernen Teile dagegen ist die Submukosa dünn und mit dem Periost verwachsen. Auf der unteren Wand des knöchernen Teiles kommen zarte, im knorpeligen Teile stärkere, unregelmässige Längsfalten der Schleimhaut vor. Das Epithel ist ein einschichtiges Flimmerepithel, welches Becherzellen und zahlreiche Ersatzzellen enthält. Die Richtung des Flimmerstromes geht nach dem Ostium pharyngeum. Die Tunica propria der Schleimhaut besteht aus fibrillärem Bindegewebe, welches in der Nähe des Schlundes eine mehr retikuläre Beschaffenheit annimmt und zahlreiche Leukocyten enthält. Selbst kleine in die Schleimhaut eingelagerte Lymphknötchen können vorkommen. Über die so gebildete Tonsilla tubaria, Tubenmandel, s. auch Eingeweidelehre S. 564. Die Schleimhaut des knorpeligen Teiles ist ferner reich an Schleimdrüsen.

Vom Ostium pharyngeum eine Strecke paukenwärts bilden diese epithelialen Drüsen eine zusammenhängende Schicht; gegen die Paukenhöhle werden sie spärlicher, kommen jedoch vereinzelt noch am Ostium tympanicum vor (v. Tröltsch). Besonders grosse Drüsen finden sich in der Nähe des Ostium pharyngeum. Hier wird selbst der Knorpel von Ausführungsgängen solcher Drüsen durchbrochen, welche im Umfange der Mündung in der Schlundschleimhaut gelegen sind.

Die arteriellen Gefässe der Tuba stammen aus der A. canalis pterygoidei und pharyngea ascendens; auch die A. meningea media kann sich beteiligen, indem ihr Ramus petrosus feine Zweige durch die Fissura petrosquamosa zur oberen Wand der Tube abgiebt. Lymphgefässe sind sowohl in der Pars ossea als in der Pars cartilaginea zahlreich und hängen am Ostium pharyngeum mit denjenigen der Schlundschleimhaut zusammen.

Die Nerven stammen aus dem Plexus tympanicus (Ramus tubae auditivae) und dem Plexus pharyngeus; sie führen markhaltige und blasse Fasern, nebst vielen Mikroganglien (Rüdinger).

Die Lichtung der Pars ossea ist mit Ausnahme einer durch wechselnde Füllung der Gefässe geringen Veränderlichkeit eine unbewegliche. Was aber die Pars cartilaginea betrifft, so liegen im grössten Teile die flimmernden Wände aneinander. Die Lichtung stellt im vorderen und mittleren Teile eine vertikale Spalte von etwa 7 mm Höhe dar. In dem dorsalen, von dem Knorpelhaken begrenzten Teile der Spalte macht die Schleimhaut den hirtenstabähnlichen Bogen der Knorpelplatte mit. Der dorsale Teil der Lichtung wird dadurch zu einem beständig offenen Kanale umgewandelt, der Sicherheitsröhre (Rüdinger); der übrige Teil der Spalte hat den Namen Hilfsspalte. Im vorderen Abschnitte der Pars cartilaginea jedoch, in welchem die Hakenbildung sich allmählich vermindert und verliert, liegen die Schleimhautflächen in ganzer Ausdehnung aneinander. Die für gewöhnlich sich berührenden Wände der Hilfsspalte können durch die Zusammenziehung des M. tensor veli palatini, der darum auch Dilatator tubae genannt wurde, von einander abgehoben werden (s. Fig. 715).

Die engste Stelle der Tuba auditiva, Isthmus tubae, liegt an der Verbindungsstelle der Pars cartilaginea mit der ossea. An beiden Mündungen ist der Kanal weiter, namentlich am Ostium pharyngeum. Letzteres ist trichterförmig, oval, fast frontal gestellt und liegt auf einer durch das Schlundende des Tubenknorpels und die gewulstete Schleimhaut bedingten Hervorragung, dem Tubenwulste, Prominentia tubaria pharyngis. Über die hinter der letzteren sich ausdehnende Rosenmüllersche Grube des Schlundgewölbes und die Plicae tubo-pharyngeae, s. Eingeweidelehre S. 564.

Das Ostium pharyngeum tubae liegt in der Höhe des hinteren Endes der unteren Nasenmuschel, etwa 1 cm oberhalb der Horizontalebene des harten Gaumens und kann von dem äusseren Nasenloche aus instrumentell erreicht werden. Der Grund des trichterförmigen Ostium pharyngeum ist in der Regel geschlossen; er kann aber durch Schlucken u. s. w. geöffnet und dadurch eine Lüftung der Paukenhöhle bewirkt werden.

Peter, D., Die Ohrtrompete der Säugetiere und ihre Anhänge. Arch. f. mikr. Anat., Bd. 43, 1894.

2. Die Paukenhöhle. Cavum tympani.

a) Knöcherne Begrenzung. Fig. 716 und Fig. 196, 197 (Knochenlehre).

Die Paukenhöhle bildet die im Schläfenbeine enthaltene erweiterte Fortsetzung der Tuba ossea und setzt sich ihrerseits in das Antrum mastoideum und die Cellulae mastoideae jenes Knochens fort. Im Ganzen ist ihre Gestalt keilförmig, mit oberer Basis, unterer Schneide, äusserer und innerer Seitenwand.

Die obere Wand, das Dach der Paukenhöhle, Paries tegmentalis, wird durch eine dünne, der Pars petrosa angehörige Knochentafel, das Tegmentum tympani, gebildet; medianwärts geht letzteres in die Decke der Tuba ossea über.

Die untere Wand, der Boden der Paukenhöhle, Solum tympani, entspricht der unteren Fläche der Pyramide, ist abgerundet, von geringer Breite und meist zellig vertieft. Diese kleinen, aufwärts öffenen Räume heissen Cellulae tympanicae. Die untere Wand zeigt ferner die Paukenmündung des Canaliculus tympanicus und des Canaliculus carotico-tympanicus inferior. Die Paukenmündung des Canaliculus carotico-tympanicus superior dagegen gehört der medialen Wand an.

Die vordere Wand ist die kleinste und zeigt die Paukenmündung der Tuba auditiva. Über ihr liegt das Ende des Semicanalis tensoris tympani.

Die hintere Wand, Paries mastoidea, führt in das Antrum mastoideum und in die Zellen der Pars mastoidea; in das Antrum mittels eines Zuganges, Aditus ad antrum mastoideum. Sie zeigt ausserdem die wichtige Eminentia pyramidalis, deren Spitze eine kleine Öffnung besitzt zum Durchtritte der feinen Sehne des Musculus stapedius.

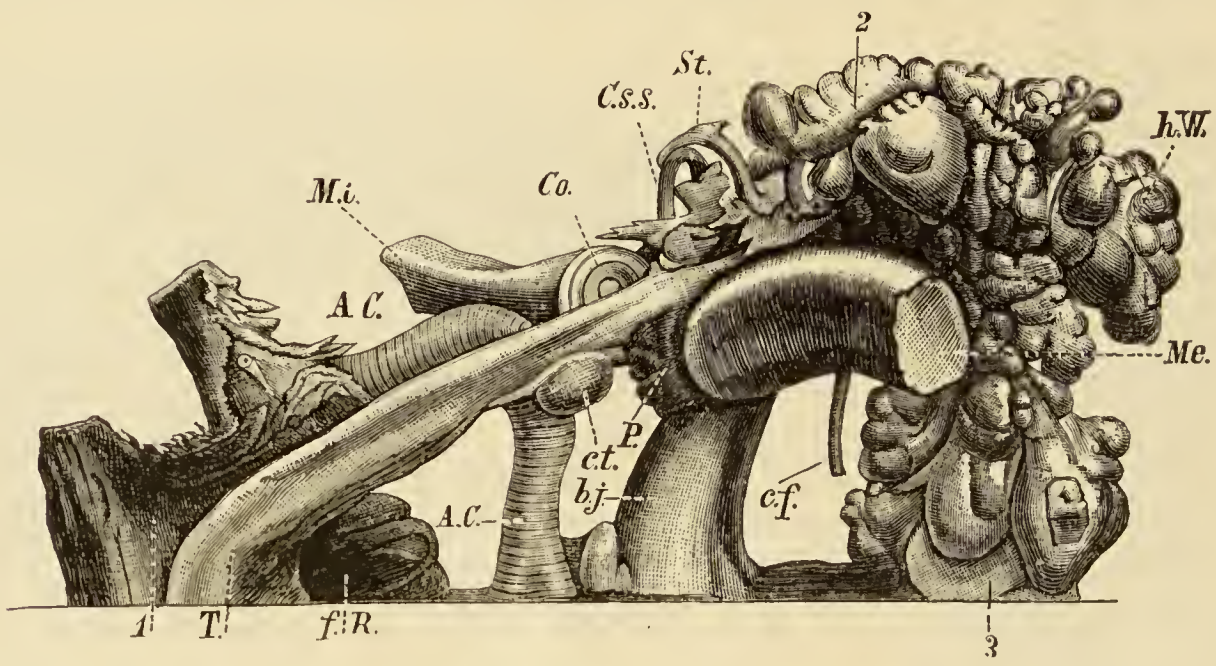

Fig. 716.

Trocken-Korrosionspräparat des linken Gehörganges des Erwachsenen. (F. Siebenmann.)

AC A. carotis; *mi* Meatus internus; *ct* Cellula tubaria; *co* Cochlea; *css* Canalis semic. sup.; *St* Stützbrücke; *hW* horizontale Warzenzellen; *me* Meatus externus; *cf* Canalis facialis; *P* Paukenhöhle; *bj* Bulbus jugularis; *fR* Recessus pharyngeus; *T* Tube; *l* laterale Wand d. Cav. pharyngo-nasale; 2 Zellen in der Gegend d. Crista temp.; 3 Warzenzellen der Spitze.

Die Eminentia pyramidalis schliesst einen Hohlraum ein, das Cavum pyramidale, welches rückwärts mit dem Canalis facialis in Verbindung steht. Das Cavum pyramidale dient zur Aufnahme des Musculus stapedius. Lateral von der Eminentia pyramidalis liegt die Apertura superior canaliculi chordae.

Die laterale Wand, Paries membranacea, wird durch das Trommelfell und den mit ihm verbundenen Handgriff des Hammers gebildet.

Zwei Wände, Paries jugularis und Paries carotica, bezeichnen durch ihre Namen die Flächenlage der Fossa jugularis und des Canalis caroticus.

Die mediale Wand, Labyrinthwand der Paukenhöhle, Paries labyrinthica, zeigt die meisten, in den Fig. 714 und 197 (Knochenlehre) hervortretenden Besonderheiten, nämlich:

α) Das Promontorium, Vorgebirge. In Form eines Hügels nimmt es einen grossen Teil der Labyrinthwand der Paukenhöhle ein, zeigt den senkrecht über es hinweglaufenden Sulcus promontorii, überragt das Schneckenfenster und verwandelt den Zugang zu letzterem in eine trichterähnliche Höhle, Fossula fenestrae cochleae. Der Sulcus promontorii beginnt unten an der Paukenmündung des in der Fossula petrosa entsprungenen Canaliculus tympanicus; er endigt oben mit einer feinen Öffnung zwischen dem Vorhofsfenster und dem Processus cochleariformis des Septum canalis musculo-tubarii.

β) Das ovale Fenster, Fenestra vestibuli. Es hat bohnenförmige Gestalt, führt zum Vorhofe des Labyrinthes und wird durch die Fussplatte des Steigbügels verschlossen.

Das ovale Fenster ist von einem erhabenen Rande umwallt, der Ora fenestrae ovalis, und liegt in einer Vertiefung, Fossula fenestrae vestibuli. Der untere Rand des Fensters ist leicht konkav. Eine feine Furche zwischen dem Fenster und der Ora fenestrae, die Steigbügelfurche, Sulcus stapedius (Hoffmann), dient zur Aufnahme des Ringbandes der Fussplatte des Steigbügels.

γ) Das runde Fenster, Fenestra cochleae. Es wird durch das Promontorium vom ovalen Fenster getrennt, führt zur Scala tympani der Schnecke und wird durch ein besonderes Häutchen, Membrana tympani secundaria (Scarpae) geschlossen. Über die Crista fenestra cochleae s. Cochlea.

δ) Über der Fenestra ovalis liegt die in die Paukenhöhle vorspringende dünne, manchmal teilweise unvollständige und durchsichtige Wand des Canalis facialis, die Prominentia canalis facialis. Dieser Kanal läuft hierselbst anfangs nach hinten, dann nach unten und ist mit der Höhle der Eminentia pyramidalis durch eine Öffnung verbunden.

ε) Über dem Promontorium befindet sich das Ende des knöchernen Halb- oder Vollkanales des M. tensor tympani, des Semicanalis tensoris tympani, welcher wagrecht bis zur Fenestra vestibuli streicht und hier an einem dünnen, löffelförmig aufgekrümmten Knochenblättchen, Processus cochleariformis, endigt. Der Semicanalis tensoris tympani läuft parallel mit der ventral von ihm gelegenen geräumigeren Tuba ossea, von ihr getrennt durch das in der Regel unvollständige, manchmal vollständige dünne Knochenblättchen des Septum canalis musculo-tubarii.

Die Zellen des Processus mastoideus, Cellulae mastoideae, sind lufterfüllte Räume, welche als laterale verzweigte Anhänge der Paukenhöhle aufzufassen sind. Sie werden von einer Fortsetzung der Paukenhöhlenschleimhaut ausgekleidet. Ihre Grösse und Form, sowie ihre Ausdehnung im Knochen ist wechselnd. Vom Eingange an der hinteren Wand der Paukenhöhle erstrecken sie sich unter der oberen Fläche des Felsenbeines bis zur Oberfläche und Spitze des Zitzenfortsatzes und dehnen sich bei weitgehender Pneumatisation des Schläfenbeines zuweilen noch in den Schuppenteil des Schläfenbeines aus. Sie bilden ein zusammenhängendes System von Höhlen und sind von einander bald durch papierdünne Knochenblätter, bald durch Wände von ansehnlicher Dicke unvollständig getrennt. Meist beginnen sie mit einer grösseren Erweiterung, dem Antrum mastoideum. Der Zugang zu diesem führt über die Prominentia canalis facialis und einen dahinter gelegenen starken Knochenwulst, Prominentia canalis semicircularis lateralis, welcher sich durch seine kompakte Beschaffenheit und horizontale Krümmung bemerklich macht. Ich habe einmal den Hohlraum der Cellulae mastoideae bei einem Seehunde ganz mit Eingeweidewürmern erfüllt vorgefunden.

Pitt fand bei 9000 aufeinanderfolgenden Sektionen in Guys Hospital 57 Todesfälle durch Ohreiterung; s. auch O. Körner, Die otitischen Erkrankungen des Gehirnes u. s. w., Frankfurt a. M. 1894.

b) Die Gehörknöchelchen. Ossicula auditus. Fig. 717.

Der obere Teil der Paukenhöhle enthält die drei Gehörknöchelchen, welche die Verbindung der Labyrinthwand der Paukenhöhle mit dem Trommelfelle vermitteln. Zwei von ihnen, Hammer und Ambos, sind ursprünglich Teile des Kiemenbogenskelettes, treten aber in der Folge in den Dienst des Gehörorganes und bilden mit dem Steigbügel in ihrer natürlichen Verbindung zusammen eine gebogene Kette, deren äusseres Glied vom Hammer dargestellt wird. Sein Handgriff ist mit dem Trommelfelle innig verbunden. Das mittlere Glied hat den Namen Ambos; das innere, in die Labyrinthwand eingefügte Glied ist der Steigbügel.

1. Der Hammer, Malleus.

Er zeigt einen Mittelteil, Körper, welcher oben in ein abgerundetes kugeliges Stück,

den Kopf, Capitulum mallei, übergeht. Der Kopf des Hammers ist an seiner hinteren Fläche mit einer sattelförmigen, überknorpelten Gelenkfläche zur Verbindung mit dem Ambos versehen. Unterhalb des Kopfes liegt eine eingeschnürte Stelle, der Hals des Hammers.

Vom Körper entspringen mehrere Fortsätze. Einer derselben ist der Handgriff, Manubrium mallei. Er bildet eine komprimierte, etwas gewundene Knochenspange, welche nahezu in der Verlängerung des Halses vom Körper abgeht. Das freie Ende der Knochenspange flacht sich spatelförmig ab und führt den Namen Spatula mallei. Die Form des Handgriffes entspricht ganz einem Stabe von gleicher Strebfestigkeit (Knochenlehre S. 305) und zeigt sich zugleich der Einfluss des Dickendurchmessers in hervorragender Weise ausgeprägt.

Die bisher genannten Teile des Hammers bilden nämlich zusammen eine oben dicke, unten sich zuspitzende kleine Keule, welche bei natürlicher Lage eine nahezu vertikale Stellung in der Paukenhöhle einnimmt, während die grössere Dicke des Hammergriffes in der Ebene der Zugrichtung gelegen ist. Der Kopf und Hals des Hammers haben ihren Sitz im oberen Umfange der Paukenhöhle, oberhalb des Trommelfelles, in dem Recessus epitympanicus der Paukenhöhle. Der Kopf berührt beinahe die Decke der Paukenhöhle; der Hals dagegen liegt ihrer lateralen Wand unmittelbar an.

Der lange Fortsatz, Processus anterior (Folii), biegt fast im rechten Winkel vom Kopfe und Halse ab und bildet ein langgestrecktes dünnes schmales Knochenstäbchen, welches sich vor- und abwärts wendet, um in die Fissura petro-tympanica einzutreten. Der Fortsatz endet abgeflacht und verbreitert, indem er mit dem Felsenbeine durch Bandmasse verbunden wird. Seiner Dünne wegen bricht er leicht ab, erfordert Vorsicht bei der Herausnahme und ist daher nicht an jedem Hammer sichtbar.

Der kurze Fortsatz, Processus brevis, ist so kurz, dass er gegenüber den langen Fortsätzen kaum bemerkt, leicht übersehen oder als ein Bestandteil des Manubrium betrachtet wird. Er geht vom Anfangsteile des Handgriffes nach aussen ab und legt sich an die obere Abteilung des Trommelfelles so fest an, dass er eine kleine Vorwölbung nach aussen bewirkt, Prominentia malleolaris (s. Trommelfell).

2. Der Ambos, Incus.

Er gleicht einem Zahne mit zwei weit auseinandergehenden Wurzeln. Seine Nachbarschaft zu dem Hammer und eine gewisse Ähnlichkeit mit einem Ambos veranlasste die Benennung; beide Bezeichnungen sind umsomehr als gut gewählt zu bezeichnen, weil ihre Träger beim Schmieden von Tönen in der That stark beteiligt sind.

Der Körper, Corpus incudis, liegt mit dem Hammerkopfe und hinter ihm in dem Recessus epitympanicus der Paukenhöhle. Er besitzt eine nach vorn gewendete, tiefausgeschnittene sattelförmige Gelenkfläche zur Aufnahme des Hammerkopfes, sowie zwei Fortsätze.

Der lange Fortsatz, Crus longum, verschmälert sich im Herabsteigen und verläuft in der Paukenhöhle nahezu senkrecht hinter dem Manubrium mallei herab. Sein Endstück biegt etwas nach innen um und verdünnt sich rasch, wiederum einem Stabe von gleicher Strebfestigkeit entsprechend. Auf jenem Endstücke sitzt ein kleines ovales Knöpfchen, Linsenknöchelchen, Processus lenticularis, welches bei dem Erwachsenen mit dem Ambos knöchern verbunden ist.

Der kurze Fortsatz, Crus breve, wendet sich nahezu horizontal rückwärts, verjüngt sich rasch und ist durch Bandfasern in der Nähe des Einganges in das Antrum mastoideum an die hintere Wand der Paukenhöhle befestigt.

3. Der Steigbügel, Stapes.

Er besitzt ein Köpfchen, zwei Schenkel und eine Fussplatte.

Das Köpfchen, Capitulum stapedis, ist nach aussen gerichtet und auf der äusseren Fläche mit einem flachen überknorpelten Eindrucke versehen, durch welchen es an den Processus lenticularis gefügt wird.

Die Fussplatte, Basis stapedis, ist durch ein Band, Lig. annulare stapedis, im ovalen Fenster befestigt und besitzt wie letzteres eine nierenförmige Gestalt; der obere Rand

ist konvex, der untere konkav. Auf der Paukenfläche der Fussplatte verläuft zwischen den Ansatzenden der beiden Schenkel eine feine Leiste, Crista stapedis.

Die beiden Schenkel, Crura stapedis, sind an ihrer inneren Fläche gerinnt. Der vordere, Crus anterius s. rectilineum, ist fast gerade und ein wenig kürzer als der gebogene hintere Schenkel, Crus curvilineum. Die eingeschnürte Stelle zwischen dem Köpfchen und den Schenkeln wird Hals des Steigbügels genannt.

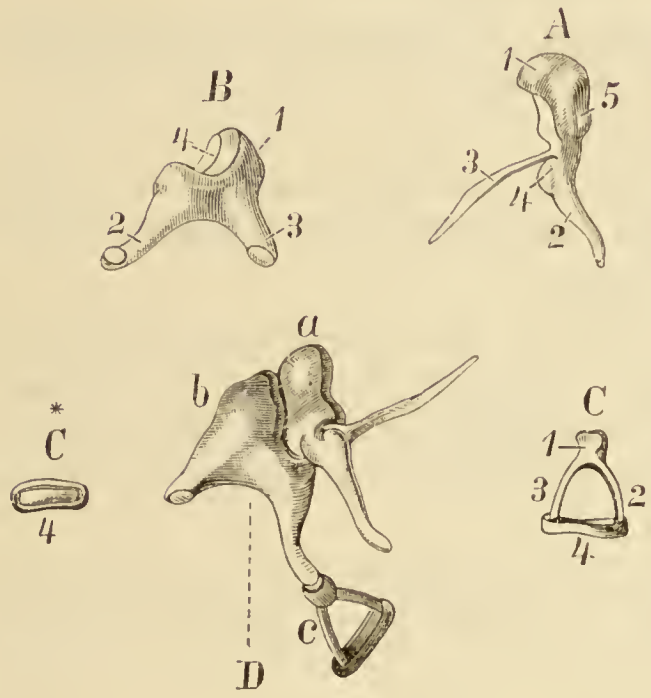

Fig. 717.

Fig. 718.

Fig. 717. Die Gehörknöchelchen der rechten Seite. (Arnold.) 2/1.

A Hammer von innen. 1 Kopf; 2 Handgriff; 3 langer Fortsatz; 4 kurzer Fortsatz; 5 Gelenkfläche.
B Ambos von innen. 1 Körper, 2 langer Fortsatz mit dem Linsenknöchelchen; 3 kurzer Fortsatz; 4 Gelenkfläche.
C Steigbügel. 1 Köpfchen; 2 hinterer gebogener Schenkel; 3 vorderer gerader Schenkel; 4 Fussplatte.
C* Fussplatte von der Fläche gesehen.
D Die drei Knochen in ihrer Verbindung von aussen gesehen. *a* Hammer; *b* Ambos; *c* Steigbügel.

Fig. 718. Ansicht der rechten Trommelhöhle von oben.

Die Höhle und einige benachbarte Teile des Gehörorganes sind durch einen Horizontalschnitt, der den oberen Teil des Schläfenbeines entfernt hat, eröffnet. 1 Canalis semicircularis superior; 2 Cochlea; 3 Tuba auditiva ossea; 4 Caput mallei; 5 Incus; 6 Stapes in dem eiförmigen Fenster; 7 M. tensor tympani; 8 M. stapedius.

c) Verbindungen der Gehörknöchelchen.

1. Verbindungen derselben unter sich.

a) Das Hammer-Ambosgelenk. Es gehört zu den Sattelgelenken. Die Capsula articularis ist straff und an Rinnen befestigt, welche die beiderseitigen Gelenkflächen umgeben. Von der medialen Seite der Kapsel aus dringt ein dünner Meniscus, welcher sich lateralwärts zuschärft, verschieden weit in den Gelenkraum vor. Macht man Durchschnitte parallel der Längsachse der elliptischen Gelenkflächen, so zeigt diejenige des Hammers geringe konvexe Krümmungen, Sperrzähne; die des Ambos sind konkav und zur Aufnahme jener bestimmt. Infolge ihrer Gegenwart nennt man das Gelenk auch ein Sperrgelenk. Die Gelenkknorpel setzen sich über die Sperrzähne fort. Die Dehnbarkeit beider Knochen im Gelenke beträgt nicht ganz 5° (Helmholtz).

β) Das Ambos-Steigbügelgelenk. Die konvexe Oberfläche des Processus lenticulare wird von einer aussen konvexen Knorpelscheibe überlagert. Das Capitulum stapedis überzieht dagegen eine konkave Knorpelscheibe, die das Köpfchen zur Pfanne gestaltet. Der Mittelteil der Verbindung beider Knochen zeigt eine spaltförmige Gelenkhöhle. Ein zartes Kapselband heftet beide Teile aneinander.

γ) Das Verschlussband des Steigbügels, Membrana obturatoria stapedis. Das Verschlussband des Steigbügels ist eine dünne Membran, welche sich zwischen der Rinne der Steigbügelschenkel und der Leiste der Fussplatte ausspannt.

2. Verbindungen derselben mit ihrer Umgebung.

α) Die Hammer-Trommelfellverbindung s. Trommelfell, S. 785.

β) Oberes Hammerband, Lig. mallei superius. Es besteht aus einem dünnen Faserbündel, welches von der Decke der Paukenhöhle entspringt und senkrecht herab zum Hammerkopfe steigt.

γ) Vorderes Hammerband, Lig. mallei anterius. Es wird von Fasern gebildet, welche von der Spina angularis des Keilbeines ausgehen, durch die Fissura petro-tympanica hindurchdringen und bis zum Halse des Hammers gelangen.

δ) Äusseres Hammerband, Lig. mallei laterale. Seine Fasern ziehen von der Wand des äusseren Gehörganges durch den Rivinischen Ausschnitt zum Halse des Hammers und sind zugleich Bestandteile der Pars flaccida des Trommelfelles. Die hintersten Stränge des Lig. laterale sind besonders straff gespannt und von Helmholtz das Achsenband des Hammers genannt worden.

ε) Oberes Ambosband, Lig. incudis superius. Das Band wird nur von wenigen Fasern gebildet, welche hinter dem oberen Hammerbande von der Paukendecke zum Amboskörper herabziehen.

ζ) Hinteres Ambosband, Lig. incudis posterius. Straffe Fasern, welche zwischen dem hyalinen Knorpelüberzuge des kurzen Ambosschenkels und der Paukenwand sich ausspannen.

η) Ringband des Steigbügels. Die dem Vorhofe zugewendete Fläche der Fussplatte des Steigbügels ist von einer dünnen Knorpellage überdeckt, welche den Knochenrand etwas überragt. Eine strafffaserige Bandmasse, das Lig. annulare baseos stapedis, heftet die Fussplatte an den gegenüberliegenden überknorpelten Rand der Fenestra ovalis. Die Verbindung wird verstärkt durch einen mikroskopischen Musculus fixator baseos stapedis, welcher aus glatten Muskelfasern besteht (Rüdinger).

d) Die Muskeln der Gehörknöchelchen.

α) Der Trommelfellspanner, Hammermuskel, M. tensor tympani.

Er liegt in der oberen Abteilung des Canalis musculo-tubarius, d. i. im Canalis tensoris tympani, entspringt vor der äusseren Mündung dieses Kanales vom Felsenbeine, vom benachbarten Teile des grossen Keilbeinflügels, sowie von der oberen Wand des Tubenknorpels. Dicht vor dem Austritte aus dem Canalis tensoris tympani geht er in eine cylindrische Sehne über, die sich um den Processus cochleariformis windet, in rechtwinkeliger Richtung zum Muskelbauche durch die Paukenhöhle verläuft und sich am inneren Rande der Wurzel des Hammergriffes festsetzt.

Der Muskel wird durch einen vom N. pterygoideus internus (R. III trigemini) sich ablösenden Zweig versorgt; zu diesem gesellt sich ein Fädchen vom Ganglion oticum.

β) Der Steigbügelmuskel, M. stapedius.

Entspringt im Grunde der Eminentia pyramidalis und füllt dieselbe aus. An der Paukenmündung der Eminentia pyramidalis geht er in eine haarfeine Sehne über, welche durch die genannte Mündung in die Paukenhöhle gelangt, um sich am Köpfchen des Steigbügels, dicht unter dem Rande seiner Gelenkfläche anzusetzen. Der motorische Nerv des

Muskels ist ein Zweig des N. facialis, welcher aus dem Canalis facialis durch eine besondere Öffnung in die Basis der Eminentia pyramidalis und zum Muskel gelangt.

In der Sehne des Steigbügelmuskels wird zuweilen eine Knochennadel gefunden, welche bei manchen Tieren beständig ist.

Als M. fixator baseos stapedis beschrieb Rüdinger einen dünnen, aus glatten Muskelfasern bestehenden Faserzug, welcher von einer kleinen Knochenspitze hinter der Fenestra vestibuli ausgeht und zur Fussplatte des Steigbügels an der Stelle gelangt, welche den hinteren Schenkel des Steigbügels aufnimmt.

Ein in früherer Zeit beschriebener grosser Erschlaffer, M. laxator tympani major, ist nichts anderes, als das oben beschriebene vordere Hammerband. Ein „kleiner Erschlaffer" des Trommelfelles, M. laxator tympani minor, stimmt mit dem äusseren Hammerbande überein.

e) Schleimhaut der Paukenhöhle.

Die Schleimhaut der Paukenhöhle ist zart, rötlich, gefässreich, eine Fortsetzung der Tubenschleimhaut. Sie überzieht alle Wände der Paukenhöhle, sowie alle dem Anscheine nach in ihr enthaltenen Organe, wie die Gehörknöchelchen, die Chorda tympani, welche als in sie eingestülpte Körper zu betrachten sind.

Von der Schleimhautbekleidung sind natürlich ausgeschlossen:

Die Vorhofsfläche der Fussplatte des Steigbügels, ebenso der in der Propria des Trommelfelles eingelassene Teil des Handgriffes des Hammers. Die Schleimhaut streicht über die Gelenkverbindungen der kleinen Knochen hinweg und geht so von einem Knochen auf den anderen über. Auch die Ligamenta mallei und incudis, sowie die Sehnen des Hammer- und Steigbügelmuskels erhalten von ihr einen Überzug. Einen Teil der zu bekleidenden Organe umschliesst sie genau, einen anderen überragt sie in Form von Säumen und Falten. Mit einem Rande sind letztere an der Wand der Paukenhöhle befestigt, mit dem anderen ragen sie frei in dieselbe hinein. Einige von diesen Falten sind durch ihre Grösse und Beständigkeit vor den übrigen ausgezeichnet. Sie werden nach den Knochen, an welche sie sich anschliessen, Hammer-, Ambos- und Steigbügelfalte genannt.

Die Hammerfalte liegt am oberen Teile der lateralen Wand der Paukenhöhle, in der Nähe des Trommelfelles, dessen oberen Rand sie verdeckt. Ein Teil des langen Fortsatzes des Hammers, sowie die Chorda tympani sind in dieser Falte enthalten.

Die Ambosfalte geht von der hinteren Wand der Paukenhöhle aus schräg am langen Fortsatze herab und endet über dem Ossiculum lenticulare.

Die Steigbügelfalte hüllt den Steigbügel mit seinem Lig. obturatorium ein und spannt sich auch zwischen der Sehne des M. stapedius und einem feinen Knochenstäbchen aus, welches sich von der Spitze der Eminentia pyramidalis zum Rande der Fenestra vestibuli erstreckt.

Durch den Auditus ad antrum mastoideum setzt sich die Paukenschleimhaut in die Höhlungen des Processus mastoideus fort und bekleidet nicht nur alle Knochenblätter, sondern bildet für sich allein eigene Wände und Unterabteilungen, oder spannt sich in eigentümlich geformten Strängen zwischen den Wänden aus.

Was den Bau der Paukenschleimhaut betrifft, so ist das Epithel ein cylindrisches Flimmerepithel mit Ersatzzellen. Die innere Platte des Trommelfelles ist dagegen von einem einschichtigen Plattenepithel überkleidet. Das Epithel der Falten und Gehörknöchelchen ist ein zwei- bis dreischichtiges nicht flimmerndes Plattenepithel.

Der bindegewebige Teil der Schleimhaut ist mit dem Perioste so innig verbunden, dass eine besondere Abgrenzung beider fehlt.

In der vorderen Abteilung der Paukenschleimhaut fehlt es nicht ganz an Drüsen. Dieselben sind teils kurze ovale Schläuche von 0,1 mm Länge, soge-

nannte Krypten; teils längere, schräg gelagerte, mit seitlichen Fortsätzen versehene Gebilde. Im hinteren Teile der Paukenhöhle sowie in der Schleimhaut der Cellulae mastoideae fehlen Drüsen.

Die Schleimhaut der Cellulae mastoideae ist dünner, ärmer an Blutgefässen und darum blasser, mit Plattenepithel bekleidet. Im Verlaufe der obenerwähnten Schleimhautspangen und -Fäden sind hier und da koncentrisch gestreifte bindegewebige Verdickungen wahrnehmbar, die von einem bindegewebigen Achsenstrange durchsetzt und Kessel-Politzersche Körperchen genannt werden.

Gefässe und Nerven der Paukenhöhle.

Die arteriellen Blutgefässe der Paukenhöhle stammen von der A. stylomastoidea, aus dem Ramus petrosus der A. meningea media, aus einem Ramulus carotico-tympanicus der Carotis interna, sowie aus der A. tympanica. Die grösseren Gefässe liegen in den tieferen Bindegewebsschichten, während die oberflächlichen reich an Kapillaren sind. Auch in die kleinen Knochen treten von hier aus feine Gefässe über.

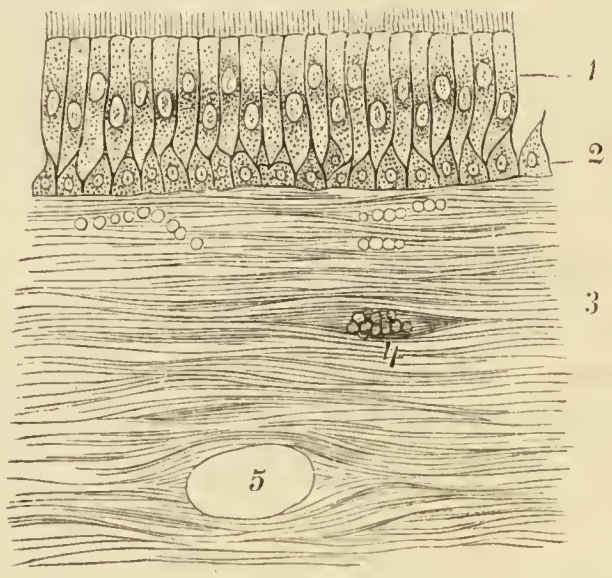

Fig. 719.

Durchschnitt durch die Schleimhaut der Labyrinthwand der Pauke eines Erwachsenen. (Brunner.) $^{350}/_{1}$.

1 Flimmerndes Cylinderepithel; 2 tiefe Zellenlage; 3 Bindegewebsgerüst; 4 und 5 Gefässdurchschnitte.

Die Venen führen zu den Vv. meningeae mediae, zur V. auricularis profunda, zum Plexus pharyngeus.

Die Lymphgefässe bilden ein tiefes, dem Perioste benachbartes Geflecht, in welchem stärkere, sackartige Erweiterungen vorkommen (Kessel). Am oberen Rande des Trommelfelles und an der Decke der Paukenhöhle findet sich in der Schleimhaut retikuläres Bindegewebe mit eingelagerten Lymphkörperchen. Das retikuläre Gewebe kann stellenweise zu Lymphknötchen unvollständig abgegrenzt sein. Das retikuläre Gewebe am oberen Trommelfellrande wurde von Nassiloff (1869) als Lymphdrüse beschrieben.

Die Nerven stammen aus dem Plexus tympanicus, welcher zerstreute und in Gruppen liegende Ganglienzellen enthält. Nur der kleinste Teil der Fasern des als Plexus tympanicus bezeichneten Geflechtes ist indessen für die Paukenhöhle bestimmt; die meisten sind vielmehr an der inneren Paukenwand nur vorüberziehende und sie überschreitende Bündel, deren Bahnen oben (S. 491) bereits dargestellt worden sind.

II. Das innere Ohr, Labyrinth.

a. Das häutige Labyrinth, Labyrinthus membranaceus.

Das häutige Labyrinth besteht, wie Fig. 695 zeigt, aus einem mächtigen Mittelteile und mehreren davon ausgehenden Gängen von eigentümlicher Gestalt. Den Mittelteil bilden zwei Säckchen, der langgestreckte Utriculus und der rundliche, ebenfalls etwas abgeplattete Sacculus. Die von dem Mittelteile ausgehenden Kanäle sind: die drei Ductus semicirculares, der Ductus endolymphaticus, der Ductus reuniens mit dem Ductus cochlearis. Der Utriculus ist 5—6 mm lang; der Sacculus 9 mm lang, 2 mm breit.

Der Utriculus liegt dem Sacculus mit einer Stelle seiner Wand innig an, ohne dass beide Wände zu einer einzigen, zu einem Septum verschmelzen; beide Wände sind vielmehr voneinander gesondert. Mit beiden Säckchen steht ein langgestreckter Gang von 0,17 mm

Lichtung in offener Verbindung, der Ductus endolymphaticus. Der eine mit dem Sacculus verbundene Schenkel ist der stärkere; der andere in den Utriculus mündende Schenkel ist schwächer und heisst auch Ductus utriculo-sacculares. An seinem peripheren Teile erweitert sich der Ductus endolymphaticus zu einer platten ansehnlichen Tasche, dem Saccus endolymphaticus. Die Tasche ist etwa 1 cm lang, 5—8 mm breit und liegt ausserhalb der äusseren Mündung des Aquaeductus vestibuli osseus, an der hinteren Fläche der Pars petrosa des Schläfenbeines, zwischen zwei Blättern der Dura (s. S. 393). Seine Richtung erstreckt sich ab-lateralwärts.

Vom Utriculus gehen ferner die drei häutigen Bogengänge ab, Ductus semicirculares. Ihr Querschnitt ist oval (0,5 bis 0,58 : 0,3 bis 0,4 mm); der grössere Durchmesser des Querschnittes steht senkrecht auf der Verlaufsebene des Bogenganges. Jeder Bogengang beschreibt einen Bogen von etwa 2 Drittteilen eines Kreises. Die drei Gänge liegen ausserdem in ungefähr senkrecht zu einander gestellten Ebenen.

Man unterscheidet die drei Bogengänge ihrer Lage nach als einen oberen, Ductus semicircularis superior; als einen unteren, Ductus semicircularis posterior; und als einen äusseren, Ductus semicircularis lateralis. In der ihnen zukommenden Lage werden sie durch ihre Umgebung, beim Erwachsenen durch knöcherne Kanäle und bindegewebige Stränge festgehalten.

An jedem häutigen Bogengange unterscheidet man zwei Schenkel, durch welche er in den Utriculus mündet. Es würden sonach sechs Mündungen vorhanden sein. Die einander entgegenlaufenden Schenkel der beiden vertikalen Bogengänge fliessen jedoch in ansehnlicher Entfernung von der Mündung zu einem gemeinsamen Kanale zusammen, zum Crus commune. Es sind darum nur fünf Mündungen der Bogengänge im Utriculus vorhanden. Nach einer anderen, wohlbegründeten Auffassung stellt das Crus commune einen sinusartigen Abschnitt des Utriculus dar, Sinus superior utriculi (Retzius); dann münden alle Bogengänge zusammen mit sechs Mündungen im Utriculus aus.

Die Mündungen und Endstücke der Bogengänge sind einander nicht gleich und gleichwertig. Vielmehr sind drei Mündungsstücke, die man Anfangsteile der Bogengänge nennt, durch eine ansehnliche Erweiterung und zugleich durch den Besitz einer Neuroepithel tragenden, in die Lichtung der Erweiterung quer vorspringenden Leiste ausgezeichnet. Die erweiterten Anfangsteile heissen Ampullen; der bezügliche Schenkel des Bogenganges der ampullare Schenkel, Crus ampullare; der nicht-ampullare Schenkel Crus simplex, die Neuroepithel tragende Leiste Crista acustica. Dem Angegebenen gemäss sind drei Cristae acusticae vorhanden. An jede dieser Cristae tritt ein Zweig des N. acusticus und findet hier seine Endigung.

Die Ampullen und Cristae des oberen und äusseren Bogenganges liegen einander sehr nahe; die Ampulle und Crista des hinteren Bogenganges dagegen liegt den beiden anderen sehr ferne und fast entgegengesetzt. Die drei Ampullen haben annähernd gleiche Form und Grösse. In der Richtung des Bogenganges ist ihr Durchmesser 2 bis 2,5, in der dazu senkrechten dagegen 1,5 mm. Die Eintrittstelle des ampullaren Nerven liegt auf der konvexen Seite der Bogengänge und ist durch eine quere Furche, Sulcus ampullaris, gekennzeichnet. Die quergestellte Crista hat halbmondförmige Gestalt und nimmt $^1/_3$ bis $^1/_2$ des Umfanges der Ampulle ein.

Im ganzen übrigen Bereiche der Bogengänge findet nach bisheriger Annahme keine Nervenendigung statt; s. unten. Doch münden auch die nichtampullaren Schenkel, besonders derjenige des horizontalen Bogenganges, mit einer leichten ampullaren nervenfreien Erweiterung in den Utriculus.

Auch im Utriculus und Sacculus ist das Neuroepithel auf einen bestimmten Teil der Wand beschränkt; sie besitzen je eine Nervenendstelle, welche Macula acustica genannt wird.

Die Macula acustica utriculi hat eine oval blattförmige Gestalt, ist 3 mm lang und 2,4 mm breit. Sie nimmt einen Teil des Bodens und der vorderen Wand des Utriculus ein und greift von hier auf die laterale Fläche über. Der Nerv tritt von oben und vorn zur Macula.

Die Macula acustica sacculi hat ovale Form (2,5 : 1,5 mm) mit vertikaler Achse.

Zu diesen fünf Nervenendstellen tritt noch eine sechste, die im Ductus cochlearis enthalten ist.

Der Ductus cochlearis, Schneckengang, ist nicht rund oder abgeplattet, wie die übrigen Weitungen des Labyrinthes, sondern von dreiseitigem Querschnitte. Er hat ferner zwei geschlossene Enden. Das eine, dem Sacculus benachbarte Ende hat den Namen Vorhofsblindsack, Coecum vestibulare, das andere Ende heisst Kuppelblindsack, Coecum cupulare, indem jenes an der vorderen Grenze des Vorhofes, dieses in der Kuppel der knöchernen Schnecke gelegen ist. Der zwischen beiden Enden befindliche Teil des Schneckenganges ist nicht gerade gestreckt, sondern in Spiralwindungen gelegt, die sich übereinander erheben, wie es sich bei der Betrachtung der knöchernen Schnecke noch deutlicher ergeben wird. Auch der Vorhofsblindsack ist kein gerades Gangstück, sondern er macht eine fast halbkreisförmige Krümmung von aussen nach innen. In der Nähe des Vorhofsblindsackes steht

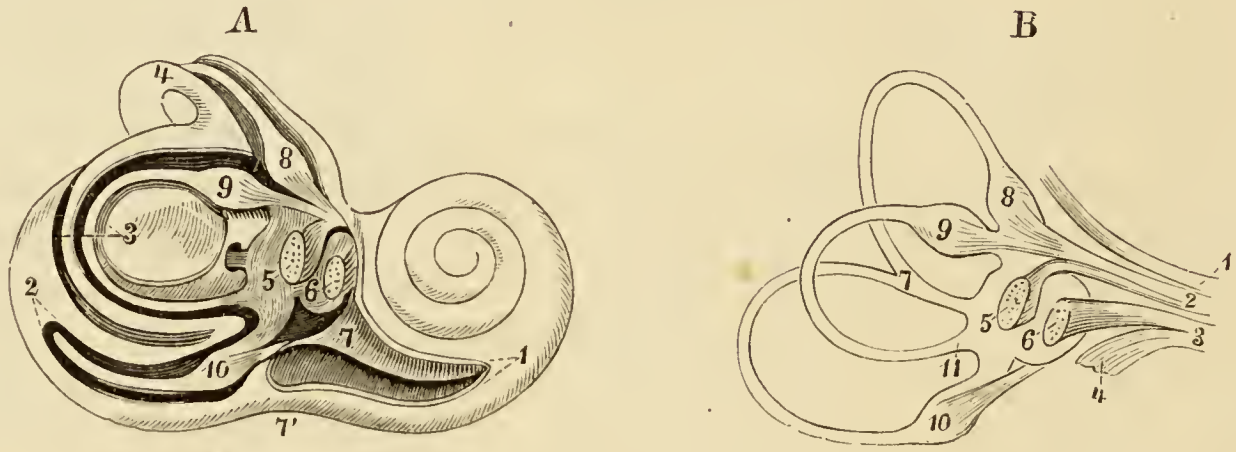

Fig. 720.

Fig. 720. Ansicht des inneren Teiles des Labyrinthes der rechten Seite mit den häutigen Bildungen. (Breschet.) $^3/_1$.

A Die knöchernen Wände des Labyrinthes sind zum Teile entfernt, um die häutigen Gebilde in ihrer Lage zu übersehen.

1 Anfang des Spiralganges der Schnecke; 2 hinterer Bogengang zum Teile eröffnet, mit seinem häutigen Inhalte; 3 äusserer Bogengang vollständig eröffnet; 4 oberer Bogengang; 5 eiförmiges Säckchen mit einem Häufchen Otolithen; 6 rundes Säckchen mit Otolithen; 7 Lamina spiralis und Scala vestibuli; 7′ Scala tympani; 8, 9, 10 Ampullae membranaceae.

B. Häutiges Labyrinth mit den Nerven.

1 N. facialis im inneren Gehörgange; 2 vordere Abteilung des Gehörnerven mit Ästen zu 5, 8 und 9; 3 hintere Abteilung des Gehörnerven mit Ästen zu 6 und 10; 4 N. cochleae; 5 Utriculus; 6 Sacculus; 7 Ductus communis; 8 Ampulla membranacea superior; 9 Ampulla membranacea lateralis; 10 Ampulla membranacea posterior; 11 hinteres Ende des Ductus semicircularis lateralis.

offener der Ductus cochlearis durch einen kurzen Gang, Ductus reuniens, mit dem Sacculus in Verbindung. Die Nervenendstelle ist ein schmaler erhabener Streifen, Stria acustica, und stellt das sogenannte Cortische Organ, Organon spirale (Cortii), dar. Dieses durchzieht den ganzen Schneckengang und ist darum ebenfalls spiralig aufgewunden. Trotz ihrer Schmalheit vermag die Stria acustica infolge ihrer ansehnlichen Länge als Endigungstätte für eine gewaltige Zahl von Nervenfasern zu dienen. Der Ductus cochlearis macht im Ganzen $2^1/_2$—$2^3/_4$ Windungen und hat eine Länge von 28—30 mm. Die Windungen beruhen auf gesteigertem Längenwachstume in beschränktem Raume. Dass keine flächenhafte, sondern eine lineare Anordnung der Nervenendstelle stattgefunden hat, führt unwillkürlich zu der Vorstellung, es handle sich um irgend eine regelmässige Abstufung der Elemente, auf deren Unterbringung es ankam.

Alle Abteilungen des häutigen Labyrinthes stehen dem Obigen gemäss in offener Verbindung miteinander; es führt ein offener Weg vom Kuppelblindsacke des Ductus cochlearis bis zu den äussersten Enden des Saccus endolymphaticus und der Ductus semicirculares. Die in dem eigentümlich gestalteten Gangwerke enthaltene Flüssigkeit führt den Namen Endo-

lymphe, zum Unterschiede von einer das häutige Labyrinth aussen umspülenden Flüssigkeit, der Perilymphe, welche den Lymphbahnen des Labyrinthes angehört.

Zu den genannten sechs Nervenendstellen tritt der N. acusticus mit seinen Zweigen (s. S. 489).

Alexander, G., Beitrag zur makroskop. Präparation des häutigen Gehörlabyrinthes. Arch. f. Anat. u. Phys., 1895.

b) Das knöcherne Labyrinth, Labyrinthus osseus.

Man verschafft sich auf leichte Weise eine genauere Kenntnis des knöchernen Labyrinthes am Schläfenbeine des Neugeborenen. Es gelingt hier bald, das umfangreichere knöcherne Gehäuse des häutigen Labyrinthes, die knöcherne Labyrinthkapsel, aus der umgebenden, lockerer gefügten Knochenmasse herauszuschälen. Dann kann man sich mit Vorteil an die Darstellung der Labyrinthkapsel des Erwachsenen begeben.

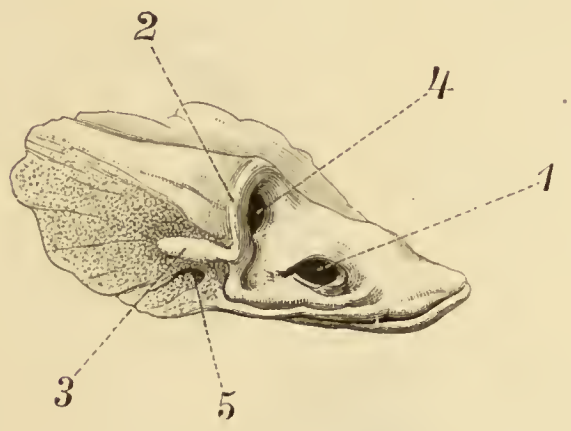

Fig. 721.

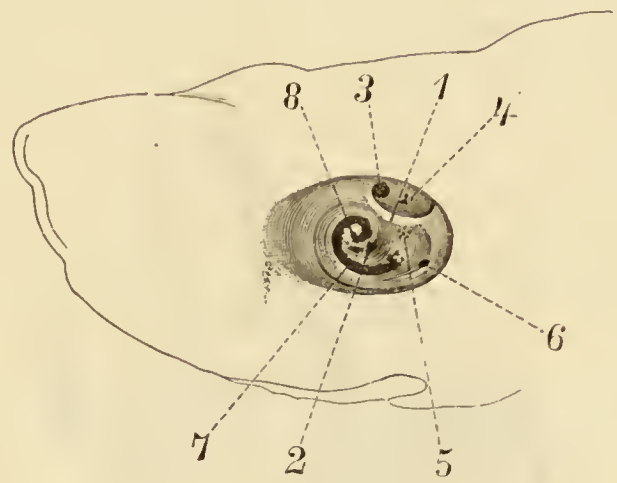

Fig. 722.

Fig. 721. Linkes Felsenbein des Neugeborenen.

1 Porus acusticus internus; 2 Eminentia arcuata; 3 Wulst, vom Crus simplex des hinteren vertikalen Bogenganges erzeugt; 4 Fossa subarcuata; 5 Apertura externa aquaeductus vestibuli.

Fig. 722. Fundus meatus acustici interni des rechten Felsenbeines von einem Kinde. $^2/_1$.

Die Umrisse der Spitze der Felsenbein-Pyramide sind nur angedeutet. 1 Crista transversa; 2 Leiste, die von ihr herabsteigt. In der oberhalb der Crista transversa befindlichen Abteilung unterscheidet man 3, Öffnung für den N. facialis; 4 Area vestibularis superior. In der unteren Abteilung: 5 Area vestibularis inferior; 6 Foramen singulare; 7 Tractus spiralis foraminosus; 8 Foramen centrale cochleae. 7 u. 8: Area cochleae.

Das knöcherne Labyrinth besteht aus einem mittleren Teile, dem Vorhofe, Vestibulum; aus einem vor diesem gelegenen Schneckenteile, Cochlea; und einem hinter jenem gelegenen Bogengangsteile, Pars semicircularis. Der Vorhof nimmt die beiden Säckchen des häutigen Labyrinthes auf, der Name der übrigen Teile zeigt bereits an, dass in der knöchernen Schnecke der häutige Ductus cochlearis, in der Pars semicircularis dagegen die drei häutigen Bogengänge untergebracht sind.

Mit dem knöchernen Labyrinthe steht das Zuleitungsrohr des Gehörnerven und der Gefässe des Labyrinthes, der Meatus auditorius internus, in inniger Verbindung. Es ist zweckmässig, diesen zuerst in das Auge zu fassen.

1. Der innere Gehörgang. Meatus auditorius internus.

Der innere Gehörgang erstreckt sich in fast querer Richtung lateralwärts durch die Pars petrosa des Schläfenbeines. Er endigt nach kurzem, etwa 1,7—1 cm langem Verlaufe in der Siebplatte, Lamina cribrosa, des inneren Gehörganges, welche demnach den Grund, Fundus, desselben bildet. Durch eine horizontale Leiste, Crista transversa, wird die dem inneren Gehörgange zugewendete Fläche dieser Platte in ein oberes, kleineres, und in ein unteres, grösseres, grubig vertieftes Feld zerlegt.

Das obere Feld trägt vorn-medial den Eingang, d. i. die obere Mündung des Canalis facialis. Lateral von ihr liegt eine Gruppe kleiner Öffnungen, durch welche die meisten Bündel der Pars vestibularis N. acustici ziehen. Das die Öffnungen tragende Feld heisst Area vestibularis superior.

Das geräumigere untere Feld zeigt im vorderen Bereiche die Area cochleae, welche von einer grossen Anzahl spiralig aufgereihter Öffnungen, dem Tractus spiralis foraminosus mit dem Foramen centrale cochleae eingenommen wird. Eine dem hinteren Ende des Tractus spiralis benachbarte kleine Löchergruppe stellt die Area vestibularis inferior dar. Etwa 3 mm hinter dem unteren Felde befindet sich eine einzelne grössere Öffnung von etwa $^1/_2$ mm Durchmesser, das Foramen singulare. Letzteres nimmt den Ramus ampullaris inferior des N. acusticus auf. Die Area vestibularis inferior dient dem Durchtritte des Ramus sacculares; der Tractus spiralis mit dem Foramen centrale cochleae lässt den Ramus cochlearis hindurchtreten. Bei der Betrachtung des Vorhofes und der Schnecke zeigen sich die gegenüberliegenden inneren Mündungen der erwähnten Löchergruppen.

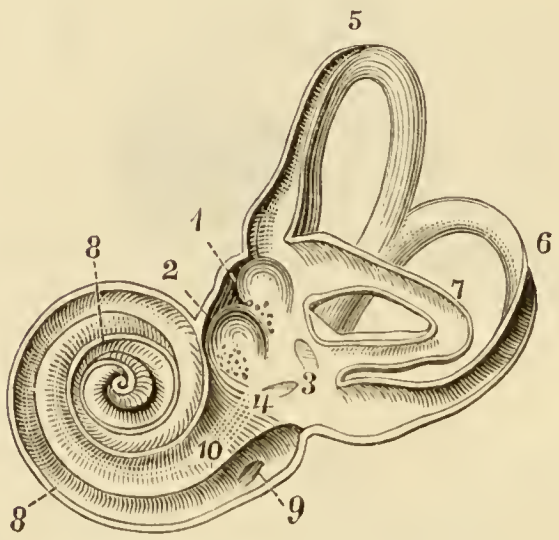

Fig. 723.

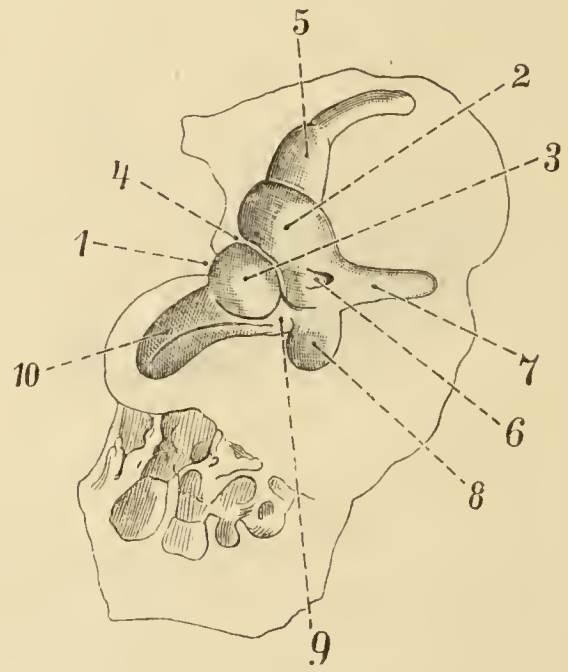

Fig. 724.

Fig. 723. Das Labyrinth der linken Seite eröffnet. $^5/_2$. (Sömmerring.)

Die knöcherne Wand ist aussen und oben entfernt.

1 Recessus ellipticus vestibuli; 2 Recessus sphaericus mit macula cribrosa media; zwischen 1 und 2 Crista vestibuli; 3 gemeinschaftliche Mündung der einfachen Schenkel des oberen und hinteren Bogenganges; 4 innere Öffnung der Vorhofswasserleitung; 5 oberer, 6 hinterer, 7 äusserer Bogengang; 8, 8 Canalis spiralis cochleae; 9 Apertura interna canaliculi cochleae; 10 Lamina spiralis ossea.

Fig. 724. Vertikalschnitt durch das linke knöcherne Labyrinth parallel der medialen Wand des Vestibulum. $^2/_1$.

Die Höhlung des Vestibulum und der angrenzenden Teile ist eröffnet; man sieht auf die dem Hohlraume zugekehrte Oberfläche der medialen Wand des Vestibulum. 1 Durchschnitt der Fenestra vestibuli; 2 Recessus ellipticus; 3 Recessus sphaericus, vom vorigen getrennt durch die Crista vestibuli, deren Pyramis bei 4 getroffen ist; 5 Ampulle des oberen Bogenganges; 6 Apertura interna aquaeductus vestibuli; 7 Canalis communis der einfachen Schenkel der beiden vertikalen Bogengänge; 8 Ampulle des hinteren Bogenganges; 9 Recessus cochlearis; 10 Hohlraum der knöchernen Schnecke.

2. Der Vorhof, Vestibulum.

Der Vorhof des knöchernen Labyrinthes steht vorn mit der Schnecke, hinten mit den Bogengängen in Verbindung. Seine mediale Wand gehört dem Grunde des inneren Gehörganges, seine laterale dagegen der medialen Wand der Paukenhöhle an.

An der lateralen Wand fallen zwei bei der Untersuchung der Paukenhöhle (S. 789) bereits von aussen betrachtete Öffnungen auf; eine obere von Bohnenform, und eine untere von rundlicher oder dreieckiger Begrenzung. Erstere, die Fenestra vestibuli, führt in den Vorhofsraum; letztere, die Fenestra cochleae, führt in den Schneckenraum.

Welche Verhältnisse zeigt ausser den Mündungen der beiden Fenster der Innenraum des Vorhofes? Teils durch Abtragung des zwischen beiden Fenstern gelegenen Promontorium, teils durch Herstellung von Ausgüssen des Labyrinthes mit erstarrenden Massen gelingt es, die Eigentümlichkeiten der Vorhofswände kennen zu lernen.

In Fig. 724 liegt ein knöchernes Labyrinth vor, welches in weitester Ausdehnung eröffnet worden ist. Was den Vorhof betrifft, so ist dessen laterale, der Paukenhöhle zu sehende Wand mit den beiden Fenstern abgetragen, die mediale Wand hingegen, welche dem Grunde des inneren Gehörganges angehört, in ganzer Ausdehnung dem Blicke freigelegt. In dem auf der Fig. mit den Ziffern 1, 2, 3, 4 bezeichneten Felde liegt die genannte Wand vor Augen. Man erkennt, der Vorhof bilde eine centrale Kammer des knöchernen Labyrinthes, welche vorn mit der Schnecke, hinten mit den halbkreisförmigen Kanälen in Verbindung steht. An der medialen Wand fallen zunächst zwei flache, durch eine senkrechte Leiste geschiedene Vertiefungen auf, der Recessus sphaericus und der Recessus ellipticus. Jener nimmt den Sacculus, dieser den Utriculus auf. Der Recessus sphaericus, die vordere der beiden Gruben, ist schärfer begrenzt und liegt etwas tiefer.

Die senkrechte Leiste, Crista vestibuli, erhebt sich mit ihrem oberen Ende etwas stärker zur Pyramis vestibuli. Ventral und etwas hinter der Leiste findet sich eine seichte Furche, Sinus sulciformis, welche zu einer feinen Öffnung führt, der inneren Mündung der Wasserleitung des Vorhofes, Apertura interna aquaeductus vestibuli.

Dicht unter und vor dem Recessus sphaericus liegt der Eingang in die Schnecke, Apertura vestibularis scalae vestibuli.

Die drei knöchernen Bogengänge münden mit fünf Öffnungen an der hinteren Wand des Vorhofes, wenn man nicht das Crus commune als Sinus vestibuli betrachten will; sie sind in Fig. 722 sämtlich zu erkennen.

Deutlich ist bereits bemerkbar, wie die Abteilungen des häutigen Labyrinthes sich zu dem knöchernen verhalten. Dem Recessus sphaericus liegt der Sacculus, dem Recessus ellipticus der Utriculus an, wie eine Vergleichung der Fig. 695 und 724 ergiebt.

Die Pyramis vestibuli zeigt eine siebförmige Durchbrechung, die Macula cribrosa superior; sie entspricht der Area cribrosa superior des Grundes des inneren Gehörganges. Der Recessus sphaericus zeigt ebenfalls einen Siebfleck, die Macula cribrosa media; sie liegt der Area cribrosa media des inneren Gehörganges gegenüber. In der Nähe der ampullaren Mündung des hinteren vertikalen Bogenganges liegt ein dritter Siebfleck, die Macula cribrosa inferior, welche dem Foramen singulare des inneren Gehörganges entspricht. Von den im Grunde des inneren Gehörganges vorhandenen Durchtrittstellen für Äste des Gehörnerven bleibt somit nur eine übrig, die im Vorhofe nicht vertreten ist, während alle übrigen eine Vorhofsmündung besitzen; jene andere Durchtrittstelle, der Tractus spiralis foraminosus mit dem Foramen centrale cochleae, besitzt ihre Labyrinthmündungen nicht im Vorhofe, sondern in der Schnecke.

3. Die knöchernen Bogengänge. Canales semicirculares ossei.

Die knöchernen Bogengänge sind drei Cförmig gekrümmte, senkrecht auf die Krümmungsebene abgeplattete cylindrische Knochenröhren, welche vom Vorhofe ausgehen und wieder in ihn münden. Sie sind von ungleicher Länge, doch von nahezu gleicher Weite, indem die beiden Durchmesser des elliptischen Querschnittes zwischen 0,8 bis 1,0 und 1,2 bis 1,7 mm schwanken. Sie sind hiernach bedeutend weiter als die eingelagerten häutigen Gänge. Jeder der drei Kanäle umfasst einen Bogen von nahezu zwei Drittteilen eines Kreises; jeder besitzt ferner an einem der beiden Enden eine stark erweiterte Mündung, Ampulla ossea. Während drei ampullare Mündungen vorhanden sind, zeigen sich, wie bei dem häutigen Labyrinthe, zwei einfache Mündungen, welchen schwache Erweiterungen zukommen.

Die drei Bogengänge sind in drei ungefähr senkrecht zu einander gestellten Ebenen aufgestellt. Man unterscheidet darum einen frontalen, sagittalen und horizontalen knöchernen Bogengang.

Der frontale, obere Bogengang überragt alle übrigen Teile des Labyrinthes und verursacht an der oberen Fläche der Pars petrosa eine Hervorragung, Eminentia arcuata. Sein

ampullares Ende, Ampulla ossea superior, mündet neben der Ampulle des horizontalen Bogenganges im oberen Teile des Vestibulum. Das Crus simplex des oberen Bogenganges verbindet sich mit dem Crus simplex des sagittalen zu dem gemeinsamen Schenkel, Crus commune, welcher im hinteren Teile des Vorhofes an dessen medialer Wand mündet. Am konvexen Rande gemessen beträgt die Länge des frontalen Ganges 18 bis 20 mm.

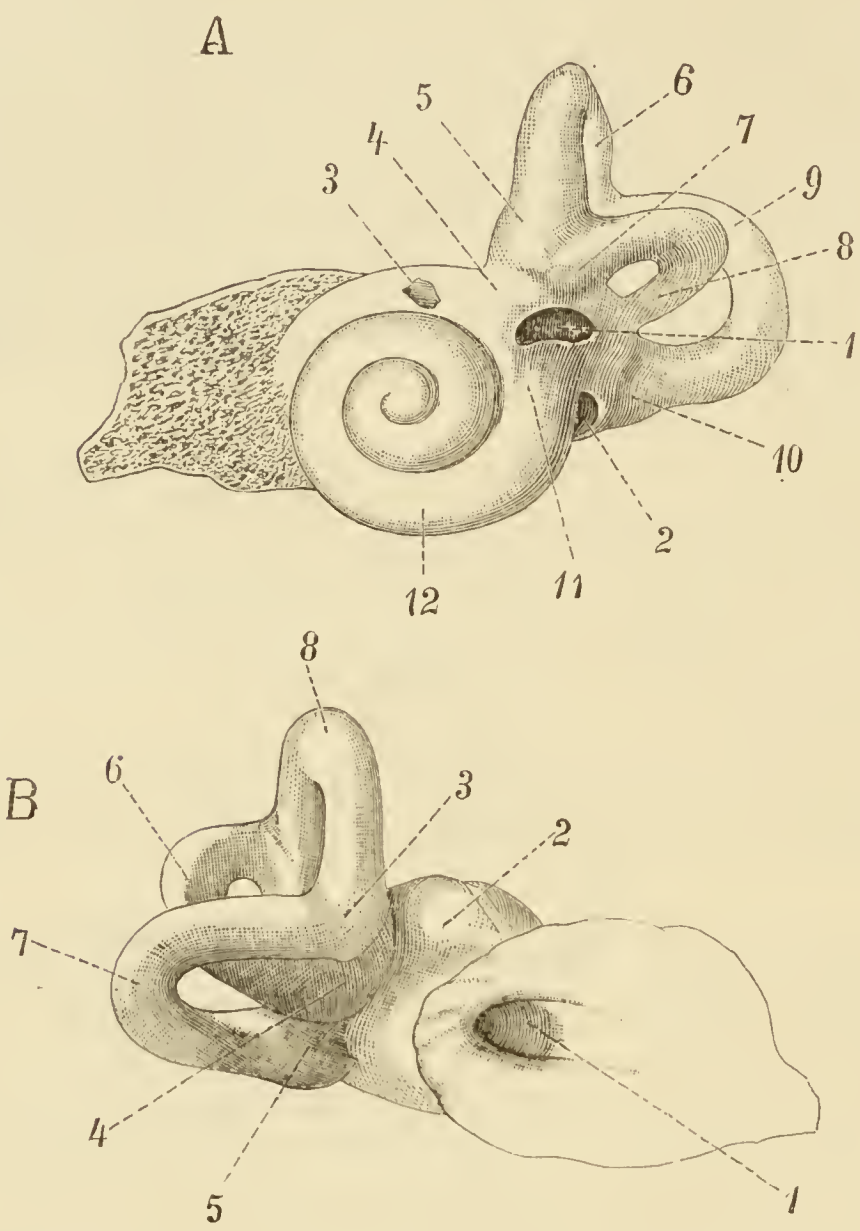

Fig. 725.

Linkes knöchernes Labyrinth eines Kindes. $^2/_1$.

A. Von der lateralen Seite gesehen.

1 Fenestra vestibuli; 2 Fenestra cochleae; 3 Öffnung des Canalis facialis zum Meatus acusticus internus; der übrige Teil des Kanales ist abgetragen; 4 Vestibulum; 5 ampullare Mündung des knöchernen oberen Bogenganges; 6—7 ampullare Mündung des äusseren Bogenganges; 8—9 hinterer Bogengang; 10 dessen ampullare Mündung; 11 Anfangsteil der knöchernen Schnecke, die dem Beschauer zugekehrte Wölbung des Promontorium bildend; 12 knöcherne Schnecke.

B. Knöchernes Labyrinth von der medialen Seite gesehen.

1 Meatus acusticus internus; 2 Vestibulum; 3 gemeinschaftliche Mündung der beiden vertikalen Bogengänge; 4 hintere Mündung des äusseren Bogenganges; 5 ampullare Mündung des hinteren Bogenganges; 7 hinterer Bogengang; 8 oberer Bogengang.

Der sagittale, hintere Bogengang misst 22 mm und ist der längste der Gänge. Sein ampullares Ende liegt an der unteren hinteren Wand des Vorhofes; sein einfacher Schenkel fliesst mit dem entsprechenden des frontalen Ganges zum Crus commune zusammen.

Der horizontale, laterale Bogengang ist 14 bis 15 mm lang und mündet mit zwei Öffnungen in den oberen und hinteren Teil des Vorhofes. Seine Ampulle, Ampulla ossea lateralis, liegt dicht neben der Ampulla superior, vorn aussen über dem ovalen Fenster. Der einfache Schenkel tritt zwischen dem Crus commune und der unteren Ampulle in den Vorhof.

4. Die knöcherne Schnecke. Cochlea.

Die Schnecke bildet den vorderen Teil des knöchernen Labyrinthes und grenzt mit ihrer Basis an den Grund des inneren Gehörganges, mit ihrer lateralwärts gerichteten Spitze an den Canalis tensoris tympani. Vorn grenzt sie an den Canalis caroticus und ist nur durch eine dünne Knochenwand von ihm getrennt. Ihre basale Breite beträgt 8 bis 9 mm; die Entfernung der Basis von der Spitze 4 bis 5 mm. Die Achse, um welche die Windungen der Schnecke verlaufen, liegt in der Fortsetzung des Meatus internus und hat, wie der letztere, nahezu horizontale Lage.

Der die Schnecke durchziehende Kanal, Canalis spiralis cochleae, nimmt seinen Ausgang aus der vorderen, unteren, lateralen Ecke des Vorhofes (Fig. 724). Diesem Anfangsteile der Schnecke entspricht jene Wölbung der medialen Wand der Paukenhöhle, die als Promontorium bereits bekannt ist. Man nennt diesen 4 bis 5 mm langen Anfangsteil der Schnecke auch Pars vestibularis der Schnecke.

Die Zahl der Windungen beträgt $2^1/_2$—$2^3/_4$. Die Windungen sind nicht in einer Ebene aufgerollt, sondern jede folgende erhebt sich über die vorhergehende und ist zugleich enger. Die letzte halbe Windung unterscheidet sich von den übrigen teils durch ihre starke Abplattung, teils dadurch, dass sie sich neben das Ende der zweiten Windung legt (Reichert).

Die Kuppel der Schnecke wird daher zusammen durch das blinde Endstück und den letzten Teil der zweiten Windung dargestellt. Die Länge des ganzen Schneckenkanales beträgt 28 bis 30 mm. Die Form der Lichtung des Schneckenkanales ist bald von elliptischem Querschnitte, mit einem langen Durchmesser von 2 mm, bald halbkreisförmig oder dreiseitig mit abgerundeten Ecken; hierbei ist von der in den Kanal von der Achse aus vorspringenden Lamina spiralis ossea abgesehen. Das blinde Ende des Kanales ist abgerundet.

Die körperliche Achse der Schnecke, welche von dem Schneckenkanale umfasst wird, besteht aus schwammiger Knochensubstanz und heisst Spindel, Modiolus. Die Spindel bildet hiernach die innere Wand des spiralen Kanales. Die äussere Wand desselben ist durch die kompakte Schneckenkapsel gegeben. Die obere und untere Wand des spiralen Kanales wird

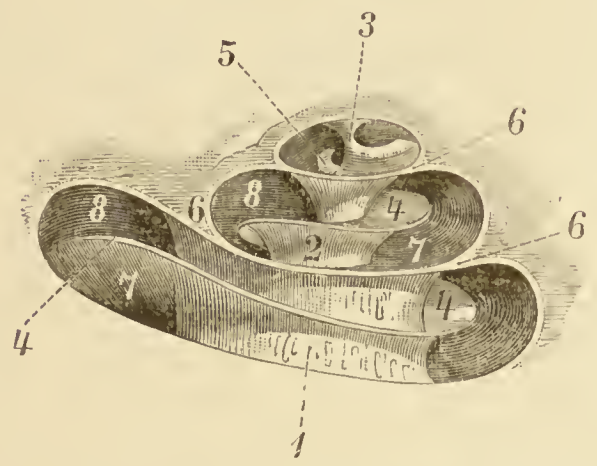

Fig. 726.

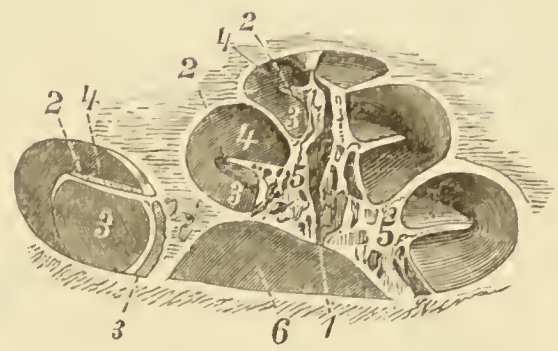

Fig. 727.

Fig. 726. Schematische Ansicht des geöffneten Schneckenkanales. $^5/_1$.

1, 2, 3 Modiolus; 1 Basis modioli; 2 Modiolus; 3 Lamina modioli; 4, 4, 4 Lamina spiralis ossea; 5 Hamulus laminae spiralis; 6, 6, 6 Zwischenwände; zwischen 3 und 5 das Schneckenloch (Helicotrema) sichtbar; 7 Scala tympani; 8 Scala vestibuli.

Fig. 727. Durchschnitt durch die Mitte der Schnecke. $^5/_1$.

1 Canalis centralis modioli; 2, 2, 2 Lamina spiralis ossea; 3, 3, 3 Scala tympani; 4, 4, 4 Scala vestibuli; 5 poröse Knochensubstanz der Spindel; 6 zur Area cochlea gehörige Fovea cochleae.

zwischen den einzelnen Windungen durch die sogenannten Zwischenwände dargestellt. Zwischen der ersten und zweiten Windung ist diese Zwischenwand beträchtlich, verdünnt sich aber im weiteren Aufsteigen.

Der Modiolus ist an seiner dem Grunde des inneren Gehörganges angehörigen Fläche, der Basis modioli, ausgehöhlt. Diese Aushöhlung heisst Fovea cochleae. Die Basis modioli enthält den Tractus spiralis foraminosus mit dem Foramen centrale cochleae. Letzteres führt in einen axialen Kanal, den Canalis centralis cochleae, welcher den der Kuppel benachbarten Teilen des Schneckenkanales die zugehörigen Nerven zuführt, während die erste Windung und ein Teil der zweiten von dem Tractus spiralis foraminosus aus versorgt wird. Über den Canalis spiralis modioli und die zu ihm führenden Gänge siehe unten.

Zwischen dem Ende der zweiten und der letzten halben Windung liegt zwar eine scheinbare Fortsetzung des Modiolus bis zur Kuppel. Diese aber besteht aus einem kompakten Knochenblättchen ohne Canalis centralis; es ist die Zwischenwand zwischen den genannten Windungsabschnitten und führt den Namen Spindelblatt, Lamina modioli. Diese Zwischenwand muss aufgerichtet erscheinen und achsenähnlich werden, weil die dritte halbe Windung sich nicht über, sondern neben die zweite legt. Öfter vorkommende Kanalisation der Lamina modioli dient nicht zur Einlagerung der letzten Nervenbündel, sondern einer Vene.

Lamina spiralis ossea.

Ein Blick auf die Aussenfläche des Modiolus (Fig. 726) lässt erkennen, dass von ihm zwei spiralig ihn umziehende Knochenblätter ausgehen. Das eine derselben ist die Zwischenwand, das andere die Lamina spiralis ossea. Jene trennt die einzelnen Windungen voneinander. Die Lamina spiralis ossea aber erreicht nicht die Aussenwand des Schneckenkanales,

sondern erstreckt sich nur bis etwa zur Mitte des Kanales. Sie liegt fast in der Mitte des Abstandes der oberen und unteren Wand einer Windung und teilt den Raum unvollständig in zwei übereinander hinziehende Gänge. Diese Gänge führen den Namen Treppen der Schnecke, Scalae cochleae. Durch Anfügung einer häutigen Fortsetzung der Lamina spiralis ossea, Lamina spiralis membranacea, wird die Trennung beider Treppen, mit Ausnahme einer einzigen Stelle, zur vollständigen. Die eine Treppe, die obere, heisst Scala vestibuli, Vorhofstreppe; sie führt mit weiter Mündung in den Vorhof oder geht von ihm aus; die untere Treppe öffnet sich mit weiter Mündung durch die Fenestra cochleae in die Paukenhöhle; sie heisst darum Scala tympani, Paukentreppe. Doch ist an der unversehrten Schnecke die Fenestra cochleae durch die Membrana tympani secundaria, wie schon erwähnt, geschlossen. Von beiden Treppen ist die obere, Scala vestibuli, besonders ausgezeichnet. Denn sie nimmt in ihrem lateralen Teile das wichtigste Stück des ganzen Schneckenapparates auf, den bereits bekannten Ductus cochlearis (Fig. 695), welcher als sogenannte Scala media sich zwischen beide andere Skalen einlegt. Dies zeigt Fig. 728, welche einen Querschnitt durch den Schneckenkanal darstellt.

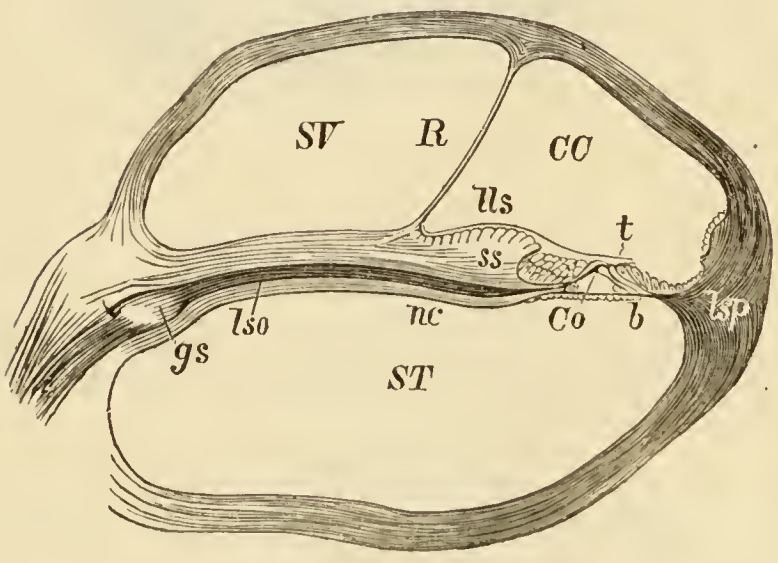

Fig. 728.

Durchschnitt durch eine Schneckenwindung.

ST Scala tympani; *SV* Scala vestibuli; *CC* Scala media s. Ductus cochlearis; *R* Membrana Reissneri; *lso* Lamina spiralis ossea; *lls* Limbus laminae spiralis; *lsp* Ligamentum spirale; von *lls* bis *lsp* Lamina spiralis membranacea; *ss* Sulcus spiralis; *gs* Ganglion spirale; *nc* Nervenbündel; *b* Membrana basilaris; *C* Organon Cortii; *t* Membrana tectoria. Bezüglich der Verhältnisse von *ss* und *t* vergl. Fig. 740.

Die Lamina spiralis ossea geht, wie Fig. 723 u. 724 vor Augen stellen, von der medialen Wand des Vorhofes aus, nahe der ampullaren Mündung des unteren Bogenganges, sowie der Fenestra cochleae. Dem Anfangsteile der Lamina spiralis ossea liegt ein Knochenplättchen gegenüber, welches den Spalt zwischen dem freien Rande der Lamina spiralis und der Aussenwand verengt. Dieses Knochenplättchen führt den Namen Lamina spiralis secundaria. Es wird in dem Masse niedriger, als es sich vom Vorhofe entfernt. In der Längsmitte der ersten Windung ist es bereits verschwunden. Der Ausgangspunkt beider Laminae ist eine Stelle des Vorhofes, welche den Namen Recessus cochlearis (Fig. 724) führt. Dieser Recessus cochlearis ist ein Grübchen, welches vom absteigenden Teile der Crista vestibuli und dem unteren Rande des Recessus sphaericus begrenzt wird; er dient zur Aufnahme des Vorhofsblindsackes des häutigen Ductus cochlearis. Der schmale Spalt zwischen den freien Rändern der Lamina spiralis ossea primaria und secundaria wird durch die Lamina spiralis membranacea in derselben Weise geschlossen, wie im übrigen Raume der Schnecke.

Verfolgt man die Lamina spiralis ossea in ihrem spiralen Zuge durch den ganzen Schneckenkanal, so ist sie im Bereiche der letzten halben Windung besonders gestaltet. Am Anfange der letzten halben Windung hebt sich die Lamina spiralis ossea nämlich vom Modiolus ab, von dem sie bisher ausging, und ragt als ein sichelförmiges Plättchen frei in den Hohlraum der Schnecke hinein. Dieser freie Teil der Lamina spiralis ossea heisst Hamulus. Der konvexe Rand des Hamulus sieht nach aussen, der konkave dagegen zur Lamina modioli, d. i. zur Fortsetzung der Schneckenachse. Die vom Hamulus auf diese Weise umgriffene Pforte, das Schneckenloch, Helicotrema, wird auch durch die vom konvexen Rande ausgehende Lamina spiralis membranacea und den mit ihr verbundenen Ductus cochlearis nicht ausgefüllt. Obere und untere Schneckentreppe stehen vielmehr durch diese Pforte in beständig freier Verbindung, während beide ausserdem völlig voneinander abgeschlossen sind.

Die Lamina spiralis ossea ist keine kompakte Knochentafel, sondern wird durch eine der Scala tympani benachbarte spirale Spalte, Fissura spiralis, in zwei Blätter geschieden,

deren vestibulares eine ansehnliche Dicke besitzt, während das tympanale einen dünnen Knochenbelag bildet. Die Fissura spiralis begleitet die Lamina spiralis in ihrer ganzen Länge und dient zur Überführung der spiraligen Ausbreitung des N. cochleae in sein Endgebiet, zum Ductus cochlearis. Gegen die Schneckenachse hin ist die Fissur zu einer im Querschnitte ovalen Höhle erweitert; in dem ihr entsprechenden Kanale, Canalis spiralis modioli, findet das Ganglion spirale des Schneckennerven seine Lage. Zum Canalis spiralis führen natürlicherweise wiederum Kanäle, welche von der Fossula cochleae und dem Canalis centralis cochleae ausgehen.

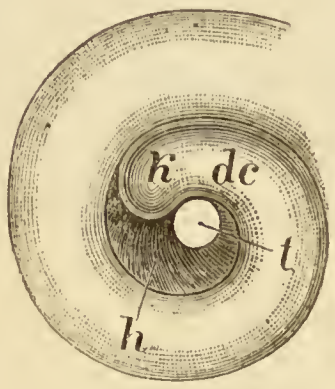

Fig. 729.

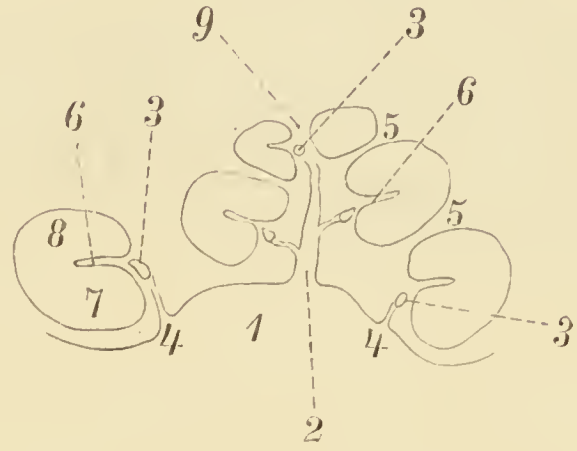

Fig. 730.

Fig. 729. Oberes Ende des Ductus cochlearis.

dc Ductus cochlearis; *k* Kuppelblindsack; *h* Hamulus; *t* Helicotrema, als offene Verbindung zwischen der Scala vestibuli (welche dem Beschauer zugewendet und deren obere Wand entfernt ist); und der Scala tympani.

Fig. 730. Schnitt durch die Achse der Schnecke. Halbschematisch. $^4/_1$.

1 Fovea cochleae; 2 Foramen centrale cochleae, in den Canalis centralis führend. Von letzterem gehen Kanälchen nach aussen zu 3, 3 Canalis spiralis modioli; 4, 4 Öffnungen des Tractus foraminosus, welche direkt zum Spiralkanal führen. 2 und 3 sind in den Modiolus eingebettet, von welchem 5, 5 die Zwischenwände und 6, 6 die Lamina spiralis ossea ausgehen. Letztere teilt den Hohlraum der knöchernen Schnecke unvollständig in eine Scala tympani (7) und Scala vestibuli (8); 9 Lamina modioli.

Am Anfangsteile der Scala tympani, im Boden derselben, liegt die innere Mündung des Canaliculus cochleae, welche trichterförmig beginnt und an der äusseren hinteren Fläche der Pyramide des Schläfenbeines in einer kegelförmigen Grube endigt, der Apertura externa canaliculi cochleae, wie aus der Knochenlehre (S. 214) bekannt ist. In geringer Entfernung von der inneren Mündung des Canaliculus cochleae liegt eine querverlau-

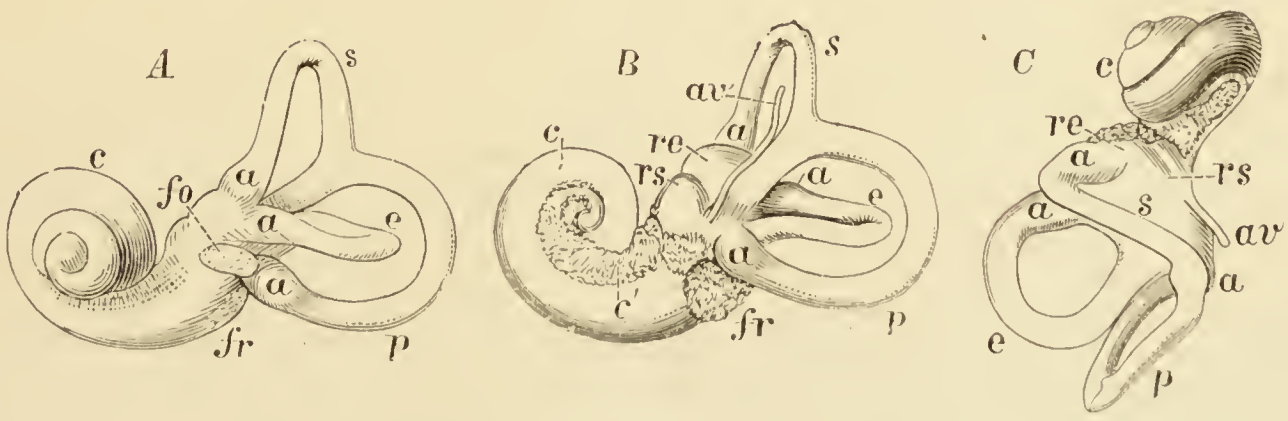

Fig. 731.

Abgüsse des knöchernen Labyrinthes. (Nach einem Präparate von Claudius, von Henle.) $^2/_1$.

A. Linkes Labyrinth von aussen. B. Rechtes Labyrinth von innen. C. Linkes Labyrinth von oben.

a, *a*, *a* Ampullenenden der drei Bogengänge; *s* oberer Bogengang; *p* hinterer Bogengang; *e* äusserer Bogengang; *c* Schnecke; *c'* Tractus spiralis foraminosus; *fo* Fenestra vestibuli; *fr* Fenestra cochleae; *re* Recessus ellipticus; *rs* Recessus sphaericus; *av* Aquaeductus vestibuli.

fende kleine Knochenleiste, Crista fenestrae cochleae, welche zur Befestigung der Membrana tympani secundaria in Beziehung steht. Am macerierten Präparate bildet die Crista gleichsam eine Schwelle zwischen Fenestra cochleae und Scala tympani.

Ausgüsse des Gehirnlabyrinthes. (Fig. 731.)

Ihre Untersuchung bildet eine Ergänzung der Betrachtung der Hohlräume des Labyrinthes. Sie zeigen das gesamte Höhlensystem als körperliches Gebilde, an welchem die natürlichen Vertiefungen als Erhöhungen, natürliche Vorsprünge als Eindrücke erscheinen, die Formen und gegenseitigen Beziehungen der Hohlräume aber sehr deutlich zur Anschauung gelangen.

Zusammenfassung.

Am Schlusse dieses der makroskopischen Untersuchung des Labyrinthes dienenden Abschnittes ist die Aufmerksamkeit auf Fig. 732 zu richten, deren Einzelheiten klar sein müssen, bevor man sich mit Vorteil dem feineren Baue des Labyrinthes zuwendet. Das in Fig. 695 gegebene Schema erfährt durch Fig. 732, welche die wirklichen Verhältnisse wiedergiebt, eine wesentliche Ergänzung.

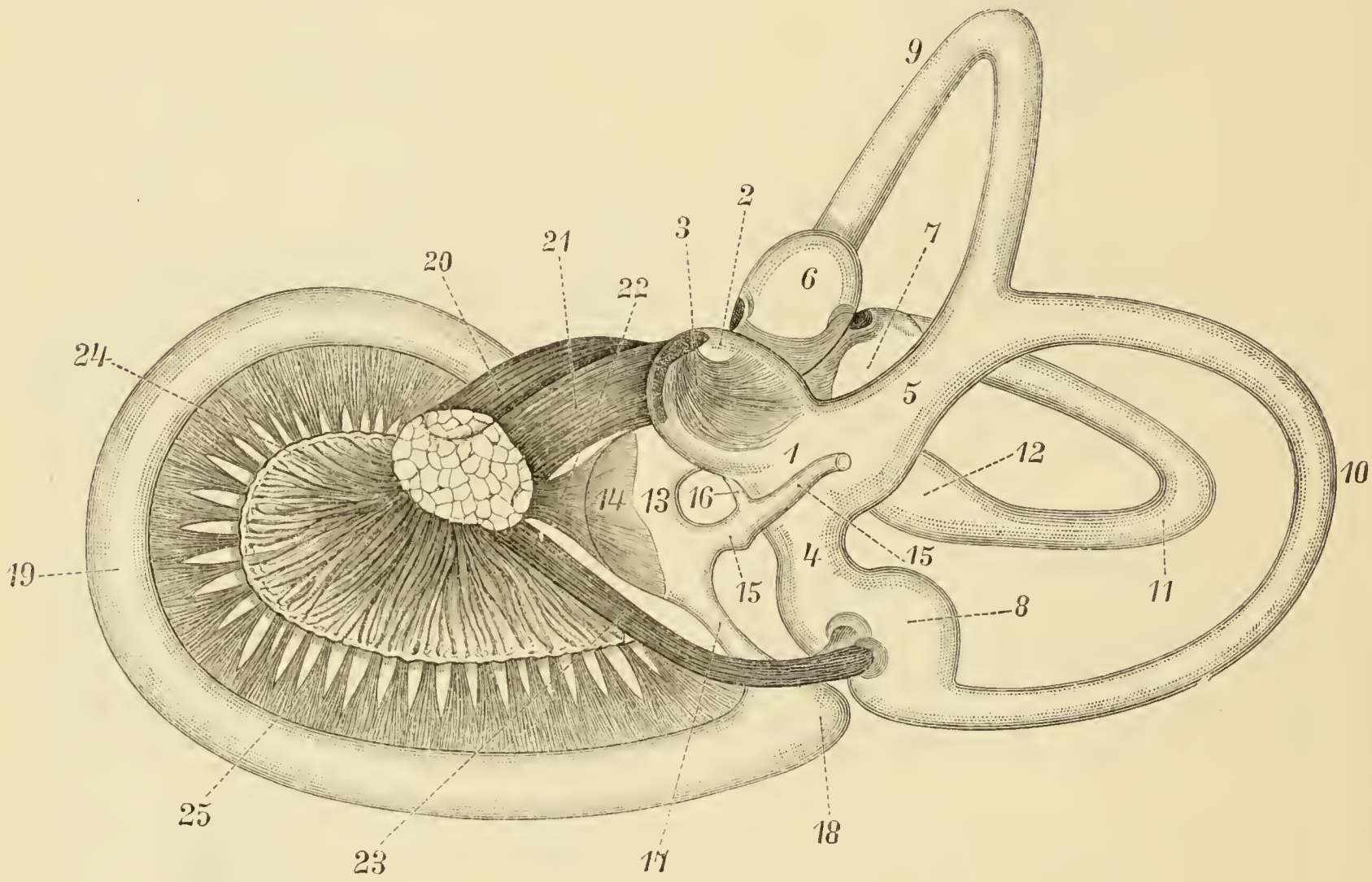

Fig. 732.

Das membranöse Labyrinth des rechten Ohres eines fünfmonatigen menschlichen Embryo von der medialen Seite gesehen. (Mit einigen geringen Modifikationen nach Retzius.) $^{10}/_{1}$.

1—5 Utriculus; 2 Recessus utriculi; 3 Macula acustica recessus utriculi; 4 Sinus posterior; 5 Sinus superior; 6 Ampulla superior; 7 Ampulla externa; 8 Ampulla posterior; 9 oberer, 10 hinterer, 11 äusserer Bogengang; 12 erweiterte Einmündung der Crus simplex des äusseren Bogenganges in den Utriculus; 13 Sacculus; 14 Macula acustica sacculi; 15 Ductus endolymphaticus; 16 Ductus utriculo-sacccularis; 17 Ductus reuniens; 18 Kuppelblindsack des Ductus cochlearis; 19 Ductus cochlearis; 20 N. facialis; 21—24 N. acusticus; 21 Ramus superior (anterior); 22 Ramus sacculi; 23 Ramus ampullae posterioris; 24 Ramus cochleae; 25 dessen Ausbreitung innerhalb der Lamina spiralis ossea.

Der Utriculus besitzt, wie Retzius hervorgehoben hat, an seiner vorderen Wand leichte Einkerbungen und wird durch sie unvollständig in drei hintereinanderliegende Abschnitte geteilt. Der obere Abschnitt, welcher dem Sacculus zunächst liegt, heisst alsdann Recessus utriculi, der mittlere und untere aber Utriculus proprius. Bloss der obere enthält die Macula acustica, deren wirkliche Lage aus der Figur erhellt. Der untere Abschnitt, welcher die Verbindung mit dem ampullaren (neuralen) Ende des unteren Bogenganges vermittelt, wird für sich besonders Sinus inferior genannt. Als Sinus superior gilt, wie schon erwähnt, das Crus commune. Auch der einfache (aneurale) Schenkel des

horizontalen Bogenganges zeigt an seiner Mündungsstelle eine Erweiterung. Besondere Beachtung verdient noch die Ausbreitung des N. acusticus, welche am besten vom quergedurchschnittenen Stamme aus verfolgt wird. Das Übrige ergiebt sich aus der Figurenerklärung.

c. Feinerer Bau des Labyrinthes.

1. Vorhof und Bogengänge.

Die Wand der beiden Säckchen und der drei häutigen Bogengänge ist im Ganzen dünn und besitzt nur im Gebiete der Maculae und Cristae acusticae eine bedeutendere Stärke. An den Maculae beträgt dieselbe 0,15 bis 0,2 mm. Die Wand besteht überall, gleich der äusseren Haut, aus einem epithelialen und einem bindegewebigen Teile. Der letztere ist gegen das Epithel durch eine glashelle Schicht, Basalmembran, abgegrenzt. Auf diese folgt eine an den

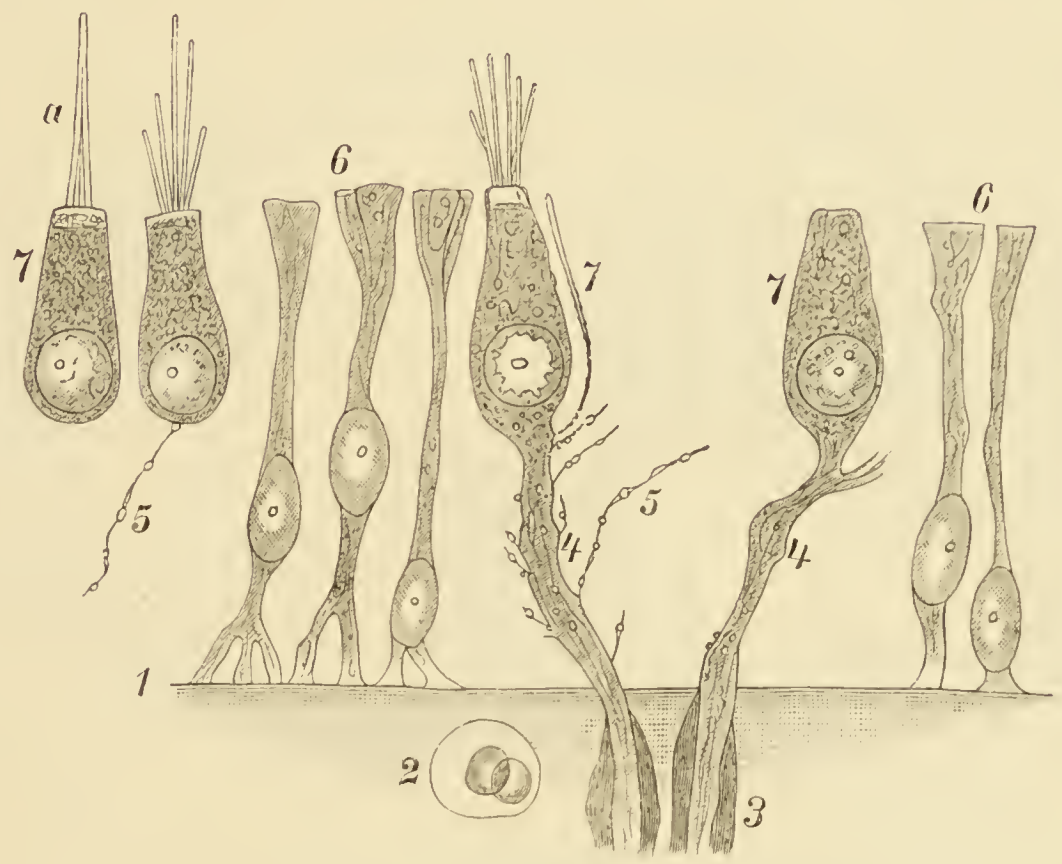

Fig. 733.

Epithelzellen der Macula acustica recessus utriculi eines neugeborenen Kindes. (G. Retzius.) Starke Vergrösserung.

1 Grenze des Bindegewebes gegen das Neuroepithel; 2 Blutgefäss im Bindegewebe; 3 zwei markhaltige Nervenfasern, welche in das Epithel eintreten und dort als fibrilläre, sich teilende Achsencylinder (4, 4) zu den Haarzellen verlaufen; 5, 5 Nervenfibrillen mit varikösen Anschwellungen; 6, 6 Fadenzellen; 7, 7, 7 Haarzellen mit Kutikularsaum und zusammengesetzten „Hörhaaren"; bei *a* sind die Fäden des Hörhaares noch verklebt, in den übrigen Fällen isoliert; an der rechterseits gelegenen Haarzelle ist das Haar durch die Präparation verloren gegangen.

verschiedenen Orten verschieden mächtige Schicht zellenhaltigen faserigen Bindegewebes, welches auch spärliche elastische Elemente enthält, die Gefässe und Nerven der Säckchen und Bogengänge einschliesst, sowie die Verbindung mit der Umgebung bewerkstelligt. An den Maculae und Cristae acusticae ist die innere, an die Basalmembran grenzende Bindegewebslage sehr reich an Kernen; die äussere Lage lockert sich allmählich auf und zeigt eine netzförmige Anordnung der Bündel. An den häutigen Bogengängen ist die Basalmembran von unerwarteter Stärke; sie bildet hier den Hauptteil der Wand.

Das Epithel ist durchgehend einschichtig und im Ganzen niedrig. Nur an gewissen Stellen erhöht es sich, so besonders an den Maculae und Cristae acusticae; hier wird es zum Neuro-Epithel. Die Enden der Cristae acusticae sind mit cylindrischem Epithel umsäumt; dadurch entstehen halbmondförmige Säume um

das Neuroepithel, die sogenannten Plana semilunaria (Fig. 732). Auch in einem den Cristae gegenüberliegenden Streifen erhebt sich das Epithel zur Cylinderform. Dasselbe ist der Fall längs eines Streifens, welcher an der konvexen Wand der Bogengänge hinzieht, in der sogenannten Raphe-Linie, welche dichtgedrängtes, schmales, wenn auch niedriges Epithel hat.

Das Neuroepithel der Maculae und Cristae besteht aus zwei Zellformen, Haarzellen und Stützzellen.

Die Stütz- oder Fadenzellen sind schmale, von der Basalmembran bis zur Epitheloberfläche emporreichende Zellen, deren oberes und unteres Ende mehr oder weniger verbreitert ist. Der Kern liegt nahe dem unteren Ende oder etwas höher. Das Protoplasma am oberen Ende enthält oft gelbe Pigmentkörperchen. Zuweilen sind die unteren Enden wurzelförmig verzweigt an der Wand befestigt; zuweilen sendet der Zellkörper auch seitliche Zweige ab. In den Maculae sind die Fadenzellen breiter und niedriger, in den Cristae länger und schmaler.

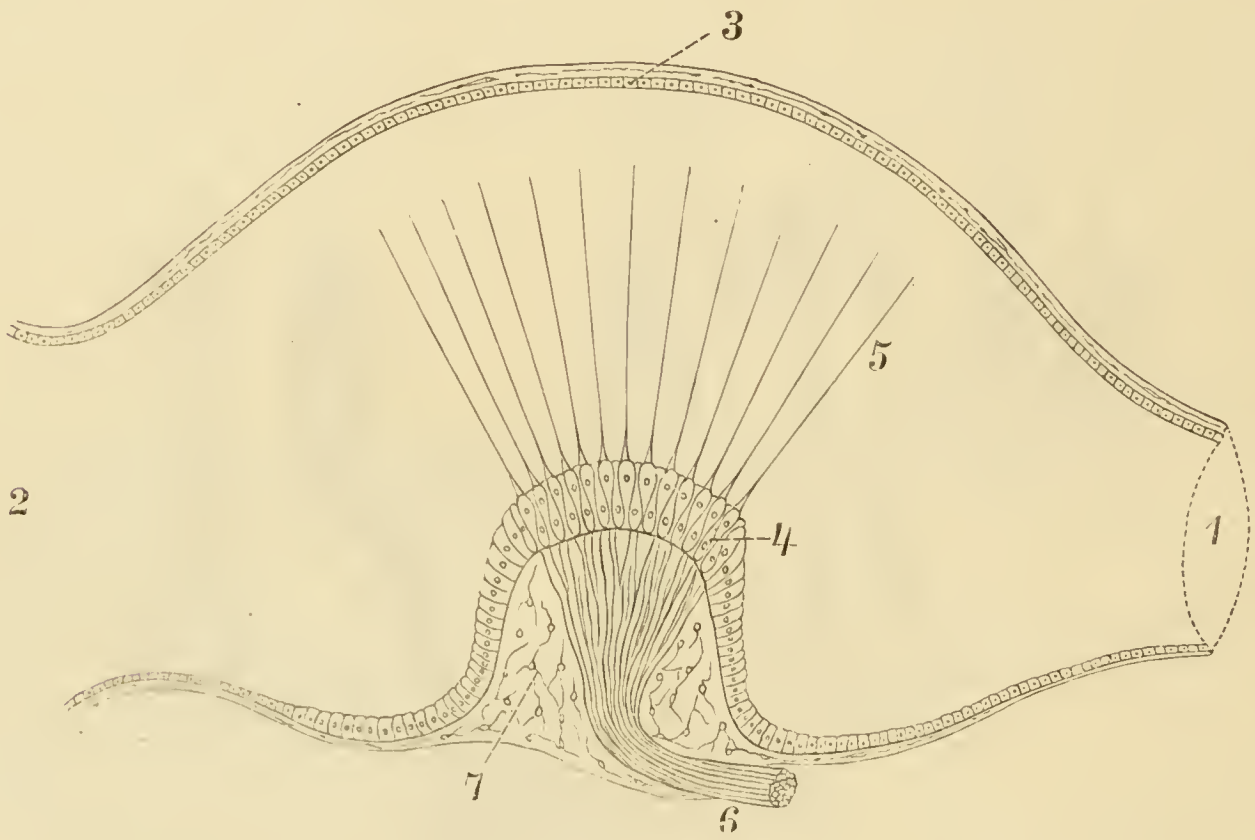

Fig. 734.

Längsdurchschnitt durch eine Ampulle von Gobius (ohne Gewähr für die Form des Crista-Epithels). (V. Hensen.)

1 Bogengang-Mündung der Ampulle; 2 Utriculus-Mündung derselben; 3 Epithel des Ampullendaches; 4 Nervenepithel der Crista acustica; 5 die langen „Hörhaare" desselben; 6 Nerv; 7 Bindegewebe der Crista.

Die Haarzellen liegen zwischen den Fadenzellen und werden durch sie voneinander getrennt. Ihre rundlichen oder oval begrenzten freien Endflächen erreichen die Oberfläche des Epithels; ihre flaschenförmig verbreiterten unteren, den grossen kugeligen Kern tragenden Enden reichen dagegen nie weiter herab, als bis zur halben Epithellänge (Retzius). Von der freien scheibenförmigen Endfläche der Zellen ragt je ein an der Basis breiteres, nach oben sich zuspitzendes kutikulares Haar empor, welches an den Cristae länger ist als an den Maculae (28 : 20 bis 25 μ). Jedes dieser Hörhaare, wie man sie nennt, besteht aber aus einem dichten Bündel feiner unverzweigter Fäden. Infolge der Präparation brechen die Hörhaare leicht ab, die einzelnen Fäden treten auseinander und das Hörhaar erscheint nun büschelförmig. Die Haarzellen lösen sich mit ihren unteren Enden leicht ab. Dieses untere Ende zeigt sich alsdann oft uneben und mit kleinen zerrissenen Anhängen versehen. Die Substanz der Haarzellen ist im frischen Zustande hell, nach Erhärtung erscheint sie feinkörnig. In der Nähe der Oberfläche des Zellkörpers liegen oft grössere Körnchen. Fadenförmige Ge-

bilde im Inneren der Zelle, die man für eindringende Nervenfibrillen halten könnte, kommen nicht vor.

Wie verhalten sich die Nervenfasern zu dem Neuroepithel? Beim Durchtritte durch die Basalschicht der häutigen Wand geben die Nervenfasern ihre Markscheiden ab und treten als nackte Achsencylinder in das Neuroepithel ein, dringen zwischen den Fadenzellen in die Höhe und laufen entweder unmittelbar zu den gewölbten Enden der Haarzellen, oder sie biegen zur Seite und laufen eine Strecke weit an der Seitenwand der Zellen in die Höhe. Sie endigen aber gleichwohl zuletzt an den Haarzellen, nicht endo-, sondern pericellulär, was dem morphologischen Wesen nach einer intercellulären Endigung gleichkommt. Nicht selten zwar liegt der Anschein vor (s. Fig. 733), als seien die Nervenfasern zum grössten Teile nichts anderes als centrale Fortsätze der Haarzellen, wie es von den Olfactoriusfasern und den Riechzellen bekannt ist. Allein es ist zu beachten, dass die Fasern des N. acusticus von den Nervenzellen der Ganglien des N. acusticus zu dem Neuroepithel hinwachsen und an den Haarzellen sich verästeln, nicht umgekehrt.

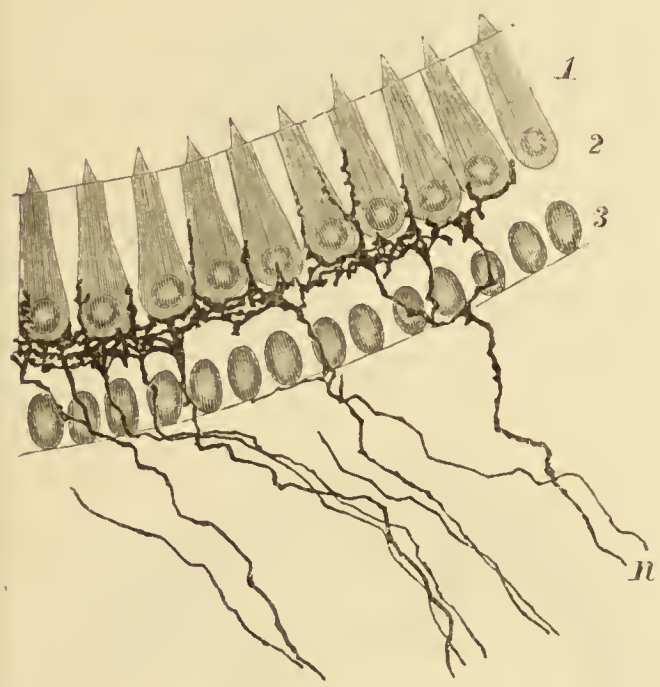

Fig. 735.

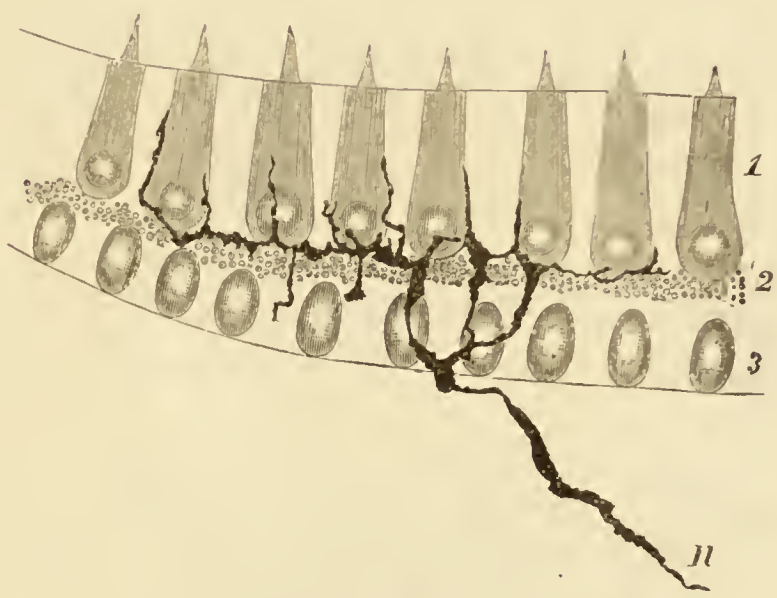

Fig. 736.

Fig. 735. Übersichtsbild der Nervenendigungen in der Macula acustica sacculi der jungen weissen Maus.

Golgische Methode. (v. Lenhossék.)

Fig. 736. Isoliert imprägniertes Endbäumchen aus derselben Stelle.

Das Stratum plexiforme erscheint hier gleich einem Körnchenhaufen. (v. Lenhossék.)

In beiden Figuren bedeutet 1 die Schicht der Haarzellen, 2 das Stratum plexiforme, 3 die Stützzellenzone, *n* die Nervenfaser.

Die neuesten, mit der Golgischen Methode an dem Labyrinthe junger weisser Mäuse angestellten Beobachtungen bestätigen die Befunde von Retzius in allen wesentlichen Stücken und ergänzen sie in gewissen Punkten. Die Achsencylinder der an die Säckchen und Ampullen herantretenden Nervenfasern teilen sich an der Grenze zwischen Sinnesepithel und Bindegewebe oder schon zuvor gabelförmig und setzen ihren Weg im Epithel zunächst ungeteilt fort. An der Basis der Haarzellen aber teilen sie sich in 3—4 horizontal laufende Äste, welche an der Basis von 3—6 oder mehr Haarzellen vorbeilaufen, an der letzten Haarzelle seitlich sich aufbiegen, mit deren Seitenfläche in Berührung treten und mit freien Spitzen endigen. Während ihres horizontalen Verlaufes geben die Äste mehrere aufsteigende und spärliche absteigende Zweige ab. Erstere gelangen zu den Seitenflächen der Haarzellen, letztere selbst zu den Stützzellen. Sie endigen mit freien Endspitzen, ohne die freie Oberfläche zu erreichen. Eine Haarzelle

pflegt zwei bis drei aufsteigende Fädchen zu haben. Eine Verwickelung der Anordnung tritt dadurch ein, dass alle horizontalen Äste sich zu einem schmalen, aber dichten gitterartigen Geflechte, Stratum plexiforme, verfilzen, in welchem die Geäste verschiedener Fasern innig ineinander greifen. So lassen sich mit Lenhossék im Sinnesepithel drei Zonen unterscheiden:

1. die Haarzellenzone,
2. das Stratum plexiforme, und
3. die Stützzellenzone.

Die Spitzen der Nervenfibrillen nehmen hiernach den Reiz, welcher Art er auch sei, nicht unmittelbar auf, sondern werden erst durch die Haarzellen erregt. Stets aber ist eine ganze Zellengruppe einer einzigen Nervenfaser unterstellt.

Ramón y Cajal bestätigt vollständig die Angaben von Retzius über die

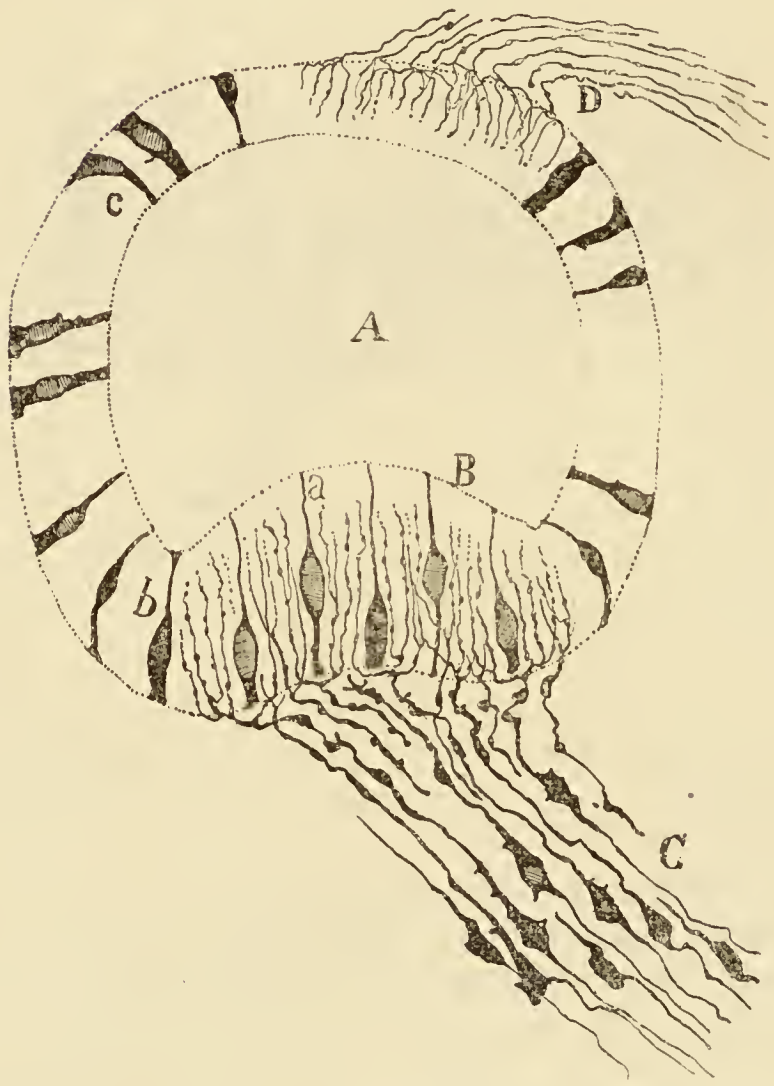

Fig. 737.

Fig. 738.

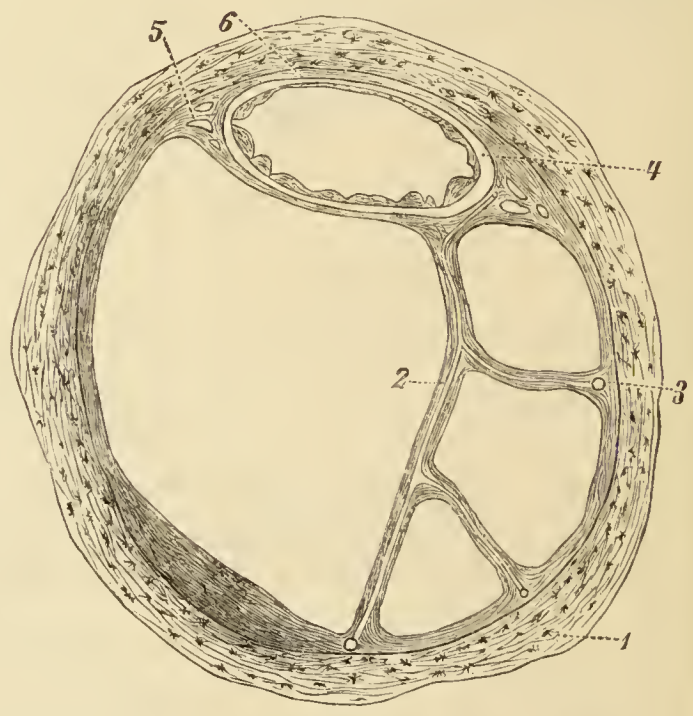

Fig. 739.

Fig. 737. Querschnitt durch die Crista acustica und einen Bogengang von einem Rattenfötus. (Ramón y Cajal)

A Bogengang; *B* Crista acustica; *C* Nervenfasern, die mit bipolaren Zellen zusammenhängen; *D* Nervenbündel, welches in der Höhe des Bogenganges endigt; *a* bipolare Epithelzelle; *b*, *c* verschiedene Fasern von Epithelzellen.

Fig. 738. Statolithen der Macula acustica recessus utriculi vom Menschen. Seibert, Homogene Immersion. $^1/_{12}$.

Die Statolithen sind in eine feinkörnige Masse eingelagert. In den grösseren Krystallen sieht man vielfach ein kleines centrales Kügelchen (Vacuole?) dargestellt.

Fig. 739. Querschnitt des knöchernen und häutigen Bogenganges vom Menschen. (N. Rüdinger.)

1 knöcherne Wand; 2 Bindegewebe mit Gefässen; 3 Verbindung der Fäden mit dem Perioste; 4 häutiger Bogengang mit seinen drei Schichten; 5 Ligamenta ductuum mit ihren Lücken; 6 Verbindungsstelle des häutigen Bogenganges mit der Beinhaut.

Endigung des Hörnerven und spricht sich über Fig. 737 folgendermassen aus: „Die Crista acustica ist senkrecht getroffen; man sieht Nervenfasern eindringen, welche von bipolaren Zellen stammen, die in grosser Entfernung vom Epithel liegen. Die Endverzweigungen sind varikös; sie verursachen bei ihrem Eindringen eine obere Konkavität und endigen nicht weit von der freien Epitheloberfläche mit einer varikösen Anschwellung. Man sieht auch auf dieser Figur Nervenfasern von gleichem Charakter in Epithelbezirke eindringen, die ausserhalb der Crista acustica liegen. Ihren Ursprung habe ich nicht feststellen können, doch halte ich es für wahrscheinlich, dass es ebenfalls Acusticusfasern sind."

Das Bündel *D* von antipoden oder anticristalen Fasern ist eine sowohl in anatomischer wie in physiologischer Hinsicht so bedeutende Neuigkeit, dass es zu weiteren Untersuchungen dringend Veranlassung geben muss. Liegen hier wirklich Fasern vor, die zu dem Raumsinne in Beziehung stehen? Oder einfach sensible Elemente?

Statolithenmembran.

Auf den beiden Maculae acusticae ruht eine dünne gallertartige Ausbreitung einer besonderen Substanz, die früher sogenannte Otolithenmembran. Sie besteht aus einer sehr weichen, strukturlosen, zu netzförmigen Zügen geordneten Substanz, an deren Oberfläche zahlreiche kleine 1 bis 15 μ messende Hörsteinchen, Statolithen, in einfacher Schicht liegen. Die Statolithen sind sechsseitige Prismen mit an den Endflächen aufsitzenden niedrigen Pyramiden. Sie bestehen aus kohlensaurer und etwas phosphorsaurer Kalkerde, sowie einer in verdünnten Säuren unlöslichen Grundlage von stickstoffhaltiger Substanz. Die Statolithenmembran hat die morphologische Bedeutung einer eigentümlich gestalteten Kutikularbildung. Sie ist das Analogon der im Ductus cochlearis vorhandenen Membrana tectoria.

Bei den Cristae acusticae findet sich an Stelle der Statolithenmembran ein die Hörhaare einschliessender kuppelförmiger Wulst, die Cupula ampullaris. Sie wird von manchen Autoren nicht als normales Vorkommnis betrachtet, sondern als ein Gebilde, an dessen Zustandekommen die Anwendung erhärtender Flüssigkeiten beteiligt sei. Gegen diese Annahme wendet sich mit Recht C. Hasse mit folgenden Worten: Aus den Gehörhaaren allein kann selbst bei Quellung derselben die Masse der Membrana tectoria (der Cristae acusticae) nicht gebildet werden; sie ist dafür zu gross. Man muss demnach eine gerinnende Zwischensubstanz zu Hilfe nehmen. Nimmt man nun aber eine solche an, so ist es auffallend, dass diese Substanz nirgendwo sonst in dem endolymphatischen Raume vorkommt und dass an keiner anderen Stelle als den Cristae acusticae Gerinnungen in der Endolymphe entstehen.

Papillen der Bogengänge.

Die Wand der häutigen Bogengänge zeigt bald einzeln stehende, bald zu Gruppen vereinigte papilläre Vorsprünge von geringer Höhe, welche aus derselben Grundlage bestehen wie die Wand selbst und von Plattenepithel bedeckt sind. Ihre Häufigkeit ist individuell etwas verschieden; nur ausnahmsweise fehlen sie ganz; schon bei Neugeborenen können sie vorkommen, in der Regel aber bilden sie sich erst im extrauterinen Leben aus. Am regelmässigsten werden sie an den Seitenteilen der häutigen Bogengänge gefunden, d. i. an denjenigen Stellen, an welchen die Kurve des ovalen Querschnittes die schärfste Krümmung macht; aber auch an der konvexen und konkaven Seite des Bogenganges sind sie nicht ausgeschlossen. Sie sind zuerst von Lucae beobachtet, darauf von Voltolini, Rüdinger und Retzius genauer untersucht worden. Man kennt sie unter dem Namen Papillen oder Zotten der häutigen Bogengänge.

Auch im Saccus endolymphaticus sind ähnliche Papillen gefunden worden. Über ihre morphologische Bedeutung s. unten.

Befestigung der Säckchen und Bogengänge.

Die Säckchen und häutigen Bogengänge sind in dem Vorhofe und den knöchernen Bogengängen excentrisch befestigt. Bei den Säckchen ist es vor allem die innere, den Grund des Meatus acusticus bildende Knochenwand, bei den Bogengängen die konkave (entferntere) Knochenwand, an welcher die häutigen Gebilde anliegen und befestigt sind; auf diese Weise machen die häutigen Bogengänge den denkbar grössten Bogen und nützen den Umfang des knöchernen Kanales am besten aus. Die Innenwand des Vorhofes und der knöchernen Bogengänge ist von einem dünnen Perioste ausgekleidet. Dieses ist es zunächst, mit welchem die Säckchen und häutigen Gänge verbunden werden. Zwischen dem Perioste und der bindegewebigen Wand der Säckchen sowohl als auch der häutigen Bogengänge ist ein ansehnlicher Raum vorhanden, Dieser dem Angegebenen zufolge innerhalb des Bindegewebes des Labyrinthes enthaltene Raum ist der schon erwähnte perilymphatische Raum, der einen Lymphraum darstellt und von Perilymphe erfüllt wird.

Blickt man nach Entfernung der Steigbügelplatte durch das ovale Fenster in den Vorhof, so hat man den Hauptteil des perilymphatischen Raumes des Vorhofes vor sich; man nennt ihn die Cisterna perilymphatica vestibuli. Schon Scarpa hatte Kenntnis von diesem Raume. Vorn setzt sich die Cisterna perilymphatica in die Scala vestibuli und in den sie füllenden Lymphstrom fort. Durch das Helicotrema erfolgt der Übergang in die Scala tympani, welche gegen den Vorhof durch die Lamina spiralis ossea und membranacea abgeschlossen ist. Gegen die Paukenhöhle ist der Abschluss durch die Membrana tympani secundaria gegeben. Eine wichtige Verbindung nach aussen besitzt aber die Scala tympani durch den Canaliculus cochleae. Dieser stellt einen Abflussweg nach den serösen Schädelräumen dar (Retzius). Er steht nämlich in offener Verbindung mit den Subarachnoidräumen des Gehirnes, wie besonders Injektionen durch das runde oder ovale Fenster gelehrt haben.

Nach der entgegengesetzten Seite hin setzt sich der perilymphatische Raum fort in die entsprechenden Räume an der konkaven Seite der Bogengänge. Er folgt ferner der Aussenfläche des Ductus endolymphaticus bis zum Ende des Knochenkanales. Eine fernere Verbindung nach aussen besitzt der perilymphatische Raum im Gebiete der zahlreichen feinen Nervenkanäle, welche die innere Vorhofswand durchbrechen (Schwalbe); auch hierdurch wird eine Verbindung mit dem Subarachnoidraume des Gehirnes hergestellt.

Zwischen der rauhen Innenfläche der Beinhaut des Vorhofes und der knöchernen Bogengänge einerseits, andererseits der Aussenfläche der Säckchen und häutigen Bogengänge ziehen sich an verschiedenen Stellen bindegewebige Stränge hin, welche zu weiterer Befestigung der eingeschlossenen Weichgebilde dienen. Man nennt dieselben Ligamenta sacculorum und Ligamenta ductuum. (Fig. 739.)

Es versteht sich von selbst, dass nicht allein alle diese Stränge, sondern sämtliche Wände des perilymphatischen Raumes von Endothel ausgekleidet sind. Der perilymphatische Raum ist als ein sekundärer, der endolymphatische Raum dagegen als ein Urlymphraum aufzufassen (Rauber).

Nach Rüdinger entwickelt der Saccus endolymphaticus nachträgliche röhrenförmige, offene Verbindungen mit dem perilymphatischen Raume; diese Rüdingerschen Röhren erinnern ganz und gar an die sekundären Durchbrechungen des Medullarrohres, welche in den Aperturae mediana und laterales ventriculi IV. vorliegen.

Aquaeductus vestibuli.

Der wichtigste Inhaltsteil des Aquaeductus vestibuli osseus wurde bereits geschildert; es ist dies der von Böttcher entdeckte Ductus endolymphaticus.

Es wurde gezeigt, dass dieser Ductus endolymphaticus sich in ein erweitertes blindes Endstück fortsetzt, den Saccus endolymphaticus, welcher auch unter dem Namen des Cotugno-Böttcherschen Sackes bekannt ist. Ferner wurde erwähnt, dass eine Fortsetzung des perilymphatischen Raumes des Vorhofes mit dem Ductus endolymphaticus zur inneren Schädelfläche gelangt. Diese Lymphbahn liegt zwischen dem Perioste des knöchernen Aquaeductus vestibuli und der bindegewebigen Wandung des Ductus endolymphaticus. Hierzu kommen als weiterer Inhalt des Aquaeductus vestibuli osseus feine Blutgefässe. Die Gesamtheit der im Aquaeductus vestibuli osseus enthaltenen Weichteile wird auch unter dem Namen Aquaeductus vestibuli membranaceus verstanden; oder der letztere Ausdruck wird gleichbedeutend gebraucht mit Ductus endolymphaticus.

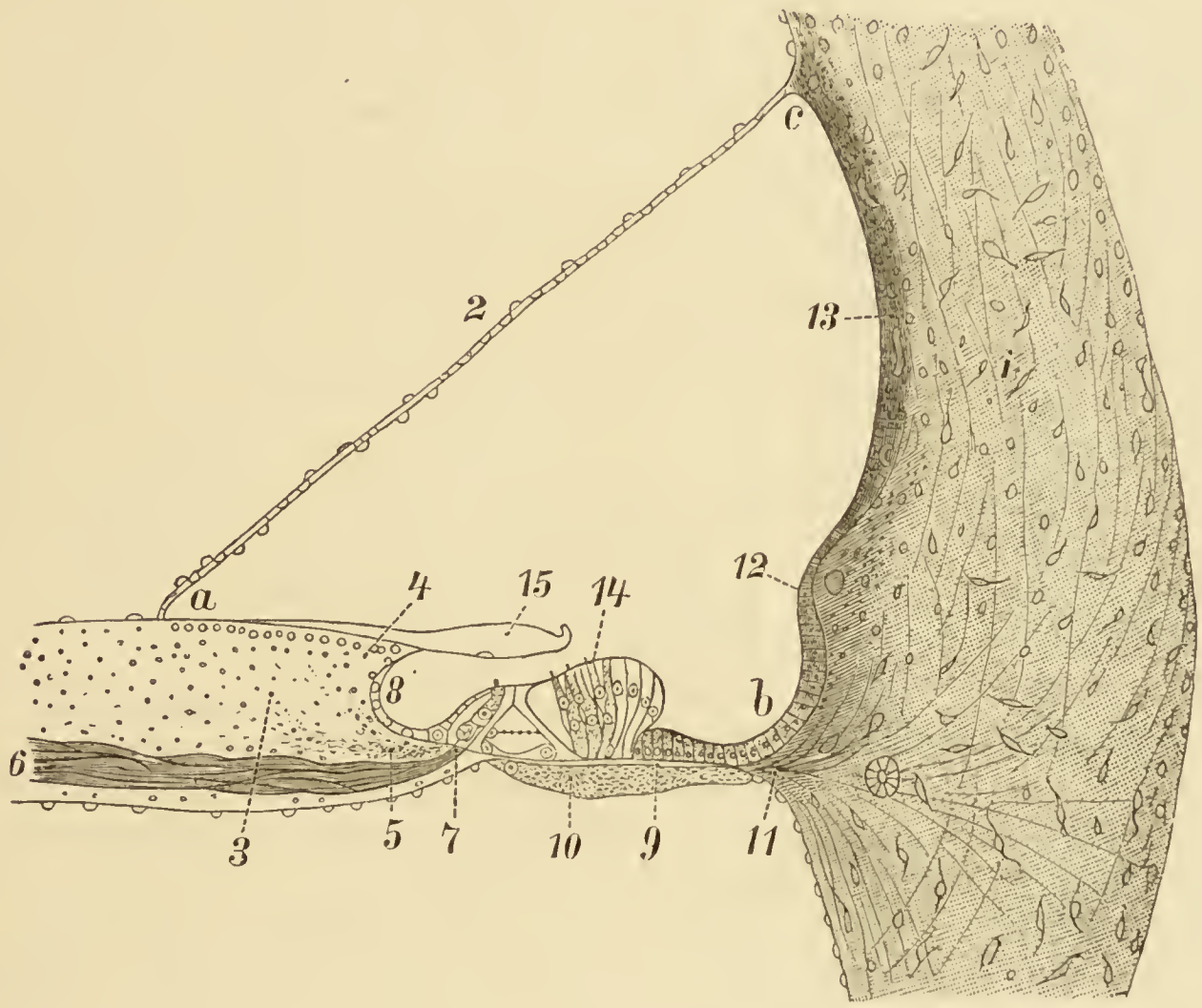

Fig. 740.

Radialer Vertikalschnitt des Ductus cochlearis eines 25jährigen Mannes. (G. Retzius.)

1 Periost des Schneckenkanales; 2 Membrana Reissneri; 3 Limbus spiralis; 4 Crista des letzteren, oder Labium vestibulare; 5 Labium tympanicum des Sulcus spiralis (8); 6 R. basilaris; 7 Habenula perforata; 8 Sulcus spiralis internus; 9 Membrana basilaris; 10 deren tympanale Belegschicht; 11 Ligamentum spirale; 12 Prominentia spiralis; 13 Stria vascularis; 14 Papilla spiralis; 15 Membrana tectoria; *a* innerer, *c* äusserer Befestigungspunkt der Membrana Reissneri; *b* Sulcus spiralis externus; *a*, *b*, *c* die drei Winkel des Ductus cochlearis.

2. Schneckengang und Schnecke. Ductus cochlearis et Cochlea.

A) Ductus cochlearis.

Der Schneckengang hat drei Wände, eine tympanale, eine vestibulare und eine laterale. Denkt man sich die Schnecke, wie es zum Zwecke der Schilderung geschieht, nicht horizontal gelegt, sondern aufrecht stehend, ihre Basis abwärts, ihre Kuppel aufwärts gerichtet, so sind die genannten Wände in derselben Reihenfolge eine untere, eine obere und eine äussere.

Die beiden letzteren Wände zeigen einen verhältnismässig einfachen Bau gegenüber der ersteren, deren Bau erst dann zu untersuchen ist, wenn jene beiden bereits kennen gelernt worden sind.

a) Die vestibulare Wand, Membrana vestibularis (Reissneri), 1854 entdeckt, ist ein dünnes, zartes, mit freiem Auge wahrnehmbares Häutchen, welches zwischen seinen beiden Befestigungslinien meist in gerader Richtung sich ausspannt und aus einer inneren epithelialen und einer äusseren bindegewebigen Schicht besteht. Das spärliche Bindegewebe ist feinfaserig und verleiht der Membran ein schwach streifiges Aussehen. Die Aussenfläche ist von Endothelzellen bekleidet. Innerhalb der dünnen Bindegewebslage verlaufen beim Erwachsenen keine Gefässe; doch können Reste von solchen aus früherer Zeit in Spuren noch vorhanden sein. Die innere, epitheliale Schicht ist aus einer einfachen Lage polygonaler Plattenepithelien zusammengesetzt. Sie enthalten häufig gelbe Pigmentkörnchen, wie die tiefste Schicht des Stratum germinativum der Epidermis. Die Zellen sind oft zu Wirbeln angeordnet. Die Innenwand der Reissnerschen Membran entwickelt ferner bei normalem Verhalten papilläre Vorsprünge, über welche sich ihr Entdecker, G. Retzius, folgendermassen äussert:

„Hier und da trifft man denn auch stets an diesem Epithel rundliche oder traubenförmige Vorsprünge nach dem Lumen des Ganges hin, welche aus einer, zwei oder mehreren rundlichen, körnig erscheinenden Zellen mit mehr sphärischem Kerne bestehen; es sind also eigentümliche, rundliche Epithelzellen, welche entweder mehr einzeln oder gruppenweise angehäuft von der Epitheloberfläche zottenartig hervorragen. Sie kommen in allen Windungen konstant vor. Sie sind deshalb nicht als pathologische Wucherungen zu betrachten."

Was die Ansatzlinien der Reissnerschen Haut betrifft, so befindet sich die innere derselben in der Nähe des freien Endes der Lamina spiralis ossea, am Anfange eines Wulstes, der das Endstück der Lamina spiralis ossea überlagert und Limbus spiralis genannt wird. Die äussere Ansatzlinie befindet sich am Perioste der lateralen Wand des Schneckenkanales.

b) Die äussere Wand des Ductus cochlearis ist mit dem Perioste innig verbunden und lässt keine scharfe Grenze gegen dasselbe erkennen. Sie besteht aus der oberen Ausstrahlung des (noch zu beschreibenden) Ligamentum spirale und einer gefässreichen, weichen, gewulsteten Platte, der Stria vascularis, welche die Endolymphe der Schnecke abzusondern hat. Die Stria vascularis ist auf ihrer inneren Fläche vom Epithel des Ductus cochlearis überzogen.

An vertikalen Durchschnitten wird erkannt, dass die innere Oberfläche der Stria vascularis uneben und höckerig ist, dass sie sich senkt und hebt. Besonders beständig ist ein unterer Vorsprung, welcher den Namen Prominentia spiralis führt. Das Epithel der Stria ist hoch und enthält Pigmentkörner, wie das Epithel der Reissnerschen Haut. Von den äusseren Enden der Epithelzellen dringen längere, auch verästelte Fortsätze in die Stria vascularis hinein. Der Gefässreichtum der Stria ist sehr bedeutend; sie enthält insbesondere zahlreiche gewundene Kapillargefässe, welche zum Teile so nahe an die Oberfläche herantreten, dass sie zwischen die Seitenflächen der Epithelzellen gelangen und insoweit also eine interepitheliale Lage haben [1]). Die Stria vascularis erinnert an die Corona ciliaris des Auges. Bei den Vögeln sind die papillären, gefässschlingenhaltigen Vorsprünge an der Decke des Ductus cochlearis, in dem sogenannten Tegmentum vasculosum (Deiters) noch stärker entwickelt.

c) Die untere, tympanale Wand des Ductus cochlearis ist die an Merkwürdigkeiten reichste. An ihr ist zunächst ein innerer, der Schneckenachse näherer und ein äusserer Abschnitt zu unterscheiden. Der innere Abschnitt ist gegeben durch den Limbus spiralis und das Labium tympanicum der Lamina

[1]) Über das Epithel der Stria vascularis liegen neuere Untersuchungen vor von A. Prénant und von G. Retzius, Biologische Untersuchungen, Bd. V, 1893.

spiralis ossea; der äussere Abschnitt wird durch die Lamina spiralis membranacea und ihre Gebilde dargestellt. Die radiale Breite beider Abschnitte ist in den verschiedenen Windungen verschieden; die ganze tympanale Wand des Ductus cochlearis nimmt nach der Spitzenwindung hin an Länge zu.

Limbus spiralis.

Über den Limbus spiralis sagt Waldeyer: „Der Limbus spiralis hat den bisherigen Bearbeitern der Schnecke nicht wenig Schwierigkeiten gemacht, Schwierigkeiten, die meines Erachtens zum Teile in der sonderbaren Form der hier vorliegenden Gebilde, vorzugsweise aber in der eigentümlichen Verknüpfungsweise der beiden Hauptgewebstypen der Schnecke, der Bindesubstanz und des Epithels liegen, die hier in einer Art miteinander verbunden sind, wie sie sonst nirgends im Organismus wiederkehrt.“ Ferner: „Über die physiologische Bedeutung dieses sonderbaren Gebildes haben wir nicht einmal eine Vermutung, wenn wir nicht annehmen wollen, dass es der Membrana tectoria zur Stütze da sei.“

Der Limbus spiralis bildet im Ganzen einem dem äusseren Endstücke der Lamina spiralis ossea aufgesetzten flachen Wulst, welcher in den Raum des Ductus cochlearis vorspringt und lateral einen scharfen, überhängenden Kamm entwickelt, die Crista spiralis, welche auch Labium vestibulare der Lamina spiralis genannt wird. Tympanal und lateral von ihm liegt das Labium tympanicum der Lamina spiralis. Die zwischen beiden Vorspringen liegende Bucht stellt den Sulcus spiralis internus dar.

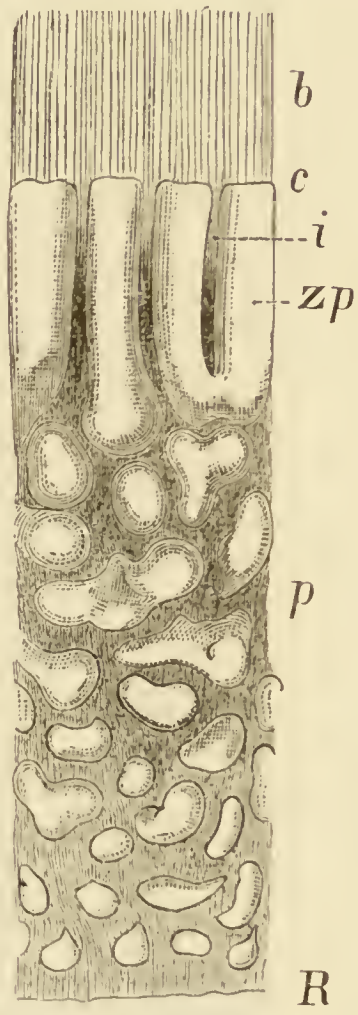

Fig. 741.

Ein Stückchen des Limbus spiralis von oben betrachtet, in ganzer radialer Ausdehnung.

R Anheftungslinie der Membrana vestibularis am Limbus spiralis; *p* Papillen des Limbus spiralis mit den interpapillaren Gängen; *zp* zahnartige Papillen, Huschkes Gehörzähne; *i* interdentale Furchen; *c* vorderes, schneidendes Ende der Zahnreihe, eigentliche Crista spiralis; *b* Lamina basilaris; vom Epithel befreit und mit feinen radialen Furchen versehen.

Betrachtet man den Limbus spiralis von seiner oberen, vestibularen Fläche, so zeigt sich die Crista spiralis durch tief einschneidende, einander parallele Furchen in einzelne Abteilungen von ungefähr gleicher Länge gebracht, welche von Huschke mit gut gewählter Bezeichnung den Namen Gehörzähne erhalten haben. Die betreffenden Gebilde gleichen in der That einer gegen 7000 enthaltenden Reihe nebeneinander stehender Schneidezähne. Einwärts, gegen die Schneckenachse hin, setzen sich die Zähne fort in mehrere unregelmässige Reihen länglicher oder rundlicher, oft eigentümlich glänzender Gebilde, welche ebenfalls Vorsprünge der Substanz des Limbus darstellen. Zwischen den Vorsprüngen liegen Vertiefungen, welche im Bereiche der Huschkeschen Gehörzähne interdentale Furchen, im Bereiche der übrigen Vorsprünge aber interpapilläre Furchen genannt werden. Diese Furchen sind mit kleinen Epithelzellen ausgefüllt, welche dicht aneinander liegen, an den Vorsprüngen aber nicht fehlen, sondern auf sie hinaufsteigen, hier aber sich abplatten. So ist die ganze Oberfläche des Limbus von epithelialen Zellen bedeckt, deren Grenzen durch Silbernitrat deutlich gemacht werden können. Das Epithel der Membrana setzt sich von hinten her unmittelbar in das Epithel des Limbus fort.

Das unter dem Epithel liegende Gewebe des Limbus spiralis ist ein sehr derbes faseriges Bindegewebe, in welchem spindelförmige Zellen mit verzweigten Ausläufern vorkommen. Einzelne Blutgefässe können bis gegen die Oberfläche dringen, doch ist dies nur selten der Fall. Zuweilen werden Kalksalze, in unregelmässigen Plättchen abgelagert, in diesem Gewebe vorgefunden. Selbst Ver-

knöcherung kommt vielleicht bei manchen Tieren vor (bei der Fledermaus, Waldeyer). Mit seiner Unterfläche liegt der Limbus spiralis dem Knochengewebe der Lamina

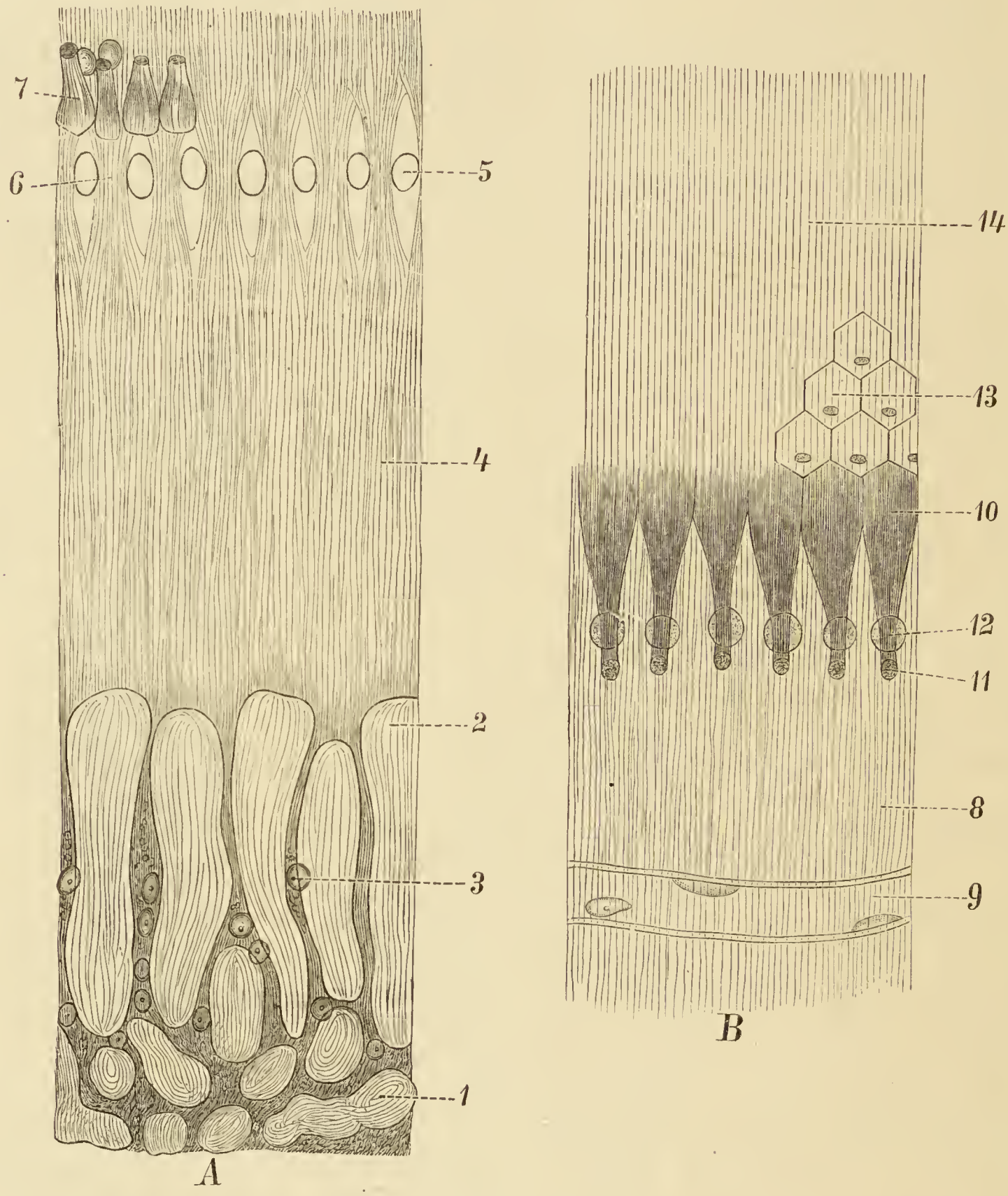

Fig. 742.

Ansicht der oberen (vestibulären) Fläche des Limbus laminae spiralis und der Membrana basilaris der Mittelwindung nach Entfernung des grösseren Teiles der epithelialen Bedeckung. (G. Retzius.) $^{800}/_{1}$.

Die Figur ist in zwei Teile zerlegt, der innere Abschnitt A links, der äussere B rechts. Der obere Rand von A passt an den unteren Rand von B. Der untere Rand von A bezeichnet den inneren, dem Modiolus zugekehrten, der obere von B den äusseren mit dem Lig. spirale sich verbindenden Rand der tympanalen Schneckenwand. A. 1 Höcker; 2 Gehörzähne der oberen Fläche des Limbus spiralis; 3 Kerne der in den Furchen zwischen den Gehörzähnen befindlichen Zellen; 4 obere Fläche des Labium tympanicum, einer tieferen Ebene angehörend; 5 Foramina nervosa; 6 die dazwischen befindlichen radiär gestreiften Firsten, 7 Fussstücke der inneren Pfeiler; unter ihnen einige Kerne der inneren Pfeilerzellen; B. 8 gestreifte Zona arcuata der Membrana basilaris; 9 Vas spirale; 10 Fussstücke der äusseren Pfeiler, bei 11 ihre Körper abgeschnitten; 12 Kerne der äusseren Pfeilerzellen; 13 Basalfelder der Deiters-schen Zellen mit excentrisch anhaftenden Fussstücken ihrer Stützfäden; 14 Zona pectinata mit den Basilarisfasern.

spiralis ossea unmittelbar auf, so dass er eine Art umgewandelten Periostes darstellt. Infolge seiner bindegewebigen Beschaffenheit beim Menschen und den

meisten Säugetieren ist der Limbus spiralis an macerierten Felsenbeinen geschwunden, die Lamina spiralis ossea wird vom ihm entblösst angetroffen.

Sulcus spiralis internus.

Der Sulcus spiralis internus und das Labium tympanicum, welche noch dem inneren Abschnitte der tympanalen Wand des Ductus cochlearis angehören, werden ebenfalls vom Epithel des Ductus cochlearis bedeckt. Unterhalb des Epithels des Labium tympanicum liegt eine dünne Fortsetzung des derben Bindegewebes des Limbus spiralis.

Membrana basilaris.

Die bindegewebigen Bestandteile der Lamina spiralis ossea setzen sich nach aussen unter Verdünnung fort in die Lamina spiralis membranacea s. Membrana basilaris. Das Ende des Labium tympanicum ist in seinem Übergange zur Membrana basilaris ausgezeichnet durch eine einfache Reihe nebeneinanderliegender Durchbrechungen, Foramina nervosa, welche dem Durchtritte der Faserbündel des N. cochleae dienen. Sie sind von ovaler Form, ihre Längsachse ist radial gestellt. In der ganzen Länge des Ductus cochlearis finden sich gegen 4000 solcher Foramina nervosa vor. Die Gesamtaufreihung derselben führt den Namen Habenula perforata. Unmittelbar vor dem Eintritte in die Foramina nervina verlieren die Fasern des N. cochleae ihr Mark; sie verhalten sich hierin ebenso, wie die Fasern des N. opticus in der Lamina cribrosa der Sclera oculi.

Die Membrana basilaris hat ihre innere Ursprungslinie am Labium tympanicum der Lamina spiralis; mit ihrem äusseren Ende verdickt sie sich und strahlt in die Substanz des bereits erwähnten Ligamentum spirale aus. Zwischen beiden Ansatzlinien ist sie straff ausgespannt.

Die Membrana basilaris besteht aus der eigentlichen Membran und einer tympanalen Belegschicht. An jener unterscheidet man eine innere, dem Labium zugewendete, und eine äussere, dem Ligamentum spirale zugewendete Zone. Die innere Zone, Zona arcuata, reicht vom Labium tympanicum bis zur Ansatzstelle der alsbald zu betrachtenden äusseren Pfeiler; sie ist dünn und in radiärer Richtung fein gestreift. Die äussere Zone, Zona pectinata, dagegen erstreckt sich von den äusseren Pfeilern bis zum Ligamentum spirale und zeigt, abgesehen von der epithelialen Decke, drei Lagen: eine mittlere homogene und zwei sie zwischen sich fassende Faserlagen. Die Fasern der unteren Schicht sind dicker, stärker, lichtbrechend, treten deutlicher hervor und haben cylindrischen Querschnitt. In der Gegend des Ligamentum spirale verliert sich die homogene Schicht und beide Faserlagen gehen in das Bindegewebe des Ligamentum spirale über. Die untere Faserlage gewährt der ganzen Zone bei Oberflächenbetrachtung ein kammartig gestreiftes Ansehen; man nennt darum die äussere Zone der Membrana basilaris Zona pectinata. In den Faserschichten werden an zerstreuten Stellen längliche Kerne wahrgenommen.

Was die tympanale Belegschicht der Membrana basilaris betrifft, so zeigt sie zwei Lagen: eine der unteren Faserschicht anliegende feine homogene, und eine aus wenigen Schichten bestehende Auflagerung von protoplasmatischen Bindegewebszellen, die nichts anderes sind als ein Rest des die Scala tympani und Scala vestibuli im embryonalen Leben ausfüllenden jugendlichen retikulären Bindegewebes. Dieser Auflagerung entspricht in der Scala vestibuli das Endothel der Reissnerschen Haut. Die genannten protoplasmareichen Zellen haben ovale Kerne und entwickeln in spiraler Richtung auslaufende protoplasmatische Fortsätze. In diesem Zellenstratum liegt etwas lateral vom Labium tympanicum ein kapillares Gefäss, Vas spirale, welches dem ganzen Ductus cochlearis entlang zieht. Man nennt das Gefäss auch Vas spirale internum, zur Unterscheidung von dem in der Prominentia spiralis enthaltenen Vas spirale externum.

Das Aussenende der Membrana basilaris ist, wie erwähnt, am Ligamentum spirale befestigt. Letzteres stellt einen spiralen, auf dem Querschnitte halbmondförmigen Bindegewebsstreifen dar, welcher mit seiner konvexen Aussenfläche und seinen zugeschärften Enden in das Periost des Schneckenkanales übergeht.

Das Epithel der Membrana basilaris.

Die vestibulare Fläche der Membrana basilaris trägt das zugehörige Epithel des Ductus cochlearis, welches an einer Stelle sich zum Neuro-Epithel, zur Papilla spiralis entwickelt. Letztere führt auch den Namen Cortisches Organ, nach Marchese Corti, der sich um die Kenntnis dieses Organes hohe Ver-

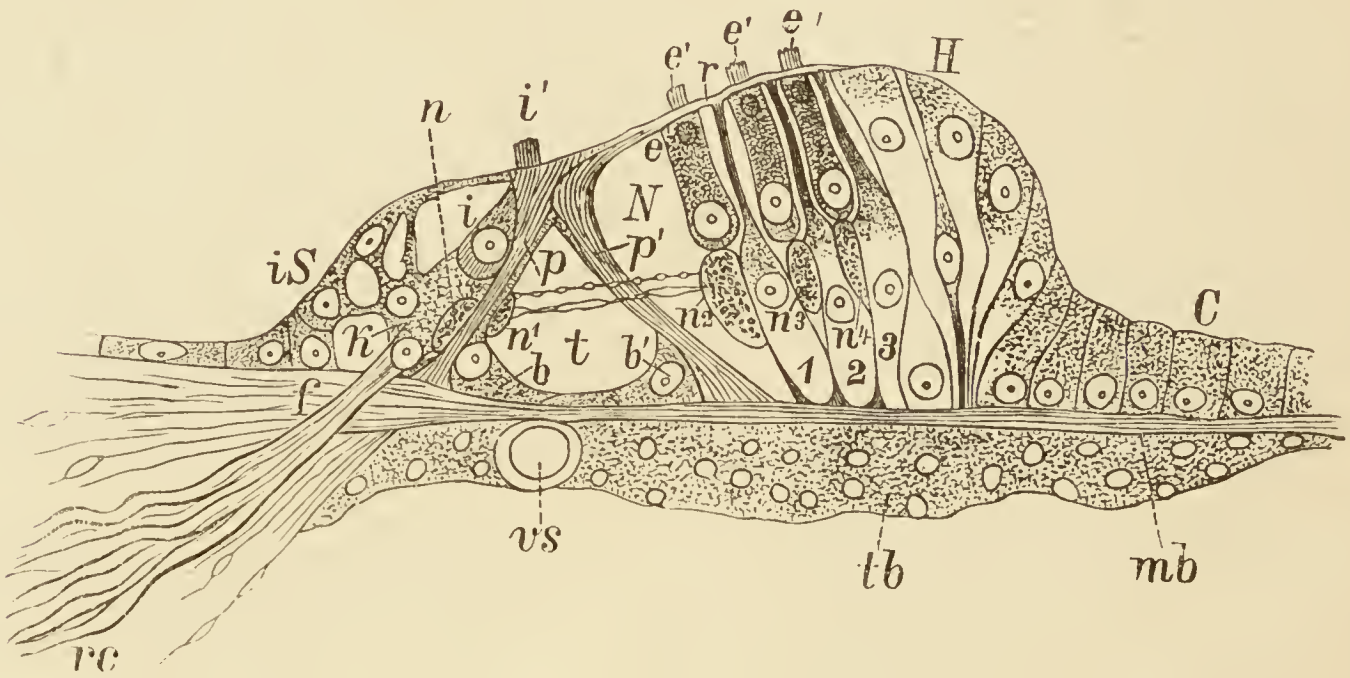

Fig. 743.

Papilla spiralis des Ductus cochlearis, im Quer- oder Radialschnitt. (G. Retzius.)

rc Ramus cochlearis; *f* Foramen nervosum der Habenula perforata, zum Durchtritte eines Bündels des R. cochlearis; *mb* Membrana basilaris; *tb* tympanale Belegschicht der Membrana basilaris; *vs* Vas spirale; *iS* innere Stützzellen, die nach links in das Epithel des Sulcus spiralis internus übergehen; *p* innerer Pfeiler mit seiner Belegschicht und der inneren Bodenzelle (*b*); *p'* äusserer Pfeiler mit seiner Belegschicht und der äusseren Bodenzelle (*b'*); 1, 2, 3 Deiterssche Stützzellen mit ihrem zur Papillenoberfläche gelangenden Phalangenfortsatze, welcher sich an der Lamina reticularis befestigt; *r* Lamina reticularis; *H* Hensensche Stützzellen, welche nach rechts an Höhe abnehmen und in die Claudiusschen Zellen des Sulcus spiralis externus übergehen; *C* Claudiussche Zellen; *k* Epithelzellen der sogenannten Körnerschicht; *i* innere Haarzelle, deren oberes Ende vom inneren Pfeilerkopfe seitlich verdeckt ist; *i'* Haare der inneren Haarzelle; *e* äussere Haarzelle; *e'*, *e'*, *e'* die Haare der drei äusseren Haarzellen; *n*, n^1 bis n^4 die verschiedenen quergetroffenen Spiralstränge der Nervenausbreitung; von n^1 zu n^2 erstreckt sich der Tunnelstrang als radiales Faserbündel; *t* Tunnelraum; *N* Nuelscher Raum.

dienste erworben hat. Das Cortische Organ entspricht im Flächenbilde der Stria acustica (Fig. 695). Hier ist die Stelle, an welcher die Endausbreitung des Ramus cochlearis nervi acustici stattfindet.

Die einzelnen Teile der Papilla spiralis bestehen aus mehr oder weniger umgeformten Cylinderepithelzellen und den an einem Teile derselben sich verbreitenden Nervenfasern. Die verschiedenen hier in Betracht kommenden Zellen und Zellenabkömmlinge sind: die Haarzellen, die Pfeilerzellen, die Deitersschen und Hensenschen Stützzellen, die Membrana reticularis und die Membrana tectoria. Das letztere Gebilde ist von kutikularer Art.

1. Die Pfeilerzellen.

Sie zerfallen in innere und äussere, Innenpfeiler und Aussenpfeiler. Die einen wie die anderen haben den Wert von Zellen; ein Teil des Zellkörpers hat sich aber zu einem starren, bandartigen Gebilde, Pfeiler, entwickelt, während der übrige Teil von dieser Umwandlung frei blieb, den Pfeiler als feiner Beleg

umhüllt und am basalen Ende eine grössere Ansammlung bildet, welche den Kern trägt. Letztere Protoplasma-Ansammlung heisst auch Bodenzelle. Die Innenpfeiler erheben sich unmittelbar jenseits der Habenula perforata von der vestibularen Fläche der Membrana basilaris in einfacher, den ganzen Ductus cochlearis durchziehender Reihe. Sie stehen nicht senkrecht, sondern sind mit ihrem oberen Ende auswärts geneigt. Die in einiger Entfernung von den Innenpfeilern auf der Membrana basilaris ruhenden Aussenpfeiler erheben sich ebenfalls schräg, aber zugleich einwärts aufsteigend, und treten an ihrem oberen Ende mit den Innenpfeilern in Verbindung. So bilden die Reihen der Innen- und Aussenpfeiler einen Bogen, den Arcus spiralis, und überbrücken einen dreiseitig begrenzten Raum, den Tunnelraum.

α) Die Innenpfeiler sind, abgesehen von ihrem plasmatischen Teile, starre Bänder, deren breite Flächen dem Tunnel sich zuwenden. Sie bestehen aus der Fussplatte, dem Körper, dem Kopfe (Gelenkende) und der Kopfplatte (Deckplatte). Die rechteckige Fussplatte haftet fest auf der Membrana basilaris. Das kolbig verdickte Kopfende ist aussen halbkugelförmig zu einer Pfanne ausgehöhlt. Letztere dient zur Aufnahme des Gelenkkopfes des Aussenpfeilers. Die Kopfplatte ist sehr dünn, lang, rechteckig und liegt der Membrana basilaris ungefähr parallel; sie trägt an ihrer Unterfläche eine Längsfurche zur Aufnahme des Ruders des Aussenpfeilers. Der Kopfplatte gegenüber entsenden die Pfeilerköpfe je einen kleinen absteigenden Fortsatz nach innen, welcher zwischen die freien Enden zweier Haarzellen zu liegen kommt. Die Pfeilerköpfe und Kopfplatten stehen mit ihren Seitenflächen sehr dicht beisammen, ebenso die Fussplatten; zwischen den Körpern der Pfeiler aber bleiben Spalten frei, die Zwischenpfeilerspalten, Fissurae interpilares. Die Substanz der Pfeiler ist längsstreifig, es sind Fasern, vielleicht Hornfasern in ihnen enthalten; auch die Kopfplatten zeigen deutlich längsfaserige Beschaffenheit. Die Bodenzelle liegt in dem spitzen Winkel zwischen dem Körper und der Membrana basilaris.

β) Die Aussenpfeiler beginnen ebenfalls mit einer langen, radial gestellten Fussplatte, welche an der Membrana basilaris weit jenseits der Innenpfeiler haftet. Sie haben ferner einen Körper, einen Kopf (Gelenkende) und einen an diesem eingelenkten Fortsatz, das Ruder. Die Aussenpfeiler sind etwas länger und breiter als die Innenpfeiler; sie sind zugleich in geringerer Zahl vorhanden, so dass auf vier Innen- nur drei Aussenpfeiler kommen. Der Körper ist drehrund, dünner als die Breite der Innenpfeiler und leicht *f*förmig gebogen. Infolge der geringen Breite sind die interpilaren Fissuren weiter. Die viereckigen Köpfe stehen dicht bei einander. Die innere, dem Innenpfeiler zusehende Fläche des Kopfes ist konvex gebogen und in die entsprechende Aushöhlung von zwei oder drei inneren Pfeilerköpfen eingelenkt. Die äussere Fläche des Kopfes ist dagegen von unten nach oben leicht ausgehöhlt. In der Mitte des Aussenrandes jedes Kopfes ist ein schmaler, vorn sich zungen- oder ruderförmig verbreiternder Fortsatz eingelenkt, das Ruder oder die Phalanx erster Reihe; sie liegt der Membrana basilaris parallel. Die Köpfe der Aussenpfeiler werden überdeckt und überragt von den dünnen Kopfplatten der Innenpfeiler, welche auch den hinteren Teil des Ruders noch bedecken. Der vordere Teil des Ruders liegt dagegen frei. Da die Zahl der Aussenpfeiler geringer ist, als die der Innenpfeiler, so zeigt nicht jede Kopfplatte der Innenpfeiler eine Furche zur Aufnahme des Ruders. Die Bodenzellen der äusseren Pfeiler liegen den Bodenzellen der Innenpfeiler gegenüber und nehmen ebenfalls den spitzen Winkel ein zwischen dem Pfeilerkörper und der Membrana basilaris.

2. Die Deitersschen Zellen.

Mit den Cortischen Pfeilerzellen ist der stützende Apparat der Papilla spiralis noch nicht erschöpft. Aussen folgen ihnen zunächst, durch einen Zwischen-

raum davon getrennt, die Deitersschen Zellen, die gleichfalls zu den stützenden Elementen gehören. Sie beginnen an der Membrana basilaris mit kleinen sechseckigen Fussflächen, steigen alsdann unter Zunahme ihres Querschnittes schräg einwärts empor und gehen jenseits ihrer Längsmitte unter Verjüngung in einen Fortsatz über, den Phalangenfortsatz, welcher mit einer Phalanx der Membrana reticularis in Verbindung tritt; oder es ist, wie Hensen zuerst fand, die Phalanx die verbreiterte obere Endfläche der bezüglichen Deitersschen Zelle selbst. In dem dickeren mittleren Teile des Zellkörpers, der sich durch körnige Beschaffenheit seines Protoplasma auszeichnet, liegt der kugelige Kern. Das körnige Protoplasma setzt sich auch in den Phalangenfortsatz der Zelle fort. Das untere Ende der Deitersschen Zellen besteht dagegen aus einer sehr hellen und nur schwach körnigen Substanz. Jede Deiterssche Zelle ist ferner mit einem glänzenden, ihre ganze Länge durchziehenden Faden, dem Retziusschen Faden

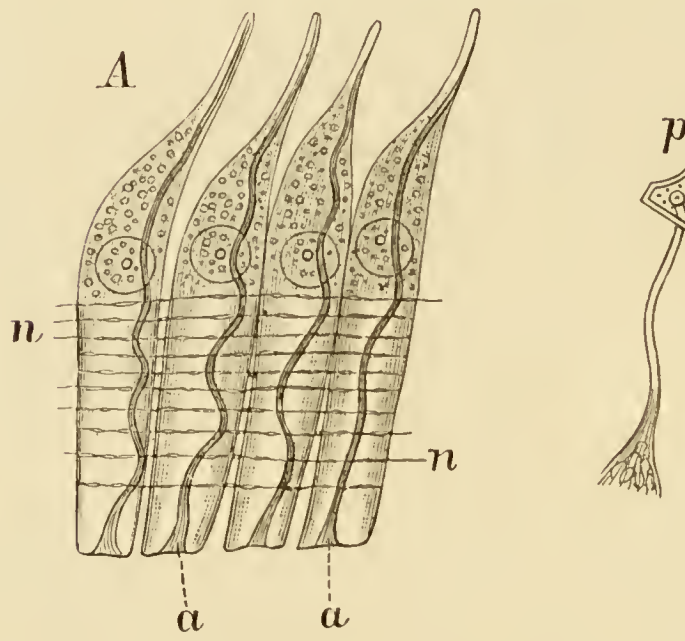

Fig. 744.

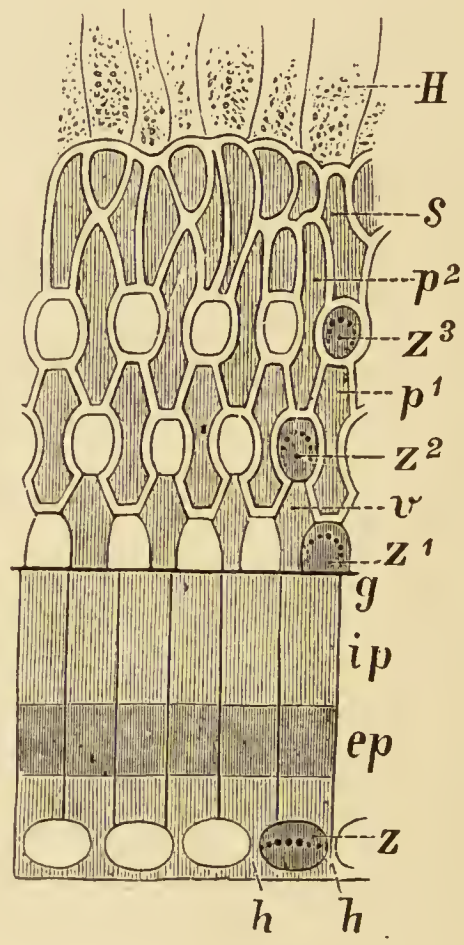

Fig. 745.

Fig. 744. Deiterssche Zellen des Kaninchens aus der Spitzenwindung, in Längsansicht. (G. Retzius.)

A. Die Phalangenplatten (Phalangen) sind abgetrennt und in B dargestellt. In allen Deitersschen Zellen ist der die Zelle durchlaufende Faden (*a*) erkennbar; spirale Nervenfasern (*n*) laufen in querer Richtung über die Zellen. B. *p* Phalangenplatte an dem Phalangenfortsatze (B) der Deitersschen Zellen.

Fig. 745. Ein Stückchen Lamina reticularis (von *g* bis s) nebst den Kopfplatten der Pfeilerzellen *H* obere Endflächen der Hensenschen Stützzellen; *s* Schlussrahmen; p^1, p^2 Phalangen zweiter und dritter Reihe; *r* Ruder der Aussenpfeiler, Phalangen erster Reihe; z_1, z^2, z^3 äussere Haarzellen, freie Endflächen derselben mit den Haarlinien und Haaren (Stäbchen); *g* äussere Grenze der Kopfplatten der Innenpfeiler; *ep* Köpfe der äusseren Pfeiler; *z* innere Haarzelle; *h* hinterer Schlussrahmen, welcher von den zwischen den inneren Haarzellen liegenden hinteren Fortsätzen der Innenpfeiler und ihren gegenseitigen Verbindungen gebildet wird. Die Mehrzahl der Lücken ist von den Haarzellen befreit. (Mit Benützung einer Figur von Retzius.)

ausgestattet, welcher an der Basis der Zelle mit einer kleinen von der Membrana basilaris ausgehenden Fussplatte beginnt und nun längs der vorderen Fläche der Zelle aufsteigt. Der Faden ist, wie der Pfeiler der Pfeilerzellen, ein Umwandlungserzeugnis des Zellplasma. Auch die Deitersschen Zellen sind sonach Pfeilerzellen, doch mit schwächerer Ausbildung des starren Teiles.

3. Die Hensenschen Zellen.

Sie stellen eine mächtige Gruppe von Epithelzellen dar, welche jenseits der

Deitersschen Zellen auf der Membrana basilaris gelegen sind und den äusseren Abhang der Papilla spiralis einnehmen. Sie bilden zusammen einen dicht gedrängten Wulst unregelmässig geformter, in einfacher Schicht vorhandener Zellen von verschiedener Höhe, bei welchen die höheren sich auf die niedrigeren hinüberlegen können und dadurch den Anschein der Mehrschichtigkeit erwecken. In der That kann auch infolge der Druckverhältnisse des Epithels eine vollständige Überlagerung der einen durch die anderen Epithelzellen eintreten, wie es auf dem inneren Abhange der Papilla spiralis regelmässig der Fall ist.

Die Hensenschen Stützzellen sind hell, enthalten nur sparsame Körner und Fäden. Sie haben eine dünne, aber feste Hülle und einen kugeligen Kern.

Jenseits der Hensenschen Zellen folgt ein niedriges Epithel, welches allmählich in die epitheliale Schicht der Aussenwand des Ductus cochlearis übergeht. Man nennt diese an die Hensenschen Zellen sich anschliessenden Zellen die Claudiusschen Zellen.

4. Die Membrana reticularis.

Sie liegt wie ein feines, aus einzelnen Gliedern zusammengesetztes Netz auf der Papilla spiralis, mit Lücken, welche die freien Enden der äusseren Haarzellen aufnehmen und in fester Lage erhalten helfen. Sie besteht aus den Phalangen erster bis vierter Reihe, wobei die oben betrachteten Ruder der Aussenpfeiler als Phalangen erster Reihe gelten. Die mittleren Teile der Phalangen sind sehr dünn und durchscheinend; die Ränder dagegen sind stärker und geben sowohl der einzelnen Phalanx als auch durch ihre gegenseitigen Verbindungen der ganzen Platte einen stärkeren Halt. An die unteren Flächen der Phalangen und zwar an ihren inneren breiteren Teil setzen sich die Phalangenfortsätze der Deitersschen Zellen an und gehen in dieselben über. Die Phalangenfortsätze neigen sich dabei in der Richtung nach der Schneckenkuppel hin zur Seite, kreuzen je die benachbarte äussere Haarzelle spitzwinkelig und setzen sich nunmehr an der genannten Stelle der Phalangen fest. Die Gestalt der Phalangen hat im allgemeinen Achter- oder Bisquitform; jedoch kommen mancherlei kleine Abweichungen vor, indem die Einbiegung sich vermindern oder vermehren kann u. s. w. Jenseits der Haarzellen dritter Reihe liegen an Stelle der Phalangen kleine polygonale Plättchen, welche den sogenannten Schlussrahmen der Membrana reticularis bilden. Ihr Randfaden ist schwächer ausgesprochen oder fehlt. An die Plättchen des Schlussrahmens treten die oberen Enden der dritten (äusseren) Reihe der Deitersschen Zellen heran. Jenseits des Schlussrahmens sind in der Figur 745 die Grenzen der Hensenschen Zellen gezeichnet.

Für das morphologische Verständnis der Membrana reticularis ist zu beachten, dass die Phalangen die Köpfe der Deitersschen Zellen darstellen, während der Phalangenfortsatz der Deitersschen Zellen als deren Hals erscheint. Die Membrana reticularis ist gar kein selbständiges, sondern ein aus den Kopfteilen der Deitersschen Zellen zusammengesetztes Gebilde. Die Phalangen entsprechen also auch den Köpfen der Innen- und Aussenpfeiler.

5. Die inneren und äusseren Haarzellen.

α) Die inneren Haarzellen.

Sie liegen in einfacher Reihe der schrägen vestibularen Fläche der Innenpfeiler auf, sind etwas kürzer als die äusseren Haarzellen, haben ein breites, abgerundetes, den grossen kugeligen Kern einschliessendes unteres Ende und werden an ihren freien, ovalen Endflächen seitlich und innen von den inneren Fortsätzen der inneren Pfeilerköpfe umfasst. Indem diese Fortsätze sich an ihren freien Enden untereinander verbinden, entstehen zahlreiche Rahmen, welche die freien Endflächen der inneren Haarzellen rings einschliessen und festhalten. Die inneren Haarzellen sind so breit, dass ihrer zwei etwa auf drei Innenpfeiler kommen.

Der Zellkörper ist im frischen Zustande feinkörnig, nimmt aber erhärtet meist eine stärkere Körnung an. Auf der ovalen Endfläche (Endscheibe) erheben sich in einem der langen Achse entsprechenden, auswärts leicht konvexen Bogen, der Haarlinie, die Haare oder Stäbchen in einfacher Reihe, nicht in zerstreuter Anordnung (Retzius). Auf jede Zelle kommen etwa 20 Stäbchen. Dieselben sind gleich lang, cylindrisch, starr, glänzend und stehen senkrecht auf der Endscheibe, welche in der Ebene der Papillenoberfläche gelegen ist, zur Längsachse der Zelle also nicht senkrecht steht (Fig. 743). Die Stäbchen der inneren Haarzellen sind regelmässig ein und ein halbes Mal so lang, als die Stäbchen der äusseren (Retzius). Das kolbig verdickte untere Ende der inneren Haarzellen reicht nicht bis zur Membrana basilaris herab, sondern endigt etwa in halber Pfeilerhöhe. Während die äussere Fläche der inneren Haarzellen dem Innenpfeiler anliegt, treten zu ihrer inneren Fläche und zu ihrem unteren Ende die Epithelzellen des Sulcus spiralis internus heran. Man nennt dieselben innere Deckzellen. Sie sind in mehrfacher Schicht vorhanden. Die tiefere Schicht zeigt sich in eigentümlicher Weise umgebildet zu sternförmigen Zellen, indem die interepithelialen Räume zu ausgedehnterer Entwickelung gelangt sind.

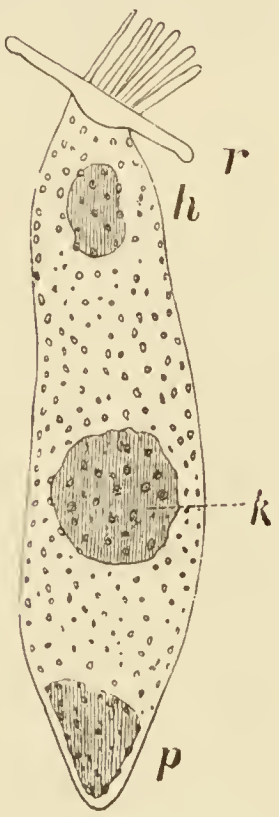

Fig. 746.

Eine äussere Haarzelle bei starker Vergrösserung. (G. Retzius.)

p unteres stärker gekörntes Ende (*p*); *k* Kern; *h* Hensenscher Körper; *r* Lamina reticularis.

β) Die äusseren Haarzellen.

Sie liegen zwischen den äusseren Pfeilerzellen und den Deitersschen Zellen und stimmen in vielen Merkmalen mit den inneren Haarzellen überein. Sie stehen ungefähr senkrecht zur Oberfläche der Papilla spiralis, während sie mit der Membrana basilaris einen einwärts offenen spitzen Winkel bilden. Das obere Ende ist in je eines der Foramina annularia der Lamina reticularis eingefügt und darin befestigt. Der Körper der äusseren Haarzellen ist im frischen Zustande hell, durchsichtig, von cylindrischer, in der unteren Hälfte gewöhnlich etwas ausgebauchter konischer Gestalt. Die Seitenflächen sind scharf begrenzt, die Randschicht des Protoplasma zeigt eine schwache Körnung. In der unteren Hälfte liegt der grosse kugelige Kern, in der oberen Hälfte ein eigentümlich dunkler, ovaler oder rundlicher Körper, der Hensensche oder Spiralkörper. Dessen Substanz ist körnig und anscheinend von einem hellen Spiralfaden umwickelt. Das untere Zellenende ist abgerundet, stärker gekörnt und reicht nicht bis zur Membrana basilaris herab, sondern erstreckt sich bloss bis zum Halse der Deitersschen Zellen.

Die Gestalt der oberen Endfläche ist bei den Zellen der verschiedenen Reihen etwas verschieden; so ist insbesondere der innere Rand an den Zellen der ersten Reihe gerade abgeschnitten. Im allgemeinen jedoch ist die Form der Endfläche oval und der längere Durchmesser steht radial. Die Haarlinie bildet einen nach aussen mehr oder weniger stark konvexen Bogen. Die Anzahl der Haare beträgt etwa 20; sie sind, abgesehen von ihrer geringeren Länge, ebenso beschaffen wie die Haare der inneren Haarzellen. In den einzelnen Windungen des Ductus cochlearis zeigen sich Unterschiede bezüglich der Anzahl von Reihen der äusseren Haarzellen: in der Basalwindung kommen in der Regel nur drei Reihen von Zellen vor; hier und da fehlt eine Zelle. In der Mittelwindung tritt in der Regel eine vierte Reihe auf; dann aber ist gewöhnlich die vorausgehende Reihe nicht ganz vollständig, sondern gleich der neuen Reihe etwas lückenhaft. In der Spitzenwindung kommt sogar eine fünfte unterbrochene Reihe vor; sie besteht aus einzelnen zerstreuten Zellen.

Auch individuelle Verschiedenheiten machen sich in dieser Hinsicht bemerklich. Die vierte Reihe ist reichlicher vertreten, wie bei den Tieren; sie fehlt aber den letzteren nicht, wie man glaubte, und ist von Retzius z. B. beim Hunde und Kaninchen nachgewiesen worden. Von den inneren Haarzellen sei bei dieser Gelegenheit bemerkt, dass hier und da, obwohl sie in der Regel in einer einzigen Reihe aufgestellt sind, doch eine innere Haarzelle zweiter Reihe auftritt, welche ihren Platz einwärts von der ersten Reihe nimmt (Retzius).

6. Der innere, mittlere und äussere interepitheliale Raum der Papilla spiralis.

Von den interepithelialen Räumen wurde der innere und mittlere bereits erwähnt, jener als Lückenwerk zwischen den Zellen des inneren Abhanges der Papille; der mittlere als Tunnelraum. Es ist das Verdienst von Nuel, hervorgehoben zu haben, dass jenseits der äusseren Pfeilerreihe, zwischen ihr und den auswärts folgenden Teilen der Papille, ebenfalls ein spiral verlaufender ansehnlicher Raum vorhanden ist, welcher durch die Fissurae interpilares externae mit dem Tunnelraume in Verbindung steht. In ähnlicher Weise stehen die inneren interepithelialen Räume durch die Fissurae interpilares internae mit dem Tunnelraume, folglich alle diese Räume unter sich, in Verbindung. Der Nuelsche Raum setzt sich aussen in kleinere interepitheliale Räume fort, welche zwischen den Deitersschen und äusseren Haarzellen, vielleicht auch den Hensenschen Zellen übrig bleiben. Alle diese Räume sind von einer Flüssigkeit, Endolymphe, eingenommen.

7. Die Nervenendigung in der Papilla spiralis.

Nachdem die feinen Bündel des Ramus cochlearis marklos geworden, durch die Foramina nervina des Labium tympanicum hindurchgetreten sind, haben sie eine interepitheliale Lage und verbreiten sich im interepithelialen Labyrinthe der Papilla spiralis teils in radialer, teils in spiraler Richtung.

Spiraler Stränge sind nicht weniger als fünf bis sechs vorhanden.

α) Der erstere oder innere Spiralstrang liegt diesseits der inneren Pfeiler, dicht an deren innerer Fläche, dem Pfeilerfusse mehr oder weniger nahe. Der grösste Teil der aus den Foramina nervina getretenen Bündel geht in ihn über, indem sie sich in schmale Fibrillenzüge teilen. Von ihm treten Fäden ab, welche das untere Ende der inneren Haarzellen umgeben.

Durch die Fissurae interpilares internae wenden sich ferner feine Nervenbündel von dem ersten Spiralstrange aus in den Tunnelraum und bilden nahe den Füssen der inneren Pfeilerzellen den zweiten Spiralstrang oder Tunnelstrang.

β) Der Tunnelstrang. Von ihm treten in kurzen Zwischenräumen die radiären Tunnelfasern ab und gelangen durch die Fissurae interpilares externae in die Gegend der unteren Enden der äusseren Haarzellen, worauf sie grösstenteils in spirale Richtung umbiegen und dadurch den dritten Spiralstrang bilden.

γ) Der dritte bis sechste Spiralstrang liegt je in der Nähe des unteren Endes der ersten bis vierten äusseren Haarzellenreihe, teils zwischen den Deitersschen Zellenreihen, teils zwischen der ersten Reihe der Deitersschen Zellen und der äusseren Pfeilerreihe, jenen am oberen Teile ihres Körpers dicht anliegend. Von diesen Spiralsträngen aus treten Fasern in kurzen Zwischenräumen zu den unteren Enden der äusseren Haarzellen, um pericellulär an ihnen zu endigen.

Für das morphologische Verständnis der Endigungsweise des N. cochlearis ist es wichtig, festzuhalten, dass sämtliche Fasern, auch die den Tunnelraum durchsetzen, einen interepithelialen Verlauf haben und durchgehends im interepithelialen

Labyrinthe der Papilla spiralis sich ausbreiten. Ebenso verhält es sich dem früher Angegebenen zufolge mit den Nervenendigungen in den Maculae und Cristae acusticae. An allen Nervenendstellen des N. acusticus kehren hiernach Verhältnisse wieder, welche der Endigung der sensiblen Nerven in der Epidermis der äusseren Haut entsprechen. Dies kann nicht überraschen bei der Überlegung, dass das häutige Labyrinth nichts anderes ist als ein in die Tiefe gesunkenes Stück der äusseren Haut, der N. acusticus selbst aber die morphologische Stellung eines Hautnerven einnimmt.

8. Die Membrana tectoria (Cortii).

Sie ist das frühzeitig entstehende kutikulare Erzeugnis derjenigen Epithelzellen, welche den Limbus, Sulcus und die Papilla spiralis bedecken. Sie erstreckt sich im ausgebildeten Zustande vom Ursprunge der Reissnerschen Haut auf der Lamina spiralis ossea bis zu den äussersten Haarzellen und bedeckt gleich einer Schürze die Papilla spiralis. Im frischen Zustande ist sie weich und elastisch. Sie lässt zwei Zonen erkennen, eine innere, dünne, dem Limbus angehörige, welche durch eine Kittsubstanz an jenem haftet, und eine äussere, über den Sulcus spiralis und die Papilla spiralis frei hervorragende. Der letztere Teil verdickt sich in der Mitte und schärft sich randwärts wieder zu. Der freie Rand bildet in der Basalwindung einen glänzenden Strang, in der Mittelwindung ein dickfaseriges, in der Spitzenwindung ein dünnfaseriges Netzwerk, dessen Fasern frei über die äussersten Haarzellen hinausragen (Retzius). Etwa in der Mitte der Membran findet sich der Hensensche Streifen in Gestalt eines glänzenden platten Bandes, welches etwas einwärts der inneren Haarzellen gelegen ist. Die Membran besteht aus unzähligen feinen Fasern, welche von innen-basal nach aussen-kuppelwärts ziehen und gegen Essigsäure sehr widerstandskräftig sind. Hier und da werden an den äussersten Deitersschen Zellen noch Ansatzstücke gefunden, welche der Membran im Embryonalleben zur Befestigung dienten.

A. Dupuis, Die Cortische Membran. Anat. Hefte X, 1894.

Regionale Verschiedenheiten im Bau des Ductus cochlearis.

Weder der Limbus spiralis, noch die Breite der Membrana basilaris, noch die Papilla spiralis und ihre Haarzellenreihen, noch die Lamina tectoria verhalten sich dem Angegebenen zufolge in ihrer ganzen Ausdehnung völlig gleich. Die Verschiedenheiten im Bau der einzelnen Windungen sind bereits bei der Betrachtung der einzelnen Bestandteile des Ductus cochlearis angegeben worden. Vom Kuppelblindsacke ist noch zu erwähnen, dass in ihm die Gehörzähne allmählich an Länge und Breite abnehmen und endlich ganz schwinden, indem der Limbus spiralis niedriger wird und endigt. Zugleich mit den Gehörzähnen hört die Papilla spiralis auf.

Der Ductus cochlearis in der Reihe der Wirbeltiere.

Der Ductus cochlearis erscheint bei den Fischen als eine kleine Aussackung des hinteren Endes des Sacculus, welche im Einzelnen verschiedene Grade der Ausbildung erfahren kann. Sie führt den Namen Lagena und ist mit einer Nervenendstelle versehen, welche eine Statolithenmembran besitzt, wie das Säckchen; sie wird Papilla acustica lagenae genannt.

Erst bei den Amphibien tritt in ihrem basalen Gebiete eine zweite kleinere Nervenendstelle auf, die Papilla acustica basilaris. Sie ist bei den Fröschen bereits stärker entwickelt, nimmt bei den Reptilien eine grössere Ausdehnung an und hat sich bei dem Krokodile und den Vögeln zu einem längeren Kanale ausgebildet, welcher auf einer Membrana basilaris die Papilla spiralis trägt, während sich im blinden erweiterten Ende des Kanales, in der Lagena, die Papilla

lagenae mit ihren Besonderheiten erhalten hat. Unter den Säugern finden sich bei den Monotremen noch ähnliche Verhältnisse vor; bei allen übrigen ist die Papilla spiralis mächtig entwickelt, die Papilla lagenae aber fehlt. Die Papilla spiralis erstreckt sich hier bis in den Kuppelblindsack hinein.

Bei den Fischen bis hinauf zu den Vögeln ist ferner eine von Retzius nachgewiesene Nervenendstelle vorhanden, die Macula acustica neglecta s. Retzii. Sie zeigt sich am stärksten entwickelt bei den Amphibien und hat ihre Lage gewöhnlich am Boden des Utriculus, am Eingange des Sinus posterior. Bei den Krokodilen ist die Macula neglecta bereits kleiner geworden, bei den Vögeln noch weiter zurückgebildet; sie fehlt den Säugern vollständig. Amphibien, Reptilien und Vögel haben hiernach jedenfalls acht Nervenendstellen im Labyrinthe.

B) Scala tympani et vestibuli.

1. Die Schneckenwand.

Die Wand der knöchernen Schnecke besteht aus drei Schichten, einer Lamina externa, interna und einer zwischen beiden befindlichen Diploë. Das Innenblatt, die Grundhaut von Eisler, bildet die Grundlage des Modiolus, der Zwischenwand und der Aussenwand der Skalen; das Aussenblatt (Kapsel) umgiebt die Schnecke als Ganzes. In der Diploë haben zwischen deren Bälkchen Fett und Gefässe ihre Lage. Das Innenblatt bildet auch die Grundlage der Membran des runden Fensters. An der Stelle des Tractus spiralis foraminosus, des Foramen centrale cochleae, sowie an der Apertura interna canaliculi cochleae ist das Innenblatt durchlöchert.

2. Das Periost.

Die räumlichen Verhältnisse beider Skalen und ihre Beziehung zur Scala media (Ductus cochlearis) sind bereits oben (S. 804) geschildert worden. Was den Bau ihrer Wand betrifft, so ist hier nur hervorzuheben, dass die inneren Flächen des ganzen Canalis cochlearis sowie die Lamina spiralis ossea von einem Perioste bekleidet sind, welches gegen die Lichtung hin von einem Endothel begrenzt wird. Das Periost ist ziemlich reich an feinen elastischen Fasern und führt an zerstreuten Stellen bräunliche, sternförmige Pigmentzellen.

3. Das Ligamentum spirale.

In der Gegend der stärksten Wölbung des Kanales nimmt das Periost das von der Lamina basilaris ausstrahlende Ligamentum spirale auf (s. oben S. 818). Der Scala tympani gehört ferner an

4. Die Membrana tympani secundaria.

Die Fenestra rotunda wird, wie schon erwähnt worden, durch eine bindegewebige Membran geschlossen, die Membrana tympani secundaria. Ihre der Scala tympani zugewendete Fläche ist, da sie den perilymphatischen Raum begrenzen hilft, von Endothel bekleidet; ihre der Paukenhöhle zugewendete Fläche trägt dagegen eine dünne, gefäss- und nervenhaltige Fortsetzung der Schleimhaut der Paukenhöhle.

5. Der Canaliculus cochleae.

Die innere Mündung des Canaliculus cochleae befindet sich im Boden der Scala tympani, ganz in der Nähe des Anfanges der letzteren, und hat eine trichterförmige Gestalt. Der Canaliculus cochleae enthält keine Fortsetzung des Labyrinthsäckchens, wie sich aus dem Bisherigen von selbst ergiebt; er enthält allein Bindegewebe, eine Vene und einen perilymphatischen Gang. Die Vene mündet in den

Bulbus venae jugularis. Der perilymphatische Gang setzt die Perilymphe der Schnecke in Verbindung mit den subarachnoiden Räumen.

v. Lenhossék, M., Die Nervenendigungen in den Maculae und Cristae acusticae. In: Beiträge zur Histologie des Nervensystemes und der Sinnesorgane, Wiesbaden 1894. — Niemack, J., Maculae u. Cristae acusticae mit Ehrlichs Methylenblaumethode. Anat. Hefte, V, 1892. — Steinbrügge, H., Über das Verhalten des Ductus cochlearis im Vorhofsblindsack. Anat. Hefte, VIII, 1893.

d) Gefässe des Labyrinthes.

a) Blutgefässe.

Die Arterien des Labyrinthes stammen

1. aus der A. basilaris, welche die A. auditiva interna zu demselben entsendet. Letztere folgt dem Verlaufe des N. acusticus und teilt sich in einen Vorhofs- und Schneckenast. Jener entsendet Zweige zu den Säckchen und den Bogengängen; an den Maculae und Cristae acusticae ist ein dichtes, im übrigen Gebiete der Säckchen und Bogengänge ein weitmaschiges Gefässnetz entwickelt. Der Schneckenast zerfällt beim Eintritte in die Schnecke in eine grössere Anzahl von Zweigen. Diese ziehen teils unmittelbar zur ersten Windung, teils nehmen sie ihren Weg durch die Schneckenachse. Von letzteren ausgehende Zweige bilden in der Substanz des Modiolus kleinere und grössere Knäuel, Glomeruli arteriosi cochleae minores et majores (Schwalbe). Die kleinen Knäuel sind etwas über der Ursprungsstelle der Lamina spiralis ossea gelegen, versorgen die Crista spiralis und speisen auch die Kapillaren der Reissnerschen Haut, soweit solche vorhanden sind. Die grossen Knäuel dagegen liegen an der Wurzel der Zwischenwände der Windungen und speisen zwei voneinander unabhängige Gefässgebiete: die nächstuntere Stria vascularis und die Lamina spiralis imembranacea.

2. aus der A. auricularis posterior indem sie der A. stylomastoidea den Ursprung giebt, diese aber a) einen Zweig durch die Fenestra cochlearis zur Schnecke schickt, b) einen feineren Zweig, den R. stapedius, zum Steigbügel und Promontorium entsendet. Der R. stapedius tritt etwa in der Mitte der Länge des Canalis facialis von der A. stylomastoidea ab, gelangt, indem er die Membrana obturatoria stapedis durchbohrt, auf das Promontorium, verbindet sich hierselbst mit Ästchen der A. tympanica und versorgt den Steigbügel nebst seinen Membranen. Die Venen der Schnecke sammeln sich zur V. spiralis externa (auch Vas prominens genannt) und zum Vas spirale internum, welche in eine im Modiolus unterhalb des Ganglion spirale gelegene Vene, die Vena spiralis modioli, münden. Letztere gehört zum Wurzelgebiete der V. jugularis interna.

Die Scala vestibuli wird dem Angegebenen gemäss von Arterien, die Scala tympani von Venen umkreist. Die oben an die Scala tympani angrenzende Lamina spiralis membranacea ist so der Einwirkung arterieller Pulsationen vollständig entrückt.

Die übrigen Venen sammeln sich zur V. auditiva interna, welche als ein doppeltes oder dreifaches Stämmchen die A. auditiva interna begleitet und in den Sinus petrosus inferior oder transversus mündet. In dem Canaliculus cochleae ist ein kleiner venöser Sinus enthalten, welcher von der ersten Schneckenwindung Blut in den Bulbus venae jugularis abführt. Aus der äusseren Mündung des Aquaeductus vestibuli osseus dringen feine Venen zum Sinus petrosus inferior.

Über die Gefässe und den Blutstrom im Gehörlabyrinthe, insbesondere in der Schnecke vergl. die neuen Angaben von J. Eichler (Anatomische Untersuchungen über die Wege des Blutstromes im menschlichen Ohrlabyrinth), Leipzig, 1892; und von F. Siebenmann, Die Blutgefässe im Labyrinthe des menschlichen Ohres, mit 11 Tafeln, Wiesbaden 1894.

Von der A. auditiva interna, dem zweithintersten Aste der A. basilaris, sagt Siebenmann: Sie entsendet nur einen einzigen kleinen Zweig in das Labyrinth, andere Zweige treten teils zu dem Knochen, hauptsächlich aber zu den Stämmen des N. V, VII, VIII, IX und X, sowie zur unteren Fläche des Kleinhirnes.

Wie der N. cochleae seine Äste ausser zur Schnecke auch zum Sacculus und zur Ampulle des hinteren Bogenganges, der N. vestibularis aber seine Äste bloss zur Ampulla superior und lateralis und zum Utriculus senden: ebenso verbreiten sich auch die arteriellen Gefässe.

Das venöse Blut des Labyrinthes zieht in der Hauptsache auf drei Wegen ab: 1. durch die accessorischen Wege des Aquaeductus vestibuli; 2. durch die labyrinthären accessorischen Wege des Canaliculus cochleae, und 3. durch die Venen des inneren Gehörganges.

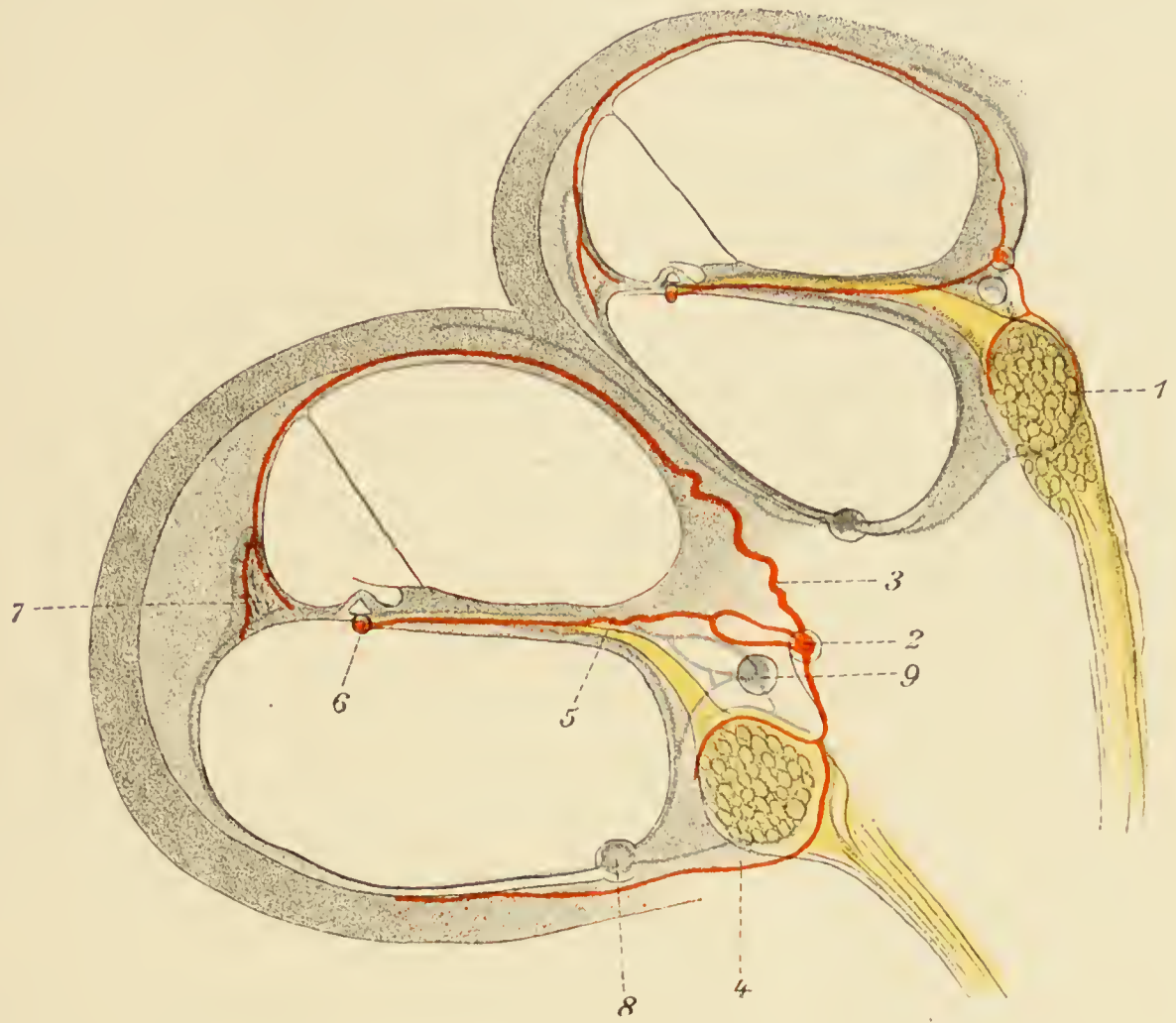

Fig. 747.

Radiärschnitt durch die Basal- und Mittelwindung der rechten Schnecke (Schema). (F. Siebenmann.)

1 Ganglion spirale; 2 Tractus spiralis arteriosus mit Arcade; 3 obere Zwischenwandarterie; 4 untere Zwischenwandarterie; 5 radiäre Arterie des Spiralblattes; 6 äusseres Spiralgefäss; 7 Capillaren der Stria vascularis; 8 hintere Spiralvene; 9 Spiralblattvene mit Arcade.

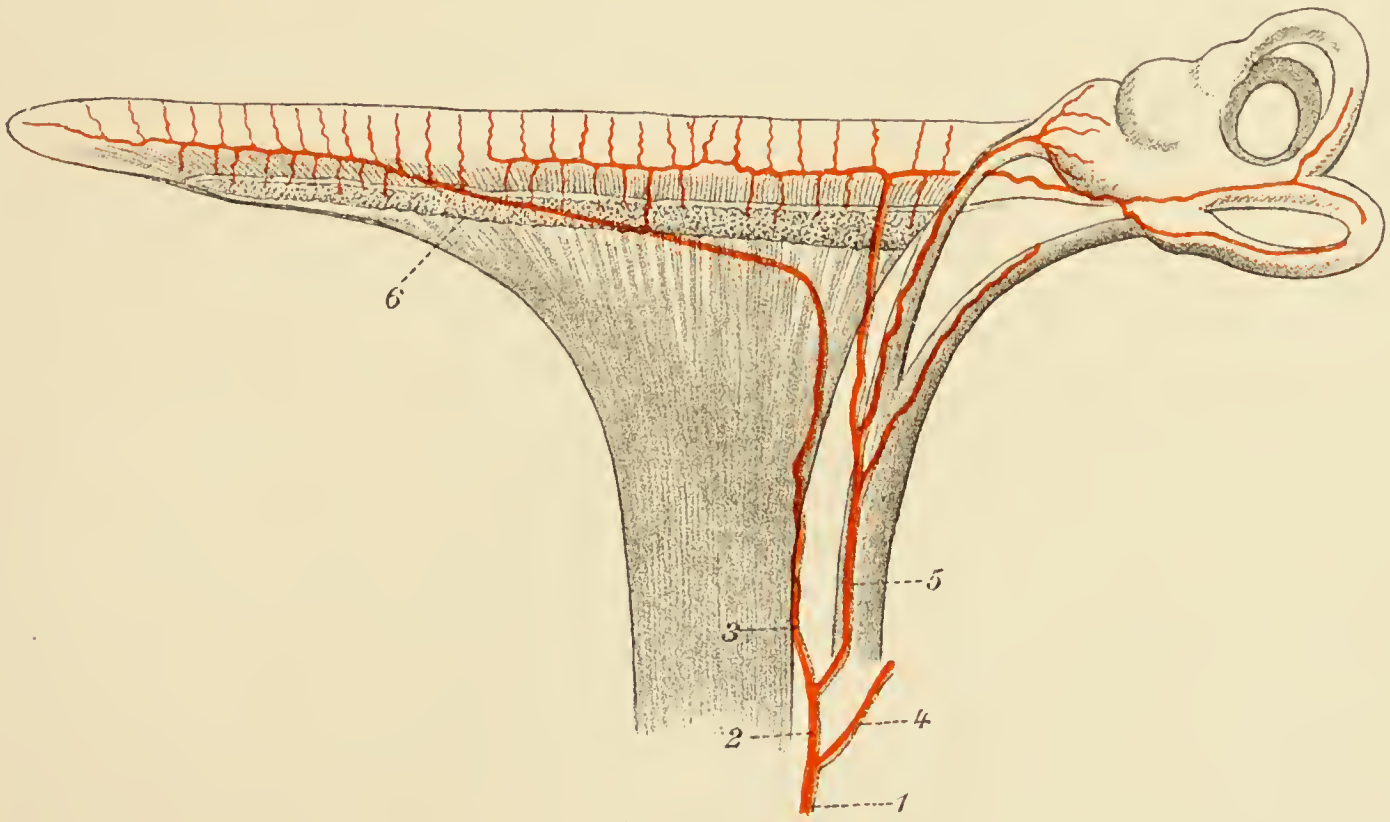

Fig. 748.

Schema der Verästelung der Labyrintharterie; Schnecke und Schneckennerv sind abgerollt dargestellt. (F. Siebenmann.)

1 Labyrintharterie; 2 A. cochleae communis; 3 A. cochleae propria; 4 A. vestibuli (anterior); 5 A. vestibulo-cochlearis; 6 Ganglion spirale.

b) Lymphgefässe.

Das Vas spirale internum ist von einem hellen Hofe umgeben, welcher das Vorhandensein eines perivaskulären Lymphgefässes anzudeuten scheint. Über die ansehnlichen Lymphräume in der Umgebung des häutigen Labyrinthes und ihre Verbindungen s. oben.

e) Eigentümlichkeiten des häutigen Labyrinthes, welche an seine Abkunft von der äusseren Körperhülle erinnern (Rauber).

Dieselben sind im Vorausgehenden bereits erwähnt worden und hier zusammenzustellen; es sind die folgenden:

- α) Die Papillen der Reissnerschen Haut und der Pigmentgehalt ihrer Epithelzellen.
- β) Die Papillen der Stria vascularis und der Pigmentgehalt ihres Epithels.
- γ) Die Papillen der häutigen Bogengänge und des Saccus endolymphaticus.
- δ) Die von v. Brunn entdeckten Drüsen des Sacculus und Utriculus.
- ε) Die verschiedenen Papillenarten des Limbus spiralis. Auch die Huschkeschen Gehörzähne haben die morphologische Bedeutung von Hautpapillen.
- ζ) Die Ausbildung der interepithelialen Räume der Papilla spiralis, d. i. des Cortischen Organes. Sie entsprechen sämtlich dem interepithelialen Labyrinthe der Epidermis. Am geringsten ausgebildet ist der innere interepitheliale Raum, welcher am Innenabhange der Papilla spiralis seine Lage hat. Ins Riesige ausgedehnt erscheint der mittlere interepitheliale Raum, als Tunnelraum; zwischen beiden steht der Ausdehnung nach der Nuelsche Raum.
- η) Die interepitheliale Endigung der Fasern des Gehörnerven.
- ϑ) Die morphologische Stellung des N. acusticus als eines Hautnerven.

f) Cerebrale Bahnen des Nervus acusticus.

An sämtlichen Nervenendstellen des häutigen Labyrinthes endigen die Fasern des N. acusticus mit interepithelialen Endbäumchen und freiem Auslaufen der terminalen Fibrillen. Es hat sich nicht nachweisen lassen, dass an einer oder der anderen Nervenendstelle des Gehörlabyrinthes eine celluläre Endigung vorhanden wäre, wie sie bezüglich der Fasern der Nervi olfactorii von den Riechzellen bekannt ist. Ebensowenig liegen irgend sichere Anhaltspunkte vor, an einer Nervenendstelle des häutigen Labyrinthes eine gemischte, d. h. eine celluläre neben einer freien Nervenendigung anzunehmen. Von den Riechzellen aus entwickeln sich die Nervi olfactorii und wachsen gegen den Bulbus olfactorius hin, um dessen Glomeruli olfactorii bilden zu helfen. Die verschiedenen Fasermassen des N. acusticus dagegen haben ihren Ursprungsherd in den verschiedenen spinalartigen Ganglien des N. acusticus, deren Gesamtheit Ganglion acusticum genannt wird; die einzelnen Ganglien sind oben als Ganglion N. vestibuli und Ganglion spirale geschildert worden. Ihre Elemente sind Bipolarzellen mit einem peripheren und einem centralen Ausläufer. Da diese Ganglienzellen dem häutigen Labyrinthe, d. h. einem Teile der äusseren Haut, näher liegen als dem Gehirne, so nimmt der N. acusticus eine vermittelnde Stellung ein zwischen den Fila olfactoria, die ihre Wurzeln in den Riechzellen haben, und jenen sensiblen Nerven, welche ihre Wurzeln in den Spinalganglien haben. Das Schema der peripheren Bahnen der Acusticusfaserung entspricht hiernach der Fig. 749.

Welches aber sind die centralen Bahnen des N. acusticus?

Nach dem Früheren sind, gemäss der Scheidung der Elemente des Acusticus in zwei grosse Klassen, auch die centralen Bahnen in zwei grosse Abteilungen zu trennen. Die eine gehört dem Gleichgewichtsapparate, die andere dem Gehörapparate an. Erstere streben dem Kleinhirne, letztere dem Vierhügel- und Grosshirne zu.

Was die Fasermassen des N. cochlearis betrifft, so sind die nächsten cerebralen Bahnen, welche Neurae I. Ordnung entsprechen, bereits auf S. 458 in Betrachtung gezogen worden. Hier bleibt also noch zu untersuchen, von welcherlei Neurae höherer Ordnung die Weiterleitung aufgenommen wird und wohin diese ihre Ausläufer gelangen lassen. Über die mit der Methode der Markscheidenbildung hierüber erzielten Ergebnisse s. den Abschnitt Leitungsbahnen. Die neueste Zeit hat auch Untersuchungen zu Tage gefördert, welche mit der Golgischen Chrom-Osmium-Silbermethode gewonnen worden sind und über Ursprung und Bahn der einzelnen Zellfortsätze Aufschluss gegeben haben.[1])

Einen hohen Rang nehmen unter diesen die aus dem Laboratorium von P. Flechsig hervorgegangenen Untersuchungen von H. Held ein, über welche hier zu berichten ist.

Die Fasersysteme zweiter Ordnung, welche sich an die Wurzelfasersysteme, d. i. die Systeme I. Ordnung, anschliessen, entspringen naturgemäss aus Zellen, welche dort liegen, wo die Wurzelfasern des N. cochlearis endigen, d. i. im vorderen Acusticuskerne und im Tuberculum acusticum, in der oberen Olive, im Trapezkerne, im lateralen Schleifenkerne bis zu den Vierhügeln. Die Striae acusticae s. medullares führen hiernach ihren Namen zwar mit Recht, indem sie der centralen Gehörleitung angehören, aber keine unmittelbaren Fortsetzungen des N. cochleae sind. Vielmehr entspringen sie als System II. Ordnung von den Zellen des Tuberculum acusticum, gelangen zur Raphe, überschreiten die Mittellinie und endigen in den hinteren Vierhügeln mit Endbäumchen. Aber die Striae acusticae enthalten noch einen zweiten Bestandteil, nämlich Fasern, die von höheren Centren entspringen und im Tuberculum acusticum endigen, diese gehören bereits zu den rückläufigen Systemen.

Entgegengesetzt zu jenen centripetalen Fasersystemen zweiter Ordnung verlaufen die aus ansehnlichen Fasermassen bestehenden rückläufigen Systeme. Sie nehmen ihren Ursprung im vorderen und hinteren Vierhügel, im lateralen Schleifenkerne, in der Oberolive, im Trapezkerne der Gegenseite, in der Oberolive und dem Trapezkerne der gleichen Seite, überall von Nervenzellen, die in den genannten Kernen gelegen sind und ihren intercentralen Neuriten centrifugal zu

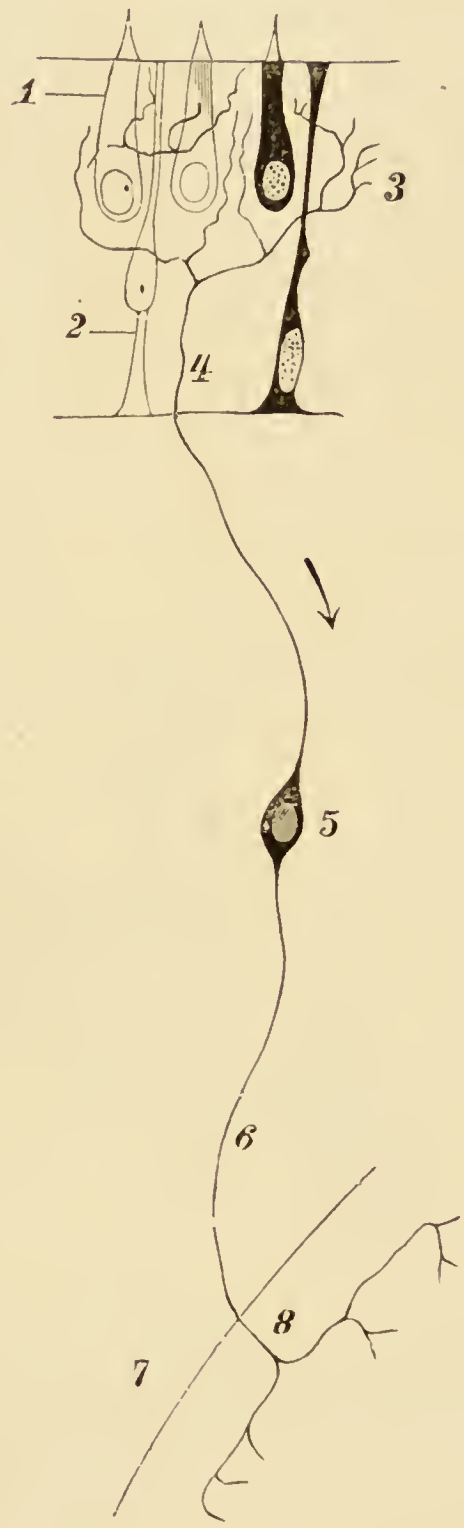

Fig. 749.

Schema der peripheren Endigung des N. acusticus, zunächst des N. vestibularis. (G. Retzius, Biolog. Untersuchungen, Bd. IV, 1892).

1—2 Neuroepithel 1 Haarzellen; 2 Faden- oder Stützzellen; 3 peripheres interepitheliales Endbäumchen; 4 Nervenfaser; 5 Zelle des Ganglion acusticum; 6 Neurit; 7 Grenzlinie des Gehirnes; 8 Teilung in einen auf- und einen absteigenden Ast, mit Kollateralen derselben.

[1]) L. Sala, Sur l'origine du nerf akoustique, Arch. italienne de Biologie, 1891 und Arch. f. mikrosk. Anat. Bd. 42, 1893. — H. Held, Die centrale Gehörleitung. Arch. f. Anat. u. Phys. 1893, H. 3 und 4.

tiefer liegenden grauen Massen senden. Die bezüglichen Neuriten endigen nämlich in dem primären Endigungsgebiete des N. cochleae. Hier endigen die letzten Faserzüge der rückläufigen Systeme, während die äusseren Systeme zweiter Ordnung hier entspringen.

Allen diesen Systemen gegenüber steht eine dritte Reihe von Bahnen; dies sind die reflektorischen Bahnen. Während die vorhergehenden Faserbündel die centrale Gehörleitung ausmachen, verbinden die reflektorischen Bahnen dieselbe mit anderen Hirnteilen, in welchen motorische Ursprungszellen vorhanden sind.

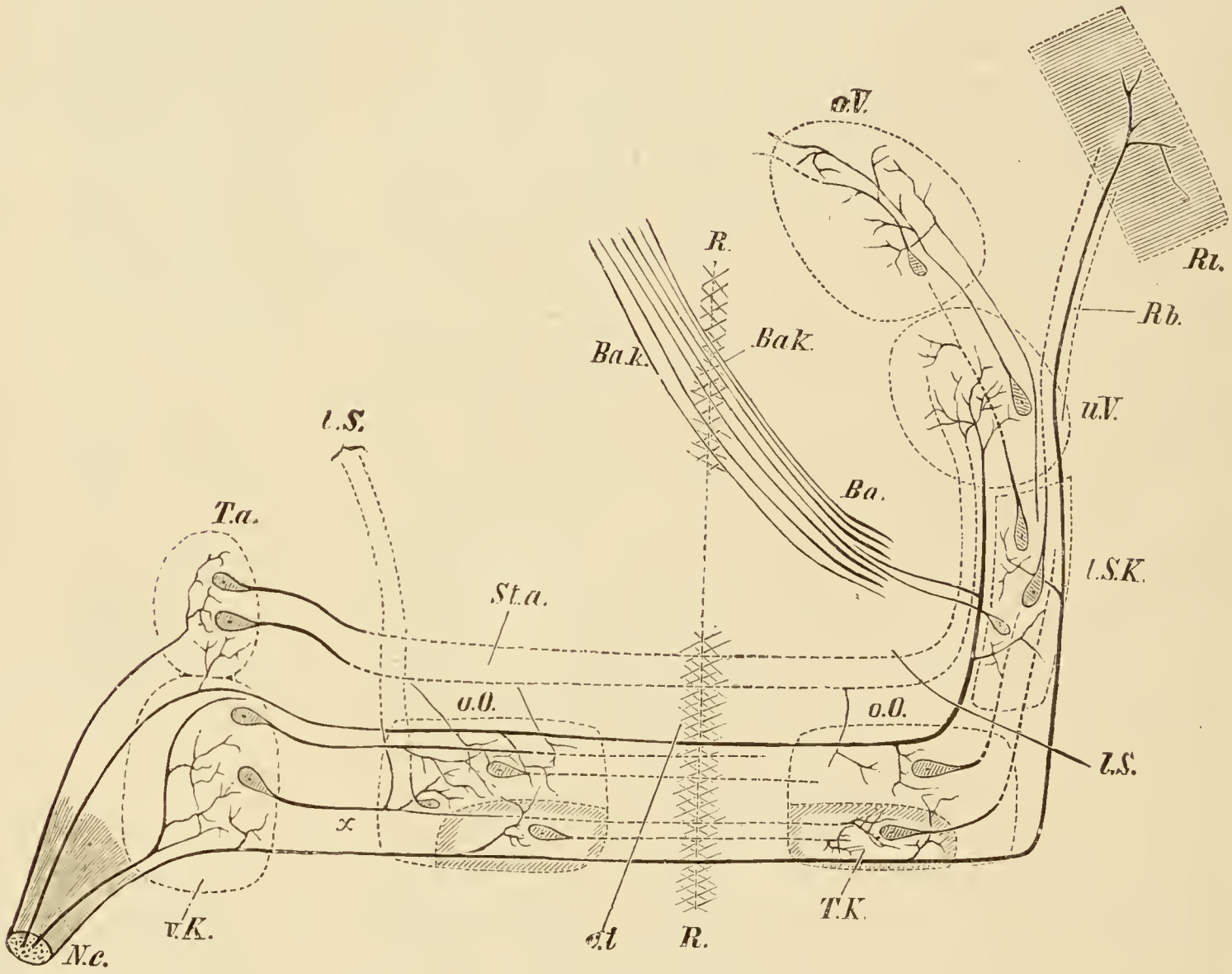

Fig. 750.

Schema der centralen Gehörleitung. Systeme zweiter Ordnung. (H. Held.)

Nc Nervus cochlearis; *vK* vorderer Kern; *ct* Trapezkörper; *R* Raphe; *TK* Trapezkern *oO* obere Olive: *Ta* Tuberculum acusticum: *Sta* Striae acusticae; *lS* laterale Schleife: *lSK* lateraler Schleifenkern: *Ba* Bindearm: *Bak* Bindearmkreuzung: *oV* oberer Vierhügel; *uV* unterer Vierhügel; *Ri* Rinde; *Rb* Rindenbahn.

Für den Nervus acusticus besteht gemeinschaftlich mit dem Nervus opticus eine grosse Reflexbahn, welche im vorderen Vierhügel entspringt. Dieselbe ist geeignet, sensorische Eindrücke in dieser Sphäre auf den Bewegungsapparat der Augen und des Kopfes zu übertragen. Specielle Reflexbahnen bestehen für den Nervus acusticus, die zum Abducenskern, Facialiskern und der Formatio reticularis führen (H. Held).

Bezüglich der Kreuzung in der Medianebene bestehen für die centralen Bahnen des N. cochlearis ähnliche Verhältnisse wie für den Sehnerven, der von Hause aus eine intercentrale Leitung ist. Die centrale Gehörleitung ist nämlich der Hauptmasse nach eine gekreuzte Fortsetzung des Hörnerven, zum kleineren Teile eine ungekreuzte.

Wie die beigefügten Skizzen anzeigen, endigt die centrale Gehörleitung zum grossen Teile in den Vierhügeln, sowohl was Wurzelfasern als auch was

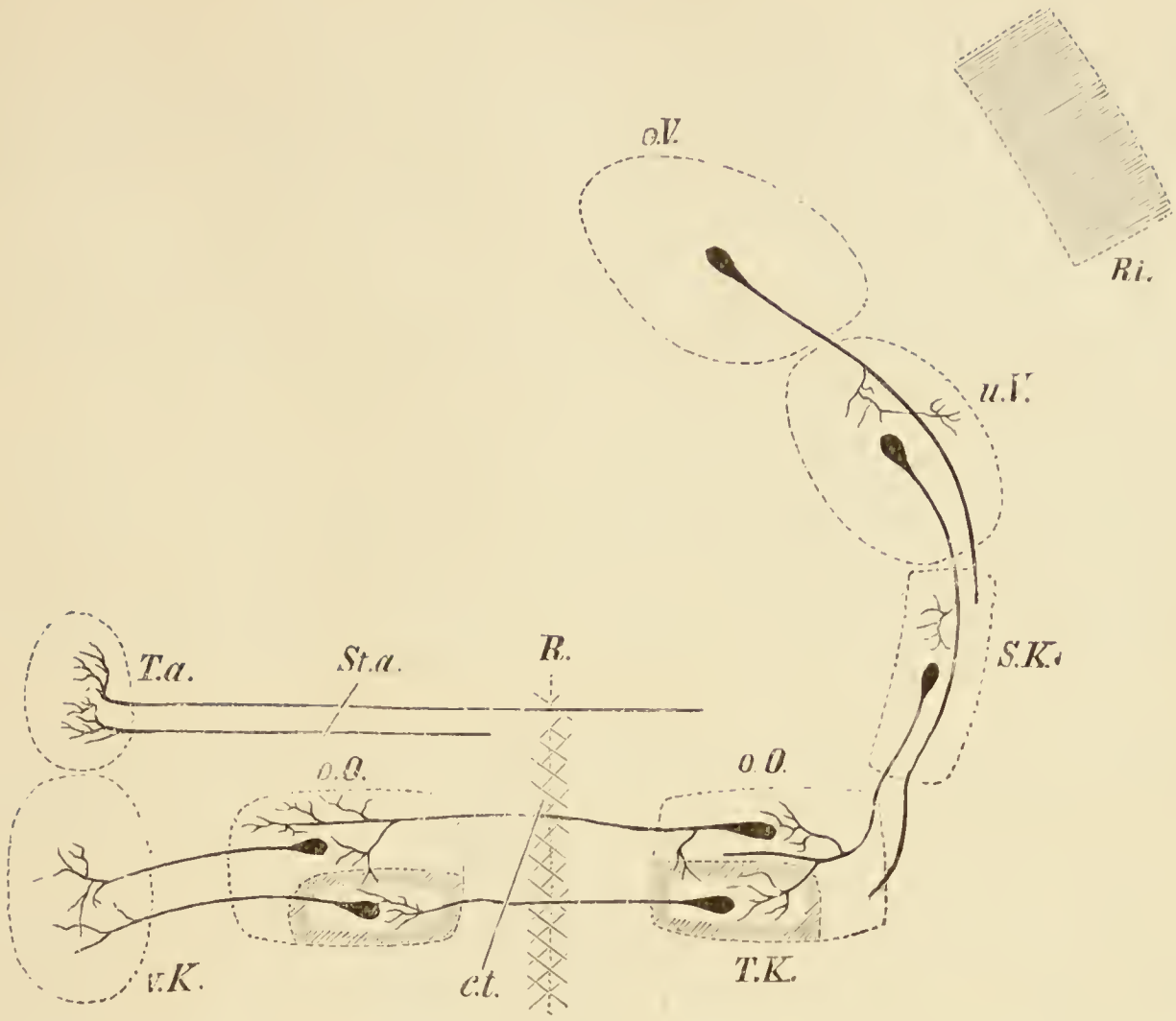

Fig. 751.

Schema der centralen Gehörleitung. Rückläufige Systeme. (H. Held.)

vK vorderer Kern; *ct* Trapezkörper; *R* Raphe: *TK* Trapezkern; *oO* obere Olive: *Ta* Tuberculum acusticum; *Sta* Striae acusticae; *SK* Schleifenkern: *oV* oberer Vierhügel: *uV* unterer Vierhügel: *Ri* Rinde.

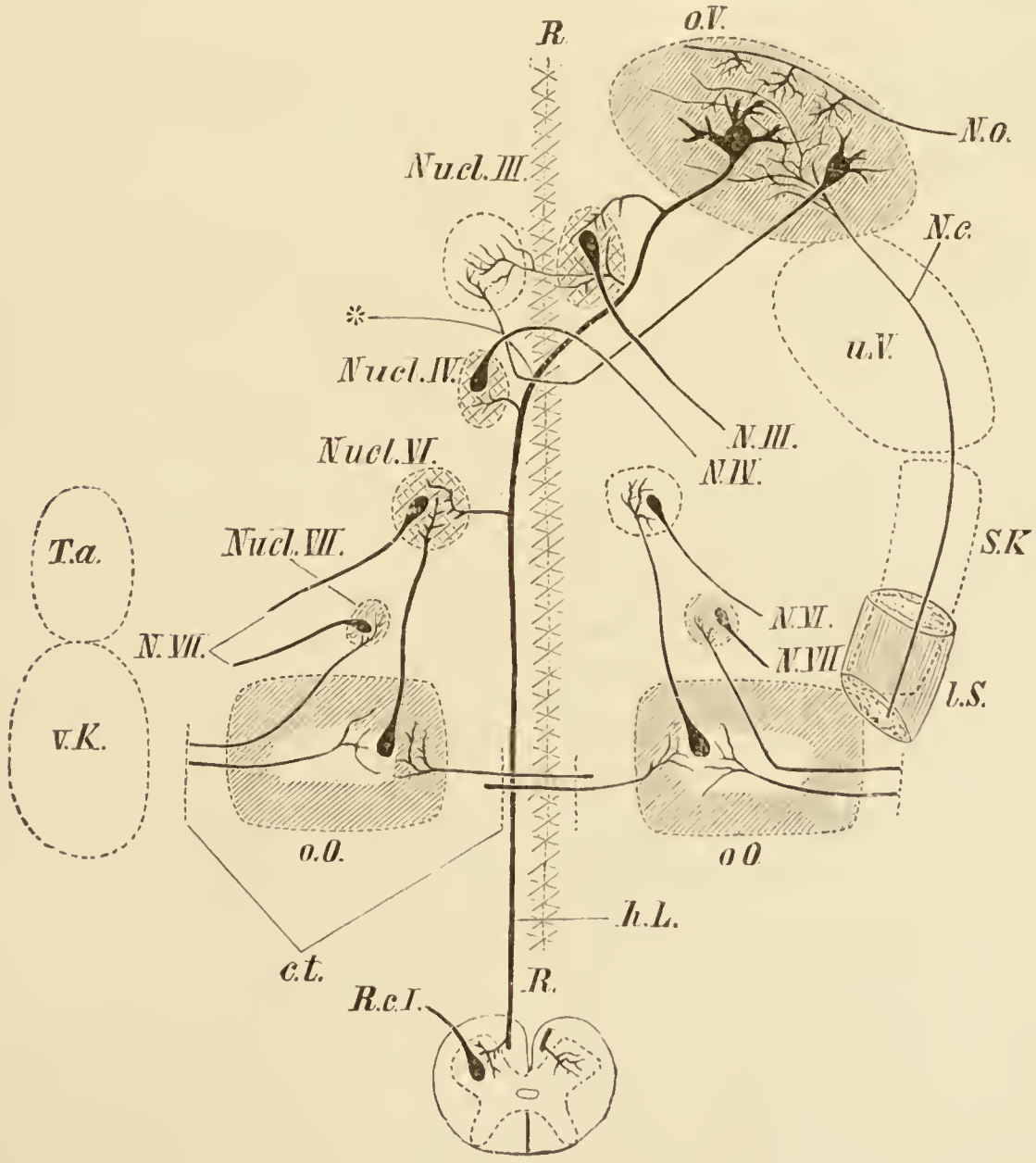

Fig. 752.

Schema der centralen Gehörleitung. Reflectorische Bahnen. (H. Held.)

No Nervus opticus; *hL* mediales Längsbündel; *NcI* Nervus cervicalis I; * Stelle der fontaineartigen Haubenkreuzung. Die übrigen Bezeichnungen sind aus der Figur ohne weiteres ersichtlich, bezw. dieselben wie bei Fig. 750.

Neuren zweiter Ordnung betrifft; hier entspringen auch die obersten rückläufigen Systeme. Zum kleineren Teile zieht die centrale Gehörleitung als direkte akustische Rindenbahn durch das Mittelhirn zum Grosshirne (Held). Es handelt sich hier um solche Schleifenfasern, welche zum Mittelhirne nicht in nähere Beziehungen treten. Sie durchsetzen vielmehr den hinteren Vierhügel, werden von hier entspringenden Neuriten verstärkt, treten in das Brachium quadrigeminum anterius über und gelangen dann durch den Hypothalamus in die Capsula interna, von wo sie zur Rinde des Schläfenlappens ziehen.

Im Mittelhirne findet, wie Fig. 750 zeigt, eine grosse Zweiteilung der bisher im Gehirnstamme aufgestiegenen, centralen Gehörbahn statt, indem sich hier die Grosshirnbahn von der in dem Vierhügelhirne verbleibenden Fasermasse scheidet. Ersterer wird nach den jetzt geltenden Anschauungen die Bedeutung zukommen, die Gehöreindrücke ins Bewusstsein überzuführen; letztere dagegen wird vor allem die Aufgabe haben, ausgedehnte Reflexe zu vermitteln.

Im mittleren und tiefen Grau des vorderen Vierhügels liegen grosse reflektorische Multipolarzellen mit mächtigen Dendriten und mit Neuriten, welche einer absteigenden reflektorischen Bahn den Ursprung geben und zu den Kernen der motorischen Augennerven in Beziehung stehen. Auf jene Zellen wirkt aber nicht nur der Gehörnerv ein, sondern auch der Sehnerv. Es wurde S. 436 und 737 gezeigt, dass Opticusfasern im vorderen Vierhügel in grosser Menge endigen. Es sind dies solche Fasern, welche in den retinalen Ganglienzellen entsprungen sind und um Nervenzellen der oberflächlicheren grauen Lagen des vorderen Vierhügels ihre Endbäumchen entwickeln. Von diesen Nervenzellen aber gehen Neuriten ab, die sich teils an Ort und Stelle auflösen, teils in die tieferen Schichten des vorderen Vierhügels gelangen und mit Kollateralen sich eben da ausbreiten, wo centrale Bahnen des N. cochlearis endigen.

S. über den gleichen Gegenstand auch A. Kölliker, Gewebelehre II, 2, 1896, sowie Ramón y Cajal, Beitrag zum Studium der Medulla oblongata u. s. w., deutsch von J. Bresler, Leipzig 1896.

Blick auf die Entwickelungsgeschichte der Sinnesorgane.

I. Das Gefühlsorgan.

Die äussere Haut entwickelt sich von zwei Teilen aus, dem Hornblatte (I, Fig. 15) und einer oberflächlichen Schicht des mittleren Keimblattes, welches die bindegewebigen Bestandteile liefert, während das Hornblatt der Epipermis und allen ihren Gebilden den Ursprung giebt. Die führende Rolle bei der Formung der Hautgebilde fällt dabei dem Hornblatte zu.

Die Epidermis des Menschen besteht im ersten Monate nur aus zwei Zellenlagen, einer oberflächlichen und einer tiefen, von welchen letztere die erste Andeutung des Stratum germinativum bildet. Die Lederhaut ist in der ersten Anlage begriffen. Ohne Vertiefungen, ohne Erhebungen zu bilden, stellt zu dieser Zeit die Haut eine glatte Hülle des Gesamtkörpers dar. Zur Entwickelung von Vertiefungen (Drüsenanlagen, Haaren) und Erhebungen (Papillen) kommt es erst in späterer Zeit, nachdem die Epidermis allmählich mehrschichtig geworden und zu einer ansehnlichen Platte herangewachsen ist.

Die sensibeln Nerven der Haut wachsen von den spinalen Ganglien gegen die Haut vor und dringen teils in die Epidermis ein, teils verbleiben sie in der Lederhaut und im subkutanen Gewebe. Das Bindegewebe der letzteren liefert die Bestandteile der Terminalkörperchen, abgesehen von der Terminalfaser selbst, wie dies bereits früher von den Tastkörperchen, Vaterschen Körperchen u. s. w. hervorgehoben wurde. S. auch Sympathicus, II, Fig. 534.

2. Das Geruchsorgan.

Das Geruchsorgan nimmt seinen Ausgangspunkt von zwei symmetrisch gelegenen epithelialen Einsenkungen, die ganz vorn am Kopfe gelegen sind und seit K. E. v. Baer die Riechgrübchen genannt werden. Diese Riechgrübchen entstehen ganz unabhängig von der Mundhöhle als selbständige Gebilde. Nach ihrer Anlage gelangen sie mit ihrer hinteren Mündung in den Bereich der Mundhöhle. In dritter Stufe aber trennt sich die grosse gemeinsame Mund-Nasenhöhle in zwei Abschnitte, einen oberen und einen unteren. Der obere wird zum respiratorischen Abschnitte der Nasenhöhle, so jedoch, dass aus den primitiven Riechgrübchen das eigentliche Labyrinth des Geruchsorganes seinen Ursprung nimmt. Der untere Abschnitt dagegen wird zur sekundären (bleibenden) Mundhöhle. Im Einzelnen sind die Verhältnisse ziemlich verwickelt und ist hier zunächst zu bemerken, dass das Labyrinth beim Menschen im dritten Fötalmonate in allen seinen wesentlichen Teilen bereits angelegt ist. Es fehlen dagegen noch sämtliche Neben-

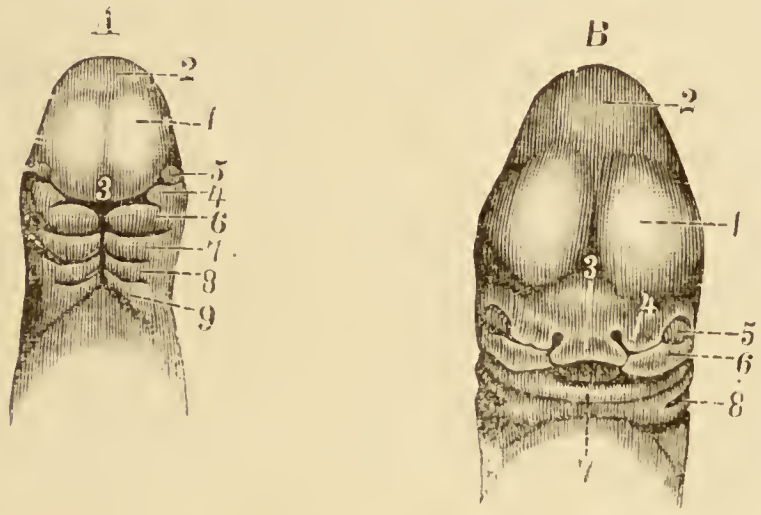

Fig. 753.

Fig. 754.

Fig. 753. A. Kopf eines menschlichen Embryo von 3 Wochen. (Ecker.) $^{10}/_{1}$.
1 Endhirn; 2 Mittelhirn; 3 Stirnfortsatz; 4 Oberkieferfortsatz: 5 Auge; 6 Unterkieferfortsatz; 7 zweiter, 8 dritter, 9 vierter Kiemenbogen.

B. Kopf eines menschlichen Embryo von 5 Wochen. (Ecker.) $^{10}/_{1}$.
1 Endhirn; 2 Mittelhirn; 3 mittlerer, 4 seitlicher Stirnfortsatz; 5 Auge; 6 Oberkieferfortsatz; 7 Unterkiefer; 8 Kiemenbogen. Zwischen 3 u. 4 der Eingang zur Riechgrube, nach unten in die Nasenfurche sich fortsetzend.

Fig. 754. Flächenansicht des Gaumens eines 3,8 cm langen Embryo. (Dursy.)
1 äusseres Nasenloch; 2 inneres Nasenloch, lateral begrenzt von 3, Oberkieferfortsatz, welcher beginnt, seinen Gaumenfortsatz zu entwickeln; 4 mit dem Oberkieferfortsatze bereits verwachsener Teil des mittleren Stirnfortsatzes (Zwischenkiefer); 5 Schnittfläche des Unterkiefers; 6 noch freie Mundhöhlenfläche des mittleren Stirnfortsatzes = Septum nasale.

höhlen der Nase, wie die Stirnhöhlen, Oberkiefer, Keilbein- und Siebbeinhöhlen. Wie hiernach das Labyrinth des Geruchsorganes gleich dem Epithel der übrigen Nase aus dem Hornblatte hervorgeht, so wachsen auch die Nervi olfactorii frühzeitig vom Labyrinth-Epithel gegen den Bulbus olfactorius vor und nehmen Teil an der Bildung der Glomeruli olfactorii.

Die Anlage der Riechgrübchen vollzieht sich beim Menschen im Verlaufe der vierten Woche des Fötallebens. In der vorausgehenden Zeit ist von einem Grübchen nichts wahrzunehmen, sondern die Stirn besitzt noch einen gleichmässig runden ventralen Rand (Fig. 753), welcher die Mundhöhle begrenzt. Der Oberkieferfortsatz des ersten Kiemenbogens ist noch klein und hat eine stark seitliche Lage; die Unterkieferfortsätze berühren sich, sind aber noch nicht ganz miteinander verbunden.

Allmählich vertiefen und verlängern sich die Grübchen, indem sie von Wällen umsäumt werden. So entstehen die Nasenfurchen, welche sich bis zur Mundhöhle fortsetzen. Die Oberkieferfortsätze werden mächtiger und drängen gegen die Nasenfurche an. Die Ränder der letzteren vereinigen sich in der Mitte ihrer

Länge und verwandeln sie dadurch in einen an beiden Enden offenen Kanal. So entstehen vordere und hintere primäre Nasenlöcher. Durch die beiden Nasenfurchen wird die ursprünglich einheitliche begrenzende Stirnwand in eine mittlere und zwei seitliche Abteilungen geschieden. Erstere heisst Stirnfortsatz (mittlerer Stirnfortsatz), die beiden äusseren stellen die äusseren Nasenfortsätze (seitliche Stirnfortsätze) dar. Seitlich nimmt die Nasenfurche eine vom Auge ausgehende Rinne auf, die Thränennasenrinne (Fig. 753 B).

Die nächste grundlegende Veränderung besteht darin, dass vom Oberkieferfortsatze eine mit ihrem freien Rande anfangs abwärts, bald aber medianwärts gerichtete Platte hervorwächst, der Gaumenfortsatz (Fig. 754), aus welchem der bleibende Gaumen hervorgeht. Die beiden Gaumenfortsätze verwachsen nämlich miteinander und mit dem gegen den Mund vordringenden, vom mittleren Stirnfortsatze ausgehenden, anfangs unverhältnismässig breiten Septum. Dieser Gaumen legt sich ausserdem vorn an die aus dem mittleren Stirnfortsatze hervorgegangenen Zwischenkiefer (Fig. 754) an, jedoch so, dass jederseits ein Gang erhalten bleibt, der Ductus nasopalatinus. So entsteht die sekundäre Nasenhöhle, welche dem Angegebenen zufolge aus zwei Bestandteilen zusammengesetzt ist, der primären Nasenhöhle und einem Teile der primären Mundhöhle. Letzterer wird Ductus naso-pharyngeus genannt. Seine hintere Mündung bildet die Choane. Das hintere embryonale Nasenloch ist nunmehr eine auch beim Erwachsenen noch wahrnehmbare Verbindungsspalte zwischen der primären Nasenhöhle und dem unteren Teile der sekundären Nasenhöhle. Die äussere Nase entsteht durch Hervorwachsen der Ränder der äusseren Nasenöffnungen.

Was das Jacobsonsche Organ betrifft, so nimmt dasselbe bemerkenswerter Weise frühzeitig seinen Ausgangspunkt als ein kleines Grübchen im Bereiche der medialen Wand des noch flachen embryonalen Nasengrübchens (Dursy).

3. Das Geschmacksorgan.

Über die Hervorbildung der Geschmacksknospen aus Abschnitten des Epithels der Papillae vallatae und foliatae liegen neue Beobachtungen am Kaninchen vor von Hermann und Nutschkowski. Diesen zufolge unterscheidet sich das zukünftige Neuro-Epithel anfänglich in nichts von dem Epithel der Umgebung. Etwa gleichzeitig mit dem ersten Auftreten der Fasern des N. glossopharyngeus an der Epithelgrenze treten auch Umgestaltungen innerhalb des Epithels auf. Das Wesentliche des Vorganges beruht darauf, dass bestimmte kleine Gruppen von Epithelzellen sich in die Länge zu strecken beginnen. Im mittleren Teile schwellen sie an, an den Enden sind sie zugespitzt. Hierdurch kommen eben kleine knospenförmige Gebilde zum Vorschein. Die erste Anlage und endliche Fertigstellung der Geschmacksknospen einer Papille geschieht nicht auf einmal, sondern schubweise, die einzelnen Knospenreihen entstehen nicht gleichzeitig, sondern in nahe aufeinander folgenden Zeiten. Bemerkenswert ist ferner der Umstand, dass die Lage der Geschmacksknospen anfänglich eine dorsale ist; erst nach und nach rücken sie in ihre bleibende seitliche Lage ein.

4. Das Sehorgan.

Die Netzhaut und der Sehnerv gehen aus einer Blase hervor, welche einen Bestandteil des primitiven Vorderhirnes (des späteren Zwischenhirnes) darstellt und als eine seitliche umfangreiche Ausstülpung desselben erscheint. Die Blase schliesst einen mächtigen Ventrikel ein, der mit dem Ventrikel des primitiven Vorderhirnes in weiter Verbindung steht. Die Wand der primären Augenblase, wie sie heisst, ist also ein Teil der Wand des primitiven Vorderhirnes (Fig. 755). Sie wird darum auch Ophthalmencephalon, Sehlappen des Gehirnes genannt.

Noch vor dem Auftreten des Endhirnes wird die primäre Augenblase vom vorderen Hirnbläschen durch eine Einschnürung abgesetzt, so dass hieraus ein deutlicher Stiel der Augenblase hervorgeht. Dieser Stiel ist die erste, noch hohle Anlage des Sehnerven (Fig. 756).

Zugleich mit der Abgliederung der Augenblase von ihrem Mutterboden geht ein anderer Vorgang einher, welcher als eine Einstülpung der Augenblase sich geltend macht. Diese Einstülpung geht Hand in Hand mit einer Einstülpung des Hornblattes, welches die primäre Augenblase deckt. Aus der Hornblatt-Einstülpung nimmt die Linse ihren Ursprung. Wie die Fig. 756 und 757 zeigen, ist die Linse anfänglich ein verdickter Teil des Hornblattes; dieser senkt sich in die Tiefe und schnürt sich endlich gänzlich von dem Hornblatte ab. Im eben abgeschnürten Zustande ist die Linse ein epitheliales Bläschen, welches einen

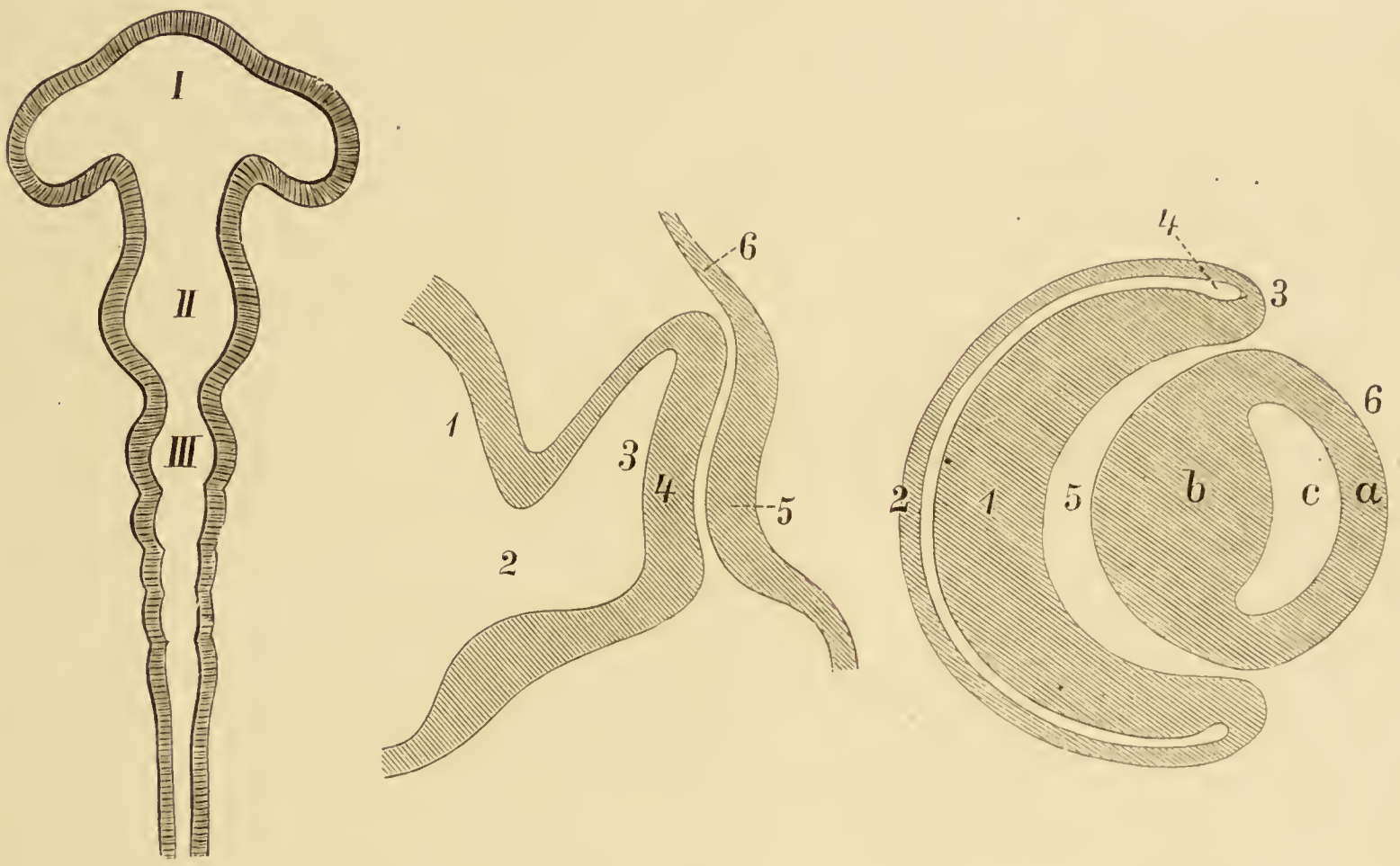

Fig. 755. Fig. 756. Fig. 757.

Fig. 755. Optischer Horizontalschnitt des Cerebralrohres eines Hühnchens von zwei Brüttagen.

I vorderes Hirnbläschen mit den primitiven Augenblasen als seitlichen Erweiterungen; II mittleres Hirnbläschen; III lang gestrecktes hinteres Hirnbläschen mit fünf Unterabteilungen, an welche sich der Spinalteil des Medullarrohres anschliesst. Die Höhlungen sind die Anlagen des Ventrikelsystemes.

Fig. 756. Vertikalschnitt durch die primäre Augenblase und Linsengrube. Halbschematisch.

1 Hohlraum des primären Vorderhirnes; 2 Hohlraum des Augenblasenstieles; 3 primäre Augenblase; ihre verdickte äussere Wand (4) im Beginne, durch die entstehende Linsengrube (5) eingestülpt zu werden; 6 Epidermis.

Fig. 757. Vertikaler Längsschnitt der Augenanlage seitlich von der Augenspalte und dem Augenblasenstiele.

1 inneres, 2 äusseres Blatt der sekundären Augenblase; 3 ihr Umschlagsrand; 4 Spaltraum zwischen beiden Blättern; 5 Glaskörperraum; 6 Linse; *a* deren vorderes; *b* deren hinteres in Linsenfasern auswachsendes Epithel; *c* ursprünglicher Hohlraum der Linse.

Hohlraum einschliesst. Die vordere dünne Wand wird zum vorderen Epithel der Linse; die hintere stärkere Wand gestaltet sich zu den Linsenfasern um. Das auswärts von der Linse gelegene Hornblatt wird zum Epithel der Cornea und Sklera u. s. w.

Infolge ihrer Einstülpung wird die primäre Augenblase zu einem Becher umgeformt, der eine doppelte Wand besitzt, eine äussere und eine innere (Fig. 757, bei welcher der Stiel nicht gezeichnet ist). Man nennt das vorliegende Gebilde

den Augenbecher oder die sekundäre Augenblase. Aus dem der primitiven Pupille benachbarten Teile des doppelwandigen Bechers geht die Pars cilio-iridica retinae hervor; aus dem grösseren hinteren Teile des Bechers entwickelt sich dagegen die Pars optica retinae. Das äussere Blatt liefert dabei die Pigmentlamelle, das innere den vielgeschichteten Hauptteil der Retina.

Das Epithel der Konjunktiva, die Linse und die gesamte Retina gehen dem Angegebenen gemäss aus dem Ektoblasten hervor. Dasselbe ist der Fall mit der Thränendrüse, dem Epithel der Thränenkanälchen und des Thränenganges. Die übrigen Teile des Auges entstammen dem Mesoblasten. Hierher gehören alle bindegewebigen und muskulösen Teile. So dringt Bindegewebe in den Raum zwischen dem Hornhautepithel und der Linse vor; aber auch in den Raum zwischen der Linse und der Retina; desgleichen um die Aussenfläche des Augenbechers. Eine Reihe von Wachstumsvorgängen bringt auf dieser Grundlage die Cornea, Sklera und Vaskulosa zu stande. Letztere entspricht, wie man leicht erkennen wird, der Pia und Arachnoidea cerebri, beide ersteren dagegen der Dura.

Die Iris entsteht in der Weise, dass ihre Pars retinalis einen Teil des zwischen ihr und dem Cornea-Epithel eingedrungenen Bindegewebes für sich selbst beansprucht; ein zwischen diesem und dem Hornhautbindegewebe sich anlegender Spaltraum gliedert die Iris ab und giebt zugleich der vorderen Augenkammer den Ursprung.

Bezüglich der Einstülpung der primären Augenblase ist noch ein besonderes Verhältnis zu beachten. Die Einstülpung findet nicht so statt, dass sie vom äusseren Pole der Augenblase aus koncentrisch vorrückte. Vielmehr geschieht diese Einstülpung zugleich längs einer an der unteren, inneren und hinteren Wand hinziehenden Linie und greift auf den Stiel der Augenblase über. Die Wand des doppelblätterigen Bechers ist demzufolge längs der genannten Linie gespalten und gehen hier beide Blätter der sekundären Augenblase ebenso in einander über, wie in Fig. 757. Das der primitiven Pupille entsprechende Loch ist jedoch hier eine linienförmige Spalte, man nennt sie die fötale Augenspalte (Chorioidalspalte). Durch diese Lücke, die sich später schliesst, eröffnet sich dem Mesoblastgewebe in der Umgebung der Augenblase und ihres Stieles ein ausgedehnter Weg in das Innere des Becherhohlraumes.

Die zur Bewegung des Bulbus bestimmte Muskulatur stammt, wie sich aus den Verhältnissen der niederen Wirbeltiere ergiebt, aus einer Fortsetzung der Urwirbelplatten in den vorderen Kopfteil.

Die Augenlider gehen aus spät auftretenden Falten der den Bulbus umgebenden Haut hervor, deren Ränder späterhin zeitweise miteinander verkleben.

5. Das Raum- und Gehörorgan.

Das kombinierte Organ beginnt mit der Bildung einer kleinen Einsenkung des Hornblattes zu beiden Seiten des Medullarrohres, an der Grenze des Hinter- und Nachhirnes. Diese Einsenkung, das Remaksche Labyrinthgrübchen, schnürt sich von dem umgebenden Hornblatte alsbald vollständig ab und wird dadurch zum Labyrinthbläschen. Aus diesem Bläschen geht der epitheliale Teil des gesamten inneren Ohres, d. h. des Labyrinthes hervor, welchem sich bindegewebige Bestandteile frühzeitig anlegen. Der Ductus endolymphaticus entwickelt sich nicht aus dem Stiele des Bläschens, welcher letzteres mit dem Hornblatte verband, sondern aus einer selbständigen Ausbuchtung des Bläschens (Kölliker). Aus Fortsätzen des Labyrinthbläschens gehen auch der Ductus cochlearis und die häutigen Bogengänge hervor. Die Zweiteilung des Bläschens in den Sacculus und Utriculus, sowie in die beiden Schenkel des Ductus endolymphaticus kommt durch Einschnürung zu stande. Ein Teil der umgebenden Bindesubstanz wandelt sich in Knorpel um und bildet die knorpelige Labyrinthkapsel, welche mit dem

Chondrocranium in unmittelbare Verbindung tritt und einen Teil desselben darstellt. Ein anderer Teil der Bindesubstanz bildet sich zu Gallertgewebe um, innerhalb dessen später durch Verflüssigung die Scala tympani und vestibuli entsteht.

Das Tuben-Paukensäckchen ist ein laterales Divertikel des Kopfdarmes (Recessus tubo-tympanicus), welches beständig mit der Schlundhöhle in offener Verbindung bleibt. Sein laterales blindes Ende erweitert sich allmählich zur Paukenhöhle, die in späterer Stufe auch in den Processus mastoideus des Schläfenbeines vordringt und zur Entstehung der Hohlräume desselben Veranlassung giebt. Der mediale Abschnitt des Tuben-Paukensäckchens wird zur bleibenden Tuba auditiva.

Die Höhle des äusseren Gehörganges ist anfänglich ein seichtes Grübchen der seitlichen Schlundwand im Bereiche des Grenzgebietes zwischen dem ersten und zweiten Kiemenbogen. Dieses Grübchen wird umgrenzt von einer Gruppe von Hügeln, welche sich zur Ohrmuschel umgestalten. Zugleich mit der Erhebung der genannten Hügel vertieft sich der äussere Gehörgang. Sein Grund liegt der lateralen Wand des Tuben-Paukensäckchens gegenüber. Die zwischen beiden gelegene Gewebsplatte wird zum Trommelfelle, welches sonach in seinem Ursprunge einen Teil der lateralen Schlundwand darstellt, der später einen Abschnitt der Gesichtswand bildet. Der das Trommelfell umschliessende Annulus tympanicus (Pars tympanica ossis temporalis) hat keine knorpelige Vorstufe, sondern geht aus bindegewebiger Grundlage in Knochen über. Anders verhält es sich mit den Gehörknöchelchen, welche sämtlich knorpelig präformiert sind, bevor sie verknöchern. Ambos und Hammer gliedern sich von der knorpeligen Achse des Unterkieferfortsatzes des ersten Kiemenbogens ab. Dies geschieht in der Weise, dass der hintere Abschnitt zum Ambos, der mittlere zum Hammer sich gestaltet (s. Knochenlehre, Fig. 325, S. 318). Der Hammer setzt sich in einen langen Fortsatz fort, den Meckelschen Knorpel, dessen hinteres Stück zum Processus longus mallei wird, während das vordere Stück allmählich schwindet, nachdem der knöcherne Unterkiefer sich gebildet hat. Der Steigbügel bildet sich unabhängig von den anderen Gehörknöchelchen aus einem verknorpelten Zellenhaufen um die Arteria mandibularis, welcher nach und nach die Gestalt des Stapes erkennen lässt (Salensky). Er ist von seinem ersten Auftreten an durchlöchert; die Durchbohrung wird bedingt durch die genannte Arterie, deren Rolle nur eine vorübergehende ist, indem sie später gewöhnlich zu Grunde geht und nur bei einigen Tieren bestehen bleibt.

Über die Entstehung der Gehörknöchelchen kommt einer der neuesten Beobachter derselben, P. Baumgarten (1892) zu folgendem Ergebnisse: „Die Entwickelung des Hammers und des Ambos aus dem Knorpel des ersten Kiemenbogens, beziehungsweise aus dem Meckelschen Knorpel, wie schon Reichert lehrte, halte ich für eine erwiesene Thatsache, ebenso halte ich es für erwiesen, dass der Hyoidbogenknorpel bei der Entwickelung des Steigbügels beteiligt sei, dass er allein beteiligt sei, gilt mir als höchst wahrscheinlich.“ In der That scheint nach den Untersuchungen von Baumgarten, Jacoby und Zonder der Steigbügel ein einheitliches Skelettstück zu sein, welches sich im obersten Teile des häutigen Zungenbeinbogens in unmittelbarer Nähe der knorpeligen Ohrkapsel anlegt.

Die Gehörknöchelchen liegen anfangs ausserhalb der Trommelhöhle; späterhin rücken sie dadurch in deren Bereich, dass die Trommlhöhle sich ausdehnt und über die Gehörknöchelchen hinübergreift. Letztere erscheinen nunmehr als in die Trommelhöhle eingestülpte Gebilde, welche von Fortsetzungen der Paukenschleimhaut bekleidet werden.

Die Muskeln der Gehörknöchelchen sind Teile der Kiemenbogen-Muskulatur.

VII. Die centralen Leitungsbahnen. Viae nerveae centrales.

Einleitung.

Es ist nützlich, die im Rückenmarke und im Gehirne vorhandenen Leitungsbahnen erst dann zum Gegenstande zusammenhängender Untersuchung zu machen, wenn das periphere Nervensystem und die Sinnesorgane, zusammengenommen die peripheren Leitungsbahnen, bereits bekannt geworden sind. Notwendigerweise bestehen Beziehungen zwischen den peripheren und den centralen Leitungsbahnen; um so besser für das Verständnis dieser, wenn jene nicht mehr unbekannte Dinge darstellen.

Wenn schon das periphere Nervensystem bei gehöriger Betrachtungsweise eine so reiche Fülle interessanten Materiales darbietet, dass es zu den reizvollsten Erscheinungen gerechnet werden muss, so wird Niemand von den centralen Leitungsbahnen geringere Erwartungen hegen. Sie stehen seit geraumer Zeit im Vordergrunde der neurologischen Forschung und werden an Bedeutung von keinem anderen anatomischen Gebiete übertroffen.

Die Lehre von den centralen Leitungsbahnen hat zur Aufgabe die Darstellung des Ursprunges, Verlaufes und der Endigung sämtlicher Nervenfasermassen, die in den Centralorganen vorkommen, sowie ihrer Beziehungen zum peripheren Nervensysteme, mit dem idealen Ziele, jede einzelne Neura, deren es viele Hunderte von Millionen sind, nach allen ihren morphologischen Verhältnissen kennen zu lernen. Die Lehre von den centralen Leitungsbahnen hat es also in erster Linie mit der weissen Substanz der Centralorgane zu thun. Sie enthüllt uns aber nicht allein die Systematik der weissen Substanz, sondern, indem sie diese Aufgabe erfüllt, zugleich auch die Systematik der grauen. Die erstere ist gegen die letztere bekanntlich nichts weniger als abgeschlossen; sie ist vielmehr deren Erzeugnis, steht mit ihr in innigster Verbindung und macht mit ihr ein Ganzes aus. Nur durch diese Verbindung sind beide Teile zu Leistungen befähigt. Die weissen Markstrassen sind die Wege der grauen Substanz, welche sie einschlägt, um ihre Thätigkeiten auszuüben. Indem man also den Leitungsbahnen nachgeht, lernt man auch die graue Substanz genauer kennen.

Entsprechend der Wichtigkeit des Gegenstandes ist der Lernende schon frühzeitig in das viel umfassende Gebiet einzuführen. Selbst wenn wirklich die Lehre von den centralen Leitungsbahnen eine schwierige genannt werden muss, sie darf nicht fehlen, wenn nicht die gesamte Neurologie, und damit der ganze Körper, ein unverstandenes Bruchstück bleiben soll. Doch ist es notwendig, sich hier vor einer Verwechselung zu hüten. Schwierig und mühevoll ist auf diesem Gebiete im Grunde allein die objektive Untersuchung, die Erwerbung neuer Thatsachen. Die Mühe, das bereits Gewonnene kennen zu lernen, steht zu dem hohen Werte des Stoffes in keinem Verhältnisse. Wer aber noch zweifeln wollte, der sehe sich um, und er wird alsbald die Erfahrung machen, dass der Lernende für keinen

Teil des ganzen Umfanges der Neurologie ein gespannteres Interesse mitbringt, als gerade für die centralen Leitungsbahnen. Da nun die Forschungsergebnisse zur Zeit nicht allein den Grundplan in der Verteilung der weissen Substanz aufgedeckt haben, sondern auch im Einzelnen eine reiche Fülle von Thatsachen enthalten, so ist alles vorhanden, was zur Erreichung eines gedeihlichen Zieles als erforderlich betrachtet werden muss.

Untersuchungsmethoden.

Die Untersuchungsmethoden sind teils solche der anatomischen Technik, teils gehören sie der Physiologie und Pathologie an.

α) Methode der Abfaserung.

Sie besteht darin, am gehärteten Rückenmarke und Gehirne die weisse Substanz in natürliche Bündel und Stränge zu zerlegen. Ihrer bedienten sich früher insbesondere Gall, Burdach, Reil, Fr. Arnold, Foville neben vielen Anderen. Noch jetzt liefert sie für eine gewisse begrenzte Anzahl von Bahnen gute Demonstrationspräparate, arbeitet aber im Feineren unsicher, ist längst von anderen Methoden überholt und hat als Untersuchungsmethode nur mehr historische Beachtung zu beanspruchen. Ein Beispiel für die Abfaserungsmethode giebt Fig. 758.

β) Methode der Schnittreihen.

Schon Rolando hatte 1824 dünne Schnitte des Centralnervensystemes hergestellt, um durch deren mikroskopische Untersuchung Aufschlüsse über den Bau des Organes zu erhalten. Vorteilhafter noch musste es sein, einen Organteil, ja selbst ein ganzes Rückenmark und Gehirn in eine ununterbrochene Reihe von Schnitten zu zerlegen, die Eigentümlichkeiten eines jeden kennen zu lernen und durch Zusammensetzung der Einzelerfahrungen ein Bild des Gesamtbaues zu konstruieren. Diesen Weg schlug B. Stilling ein. Eine der vielen von ihm gelieferten Abbildungen giebt Fig. 285 wieder; eine andere Fig. 289. Im Januar 1842 liess Stilling bei einer Kälte von —13 ° R. ein Stück Rückenmark durchfrieren und machte dann mit dem Skalpell einen mässig feinen Querschnitt durch dasselbe. „Als ich diesen," so schreibt er, „unter das Mikroskop brachte und bei 15facher Linearvergrösserung die prächtigen Querfaserstrahlungen sah, da hatte ich einen Schlüssel gefunden, der die Gemächer zu dem wunderbaren Grau des Rückenmarkes eröffnete. Nicht froher hatte Archimedes sein εὕρηκα gerufen, als ich bei jenem Anblick ausrief."

Stilling vertauschte bald die Friermethode mit der von Hannover zuerst in Anwendung gebrachten Härtung in verdünnten Chromsäurelösungen. Die Methode der Schnittreihen, in ihrer Brauchbarkeit erhöht durch die unterdessen zu hoher Vollkommenheit gediehene Färbetechnik, verbessert durch die Erfindung vorzüglicher Mikrotome, ist seitdem zur Erforschung von Körpern verwickelten Baues in weitestem Umfange benützt worden. Ihr zu Hilfe kommt gegenwärtig in steigendem Grade die graphische und plastische Methode der Rekonstruktion, welche ebenso sicher wieder aufbaut, was die andere Methode aufs Feinste zerlegte. Dennoch versagt die Methode, ohne die Dazwischenkunft anderer, in allen jenen Fällen, in welchen Faserbündel verschiedener Art dicht beisammen liegen und sich miteinander dicht verflechten, oder auch, wo sie nach den verschiedensten Richtungen auseinanderfahren und sich zerstreuen.

γ) Methode der Färbung.

Die Chromsäurehärtung lieferte ausser der Härtung zugleich in mancher Hinsicht vortreffliche Färbung. Bahnbrechend für den überaus hohen Aufschwung der Färbetechnik und chemischen Behandlung der Gewebe war die Einführung

des Karmins durch Gerlach. Unter anderen zeigt Fig. 250 ein Beispiel für die Leistung dieser Methode. Wichtig für die Untersuchung des Nervensystemes war längere Zeit hindurch die Färbung mit Goldchloridlösung, indem dieselbe eine specifische Färbung, d. h. Färbung des einen Gewebes ohne Mitfärbung eines Nachbargewebes bewirkte. Von weit grösserer Bedeutung war in der Folge das

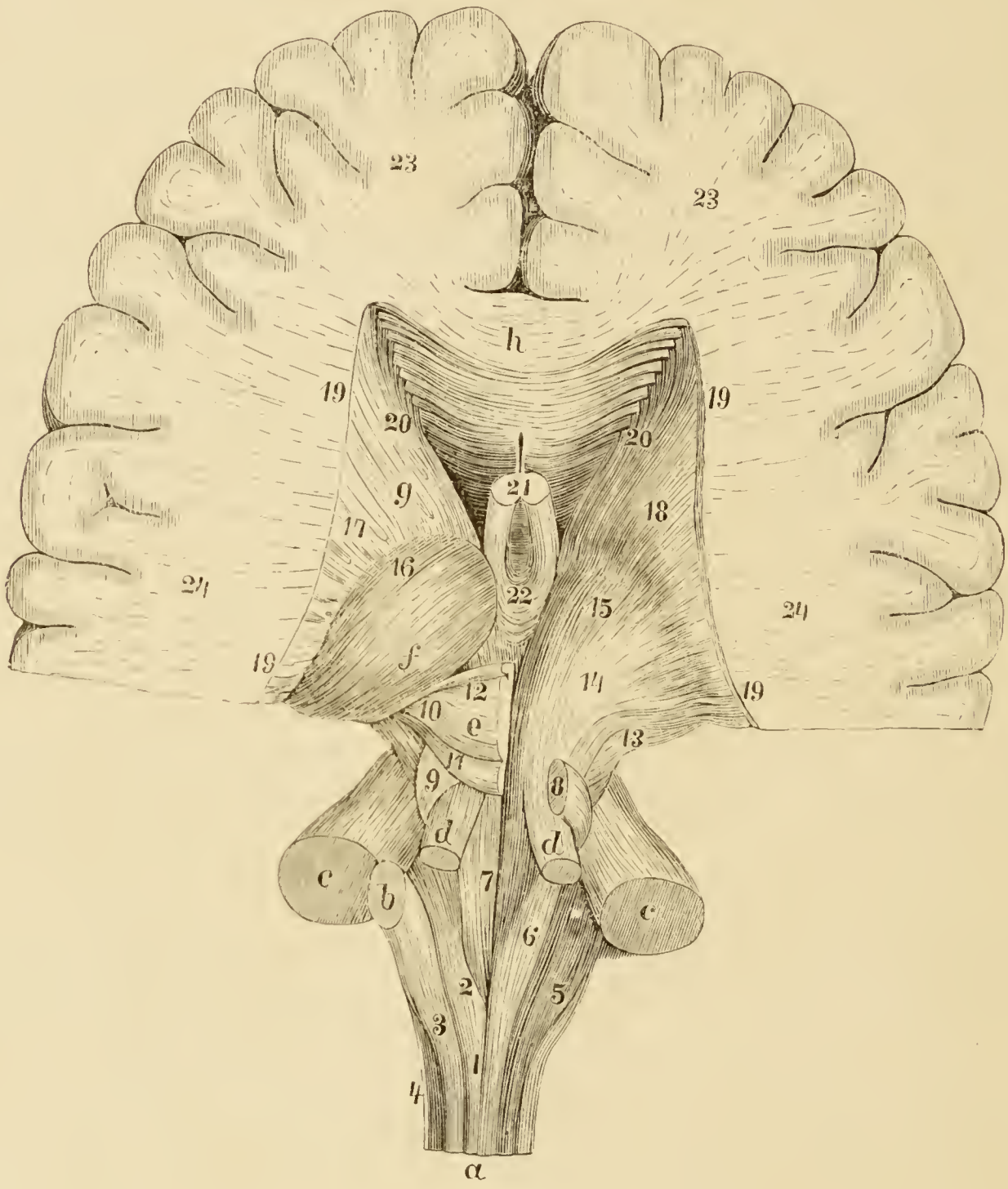

Fig. 758.

Fasciculi medullae oblongatae posteriores, dispositio fibrarum colliculorum cerebri, decussatio fibrarum coronae radiatae et corporis callosi. (Arnold.) (Tabulae anatomicae.)

Der Körper des Kleinhirnes und ein grosser Teil der Endhirnhemisphären sind entfernt. Rechts ist der Fasciculus gracilis und cuneatus, die Vierhügel und die hintere Kommissur, der Seh- und Streifenhügel weggenommen; links sind diese Teile (Streifenhügel ausgenommen) in natürlicher Lage gelassen und ihre oberflächlichen Faserungen dargestellt; endlich ist die Kreuzung der Balken- und Stabkranzstrahlung wiedergegeben. *a* Medulla oblongata: *b* Pedunculus cerebelli sinister; der rechte Kleinhirnstiel ist entfernt; *c* Brachium cerebelli ad pontem; *d* Crus cerebelli ad cerebrum; *e* Corpus quadrigeminum (vorderer Hügel); *f* Thalamus opticus; *g* oberflächliche Fasern unter dem Streifenhügel; *h* Genu corporis callosi.

1 Fasciculus gracilis; 2 Clava desselben; 3 Fasciculus cuneatus; 4 Funiculus lateralis dexter; 5 Funiculus lateralis sinister; 6 Funiculus teres, dessen Bahn freigelegt ist, indem die bedeckenden Teile entfernt sind; 7 Funiculus teres der linken Seite; 8 Laqueus s. Laminiscus, durchschnitten; 9 Laqueus in natürlicher Lage; 10 Brachium quadrigeminum anterius; 11 Brachium quadrigeminum posterius; 12 Commissura cerebri posterior, welche sich zum hinteren Rande des Sehhügels begiebt; 13 Hirnschenkelfuss; 14 Hirnschenkelhaube; 15 unter dem Sehhügel gelegene Haubenfasern; 16 Stratum zonale des Sehhügels; 17 oberflächliches Stratum der unter dem Streifenhügel gelegenen Fasern; 18 tiefes Stratum der unter dem Streifenhügel gelegenen Fasern; 19 Fuss des Stabkranzes; 20 Kreuzung der Stabkranz- mit den Balkenblättern; 21 Columnae fornicis, Schnittfläche; davor die Spitze des Balkenkniees mit einem Teile des Septum pellucidum; 22 Boden des dritten Ventrikels; 23 Stirnlappen mit Forceps anterior; 24 vorderer unterer Teil des Scheitellappens.

Hämatoxylinverfahren nach Weigert nebst verschiedenen Modifikationen desselben. Es gestattete, soeben markhaltig gewordene einzelne Nervenfasern und Bündel solcher inmitten einer noch so verwickelt beschaffenen Nachbarschaft mit Sicherheit zu verfolgen. In höherem Range als dieses steht das Silberverfahren nach Golgi mit seinen verschiedenen Modifikationen. Es leistet vor allem bei der Untersuchung der embryonalen Nervencentren, aber auch in späterer Zeit und im Gebiete des peripheren Nervensystemes Dienste von so hervorragendem Werte, dass man nicht mit Unrecht gegenwärtig von einer Golgischen und vor-Golgischen Zeit der Untersuchung des Nervensystemes spricht. Ein schönes Beispiel dieser Methode giebt Fig. 265. Von ebenso hohem Werte ist eine Parallelmethode des Silberverfahrens, nämlich die vitale Methylenblaufärbung nach Ehrlich, mit den neuesten Verbesserungen (Bethe); s. Fig. 771. Beide Verfahren unterstützen daher einander gegenseitig; sie beide sind specifische Tinktionsmethoden im oben erwähnten Sinne.

δ) Die vergleichend-anatomische Methode.

Sie zieht das Nervensystem der Tierwelt in ihre Betrachtung und enthüllt die sich in demselben ausprägenden Leitungsbahnen. Erst in den Anfängen begriffen hat sie schon jetzt grossartige Erfolge zu verzeichnen und wird im steigenden Grade die Erwartungen erfüllen, die man von ihr zu hegen berechtigt ist. Ein Beispiel dieser Methode giebt Fig. 258, während Fig. 759 teils die Notwendigkeit der feineren Untersuchung darlegt, teils überhaupt die Wichtigkeit der Vergleichung vor Augen stellt. Man beachte in dieser Hinsicht auch die Figuren 771 und 772 von G. Retzius und L. Edinger.

Fig. 759.

Nervensystem von Dytiskus mit Längskommissuren: die Querkommissuren der sieben hinteren Segmentpaare sind der Deutlichkeit wegen nicht eingezeichnet.

ε) Die entwickelungsgeschichtliche Methode.

Es liegt auf der Hand, dass die Methode der Untersuchung der Entwickelungsgeschichte des Nervensystemes eine hervorragende Bedeutung haben muss. Sie zeigt das Nervensystem in seinem frühesten Werden, in seinem allmählichen Wachstum, in seinen Wegen zur Vollendung, in der Ausbildung seiner Elementarbestandteile, in der Invasion anderer Gewebe, in den räumlichen und zeitlichen Beziehungen seiner einzelnen Glieder.

Zur entwickelungsgeschichtlichen Methode gehört auch die Untersuchungsmethode der sich entwickelnden Markscheidensysteme.

Sie hat mit Hilfe der Methoden β und γ im Wesentlichen geschaffen, was bis in die jüngste Zeit an der Kenntnis der Leitungsbahnen vorlag und hat noch viele fernere Erfolge zu erwarten. Sie zeigt in vielen Fällen der folgenden (ζ) Methode die von ihr einzuschlagenden Wege zur Enthüllung feinerer Einzelheiten; denn sie ist in ihren Ergebnissen am menschlichen Gehirne und Rückenmarke allen übrigen Methoden weit voraus geeilt. Man verdankt die Ausbildung und Verwertung dieser Methode Paul Flechsig und seinen Schülern.

Sie beruht auf dem Umstande, dass die bereits angelegten Nervenfasern (Achsencylinder) zu sehr verschiedenen Zeiten der individuellen Entwickelung ihre Markscheide erhalten, so dass Abstände von mehreren Monaten die Markumhüllung verschiedener Bahnsysteme von einander trennen können. Die Markscheidenbildung, so hat sich gezeigt, erfolgt weder gleichzeitig und diffus bei allen Bahnsystemen, noch in beliebiger Abwechselung, sondern örtlich und zeitlich geregelt, an gewisse Systeme und Entwickelungsstufen gebunden. Jene Systeme umhüllen sich am frühesten mit Markscheiden, welche für die Funktionen des

jungen Organismus ihrer am frühesten bedürfen; so lassen sich von hier auch Schlüsse ziehen auf die Entwickelungsstufen bestimmter Hirn- und Rückenmarkscentren.

Im allgemeinen können die verschiedenen Teile des Nervensystemes nach der Zeit der Markscheidenbildung in folgende Reihe gebracht werden:

Am frühesten erhalten ihre Markscheide die Fasern der peripheren Nervenstämme sowie der Reflexbahnen des Rückenmarkes und des verlängerten Markes, im Ganzen also die Fasern der Aussen-Neurae; hierauf folgen die Fasern des Kleinhirnes; sodann jene Fasern, welche die Rinde der Endhirnhemisphären mit der grauen Substanz des Rückenmarkes und des Hirnstammes verbinden; endlich die im Gebiete der Endhirnhemisphären zerstreuten Fasern. Von allen centralen Fasern erhalten die Associationsfasern ihr Mark am spätesten.

Zu bestimmter Zeit also wird man bei der Untersuchung eines jungen Medullarrohres gewisse Fasern bereits mit der Markscheide versehen, andere des Markes noch entbehrend antreffen. Hierauf fussend ist die ε-Methode in den Stand gesetzt, dieses oder jenes Fasersystem von allen übrigen scharf zu trennen.

ζ) Die Methode der Untersuchung der Nerveneinheiten.

Die Nerveneinheiten kennt man genauer erst seit kurzer Zeit. Das ganze Nervensystem besteht seiner wesentlichen Zusammensetzung nach aus einer Vielheit von Nerveneinheiten, die zu einander und zu dem übrigen Körper in bestimmte Beziehungen gesetzt sind. Es genügt nicht, nur Bahnen im allgemeinen zu kennen, mit ihren Anfangs- und Endpunkten, sondern es ist erforderlich geworden, die Beziehungen der Nerveneinheiten zu allen Bahnen kennen zu lernen. Beim Menschen, wie bei den Tieren, bei Embryonen und bei Erwachsenen, mit diesem oder jenem geeigneten technischen Verfahren sind also die Nerveneinheiten in allen ihren Verhältnissen zu erforschen. Die Methode der Untersuchung der Nerveneinheiten steht gegenwärtig im Vordergrunde der Forschung.

η) Die physiologische oder vivisektorische Methode.

Durch unmittelbare, namentlich elektrische Reizung können bestimmte Centren und Fasergruppen in Erregung versetzt und der Erfolg wahrgenommen werden. Durch Zerstörung dieser Centren und Durchschneidung bestimmter Fasergruppen wird deren Thätigkeit aufgehoben; hier kommt es auf das Studium der vorhandenen Ausfallserscheinungen an. Ausser der Erkennbarkeit der Verlaufsrichtung der Fasern wird durch die η-Methode auch die Funktion der betreffenden Centren und Fasergruppen der Untersuchung zugängig gemacht; sie ist folglich eine höchst wichtige Methode.

ϑ) Die pathologisch-physiologische Methode.

So nennt v. Bechterew eine Methode, welche auf dem gleichen Prinzipe beruht wie die η-Methode; auch hier handelt es sich um Zerstörung von Teilen des Nervensystemes. Was aber dort die Hand des Experimentators am Tiere, das thut hier die Natur selbst durch krankhafte Vorgänge am nervösen Centralorgane des Menschen.

ι) Die Methode der primären Degeneration.

Eine Anzahl von Rückenmark- oder Gehirnerkrankungen befällt nur gewisse Fasersysteme und lässt, anfänglich oder dauernd, andere Systeme frei. Solche Erkrankungen, z. B. der Hinterstränge des Rückenmarkes, werden System-Erkrankungen genannt. Aus der Untersuchung des erkrankten Systemes lassen sich über die Grenzen dieses Systemes öfters Anhaltspunkte gewinnen.

α) Die Methode der sekundären Degeneration.

Im Jahre 1850 hatte Türck gefunden, dass die Unterbrechung der Leitung im Rückenmarke zu Degenerationen führte, welche sich aufwärts in anderen Faserströngen vollzogen als abwärts. 1852 zeigte Waller, dass durchschnittene Nerven in ganz bestimmten Richtungen degenerieren. Das Studium der sekundären Degenerationen, wie man diese Gefolgeerscheinungen nennt, ist seitdem für den Fortschritt der uns beschäftigenden Lehre von grosser Bedeutung geworden. Es ergab sich, dass im Rückenmarke und Gehirne ganz bestimmte Fasergebiete degenerieren, je nach dem Orte und der Ausdehnung des stattgehabten Eingriffes, welcher die Degeneration im Gefolge hat. Die degenerierten Fasern können in der ganzen Länge ihres Verlaufes verfolgt werden, indem sie sich durch die sinnfälligen Erscheinungen der Degeneration von den angrenzenden gesunden Gebieten wohl unterscheidbar abheben. Fasergebiete, in welchen eine Degeneration sich konstant fortzupflanzen pflegt, nennt man auch Fasersysteme. Für die Gesamtheit der sekundären Degenerationen gilt der Satz, dass Fasern entarten, welche von ihren Ursprungsherden getrennt worden sind. Auf die einzelne Neura übertragen lautet dieser Satz: eine Nervenfaser degeneriert, die von ihrer Ursprungszelle getrennt worden ist. So unterscheidet man absteigende und aufsteigende Degenerationen, je nachdem der Ursprungsherd eines Fasersystemes oberhalb oder unterhalb der Eingriffsstelle gelegen ist. Die sekundäre Degeneration ist für die Aufhellung eines Fasersystemes von Wichtigkeit nur unter der Bedingung vorhandener positiver Ergebnisse. Die Methode ist eine äusserst wichtige und verspricht auch in der Zukunft noch bedeutende Erfolge.

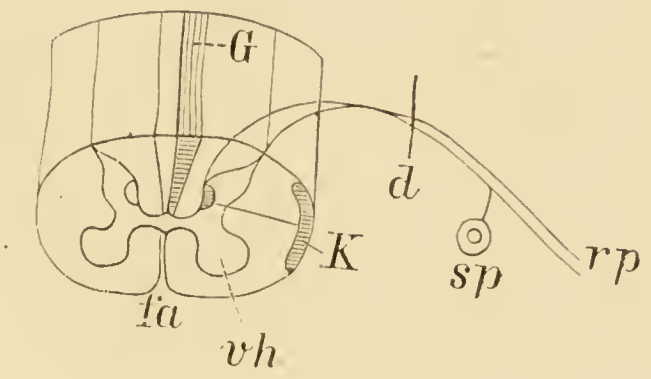

Fig. 760.

Stückchen des Rückenmarkes, dessen untere Querschnittfläche sichtbar ist.

fa Fissura mediana anterior; *vh* Vordersäule; der Strich bedeutet zugleich ventrale Wurzel; *rp* dorsale Wurzel, von welcher eine Faser zur Spitze der Hintersäule, die andere zur Clarkeschen Säule gelangt. Von letzterer zieht eine Faser in den Seitenstrang zur Kleinhirnseitenstrangbahn *K*; *sp* Spinalganglienzelle und ihre Verbindung mit einer dorsalen Wurzelfaser; *d* Durchschneidungsstelle; *g* Fasciculus gracilis.

Beispiele für sekundäre Degeneration sind folgende:

Wird die Pyramidenbahn in der Capsula interna durch einen Krankheitsherd zerstört, so verändert sich die Markscheide und der Achsencylinder der von ihren Ursprungszellen in der Grosshirnrinde abgetrennten Nervenfasern, sie schwinden allmählich und werden durch Bindegewebe ersetzt. Die Entartung setzt sich von der inneren Kapsel aus unaufhaltsam bis in das Rückenmark fort und nimmt dort das bekannte Gebiet im gekreuzten Seitenstrange und im gleichseitigen Vorderstrange ein. Die Degeneration schreitet voran mindestens bis zu den Kollateralen und Endfasern der Pyramidenbündel in der grauen Substanz der Vordersäule; denn bis dahin erstrecken sich die Neurae der Pyramiden.

Wird durch Druck oder eine andere Verletzung der Brustteil des Rückenmarkes unterbrochen, so degeneriert die caudal liegende Pyramidenbahn abwärts. Aber auch aufwärts folgt eine Degeneration nach. Sie nimmt angrenzend das ganze Gebiet der Hinterstränge ein, einige Wurzelhöhlen weiter kranial beschränkt sie sich jedoch auf die Gollschen Stränge. Die degenerierenden Fasern sind hier zum grössten Teile Wurzelfasern, welche von ihrem Ursprungsherde, den Spinalganglien, getrennt worden sind.

Nicht immer aber macht die Degeneration an den Grenzen eines Neuragebietes Halt; sie kann sich auf eine Neura der folgenden Ordnung fortsetzen. So degeneriert in dem angegebenen Beispiele nicht bloss ein Teil des Burdach-

schen und der Gollsche Strang aufwärts, sondern auch das Kleinhirnseitenstrangbündel (s. Fig. 760).

λ) Die Methode der Entwickelungshemmung.

Künstlich an jungen Tieren hervorgerufene oder durch krankhafte Vorgänge im fötalen Leben bedingte Zerstörungen centraler oder peripherer Organe erzeugen Entwickelungshemmungen oder völlige Atrophie der ihnen entsprechenden peripheren oder centralen Organe. Die Methode vermag also, aber nur sofern sie positive Ergebnisse liefert, wichtige Aufschlüsse über den Zusammenhang centraler und peripherer Apparate zu gewähren.

μ) Die Methode der angeborenen Defekte im nervösen Apparate.

Sie schliesst sich an die Methode der künstlich erzeugten Entwickelungshemmung unmittelbar an.

Ältere und neuere Darstellungen der Leitungsbahnen.

Beim Betreten dieses Gebietes ist passend an ein im Jahre 1819 gesprochenes Wort von Burdach zu erinnern: *„Das Sammeln einzelner Baustoffe ist es doch nicht allein, was Not thut.. In jedem Zeitraume, wo eine neue Masse derselben gewonnen worden ist, mögen wir von Neuem daran gehen, sie zum Gebäude zu fügen. Durch solche Gestaltgebung wird das Fortschreiten des Forschungsgeistes zu neuen Entdeckungen keineswegs gehemmt; vielmehr erfahren wir gerade erst, wenn wir das Ganze überblicken, die Lücken unserer Kenntnisse und lernen einsehen, welche Richtungen die Forschung künftig nehmen muss. Möge der Versuch eines solchen Baues sich immer wiederholen. Keiner geht vorüber, ohne dem Wissen förderlich gewesen zu sein.“*

Auch jetzt noch haben diese Worte eine gewisse Geltung zu beanspruchen. Doch können sie gegenwärtig von weit angenehmeren Empfindungen begleitet werden, als zu jener Zeit, obwohl diese erst einer nahen Vergangenheit angehört. Damals machte der Hirn- und Rückenmarksbau noch den Eindruck eines Chaos. Hirn und Rückenmark waren Gebilde von fast unnahbarer Grösse. Aber es ist seitdem ein weiter Weg zurückgelegt worden. Anstatt in dem centralen Nervensysteme noch ein Chaos wahrzunehmen, sehen wir gegenwärtig die Grundzüge seines Baues klar vor uns; wir wissen im Wesentlichen, wie das Rückenmark und Gehirn beschaffen ist, bei Tieren und bei Menschen, bei Embryonen und bei Erwachsenen. Auch sehen wir genau die noch vorhandenen Lücken und kennen mit Sicherheit die Mittel, sie nach und nach auszufüllen. An Stelle der früheren Trostlosigkeit ist eine hinreichend begründete Zuversicht getreten.

Diesen Eindruck tragen wir davon, wenn wir rasch einen Überblick zu gewinnen suchen über die verschiedenen Versuche, die gemacht worden sind, Leitungsbahnen im Gehirne und Rückenmarke zu erkennen.

Schon Descartes gab in seinem Tractatus de homine (1662) schematische Darstellungen der Hirnfaserung. Was aber seine Bemühungen zu bedeuten hatten, lässt sich unschwer erkennen, wenn wir zusehen, welche Anschauungen noch um die Mitte unseres Jahrhunderts verbreitet waren.

So sagt noch Arnold: „Die Nervensubstanz ist teils weisse, teils graue. Am Rückenmarke, am verlängerten Marke und an den Stielen des Hirns liegt die weisse Substanz aussen und die graue innen; am kleinen und grossen Hirn dagegen befindet sich die graue Substanz teils im Innern der Marksubstanz, teils im Umfange derselben. Die von Markmasse umschlossene graue Substanz wollen wir als Kernsubstanz, Substantia nuclearis, bezeichnen; die an der Peripherie der Marksubstanz befindliche graue Masse wird im Gegensatz zu jener Rinden-

substanz, Substantia corticalis, genannt. Die Kernsubstanz kommt vor im Rückenmarke, im verlängerten Marke, im Inneren des kleinen und des grossen Hirns, in letzterem namentlich in den Hirnhügeln; die Rindensubstanz dagegen befindet sich nur am kleinen und grossen Hirn, die beide an ihrer Peripherie mit einer Lage von Rinde versehen sind. Es giebt nur wenige Stellen im Umfange des grossen und kleinen Hirns, an denen die Markmasse bloss liegt oder noch über die Rinde sich hinwegzieht; hierher gehören die Flocke am kleinen Hirn und die weisse netzförmige Substanz an der inneren Partie des Unterlappens vom grossen Hirn. — Die weisse oder markige Substanz, Substantia alba s. medullaris, besteht 1. aus einer feinkörnigen Masse, 2. aus lichten, weissen, körnigen Kugeln (Markkugeln) und 3. aus Primitivfasern. — Im Rückenmark ziehen sie longitudinal d. h. parallel mit der Achse, vom unteren bis zum oberen Ende und setzen sich ununterbrochen durch das verlängerte Mark teils in gerader, teils in gekreuzter Richtung bis zu den Stielen des kleinen und grossen Hirns fort. — Die graue Substanz, Substantia cinerea s. spongiosa (nach Rolando) enthält als wesentliche Bestandteile 1. eine feinkörnige Masse, 2. kleine körnige Kügelchen (graue Kugeln), 3. die mehr oder weniger ansehnlichen und verschieden gestalteten Ganglienkugeln und 4. primitive Nervenfasern. Die graue Substanz ist weicher als die weisse, erscheint bei durchfallendem Lichte heller und durchsichtiger und kommt in verschiedenen Abarten der Färbung vom Gelblichgrauen bis zum Dunkelgrauen und vom Rötlichen bis zum Schwarzen vor."

So verhielt es sich mit der Kenntnis der Nervenelemente zur Blütezeit der Abfaserungsmethode und zur Zeit, als die bereits erstarkende Zellenlehre ihren Siegeslauf anzutreten begann. Es lässt sich also leicht denken, welche Vorstellungen über den feineren Bau des Rückenmarkes und Gehirnes vorhanden waren in früheren Jahrzehnten und Jahrhunderten; ihnen hat Fantoni seiner Zeit einen berühmt gewordenen Ausdruck verliehen, welcher bereits oben (Bd. II, S. 263) erwähnt worden ist.

Es ist nützlich, noch eine zweite Stimme zu hören. Es ist diejenige eines Heros der anatomischen, physiologischen und pathologischen Forschung. Gar oft hat sie den Klang der Trauer, insofern Henle das Ziel mit voller Sicherheit vor Augen sah, aber an der hartnäckigen Schwierigkeit des Gegenstandes unmutig verzweifelte.

So sagt Henle von dem Ziele: „Stände uns eine vollkommene Einsicht in den Bau des Nervensystems zu Gebote, so hätte die anatomische Beschreibung die Aufgabe, jede Faser oder doch jede physiologisch eigentümliche Gruppe von Fasern von den Nervenzellen, aus welchen sie ihren Ursprung nehmen, bis zum Orte ihrer peripherischen Endigung, oder in umgekehrter Richtung, zu verfolgen. Die peripherischen Enden werden hier nur so weit abgehandelt, als sie nicht ihrer Gleichmässigkeit wegen der Physiologie anheimfallen (Muskelnerven) oder wegen ihrer Ausstrahlung in besondere Organe zweckmässiger mit diesen Organen in der Eingeweidelehre dargestellt wurden (Sinnesnerven). Was die centralen Endigungen der Fasern betrifft, so gestattet der gegenwärtige Zustand unserer Kenntnisse nicht, dieselben aus der kompakten Masse der sogenannten Centralorgane auszuscheiden. So weit also die Fasern der peripheren Nerven durch die Centralorgane verlaufen, werden sie als Bestandteil der letzteren geschildert. Dadurch erhalten die Ausdrücke Wurzel und Ursprung einen Doppelsinn. Sie bedeuten sowohl die an der Oberfläche der Centralorgane austretenden Fäden und deren Austrittsstelle, als auch die Zellenfortsätze, in welche die Nervenfasern in der Tiefe übergehen, und die Zellen, mit welchen sie zusammenhängen. Die letzteren führen in Beziehung zu den aus ihnen hervorgehenden Nerven auch den Namen Kerne."

Eine andere Stelle bei Henle hat folgenden Wortlaut: „Ebenso unzulänglich, wie in der Unterscheidung der Species der Nerven, erweist sich die anatomische Untersuchung in der Verfolgung ihrer Bahnen. Sie darf, als Resultat der mikro-

kopischen Zergliederung der Nerven, den Satz aussprechen, dass jede Faser elbständig und ununterbrochen vom centralen zum peripherischen Ende verläuft; aber wie die Stämme durch gegenseitigen Austausch ihrer Bündel an vielen Stellen Geflechte bilden, so gehen die sekundären Bündel auch innerhalb der Stämme Verflechtungen ein, und diese sind in vielen Nerven so häufig, dass der einzelne Strang sich kaum auf eine Strecke von einigen Millimetern isolieren lässt. Den einzelnen Primitivfasern, die man nur makroskopisch zu unterscheiden und demnach nur in sehr kleinen Teilen ihres Weges zu übersehen vermag, durch diese Anastomosen nachzugehen, ist unthunlich. Noch grösser sind die Schwierigkeiten, wenn es sich um den Lauf der Nerven in den Centralorganen handelt, wo die Fasern der Nervenwurzeln sich früher oder später nach dem Eintritt vereinzeln und zwischen anderen Elementen zerstreuen. Die Substanz der frischen Centralorgane gestattet ihrer Weichheit wegen keine Zerfaserung, die Zerfaserung der gehärteten enthält nur die Richtung der groben Züge, und die Stillingsche Methode, die Zerlegung des gehärteten Organes in feine Schnitte, lässt Zweifel, die durch die Meinungsverschiedenheiten der Beobachter auf diesem Gebiete nur zu anschaulich werden."

Aber die Zeit der Entwickelung weiterführender Untersuchungsmethoden war damals erst im Anbrechen begriffen. Ein Rückenmarksschema von wissenschaftlicher Bedeutung lieferte zuerst Stilling auf Grund der von ihm erfundenen Methode.

Von späteren Darstellungen sei diejenige von Kölliker (1867) als lehrreich in Betrachtung gezogen. Seine Sätze sind die folgenden:

„1. die Fasern der motorischen und sensiblen Wurzeln haben ihre Ursprünge (Endigungen) teils im Marke, teils im Gehirne mit Inbegriff der Medulla oblongata. 2. Die im Marke entspringenden Wurzelfasern stammen von den Nervenfortsätzen der Zellen und giebt es besondere motorische und sensible Zellen. 3. In jeder Rückenmarkshälfte stehen alle Zellen einer Art durch ihre verästelten Ausläufer, indem dieselben wahrscheinlich ein Netz bilden, untereinander in Verbindung, bilden jedoch eine gewisse Zahl Abteilungen (Kerne), die auf jeden Fall der Menge der Wurzeln entsprechen, wahrscheinlich aber noch zahlreicher sind. 4. In derselben Weise hängen auch die sensiblen und motorischen Zellen und die Zellen der rechten und linken Rückenmarkshälfte durch Anastomosen zusammen. 5. Die Richtigkeit der Annahme solcher Anastomosen vorausgesetzt, erscheint es ebenso leicht möglich, dass dieselben durch die unveränderten verästelten Zellenausläufer sich machen oder dass dieselben zum Teil überall vorher die Natur dunkelrandiger Fasern annehmen. 6. Die Zellen, die als Quellen und Enden der Wurzelfasern sich ergeben, stehen durch besondere Leitungsfasern mit dem Gehirn in Verbindung, die wahrscheinlich alle in den weissen Strängen verlaufen. Da die Zahl dieser Leitungsfasern geringer zu sein scheint als die der Wurzelfasern, so entspricht wahrscheinlich eine Leitungsfaser immer einer Gruppe von Nervenzellen und Wurzelfasern. 7. Die Leitungsfasern sind allem Anscheine nach ebenfalls wie die Wurzelfasern Fortsetzungen von Nervenfaserfortsätzen der Zellen. Ist dem so, so müssen, da keine Zelle zwei Nervenfaserfortsätze abgiebt, besondere Zellen für die Leitungsfasern angenommen werden, von welchen Leitungszellen dann vor Allem das gelten würde, was unter 4. von den Anastomosen von vorn nach hinten und von rechts nach links bemerkt wurde. Ausserdem könnten auch noch manche Zellen vorkommen, die einfach als Bindeglieder dienen und weder mit Wurzelfasern noch mit Leitungsfasern unmittelbar zusammenhängen."

Wenn man bedenkt, dass diese Angaben vor drei Decennien gemacht worden sind, hat der Satz 7 ein besonderes Interesse. Man erkennt, dass die Vorstellung von Nerveneinheiten sich in demselben bereits glücklich auszuprägen beginnt.

In der That brauchte Kölliker in seiner neueren Darstellung des Rückenmarkbaues nur auf diese früheren Vorstellungen zurückzugreifen, um mit gewissen Modifikationen den neuen Thatsachen gerecht zu werden.

Was die Leitungsbahnen im Gehirne betrifft, so war eine Reihe von Forschern,

vor allen Deiters, mit Aufwendung von allen zu Gebote stehenden Hilfsmitteln bestrebt, ein Verständnis des Hirnbaues besonders dadurch zu gewinnen, dass sie den Bau verschiedener Teile des Gehirnes, in erster Linie denjenigen der Medulla oblongata, auf den Bau des Rückenmarkes zurückzuführen suchten.

Ein anderer berühmter Forscher, Meynert, nahm seinen Ausgangspunkt überwiegend von physiologischen Überlegungen, ohne indessen der anatomischen Grundlage zu entraten. Er brachte in seinem Hirnschema die innerhalb des ganzen Gehirnes vorhandene graue Substanz, welche ja in der That in verschiedener Weise untergebracht ist, in vier grosse Abteilungen, indem er unterschied:

1. die flächenhaft ausgebreitete graue Substanz der Endhirnrinde;
2. die graue Substanz der von ihm unter dem Namen Hirnganglien zusammengefassten Gebilde, nämlich des Nucleus caudatus und lentiformis, des Sehhügels und der Vierhügel;
3. das centrale Höhlengrau, d. i. diejenige graue Substanz, „welche in der Verlängerung der grauen Säulen des Rückenmarkes die Wandungen des vierten Ventrikels, der Sylvischen Wasserleitung und des dritten Ventrikels auskleidet“;
4. die grauen Lager des Kleinhirnes, mögen sie der Rinde des Organes angehören, oder in seiner Tiefe versteckt liegen.

Die Leitungsbahnen berücksichtigend, sucht Meynert auf physiologischem Hintergrunde die Hauptzüge der Hirnfaserung zu enthüllen. Er geht dabei von dem Grundgedanken aus, dass jeder Teil des Körpers in unmittelbarer leitender Verbindung mit der Endhirnrinde steht, indem dieselbe die Fähigkeit besitzt, einerseits von sämtlichen empfindenden Flächen Empfindungseindrücke aufzunehmen, andererseits den Muskeln Bewegungsantriebe zuzuschicken.

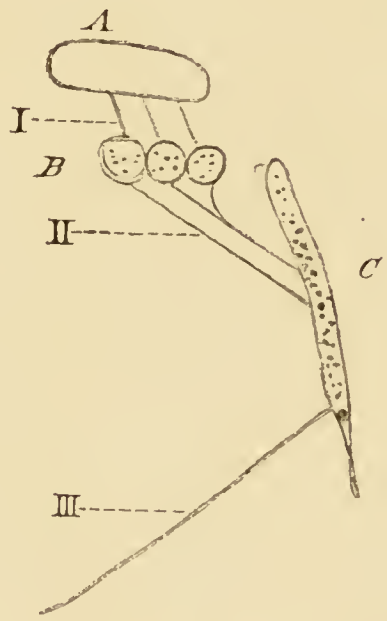

Fig. 761.

Allgemeines Schema des Meynertschen Hirnplanes.

A Vorderhirn; B Corpus striatum, Sehhügel u. Vierhügel; C Höhlengrau und Rückenmark.

I, II, III die drei Glieder des gesamten Projektionssystemes.

Alle peripheren Teile sind dieser Vorstellung entsprechend in der Hirnrinde vertreten. Letztere ist als eine Projektionsfläche anzusehen, auf welche die Aussenwelt projiziert wird. Die Leitungsbahnen zwischen der Endhirnrinde und der Peripherie sind daher Projektionssysteme.

Das gesamte Projektionssystem ist aber kein ununterbrochenes; vielmehr findet nach Meynerts Anschauung von der Hirnrinde bis zur Peripherie eine zweimalige Unterbrechung durch graue Massen statt. So entsteht ein Projektionssystem erster, zweiter und dritter Ordnung.

Zunächst konvergieren die von der Hirnrinde sich entwickelnden Fasern zu den von Meynert als Hirnganglien bezeichneten grauen Massen (Streifenhügel, Sehhügel, Vierhügel) und senken sich in dieselben ein. Dies ist das Projektionssystem erster Ordnung.

Mit bedeutend verringerter Fasermenge tritt die Fortsetzung aus den genannten Hirnganglien aus und verläuft nun als Projektionssystem zweiter Ordnung längs des ganzen Hirnstammes und längs des Rückenmarkes abwärts, um in der ganzen Ausdehnung Fasern an die zweite graue Unterbrechungsmasse abzugeben, an das centrale Höhlengrau, aus welchem nach Meynert auch die graue Substanz des Rückenmarkes besteht. Dieses Grau erstreckt sich, wie schon erwähnt, vom dritten Ventrikel bis zum Conus medullaris des Markes. Demgemäss haben die Fasern des zweiten Systemes eine sehr verschiedene Länge; die Dicke des Systemes nimmt hinten allmählich ab, die Länge zu.

Aus dem centralen Höhlengrau entspringt endlich das Projektionssystem dritter Ordnung. Dieses besteht aus den peripheren Nerven und zeichnet sich gegenüber dem zweiten wieder durch eine bedeutende Vermehrung der Faserzahl aus.

Das Projektionssystem erster Ordnung oder das erste Glied des Projektionssystemes bildet den Hauptbestandteil der Reilschen Stabkranzfaserung. Das zweite Glied des Projektionssystemes stellt die Hauptfaserzüge des Reilschen Hirnschenkelsystemes dar, schliesst Fuss und Haube des Hirnschenkels ein und geht in die langen Bahnen des Rückenmarkes über; das dritte Glied des Projektionssystemes wird, wie gesagt, von den peripheren Nerven gebildet.

Im Gebiete des zweiten Projektionssystemes findet eine Kreuzung der Fasermassen statt, so dass die Grosshirnhemisphären mit den entgegengesetzten Körperhälften verbunden sind. In das zweite Projektionssystem ist ferner das Kleinhirn eingeflochten, welches vorn mit den Hirnganglien, beziehungsweise mit der Grosshirnrinde, hinten mit dem Rückenmarke Verbindungen besitzt. Das zweite Projektionssystem besteht ferner aus zwei verschiedenen Bahnen, einer ventralen, dem Hirnschenkelfusse, und einer dorsalen, der Hirnschenkelhaube. Der Fuss steht mit dem Nucleus caudatus und lentiformis, die Haube mit den Sehhügeln und den Vierhügeln in Verbindung. Erstere werden daher als Ganglien des Fusses, letztere als Ganglien der Haube betrachtet. Der Fuss des Hirnschenkels enthält die Willkürbahnen, die Haube Reflexbahnen. Ein in der Substantia nigra enthaltenes Fasersystem bildet das Stratum intermedium.

Dem Projektionssysteme stehen gegenüber

1. die Kommissurensysteme, welche zur Verbindung identischer Stellen beider Hälften dienen (Balken, vordere Kommissur);

2. die Associationssysteme, bestimmt zur Verbindung verschiedener Stellen derselben Hemisphäre.

Dies sind die Grundzüge der Meynertschen Lehre des Hirnbaues. Wie überhaupt Schemen leicht etwas Wandelbares haben, so blieb auch das bis ins Einzelne ausgearbeitete System von Meynert von dem Schicksale nicht verschont, von der zunehmenden Erfahrung überholt zu werden. Viele der Säulen, welche zur Stütze des Gebäudes aufgerichtet worden waren, sind unterdessen gesunken und man möchte befürchten, auch die letzten, schon geborsten, könnten über Nacht dahinstürzen. Gewisse Gedanken aber, wie jene, welche die Verknüpfung der Hirnrinde mit der Aussenwelt durch ein grosses Projektionssystem ausdrücken, werden dennoch bestehen bleiben und fortwirken. Meynert kommt zweifellos das Verdienst zu, zum ersten Male auf einem schwierigen Gebiete ein umfassendes, seiner Zeit wohlberechtigtes System des Hirnbaues aufgestellt zu haben.

Über den Begriff des Höhlengrau ist bereits oben (S. 433) auf Grundlage der neueren Erfahrungen über die einheitliche Entstehung der gesamten grauen Substanz berichtet worden. Kann man auch das Rinden-, Kern- und Höhlengrau in sekundärer Weise voneinander trennen, so gehört doch die graue Substanz des Rückenmarkes nicht in die Abteilung des Höhlengrau, sondern in ihr sind sämtliche graue Unterabteilungen voneinander ungeschieden vertreten. Mit anderen Worten, die beiden Medullarplatten des Rückenmarkes setzen sich mit ihren verschiedenen Längszonen unmittelbar in die Medullarplatten des Gehirnes fort und lassen aus sich die verschiedenen Zonen der grauen Masse hervorgehen.

Schwerer fällt in das Gewicht, dass in dem Meynertschen Hirnschema das morphologische Element nicht genügend vertreten ist. Das Gehirn ist kein so einheitlicher Körper, wie man ihn gern zu betrachten geneigt ist, sondern es geht aus drei morphologisch gleichwertigen, aufeinanderfolgenden Abteilungen hervor, den drei primären Hirnbläschen, die sich später in fünf Abteilungen scheiden. Vom embryologischen Standpunkte ist keine andere Einteilung haltbar. Das Vier-

hügelhirn ist morphologisch betrachtet nichts weniger als ein Ganglion des Grosshirnes, sondern übertrifft das Endhirn an morphologischer Bedeutung, insofern letzteres als ein Auswuchs des Zwischenhirnes zu betrachten ist. Die in dem Meynertschen Schema vorkommenden Ganglien sind also sämtlich morphologische Hirnabteilungen mindestens desselben Ranges, wie das Endhirn. Es kann keinem Zweifel unterliegen, dass auch die Untersuchung der Leitungsbahnen mit dieser Unterlage zu rechnen hat und mehr und mehr auf embryologischem Boden sich bewegen muss.

Fussend auf der Meynertschen Theorie der Projektionssysteme hat die Folgezeit eine ausserordentliche Menge von physiologischen und pathologischen Untersuchungen hervorgebracht. Es ist am Platze, den gegenwärtigen, noch keineswegs erschöpfenden, aber doch schon ansehnlich weit geführten Bestand der Lehre von den psycho-motorischen und psycho-sensiblen Rindenfeldern durch einige Figuren zu verdeutlichen; s. Fig. 762—765.

Fig. 762.

Dorsale Fläche der linken Hemisphäre.

Fig. 764.

Laterale Fläche der linken Hemisphäre.

Fig. 763.

Ventrale Fläche der rechten Hemisphäre.

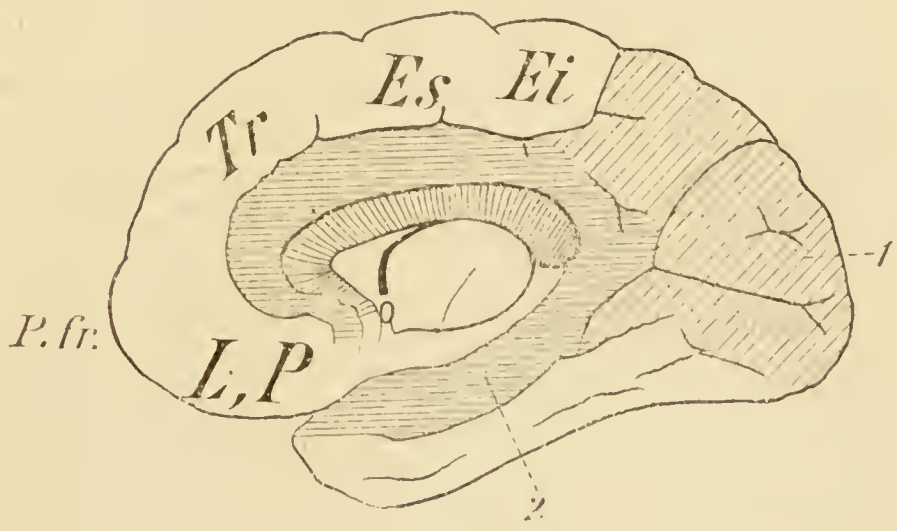

Fig. 765.

Medialo Fläche der rechten Hemisphäre.

Fig. 762—765. Sensible und motorischo Rindenfelder.

In allen Figuren bedeutet: *P.fr.* Polus frontalis.

1 Sehcentrum; 2 Geruchscentrum; 3 Geschmackscentrum; 4 Gehörscentrum.

Es motorisches Centrum der oberen Extremität; *Ei* motorisches Centrum der unteren Extremität; *L.P* motorisches Centrum des Kehlkopfes und Gaumens; *Lo.Mi* motorisches Centrum dor Sprache und der Mimik; *Ma* motorisches Centrum der Kaubewegungen; *O* motorisches Centrum der Augenbewegungen; *Tr* motorisches Centrum der Rumpfbewegungen.

Das vor fast $1^1/_2$ Jahrzehnt (1883 u. 1885) erschienene, von Chr. Aeby ausgearbeitete Hirnschema, durch einen Zeitraum von mehr als einem Jahrzehnt von seinem Vorgänger geschieden, stellt die unterdessen, insbesondere mit der neuen Markscheidenmethode gewonnenen bedeutungsvollen Erfahrungen übersichtlich zusammen und fusst dabei insbesondere auf den Beobachtungen von Flechsig und Wernicke, in streitigen Fragen des Letzteren Anschauungen bevorzugend.

Aeby teilt, indem er sich sofort auf einen gefährlichen Weg begiebt, nach den Lehren der vergleichenden Anatomie das centrale Nervensystem in ein segmentales und nichtsegmentales Gebiet ein. Das Rückenmark ist segmental angelegt und richtet sich nach der allgemeinen Wirbelgliederung, wie er sich ausdrückt. Das Gehirn aber zerfällt in ein segmentales und ein nicht segmentales Stammgebiet und in ein Hemisphärengebiet (vergl. das oben S. 463 u. 573 über die Hirnnerven Angegebene).

a) Das segmentale Stammgebiet des Gehirnes enthält segmentale Bestandteile, bis zur völligen Unkenntlichkeit verwischt, in den verschiedenen Nervenkernen, von welchen die meisten dem verlängerten Marke und seinem centralen Höhlengrau angehören, einige aber bis zum Höhlengrau des dritten Ventrikels vorrücken. Die unterste Gruppe der Nervenkerne gehört dem neunten bis zwölften Hirnnerven an; die mittlere dem sechsten bis achten, die folgende dem fünften; die vierte Gruppe ist ausschliesslich motorisch und gehört dem dritten und vierten Hirnnerven an, während die Reihe der sensiblen Kerne vorn mit dem Trigeminus abschliesst. Im Ganzen sind also vier Gruppen von Nervenkernen zu unterscheiden. Der Olfactorius ist als ein direktes Differenzierungsprodukt des Vorderhirnes, der Opticus als ein solches des Zwischenhirnes zu betrachten.

b) Das nichtsegmentale Stammgebiet des Hirnes ist gegeben 1. durch den Haubenstrang; 2. durch den Schleifenstrang (s. Fig. 766).

Der Haubenstrang enthält von grauer Substanz: den Kern des Keilstranges, die Olive, den Nucleus dentatus cerebelli, den roten Kern, den Sehhügel und den Globus pallidus des Linsenkernes. Die weisse Substanz des Haubenstranges besteht aus dem Oliven- und Grosshirnschenkel des Kleinhirnes.

Der Schleifenstrang enthält von grauer Substanz: den Kern des Gollschen Stranges, die Ganglien des Vierhügels und den Sehhügel. Die weisse Substanz des Schleifenstranges enthält die Schleife, die Vierhügelarme und den Gollschen Strang.

Der Haubenstrang (*Fc*) geht aus den hinteren Grundbündeln oder dem Keilstrange des Rückenmarkes hervor und tritt in den Nucleus fasciculi cuneati (*c*) ein. Auch weiter cerebralwärts ist seine Neigung gross, graue Massen in seine Bahn aufzunehmen, indem er durch die Olive (*O*), weiterhin durch den Nucleus dentatus cerebelli (*d*), durch den roten Kern (*rk*) unterbrochen wird und darauf teils zum Sehhügel (*Th*), teils zum Globus pallidus (*Gp*) zieht, welcher wesentlich zum Sehhügel gehört. Die aus der Olive hervorgegangenen Fasern des Haubenstranges kreuzen sich mit denjenigen der anderen Seite und bilden den Olivenschenkel des Kleinhirnes, d. h. den Hauptteil des Corpus restiforme (*Fr*). Aus der konkaven Fläche des Nucleus dentatus cerebelli hervortretend, bilden sie den Vierhügel- oder richtiger den Grosshirnschenkel des Kleinhirnes (*Pcq*), der auch bekanntlich Bindearm genannt wird. Jenseits des roten Kernes erfolgt die erwähnte Gabelung in zwei Endäste, deren einer zum Globus pallidus, der andere zum Sehhügel zieht. Eigentümliche Zellenmassen (die Substantia nigra und der Luyssche Körper), die vielleicht zum Systeme des Globus pallidus gehören, sind teils an-, teils eingelagert.

Der Schleifenstrang (*Sch*) geht aus dem Fasciculus gracilis (*Fg*) hervor, der in den Nucleus fasciculi gracilis (*g*) einmündet. Die aus diesem hervortretende Fasermasse giebt ein kleines Bündel (*x*) an die gleichseitige Kleinhirnhälfte ab, biegt darauf in scharfem Bogen um die Kerne der Vagusgruppe nach vorn, über-

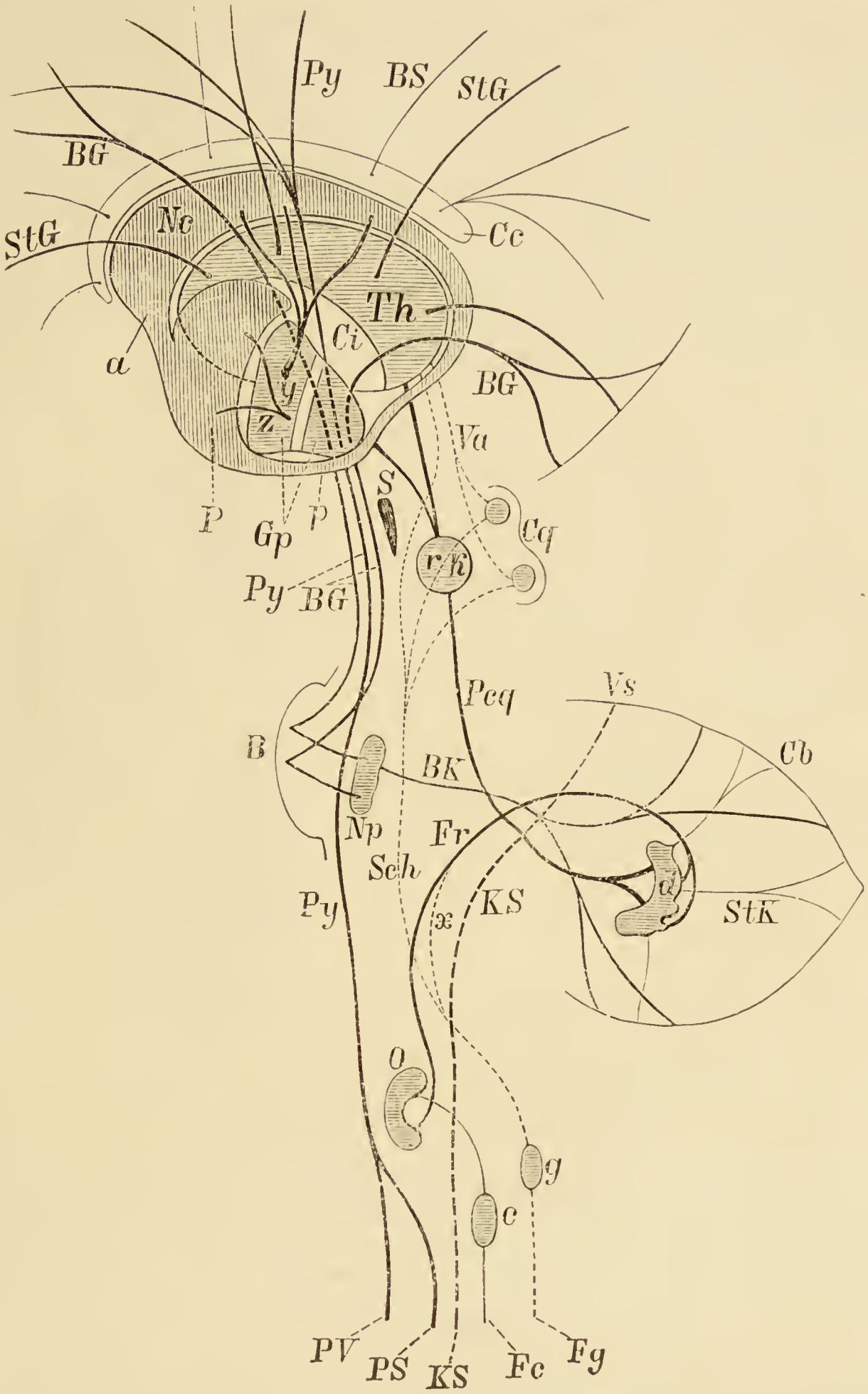

Fig. 766.

Hirnschema bei seitlicher Ansicht. (Chr. Aeby.)

c Nucleus fasciculi cuneati; *g* Nucleus fasciculi gracilis; *O* untere (grosse) Olive; *Cb* Rinde des Kleinhirnes; *Vs* Vermis superior des Kleinhirnes; *d* Nucleus dentatus cerebelli; *B* Brücke; *Np* Nucleus pontis lateralis; *Cq* Corpus quadrigeminum; *rk* roter Kern der Haube; *S* Substantia nigra (Sömmerringi); *P* Putamen (Linsenkern von Aeby); *Gp* Globus pallidus; *Nc* Nucleus caudatus; *a* vordere Verbindung zwischen dem Putamen und dem Nucleus caudatus; *Th* Thalamus; *Ci* Capsula interna; *Cc* Corpus callosum; *PV*, *PS* Vorder- und Seitenstrangpyramidenbahn; *Py*, *Py* Pyramidenbahn, dorsalwärts in der Grosshirnrinde endigend; *KS* Kleinhirnseitenstrangbahn, zum Oberwurme (*Vs*) ziehend; *Fc* Fasciculus cuneatus; *Fr* Funiculus (Corpus) restiformis; *Pcq* Processus cerebelli ad corpus quadrigeminum, zum roten Kerne und von ihm zum Thalamus und Globus pallidus ziehend; *Fg* Fasciculus gracilis; *Sch* Schleifenstrang; *x* Bündel der Schleife zum Kleinhirne; *Va* Vierhügelarme (Brachia quadrigemina) zum Sehhügel; *StK* Stabkranz des Kleinhirnes; *StG* Stabkranz des Endhirnes = Thalamusverbindungen des Endhirnes, deren vier in der Figur gezeichnet sind; *y* Verbindung des Nucleus caudatus mit dem Globus pallidus; *z* Verbindung des Globus pallidus mit dem Putamen (welche zusammen den Linsenkern der Autoren ausmachen); *BG*, *BG* vorderes und hinteres Bündel des Brückenschenkels des Endhirnes; *BK* Brückenschenkel des Kleinhirnes; *BS* Balkenstrahlungen zur Endhirnrinde (es sind deren sieben Linien gezeichnet).

schreitet die Mittellinie (was bei der Projektion des Faserverlaufes auf die Sagittalebene nicht zu sehen ist) und gelangt so zur ventralen Seite des Processus cerebelli ad Corpus quadrigeminum (*Pcq*) der anderen Seite. Der Schleifenstrang vervollständigt auf diese Weise die Haube des Mittelhirnes, als deren unterste, von der Substantia nigra begrenzte Abteilung. Die Fasermasse des Haubenstranges ordnet sich schliesslich zu drei Bündeln, welche seitlich über den Haubenstrang hervortreten und ihn dorsalwärts oberflächlich umgreifen. Der obere (vordere) von ihnen geht geradenwegs zum gleichseitigen Sehhügel (*Th*); der mittlere und wahrscheinlich auch der untere durch das Ganglion des vorderen und hinteren Vierhügels (*Cq*) zum entgegengesetzten Sehhügel. Die Strecke zwischen Vierhügel und Sehhügel entspricht den Brachia quadrigemina.

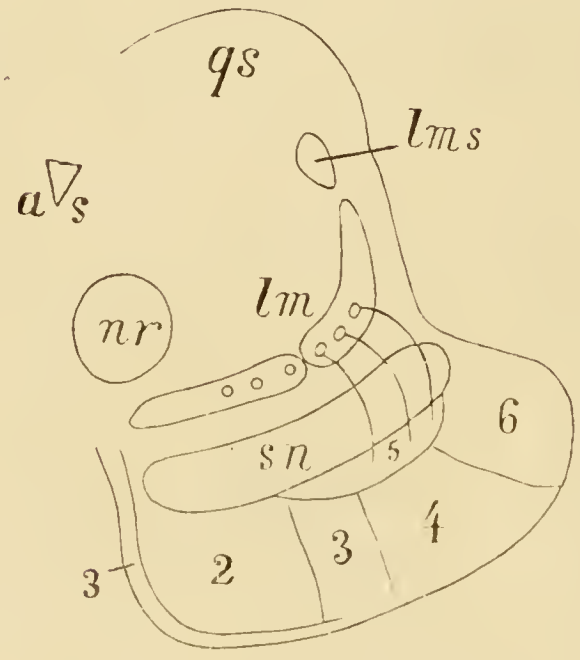

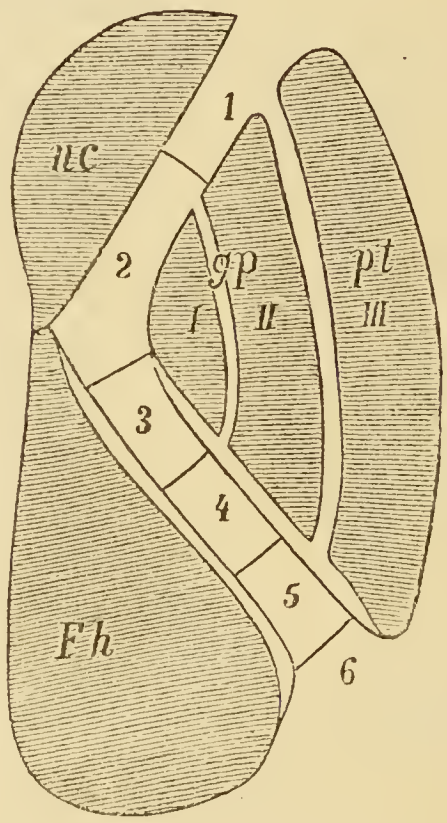

Fig. 767. Fig. 768.

Fig. 767. Schema des Hirnschenkelfusses.

qs Vorderer Vierhügel; *aS* Sylvische Wasserleitung; *nr* roter Kern; *sn* Substantia nigra; *lm* Schleife; ihr medialer Abschnitt besteht hauptsächlich aus Fasern, welche aus den Kernen der Keilstränge, ihr lateraler Abschnitt hauptsächlich aus solchén, welche aus den Kernen der zarten Stränge hervorgehen; *lms* obere Schleife, aus dem Kerne des hinteren Vierhügels entspringend; 6 Fasern des lateralen Brückensystemes; 4 Fasern des Pyramidenstranges; 3 Fasern motorischer Hirnnerven, tiefer unten das mediale accessorische Bündel der Schleifenschicht bildend; 2 Fasern des medialen Brückensystemes; 5 Fasern sensibler Gehirnnerven; welche die in der Schleifenschicht zertreuten, aus feineren Fasern bestehenden Bündel bilden (v. Bechterew.)

Fig. 768. Schematische Darstellung der Faserverteilung in der inneren Kapsel.

nc Nucleus caudatus; *Fh* Thalamus; *gp* Globus pallidus; *pt* Putamen nuclei lentiformis; 1 Fasern des pedunculus anterior thalami optici; 2 Fasern des medialen Brückensystemes; 3 Fasern motorischer Hirnnerven (tiefer unten das mediale accessorische Bündel der Schleife bildend); 4 Pyramidenbündel; 5 sensible Bahnen (tiefer unten die zerstreuten accessorischen Bündel der Schleifenschicht bildend); 6 Fasern des lateralen Brückensystemes. (v. Bechterew.)

Die Bildung des Schleifenstranges verhält sich im Rückenmarke anders als die des Haubenstranges. Jener entsteht so, dass von den Hintersäulen ausgehende aufsteigende Fasern allmählich sich zur Schleifenbahn zusammenlegen, nachdem die Fasern beider Seiten sich vorher schon gekreuzt haben.

Der Anschluss der von dem Kerne des Keilstranges medullarwärts ziehenden Fasern an die einzelnen Rückenmarksegmente ist dagegen grossenteils nur ein mittelbarer, durch kurze Bahnen von Segment zu Segment dargestellter. Auch die Fasern des Keilstranges erfahren jedoch eine Kreuzung. Diese Kreuzung ist

für die Gollschen Stränge vielleicht eine direkte, schon durch die Nervenwurzeln geschehende, für die Keilstränge eine indirekte.

c) Das Hemisphärengebiet des Gehirnes. Es besteht aus der Rinde des End- und Kleinhirnes, sowie aus dem Nucleus caudatus und lentiformis. Als Linsenkern ist nur das Putamen zu betrachten, während der Globus pallidus dem Sehhügel zugehört. Die Verbindungen der Hemisphärenrinde sind teils äussere (zum Anschlusse an medullarwärts gelegene Teile), teils innere (zur gegenseitigen Verbindung einzelner Rindengebiete). Zur ersteren Abteilung gehört die Pyramidenbahn (*Py*), welche sich aus einem Vorderstrang- und Seitenstrangteile zusammensetzt, und die Kleinhirnseitenstrangbahn (*KS*), erstere zur Rinde des Endhirnes, letztere zur Rinde des Kleinhirnes ziehend. Pyramiden- und Kleinhirnseitenstrangbahn verbinden das Rindengebiet mit dem segmentalen Gebiete. Zur Verbindung der Rinde mit dem nichtsegmentalen Stammgebiete ist der Stabkranz des End- und des Kleinhirnes bestimmt. Als solchen bezeichnet Aeby die radiär gestellten Fasern zwischen der Rinde und den nächstgelegenen Ganglien, welche am Grosshirne durch den Sehhügel und Globus pallidus, am Kleinhirne durch den Nucleus dentatus gegeben sind. Als Stabkranz des Endhirnes sind also in Fig. 766 die von der Endhirnrinde zum Sehhügel (*Th*) ziehenden Faserbündel (*StG*) zu betrachten. Die Verbindung des Nucleus caudatus (*Nc*) und lentiformis (*P*) mit dem Globus pallidus (*Gp*) wird durch die Bündel *y* und *z* dargestellt. Am Kleinhirne haben wir den Stabkranz in den Bündeln *StK* vor uns.

Die inneren Rindenverbindungen zerfallen in solche, die zwischen der End- und Kleinhirnrinde bestehen, und in eigene Rindenverbindungen des End- und Kleinhirnes. Letztere sind gegeben durch die Windungskommissuren des End- und Kleinhirnes (Fibrae arcuatae, Gewölbe, Balken, vordere Kommissur). In Fig. 766 ist von solchen nur der Balken (*Cc*) mit einer Strahlung (*BS*) gezeichnet.

Die Rindenverbindungen zwischen End- und Kleinhirn sind gegeben durch die Brückenschenkel des End- und Kleinhirnes. Die Brückenschenkel des Kleinhirnes gehen von der Kleinhirnrinde aus und gelangen zu den seitlichen Brückenganglien (*Np*). Von letzteren aus nehmen die Brückenschenkel des Endhirnes (*BG*) ihren Anfang, gelangen zur Mittellinie, kreuzen sich hier mit denjenigen der anderen Seite und ziehen, der Pyramidenbahn mit einem medialen und lateralen (vorderen und hinteren) Bündel anliegend, mit letzterer durch die innere Kapsel (*Ci*) zur Rinde. Das vordere Bündel gelangt dabei zu Gebieten, welche vor, das hintere zu solchen, welche hinter dem Rindengebiete der Pyramidenbahn liegen. Jenes verteilt sich im Stirnlappen und gilt als motorisch, das hintere dagegen im Hinter- und Schläfenlappen und gilt als sensibel.

Hiermit ist uns der Inhalt dieses Hirnschema bereits bekannt geworden. Erleichtert wird die Orientierung in den Lageverhältnissen und besonders in den Kreuzungen noch durch eine von Aeby gegebene Projektion des Faserverlaufes auf die Frontalebene, auf welche nebst dem ausführlicheren Texte hier hinzuweisen ist. Mehr noch erleichtert wird das Studium durch das unter Aebys Leitung hergestellte grosse Drahtmodell der Leitungsbahnen, welches mit anderen, neueren Modellen ähnlicher Art, wie das von L. Edinger, von J. Kollmann, wohl in allen anatomischen Instituten Aufstellung gefunden hat, um den Zwecken des Studiums zu dienen.

Hier würde sich nun der Hirnplan von P. Flechsig unmittelbar anzureihen haben; denn er unterscheidet sich von dem Aebyschen Schema in sehr wesentlichen Punkten. Wie P. Flechsig in einer seiner jüngsten Publikationen mitteilt, ist er in der Vorbereitung einer neuen Auflage seiner „Leitungsbahnen“ beschäftigt, welche seine bahnbrechenden, wesentlich mit der von ihm selbst ausgebildeten Markscheidenmethode gewonnenen, über einen Zeitraum von mehr als

20 Jahren sich erstreckenden Untersuchungen zu einer zusammenfassenden Darstellung bringen wird. Wir haben uns also zu gedulden und hoffen, das Erscheinen des umfangreichen Werkes in nicht zu ferner Zeit begrüssen zu können.

Wir wenden uns nunmehr zu Ramón y Cajals Untersuchungen. In ihnen hat, so wird dereinst wohl die Geschichte der Wissenschaft es darstellen, die gegenwärtige elementare Epoche der anatomischen Erforschung des Nerven-

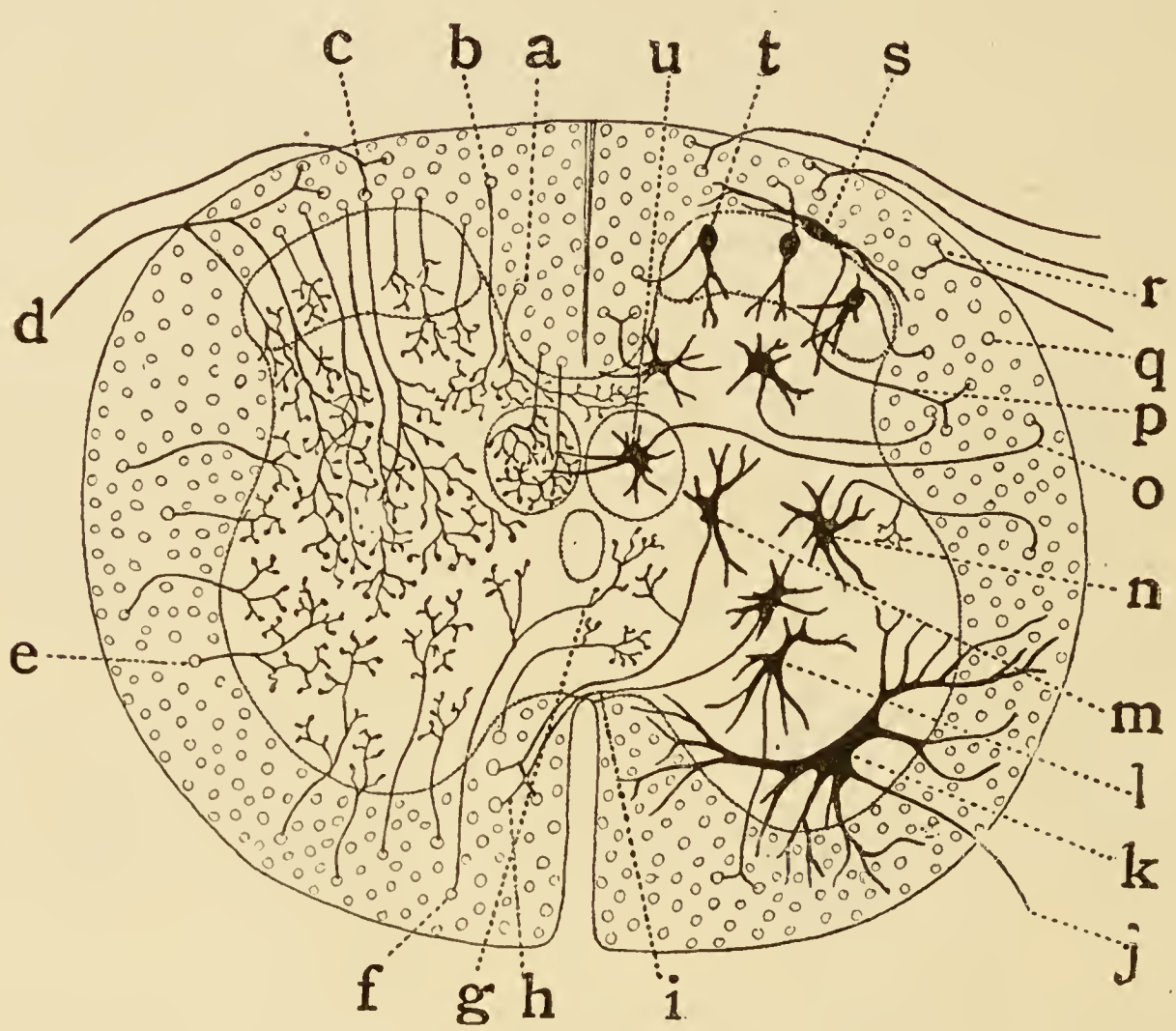

Fig. 769.

Rückenmarksschema, welches die Beziehungen zwischen den einzelnen Elementen nach den neuesten Entdeckungen zeigt.

a Kollateralen des Gollschen Stranges, welche den grössten Teil der hinteren Kommissur bilden; *b* solche die zum Hinterhorne gehen; *c* solche die zum centralen Höhlengrau und zum Vorderhorne gelangen; *d* hintere Wurzel mit ihren Kollateralen; *e* Kollateralen des Vorderstranges; *f* Kollateralen zur vorderen Kommissur; *g* deren Verlauf in derselben; *h* Achsencylinder einer Kommissurzelle, welcher die vordere Kommissur passiert und zum gekreuzten Vorderstrange geht; *i* Verlauf dieser Faser in der vorderen Kommissur; *j* Achsencylinder einer grossen motorischen Vorderhornzelle (*k*), welcher zu einer vorderen Wurzelfaser wird; *l* Vorderhornzelle, deren Achsencylinder sich in zwei Äste spaltet; *m* Kommissurzelle; *n* Zelle mit einem Achsencylinder, der eine Kollaterale abgiebt; *o* Achsencylinder einer Zelle der Clarkschen Säule; *p* Achsencylinder der Zelle *s*; *q* Querschnitt eines Achsencylinders *r* Bifurkation der hinteren Wurzel in einen auf- und absteigenden Ast; *s* Grenzzelle der Rolandoschen Substanz; *t* kleine Zelle derselben; *u* Zelle der Clarkschen Säule.

systemes ihren Höhepunkt erreicht. Dies rührt daher, dass von hier an die Nerveneinheiten und zugleich die Hauptzüge ihrer gesamten Unterbringung im Körper aufgedeckt und sofort auch in den Vordergrund der Forschung gerückt erscheinen. Damit ist die Grundlage für alle Zeiten gewonnen. Erreicht wurden diese Ergebnisse durch die glücklichste Benutzung einer ausgezeichneten Methode, der Golgischen Silbermethode nebst ihren Modifikationen. Man muss die früheren grossen Beobachter auf dem Gebiete des Nervensystemes, Reil, Burdach, Arnold, Henle und viele andere, bedauern, dass ihre Sehnsucht ungestillt geblieben ist und dass sie die gegenwärtige Zeit nicht gesehen haben. Was noch zu erledigen übrig bleibt, ist Weiterführung der Beobachtungen, bis mit den neuen sicheren Methoden, d. i. mit den Methoden von Golgi und von Ehrlich, die Topographie sämtlicher Nerveneinheiten ermittelt und sichergestellt sein wird; denn letztere Methode ist der Golgischen gleichwertig. Es

werden denn auch diese beiden Forscher, Golgi und Ehrlich, in der Folge mit Ramón y Cajal auf gleicher Stufe stehend genannt werden. Ihre Methoden arbeiten im Wesentlichen. Sie arbeiten fort und fort, nicht bloss in einem Einzigen, sondern in einer ganz beträchtlichen Schar vorzüglicher Forscher, die sich bestreben, die noch ungehobenen, unendlich zahlreichen Schätze auf dem Gebiete des Faserverlaufes zu heben.

Es ist am Platze, die allgemeinsten Gesichtspunkte, zu welchen Ramón y Cajal bei seinen Untersuchungen über den Bau des Nervensystemes gelangte, hier wörtlich wiederzugeben:

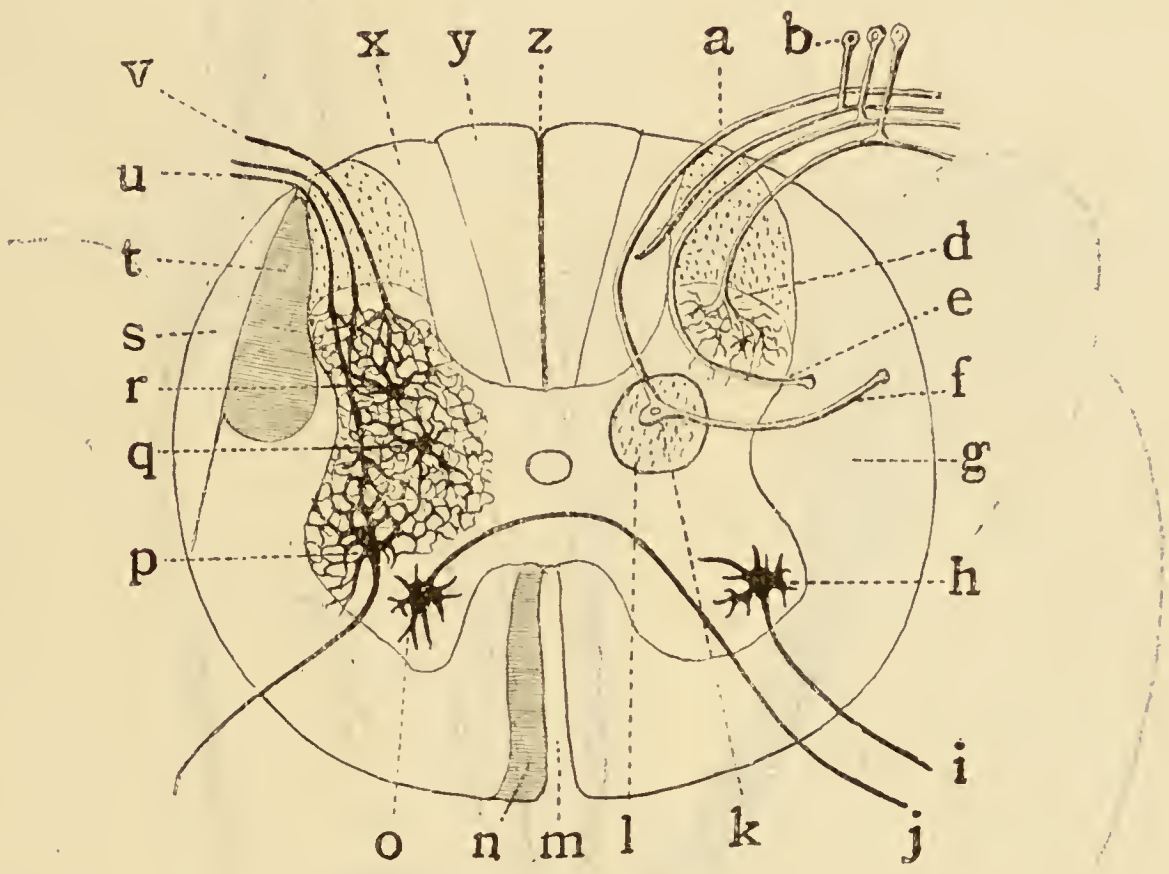

Fig. 770.

Frühere Theorie über den Zusammenhang der vorderen und hinteren Rückenmarkswurzeln.

a hintere Wurzelfaser, in einer Zelle der Clarkschen Säule entspringend; *b* unipolare Zellen des Spinalganglion; *d* Endigung einer Wurzelfaser im Netze des Hinterhornes; *e* Wurzelfaser, welche in den Seitenstrang übergeht; *f* Faser, welche aus der Clarkschen Säule zum Seitenstrange zieht; *g* Seitenstrang; *h* Wurzelzelle (motorische) des Vorderhornes, welche die Wurzelfaser *i* abgiebt; *j* vordere Wurzel aus einer Zelle des gekreuzten Vorderhornes hervorgehend; *k* Clarksche Säule; *m* Fissura anterior; *n* Pyramidenvorderstrangbahn; *p* Wurzelzelle des Vorderhornes, deren Protoplasmafortsätze ein Netz bilden, in welches die hinteren Wurzeln einmünden; *q*, *r* Zellen des Hinterhornes, deren Protoplasmafortsätze sich ebenfalls am Netze beteiligen; *s* direkte Kleinhirnseitenstrangbahn; *u*, *v* hintere Wurzeln, die im allgemeinen Netze endigen.

„Meine Arbeiten zeigten

1. dass die Ganglienzellen Zellindividualitäten sind und niemals untereinander, weder durch die protoplasmatische Verzweigung, noch durch die Ausbreitungsweise der nervösen Fortsätze zusammenhängen;

2. dass jeder Achsencylinder unter Bildung von varikösen und geschlängelten Verzweigungen nach Art der Nervenausbreitung in der motorischen Muskelplatte endigt;

3. dass diese Verzweigungen teils dem Körper einer Nervenzelle, teils den Protoplasmafortsätzen anliegen und so für die Fortleitung von Reizen äusserst günstige Kontaktverhältnisse herstellen;

4. dass der Zellkörper sowohl, wie die Protoplasmafortsätze nicht nur nutritive, sondern auch leitende Funktionen habe.“

Das von Ramón y Cajal gegebene Rückenmarkschema liegt in Fig. 769 vor und kann auf Grund der früheren Darstellung (II. S. 288—307) ohne weitere Auseinandersetzung unschwer verstanden werden. Die Unterschiede von der

älteren Theorie des Rückenmarkbaues ergeben sich am deutlichsten bei einer Vergleichung der Figg. 769 und 257 mit Fig. 770.

Von den Ergebnissen der Untersuchungen Ramón y Cajals über den feineren Bau des Gehirnes ist bereits an zahlreichen Stellen dieses Lehrbuches die Rede gewesen (s. II, S. 417—463) und an dieser Stelle hierauf zu verweisen.

In der vergleichenden Lehre von den Leitungsbahnen sind in überraschend kurzer Zeit bedeutende Leistungen zu Tage gefördert worden, vor allem auf dem

Fig. 771.

Linke Hälfte des Gehirnganglion von Nereïs diversicolor (eines Polychäten) mit den mit ihm zusammenhängenden Nervenzweigen von der Dorsalseite gesehen. Methylenblaufärbung, Bethesche Fixation. (G. Retzius 1896, $^2/_3$ des Originales, welches beide Seiten darstellt.)

g^1 vordere Gruppe von Ganglienzellen; g^2, g^2 seitliche Gruppe von Ganglienzellen; g^3 hintere Gruppe von Ganglienzellen; *sn* bipolare Nervenzellen von sensiblem Typus, deren periphere Fortsätze nach einer Hautstelle ziehen, um dort zu endigen; *pr* vordere Haufen grober Körner; *an* Antennennerven; *a* Antenne; *m*, *m* baumartig verästelte Nervenfasern (Muskelnerven); *k* Nervenäste mit kolbenartig gestalteter Verzweigung der grobkörnigen Fasern; *pn* Palpennerven; *p* Palpen; *c* commissurale Zweige des Bauchstranges (zum Unterschlundganglion ziehende); *au* pigmentierte Augen.

ausgedehnten und viel umfassenden Gebiete der Wirbellosen. Der grösste Teil dieser Leistungen knüpft sich an die bewunderungswürdigen Untersuchungen von G. Retzius über diesen schwierigen Gegenstand.

Ein Beispiel seiner in mehreren Foliobänden niedergelegten Beobachtungen giebt nebenstehende Figur, welche die linke Hälfte des oberen Schlundganglion jenes durch seinen Farbenreiz und durch die Eleganz seiner Bewegungen einnehmenden Polychäten darstellt, der als Nereïs diversicolor bekannt ist; s. Fig. 771.

Das Feld der niederen und höheren Wirbeltiere bezüglich der nervösen Leitungsbahnen vergleichend zu bebauen ist von L. Edinger mit schönem Erfolge begonnen worden. Man darf nicht vergessen, jede Tiergruppe, selbst nur Ein Tier, ist in der Regel die Forderung einer Lebensarbeit, wenn das Ergebnis jene Höhe erreichen soll, welches von der Höhe der Methode gebieterisch verlangt wird.

Ein kleines Beispiel der Beobachtungen Edingers liegt vor in Fig. 772, welche einen Horizontalschnitt durch das Gehirn von Scyllium canicula wiedergiebt.

Endlich ist noch die Aufgabe zu erfüllen, eine Zusammenfassung der Hauptergebnisse vorzulegen, welche dem gegenwärtigen Standpunkte der Lehre von den Leitungsbahnen entspricht und für die Zwecke des Studierenden sich eignet.

Zu einer solchen Gesamtübersicht über die nervösen Leitungsbahnen gebe ich nunmehr meinem Freunde Wladimir v. Bechterew das Wort.

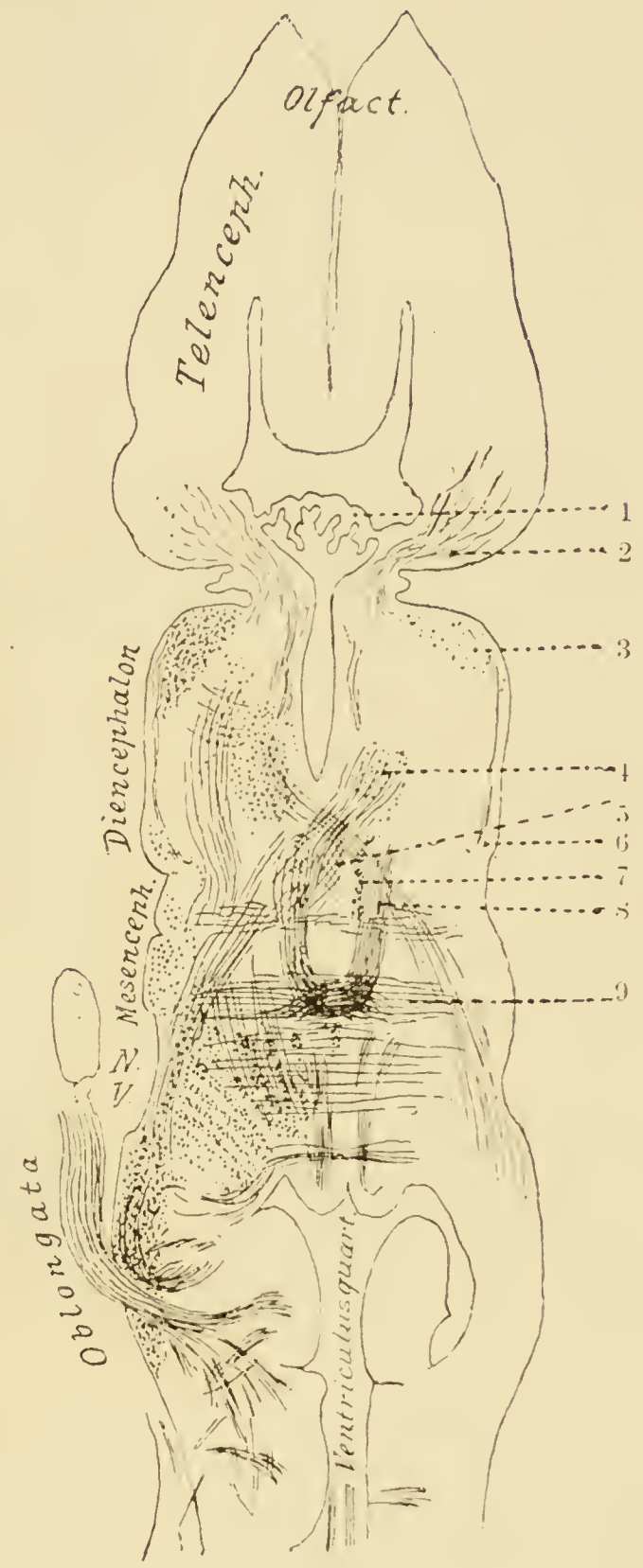

Fig. 772.

Horizontalschintt durch das ganze Gehirn eines Haies, Scyllium canicula, zur Demonstration der Kreuzung aus den Nuclei praetectales und anderer Kreuzungen am Boden des Gehirnes. (L. Edinger.)

1 Tela chorioidea; 2 Tractus striothalamicus; 3 Tractus opticus; 4 Decussatio tr. tegmento-cerebellaris; 5 Decussatio hypothalamica superior; 6 Geniculatum laterale; 7 N. oculomotorius; 8 Tractus tecto-bulbaris et spinalis; 9 Commissura ansularis.

Gesamtübersicht über die Leitungsbahnen im Gehirn und Rückenmark.[1])

„Die Grundlage der Leitungsbahnen des Centralnervensystemes wird allerorten von Nervenzellen und von Fortsätzen solcher dargestellt. Je nach der Richtung dieser letzteren zerfällt nun die Mehrzahl der Leitungsbahnen in aufsteigende und absteigende Systeme. Eine solche Einteilung entspricht einerseits dem anatomischen Aufbaue der Leitungsbahnen, bietet aber andererseits den Vorteil,

[1]) Mehr als eine solche Zusammenfassung der Leitungsbahnen, für welche das Verständnis durch das vorausgehende Studium der Sinnesorgane und des übrigen Teiles der Nervenlehre vorbereitet ist, von dem Studierenden der Medizin zu fordern, insbesondere die Kenntnis sämtlicher Schnittreihen des centralen Nervensystemes von ihm zu verlangen, würde uns als eine arge Übertreibung erscheinen. Für Spezialstudien und für spätere Jahre bleibt das Studium der erwähnten Spezialwerke empfohlen.

Fig. 773.

Centrale Bahnen, nach dem gegenwärtigen Stande der Wissenschaft mit Rücksicht auf die 5 embryonalen Hirnabteilungen im Auftrage entworfen von R. von Weinberg.

Fasern:

1 Hintere mediale oder zarte Stränge; 2 hintere laterale oder Keilstränge; 2‴ Fasern aus den Keilstrangkernen zum Kleinhirne; 3 Kleinhirnseitenstrangbündel; 4 Pyramidenstränge; 4′ ungekreuztes Pyramidenvorderstrangbündel; 5 mediales Seitenstrangbündel; 6 Antero-laterales Seitenstrangbündel: 7 Seitenstrangfasern, welche entlang der lateralen Fläche der Oblongata emporsteigen; 8 Grundbündel des Seiten- und Vorderstranges des Rückenmarkes, in die Formatio reticularis sich fortsetzend: 8′ Fasern aus dem Seitenstranggrundbündel zum Deitersschen Kerne; 9 Vorderstranggrundbündel; 9′, 9″ Fasern des Grundbündels der Vorderstränge zum Nu. reticularis und Nu. centralis superior; 9‴ Fasern des hinteren Längsbündels zur Fortsetzung des Vorderstranggrundbündels; 10 Schleifenfasern, aus den Kernen der zarten Stränge entspringend; 10′ zerstreute Bündel der Hauptschleife (aus sensiblen Kernen von Gehirnnerven?): 10″ Fasern der Schleifenschicht zum Nucleus reticularis tegmenti; 11 Fasern aus den Kernen der zarten Stränge zum Kleinhirne; 13 Fasern der Hauptschleife aus den Kernen der Keilstränge: 13′, 13″ Fasern der Hauptschleife zum Vierhügel und zum Corpus subthalamicum; 14 Fasern aus den Keilstrangkernen zum N. centralis inferior (durch die hintere Kreuzung); 15 Fasern zur Verbindung des Corpus subthalamicum mit dem Globus pallidus; 16 Fasern aus dem Globus pallidus zur Hemisphärenrinde; 18 Fasern des Corpus trapezoidum, welche aus dem vorderen Akustikuskerne zur oberen Olive und zur lateralen Schleife ziehen; 19 Fasern der lateralen Schleife; 20 Fasern aus den oberen Oliven zum Kerne des Abducens; 21 Fasern zur Verbindung der Dachkerne des Kleinhirnes mit den oberen Oliven; 22 Fasern zur Verbindung des hinteren Vierhügels mit dem Nu. reticularis; 23 Fasern aus dem Gebiete des Thalamus zur Formatio reticularis; 24 Fasern aus der Brücke

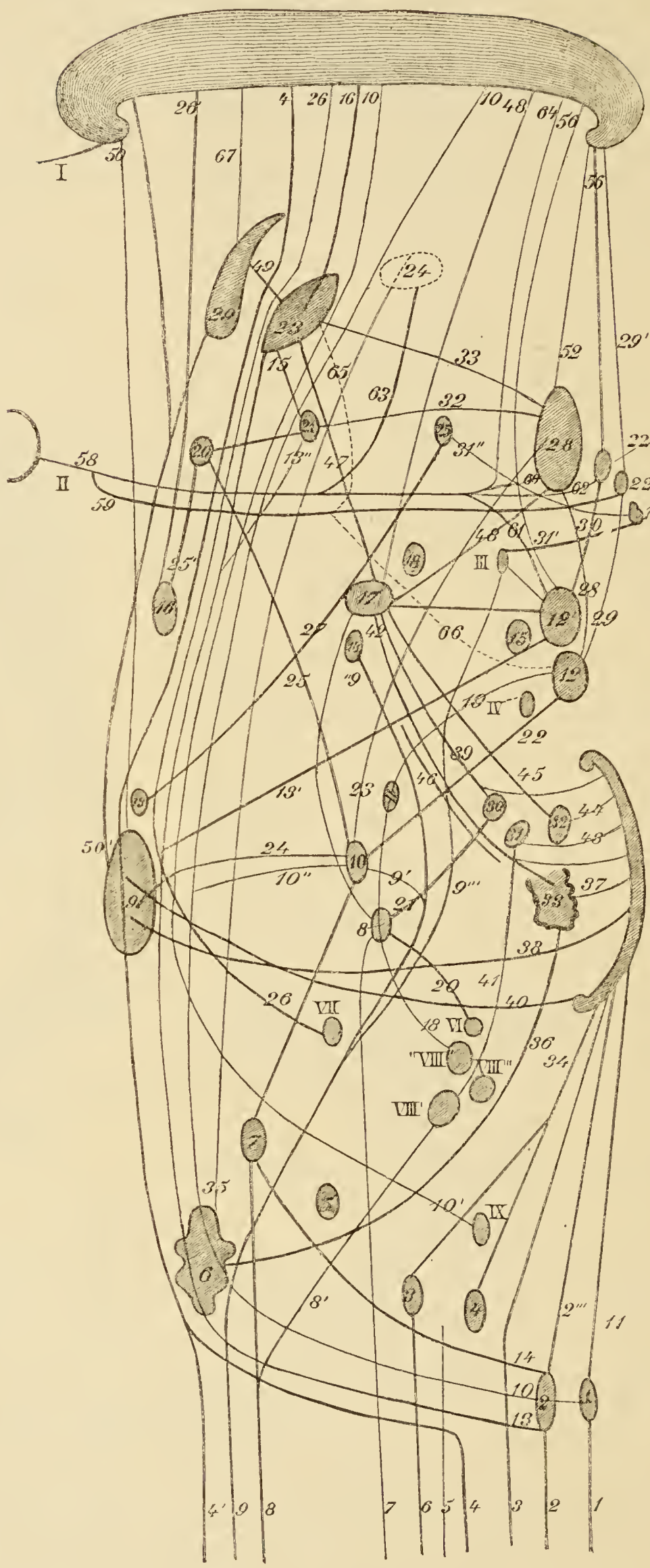

Fig. 773.

durch die Raphe zur Formatio reticularis und zum Nu. reticularis; 25 Haubenbündel von Gudden; 25′ Pedunculus corporis mamillaris; 26 accessorisches Schleifenbündel; 26′ Fasern zur Verbindung der Subst. nigra mit den Endhirnhemisphären; 27 Meynertsches Bündel s. Fasciculus retroflexus; 28 Fasern aus dem Kerne des hinteren Vierhügels zum Thalamus (s. g. obere Schleife); 29 Fasern des hinteren Brachium; 29′ Fasern aus dem Corpus geniculatum mediale zur Rinde des Schläfenlappens; 30 Fasern zur Verbindung des vorderen Vierhügels mit dem Corpus geniculatum laterale; 31′ Fasern der hinteren Kommissur, dorsaler und ventraler Abschnitt; 31″ Fasern von der Gland. pinealis zum Nu. habenulae; 32 Vicq d'Azyrsches Bündel; 33 Fasern zur Verbindung des Thalamus mit dem N. lentiformis; 34 Fasern aus den Seitenstrangkernen zum Kleinhirne; 35 centrales Haubenbündel; 36 Fasern zur Verbindung der unteren Oliven mit dem Kleinhirne; 37 Fasern zur Verbindung des Corpus dentatum mit der Kleinhirnrinde; 38 spinales Bündel des mittleren Kleinhirnschenkels; 39 s. 45; 40 Cerebrales Bündel des mittleren Kleinhirnschenkels; 41 Fasern aus dem Bechterewschen Kerne und aus dem Deitersschen Kerne (?) zum Kleinhirne; 42 s. 45; 43, 44 Fasern zur Verbindung der centralen Kleinhirnkerne mit der Kleinhirnrinde; 39, 42, 45 Bestandteile des vorderen Kleinhirnschenkels; 46 Kommissurenbündel, an der ventralen Seite des vorderen Kleinhirnschenkels gelegen; 47, 48 Fasern vom Nu. ruber zum Linsenkerne, zum Thalamus und zur Hemisphärenrinde; 49 Fasern zur Verbindung des Corpus striatum mit dem Globus pallidus; 50, 50′ Fasern des medialen Abschnittes der Basis pedunculi cerebri, zur Verbindung der grauen Substanz der Brücke mit dem Stirnlappen und mit dem Corpus striatum; 52 Fasern aus dem Thalamus zur Hemisphärenrinde; 56 Fasern aus dem vorderen Vierhügel und dem lateralen Kniehöcker zur Rinde der Hemisphären; 57 Fasern des Fornix; 58 laterale Wurzel des Tractus opticus; 59 mediale Wurzel des Tractus opticus; 60 Fasern der lateralen Wurzel zum Thalamus; 61 Fasern der lateralen Wurzel zum vorderen Vierhügel; 62 Fasern der lateralen Wurzel zum Corpus genicul. laterale; 63 Fasern aus dem Tractus zum Grau des III. Ventrikels; 64 direkte Rindenwurzel des Tractus (nach Gudden); 65 Fasern der medialen Wurzel zum Linsenkerne; 66 Fasern der medialen Wurzel zum hinteren Vierhügel; 67 Verbindung zwischen Corpus striatum und Rinde.

Kerne: 1 Nucleus fasciculi gracilis; 2 Nucleus fasciculi cuneati; 3 vorderer Seitenstrangkern; III Okulomotoriuskerne; 4 hinterer Seitenstrangkern; IV Trochleariskern; 5 Nucleus funiculi anterioris s. respiratorius; 6 Oliva inferior; VI N. abducentis; 7 Nucleus centralis inferior; VII Facialiskern; 8 obere Olive; VIII′, VIII″, VIII‴ Deitersscher Kern, Akustikuskerne; IX Glossopharyngeuskern; 9 Nuclei pontis; 10 Nucleus reticularis tegmenti; 11 Kern der lateralen Schleife; 12 Corpus bigeminum inferius; 12′ Corpus bigeminum superius; 13 Ganglion interpedunculare; 14 Nucleus centralis superior; 15 Nucleus lemnisci lateralis s. Corpus parabigeminum; 16 Substantia nigra; 17 Nucleus ruber; 18 Nucleus innominatus; 19 Glandula pinealis s. Conarium; 20 Corpus candicans s. mamillare; 21 Corpus Luysi s. subthalamicum; 22 Corpus geniculatum mediale; 22′ Corpus geniculatum laterale; 23 Globus pallidus nuclei lentiformis; 24 Grau des III. Ventrikels; 25 Nucleus habenulae; 28 Thalamus; 29 Corpus striatum; 30 Dachkern; 31 Nucleus globosus; 32 Embolus s. nucleus emboliformis; 33 Corpus dentatum.

dass dem physiologischen Principe der centrifugalen und centripetalen Leitungsrichtung vollauf Rechnung getragen wird. In vielen Fällen allerdings ist der Begriff der „aufsteigenden" Bahn mit einer gewissen Einschränkung aufzufassen, dann nämlich, wenn unzweifelhaft sensorische Bahnen eine gewisse Anzahl absteigender Fasern beherbergen, wenn es sich also nur um relativ oder vorwiegend aufsteigende Systeme handelt.

Daneben giebt es aber zahlreiche Faserstränge, deren Aufgabe nicht in einer Verbindung der Körperperipherie mit dem Centralorgane besteht, welche vielmehr zu einer Verknüpfung verschiedener Leitungsbahnen untereinander dienen. Die Leitungsbahnen verlaufen nämlich nicht ununterbrochen von der Peripherie zu der Rinde oder umgekehrt; vielmehr werden von ihnen in gewissen Abständen nach den Seiten hin Kollateralen an nachbarliche graue Kerne abgegeben, oder es finden unmittelbar Unterbrechungen durch Einlagerung von Kernen statt, die ihrerseits vermittelst seitlicher Ausläufer zu entfernteren grauen Massen in Beziehung stehen.

Eine gewisse Anzahl von Systemen endlich kann weder den aufsteigenden, noch den absteigenden zugezählt werden, da sie in Wirklichkeit aus zwei der Richtung nach einander entgegengesetzten Faserarten bestehen. Sie dienen zur Verknüpfung funktionell zusammengehörender Centren und heissen darum Associationsbahnen.

Von den aufsteigenden, aus der Körperperipherie zu der Gehirnrinde leitenden Bahnen sind folgende die wichtigsten:[1])

1. Hintere Wurzeln; deren Fortsetzung in den Burdach-Gollschen Strängen; Hinterstrangkerne; hintere oder obere Kreuzung im verlängerten Marke; medialer

[1]) Ihre seitlichen, durch Kollateralen dargestellten Abzweigungen bleiben hier unberücksichtigt.

Abschnitt der Hauptschleife; Thalamus opticus; weitere Bahnen zu der Rinde der Central- und Parietalwindungen. Von einem Teile dieser Bahn werden unterwegs Zweigbahnen zum Grau des Rückenmarkes, zu dem Kleinhirne (aus dem Fasciculus und Nucleus gracilis) und zu gewissen Kernen der Formatio reticularis abgegeben.

2. Hintere Wurzeln; deren Fortsetzung in den Burdachschen Strängen; Grau der Hinterhörner des Rückenmarkes und deren Fasern zu den Burdachschen Strängen; Nucl. fasciculi cuneati; hintere oder obere Kreuzung; lateraler Abschnitt der Hauptschleife; Corpus subthalamicum, Globus pallidus; weitere Bahnen zu der Rinde der Central- und Parietalwindungen. — Zweigbahnen begeben sich zu dem Grau des Rückenmarkes, zum Kleinhirne (aus den Burdachschen Kernen), zu den Kernen der Formatio reticularis, zum vorderen Vierhügel und Corpus parabigeminum.

3. Hintere Wurzeln; Rückenmarksgrau; aufsteigende Fasern des homo- und kontralateralen Vorderseitenstranggrundbündels; Fortsetzung in der Schleife; Unterbrechung durch Ganglien der Hirnbasis; Central- und Parietalwindungen des Endhirnes.

4. Hintere Wurzeln; Grau des Rückenmarkes (Clarkesche Säulen); Kleinhirnseitenstrangbahn; Rinde des Vermis superior cerebelli.

5. Hintere Wurzeln; Rückenmarksgrau; Fasciculus antero-lateralis; Vermis inferior cerebelli.

6. Untere Oliven; Durchtritt durch den hinteren Kleinhirnschenkel; Kleinhirn.[1])

Die weiteren Bahnen der Systeme 4—6 gehen durch den vorderen Kleinhirnarm; nach geschehener Kreuzung unter dem Vierhügel und nach Unterbrechung in dem Thalamus streben sie den Parietal- und Centralwindungen zu.

Zu den cerebro-spinalen aufsteigenden Leitungen gehören ferner:

7. Mein mediales Seitenstrangbündel in der sog. Grenzschicht.

8. Ein Faserzug an dem medialen Rande des Vorderstranges, mit experimentell nachweisbarer und in pathologischen Fällen beobachteter aufsteigender Entartung.

Die centralen Bahnen von 7. und 8. sind in der Formatio reticularis zu suchen.

Von cerebralen aufsteigenden Leitungssystemen sind zu nennen:

9. Grosse oder sensible Wurzel des Trigeminus; dessen Kerne in der Medulla oblongata; partielle Kreuzung ihnen entstammender Faserzüge in der Raphe, centralwärts in der Formatio reticularis und in der Schleife weiterziehend; Rinde der Centralwindungen.

10. Sensible Fasern des Glossopharyngeus und Vagus; Kerne derselben in der Medulla oblongata; daraus hervorgehende Fasern, in der Raphe sich partiell kreuzend; Fortsetzung in der Schleife und in der Formatio reticularis; Endigung in den unteren Abschnitten der centralen Rindenregion.

11. Ramus cochlearis des Gehörnerven; dessen Kerne im verlängerten Marke; die hier entspringenden Fasern kreuzen sich partiell in der Raphe über dem Trapezkörper und innerhalb des letzteren selbst; weitere Bahn in der lateralen Schleife und im hinteren Bindearm; Kerne des Corpus geniculatum mediale; Bahnen vom hinteren Vierhügelganglion und vom medialen Kniehöcker zu der Rinde der oberen Schläfenwindung.

Kollaterale Leitungen gehen von dieser Bahn zum Abducenskerne (aus der oberen Olive) und zu dem vorderen Vierhügel.

---

[1]) Ein Teil der Olivenkleinhirnbahn hat augenscheinlich nicht aufsteigenden, sondern absteigenden Verlauf.

12. Ramus vestibularis des Gehörnerven; mein Nucleus vestibularis und Deitersscher Kern; Faserzüge des medialen Abschnittes des hinteren Kleinhirnschenkels; centrale Kerne des Kleinhirnes und Rinde des Kleinhirnwurmes.

Die weiteren Bahnen von 12. sind in dem vorderen Kleinhirnschenkel zu suchen, welcher unterhalb der Vierhügelplatte zur Kreuzung gelangt und durch den roten Kern und den Thalamus hindurch die Rinde der Parietalwindungen aufsucht.

13. Nervus opticus; partielle Kreuzung in dem Chiasma; Tractus optici; Unterbrechung in dem lateralen Kniehöcker und vorderen Vierhügelganglion; die aus diesen primären Kernen entspringenden Opticusbahnen gehen zu der Rinde des Occipitallappens, vorwiegend zu der Gegend der Fissura calcarina und der angrenzenden Teile des Gyrus lingualis.

Unterwegs werden zwei kollaterale Bahnen abgegeben: die eine zum Thalamus, die andere zu den Kernen des Nervus oculomotorius (Pupillenfasern).

14. Riechzellen und Fasern der Riechschleimhaut; Grau des Bulbusolfactorius; aterale Olfaktoriuswurzel; Rinde der Schläfenlappenspitze und Ammonshorn.

Eine Zweigbahn begiebt sich zu der grauen Substanz des Tractus olfactorius, von hier zu der Commissura anterior und anscheinend auch zu den Ganglien der Basis (Thalamus).

15. Kerne der sensorischen Gehirnnerven, Haubenbahn von Gudden; Corpus mammillare; Vicq d'Azyrsches Bündel; Nucleus anterior thalami.

16. Vorderer Kleinhirnschenkel; vorläufige Endigung im Nucleus ruber und Thalamus; weitere Bahnen zu den Central- und Parietalwindungen des Endhirnes.

Von absteigenden Leitungsbahnen seien hier folgende aufgeführt:

1. Pyramidenbahn, entpringend in den Centralwindungen und in den hinteren Abschnitten der Stirnwindungen; partielle Kreuzung im verlängerten Marke; Pyramidenvorderstrang- und Pyramidenseitenstrangbahn des Rückenmarkes; Cellulae radiculares der Vorderhörner; vordere Rückenmarkswurzeln.

Ein Teil der Pyramidenbahn gelangt zu dem Kerne des Nervus accessorius und zieht mit den Wurzeln desselben peripheriewärts. Ein anderer, kleinerer Teil tritt in der Brückenhaube zu den motorischen Hirnnervenkernen. Kollateralen von Pyramidenfasern endlich streben der Substantia nigra, dem Brückenkerne und dem Grau der Vorderhörner des Rückenmarkes zu.

2. Accessorische mediale Schleife, hervorgehend aus der Rinde des unteren Abschnittes der Centralwindungen, teilweise auch aus der hinteren Region der Stirnwindungen; Kreuzung in der Raphe; motorische Kerne und Nerven des Gehirnstammes (Hypoglossus, Vagus, oberer Ast des Facialis etc.).

Die Bahn 2. besteht aus mehreren, den verschiedenen motorischen Nerven des Hirnstammes entsprechenden Systemen.

3. Fronto-pontiles System (frontale Endhirnrinden-Brückenbahn), entspringend in den vorderen Abschnitten der Hemisphärenrinde; Brückengrau; dessen Bahnen im mittleren Kleinhirnschenkel.

4. Occipito-pontiles System (occipitale Endhirnrinden-Brückenbahn), hervorgehend aus der Rinde der hinteren und temporalen Gebiete des Endhirnes; Brückenkerne; deren Bahnen im mittleren Kleinhirnschenkel.

Die Systeme 3. und 4. werden durch die absteigenden Kleinhirnbahnen weiter fortgesetzt.

5. Absteigende Fasern des Stabkranzes der Thalami. Sie erzeugen nach hrem Austritte aus den Sehhügeln die sog. Forelsche Kreuzung und steigen als

sog. aberrierendes Bündel in die Seitenstränge des Rückenmarkes herab. Vorderhornzellen. Vordere Wurzeln.

6. Dorsaler Abschnitt der hinteren Hirnkommissur, aus dem Grosshirne entspringend; Kreuzung vor und über dem vorderen Vierhügel; Fasern der Formatio reticularis; Fortsetzung in den Vorderseitensträngen des Rückenmarkes.

7. Centrale Haubenbahn, im Niveau der Sehhügel aus dem Endhirne hervorgehend; erreicht die unteren Oliven.

8. Faserzüge aus der Rinde des Ammonshornes; Fortsetzung im Fornix; Pedunculus corporis mammillaris und dessen weitere absteigende Bahnen.

9. Fornixfasern, aus dem Subiculum cornu Ammonis und dem Gyrus fornicatus; Ganserscher Kern an der Hirnbasis; dessen weitere absteigende Verbindungen.

10. Faserzüge der Gehirnrinde zu den Endhirnganglien (Nucleus caudatus und Putamen des Linsenkernes; deren Bahnen zum Globus pallidus, Thalamus und Corpus subthalamicum und weitere Fortsetzung in absteigender Richtung.

11. Bahnen aus den vorderen Regionen der Hemisphärenrinde; Verlauf in dem medialen Abschnitte des Hirnschenkelfusses zur Substantia nigra; weitere Fortsetzung im Pedunculus cerebri.

12. Stratum zonale der Sehhügel; Fasciculus retroflexus; dessen Bahnen zum Ganglion dorsale tegmenti, welches durch das dorsale Längsbündel von Schütz zu den motorischen Hirnnervenkernen in Beziehung steht.

13. Taenia thalami; Verlauf jenseits des Ganglion habenulae als Pedunculus pinealis; ventrale Fasern der hinteren Kommissur; Kern der hinteren Kommissur; absteigende Bahnen des Fasciculus longitudinalis dorsalis.

14. Faserzüge aus dem Grau des vorderen Vierhügels; fontänenförmige Kreuzung Meynerts; Verlauf in dem medialen Felde der Formatio reticularis; Fortsetzung in den Vordersträngen des Rückenmarkes; Grau der Vorderhörner; vordere Rückenmarkswurzeln.

15. Faserzüge aus der Region des hinteren Vierhügels längs der lateralen Fläche des Hirnschenkels zur Formatio reticularis; mein Nucleus reticularis tegmenti; weitere Bahn in der Formatio reticularis; Vorderseitenstränge des Rückenmarkes.

16. Kleinhirn; mittlerer Kleinhirnschenkel; Brückengrau und Formatio reticularis; weitere Bahn zum Rückenmarke in dessen Grundbündeln.

17. Kleinhirn; medialer Abschnitt des hinteren Kleinhirnschenkels; Deitersscher Kern; Seitenstranggrundbündel des Rückenmarkes.

18. Kleinhirn; medialer Abschnitt des hinteren Kleinhirnschenkels; obere Oliven.

19. Kleinhirn; hinterer Schenkel desselben; absteigender Verlauf innerhalb der Pyramidenseitenstrangbahn als sog. intermediäres System.

20. Kleinhirn; dessen hinterer Schenkel; vorderes Randbündel des Rückenmarkes.

21. Kleinhirn; dessen hinterer Schenkel; Fasciculus longitudinalis dorsalis; Vorderstränge des Rückenmarkes.

Die im Obigen namhaft gemachten Bahnen leiten nicht ausnahmslos von der Peripherie zur Rinde oder umgekehrt. Einige von ihnen sind sozusagen von lokaler Bedeutung, insofern als sie die Körperperipherie mit gewissen Reflexcentren in Verbindung setzen. Unter den der Reflexthätigkeit vorstehenden Organen sind in erster Linie die Kerne der Formatio reticularis, die Brückenkerne, das Kleinhirn, das hintere und vordere Vierhügelganglion und die beiden Thalami zu

nennen. Alle sind sie mit der Hemisphärenrinde durch besondere Leitungsbahnen verknüpft; jedes von ihnen besitzt centrifugale und centripetale Anschlüsse, von welchen hier nur die wichtigsten betrachtet werden können.

Zu den centripetalen Bahnen der Kerne der Formatio reticularis gehören vor allem jene, welche letzteren aus den Hinterstrangkernen zufliessen; ihre centrifugalen Leitungen werden durch die absteigenden Elemente der Vorderseitenstranggrundbündel ausschliesslich des aberrierenden und vorderen Randbündels dargestellt.

Die centripetalen und centrifugalen Bahnen der Brückenkerne liegen in den Fasern des der Raphe entlang laufenden Fasciculus verticalis, welche weiterhin in Längsbahnen der Formatio reticularis übergehen.

Als centripetale Leitungen des Kleinhirnes sind zu nennen: Die Kleinhirnseitenstrangbahn und der Fasciculus antero-lateralis, Hinterstrangfasern und deren Fortsetzungen zum Corpus restiforme, ein Teil der Fibrae cerebello-olivares, endlich die in dem medialen Abschnitte des hinteren Kleinhirnschenkels emporsteigenden Fibrae vestibulo-cerebellares.[1]) Centrifugale Kleinhirnbahnen sind: Das vordere Randbündel (Fasciculus marginalis anterior), Fasern des Fasciculus longitudinalis posterior (sie gehen in den Vorderstrang über und verlassen das Kleinhirn mit dessen hinterem Schenkel), das intermediäre Bündel der Seitenstränge, ein Teil der Fibrae cerebello-olivares, das spinale Bündel des mittleren Kleinhirnarmes sowie diejenigen Faserzüge des letzteren, welche durch die Tiefe der Brücke unmittelbar zur Haubengegend vordringen, endlich Fasern, welche aus dem Kleinhirne in dem medialen Teile seines mittleren Schenkels zu den oberen Oliven, zum Deitersschen Kerne und zu den Seitenstrangkernen herabsteigen.

Zu den centripetalen Bahnen des hinteren Vierhügels gehört die laterale Schleife. Die entsprechende centrifugale Leitung wird von Fasern besorgt, die längs der Aussenfläche des Hirnschenkels dorsal von der Schleifenschicht zu dem Nucleus reticularis tegmenti herabsteigen und weiterhin auch zu den Brückenkernen vordringen.

Als centripetale Leitungsbahnen des vorderen Vierhügels erscheinen: einerseits die laterale Schleife, andererseits die an die aufsteigenden Rückenmarkssysteme anschliessenden Bestandteile der Hauptschleife. In centrifugaler Richtung sind jene Fasern zu nennen, die unter dem vorderen Vierhügel die fontänenartige Kreuzung erzeugen und weiterhin im Vorderstrange des Rückenmarkes herabsteigen.

Den Sehhügeln endlich dienen als centripetale Leitungen die aus den aufsteigenden Rückenmarkssystemen sich fortsetzenden Teile der Hauptschleife, ferner Guddens Haubenbahn (sie steht mit den Hirnnervenkernen in Verbindung und verläuft jenseits des Corpus mamillare als Vicq d'Azyrsches Bündel); sodann die in das Stratum zonale des Thalamus übergehenden Fasern des Tractus opticus; ferner Faserzüge aus dem Bulbus olfactorius, endlich Fasern des vorderen Kleinhirnschenkels. Von den centrifugalen Thalamusbahnen ist am genauesten bekannt das aberrierende Bündel, welches unter dem vorderen Vierhügel die ventrale oder Forelsche Kreuzung bildet und in den Seitenstrang des Rückenmarkes eintritt; centrifugaler Natur sind höchst wahrscheinlich noch andere Verbindungen der Sehhügel mit der Formatio reticularis; auch meine centrale Haubenbahn würde hierher gehören, wenn sich ihr Zusammenhang mit dem Thalamus als feststehend erweisen sollte.

Zu den Associationssystemen im weitesten Sinne gehören im Rückenmarke: die Fasern der hinteren Kommissur; im Gehirnstamme: die Verbindungszüge zwischen den gleichnamigen sensiblen und motorischen Hirnnervenkernen beider

[1]) Die zum Kleinhirne in dessen mittlerem Schenkel aufsteigenden Fasern können hier nicht in Betracht gezogen werden, da sie sich an die fronto- und occipito-pontile Bahn anschliessen.

Seiten (Kommissurenfasern zwischen den beiderseitigen Fasciculi solitarii, zwischen den vorderen Acusticuskernen in der Trapezformation u. s. w.), sowie solche zwischen ungleichnamigen Hirnnervenkernen in dem hinteren Längsbündel und dorsalen Bündel des centralen Grau von Schütz; im Kleinhirne: die Bahnen zwischen den verschiedenen Regionen der Kleinhirnrinde; in den Endhirnhemisphären: die vordere Hirnkommissur einschliesslich der Kommissurenfasern zwischen den beiden Riechnerven, der Balkenfaserung, der Faserung des Psalterium, endlich lange und kurze Verbindungszüge und -Fasern zwischen den verschiedenen Teilen der Endhirnrinde.

Die Gehirnrinde darf nach dem gegenwärtigen Stande unseres Wissens nicht als ein einheitliches Organ betrachtet werden, in welchem die verschiedenen centripetalen und centrifugalen Bahnen sich in unbestimmter, planloser Anordnung verteilen würden. Sie erscheint vielmehr aus einer ganzen Reihe flächenhaft ausgebreiteter Organe zusammengesetzt, von welchen jedes zu ganz bestimmten centripetalen und centrifugalen Leitungen in Beziehung steht. Man kann diese Organe als sensitiv-motorische Zonen (Sinnesfelder) bezeichnen. Als solche sind zu nennen:

1. Die grosse Körperfühlsphäre. Sie umfasst Rumpf, Gesicht und Extremitäten einschliesslich der Mundhöhle und der inneren Organe und erstreckt sich über beide Centralwindungen, den hinteren Abschnitt der Stirnwindungen, einen Teil der Parietalwindungen und die anstossenden Gebiete der medialen Hemisphärenoberfläche.[1])

Als centripetale Leitungen dieser Zone erscheinen die hinteren Wurzeln nebst dem N. trigeminus und vestibularis, die aufsteigenden Elemente der Hinter- und Seitenstränge, ihre Fortsetzung in der Schleife und im hinteren Kleinhirnschenkel, und ihre weiteren Bahnen zur Rinde, dargestellt durch den lateralen Thalamuskern und seinen Stabkranz, durch das Corpus subthalamicum und den Globus pallidus und ihre Rindenfasern, endlich durch den vorderen Kleinhirnschenkel, den roten Haubenkern und deren schliessliche Rindenverbindungen.

Als motorische Leitungen gehören hierher vor allem die Pyramidenbahn mit ihren die Wurzelzellen der Vorderhörner erreichenden spinalen Ausläufern, sodann aber auch die centrifugalen Gehirnnervenbahnen in der Pyramidenbahn und in der medialen accessorischen Schleife, das fronto-pontile System, der Stabkranz des Corpus striatum und des Putamen, die Bahnen von der Rinde zur Substantia nigra und schliesslich ein Teil des Stabkranzes der Thalami

In anatomischer Beziehung schliesst sich hier unmittelbar an:

2. Die sensitiv-motorische Geschmackssphäre, bei dem Menschen dem Gebiete der Opercula entsprechend. Die centripetale Leitung wird dargestellt durch die Wurzeln des Trigeminus und Glossopharyngeus bezw. deren centrale Bahnen in der Schleife und Formatio reticularis. Die centrifugale Leitung geht durch die Pyramidenbahn und die die centrifugalen Bahnen des Hypoglossus, Glossopharyngeus und Facialis enthaltende mediale accessorische Schleife, sowie durch die den motorischen Trigeminuskernen zustrebenden Faserzüge.

3. Die sensitiv-motorische Sehsphäre entspricht bei dem Menschen der Rinde des Occipitallappens beiderseits von der Fissura calcarina. Die centripetale Bahn besteht aus dem Nervus und Tractus opticus und ihrer weiteren Fortsetzung von den primären Opticuscentren zur Rinde, der sog. Gratioletschen Sehstrahlung. Als centrifugale Leitung kommen hier neben dem occipito-pontilen System die centrifugalen Bestandteile der Opticusbahn, wie der hintere Thalamusteil u. a. in Betrachtung.

---

[1]) Sie beherbergt auch die sensitiv-motorische Zone des Gehöres, Gesichtes und der Sprache, soweit diese Verrichtungen zur Haut- und Muskelsensibilität in Beziehung stehen.

4. Die sensitiv-motorische Hörsphäre umfasst das Gebiet der ersten (oberen) Schläfenwindung. Ihre centripetale Leitung wird gebildet von der centralen Bahn des Nervus acusticus (Striae acusticae Monakows, Corpus trapezoideum, laterale Schleife, hinterer Bindearm, und Faserzüge vom hinteren Vierhügel und medialen Kniehöcker zum Gyrus temporalis I). Die centrifugale Bahn des Hörsphäre verläuft in der dem Schläfenlappen entstammenden Abteilung der occipito-pontilen Systeme und in dem unteren Schenkel des Thalamus.

5. Die sensitiv-motorische Riechsphäre. Sie findet sich in dem Gyrus piriformis und im Gebiete des Ammonshornes. Centripetale Bahnen: Nervi olfactorii, Bulbus olfactorius nebst dessen lateraler Wurzel, Fornix longus. Die centrifugale Bahn besteht im Wesentlichen aus der Fornixfaserung und einem Teile des Thalamusstabkranzes (Faserzug vom Ammonshorn zum Thalamus).

Ausser den genannten Sinnesfeldern mit ihren centripetalen und centrifugalen Leitungsbahnen unterscheidet P. Flechsig in der Gehirnrinde eine Reihe besonderer sog. Associationscentren, zu welchen keine Stabkranzfasern hinführen und die daher mit den peripheren Organen und der Aussenwelt keine Verbindung besitzen, sondern nur zu den sensitiv-motorischen Rindenfeldern durch Vermittelung von Associationsbahnen in Beziehung stehen. Solcher Associationsgebiete sind namentlich zwei zu unterscheiden:

1. Das hintere Associationscentrum. Es umfasst die Parietalwindungen, den Präcuneus, einen Teil des Gyrus lingualis und fusiformis, die vorderen bezw. äusseren Abschnitte der Hinterhauptswindungen, den Gyrus temporalis II und III nebst der Insula (Reilii). Diese mächtige Associationszone entwickelt sich hauptsächlich im Zusammenhange mit der nachbarlichen Seh-, Hör- und Riechsphäre, zum Teile aber auch im Zusammenhange mit der sensitiv-motorischen Tastsphäre des Körpers.

2. Das vordere Associationscentrum liegt in dem vorderen Gebiete des Stirnlappens und kommt wesentlich im Zusammenhange mit der sensitiv-motorischen Körpersphäre.

An dem menschlichen Gehirne gewinnen die Associationscentren ihrer räumlichen Entwickelung nach das Übergewicht über die Sinnescentren. Während jene $^2/_3$ der Gehirnoberfläche umfassen, entfällt auf diese nur $^1/_3$ der gesamten Rinde (P. Flechsig).

Die Aufgabe der Associationscentren besteht in einer funktionellen Verkettung und Associierung der sensitiv-motorischen Rindenfelder und in einer gewissen Umgestaltung der diesen letzteren zufliessenden Erregungen. Ein solches Verhältnis ist massgebend einerseits zwischen dem hinteren Associationsgebiete und der Seh-, Hör- und Riechsphäre; andererseits zwischen dem vorderen Associationsgebiete und den sensitiv-motorischen Körpercentren. Jenes beeinflusst und verarbeitet somit Erregungen, die in der Aussenwelt ihre Quelle haben, dieses im Wesentlichen solche, welche den eigenen Körper zum Bewusstsein bringen und von der Haut, den Muskeln, den Schleimhäuten und inneren Organen her dem Centralorgane zufliessen. Ichvorstellung und Persönlichkeitsgefühl stehen daher mit der Thätigkeit der vorderen Associationssphäre im engsten Zusammenhange (P. Flechsig).

So kommt es, dass Krankheitsvorgänge im Gebiete der vorderen Associationssphäre zu einer Erschütterung der Grundlagen der Persönlichkeit hinführen, während Erkrankungen der hinteren Zone Ideenverwirrung, Unfähigkeit der Orientierung im Raume, Verwechselung von Personen und Gegenständen, sowie gewisse für derartige Affektionen ausserordentlich bezeichnende Formen von Sprachstörung (Wortblindheit und Worttaubheit) zur Folge haben. Beide Associationszonen stehen nach Ansicht von P. Flechsig miteinander in unmittetbarem Verkehre, sei es durch Vermittelung der zwischen ihnen eingeschobenen Körperfühlsphäre, sei es durch das Bindeglied direkter Associationsbahnen.

Letztere sind wahrscheinlich für die Auslösung willkürlicher Vorstellungen von Bedeutung.

Mit diesen Sätzen, welche sich auf Ergebnisse umfassender, allseitiger Hirnuntersuchungen stützen und vor allem auf dem Boden von Thatsachen der entwickelungsgeschichtlichen Gehirnforschung durch den berühmten Nestor dieser letzteren gewonnen worden sind, schliesse ich die vorliegende Betrachtung der Leitungsbahnen. Noch sind jene Sätze nicht in allen ihren Beziehungen zu völliger, allgemeiner Anerkennung durchgedrungen. Ihre volle Wertschätzung wird, so glaube ich, die Zeit mit sich bringen. Allein schon jetzt vermag niemand ihnen die Bedeutung glänzender Hypothesen abzusprechen, Hypothesen, die dem so ungemein wichtigen Gebiete der modernen Psychophysiologie neue Forschungswege vorgezeichnet und schon hierdurch reiche Früchte getragen haben."

Die hierher gehörigen wichtigsten Figuren sind teils in der Nervenlehre, teils in der Lehre von den Sinnesorganen bereits bekannt geworden und an den bezüglichen Orten aufzusuchen.

Über die letzte Figur von den Leitungsbahnen ist noch zu bemerken, dass die Associations- und Kommissurenbahnen des Endhirnes auf ihr nicht eingezeichnet sind. Was das Endhirn betrifft, so enthält die Figur also ausschliesslich Faserzüge des Hirnschenkelsystemes. Durch die Zerlegung des ganzen Medullarrohres des Gehirnes in die fünf embryologischen Hauptglieder wird zweifellos das Studium der Leitungsbahnen eine wesentliche Erleichterung erfahren. Aber auch in anderer Hinsicht ist die Figur bemerkenswert. Denn sie verkörpert, trotz der in ihr sich aussprechenden Vereinfachung, einen der hervorragendsten Gipfel auf dem Gebiete menschlicher Wissenschaft. Noch vor einem Jahrhundert war von alledem kaum eine Spur vorhanden. Welches Bild wird am Ende des folgenden Jahrhunderts ihr Ausbau gewähren? Es lässt sich nach dem Vorhergehenden bis zu einem gewissen Grade erkennen. Es wird eine ausserordentlich reiche Ausgestaltung im Einzelnen den Blick fesseln; alle vorhandenen grossen und kleinen Leitungsbahnen werden durchforscht sein, bei Mensch und Tier, bei Embryonen und Erwachsenen. Grosse Atlanten in vielen Bänden und in besonderen Abteilungen der Bibliotheken werden das Erreichte aufnehmen und verherrlichen. Besondere gsosse Gebäude werden Riesenmodelle mit goldenen, silbernen, kupfernen und vielen anderen Drähten in sich aufnehmen und die Besuchenden zur Bewunderung hinreissen. Ein Druck auf irgend einen Knopf wird die Riesenaugen des Modelles zum Rollen bringen und die Extremitäten werden drohende Bewegungen ausführen. Nicht aber die Mechanik, sondern die Biologie und die mit ihr in engste Fühlung tretende Philosophie werden in jener Zeit zu alles beherrschenden Wissenschaften geworden sein. Und man wird nicht vergessen, zu gedenken, dass in den letzten Jahrzehnten dieses Jahrhunderts die entscheidenden Thaten gethan worden sind.

Wenden wir uns zur Figur 773 zurück, so vermögen wir sie, so bedeutend in der Folge der Zuwachs an Bahnen sich auch gestalten wird, schon jetzt nicht ohne leises, verschiedenen Ursachen entspringendes Grauen zu betrachten. Sie regt zu den wichtigsten Gedanken an, deren die menschliche Urteilskraft fähig ist, nämlich über das Wesen der Hirnfunktionen, über ihre Teilung und Verteilung, über das Verhältnis der Hirnfunktionen zur geweblichen Unterlage.

Gesamt-Register.

Acervulus II 439.
Acetabulum 270. 273.
Achsencylinder II 273.
Adminiculum lineae albae 408. 492.
Adventitia II 11.
Aëro-Epithelien 70. II 664. 667.
Aesthesiologia II 609.
Agger nasi 207. II 679.
— perpendicularis II 776.
Agmina Peyeri 518.
Akromion 257.
Alae: cinerea II 326.
— iliaca 271.
— vermis II 329.
— vespertilionis 757.
Albinismus II 619.
Allantois 764.
Alveolarpunkt 251.
Alveoli 226. 576. 642. II 653.
Amphiarthrosis 334.
Ampullae 609. 682. II 759. 801. 802.
Amygdalus II 624.
Anastomose, Jacobsonsche II 492.
Angiologia II 1.
Anguli: infrasternalis 351.
— pubis 274.
— sternalis 187.
— symphyseos 273.
— venosus II 163.
Annuli: atrioventricularis II 32.
— femoralis 492. 506—508.
— femoro-popliteus II 146.
— fibrosus 336. II 41.
— haemorrhoidalis 611.
— inguinalis 404. 492. 493. 711.
— tendineus communis II 761.
— umbilicalis 402.
Ansae: atlantis II 516.
— centripetalis II 505.
— cervicales II 516.
— hypoglossi II 502. 519.
— intergenicularis II 348.
— lenticularis II 432.
— lumbales II 539.
— meningeae II 515.
— sacralis II 579.
— subclavia II 577.
Anthelix II 773.
Antimeren 162.
Antiprostata 716.
Antitragus II 774.
Antrum mastoideum 216. II 790.
Aperturae: pyriformis 238. 240.
— ventriculi quarti II 398. 401.
Aponeuroses 484.
— palatina 557.
Apparatus digestorius 521.
— lacrimalis II 757.
Appendices epiploicae 609. 752.
— vesiculosae 693.
Aquaeductus cerebri II 338. 340.
— vestibuli II 801.
Arachnoidea II 309. 396.
Arbor medullaris II 332.
— vitae 687. II 332.
Archiplasma 39.
Arcus arteriosi 664.
— axillaris 497.
— brachialis 497.
— diaphragmatici 417.
— glossopalatinus 556.
— lumbocostales 415.
— pharyngo-epiglotticus 565. 626.
— pharyngo-palatinus 556.
— plantaris II 157. 160.
— pubis 274. 276.
— spiralis II 819.
— superciliares 219.
— tarsei II 75.
— venosi 499. II 170. 172. 173. 174.
— volares II 105. 106.
Areae: acustica II 326.
— Brocae II 352.
— centralis II 731.
— cochleae II 800.
— cribrosa 659.
— interolivaris II 446. 448.
— Martegiani II 745.
— vestibulares II 800.
Arteriae II 11.
— acetabularis II 141. 147.
— adiposae II 125.
— afferentes 661.
— alveolares II 69.
— angularis nasi II 65.
Arteriae: anonyma II 55.
— aorta II 34. 51. 110. 115. 128.
— arcuata II 153.
— auditiva II 80. 826.
— auriculares II 66—68.
— axillaris II. 87.
— basilaris II 80. 826.
— brachialis II 90.
— bronchiales 645. II 54. 55. 112. 114.
— buccales II 65.
— buccinatoria II 69.
— bulbi urethrae II 137.
— — vestibuli II 138.
— canalis pterygoidei II 71.
— carotis II 55. 58. 60. 71.
— centrales II 73. 311. 466. 715.
— cerebelli II 75. 80. 81.
— cerebri II 76. 81. 82. 404. 405.
— cervicales II 83. 85.
— chorioidea II 75.
— ciliares II 74. 749.
— circumflexae II 89. 90. 143. 146. 147.
— clitoridis II 138.
— coccygea II 140.
— coeliaca II 117.
— colicae II 123. 124.
— collaterales II 92. 104.
— comes II 140.
— communicantes II 75. 81.
— coronariae II 52.
— corticales II 405.
— costo-lumbalis II 115.
— crico-thyreoidea 628. II 62.
— deferentialis 712. II 133.
— digitales II 98. 100. 105. 106. 154. 158.
— dorsales II 63. 75. 137. 139. 152.
— efferentes 661.
— epigastrica II 85. 86. 144. 146.
— ethmoidales II 74.
— femoralis II 145.
— fibulares II 153.
— frontales II 75. 405.
— gastricae II 118—120.

Arteriae: gastro-duodenalis II 119.
— gastro-epiploica II 119. 120.
— genu II 148. 151. 152.
— glutaeae II 140.
— haemorrhoidales II 125. 135. 137.
— hepatica II 118. 119. 594.
— helicinae 722.
— hyaloidea II 74. 745. 748.
— hyoidea II 62.
— hypogastrica II 131.
— ileo-colica II 123.
— iliacae II 128. 129. 131. 142.
— ilio-lumbalis II 139.
— incisiva II 69.
— infraorbitalis II 69.
— intercostales II 85. 113.
— interlobares 664.
— interlobulares 664.
— interosseae II 94. 100. 103.
— jejunales et ileae II 121.
— labialis II 64. 147.
— lacrimalis II 74. 75.
— laryngea II 62. 82.
— lienalis II 120.
— lingualis II 62.
— lumbales II 128. 129.
— macularis II 747.
— malleolares II 153. 156.
— mammaria II 85. 87.
— manubrialis II 786.
— masseterica II 69.
— maxillaris II 63. 67.
— medianae II 100. 103. 403. 747.
— mediastinales II 86. 112.
— medullares II 405.
— meningeae II 68. 71. 74. 75. 311.
— mentalis II 69.
— mesentericae II 120. 123.
— metacarpeae II 98. 105. 107.
— metatarseae II 152. 154. 158.
— musculo-phrenica II 85. 86.
— mylohyoidea II 69.
— nasalis II 65. 71. 74. 747.
— nutriciae II 92. 100. 148. 155. 156.
— obturatoria II 141. 142.
— occipitalis II 65. 407. 826.
— oesophageae II 112.
— omphalo-mesentericae II 245. 250.
— ophthalmicae II 73.
— ovarica II 127.
— palatina II 63. 70.
— palpebrales II 75.
— pancreatico-duodenalis II 119. 121.
— papillares II 746.
— parietales II 405.
Arteriae: penis II 137.
— perforantes II 148.
— pericardiacae II 112.
— pericardiaco-phrenica II 85.
— perinaei II 138.
— peronaea II 155. 159.
— pharyngeae II 71.
— phrenicae II 112. 127.
— plantares II 152. 156. 158.
— plicae cubiti II 93.
— poplitea II 149.
— profundae II 63. 91. 137. 147.
— profundissima ilium II 140.
— pubica II 144.
— pudenda II 135. 138. 147.
— pulmonalis 644. II 49.
— pylorica II 119.
— radialis II 94. 96. 105.
— radiculares II 403.
— recurrentes II 14. 97. 99. 104. 153. 749.
— renalis 664. II 125.
— sacrales II 51. 128. 129. 139.
— saphena II 148. 160.
— scrotales 712. II 147.
— segmentalis II 9.
— septi narium II 65.
— sigmoidea II 124.
— sinus cavernosi II 72.
— spermatica 712. II 127. 144.
— spheno-palatina II 71.
— spinales II 80. 310.
— sterno-cleido-mastoidea II 65.
— stylo-mastoidea II 66. 826.
— subclavia II 55. 76.
— subcostalis II 115.
— sublingualis II 63.
— submentalis II 64.
— subscapularis II 89.
— supraorbitalis II 74.
— suprarenales II 125. 128.
— tarseae II 153.
— temporalis II 66. 67. 69. 406. 747.
— terminales II 16.
— testicularis II 127.
— thalamicae II 404.
— thoracalis II 88. 89.
— thoracico-alaris II 89.
— thoraco-acromialis II 88.
— thyreoideae II 57. 62. 82.
— tibiales II 152. 159.
— transversae II 67. 83.
— tympanicae II 68. 71.
— ulnaris II 94. 98. 103.
— umbilicalis II 133. 245.
— urethralis II 137.
— uterina II 134.
— vaginales II 135.
— vertebralis II 79. 82.
— vesicales 673. II 133.
Arteriae: zygomatico-orbitalis II 67.
Arterienscheide, seröse 731.
Arterienwurzeln II 41.
Arteriolae rectae 664.
— subpapillares II 629.
Arthrodia 334.
Articulationes: Choparti 375.
— coxae 367.
— cubiti 357.
— genu 369.
— humeri 357.
— manus 360.
— sacro-iliaca 366.
Associationscentra II 865.
Associationsfasern II 425.
Associationssysteme II 381. 848.
Associationszellen II 564.
Asterion 251.
Asterradien 39.
Astrocentrum 39.
Astrosphäre 39.
Atlas 175.
Atresia folliculi 681.
Auricula II 773.
Auris II 773.
Axospongium II 272.

Bänderung, Fontanasche II 560.
Balkenfasern II 426.
Basion 250.
Bauplan, des Menschen 126.
Becherzellen 581. 585. II 755. 760.
Belegzellen 576.
Bindesubstanzen 86.
Binnendura 168. 292.
Bipolarzellen II 725.
Bläschen, Bowmansches 660.
Blastoporus s. Prostoma.
Blastula 132.
Blumenkörbchen, Bochdalekssches II 401.
Blutsinus II 3.
Brachia conjunctiva II 330. 332. 335.
— pontis II 326. 332.
— quadrigemina II 339.
Bregma 251.
Bronchi 631. 640. 641. 643.
Bronchioli respiratorii 642.
Buccae 522. 524.
Bulbus olfactorius II 315. 352. 424.
Bulla adiposa 502.
— ethmoidalis 207. II 680.
Bursae mucosae 388. 439. 513.
— omentalis 746.
— ovarica 678. 691.
— pharyngea 564.
— phrenico-hepatica 748.
— subcutaneae II 626.
— subglutea 448.
— subiliaca 447.
— synoviales 357. 369. 372.
— trochanterica 448.
— tuberalis 448.

Calamus scriptorius II 326.
Calcaneus 283.
Calcar avis II 360. 377.
Canales: adductorius 453.
— alveolares 225. 227.
— caroticus 213. 214.
— carpeus 504. II 99.
— centralis II 283. 286.
— condyloideus 195.
— craniopharyngeus 202.
— facialis 210. 211. 215. II 791.
— Fallopii 210.
— femoralis 507. 508.
— femoro-popliteus II 146.
— hyaloideus II 745.
— hypoglossi 195. II 465.
— incisivus 227. 232.
— infraorbitalis 224. 225.
— inguinalis 405. 494.
— intersacrales 180. 181.
— mandibularis 232.
— marginales 596.
— musculo-peronaeus 461.
— musculo-tubarius 214. 215.
— naso-lacrimalis 225. 239.
— neurentericus 760. II 408.
— portales 596.
— pterygoideus 202.
— pterygo-palatinus 202. 228.
— sacralis 181.
— semicirculares 210. II 791. 801.
— spiralis II 802.
— supinatorius II 533.
— tibialis II 152.
— tubarius 215.
— umbilicalis 408.
— vertebralis 173.
— Volkmanni 101.
— zonularis II 744.
— zygomaticus 230.
Canaliculi: chordae 215. II 790.
— cochleae II 805. 825.
— Haversiani 100. 107.
— innominatus 200.
— mastoideus 213. 215.
— pharyngeus 202.
— sphenoidales 202.
— tympanicus 213. 215.
Capsulae: adiposa 657.
— articulares 331, 337.
— fibrosae 332. 594.
— interna II 379. 389.
— pelvi-prostatica 713.
— synovialis 332.
Caput medusae II 196.
Cardia 569.
Carpus 265. 266.
Cartilagines: accessoriae II 676.
— alares II 676.
— arytänoideae 620.
— basales II 676. 677.
— corniculatae 620.
— costales 185.
— cricoidea 619.
Cartilagines: cuneiformes 621.
— epiglottica 621.
— interarytaenoideae 621.
— magna II 675.
— Meckelii 319.
— septi II 675.
— sesamoideae 621. II 676. 677.
— thyreoideae 620.
— tracheales 634.
— triangulares 676.
— triticea 622.
— vomero-nasales II 676. 680.
Carunculae: lacrimalis II 753. 756.
— myrtiformes 696.
— sublingualis 524. 545.
Cauda equina II 282. 505.
Cavitates: nasales 240.
— oralis 240.
Cavum abdominis 729.
— articulare 331.
— oris 524.
— pectoris 636. 729.
— psalterii II 384.
— pyramidale II 790.
— recto-uterinum 758.
— semilunare II 465.
— subarachnoidale II 309.
— tympani II 789.
— vesico-uterinum 757.
Cellulae 30. 32. 38.
— amacrinae II 733.
— axi-ramificatae II 297.
— centro-acinariae 602.
— Claudii II 820.
— cylindricae 66.
— Deitersi II 819.
— ethmoidales 204, 208.
— funiculares II 296.
— germinativae 58.
— Golgi 267. 297.
— Henseni II 820.
— limitantes II 297.
— mastoideae 216. II 791.
— mitrales II 424.
— nerveae 72. II 266. 291.
— opticae II 725.
— orbitariae Halleri 227.
— plasmaticae 87.
— postrolandicae II 297.
— Purkinje II 429.
— pyramidales II 418.
— radiculares II 291. 292.
— rolandicae II 297.
Centrosoma 39. 42.
Centrum semiovale II 381.
— tendineum 416.
Cerebellum II 196. 313. 327. 428. 438.
Cerebrum II 316. 589.
Cerumen II 649. 781.
Cervikalknoten II 593.
Chemotropismus 34.
Chiasma opticum II 315. 343.
— tendineum 437.
Choanae 240.
Chondrocranium 309.
Chordae: dorsalis 134. 188.
— obliqua 359.
— oesophageae 567. II 497.
— tendineae II 32. 33.
— tympani II 481. 483. 486.
Chordaepithel 70.
Chorioidea II 706.
Chromatin 33.
Chylus II 237.
Chylusraum, centraler 582.
Cilia II 753.
Cingulum 256. 271. II 364. 382.
Circelli venosi II 187. 501. 656.
Circulus II 624.
— arteriosi II 64. 65. 75. 81.
— iliacus II 139.
— vasculosus Zinni II 748.
Cisternae: chyli II 204.
— perilymphatica II 812.
— subarachnoidales II 396.
Claustrum II 381. 432.
Clava II 324.
Clavicula 258.
Cleithrum 259.
Clitoris 694. 695.
Clivus basilaris 195. 198. 247.
Cloake 762.
Cochlea II 802.
Cölom 132.
Collaterales 74. II 15. 267. 298. 300.
Colliculi: facialis II 326.
— seminalis 714.
— subpinealis II 339.
Collum anatomicum 259.
— chirurgicum 260.
Colon s. Intestinum.
Colostrum II 655.
Columnae: Clarkii II 296.
— fornicis II 382.
— griseae II 284.
— rectales 611.
— renales 658.
— vaginales 689.
— vertebralis 188.
Commissurae: baseos grisea II 342.
— cerebri II 349. 388.
— Guddeni II 736.
— hippocampi II 384.
— labiorum 522. 694.
— Meyneri: II 736.
— Pagani II 736.
— protoplasmatica II 304. 305.
— spinales II 283. 286.
Conchae 199. 205—207. II 690. 774.
Condyli occipitales 195.
Confluens sinuum II 181. 406.
Conjugata 275.
Conus arteriosus II 36. 37.
— elasticus 622.
— hyaloideus II 745.
— medullaris II 281.
Cor II 29. 239.
Corium II 620.
Cornea II 701.
Cornua: Ammonis 378.

Cornua: sacrale 182.
— coccygea 182.
— thyreoidea 620.
Corona ciliaris II 710.
— mortis 508.
— radiata II 347. 389. 435.
Corpora: callosum II 315. 376. 384.
— cavernosa 694. 696. 717. 720. 722.
— ciliare II 709.
— geniculata II 348. 435.
— glandulare 716.
— Henseni s. spirale II 822.
— luteum 680.
— Luysi II 435.
— mamillaria II 315. 240.
— Nissli II 272.
— papillare II 620. 621.
— parabigeminum II 451.
— pineale II 348. 434.
— quadrigemina II 436.
— restiformia II 324. 330. 333. 446. 448.
— striatum II 375. 379.
— trapezoideum II 439. 458.
— vitreum II 741.
Corpuscula Grandry II 639.
— Kessel-Politzeri II 796.
— Malpighi 261. 763. II 235.
— Ruffini II 640.
— tactus II 636.
— Vater-Pacini 229. 695. II 641.
Costae 173. 177. 182.
Craniometria 248.
Cranium 194. 247.
Cribrum benedictum 659.
Crista acustica II 797.
— buccinatoria 232.
— conchalis 225. 228.
— ethmoidalis 225. 229.
— galli 203.
— infratemporalis 200.
— interossea 263. 264. 281. 282.
— intertrochanterica 277.
— jugalis 200.
— lacrimalis 222. 225.
— marginalis 240.
— orbitalis 200.
— palatina 228.
— petrosa 212.
— spinalis 350.
— spiralis II 815.
— temporalis 219.
— transversa II 799.
Crusta II 617.
Culmen II 330.
Cuneus II 362.
Cuticula II 617.
Cytoden 30.
Cytopropismus 34.
Cytospongium II 272.

Dakryon 251.
Darmdrüsenblatt 134.
Darmlänge 613.
Darm-(Nabel-)schleife 772.
Deckzellen II 693.
Declive II 330.
Decussatio lemnisorum II 447.
— pyramidum II 322. 446.
Dendrit 74.
Dentes 525. 761.
Dentin 116. 526. 529.
Dentitio senilis 541.
Dermatomeren II 564. 627.
Descensus ovariorum et testiculorum 770. 771.
Deutoplasma 57.
Diaphragma 414.
— bulbi II 712.
— oris 524.
— pelvis 487. 727.
— sellae II 342. 394. 395.
Diaphyse 109.
Diarthrosis 330. 331. 334.
Dichotomia II 13.
Dickdarmtasche 750.
Diencephalon II 316. 340.
Diploë 168.
Discus articularis 354.
Disdiaklasten 83.
Dispirem 41.
Diverticulum ilei 761.
— Nucki 686. 710.
— Vateri 580.
Dorsalflexion 335.
Dorsum sellae 198.
Drüsenhaufen, Peyersche 585.
Ductus: aeriferus II 679.
— alveolares 642.
— arteriosus II 50. 244.
— biliferi 598.
— choledochus 580. 593.
— cochlearis II 798. 813.
— Cuvieri II 246.
— cysticus 593.
— deferens 705. 741.
— ejaculatorius 705. 706. 712.
— endolymphaticus II 797.
— epoophori 681.
— Gartneri 767.
— hepaticus 593.
— incisivus 556. II 680. 689.
— lacrimalis II 759.
— lactiferi II 652.
— lingualis 549.
— lymphaticus II 205.
— Muelleri 764.
— naso-lacrimalis II 680. 760.
— pancreaticus 580. 601. 602.
— papillares 659.
— parotideus 425. 544.
— reuniens II 798.
— semicirculares II 797.
— Stensonianus II 681.
— sublinguales 545. 546.
— submaxillaris 545. II 481.
— sudoriferus II 648.
— thoracicus II 203.
Ductus: utriculo-saccularis II 797.
— venosus Arantii 591. II 250.
— vitello-intestinalis 762.
— Wolffi 763. 764.
Ductuli aberrantes 705.
— efferentes 703.
— transversi 681.
Dünndarmtasche 752.
Duodenum 579. 580.
Dura mater II 307. 393.
Dyaster 41.

Einkerbungen, Lantermannsche, II 274.
Elastin 94.
Ellipsis II 624.
Eminentiae: arcuata 210. II 801.
— collateralis II 360. 377.
— cruciata 196.
— ilio-pectinea 273.
— intercondyloidea 280.
— marginalis 619.
— pyramidalis II 790.
— saccularis II 342.
— stapedii 215.
Emissaria (Santorini) 217. II 177.
Encephalon II 312.
Endkolben II 637.
Endocardium II 42.
Endolymphe II 798.
Endometrium 686.
Endomysium 389.
Endosteum 166. 298.
Endothel 87.
Endplatten, motorische 390.
Endplexus, pericelluläre II 584.
Ependym II 288. 289. 304.
Ephippium 189.
Epicardium 731. II 40.
Epicoelom 136.
Epicondyli 279.
Epidermis II 615.
Epididymis 682. 699.
Epineurium II 650.
Epiphysenknorpel 109.
Epiphysennerven II 545.
Episternum 187.
Epistropheus 175.
Epithalamus II 348.
Epithelium 65. 70.
— germinale 681.
— respiratorium 642.
Epithelperlen 538. 557.
Epitrichium II 619.
Epoophoron 681.
Ergologia 3.
Ersatzzellen 575. II 686.
Erythroblasten 119.
Excavationes: recto-uterina 758.
— recto-vesicalis 752.
— vesico-uterina 757.
Excret 517.
Extension 335.

Facies 238.
— auricularis 181. 271.

Fadenapparat II 727.
Falx cerebri II 393. 394.
— inguinalis 493.
Fasciae 483.
— abdominis 490.
— antibrachii 502.
— axillaris 497.
— brachii 502.
— bucco-pharyngea 501.
— bulbi II 765.
— capitis 501.
— colli 498.
— coraco-clavicularis 497.
— cribrosa 507.
— cruris 508.
— dorsi 484.
— endothoracica 498. 738.
— iliaca 505.
— ilio-pectinea 506.
— interossea 504.
— lata 506.
— levatoris ani 488.
— lumbo-dorsalis 484.
— musculares II 767.
— obturatoria 485.
— palmaris 504.
— parotideo-masseterica 501.
— pectinea 506.
— pectoralis 497.
— pedis 510.
— pelvis 485.
— penis 718.
— perinaei 488.
— plantaris 510. 511.
— praevertebralis 499.
— quadrata 492.
— subperitonaealis 652.
— supra u. infraspinata 502.
— temporalis 501.
— transversalis 407. 491. 710.
— umbilicalis 408. 492.
— vasto-adductoria II 146.
Fasciculi: antero-lateralis II 297. 306.
— Brocae II 382.
— cerebellospinalis II 306.
— cerebrospinales II 302. 305. 447.
— cuneatus II 284. 324.
— gracilis II 284. 324.
— longitudinales II 382. 454.
— retroflexus II 433.
— subcallosus II 382.
— thalamo-mamillaris (Vicq d'Azyr) II 348. 384. 434.
— uncinatus II 382.
— verticalis II 382.
Fasciolae cinereae II 326. 365.
Fasernetze, elastische 93.
Fastigium II 325.
Felder, Cohnheimsche 82.
Femur 277.
Fenestra cochleae II 790. 791. 800.
— vestibuli II 790. 800.
Fettzellen 87.
Fibrae arciformes II 324. 448. 449.
— Bergmanni II 430.
— cerebello-olivares II 446.
— intercolumnares 405.
— Sharpey 100.
Fibrillenscheide II 273. 560.
Fibrin 123.
Fibrocartilagines 336. 377.
Fibroskelett 484.
Fibula 281.
Fila: coronaria II 33
— olfactoria II 276.
— Ritteri II 726.
— terminale II 281.
Fimbria II 383.
Fissurae: antitrago-helicinae II 776.
— calcarina II 360. 421.
— chorioidea II 357.
— collateralis II 356. 360.
— encephali II 313. 315. 317. 318. 351. 354. 355. 386.
— ethmoidales 204.
— interpilares II 819.
— intervertebralis 173.
— Larrey 416.
— orbitales 239. 245.
— parieto-occipitalis II 356.
— petro-squamosa 212.
— — -tympanica 212.
— pterygoidea 201.
— spiralis II 804.
— tympano-mastoidea 213.
— — -squamosa 212.
Flexion 335.
Flexura coli 606.
— duodeno-jejunalis 580.
— perinaealis 609.
— sacralis 609.
— sigmoidea 606.
— transversae II 624.
Flimmerzellen 68.
Flocculus II 329.
Folliculi oophori 680.
Fonticuli 237. 319.
Foramina: alveolaria 224.
— carotico-clinoideum 202.
— coecum 220. 549. 551.
— cribro-ethmoidale 204.
— cribrosa 204.
— epiploicum (Winslowi) 746. 747.
— ethmoidalia 221.
— incisivum s. palatinum 227.
— infraorbitale 224.
— infrapiriforme 449.
— intersacralia 180.
— interventriculare Monroi) II 350. 374.
— intervertebrale 173.
— jugulare 195.
— lacerum 201.
— lenticulare II 710.
— mandibulare 231. 232.
— mastoideum 216.
Foramina: membr. flaccidae II 782.
— meningeum 239.
— mentale 231.
— nasale 222.
— nutricia 260. 279. 281. 282.
— obturatum 270. 273.
— optica 198. 200.
— ovale 200. II 36. 240. 242.
— palatina 229.
— parietale 217.
— pterygo-spinosum 202.
— rotundum 200.
— sacralia 179. 180.
— spheno-palatinum 229.
— stylo-mastoideum 213.
— supraorbitale 219.
— suprapiriforme 449.
— Thebesii (venarum) II 36.
— thyreoideum 620.
— tonsillaria 559.
— transversarium 173.
— vertebrale 172.
— zygomatico-faciale 230.
— — -orbitale 230.
— — -temporale 230.
Forceps II 387.
Formatio reticularis II 285. 436. 437. 445. 447.
Formelemente 30.
Fornix 238. II 382. 384. 427.
Fossae: canina 224.
— cardiacae 637.
— carotidea II 58.
— cerebri lateralis II 354.
— coronoidea 261.
— gutturalis 244.
— incisiva 231.
— infraspinata 257.
— infratemporalis 243. 244.
— intercondyloidea 279. 280.
— interpedunculares II 337.
— jugularis 195. 213.
— mandibularis 217.
— myrtiformis 224.
— Mohrenheimi 410.
— navicularis 694. 719.
— occipitales 196.
— ovalis II 36.
— parietalis 217.
— patellaris II 738.
— postcondyloidea 195.
— praecondyloidea 195.
— pterygoidea 201.
— radialis 261.
— recto-vesicalis 752.
— rhomboidea II 326.
— scaphoidea 202.
— sigmoidea 216.
— spheno-maxillaris 245.
— subinguinalis 452. II 145.
— subscapularis 256.
— supraclavicularis 418.

Fossae: suprapatellaris 279.
— supraspinata 257.
— temporalis 243.
— triangularis II 774.
— trochanterica 277.
Fossulae: petrosa 213.
— Pacchionicae 218. 220.
Foveae: centralis II 719. 730.
— digastrica 231.
— femoralis 508. 741.
— inguinales 496. 497. 741.
— interligamentosa 497. 741.
— sublingualis 231.
— superior II 326.
Foveolae: coccygea 338.
— gastrica 576.
Frenulum Giacomini II 365.
Frons 238.
Funiculi: hepaticus II 194.
— spermaticus 495. 708.
— umbilicalis 761.
Furchung 132.
Fusszellen 702.

Gallertgewebe 89.
Ganglia: acusticum II 458. 828.
— cardiacum II 579. 581.
— cervicalia II 577.
— ciliare II 468. 595.
— coccygeum II 579.
— coeliacum II 589.
— commune II 406. 579.
— geniculi II 457. 488.
— habenulae II 433.
— hypoglossi II 575.
— interpedunculare II 437. 450.
— jugulare II 460. 461. 493.
— mesentericum II 589. 591.
— nodosum II 461. 493. 579.
— oticum II 477. 479. 482. 580.
— petrosum II 460. 490. 491.
— phrenicum II 589. 590.
— prostatica II 593.
— renalia II 590.
— renali-aorticum II 589.
— semilunare II 469. 470. 595.
— sphenopalatinum II 475. 477. 595. 689.
— spinale II 264. 294. 406. 503. 561.
— spirale II 458. 490.
— splanchnicum II 588.
— sublinguale II 481.
— submaxillare II 477. 481. 483. 580.
— superius II 490.
— sympathica II 406.
— temporale (Scarpae) II 580.
— thoracale II 577.
— ventricularia II 582.
— vestibularia II 458. 490.
Ganglienleiste II 406.
Gastrula 132.
Gefässnervencentra II 602.
Gefässpol 661.
Gefässsegment II 8.
Gegenmundpol 127.
Gehirnachse II 417.
Gehirnbläschen II 316. 409.
Gelenknervenkörperchen II 644.
Genitalnervenkörperchen II 637.
Genu caroticum II 72.
Geruchsknospen II 687.
Geschlechtsfalte 769.
Geschlechtshöcker 768.
Geschlechtsrinne 768.
Geschlechtsverschiedenheiten 139.
Geschmacksknospen II 692.
Geschmackssphäre II 864.
Gesichtslinie 250.
Gingiva 525.
Ginglymus 335.
Glabella 219.
Glandulae 517.
— alveolares II 650.
— Bartholini 546.
— bulbo-urethralis (Cowperi) 716.
— cardiales 567.
— ceruminosae II 649. 781.
— ciliares II 756.
— circumanales II 650.
— coccygea II 129.
— Cowperi 697.
— folliculares 518.
— interarytaenoideae 628.
— intercartilagineae 635.
— lacrimales 220 II 756. 758.
— lactiparae II 651.
— Montgomery II 653. 657.
— olfactoriae II 688.
— palatinae 555.
— paratarsales II 756.
— parotis 543. 544.
— praeputiales 718.
— Rivini 546.
— Rosenmuelleri 508.
— salivales 543. 762.
— sebaceae II 650. 755.
— sublingualis 524. 545.
— submaxillaris 544.
— sudoriferae II 647.
— suprarenales 674.
— tarsales II 753. 755.
— thymus II 230.
— thyreoidea 646. 647.
— tubulares II 647.
— utriculares 687.
— vasculares 518.
— ventriculorum 628.
— vestibularis (Bartholini) 697.
Glebulae nervea II 272.
Gliopilema II 289.
Globus pallidus II 380.
Glockenzellen II 686.
Glomeruli arteriosi II 826.
Glomeruli: chorioidei II 401.
Glomus caroticum II 60.
— coccygeum II 129.
Gomphosis 333.
Gonion 251.
Granulationes arachnoidales II 181. 398.
Grenzschicht, Broesike's 103.
Grenzstrang II 576.
Grundbündel II 297. 306.
Grundplatte II 407.
Grundsubstanz 95.
Gubernaculum Hunteri 710 766. 767.
Gynäkomastie II 657.
Gyri cerebri II 355.

Haarzellen II 808. 821.
Haufen, Ludwigsche II 582.
Habenula II 817.
Helicotrema II 804.
Hemisphaeria II 313. 316. 328.
Haemoglobin 120.
Halbgelenke 333.
Halbmonde, Gianuzzische 547.
— Pfluegersche 547.
Hamulus lacrimales 222.
— palatinus 206.
— pterygoideus 201.
Harmonia 333.
Harndrüse 764.
Harnpol 661.
Harnporen 661.
Haubenstrang II 850.
Hauptzellen 576.
Haustra 604.
Heliotropismus 34.
Helix II 773.
Hemmungsnerven II 280.
Hepar 584. 588.
Herniae 492. 496.
Herzplatte II 239.
Hiatus adductorius 453.
— ejaculatorius 706.
— interosseus 359.
— maxillaris 225.
— obturatorius 487.
— pelvinus 487.
— sacralis 180. 181.
— semilunaris 207.
— subarcuatus 211.
— tendineus 437.
Hinterhauptpol II 351.
Hinterstränge II 307.
Hippocampus II 361. 375. 378.
Höhlengrau II 348. 433.
Hörhaare II 808.
Hörsphäre II 865.
Hornblatt II 406. 832.
Hornscheide II 273.
Hornspongiosa II 273.
Hornzähne 541.
Hufeisenniere 655.
Humerus 259.
Humor aqueus II 751.
— vitreus II 744.
Hydatiden 683. 699. 700. 704.
Hymen 695. 696.
Hyperthelie II 657. 658.

Hypertrichosis II 672.
Hypocoelom 136.
Hyponychium II 661.
Hypophysis cerebri II 315. 342. 413. 434. 595.
Hypothalamus II 340.

Impressiones: cardiaca 590.
— colica 606.
— digitatae 196.
— obturatoria 273.
— trigemini 210.
Incisurae: cardiaca 637.
— ethmoidalis 220.
— falciformis 507.
— intertragica II 774.
— ischiadicae 272. 273.
— jugularis 195. 213. 214.
— lacrimalis 225.
— mastoidea 216.
— nasalis 220. 224.
— palatina 229.
— parietalis 216.
— parieto-sphenoidalis 216.
— praeoccipitalis II 360.
— radialis 264.
— sacro-coccygea 181.
— — -ischiadica 274.
— supraorbitalis 219.
— terminalis II 776.
— thyreoidea 620.
— tympanica II 781.
— ulnaris 263.
— umbilicalis 590.
— vertebrales 173. 590.
— vesicalis 590.
Incisure en H II 359.
Incus II 792.
Inflexio sacralis 179.
Infundibulum 205. 682. II 315. 340. 342. 680.
Inion 251.
Innenzellen II 693.
Insula II 354.
Integumentum commune II 611.
Intercellularbrücken II 617.
Intercellularsubstanz 95.
Interglobularräume 531.
Intestina: coecum 604.
— colon 606.
— crassum 603.
— ileum 579. 604.
— mesenteriale 579.
— rectum 608.
— tenue 578.
Intima pia II 310.
Iris II 712.
Isthmus II 316. 335.
— faucium 524. 556.

Juga alveolaria 226. 231.
— cerebralia 196.
— sphenoidale 198.

Kalkepithelien 70.
Kapillarscheiden II 236.
Karyaster 40.
Karyoplasma 33.
Keimblase s. Blastula.
Keimcentren II 230.
Keimdrüsen 676. 766.
Keratoepithelien 70.
Kieferwall 533.
Kiemenatmung 617.
Kiemenbogengefässe II 243.
Kinnpunkt 251.
Kittsubstanz 95.
Kleinhirnseitenstrangbahn II 297. 306. 324.
Kletterfasern, Ramónsche II 430.
Knochenkerne 105. 112. 308.
Knochenknorpel 99.
Knoten, Biddersche II 582.
Kommissurensysteme II 384. 848.
Körper, Wolffscher 700. 763.
Kollateralkreislauf II 15.
Kolloidzellen 647.
Kopfbeuge II 411.
Körperfühlsphäre II 864.
Körperlänge (Stammlänge) 153.
Kreislauf, derivatorischer II 14.
Kreuzraute II 615.

Labia oris 522. 761.
— pudendi 523. 693—695.
— tympanicum II 815.
— vestibulare II 815.
Labrum glenoidale 332. 333. 357.
Labyrinthus auris II 796.
Lac femininum II 655.
Lacertus fibrosus 433. II 762.
Lacunae: Howshipi 114.
— magna 719.
— musculorum 447. 505.
— ossium 100. 102.
— subarcuata 490.
— urethrales 719.
— vasorum 505.
Lacus lacrimalis II 753.
Lambda 251.
Lamellenphänomen, Sharpey-Ebnersches 102.
Laminae: affixa II 403.
— arcuatae II 330.
— Bruchi II 713.
— chorio-capillaris II 707. 708.
— chorioideae II 399.
— cribrosa 204. 211. 715. 799.
— fusca II 705. 707.
— jugularis 196.
— lemnisci II, 439. 448.
— medullares II 330. 347. 421. 432.
— papyracea 204.
— pedunculorum II 348.
— perpendicularis 203.
— pinealis II 348.
— pterygospinosa 202.
— quadrigemina II 339.
— rostralis II 385.
— spiralis II 803.
— suprachorioidea II 707.
Laminae: terminalis 199. 205. 208. II 341. 343. 410.
— triangularis II 384.
— vertebralis 173.
Lanugo II 672.
Larynx 618. 630.
Lebertasche 747.
Leibeskerne 515.
Lemniscus II 336.
Lendenraute II 615.
Lens crystallina II 738.
Leptomeninx II 396.
Leukoblasten 118.
Leukocyten 118.
Lien II 232.
Ligamenta: accessoria 332.
— alaria 345.
— annulare 358. 634. II 781.
— apicis 345.
— arteriosum II 50.
— ary-corniculata 623.
— atlanto-epistrophicum 346.
— auricularia II 776. 781.
— carpi 442. 503.
— collateralia 359. 370. 371.
— collesi 405.
— columnae vertebralis 337.
— conoideum 357.
— coraco-acromiale 355.
— coraco-clavicularia 357. 497.
— coraco-humerale 357.
— corniculo-pharyngea 623.
— coronarium 747.
— coruscantia 349.
— costarum et sterni 347.
— costo-claviculare 356.
— cranii 353.
— cranio-vertebralia 344.
— crico-arytaenoideum 623.
— crico-pharyngeum 623.
— crico-thyreoideum 622.
— crico-tracheale 622.
— cruciata 345. 370. 509.
— deltoideum 373.
— denticulatum II 308.
— ductuum II 812.
— elastica 93.
— extremitatis inferioris 365.
— — superioris 355.
— falciforme 590. 740. 747.
— flava 336.
— fundiforme 509.
— gastro-colicum 750.
— gastro-lienale 749.
— gastro-pancreaticum 747.
— hepato-colicum 750. 752.
— hepato-duodenale 749.
— hepato-gastricum 749.
— hepato-renale 750.
— hyo-epiglotticum 622.
— ilio-femorale 368.
— ilio-lumbale 366.
— ilio-pectineum 505.
— infundibulo-ovaricum 682. 691.

Ligamenta: infundibulo-pelvicum 757.
— inguinale 404. 405.
— inhibentia 332.
— interarticularia 332. 333.
— interclaviculare 356.
— interhyoidea 354.
— interspinalia 337.
— intertransversaria 337.
— ischio-femorale 368.
— jugale 623.
— kerato-cricoidea 622.
— laciniatum 509.
— lacunare II 144.
— latum 682. 684. 737.
— manus 360.
— ovarii 678. 684. 767.
— palpebralia II 753. 765. 767.
— patellare 452.
— pectinatum II 706.
— pedis 373.
— pericardiaca 730.
— peritonaei 739.
— petioli 622.
— pharyngea 561. 562.
— phrenico-colicum 752.
— phrenico-lienale 748.
— popliteum 372. 457.
— pterygo-mandibulare 425.
— pterygo-spinosum 202.
— pubicum 507.
— pubo-prostatica 487.
— pubo-vesicalia 669.
— pulmonale 737.
— sacculorum II 812.
— sacro-coccygea 337. 338.
— sacro-iliaca 366.
— sacro-ischiadica 366.
— sacro-spinosum 367.
— sacro-tuberosum 367.
— salpingo-pharyngea 562.
— serosa 739.
— spheno-mandibulare 354.
— spirale II 814.
— sterno-claviculare 356.
— sterno-pericardiaca 730.
— stylohyoidea 233. 355.
— stylo-mandibulare 354.
— subcruentum 358.
— supraspinale 337.
— suspensoria 500. 695. 722. II 758. 763. 764.
— temporo-mandibulare 354.
— teres 368. 590.
— thyreo-epiglotticum 622.
— thyreo-hyoidea 622.
— transversa 490. 509.
— trapezoideum 357.
— triangularia 748.
— umbilicalia 669. II 132.
— urachi 496. 497. 669. 670. 761.
— uteri 495. 684. 685. 710. 767. 771.
— vaginale 709.
— ventricularia 623.
Ligamenta vertebro-phrenicum 501.
— vesicalia 669.
— vesico-umbilicalia 496.
— vocale 622. 624.
Limbus palpebralis II 753.
— spiralis II 815.
Lineae: alba 402. 408.
— aspera 278.
— cruciatae 196.
— Douglasii 406.
— glutaeae 272.
— intercondyloidea 279.
— intertrochanterica 277.
— mylohyoidea 231.
— nuchae 196.
— obliqua 231.
— poplitea 281.
— sinuosa analis 611.
— Spigelii 406.
— temporales 217.
— terminalis
Lingua 524. 548. 549. 552. 762. II 696.
Lingula 199. 232.
Linin 33.
Liquor cerebro-(encephalo-) spinalis II 309. 396. 401.
— pericardii 732.
— perivitellinus 57.
— subarachnoidalis II 396.
Locus coeruleus II 326.
Luftlungen 617.
Lunula 225. II 33. 659.
Lymphe 118. II 236.
Lymphcapillaren II 222.
Lymphgefässnetze II 223.
Lymphgefässsegment II 206.
Lymphherzen II 202.
Lymphkanäle 299.
Lymphoglandulae II 227.
— auriculares II 216.
— axillares II 219.
— bronchiales II 214.
— buccinatoriae II 216.
— cardiacae II 214.
— cervicales II 217.
— Cloqueti s. Rosenmuelleri II 208.
— coeliacae II 211.
— cubitales II 218.
— epigastricae 674.
— faciales II 217.
— gastro-epiploicae II 212.
— hypogastricae II 210.
— infraclaviculares II 219.
— inguinales II 207. 208.
— lumbales II 211.
— mastoideae II 217.
— mediastinales II 213.
— mesentericae II 212.
— occipitales II 216.
— popliteae II 208.
— pulmonales II 214.
— rectales II 210.
— sacrales II 210.
— sternales II 213.
— submaxillares II 216.
— thoracicae II 218.
Lymphoglandulae tibiales II 207.
— umbilicalis 674.
— vesicales 673.
Lymphplexus, interlaminärer 587.
Lymphräume II 219. 307.
Lymphsinus II 225. 229.
Lymphspalten II 222. 229.

Maculae: acustica II 797. 825.
— cribrosae II 801.
— lutea II 719. 728.
— neglecta II 490.
Maculabündel II 722.
Magentasche 748.
Malleoli 281. 282.
Malleus II 791.
Mammae II 651. 656. 657.
Mandibula 230.
Markscheide II 273.
Markzellen 119. 297.
Mastzellen 87.
Maxillae 223.
Meatus auditorius 211. II 780. 799.
Mediastinum 738.
Medulla oblongata II 313. 321. 441.
— ossium 297.
— spinalis II 280.
Medullarplatte II 406.
Medullarsegmente II 410.
Membranae: atlanto-epistrophica 346.
— atlanto-occipitalis 346.
— basalis (hyaloidea) 518.
— basilaris II 817.
— capsulo-papillaris II 748.
— decidua 688.
— eboris 529.
— elasticae 93.
— fenestratae 94.
— hyaloidea II 741.
— interossea 359.
— limitans II 288. 686. 714. 720.
— medullaris 298.
— nictitans II 752.
— obturatoria 270. 365.
— pericapsularis II 744.
— pharyngea 760.
— quadrangularis 622.
— reticularis II 820.
— serosae 519.
— sterni 348. 349.
— tectoria 345. II 824.
— terminalis II 742.
— thyreo-hyoidea 621.
— tympani II 782. 791.
— vestibularis II 814.
— villosa 581.
Meninges II 393.
Menisci 332. 333.
Mesencephalon II 316. 436.
Mesenteria 739. 744. 754. 758. 772.
Mesenteriolum 751.
Mesoblast 134.

Mesocardia II 240.
Mesocolon 745. 750. 752.
Mesogastrium 772.
Mesometrium 686.
Mesonephros 763.
Mesorectum 752.
Metakinesis 41.
Metameren 138. 162.
Metanephros 763.
Metathalamus II 348.
Metencephalon II 316. 326.
Metopion 251.
Mikroganglien II 595.
Mikropyle 57.
Mikrosomen 32.
Milchzähne 537.
Mitosen II 433.
Modiolus II 803.
Monopodium II 13.
Mons pubis 693.
Monticulus II 330.
Morsus diaboli 682.
Mundpol 127.
Musculi: adductores 453.
— amygdalo-glossus 559.
— anconaeus 435.
— antibrachii 435.
— antitragicus II 779.
— arrectores II 666. 668.
— articularis genu 452.
— ary-corniculati 625. 626.
— ary-epiglotticus 624.
— arytaenoidei 624.
— auriculares 427. II 778. 779.
— azygos 565.
— biceps 433. 457.
— brachialis 434.
— broncho-oesophageus 568.
— brachio-radialis 439.
— buccinator 425.
— bucco-pharyngeus 563.
— bucco-labialis 425.
— bulbo-cavernosus 724. 727.
— caninus 426.
— chondro-pharyngeus 563.
— ciliaris II 710.
— cleido-hyoideus 420.
— coccygei 402.
— compressor urethrae 717.
— constrictores 563. 727.
— coracobrachialis 434.
— corrugator 424.
— coxae 446.
— Cramptonianus II 711.
— cremaster 405. 710.
— crico-arytaenoidei 624.
— crico-oesophageus 567.
— crico-thyreoideus 624.
— curvator coccygis 402.
— deltoideus 431.
— depressor 425.
— detrusor urinae 671.
— digastricus 429.
— epitrochleo-anconaeus 438.
— exitus pelvis 724.
Musculi: fix. bas. stap. II 795.
— frontalis 422.
— gastrocnemius 459.
— gemelli 450.
— genio-glossus 553.
— geniohyoideus 430.
— glossopalatinus 558.
— glossopharyngeus 563.
— glutaei 448.
— gracilis 452.
— helicis II 778.
— hyo-glossus 553.
— iliacus 447.
— iliocostalis 396.
— incisivi 425.
— incis. cart. meat. II 779.
— infraspinatus 432.
— intercostales 412.
— interossei 445.
— interspinales 400.
— intertransversarii 400.
— ischio-cavernosus 724. 727.
— ischio-coccygeus 728.
— kerato-arytaenoideus 624.
— kerato-cricoideus 624.
— kerato-pharyngeus 563.
— laryngis 624.
— latissimus dorsi 392.
— levator ani 727.
— levatores costarum 412.
— levator gl. thyreoideae 419.
— levator palpebrae II 754. 763.
— levator prostatae 728.
— levatores pharyngis 563.
— levator scapulae 394.
— levator veli 558.
— linguae 553. 554.
— longissimus 397.
— longus capitis 421.
— — colli 420.
— lumbricales 445.
— manus 443.
— masseter 428.
— mentalis 427.
— Muelleri II 711.
— multifidus 399.
— mylohyoideus 430.
— mylopharyngeus 563.
— nasalis 424.
— obliqui 404. 405.
— obturator 449. 450.
— occipitalis 422.
— occipito-vertebrales 400.
— oculi II 761.
— omo-hyoideus 419.
— opponens 444.
— orbiculares 424. 425. II 754.
— orbitalis II 761. 764.
— palato-pharyngeus 563.
— palmaris 436. 444.
— palpebrales II 754. 763.
— papillares II 32. 36.
— pectinati II 31.
— pectineus 452.
Musculi: pectorales 409. 411.
— pedis 458—461.
— perinaei 724.
— peronaei 458.
— perpendicularis 554.
— petro-pharyngeus 564.
— pharyngo-palatinus 558.
— piriformis 449.
— plantaris 459.
— platysma 417. 427.
— pleuro-oesophageus 568.
— popliteus 460.
— procerus 423.
— pronatores 436. 438.
— prostatae 716.
— psoas 447. 448.
— pterygoidei 429.
— pterygo-pharyngeus 563.
— pyramidalis 403. II 779.
— quadrati 409. 425. 427. 450.
— quadriceps 451.
— recti 402. 421.
— recto-coccygeus 610.
— recto-uterini 610.
— rhomboidei 394.
— Risorius 426.
— rotatores 400.
— sacro-coccygei 401.
— sacrospinalis 396.
— salpingo-pharyngeus 563.
— sacci lacrimalis II 759.
— sartorius 451.
— scaleni 420.
— semimembranosus 456.
— semispinalis 398.
— semitendinosus 456.
— serrati 394. 395. 411.
— soleus 459.
— sphincter ani 610. 727.
— sphincter pupillae II 713.
— sphincter uteri 686.
— sphincter vesicae 671, 716.
— spinalis 398.
— splenius 395.
— stapedius II 794.
— sterno-cleido-mastoideus 418.
— sterno-hyoideus 418.
— sterno-thyreoideus 419.
— stylo-auricularis II 779.
— stylo-glossus 553.
— stylo-hyoideus 430.
— stylo-pharyngeus 563.
— stylo-tonsillaris 559.
— subanconaei 435.
— subclavius 411.
— subscapularis 433.
— supinator 441.
— supraspinatus 431.
— suspensorius duodeni 580.
— syndesmo-pharyngeus 563.
— temporalis 429.
— tensor chorioideae II 711.
— tensor fasciae latae 450.

Muculi: tensor tympani II 794.
— tensor veli 557.
— teretes 432.
— thyreo-arytaenoideus 625.
— thyreo-epiglotticus 625.
— thyreo-hyoideus 419.
— tibiales 457. 461.
— tragicus II 779.
— transversi 414. 420. 422. 725. 727. II 779.
— trapezius 392.
— triangularis 426.
— triceps 434.
— uvulae 558.
— vasti 451.
— ventricularis 625.
— vocalis 625.
— zygomaticus 425.
Muskelsegment 466.
Myelencephalon II 316. 321.
Myelin II 273.
Myeloid II 726.
Myocardium II 40.
Myologia 385.
Myomeren II 564.
Myometrium 686.

Nackenhöcker II 411.
Nares 205. II 675.
Nasion 251.
Nasus II 674. 677.
Natternhemd II 619.
Nervenendigung II 294.
Nervenfasern 75. II 272.
Nervenhügel 390.
Nervennetz II 269.
Nervenplexus 587. II 277.
Nervenschollen, Rolletsche II 644.
Nervi: abducens II 391. 457. 484. 595.
— accessorius II 391. 461. 465. 499.
— acusticus II 391. 457. 465. 488. 828.
— alveolares II 473. 480. 481.
— ano-coccygei II 556.
— arteriae femoralis II 544.
— auriculares II 480. 486. 517.
— auriculo-temporalis II 479. 483. 488.
— axillaris II 525.
— buccinatorius II 478. 483. 488.
— canalis musculo-peronaei II 552.
— canalis pterygoidei (Vidii) II 475
— carotici II 476. 579. 590.
— cardiaci II 502. 579. 580. 581.
— carotico-tympanici II 492. 595.
— cavernosi II 593.
— cerebrales II 390. 451. 464. 573.
Nervi: cervicales II 501. 512. 519.
— cervico-facialis II 485.
— ciliares II 469. 472.
— clunium II 548.
— cochleae II 490.
— cutanei II 488. 518. 525. 530. 532. 538. 544. 545. 548. 549. 552.
— depressor II 496.
— digitales II 528—530. 534. 553.
— dorsalis penis (clitoridis) II 556.
— dorsalis scapulae II 525.
— erigentes II 593.
— ethmoidales II 473. 474.
— facialis II 391. 457. 465. 479. 485.
— femoralis II 544. 570.
— frontalis II 470.
— furcalis II 571.
— genito-femoralis II 541.
— glosso-pharyngeus II 391. 460. 465. 490.
— glutaei II 548.
— haemorrhoidales II 555. 556.
— hypoglossus II 391. 449. 462. 465. 481. 483 501.
— ilio-inguinalis II 541.
— infraorbitalis II 473. 488.
— infratrochlearis II 472.
— intercostales II 535.
— intercosto-brachialis II 531.
— intergangliaris II 579.
— intermedius II 485. 488.
— interossei II 528. 533. 534. 551. 552.
— ischiadicus II 548.
— jugularis II 579. 595.
— lacrimalis II 470.
— laryngei II 496. 580.
— lingualis II 481.
— lumbo-dorsalis II 541.
— lumbo-inguinalis II 542.
— mandibularis II 477. 481.
— marginalis mandibulae II 488.
— massetericus II 478.
— masticatorius II 477. 478.
— maxillaris II 473.
— meatus auditorii II 480.
— medianus II 91. 526.
— membranae interosseae II 528.
— meningeus II 473.
— mentalis II 481. 488.
— molles II 580. 581.
— musculo-cutaneus II 526.
— mylohyoideus II 480.
— nasales II 475.
— naso-ciliaris II 472.
— naso-palatinus II 474. 476.
— nervorum II 561.
— obturatorius II 545.
Nervi: occipitales II 507. 517.
— oculomotorius II 393. 453. 465. 467. 595.
— olfactorius II 315. 352. 393. 453. 464. 465. 632. 689.
— ophthalmicus II 470.
— optici II 343. 393. 465. 714. 719. 725.
— palatini II 475—477.
— palpebrales II 472.
— perforans II 555.
— perinaei II 556.
— peronaei II 549.
— petrosi II 475. 476. 482. 486. 595.
— phrenicus II 519. 590.
— plantares II 552. 553.
— pterygoidei II 478. 483.
— pudendus II 555. 593.
— radialis II 532.
— recurrens II 496. 514.
— renalis II 589.
— saphenus II 545.
— scrotales (labiales) II 556.
— spermatici II 541.
— spheno-palatini II 474. 475.
— spinales II 503.
— spinosus II 477.
— splanchnici II 588. 589. 592.
— stapedius II 486.
— styloideus II 487.
— stylopharyngeus II 493.
— subclavius II 521. 524.
— sublingualis II 481.
— suboccipitalis II 512.
— subscapulares II 524.
— supraclaviculares II 518.
— supraorbitalis II 471.
— suprascapularis II 525.
— supratrochlearis II 471.
— suralis II 551.
— temporales II 478.
— temporo-facialis II 485.
— tensoris tympani II 483.
— tensoris veli II 483.
— tentorii II 470.
— thoracales II 524.
— tibialis II 551.
— trigeminus II 391. 455. 465. 470. 595.
— trochlearis II 392. 455. 465. 469. 595.
— tubae auditivae II 492.
— tympanicus II 490. 491.
— ulnaris II 528.
— vagus II 391. 449. 461. 465. 493.
— vasorum II 18.
— vesicales II 593.
— vestibuli II 490.
— zygomaticus II 473.
Nervulus sphenoidalis II 483.
Neura II 269. 292. 452.
Neurilemma II 273. 274. 561.
Neurit 74. II 267.
Neuro-Epithelzellen II 609.

Neuroglia II 430.
Neurogliacommissur II 304.
Neurokeratin II 273. 290.
Neurologia II 261. 288.
Neuromerie 322. II 410. 564.
Neuron II 269.
Neuropilema II 269.
Neurosomen II 272.
Neurula 133.
Nidus avis II 329.
Nodulus II 330.
— Arantii II 33.
— lymphatici 518. 585. II 202. 226.
Nodus cerebri II 327.
— valvulae II 33.
Nuclei: acusticus II 460.
— ambiguus II 444. 461.
— amygdalae II 381.
— angularis II 460.
— arcuati II 445. 449.
— caudatus II 379. 431.
— centrales II 450.
— commiss. post. II 455.
— dentatus II 334. 438.
— dorsalis II 286.
— emboliformis II 335. 439.
— eminentiae med. II 444. 463.
— fascic. cuneati } II 324. 442. 444. 447.
— — gracilis }
— fastigii II 335. 439.
— Ganseri II 862.
— globosus II 335. 439.
— habenulae II 451.
— hypoglossi II 444.
— hypothalamicus II 435.
— innominatus II 451.
— laterales II 449.
— lemnisci lat. II 450.
— lentiformis II 379. 431.
— n. cochlearis II 458.
— olivaris II 323. 416. 440. 445. 446.
— pulposus 336.
— respiratorius II 449.
— ruber II 339. 436.
— supraopticus II 451.
— taeniaeformis II 381.
— (tegmenti) pontis II 440.
— tract. peduncularis II 451.
— trapezoideus II 458.
— tuberculi acustici II 458.
— vagi II 444.
Nuclein 33.
Nucleoli 33.

Obelion 251.
Obex II 323.
Occiput 238.
Oculus II 698.
Odontoblasten 116. 529.
Oesophagus 565.
Ohrkanal II 240.
Olecranon 261. 265.
Oliva inferior II 323.
Omenta 739. 742. 743. 749.
Ommatidien II 698.
Opercula II 355. 765.
Ophryon 251.
Opisthion 250.
Ora serrata II 717. 719. 728.
Orbiculus ciliaris II 709.
Orbitae 238. II 764.
Orbitalpunkt 251.
Organa 49. 161. 162.
— acquilibrii et auditus II 768. 836.
— genitalia 163. 676.
— Giraldé 700.
— gustus II 691. 834.
— olfactus II 674. 833.
— respirationis 615.
— spirale (Cortii) II 798.
— uropoëtica 649.
— visus II 697. 834.
— vomeronasale (Jacobsoni) 556. II 680. 689.
— Weberi 715.
Orthoskelie 286.
Ossa: basilare (tribasilare) 199.
— capitatum 265.
— carpalia 265.
— centralia 266. 283.
— coccygis 182.
— coxae 270.
— cuboideum 285.
— cuneiformia 284.
— digitorum 268. 286.
— endoorbitale 221.
— ethmoidale 203.
— frontale 218.
— hamatum 265.
— hyoideum 233.
— ilium 271.
— Incae 197.
— infraorbitale 221.
— infrazygomaticum 221.
— intercalaria 237.
— intermedium 265.
— internasalia 222.
— ischii 272.
— jugalia 229.
— lacrimalia 222.
— linguae 233.
— lunatum 265.
— manus 264.
— maxillo-turbinalia 206.
— metacarpalia 267.
— metatarsalia 285.
— multangulum 265.
— nasalia 221.
— naso-turbinale 206. II 679.
— naviculare 265. 284.
— occipitale 194.
— orbitale 221.
— palatina 227.
— pisiforme 265.
— parietalia 217.
— pedis 282.
— pneumatica 199.
— postfrontale 221.
— postlacrimale 221.
— postulnare 265.
— praefrontale 221.
Ossa praelacrimale 221.
— pubis 273.
— radiale 265.
— sacrum 179.
— sesamoidea 268. 286.
— sphenoidale 197.
— stylohyoideum 233.
— supraorbitale 221.
— suturarum 236. 237.
— tarsi 282.
— temporalia 209.
— trigonum tarsi 283.
— turbinalia 206.
— ulnare 265.
Ossicula auditus II 791.
— Bertini 199.
— suprasternalia 187.
Ossificationsgrenze 109.
Ossificationskern s. Knochenkerne.
Osteoblasten 105. 297.
Osteodentin 533.
Osteogenese 105.
Osteoklasten 114. 297.
Osteologia 166.
Otholitenapparat II 769.
Otolithenmembran II 811.
Ovarium 678. 682.
Ovulum 38. 57.
— Nabothi 687.

Palatum 555.
Palpebrae II 751.
Pancreas 584. 585. 601. II 212.
Panniculus adiposus II 626. 630.
— carnosus 417.
Papillae: gustatoriae II 692.
— incisiva 555.
— lacrimalis II 753.
— palatina II 689.
— salivales 524.
— spiralis II 818.
Paradidymis 682. 700.
Parametrium 686. 758.
Paroophoron 681. 682.
Patella 279. 371.
Pedunculi cerebri II 315. 336.
— corporis callosi II 386.
— flocculi II 329.
— olivae II 446.
— pinealis II 348.
Pellicula II 617.
Pelvis 270. 274. 275. 379.
Penis 717.
Pericardium 636. 729. 731.
Perichondrium 97.
Perilymphe II 799.
Perimetrium 686. 758.
Perimysium 389.
Perinaeum 694. 724. 725. 767.
Perineurallamellen II 559.
Periodontium 526.
Perionychium II 661.
Periosteum 100. 166. 297.
Peritonaeum 739.
Pfeilerzellen II 818.
Phagocyten 119.
Phalanges 268.

Pharynx 559.
Pia mater II 310. 399.
Pili II 663.
Pio-Epithelien 70. II 655.
Placenta 123. 618. 688. 761.
Plana: nuchale 196.
— occipitale 196.
— orbitale 224.
— popliteum 278.
— semilunaria II 808.
— sternale 350.
— temporale 217.
Platycnemie 281.
Pleurae 636. 733. 738.
Plexus: annularis II 703.
— aorticus II 589. 591.
— art. maxillaris II 483.
— auricularis II 580.
— basilaris II 183.
— brachialis II 521.
— cardiacus II 581.
— caroticus II 177. 183. 485. 580. 595.
— cavernosus II 476. 493.
— cervicalis II 516.
— chorioidei II 378. 399. 400. 415.
— coccygeus II 556.
— coeliacus II 211. 589.
— coronarii II 582. 590. 591.
— cruralis II 539.
— deferentialis II 593.
— dentalis II 480.
— frenuli II 208.
— gangliosus II 711.
— gastrici II 499.
— haemorrhoidalis II 198.
— hepaticus II 590.
— hypogastricus II 199. 210. 592.
— iliacus II 209. 211.
— infraorbitalis II 474. 488.
— intercostales II 213.
— interpterygoideus II 167.
— jugularis II 217.
— lienalis II 591.
— lingualis II 580.
— lumbalis II 539.
— manubrii II 786.
— marginalis II 786.
— maxillares II 580.
— meningei II 515.
— mesenterici II 591.
— myentericus 587. II 591.
— occipitalis II 580.
— oesophageus II 497.
— ophthalmicus II 595.
— ovarii II 192.
— pampiniformis 712. II 192.
— parotideus II 485.
— pharyngeus II 496. 580.
— phrenicus II 520. 590.
— prostaticus II 198. 593.
— pterygoidei II 167.
— pudendalis II 198. 554.
— pulmonales II 497.
— rectalis II 593.
Plexus: renales II 590.
— sacralis II 210. 546.
— seminalis II 593.
— solaris II 590.
— spermatici II 590.
— subclavius II 219.
— submucosus 587. II 591.
— suprarenales II 590.
— sympathici II 576.
— temporalis II 580.
— thyreoideus II 163. 580.
— trachealis II 497.
— tympanicus II 595.
— uterinus II 199.
— utero-vaginalis II 593.
— vaginalis II 199.
— vasculosus II 14.
— venosi II 19.
— vertebralis II 163. 185. 186. 581.
— vesicalis II 198. 593.
Plicae: accessoria 627.
— adiposae 332. 732.
— alares 372.
— ary-epiglottica 626.
— chorioidea II 416.
— ciliares II 710.
— circulares (Kerkringi) 583.
— epigastrica 496. 741.
— glosso-epiglotticae 549. 626.
— interarytaenoidea 627.
— mesenterico-mesocolica 752.
— naso-pharyngea II 680.
— nervi laryngei 565.
— orbiculares II 709.
— palmatae 687.
— petro-clinoideae II 394.
— praepylorica 574.
— pterygo-mandibularis 524.
— recto-uterinae 758.
— recto-vesicales 752.
— semilunaris 492. II 752. 753.
— serosae 739.
— sublingualis 524.
— tubo-pharyngea 565.
— umbilicales 497.
— urachi 740.
— uretericae 672.
— vasculosae 333.
— v. umbilicalis 740.
— venosa 756.
— ventricularis 627.
— vesico-umbilicales 740.
— vesico-uterinae 757.
— vocalis 627.
Plis de passage II 362.
Pons Varoli II 326. 337. 439.
Pori acustici 209. 211.
— caroticus 213.
— crotaphitico-buccin. 202.
— lactiferi II 652.
— sudoriferi II 623. 648.
Porta Rusconi II 408.
Praecuneus II 362.
Praehallux 269.
Praepollex 269.
Premula abdominalis 409.
Primates 25.
Processus accessorius 179.
— alaris 203.
— alveolaris 226.
— auditorius 213.
— caudatus 591.
— ciliares II 710.
— clinoidei 198. 200. 247.
— cochleariformis II 791.
— condyloideus 232.
— coracoideus 258.
— coronoideus 232. 265.
— costarius 173.
— costo-transversarius 174.
— cruciatus II 394.
— ethmoidalis 206.
— falciformis 367. 499.
— Ferreini 659.
— frontalis 225.
— fronto-sphenoidalis 230.
— Henlei 226.
— infundibuli II 413.
— intrajugularis 195. 214.
— jugularis 196.
— lacrimalis 206.
— lenticularis II 792.
— mamillaris 179. II 447.
— marginalis (Sömmerringi) 230. 620.
— mastoideus 216.
— maxillaris 206. 229.
— muscularis 620.
— occipitalis 199.
— orbitalis 229.
— papillaris 591.
— palatinus 226.
— paramastoideus 196.
— pterygoideus 201.
— pyramidalis 228.
— sacciformis 359.
— sphenoidalis 204. 229.
— styloideus 213. 214. 263. 265.
— supracondyloideus 262. II 93.
— tegm. tympani 212.
— temporalis 229.
— uncinatus 205. 207. 601.
— vaginalis 201. 212. 492. 709. 710.
— vermiformis 604.
— vocalis 620.
— zygomaticus 216. 219. 225.
Projectionssysteme II 847.
Prominentia lacrimalis 225.
— laryngea 565.
— malleolaris II 792.
— spiralis II 814.
— tubaria 565.
— vertebralis 351.
Promontorium II 790.
Pronatio 364.
Pronephros 763.
Propons II 324.
Prosencephalon II 316.

Prostata 712.
Prostoma 132.
Protoblasten 30.
Protoplasma 31.
Protuberantiae: mentalis 231.
— occipitales 196. 197.
Psalterium II 384.
Pterion 251.
Pudendum muliebre 693.
Pulmones 635.
Pulpa s. dentes.
Pulvinar 630. II 345.
Punctum lacrimale II 753.
Pupilla II 712.
Putamen II 380.
Pylorus 569.
Pyramidenbahn II 305. 446. 447. 861.
Pyramis II 330.

Radius 262.
Rami communicantes II 557.
Ramificatio vasorum II 12.
Randbogen, embr. II 415.
Raphe II 438.
Rassen 27.
Recessus chiasmatis II 342.
— cochlearis II 804.
— duodeno-jejun. 756. 757.
— — mesocolici 757.
— ellipticus II 801.
— ileo-coecalis 751.
— infundibuli II 342.
— intermesocolicus 751.
— interpeduncularis II 337.
— intersigmoideus 752.
— parajejunalis 757.
— pharyngeus 565.
— pinealis II 348.
— retro-coecalis 751.
— sacciformis 359.
— saccularis II 342.
— sphaericus II 801.
— spheno-ethm. II 679.
— suprapinealis II 349.
— venosus 756.
Reflexbogen II 301.
Regiones corporis 146—153.
Renes 650.
Retia: articulare cubiti II 103.
— „ genu II 158.
— calcaneum II 158.
— can. hypoglossi II 177.
— carpeum II 104.
— dors. manus II 172.
— „ pedis II 159.
— for. ovalis II 177.
— malleolare II 158. 206.
— mirabilia 664. II 8. 13.
— olecrani II 103.
— plantare II 206.
— testis 701. 702.
— vassulosum II 14.
— venosa II 19.
Retina II 716. 724.
Retinaculum peronaeorum 459. 509.
Rhinencephalon II 352.
Rhinocoel II 352.
Rhodopsin II 720.
Rhombencephalon II 316.
Richtungsphänomen 110.
Riechbahn II 427.
Riechgrübchen II 833.
Riechhärchen, Brunnsche II 685.
Riechsphäre II 865.
Riechwülste II 690.
Riechzapfen II 685.
Riechzellen II 684.
Riesenzellen 297.
Rima vestibularis 630.
Rippenstreifen 592.
Rivus lacrimalis II 753.
Rostrum sphenoidale 199.
Rugae palatinae 555.

Sacci: endolymphaticus II 797. 813.
— lacrimalis 222. 225. 239. II 759.
— minor (epiploicus) 746.
— serosi 729.
— vasculosus II 342.
Sacraldreieck, Brückesches, II 615.
Saftkanälchen II 225.
Saliva 548.
Samenepithel 702.
Samenmutterzellen 63.
Sanguis 118. II 27.
Sarkolemma(-plasma) 81.
Scalae: vestibuli II 804. 825.
— tympani II 804. 825.
Scapha II 774.
Scapula 256.
Schaltknochen, Calorischer 242.
Schaltvenen II 196.
Scheide, Henlesche II 273. 561.
— Schwalbesche 94.
— Schwannsche II 273. 274. 561.
Scheitelhöcker II 411.
Schläfenpol II 351.
Schleife, Henlesche, 660.
Schleifenstrang II 850.
Schlundplatte II 239.
Schlundspalten(-taschen) 761.
Schmelz 533.
Schnürringe, Ranviersche, II 274.
Schnürstreifen 592.
Scala vestibuli II 801.
Scrotum 711.
Sebum cutaneum II 651.
— palpebrale II 755.
Segmente, cylindro-konische, II 275.
— interannuläre II 275.
— neutrale II 263.
Sehnenspindel, Golgische, 390. II 644.
Sehsphäre II 864.
Sehstrahlung II 347. 864.
Seiten-(flügel-)platte II 407.
Sekret 517.
Sella turcica 198.
Semicanales: tens. tympani 214. 215. II 791.
Semicanales: tubae 214.
— tympanicus 215.
Semicristae: incisiva 227.
— nasalis 227.
— palatina 228.
Semispina nasalis 227.
Septa: femorale 492. 508.
— interalveolaria 226.
— intermuscularia 433. 483. 502. 508. 509.
— interorbitale 238.
— orbitale II 764. 767.
— pectiniforme 721.
— pellucidum II 364. 365. 376. 421.
— sphenoidale 202.
— urethro-vaginale 697.
— vasculare 500.
Sinnesfelder II 864.
Sinnesnervenzellen II 294. 609.
Sinus: atlantis (dentis) 175.
— atrii II 31.
— caroticus II 58.
— coronarius II 36. 160.
— costo-mediast. 737.
— durae matris II 179.
— frontalis 220.
— lactiferi II 653.
— maxillaris 225.
— maximus II 52. 54.
— obliquus II 624.
— phren.-cost. 737.
— „ -mediast. 737.
— piriformis 565.
— prostaticus 715.
— quartus II 54.
— renalis 653.
— sphenoidalis 199. 203.
— sulciformis II 801.
— tarsi 284.
— tonsillaris 556.
— (can.) urogenitalis 723. 764.
— Valsalvae II 34.
— valvulae II 20.
— venarum II 247.
Sinushaare II 669.
Sklera II 704.
Sklerozonen II 278. 566. 567.
Solum tympani II 790.
Somatopleura 136.
Somiten 136.
Spatia: cerebello-medullare II 397.
— Fontanae II 706.
— interlaminare II 751.
— Nueli II 823.
— orbiculare II 743.
— subdurale II 308.
— suprasternale 449.
— supravaginale II 751.
— Tenoni II 766.
— zonularia II 743.
Speculum Helmonti 416.
Speichelkörperchen 119.
Sperma 62. 707.
Spermakern 38.
Spermatiden 63.
Spermatogenesis 702.

Spermatosomen 707.
Spermatozoën 63.
Spermoon 132.
Spinae: angularis 201.
— ethmoidalis 198.
— frontalis 220.
— iliaca 272.
— ischiadica 273.
— mentalis 231.
— nasalis 227. 228. 238.
— trochlearis 220.
Spirem 39.
Spirula II 624.
Spitzohr, Darwinsches, II 774.
Splanchnologia 515.
Splanchnopleura 136.
Stachelzellen 67.
Stäbchenapparat 662.
Stäbchen-Ellipsoid II 727.
Stäbchenzellen 662. 717.
Stammzellen 63. 702.
Stapes II 792.
Statolithenmembran II 811.
Status mamillaris 574.
Steatopygie II 626.
Stellulae: vasculosae II 708.
— Verheyni 664.
Stephanion 251.
Sternum 186. 312.
Sternzellen 600.
Stirnpol II 351.
Stomata II 26.
Stratum lemnisci II 448.
— recticulatum II 347.
— zonale II 324. 345. 436.
Striae: acusticae II 460.
— centralis II 624.
— Gennari II 418. 420. 423.
— Henseni II 824.
— longitudinales II 384. 385. 624.
— medullares II 328. 345. 402.
— obliqua II 624.
— olfactoriae II 352.
— sagittalis II 365.
— tectae II 385.
— terminalis II 345. 376.
— vascularis II 814.
Stützfasern, Bowmannsche II 702.
Stützzellen II 685. 808.
Substantiae: compacta 100. 292.
— gelatinosa II 289. 304.
— nigra II 336. 339. 436. 437.
— perforata II 315. 337. 352. 423. 432. 437.
— reticularis II 364. 421.
— spongiosa 100. 103. 291. 292. II 290.
Sulci: alaris II 675.
— ampullaris II 797.
— aorticus 637.
— art. occipit. 216.
— — subclav. 184.
— — vertebr. 175.
— basilaris II 326.
Sulci: bicipitalis 433.
— calloso-marg. II 356.
— caroticus 199. 202.
— centralis (Rolandi) II 356.
— chiasmatis 198.
— chorioideus II 345.
— circularis (Reilii) II 354.
— corp. callosi II 361.
— costo-transv. 179.
— — vertebralis 350.
— delt.-pector. 410.
— ethmoidalis 222.
— frontales 219. II 358.
— hamuli 201.
— hypothalamicus II 350.
— infraorbitalis 224.
— intercristales II 621.
— interlobares II 355.
— intermedius II 361.
— interparietalis II 359.
— interpectoralis 409.
— intertubercularis 260.
— intralobares II 357.
— Jacobsoni 215.
— jugularis 196.
— lacrimalis 222. 225.
— meningei 196. 217.
— mento-lab. 522.
— mesencephali II 336.
— — peronaei 285.
— mylohyoideus 231.
— naso-lab. 522.
— — -palat. 223.
— — radialis 261.
— — ulnaris 261.
— obturatorius 273.
— occipitales II 357. 360.
— oculomotorii II 336.
— olfactorii 203. II 352. 358.
— orbitales II 358.
— orbito-palpebrales II 752.
— palatini 240.
— palpebro-malaris II 752.
— papillares II 621.
— paracentralis II 356. 359.
— paraglenoidales 272.
— petrosi 195. 210. 214.
— praeauricularis 272.
— praecentrales II 358.
— praesylvius II 359.
— prostatici 714.
— pterygoideus 202.
— pterygo-palat. 224. 228.
— pulmonales 352.
— retrocentralis II 359.
— retroglandularis 718.
— sagittalis 218.
— spiralis II 815.
— stapedius II 791.
— subclavius 259. 637. 733.
— subparietalis II 356.
— supraorbitalis II 359.
— temporales II 360. 361.
— tubae audit. 202.
— tympanicus 213. II 781.
— urethralis 721.
— v. cavae 637.
Sulci: v. subclaviae 184.
— vomerobasilares 199.
Sulze, Whartonsche 90.
Supinatio 365.
Sustentaculum tali 284.
Suturae 333.
— Calori 242.
— cranii 234.
— frontalis 221.
— imperfecta 225.
— incisiva (Goethei) 227.
— infraorbitalis 226. 227.
Symphysis oss. pubis 365.
Synarthrosis 330. 331. 333.
Synchondrosis 331.
Syndesmologia 330.
Syndesmosis 330.
Synelastosis 330.
Synostosis 331.
Synovia 331. 333.
Systema aorticum II 51.
— gastro-pulm. 521.
— lymphaticum II 202.
— pedunculare II 389.
— sympathicum II 576.

Tabatière du pouce II 97.
Taenia chorioidea II 403.
— thalami II 345. 402.
— ventriculi II 325. 329. 402.
Talus 283.
Tangentialfasern II 418. 420.
Tapetum II 377.
Tarsus II 753.
Tasche, Jonnescosche 757.
— Rathkesche 654. II 412.
Tastballen II 623.
Tastrosetten II 624.
Tastscheibe II 640.
Tegmen tympani 211. II 789.
— ventric. quarti II 323.
Tegmentum II 336. 338. 439.
— vasculosum II 814.
Telae 56.
— adenoidea 117. 518.
— cartilaginea 95. 98.
— chorioideae II 399. 401.
— conjunctiva 88. 90.
— elastica 93.
— muscularis 79.
— nervea 71.
— ossea 98.
— subcutanea II 626.
Telencephalon II 316. 350.
Telodendrion 74. II 298.
Telolemma 390.
Tentorium II 394.
Testis 699. 708.
Thalamencephalon II 344.
Thalamus II 344. 345. 347. 376. 384. 434.
Theca folliculi 59.
Thorax 350.
Thränenbeinpunkt 251.
Thymus 761.
Tibia 279.
Tiefenwindungen II 369.
Tonsilla II 329.

Tonsilla: lingualis 552.
— palatinae 556. 558.
— pharyngea 564.
— tubaria 564.
Torcular Herophili II 181.
Toruli tactiles II 623.
Torus nasopalatinus II 680.
— occipitalis 197.
— palatinus 241.
— pyramidales II 327.
— uterinus 752.
Trabeculae carneae II 32. 38.
— fibrosae II 180.
Trachea 631.
Tracheensysteme 617.
Tractus ilio-tibialis 508.
— olfactorius II 315. 352. 424.
— opticus II 342.
— peduncularis II 338.
— solitarius II 461.
— spiralis for. II 800.
Tragipili II 775.
Tragus II 774. 775.
Trigonum: deltoideo-pect. 410.
— femorale 451. II 145.
— habenulae II 345.
— ilio-pectineum 452.
— infratemporale 217.
— interradiale II 784.
— lumbale 405.
— lumbo-costale 416.
— omo-clavic. II 78.
— palatinum 224.
— paramaculare II 722.
— sterno-costale 416.
— uro-genitale 489. 717. 725.
— vesicae (Lieutaudi) 672.
Tripus Halleri II 118.
Trochanteres 277. 278.
Trochlea 220. 261. 388. II 763.
Truncus: arteriosus 731. II 241.
— broncho-mediast. II 205. 214.
— coeliacus II 211.
— costo-cervic. II 84.
— encephali II 317.
— jugularis II 205. 217.
— lumbalis II 211.
— lumbo-sacr. II 539. 546.
— lymphatici II 204.
— mammarius II 206.
— subclavius II 205. 219.
— sympathicus II 576.
— thyreo-cervic. II 82.
— tibio-peron. II 154.
Tuba auditiva 215. 565. II 680. 787.
— uterina 682. 683.
Tuber cinereum II 315. 340.
— frontale 219.
— ischiadicum 273.
— malare 230.
— maxillare 224.
— olfactorium II 315. 423.
— parietale 217.
— vermis II 330.
Tubercula: acusticum II 326.
Tubercula: articulare 217.
— auriculae II 776.
— carotideum 174. II 58.
— cinereum II 324. 442.
— cuneatum II 324. 443.
— Darwini II 774. 776.
— intercondyloideum 280.
— intervenosum II 36.
— jugulare 196.
— linearum 196.
— mentale 231.
— obturatoria 273.
— pharyngeum 195.
— pubicum 273.
— scaleni (Lisfranci) 184.
— sellae 198.
— spinosum 200.
— supratragicum II 774.
— thyreoideum 620.
Tuberositas: coraco-brach. 260.
— coracoidea 259.
— costalis 259.
— deltoidea 259. 260.
— ethmoidalis 199.
— glutaea 278.
— iliaca 271.
— infraglenoidalis 257.
— masseterica 232.
— occipitalis 195.
— pectoralis 259.
— pronatoria 264.
— pterygoidea 231. 232.
— rectalis 272.
— sacralis 181.
— supraglenoidalis 258.
Tubuli seminiferi 701. 702.
Tunicae: albuginea 679.
— conjunctiva II 752. 756.
— cremasterica 711.
— dartos 711. II 626.
— intima II 10.
— mucosa 516.
— pharyngo-basil. 561.
— vaginalis 492. 708. 710.
— vasculosae II 14.

Uebergangsgefässe II 236.
Ulna 263.
Uncus II 364. 365.
Unguis II 658.
Urachus 671.
Urdarmhöhle 132.
Ureier 58.
Ureter 665.
Urethra 647. 713. 716. 718. 723. 769.
Urlymphräume 732. II 215. 220.
Urmund 760.
Urniere 763.
Urnierengang, Wolffscher 681. 704.
Urogenitaltasche 757.
Urorgane 133.
Ursamenzellen 58.
Ursegmente 135.
Urwindungen II 368.
Urwirbel s. Somiten.
Utero-vagina 723.
Uterus 683.
Utriculus II 796. 797.
Uvula 556. II 329. 330.

Vagina 689. 695.
— intercolumnaris 711.
— mucosae 513.
— serosa II 50.
— tendinum 388.
— terminalis II 282. 307.
— vasorum 505.
Vallecula II 315. 328. 352. 355.
— glosso-epigl. 549.
Valvulae: bicuspidalis II 38.
— Eustachii II 36.
— lacrimales II 760.
— pylorica 574.
— semilunares II 36. 39.
— spiralis (Heisteri) 593.
— tricuspidalis II 36.
— venarum II 20.
Vasa aberrantia 599. II 95.
— afferentia 664.
— bronchialia 645.
— capillaria II 3. 22.
— chylifera II 211.
— efferentia 664. II 214.
— lymphatica II 206.
— nutricia 298.
— perforantia 101.
— pulmonalia II 48.
— spirale II 817.
— vasorum II 18. 22.
Velum medullare II 329. 333. 335. 339.
— palatinum 556.
Venae II 18.
— anastomotica II 179.
— angularis II 167. 168.
— anonymae II 162. 163.
— auditivae II 185.
— auriculares II 166. 170.
— axillaris II 170.
— azygos II 162. 188.
— basilica II 175.
— basivertebrales II 186.
— brachiales II 91.
— bronchiales 645. II 50. 190.
— buccales II 168.
— buccinatoria II 168.
— Burowi II 196.
— capsulares 597.
— cardinales II 246.
— cavae 591. II 36. 161. 162. 190. 193.
— cavernosae II 198.
— centrales II 185. 311. 715.
— cephalica II 174.
— cerebelli II 179.
— cerebri II 178. 179. 401.
— cerebro-spinales II 19.
— cervicalis II 164.
— chorioidea II 179. 401.
— ciliares II 185. 750.
— circumflexae II 199.
— colicae II 195.
— col. vertebralis II 185.
— conarii II 179.

Venae: cordis II 19. 160. 161.
— coronariae II 195.
— corp. callosi II 179.
— corticales II 405.
— diploicae II 176. 177.
— dorsales II 168. 198.
— duodenales II 195.
— emissariae II 177.
— epididymicae II 192.
— epigastricae II 199.
— ethmoidales II 185.
— faciales II 165—167.
— femoralis II 200.
— fossae lat. (Sylvii) II 179.
— frontalis II 168.
— gastricae II 195.
— gastro-colica II 195.
— — -epiploica II 195.
— glutaeae II 198.
— haemorrhoidales II 198.
— hemiazygos II 188—190.
— hepaticae 594. II 192.
— hypogastrica II 197.
— iliacae II 191. 193. 196. 199.
— ilio-lumbales II 197.
— intercapitulares II 172.
— intercostales II 164. 189.
— interlobulares 596. 664.
— intralobularis 596.
— jejuno-ileae II 195.
— jugularis 196. II 164. 165. 168. 169. 180. 246.
— labiales II 168.
— lacrimalis II 185.
— laryngeae II 164.
— lienalis II 195.
— linguales II 166. 169.
— lumbales II 188. 191.
— macularis II 747.
— mammaria II 164.
— manus II 171.
— marginalis II 161.
— massetericae II 168.
— maxillares II 166.
— medianae II 170. 175. 747.
— mediastinales II 162. 190.
— med. spinalis II 185.
— medullares II 405.
Venae: mentales II 168.
— meningeae II 178.
— mesentericae II 195.
— metacarpeae II 172. 174.
— nasales II 168. 747.
— obturatoriae II 198.
— oesophageae II 190.
— omphalo-mesent. II 246.
— ophthalmicae II 168. 184.
— ovaricae II 192.
— palatina II 168.
— palpebrales II 168.
— pancreaticae II 195.
— papillaris II 746.
— parietales II 19.
— parotideae II 166.
— parumbilicalis Sappey II 196.
— pericardiacae II 162.
— pharyngeae II 169.
— phrenicae II 192.
— poplitea II 199.
— portae 594 II 194.
— profundae II 198. 199.
— pudendae II 198.
— pulmonales II 50.
— renales 664. II 192. 193.
— sacci lacrim. II 184.
— sacrales II 191. 197. 198.
— salvatella II 174.
— saphena II 199—201.
— scrotales II 198.
— spermaticae 712. II 192.
— spinales II 188. 311.
— subclavia II 169.
— subcutaneae II 170. 171. 200.
— sublingualis II 166.
— sublobaris 596.
— submaxillares II 168.
— submentalis II 168.
— supraorbitalis II 168. 185.
— suprarenales II 192.
— temporales II 166. 747.
— terminalis II 179. 345. 401.
— testiculares II 192.
— thor.-acrom. II 174.
— thyreoideae II 163. 164.
— tibiales II 199.
Venae: transversae II 166. 170.
— umbilicales II 196. 197. 246. 250.
— vaginales 597.
— vertebralis II 163. 164.
— vesicae felleae II 195.
— vesicales II 198.
— viscerales II 19.
— vorticosa II 707. 750.
Ventriculus 569.
— lateralis II 374.
— olfactorius II 352.
— pinealis II 348.
— quartus II 324.
— terminalis II 286.
— tertius II 349.
— Vergae II 384.
Venulae rectae 664.
— stellatae 664.
Verbrechergehirne II 370.
Vermis cerebelli II 328. 330.
Verständigung, Frankfurter 249.
Vertebrae 173.
Vertex 238.
Vesica fellea 591. 593.
— urinaria 667.
Vesicula prostatica 712. 714. 715.
— seminalis 706.
Vestibulum II 800.
Viae nerveae II 838.
Villi intestinales 581.
— synoviales 333.
Viscus elegantissimus 657.
Vomer 222.
Vorder-Seitenstränge II 301.
Vortex cordis II 41.
— duplicatus II 624.

Wanderzellen 119.
Wasserlungen 617.
Wechselorgane 162.

Zona follicularis 60. 680.
— incerta II 435.
— orbicularis 369.
— pectinata II 817.
— plexiformis II 733.
Zonula ciliaris II 738. 743.
Zottensinus 582.
Zwischenzellen 702.

WELLCOME LIBRARY INSTITUTE

Figurennachweis.

Im Schlussteile des Werkes (Nervenlehre, Sinnesorgane) befindet sich eine grössere Anzahl von Figuren, welche den beiden, in dem gleichen Verlage erschienenen berühmten Werken von Prof. G. Schwalbe (Lehrbuch der Neurologie und Lehrbuch der Anatomie der Sinnesorgane) mit Genehmigung des Verfassers entnommen worden sind. Es sind die folgenden:

Nervenlehre: Figg. 239—241, 246, 247, 250, 252, 277, 278, 280, 281, 288, 296, 297, 299, 300, 315, 325, 326, 327, 332, 334, 335, 338, 341, 345, 366, 369, 386, 388, 390—394, 401, 403, 436, 450, 456, 457, 469, 474, 482, 514.

Sinnesorgane: Figg. 549, 550, 568, 569, 570, 602, 603, 604, 619—621, 657, 666, 683, 685, 687, 688, 689, 690, 691, 692, 721, 722, 724—727, 730. 738, 756, 757.

Corrigenda.

Bd. I, S. 336 Zeile 3 von oben lies: Fibrocartilagines intervertebrales.
Bd. II, S. 263 Zeile 4 von unten: statt centrifugal- soll es heissen centripetalleitende.
Bd. II, S. 561 Zeile 3 und 4 von unten lies: Ganglion acusticum der höheren Vertebraten.

WELLCOME LIBRARY INSTITUTE

Druck von C. Grumbach in Leipzig.